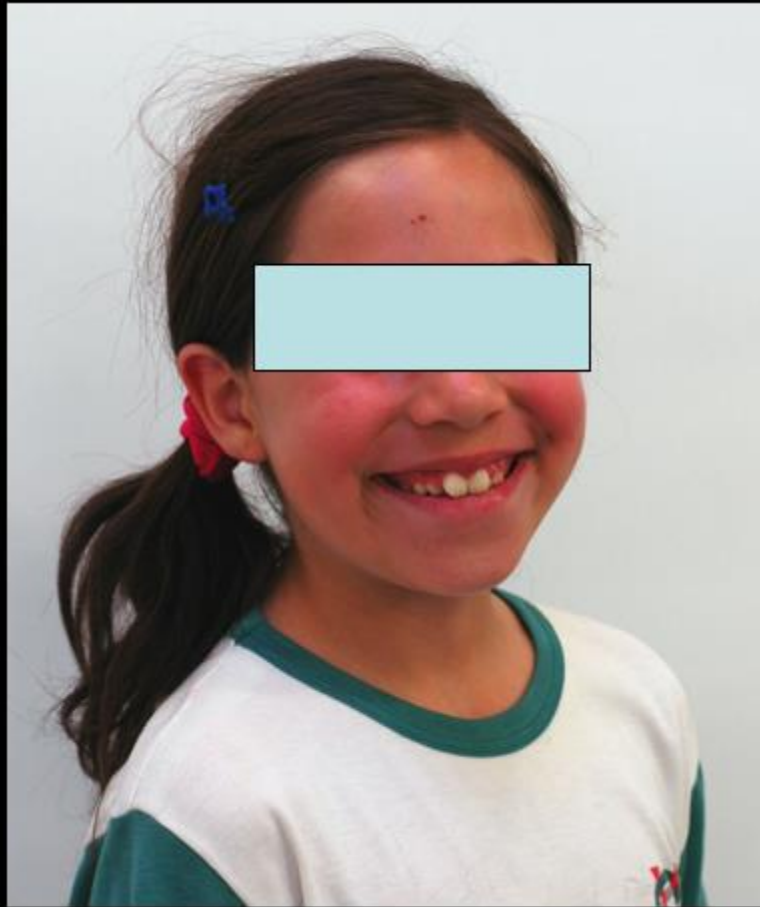



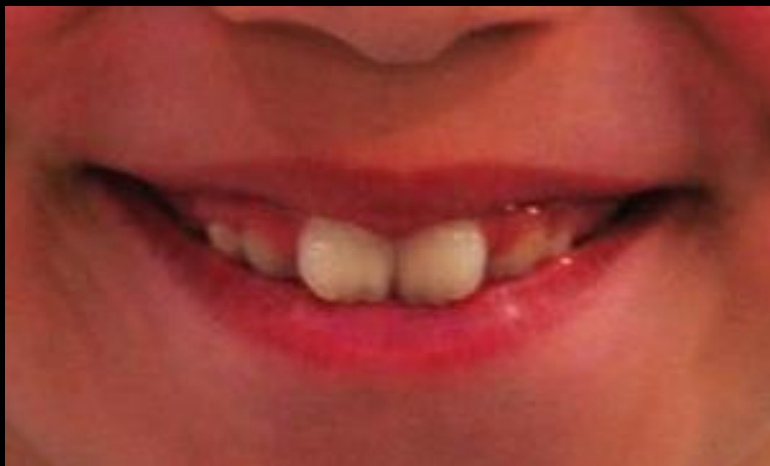# CASO CLÍNICO N°2

BSL

8 años

Motivo de consulta:

“En el colegio me molestan por mis dientes chuecos, no me gusta mi sonrisa”

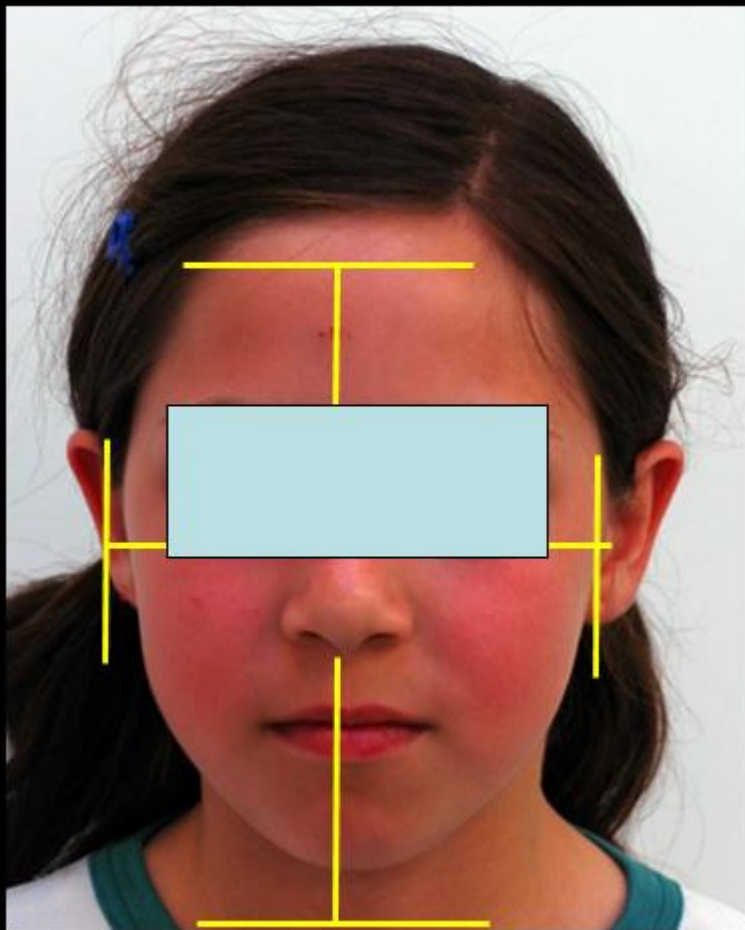


Dra. Doris Cauvi León  
Dr. Cristian Vergara Núñez  
Ortodoncia y Ortopedia  
Santiago, Noviembre de 2007

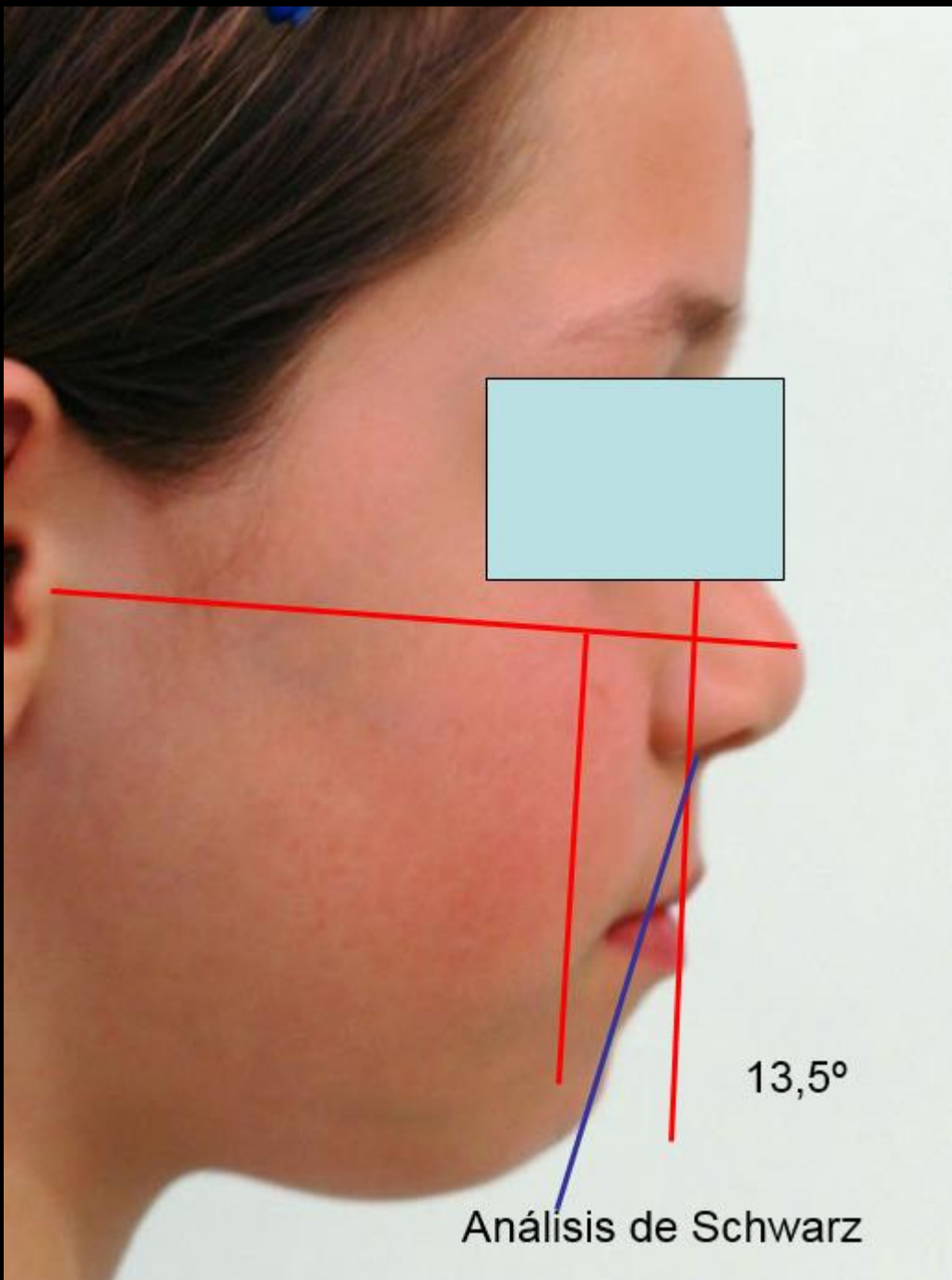
# Anamnesis

- Antecedentes personales:
  - Refiere que su papá tiene los dientes en malposición
  - Malos hábitos de morder lápices
  - Respiración bucal cuando se le tapa la la nariz y ronca

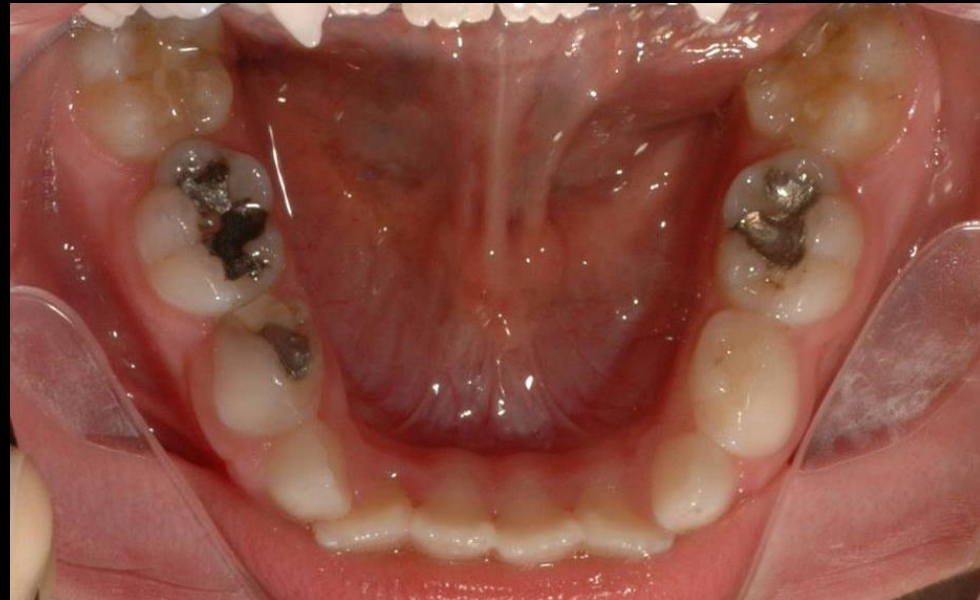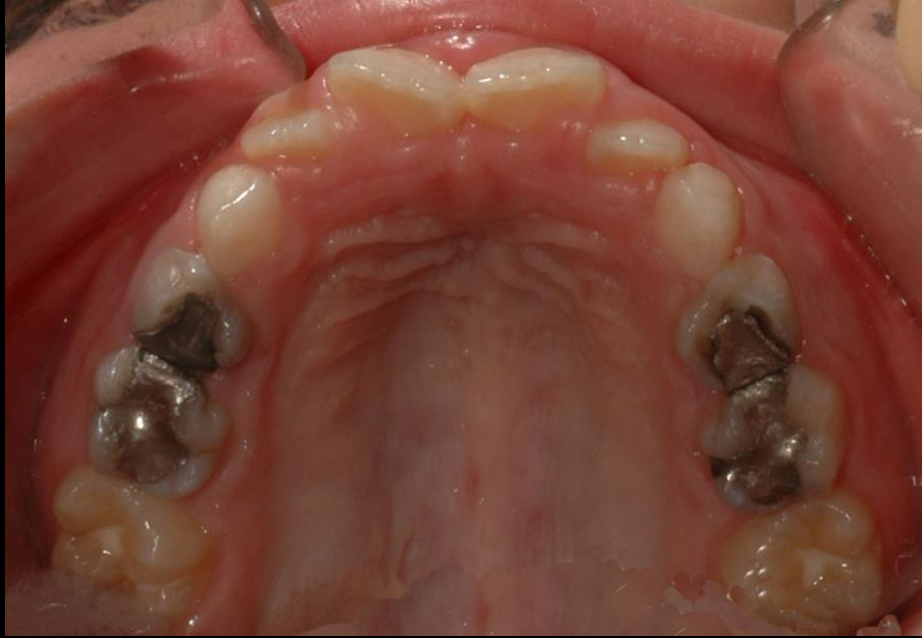
# Examen Clínico

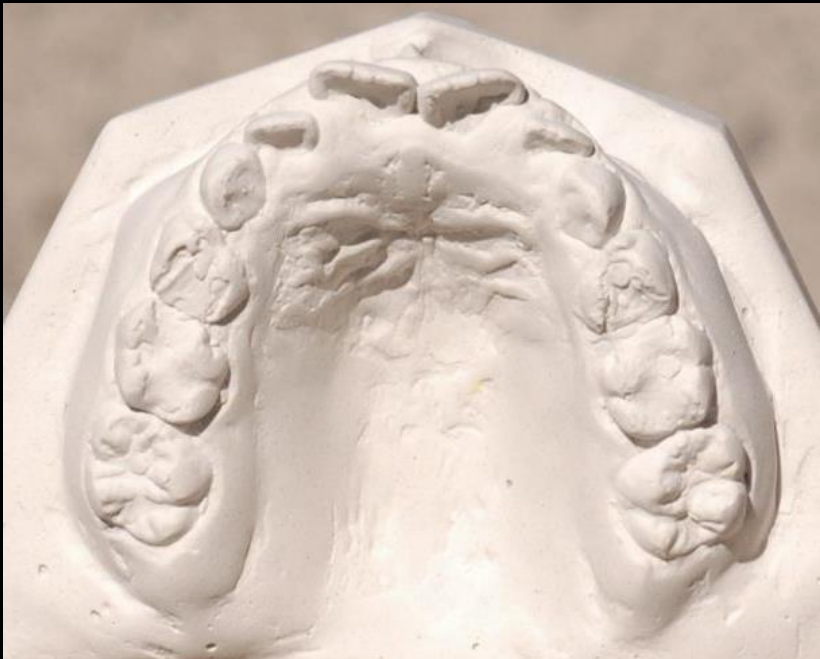
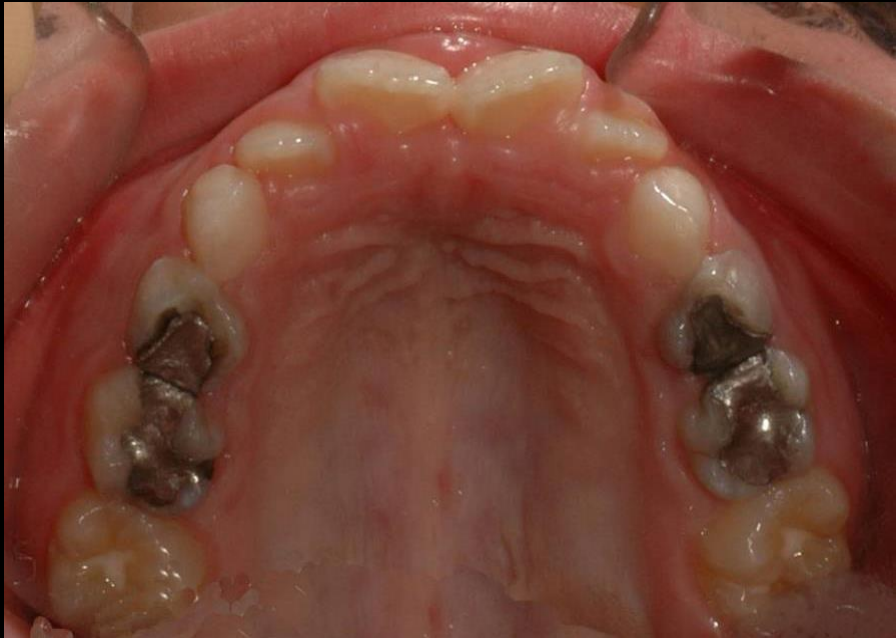
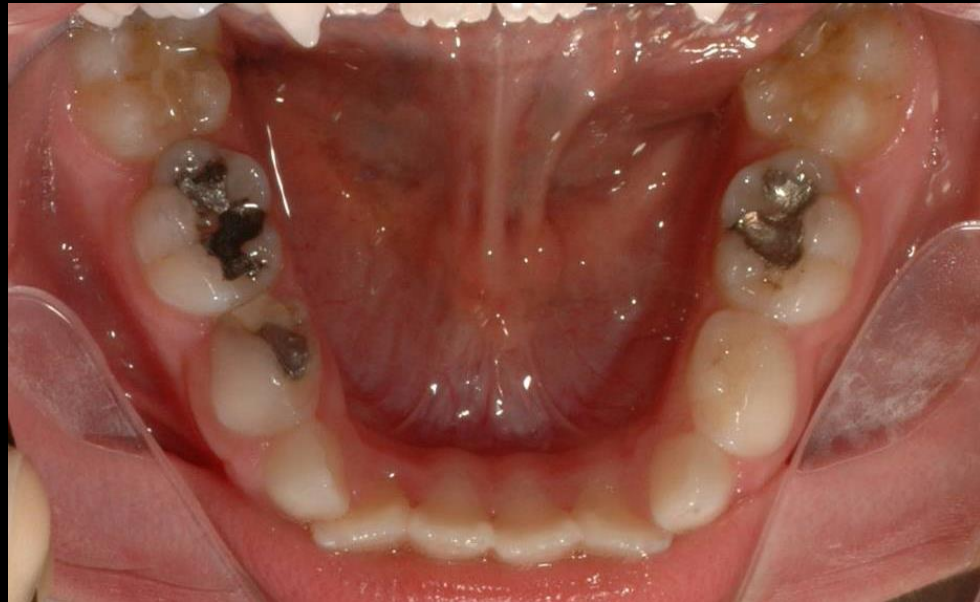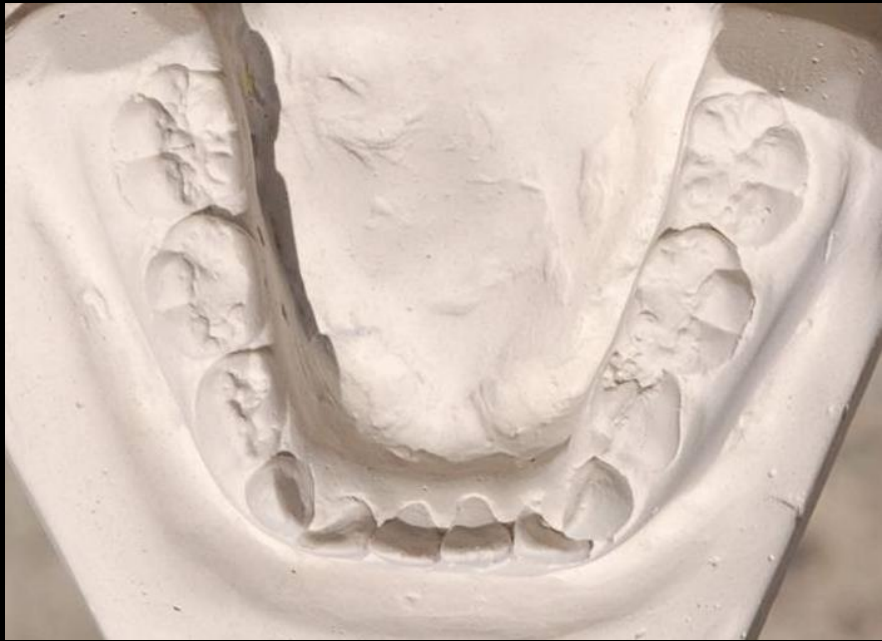
## Examen del perfil

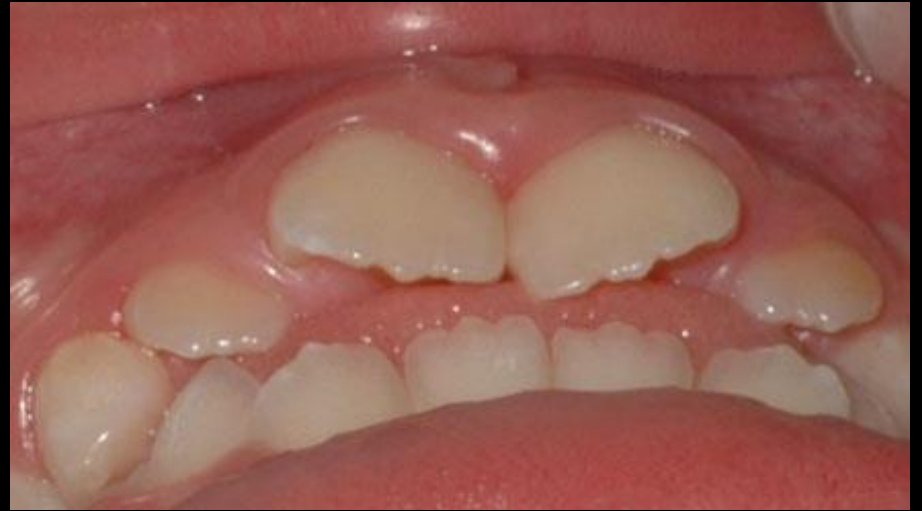
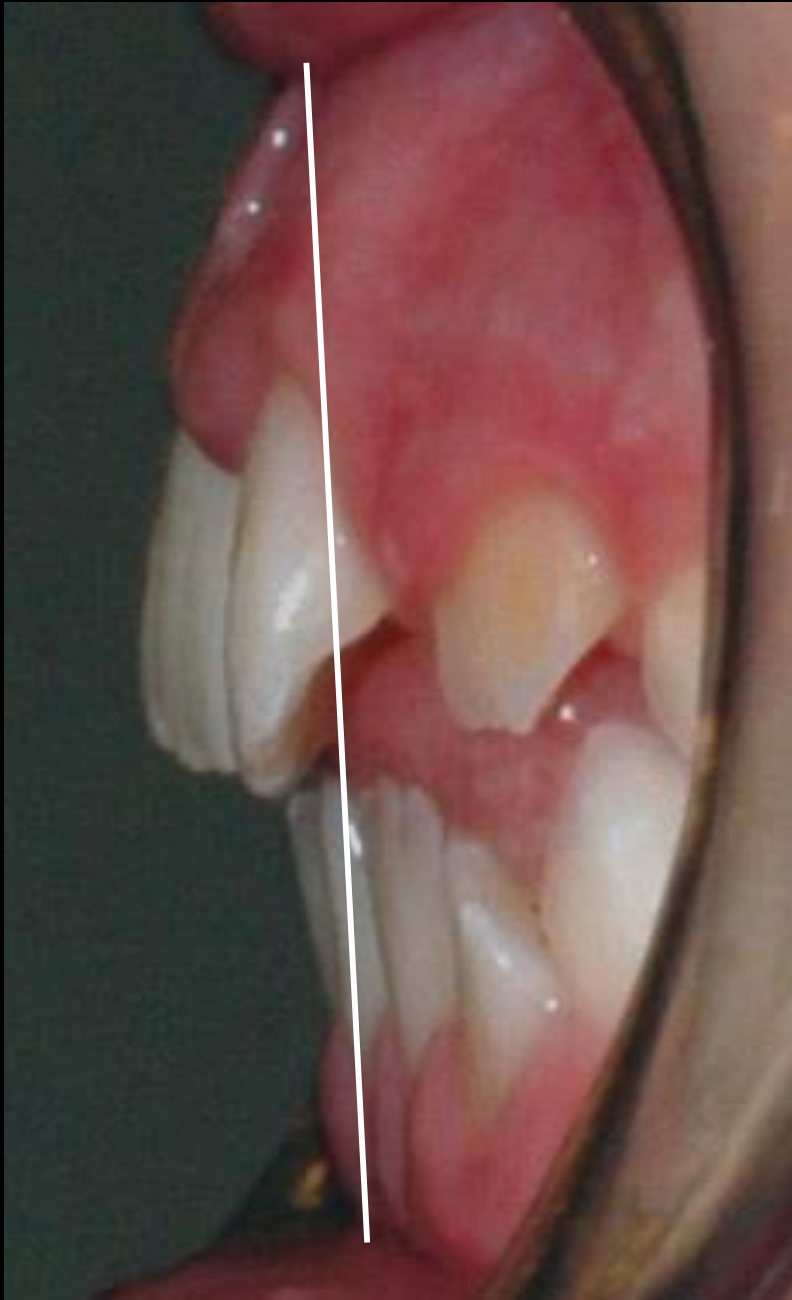
# Examen Intraoral





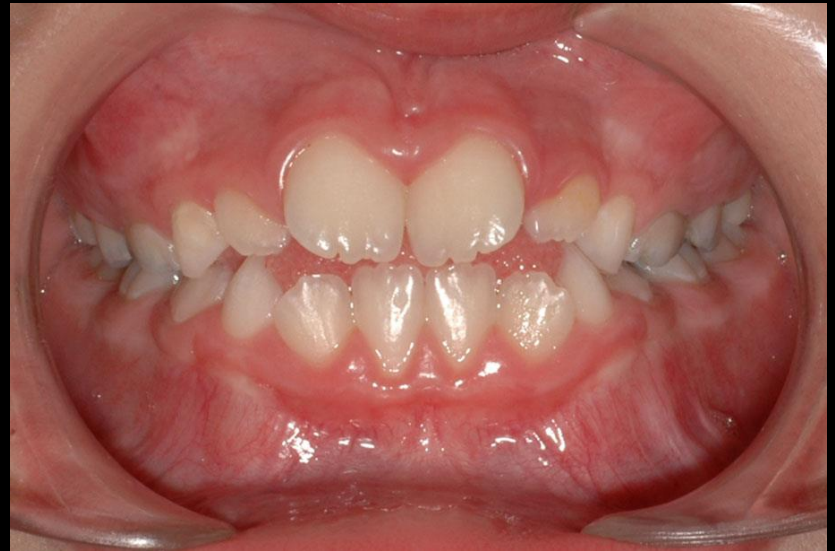



- Overjet: 4 mm
- Overbite: 1 mm

# Examen Funcional

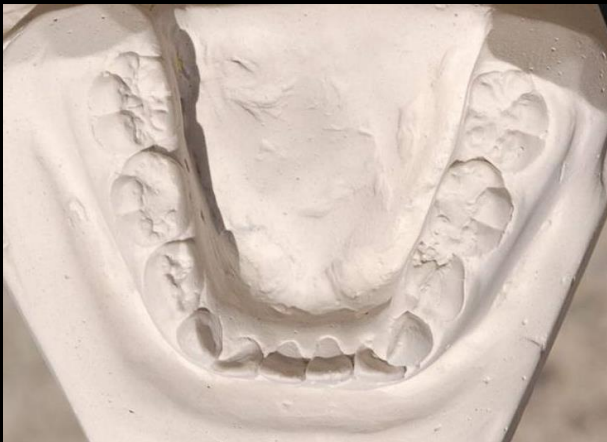- Lengua en reposo y función en posición baja e interpuesta



# Análisis de Modelos

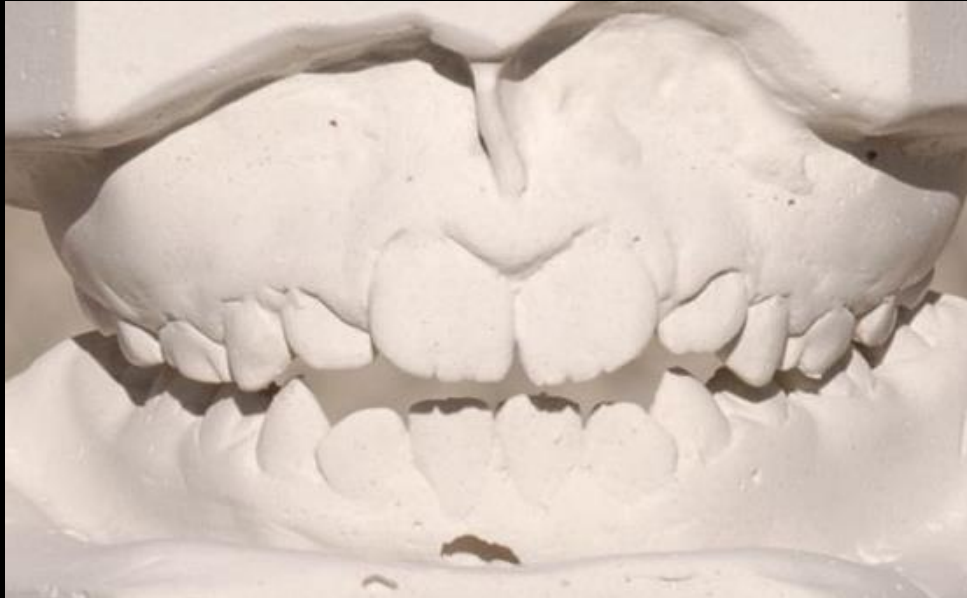

- Espacio Disponible: 78 mm
- Espacio Necesario: 76 mm
- Discrepancia Sup: +2 mm



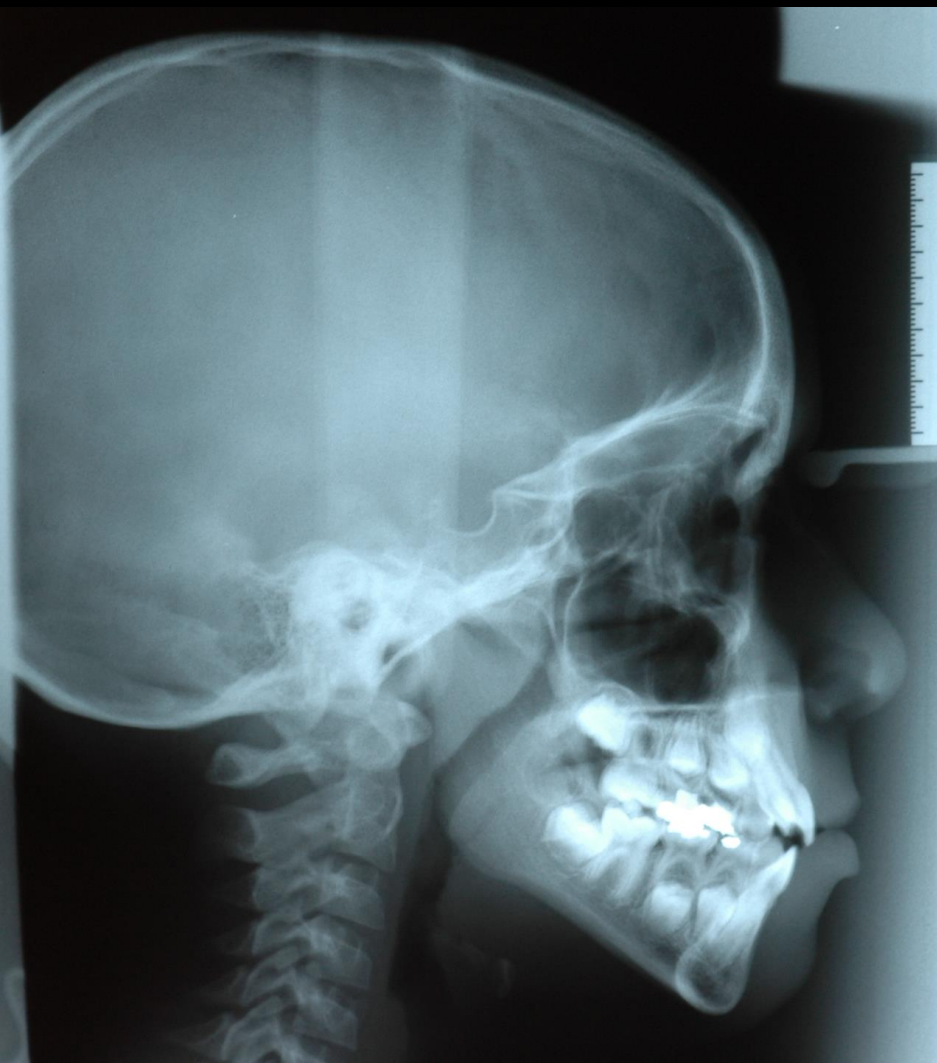- Espacio Disponible: 67 mm
- Espacio Necesario: 65 mm
- Discrepancia Inf: +2 mm

# Análisis de Modelos



- Overjet 4 mm, overbite negativo 1 mm

# Análisis Cefalométrico



**Deflexión craneal SNBa  $-6^{\circ}$**

**Inclinación maxilar SN-Besp  $-5^{\circ}$**

**Inclinación mandibular Sn-Gn  $+9$**

**Interbasal Max/Mand  $+15^{\circ}$**

**Posición Incisivo Superior Inc-línea  
A/Pg  $+3^{\circ}$**

**Inclinación Incisivo Inferior IMPA  $-7^{\circ}$**

**Posición incisivo inferior Inc-línea  
A/Pg  $+3^{\circ}$**

**Ángulo interincisivo  $-8^{\circ}$**

**Prominencia labial L.inf- SN/Pg  $+3^{\circ}$**

# Diagnóstico