Semiología médica

CUARTA EDICIÓN

Alejandro Goic
Gastón Chamorro
Humberto Reyes

MEDITERRANEO

Inscripción Registro de Propiedad Intelectual N° 279.023
Alejandro Goic G. · Gastón Chamorro Z. · Humberto Reyes B.

Prohibida la reproducción total o parcial de este libro
por cualquier medio, electrónico o mecánico, incluyendo
las fotocopias, sin el permiso escrito de los editores.

Dirección General: Ramón Alvarez Minder
Dirección Editorial: Mª Pilar Marín Villasante

Primera edición: 1987
Segunda edición: 1999
Tercera edición: 2010

© 2018. Editorial Mediterráneo Ltda.
Avda. Andrés Bello N° 1.587-1.591, Santiago, Chile

ISBN 978-956-220-397-5

Diseño y diagramación de interior y portada: Salvador Verdejo Vicencio [tooL d&m]

Impreso en Eslovenia

Semiología médica

CUARTA EDICIÓN

Dr. ALEJANDRO GOIC G.
Profesor Emérito · Universidad de Chile · Santiago, Chile

Dr. GASTÓN CHAMORRO Z. (†)
Profesor Titular · Universidad de Chile · Santiago, Chile

Dr. HUMBERTO REYES B.
Profesor Emérito · Universidad de Chile · Santiago, Chile

MEDITERRANEO
SANTIAGO - BUENOS AIRES

In memoriam

Dedicamos este libro de **Semiología Médica** en memoria y homenaje a los Doctores Hernán Alessandri Rodríguez y Gastón Chamorro Zapata.

Profesor Dr. Hernán Alessandri Rodríguez (1900-1980)



Eminente clínico y educador médico, se graduó de Médico-Cirujano en la Universidad de Chile en 1923. Dotado de gran inteligencia y de habilidades diagnósticas excepcionales, tuvo una notable carrera profesional y académica en la Facultad de Medicina de la Universidad de Chile. Fue designado Profesor de Patología médica en 1932 y de Semiología médica en 1937 y, luego, Catedrático de Medicina interna. Fue Decano, Miembro Académico de la Facultad y Miembro de Número fundador de la Academia Chilena de Medicina. La Cátedra Universitaria, así como el Servicio de Medicina en el Hospital del Salvador de Santiago, que dirigió, se convirtió por su excelencia en un centro privilegiado y riguroso de atención médica, formación profesional e investigación clínica. El *American College of Physicians* lo honró como Miembro Honorario en 1968 y la Universidad de Chile lo distinguió como Profesor Emérito en 1973. Formó generaciones de médicos en el pregrado y postítulo –incluidos varios de los colaboradores del presente libro– que lo recuerdan con respeto y admiración. Sus enseñanzas y visión de la Medicina fueron la fuente de inspiración de este libro y orientaron su contenido semiológico y clínico. Ha sido considerado por sus pares y sus discípulos el clínico más destacado y el educador médico más prominente en la primera mitad del siglo xx, en Chile. En sus últimos años, la luz de su brillante inteligencia se fue apagando paulatinamente, falleciendo en Santiago a los 80 años de edad.

Dr. Gastón Chamorro Zapata (1911-1998)



Internista y cardiólogo destacado, se graduó de Médico-Cirujano en la Universidad de Chile en 1934. Se incorporó a la Cátedra de Semiología del Profesor Hernán Alessandri Rodríguez en el Hospital del Salvador de Santiago en 1937, siendo uno de sus más cercanos colaboradores en la enseñanza clínica, particularmente de la Semiología. Poseedor de un oído privilegiado, recibió desde su infancia instrucción musical como intérprete de piano, condición que contribuyó al desarrollo de sus sobresalientes habilidades clínicas. Durante medio siglo, formó a centenares de alumnos de Medicina en actividades teóricas y prácticas de la Semiología médica. Su meritoria carrera profesional y académica culminó con su designación de Profesor Titular de Medicina de la Universidad de Chile. Insuperable semiólogo, fue coautor decisivo del libro Semiología Médica publicado, en su primera edición, en 1987. Sus artículos son testigos de sus amplios conocimientos y experiencia en Medicina Interna y Cardiología, contribución que se ha mantenido, en lo esencial, inalterada en las sucesivas ediciones del libro. Era una persona en extremo amable y serena, ajeno a todo afán de figuración, que suscitaba el respeto y aprecio de sus colegas y alumnos. Aquejado en sus últimos años de vida por una enfermedad de Parkinson, falleció en Santiago a los 87 años.

Colaboradores

Dr. Germán Bañados L.
Radiólogo
Santiago, Chile

Dr. Sergio Bernal B.
Cardiólogo
Instituto Nacional del Tórax y Clínica Las Condes
Santiago, Chile

Dr. Marcelo Bianchi P.
Ginecólogo
Clínica Las Condes
Santiago, Chile

Dra. Jamile Camacho N.
Cirujano, Patología Mamaria
Clínica Alemana
Santiago, Chile

Dra. María Elena Cabrera C.
Hematóloga
Profesora Titular, Universidad de Chile
Hospital del Salvador
Santiago, Chile

Dr. Aliro Correa U.
Otorrinolaringólogo
Profesor Titular, Universidad de Chile
Hospital del Salvador
Santiago, Chile

Dr. Claudio Cortés A.
Radiólogo
Profesor Asociado, Universidad de Chile
Profesor, Universidad del Desarrollo
Santiago, Chile

Dra. Adriana Chamorro S.
Radióloga
Clínica Santa María
Santiago, Chile

Dr. Raimundo Charlín E.
Oftalmólogo
Profesor Titular, Universidad de Chile
Hospital del Salvador
Santiago, Chile

Dr. Humberto Chiang M.
Urólogo
Clínica Las Condes
Santiago, Chile

Dr. Gonzalo Damm M.
Radiólogo
Centro Radiológico Fleming
Santiago, Chile

Dr. Carlos Echeverría B.
Internista
Hospital Naval Almirante Nef
Viña del Mar, Chile

Dr. Raúl Etcheverry B. (†)
Hematólogo
Profesor Titular, Universidad de Chile
Hospital del Salvador
Santiago, Chile

Dr. Fernando Florenzano U.
Cardiólogo
Profesor Asociado, Universidad de Chile
Hospital del Salvador,
Santiago, Chile

Dr. Miguel Gasic B.
Cirujano, Ortopedia y Traumatología
Profesor Titular, Universidad de Chile
Santiago, Chile

Dr. Gilberto González V.
Endocrinólogo
Profesor Asociado, P. Universidad Católica de Chile
Santiago, Chile

Dr. Patricio González E.
Profesor Titular, Universidad de Chile
Centro de Medicina Nuclear
Hospital Clínico de la Universidad de Chile
Santiago, Chile

Dr. Leonardo Guzmán B.
Reumatólogo
Profesor Titular, Universidad de Chile.
Hospital del Salvador
Santiago, Chile

Dra. Ana María Guzmán D.
Especialista Laboratorio Clínico
Profesora Asociada Adjunta, P. Universidad Católica de Chile
Departamento de Laboratorio Clínico
Santiago, Chile

Dr. Fernando Hidalgo C.
Urólogo
Profesor Titular, Universidad de Chile
Hospital del Salvador
Santiago, Chile

Dr. Joaquín Iglesias D.
Obstetra y Ginecólogo
Profesor Titular, Universidad de Chile
Hospital del Salvador
Santiago, Chile

Dr. Eduardo Katz C. (†)
Nefrólogo
Profesor Titular, Universidad de Chile
Hospital del Salvador
Santiago, Chile

Dr. Ronald Kauffmann Q.
Cardiólogo
Clínica las Condes
Santiago, Chile

Dr. Jaime Klinger R. (†)
Gastroenterólogo
Profesor Titular, Universidad de Chile,
Hospital del Salvador
Santiago, Chile

Dr. Jaime Lavados M. (†)
Neurólogo
Profesor Titular, Universidad de Chile
Instituto de Neurocirugía
Santiago, Chile

Dr. Pedro Maggiolo G.
Gastroenterólogo
Profesor Asociado, Universidad de Chile
Hospital del Salvador
Santiago, Chile

Dr. Francisco J. Medina I.
Radiólogo
Clínica Santa María
Santiago, Chile

Dr. Jorge Meruane S.
Cardiólogo
Profesor Asociado, Universidad de Chile
Hospital del Salvador
Santiago, Chile

Dr. Diego Mezzano A.
Hematólogo
Profesor Titular, P. Universidad Católica de Chile
Santiago, Chile

Dr. Luis Orlandi J.
Oncólogo
Clínica Santa María
Santiago, Chile

Dra. Karen Papapietro V.
Médico Nutricionista
Profesora Asistente, Universidad de Chile
Hospital Clínico de la Universidad de Chile
Santiago, Chile

Dr. Gustavo Pineda V. (†)
Endocrinólogo
Profesor Titular, Universidad de Chile
Santiago, Chile

Dra. Teresa Quiroga G.
Especialista Laboratorio Clínico
Profesora Titular, P. Universidad Católica de Chile
Departamento de Laboratorio Clínico,
Santiago, Chile

Dra. María Eugenia Radrigán K.
Pediatra
Profesora Asociada, Universidad de Chile
Santiago, Chile

Dra. Ximena Raggio M.
Dermatóloga
Hospital del Salvador
Santiago, Chile

Dr. Juan Reyes F.
Cirujano General
Profesor Asistente, Universidad de Chile
Santiago, Chile

Dr. José Ribalta S.
Gastroenterólogo
Clínica Santa María
Santiago, Chile

Dr. Juan Carlos Rodríguez D.
Neumólogo
Instituto Nacional del Tórax y Clínica Las Condes
Santiago, Chile

Dr. Emilio Roessler B.
Internista y Nefrólogo
Profesor Asociado, Universidad de Chile y
Profesor Titular, Universidad del Desarrollo
Hospital del Salvador
Santiago, Chile

Dra. Cecilia Sepúlveda C.
Inmunóloga
Profesora Titular, Universidad de Chile
Hospital Clínico de la Universidad de Chile
Santiago, Chile

Dr. Pablo Soffia S.
Radiólogo
Clínica Alemana
Santiago, Chile

Dra. Sandra Solari G.
Especialista Laboratorio Clínico
Profesora Asociada Adjunta, P. Universidad Católica de Chile
Departamento de Laboratorio Clínico,
Santiago, Chile

Dr. Claudio Suárez C.
Cirujano de Tórax
Clínica Santa María
Santiago, Chile

Dr. Francisco Suárez V.
Cirujano de Tórax
Clínica Santa María
Santiago, Chile

Dr. Álvaro Undurraga P.
Neumólogo
Instituto Nacional del Tórax y Clínica Las Condes
Santiago, Chile

Dr. Ricardo Vacarezza Y.
Hematólogo
Hospital del Salvador
Santiago de Chile

Dr. Francisco Valdés E.
Cirujano Vascular
Profesor Adjunto, P. Universidad Católica de Chile
Hospital Clínico de la Universidad Católica de Chile
Santiago, Chile

Dr. Jesús Véliz L.
Endocrinólogo
Hospital del Salvador
Santiago, Chile

Dr. Fernando Vergara E.
Neurólogo
Profesor Titular, Universidad de Los Andes y Universidad del Desarrollo
Santiago, Chile

Dr. Marcelo Wolff R.
Internista e Infectólogo
Profesor Titular, Universidad de Chile
Fundación Arriarán
Hospital San Borja Arriarán
Santiago, Chile

Dr. Nelson Wohllk G.
Endocrinólogo
Hospital del Salvador
Santiago, Chile

Índice de capítulos

Prefacio a la Primera Edición 13
Prólogo a la Primera Edición 15
Prólogo a la Segunda Edición 17
Prólogo a la Tercera Edición 19
Prólogo a la Cuarta Edición 21
Introducción 23

PARTE I. MANIFESTACIONES CARDINALES DE ENFERMEDAD

Capítulo 1. Síntomas y signos generales 27
Dolor. *A. Goic* 27
Hemorragia. *A. Goic* 34
Fiebre. *G. Chamorro* 37
Edema cutáneo. *G. Chamorro* 42
Prurito. *A. Goic* 45
Bochornos. *A. Goic* 48
Capítulo 2. Síntomas y signos neuropsiquiátricos 50
Cefalea. *G. Chamorro* 50
Mareos y vértigo. *A. Goic y A. Correa* 53
Astenia. *A. Goic* 56
Nerviosidad y ansiedad. *A. Goic* 59
Depresión. *A. Goic* 61
Hostilidad. *A. Goic* 64
Insomnio. *A. Goic* 66
Capítulo 3. Síntomas y signos digestivos 70
A. Goic
Dolor abdominal 70
Dispepsia 74
Náuseas y vómitos 77
Diarrea 80
Constipación o estreñimiento 84
Síntomas anorrectales 86
Hemorragia digestiva 90
Disfagia 93
Ictericia 96
Ascitis 100
Capítulo 4. Síntomas y signos cardiorrespiratorios 106
Dolor torácico. *G. Chamorro* 106
Tos. *G. Chamorro* 110
Expectoración o esputo. *G. Chamorro* 113
Disnea. *G. Chamorro* 115
Palpitaciones. *G. Chamorro* 117
Hemoptisis. *G. Chamorro* 119
Epistaxis. *A. Goic* 121
Cianosis. *G. Chamorro* 123
Síncope. *G. Chamorro* 125
Capítulo 5. Síntomas y signos de patología del mediastino 129
C. Suárez y F. Suárez
División anatómica del mediastino 129
Síntomas y signos de patología mediastínica 130
Capítulo 6. Síntomas y signos urinarios 133
E. Roessler y E. Katz
Dolor renal y uretral 133
Síntomas urinarios bajos 134
Alteraciones del volumen urinario 135
Alteraciones en el aspecto de la orina 136
Capítulo 7. Síntomas y signos del aparato locomotor 139
Síntomas y signos reumatológicos. *L. Guzmán* 139
Dolor cervical y cervicobraquialgias. *L. Guzmán* 142
Dolor lumbar y ciático. *L. Guzmán* 146
Lesiones musculoesqueléticas. *M. Gasic* 151
Capítulo 8. Síntomas y signos hematológicos 159
R. Vacarezza
Anemia 159
Púrpura 164
Capítulo 9. Lesiones dermatológicas elementales 168
X. Raggio
Lesiones primarias 168
Lesiones secundarias 169
Capítulo 10. Síntomas y signos vasculares periféricos 171
F. Valdés
Várices de las extremidades inferiores 171
Úlceras de las extremidades inferiores 172
Capítulo 11. Síntomas y signos oftalmológicos 175
R. Charlín
Vicios de refracción 175
El ojo rojo 177
Capítulo 12. Síntomas y signos otológicos 182
A. Correa
Capítulo 13. Síntomas y signos del aparato genital masculino 186
F. Hidalgo
Dolor genital 186

Secreción uretral 187
Incontinencia de orina 187
Síntomas urogenitales funcionales 187
Capítulo 14. Síntomas y signos ginecológicos 189
J. Iglesias
Hemorragia genital 189
Dolor pelviano 190
Leucorrea e infecciones vulvovaginales 193
Síntomas y signos del prolapso genital 193
Síntomas y signos de la menopausia 194
Síntomas y signos obstétricos 194
Síntomas y signos del embarazo 194
Signos que apoyan o comprueban la existencia de embarazo 194
Síntomas y signos de la iniciación del parto o trabajo de parto 200
Síntomas y signos del puerperio 200
Capítulo 15. Síntomas y signos neurológicos 201
Alteraciones de la conciencia. *A. Goic* 201
Coma. *A. Goic* 203
Pseudopercepciones y delirio. *J. Lavados* 207
Afasia. *J. Lavados* 208
Apraxia. *J. Lavados* 211
Agnosias. *J. Lavados* 212
Capítulo 16. Síntomas y signos funcionales 215
A. Goic
Síntomas funcionales frecuentes en clínica 216
Enfoque diagnóstico del dolor funcional en clínica 218

PARTE II. PRINCIPALES SÍNDROMES CLÍNICOS

Capítulo 17. Síndromes digestivos 221
Síndrome ulceroso. *A. Goic* 221
Síndrome de retención gástrica. *P. Maggiolo* 222
Síndrome disentérico. *A. Goic* 224
Síndrome de malabsorción. *A. Goic* 226
Obstrucción intestinal. *A. Goic* 228
Insuficiencia hepática. *A. Goic* 231
Abdomen agudo. *A. Goic* 234
Capítulo 18. Síndromes cardiovasculares 238
Síndrome anginoso. *F. Florenzano* 238
Síndrome de insuficiencia cardíaca. *R. Kauffmann* 241
Taponamiento cardíaco. *F. Florenzano y G. Chamorro* 245
Shock. *R. Kauffmann* 247
Capítulo 19. Síndromes vasculares periféricos 251
F. Valdés
Insuficiencia arterial periférica 251
Insuficiencia venosa 253
Síndrome posflebítico 254
Capítulo 20. Vasculitis 255
L. Guzmán
Clasificación 255
Síntomas y signos 255
Síndromes vasculíticos 256
Exámenes complementarios 258
Enfoque diagnóstico de la vasculitis en clínica 259
Capítulo 21. Síndromes respiratorios 260
Insuficiencia respiratoria. *Á. Undurraga* 260
Distrés respiratorio del adulto. *Á. Undurraga* 263
Embolismo pulmonar. *F. Florenzano* 266
Capítulo 22. Síndromes mediastínicos 269
C. Suárez y F. Suárez
Capítulo 23. Síndromes nefrourológicos 271
Síndrome nefrítico agudo. *E. Roessler* 271
Síndrome nefrótico. *E. Roessler* 274
Enfermedad renal crónica e insuficiencia renal crónica. *E. Roessler y E. Katz* 278
Síndrome urémico. *E. Roessler y E. Katz* 279
Síndrome de injuria renal aguda. *E. Roessler y E. Katz* 282
Síndrome de insuficiencia renal rápidamente progresiva (insuficiencia renal subaguda). *E. Roessler* 285
Uropatía obstructiva baja e hiperplasia prostática benigna. *H. Chiang* 287
Capítulo 24. Menopausia y climaterio 293
M. Bianchi y G. Pineda
Manifestaciones clínicas 294
Examen físico 294
Laboratorio 294
Capítulo 25. Síndromes neurológicos 297
J. Lavados
Síndromes sensitivos 297
Síndromes meníngeo y radicular 299
Síndrome de hipertensión endocraneana 300
Síndromes motores 302
Síndromes cerebelosos 306
Hemorragias intracraneanas e infarto cerebral 307
Demencias 309
Capítulo 26. Volumen extracelular, osmolaridad y concentración de hidrógeno 312
Equilibrio hidrosalino. *E. Roessler* 312
Equilibrio ácido-base. *E. Roessler y E. Katz* 319
Capítulo 27. Inmunología clínica 325
C. Sepúlveda
Sistema inmune 325
Síndromes de inmunodeficiencia 332

PARTE III. ANAMNESIS Y EXAMEN FÍSICO

Capítulo 28. Anamnesis próxima y remota 339
G. Chamorro
Anamnesis 339
Historia clínica 340
Anamnesis próxima o enfermedad actual 341
Anamnesis remota 341
CAPÍTULO 29. Examen físico 344
Introducción general. *G. Chamorro* 344
Examen físico general. *G. Chamorro* 348

Evaluación del estado nutritivo. *K. Papapietro* 353
Piel, fanéreos y linfáticos. *G. Chamorro* 356
Afecciones comunes de la piel. *X. Raggio* 352
Pulso arterial y venoso 368
Presión arterial. *G. Chamorro* 373
Respiración 377
Temperatura corporal 379
Examen físico segmentario y por aparatos y sistemas 381
Cabeza. *G. Chamorro y A. Goic* 381
Examen de la agudeza visual. *R. Charlín* 394
Examen del fondo de ojo. *R. Charlín* 396
Examen del oído. *A. Correa* 401
Cuello. *A. Goic* 402
Tórax. *G. Chamorro* 408
Examen pulmonar. *J. C. Rodríguez y G. Chamorro* 412
Examen cardiovascular. *G. Chamorro* 419
Examen de la mama. *J. Camacho* 429
Abdomen. *A. Goic* 434
Hernias abdominales. *J. Reyes* 444
Columna y articulaciones 447
Examen de la columna vertebral. *L. Guzmán* 447
Examen de las articulaciones. *L. Guzmán* 451
Manos. *A. Goic* 457
Examen ginecológico. *J. Iglesias* 462
Genitales externos masculinos. *F. Hidalgo* 466
Examen vascular periférico. *F. Valdés* 469

Capítulo 30. Examen neurológico 472
J. Lavados
Anamnesis 472
Examen físico 473
Examen mental 473
Diagnóstico 477
Examen de pares craneanos 478
Examen de la motilidad 485
Examen de la sensibilidad 494
Examen de la marcha 496

Capítulo 31. Anamnesis y examen físico en el niño 499
M. E. Radrigán
Anamnesis 499
Examen físico 501

Capítulo 32. Anamnesis y examen del adulto mayor 506
F. Vergara
Evaluación del adulto mayor 506
Síndromes geriátricos 508
Evaluación de la capacidad funcional 511

PARTE IV. DIAGNÓSTICO CLÍNICO Y LA RELACIÓN CON EL PACIENTE

Capítulo 33. Diagnóstico y diagnóstico diferencial 515
A. Goic y G. Chamorro
Etapas del análisis de los síntomas y signos 515
Tipo de diagnósticos 516
Diagnóstico de ingreso y diagnóstico de alta 517
Diagnóstico, exámenes y exploración de laboratorio 517

Capítulo 34. Apreciación de la gravedad de un enfermo 519
A. Goic y G. Chamorro
Signos de gravedad 519
Enfermo grave y enfermo terminal 519
Relación entre gravedad y pronóstico 520

Capítulo 35. Diagnóstico de muerte 521
A. Goic
Diagnóstico de muerte cardiorrespiratoria 521
Diagnóstico de muerte encefálica 522

Capítulo 36. Relación médico-paciente 524
A. Goic
Características de la RMP 524
Componentes sociales de la relación médico-paciente 525
Componentes éticos de la relación médico-paciente 525
Manejo de la relación médico-paciente 526

Capítulo 37. Historia clínica 528
A. Goic
Historia clínica electrónica. *C. Echeverría* 530

Capítulo 38. El Juramento Hipocrático 533
A. Goic
Valores éticos del Juramento Hipocrático 533
Códigos de ética médica internacionales 534
Problemas éticos contemporáneos 534

PARTE V. EXÁMENES DE LABORATORIO CLÍNICO Y DE EXPLORACIÓN ESPECIALIZADA

Capítulo 39. Laboratorio clínico básico 539
Interpretación de los exámenes del laboratorio bioquímico. *A. M. Guzmán y T. Quiroga* 539
Hemograma. *M. E. Cabrera y R. Etcheverry* 541
Velocidad de eritrosedimentación. *M. E. Cabrera y R. Etcheverry* 547
Proteína C reactiva. *M. Wolff* 548
Examen de orina y medición de la velocidad de filtración glomerular. *E. Roessler E. Katz* 549
Perfil bioquímico. *A. M. Guzmán y T. Quiroga* 554
Perfil lipídico. *S. Solari y T. Quiroga* 556
Laboratorio bioquímico hepático. *H. Reyes y J. Ribalta* 559
Laboratorio en el paciente reumatológico. *L. Guzmán* 566
Exploración de la tiroides. *N. Wohllk y G. Pineda* 571
Ecotomografía. *A. Chamorro y F. J. Medina* 576
Radiografía de tórax. *G. Bañados* 582
Radiografía simple de abdomen. *C. Cortés* 588
Electrocardiografía. *J. Meruane* 590

Capítulo 40. Exploración clínica especializada 600
Endoscopía digestiva. *P. Maggiolo y J. Klinger* 600

Exámenes contrastados del tubo digestivo. *C. Cortés* 606
Ecocardiografía Doppler. *S. Bernal* 611
Ecotomografía Doppler-color vascular. *G. Damm* 616
Tomografía computarizada. *P. Soffia y C. Cortés* 619
Resonancia magnética. *P. Soffia* 622
Medicina nuclear e imágenes moleculares. *P. González* 627
Densitometría ósea. *G. González* 634
Exploración clínica y de laboratorio de la hemostasia. *D. Mezzano* 636
Pruebas de función respiratoria. *A. Undurraga* 642
Cateterismo cardíaco. *J. Meruane y F. Florenzano* 651
Exploración funcional del eje hipotálamo-hipófisis-suprarrenal. *N. Wohllk y J. Véliz* 655
Marcadores tumorales. *L. Orlandi* 659

PARTE VI. APÉNDICES

Apéndice 1. Glosario elemental de síntomas y signos 669
Apéndice 2. Glosario de enfermedades 673

Bibliografía 691

Índice de materias 693

Índice onomástico 713

Prefacio a la Primera Edición

Se puede afirmar que la enseñanza de la Semiología adquirió máxima jerarquía en nuestro país el año 1937, cuando la Facultad de Medicina de la Universidad de Chile acordó abrir varias cátedras universitarias de esta disciplina, en los Servicios de Medicina de los Hospitales de la antigua Beneficencia Pública. Entre ellos, el del Hospital del Salvador, en el que, desde 1932, funcionaba una Cátedra Extraordinaria de Patología Médica a cargo del Profesor Dr. Hernán Alessandri Rodríguez. En 1937, el Dr. Alessandri era Jefe de Servicio en la Sección de Medicina, dirigida por el inolvidable clínico Dr. Israel Bórquez Silva, y fue elegido por la Facultad para desempeñar la nueva Cátedra de Semiología en el Hospital del Salvador. Fue una sabia designación que marcó rumbos decisivos a la educación médica. Tanto el Dr. Bórquez como el Dr. Alessandri eran finos y sagaces clínicos, con gran dominio de la Semiología.

Al inaugurar la enseñanza de la Semiología, el Profesor Alessandri sostuvo que esa disciplina es la base de la Medicina, añadiendo que para llegar a ser buen médico clínico era indispensable cultivar la Semiología.

Tuve a mucho honor que por esos años, recién graduado de Médico, el Profesor Alessandri me solicitara dictar, en su primer curso, algunas lecciones sobre la interpretación semiológica del examen coprológico, incluyendo los aspectos funcionales, microbiológicos y parasitológicos; por esa época, tales exámenes eran de mi responsabilidad en el Laboratorio Clínico anexo a su Servicio. Investido con ello en colaborador docente del Profesor Alessandri, tuve la oportunidad de escuchar sus lecciones y comprender los alcances y métodos del naciente curso. Pero, eso no fue todo. Al igual que a los otros ayudantes docentes, recibí directamente del Profesor las instrucciones detalladas acerca del contenido y la metódica más indicada para impartir la enseñanza que me solicitaba. Transcurrieron en ello unos cinco años.

A raíz de la Reforma de la Enseñanza Médica introducida por la Facultad de Medicina en 1942-1943, las Cátedras de Semiología fueron refundidas en sendas Cátedras de Medicina. Para ello, la Facultad designó a los profesores respectivos como catedráticos titulares de Medicina. Esta reforma no significó disminuir su jerarquía a la Semiología, cuya enseñanza se mantuvo invariable, ya que todo el cuerpo docente continuó insistiendo en la buena preparación propedéutica de los alumnos del curso de Medicina, movidos por la convicción de su importancia para su formación clínica.

El Dr. Gastón Chamorro Zapata –uno de los coautores de esta obra– se contó entre los primeros colaboradores del Dr. Alessandri en estos afanes didácticos; durante más de cincuenta años ha cultivado con esmero y dedicación la Cardiología, a la que ha aportado importantes contribuciones científicas.

A continuación, a medida que pasaban los años y se formaban nuevas promociones de médicos, varios de los más distinguidos profesionales jóvenes se sumaron a las actividades clínicas y didácticas de la Cátedra de Medicina del Profesor Alessandri, entre los cuales se cuentan casi la totalidad de los autores de los distintos capítulos de este libro. Entre ellos ha descollado el otro coautor del texto, Dr. Alejandro Goic Goic, quien se ha consagrado devotamente al cultivo y perfeccionamiento de la enseñanza médica.

Este libro ha sido preparado con propósito y orientación educacional. Ello resulta natural en discípulos y continuadores de ese gran señor de la Medicina que fue el Dr. Hernán Alessandri. A través de la lectura de los distintos capítulos del texto resalta el espíritu didáctico, la claridad, precisión y amenidad que inspira a cada uno de los autores. Además, se percibe fácilmente la rica experiencia ganada en el quehacer diario, practicado con diligencia, cariño y respeto por la dignidad de los pacientes. Para todos ellos, el pensamiento analítico y crítico, fundamento de su formación clínica, guía y orienta sus lecciones. En todos, campea la inspiración de su Maestro, quien concebía la Semiología como el cimiento de la clínica y aconsejaba incansablemente ejercitar la práctica de los cinco sentidos en el examen de cada enfermo y aprender a aplicar sus hallazgos con lógica y juicio crítico, guiados por el conocimiento científico. Todo ello, en contraposición a la fascinación o soberbia por la tecnología deshumanizada y fría.

Los autores de este magistral libro han asumido por entero la tarea de uniformar conocimientos, suprimir detalles inoficiosos, evitar duplicaciones inútiles, esclarecer interpretaciones y todo aquello que podría hacer tediosa la lectura. Especial realce merecen las ilustraciones en las que los autores han guiado la pluma de la artista Andrea Goic J.,

quien se ha esmerado por dibujar signos de la patología con claridad, precisión y gran belleza. Todo ello, contribuye a facilitar la comprensión de las materias y hacer más placentero el estudio. Los Glosarios, uno de síntomas y signos y, otro, de las enfermedades más comunes, así como el Índice analítico de materias, servirán para facilitar el aprendizaje de los estudiosos de esta obra didáctica.

Los autores no han pretendido entregar un texto exhaustivo ni enciclopédico. Por el contrario, han hecho un notorio esfuerzo de síntesis y concisión. Ha prevalecido en ellos, el anhelo de hacer fácil lo difícil y ayudar al principiante en el proceso personal del aprendizaje, variable entre uno y otro estudiante. El texto ofrece una guía eficiente y una acertada orientación para el estudio y entendimiento de las más abstrusas materias. Sirve magníficamente a los propósitos trazados por sus autores, de contribuir al estudio y conocimiento de la **Semiología**, cimiento indispensable de la formación médica.

Al médico general o especialista también le será útil su consulta y les servirá para acentuar su formación humanística y clínica, pues su lectura no solo acrecentará sus conocimientos generales, sino que contribuirá a perfeccionar su manera de razonar, basado en un pensamiento lógico, lo cual es fundamental para el análisis objetivo de los signos y síntomas que presentan los enfermos y su valoración con juicio crítico ponderado.

Este libro representa un valioso aporte para el progreso de la enseñanza médica. Sus autores y todos sus colaboradores merecen la gratitud del cuerpo médico.

Dr. Amador Neghme Rodríguez (†)
Presidente Academia Chilena de Medicina del Instituto de Chile
Santiago, enero de 1987

Prólogo a la Primera Edición

El Dr. Hernán Alessandri se incorporó en 1931 al Hospital del Salvador de Santiago. Aquí habría de transcurrir desde entonces su vida como médico y docente, hasta su fallecimiento en 1980. Recordemos que, en consideración a sus méritos académicos, la Facultad de Medicina de la Universidad de Chile lo designó sucesivamente Profesor de Patología Médica (1932), Profesor de Semiología (1937), Profesor de Medicina (1944), Decano (1958) y Miembro Académico de la Facultad (1967). La Universidad de Chile a su vez lo nombró Profesor Emérito en 1973. Al crearse en 1964 el Instituto de Chile, formó parte del grupo de cinco académicos que fueron elegidos como miembros fundadores de la Academia de Medicina de dicho Instituto.

Bajo la conducción y estímulo del Dr. Alessandri, en el Departamento de Medicina, se dio desde un comienzo, especial importancia a la enseñanza de la Semiología, en la convicción que ella constituye la base irreemplazable de la actividad clínica del médico; y, además, porque como disciplina, contribuye decisivamente al desarrollo del pensamiento analítico y al razonamiento lógico de los futuros médicos. Creemos que estos atributos de la Semiología se mantienen inconmovibles, pese a los espectaculares progresos tecnológicos de la Medicina.

Durante casi medio siglo en el Hospital del Salvador se ha impartido la asignatura de Semiología con una extensión superior a un semestre, empleando un método educacional en el que, además de una enseñanza teórica sistemática, pequeños grupos de alumnos, a cargo de sendos preceptores, se entrenan diariamente en el interrogatorio y examen físico de los pacientes hospitalizados y se les enseña a discurrir con los datos clínicos acumulados. Esta tradición de enseñanza tutorial se ha mantenido sin modificaciones sustanciales hasta la fecha. Probablemente, en pocos lugares se desarrolla en nuestros días, un Curso de Semiología con las características descritas.

Se ha acumulado así una vasta experiencia en la enseñanza y práctica de la Semiología, de la cual los autores y varios de los colaboradores del presente libro, hemos sido protagonistas directos, por varias décadas.

En razón de ello nos pareció que sería útil verter parte de esta experiencia en un texto, tal como la Semiología fue enseñada a nosotros y tal como ha sido enseñada por nosotros. Al mismo tiempo que servir de guía para alumnos de Medicina y médicos generales, este libro pretende rendir un homenaje de reconocimiento al impulsor de la enseñanza de Semiología en nuestro hospital.

Estamos conscientes que el libro tiene limitaciones (¡cómo evitarlas!) y que podrían haberse incluido también otras materias. La extensión de la Semiología es prácticamente ilimitada, al igual que la profundidad de análisis de cada tema. Por eso, no hemos intentando escribir un texto exhaustivo o Tratado, sino que una Introducción a la Medicina, en la que cada artículo, dentro de su brevedad, entregara los conocimientos fundamentales para adentrarse en la complejidad del quehacer clínico. Su contenido es exclusivamente semiológico; los conceptos fisiopatológicos se han tocado tangencialmente cuando era necesario para una mejor comprensión del tema.

Tenemos la esperanza de que el esfuerzo de publicación que implica este libro sea compensado por una recepción amable de estudiantes y médicos jóvenes, ya que no tiene otro objetivo que prestar una ayuda a su formación, que bien sabemos no termina en una vida.

Por cierto que agradeceremos cualquier observación o sugerencia sobre su contenido que contribuya a perfeccionarlo.

Parece justo agradecer primero a los colaboradores, especialistas distinguidos y experimentados en diversas ramas de la Medicina. Nuestro reconocimiento a Andrea Goic J. quien, con particular dedicación y talento, hizo los dibujos que ilustran el libro. Agradecemos a la Sra. Deborah Murdoch su ayuda y entusiasmo en mecanografiar la mayor parte de los manuscritos, agradecimientos que extendemos a la Srta. Pía Martelli, quien colaboró en igual tarea.

Finalmente, y no por ello menos importante sincero reconocimiento a la Fundación Social y Educativa Dr. Hernán Alessandri R., cuya generosa ayuda y estímulo posibilitó, en buena medida, que nuestra iniciativa se convirtiera en realidad. Deseamos personificar este agradecimiento en su Presidente Dr. Víctor Manuel Avilés, dilecto amigo y compañero de curso del Dr. Alessandri, quien acogió con gran interés la idea de publicar este libro y se convirtió en uno de sus más entusiastas propulsores.

Dres. Alejandro Goic G. y Gastón Chamorro Z. (†)
Santiago de Chile, enero de 1987

Prólogo a la Segunda Edición

Ha sido muy estimulante la amplia acogida que ha tenido nuestro libro SEMIOLOGÍA MÉDICA, particularmente entre los estudiantes de medicina y médicos generales, lo que compensa con creces el esfuerzo que, en su momento, requirió su publicación. Su incorporación al Programa de Textos de la Organización Panamericana de la Salud (OPS) facilitó su difusión en las Escuelas de Medicina de Latinoamérica, expandiéndose así significativamente el ámbito de sus potenciales usuarios de habla castellana. El grado de su difusión se revela en las cinco reimpresiones (1991, 1993, 1994, 1996, 1997) que ha sido necesario hacer desde su aparición hace ya diez años.

Esta nueva edición de SEMIOLOGÍA MÉDICA mantiene la estructura general, el carácter eminentemente semiológico y la orientación clínica de la primera edición. Todos los capítulos y temas han sido revisados y actualizados y se han incorporado otros, teniendo en consideración su importancia para la práctica médica.

Los síntomas y signos que se observan en clínica son numerosísimos, por lo que no es fácil decidir cuáles incluir en un libro de Semiología. Probablemente, un criterio adecuado para elegirlos sea la frecuencia con que se presentan en la práctica médica. Fue este el que nosotros utilizamos pero, aun así, cualquiera sea la elección que en definitiva se haya hecho, siempre surgen dudas sobre lo acertado de ella.

En la presente edición decidimos incorporar otros síntomas, signos y síndromes que no aparecen descritos en la primera, en razón de que nos parecieron de importancia semiológica y clínica. También estimamos conveniente ampliar el tratamiento de algunos ítem semiológicos en la anamnesis y examen físico, aquellos con los cuales los médicos no especialistas están, probablemente, menos familiarizados en su práctica. Por último, decidimos incluir algunos procedimientos de laboratorio que, en el último decenio, han tenido amplia acogida y cuyo uso se ha incorporado a la rutina clínica.

Así, en la Parte I "Síntomas y signos", se incluyó la Semiología de los vicios de refracción y del ojo rojo, de síntomas y signos otológicos, la Semiología de las várices y úlceras de las piernas, de las lesiones cutáneas más comunes y de las lesiones musculoesqueléticas.

En la Parte II "Anamnesis y examen físico", se tratan con mayor profundidad que en la edición anterior el examen de la agudeza visual, del fondo de ojo y el examen del oído, que se describían en forma relativamente somera. Estos son procedimientos clínicos que, por su utilidad, todo médico debiera no solo conocer, sino que también realizar. Igualmente, se describe con mayor extensión el examen de las articulaciones y del sistema vascular periférico. También, se ha incorporado un capítulo especial sobre la anamnesis y examen físico en pediatría y otro en el adulto mayor, para destacar aquellos aspectos de la historia clínica y del examen físico en los cuales el médico debe poner énfasis cuando atiende a un niño o a un anciano, respectivamente.

Se actualizaron los temas de la Parte V "Exámenes complementarios" y se incluyeron otros procedimientos que tienen hoy amplia aceptación en clínica: perfil bioquímico y lipídico, laboratorio en el paciente reumatológico, resonancia magnética, ecotomografía Doppler color, densitometría ósea y marcadores oncológicos. Estos procedimientos, tratados por destacados especialistas, se abordan de un modo general, poniendo énfasis en sus indicaciones clínicas y limitaciones. Para conocimiento del estudiante, se ilustran con imágenes demostrativas.

Por otra parte, se ha aumentado significativamente el número de figuras y tablas en diversos capítulos, tanto en los antiguos como en los nuevos. La elección de figuras y tablas tiene la intención de que, por sí solas, aporten y ayuden a fijar en el lector un conocimiento semiológico específico.

Finalmente, se anexa el texto del JURAMENTO HIPOCRÁTICO, con el fin de familiarizar al estudiante que inicia sus estudios clínicos con el contenido de un documento que es considerado –y así lo apreciamos nosotros– como la "Carta Magna" de la ética médica.

En suma, esta segunda edición de SEMIOLOGÍA MÉDICA, conservando sus características originales, se ve enriquecida por la incorporación de 31 temas adicionales de gran importancia para el quehacer clínico, presentando así a los estudiantes y médicos un panorama amplio de la Semiología.

Debemos lamentar que el reciente y muy sensible fallecimiento de nuestro estimado colega y amigo Dr. Gastón Chamorro Zapata, nos privara de su valiosa ayuda en la preparación de esta nueva edición del libro. No obstante, como homenaje a su persona y para seguir disfrutando de sus amplios y finos conocimientos semiológicos y su rica experiencia clínica, hemos mantenido los numerosos artículos que él escribiera con particular erudición y brillo.

Agradecemos muy sinceramente a todos los especialistas que han colaborado en esta segunda edición. Su competencia e interés, así como su adaptación flexible a las características generales del libro, nos permite mantener la unidad de intención, de estructura y estilo con que fue originalmente concebido.

Dejamos constancia de un especial reconocimiento a la Organización Panamericana de la Salud, que nos distinguió al incorporar nuestro libro a su Programa de Textos; a la Fundación Social y Educativa Doctor Hernán Alessandri Rodríguez, que nos honró otorgándonos su patrocinio y a la Editorial Mediterráneo, por su constante estímulo.

Al presentar esta nueva edición del libro SEMIOLOGÍA MÉDICA, confiamos que ella tendrá la misma alentadora acogida que tuvo la primera edición y será de utilidad para el estudiante y el médico de habla hispana en su quehacer clínico cotidiano.

DRES. ALEJANDRO GOIC G. Y HUMBERTO REYES B.
Santiago, noviembre de 1998

Prólogo a la Tercera Edición

Han transcurrido dos décadas desde que se publicó la primera edición de Semiología Médica y ocho años desde la presentación de la segunda. En el transcurso de los años, ambas han tenido numerosas reimpresiones. El libro se ha difundido ampliamente en las escuelas de medicina latinoamericanas gracias a su inserción en el Programa de Textos de la Organización Panamericana de la Salud. Probablemente, son miles los estudiantes que lo han utilizado como texto de estudio en su asignatura de Semiología.

La tercera edición que hoy presentamos conserva, en lo fundamental, el carácter estrictamente semiológico y clínico que inspiró a este libro, así como su estructura general, pero se han revisado todos sus capítulos –algunos radicalmente– con el fin de actualizarlos al ritmo del avance en los conocimientos médicos y de la sorprendente tecnología de uso habitual en clínica. Especialmente, hemos puesto al día la sección "Exámenes complementarios", tanto los exámenes relativos a la "Exploración de laboratorio básico" como los de "Exploración Clínica Especializada", que año a año muestran progresos extraordinarios.

Los 34 capítulos y los 153 temas semiológicos desarrollados en el libro incluyen nuevas materias que nos ha parecido necesario adicionar como complemento de la formación semiológica y clínica de los estudiantes: estructura y contenido de la "Historia clínica", el "Juramento Hipocrático", "Semiología del mediastino", "Evaluación del estado nutritivo", "Diagnóstico y diagnóstico diferencial", "Apreciación de la gravedad de un enfermo" y "Diagnóstico de muerte". Este último es un tema curiosamente omitido en los libros de clínica médica a pesar de ser un evento que con relativa frecuencia debe enfrentar el médico. Además, hemos aumentado las referencias cruzadas, con el fin de favorecer la comprensión de las relaciones que guardan entre sí unos temas con otros.

Se ha perfeccionado el "Glosario elemental de síntomas y signos", de modo que el estudiante al iniciar sus estudios de Semiología pueda conocer el significado de los términos más corrientes del vocabulario médico. También, se ha incrementado el número de afecciones contempladas en el "Glosario de enfermedades" –más de un centenar de ellas– cuyo objetivo es que el alumno, cuando estudia un determinado síntoma o síndrome, pueda obtener con facilidad una definición abreviada pero comprehensiva de una determinada enfermedad citada en el texto.

También, hemos revisado y perfeccionado el "Índice de materias", para facilitar la búsqueda de un tema específico que interese al lector. En general, se ha buscado modernizar la diagramación del libro y se han incluido nuevas tablas, figuras y fotografías que ilustran los diversos capítulos y ayudan a una mejor comprensión del texto.

Al presentar la tercera edición de Semiología Médica, deseamos agradecer muy sinceramente a los colaboradores de este libro –alrededor de cuarenta– todos ellos destacados especialistas que han sabido adaptar sus amplios conocimientos a la naturaleza y propósito de un libro de Semiología; a los docentes y estudiantes que nos han hecho llegar sus observaciones y sugerencias; a la Editorial Mediterráneo por su renovado interés en la publicación de esta nueva edición y su amplia disposición a perfeccionar su presentación gráfica; a la Fundación Social y Educativa Doctor Hernán Alessandri Rodríguez por su temprana y constante ayuda; a la Organización Panamericana de la Salud por su inestimable apoyo y a la Secretaria Sra. Cristina Blamey por su apreciada colaboración en el largo proceso administrativo de preparación del libro.

Finalmente, y no podría ser de otra manera, nuestro reconocimiento a los estudiantes para quienes este libro fue escrito y que, a través de varias generaciones, han buscado en sus páginas los conocimientos semiológicos que requieren para iniciarse en el arte de la medicina. Por cierto, esto es motivo de gran satisfacción para nosotros y compensa con creces el esfuerzo que hemos hecho por perfeccionar y ampliar su contenido de modo que sirva de mejor manera al aprendizaje de una disciplina que es fundamental para la práctica médica.

Dres. Alejandro Goic G. y Humberto Reyes B.
Santiago de Chile, octubre de 2009

Prólogo a la Cuarta Edición

La Semiología –herencia de los médicos hipocráticos y de numerosas generaciones de clínicos a través de los siglos, en particular del siglo XIX– fue construida por la identificación inteligente de los síntomas de enfermedad y la observación acuciosa de los signos corporales de los pacientes. Ellos nos entregaron las herramientas clínicas para adentrarnos en el diagnóstico de las alteraciones de la salud. En el siglo XVII, Sydenham –el "Hipócrates inglés"– describió las enfermedades "tan gráfica y natural como sea posible", introduciendo un ordenamiento taxonómico al modo de aquel que utilizaban los botánicos en su época. Señaló que en la definición de las enfermedades –"entidades clínicas o entidades mórbidas"– hay que distinguir "los síntomas principales o peculiares de los secundarios o accidentales". Es precisamente el saber semiológico es el que nos permite la identificación de las diversas manifestaciones de enfermedad (síntomas y signos), cómo buscarlas (semiotecnia) y cómo interpretarlas (clínica semiológica).

Durante 30 años el libro SEMIOLOGÍA MÉDICA que presentamos en su Cuarta Edición ha estado a disposición de los estudiantes de Medicina y de otras carreras de la salud con el fin de acompañarlos en el aprendizaje de una disciplina que, a nuestro juicio, constituye la base de una sólida formación clínica.

Si bien los conocimientos semiológicos tienen un grado razonable de estabilidad, algunos signos menores se han ido eliminando por el avance tecnológico y conservan solo un valor histórico: por ejemplo, el signo de Rotch del derrame pericárdico o la curva de Damoiseau del derrame pleural. O bien se han ido incorporando otros derivados de las modernas tecnologías, por ejemplo, los síntomas visuales por el uso abusivo del computador.

Algunos médicos sostienen, a nuestro juicio erróneamente, que el progreso de las tecnologías aplicadas a la medicina ha desfasado los conocimientos y técnicas semiológicas. Muy por el contrario, es precisamente el dominio de la Semiología lo que permite utilizar juiciosa, eficiente y eficazmente las maravillosas tecnologías modernas bajo la conducción razonada de la clínica, evitando así su uso indiscriminado y, no pocas veces, inútil. Los exámenes bioquímicos así como la imagenología, son "signos de laboratorio" que el médico debe saber interpretar de igual modo como interpreta los signos físicos. Por último, es del todo evidente que las tecnologías no sustituyen ni el razonamiento ni las habilidades clínicas de un médico.

La presente edición de Semiología Médica, como todas las anteriores, conserva su carácter fundamentalmente semiológico con intencionada e indispensable orientación clínica. Todos los capítulos del libro han sido revisados críticamente por sus autores, perfeccionándolos y actualizándolos de acuerdo al criterio señalado. En algunas secciones se han agregado capítulos nuevos como la semiología de las Hemorragias intracraneanas e infarto cerebral y de las Demencias; del Embolismo pulmonar; de la Uropatía obstructiva baja e hiperplasia prostática benigna y los síntomas y signos del Prolapso genital, del Embarazo, Trabajo de parto y Puerperio. Además, temas ausentes en ediciones anteriores, tales como la Historia clínica electrónica; Semiología de las lesiones de meniscos, el Síndrome visual por uso del computador y el Síndrome de insuficiencia renal rápidamente progresiva.

Igualmente, se han actualizado los capítulos relativos al laboratorio clínico y a los métodos de exploración clínica, en conformidad a los continuos avances que muestran las diversas tecnologías diagnósticas y terapéuticas. Además, se han introducido nuevos capítulos como Interpretación de los exámenes del laboratorio bioquímico, Proteína C reactiva y Exploración clínica y de laboratorio de la hemostasia. También se ha ampliado el Glosario de enfermedades y las entradas del Índice de materias.

Finalmente, se ha aumentado significativamente el número de tablas, figuras y fotografías en colores, con una intención pedagógica: facilitar la comprensión y el aprendizaje de los respectivos textos por los estudiantes.

Dejamos constancia de nuestros sinceros agradecimientos a los colaboradores de la presente edición. Todos ellos son distinguidos médicos y académicos que, sin perjuicio de ser especialistas en las diversas materias, en su mayoría se formaron en la tradición clínica de grandes profesores chilenos del siglo XX. Esto les permite poseer una visión holística de la Medicina y de los pacientes y una valoración del saber semiológico aplicado con sus particularidades a cada especialidad mayor o a especialidades derivadas.

Igualmente, expresamos nuestro reconocimiento a la Editorial Mediterráneo por su permanente interés, estímulo y profesionalismo en la edición de la presente obra que exhibe un grato diseño y una diagramación con atractivo diseño gráfico.

Finalmente, nos complace y agradecemos la amable acogida que este libro ha tenido en generaciones de estudiantes de Medicina y de las carreras de la Salud.

DRS. ALEJANDRO GOIC G. Y HUMBERTO REYES B.
Santiago de Chile, junio de 2017

Introducción

La **medicina clínica**, aquella actividad médica centrada alrededor del cuidado del individuo enfermo, tiene como objetivo final procurar su curación. Es cierto que hay afecciones que curan sin tratamiento (enfermedades autolimitadas); pero el resto requiere –la mayoría de las veces– un tratamiento bien indicado. Para esto, es preciso dilucidar previamente de qué padece el sujeto; vale decir, los enfermos no se presentan con diagnóstico sino con síntomas y signos y es con ellos que tenemos que trabajar para llegar a descubrirlo.

A veces el diagnóstico puede formularse con solo mirar al enfermo: tal es el caso de algunas afecciones dermatológicas (psoriasis, herpes zóster, rosácea, impétigo), neurológicas (corea, enfermedad de Parkinson, hemiplejía, parálisis facial tipo Bell), endocrinológicas (enfermedad de Cushing, enfermedad de Basedow, mixedema, acromegalia), fiebres eruptivas (varicela, rubéola, escarlatina), etc. Otras veces, basta oír el relato del enfermo para orientarse hacia un cólico nefrítico, un síndrome ulceroso o una angina de pecho. Pero la mayoría de las veces es necesario interrogarlo y examinarlo meticulosamente y, otras, pedir exámenes complementarios que sean pertinentes e interpretarlos juiciosamente para llegar a una buena hipótesis diagnóstica.

De todo esto precisamente se trata la **Semiología**, rama de la Medicina que se ocupa de la identificación de las diversas manifestaciones de enfermedad, de cómo buscarlas (semiotecnia) y cómo interpretarlas (clínica semiológica).

Se comprende entonces que la **Semiología** constituye el pilar fundamental de la medicina clínica. Más aún, bien manejada, esta disciplina capacita al médico no solo para llegar al diagnóstico, sino para tener una apreciación pronóstica y plantear las líneas generales del tratamiento. De ahí la aserción de Laubry: "La **Semiología** no es la gramática de la Medicina, sino la Medicina misma".

En cuanto a las manifestaciones de la enfermedad, siguiendo la tendencia anglosajona (Quain, 1882), llamamos síntomas a las manifestaciones subjetivas de enfermedad, vale decir, aquellas que son percibidas exclusivamente por el paciente y que el médico puede descubrir solo por el interrogatorio; así ocurre con el dolor, la disfagia, la pirosis, las palpitaciones, la angustia.

Por otro lado, llamamos signos a las manifestaciones objetivas de enfermedad. Algunos como la ictericia, el edema u otros, puede aparecer durante el interrogatorio porque el enfermo se ha percatado de su presencia; pero la mayoría de los signos escapan a la observación del enfermo y podrán ser descubiertos solamente por el examen físico, como ocurre con los soplos cardíacos, la esplenomegalia, los derrames pleurales y tantos otros más.

Como siempre ocurre cuando uno pretende encasillar fenómenos biológicos, esta división no es siempre neta, ya que existen manifestaciones de enfermedad que pueden ser subjetivas y objetivas a la vez, como la respiración periódica de Cheyne-Stokes, la taquipnea y otros.

La búsqueda de los síntomas y signos (semiotecnia) dispone fundamentalmente del interrogatorio o anamnesis, del examen físico y de los exámenes complementarios que veremos con algún detalle en capítulos posteriores.

En cuanto a la interpretación de los hallazgos semiológicos (clínica semiológica), hay que tener en cuenta que cada síntoma o signo puede ser producido por una gran variedad de causas diferentes, lo que dificulta su interpretación aislada.

Afortunadamente, a menudo se presentan agrupados con otros constituyendo, ya sea un síndrome, entendiendo por tal un conjunto de síntomas y signos relacionados entre sí que obedece a diferentes etiologías; o bien, una enfermedad en que los síntomas y signos que la caracterizan obedecen a una sola causa. Conociendo las diferentes causas capaces de originar un determinado síndrome, se facilita grandemente la interpretación del cuadro patológico.

Algunos médicos tienen la tendencia de llamar síndrome a algunos síntomas o signos porque se deben a causas múltiples. Así, hablan del "síndrome diarreico", "síndrome ascítico" o "síndrome ictérico". A nuestro juico esto es inconveniente. Para nosotros, no es la multiplicidad de causas lo que separa el síntoma o signo del síndrome. El síntoma y el signo se definen por sí mismos y no requieren de otros síntomas o signos para caracterizarse. Dolor, diarrea, vómitos, tos, tec, se definen por sí mismos: son síntomas. Lo propio ocurre con el edema, ictericia, ascitis, cianosis, etc.: son signos.

El síndrome, en cambio, es un conjunto de síntomas y signos que se presentan simultáneamente y configuran una entidad, que sirve al clínico para circunscribir los posibles factores etiológicos y, en alguna medida, presumir su mecanismo de producción. Así, el síntoma diarrea puede deberse a innumerables causas; en cambio, el síndrome disentérico (diarrea con sangre fresca, mucus, pus, pujo y tenesmo) le dice al médico que es producido por un número más bien reducido de causas en comparación a las múltiples causas del síntoma diarrea aislado; adicionalmente, le dice que existe una inflamación del recto. En otras palabras, el síndrome aproxima al médico a la etiología. Lo mismo se puede decir del síndrome meníngeo, respecto a la cefalea; del de insuficiencia cardíaca respecto a la disnea, o del de malabsorción respecto a la diarrea.

El uso ha consagrado, además, la palabra síndrome para referirse a algunos síntomas aislados pero que tienen un conjunto de características semiológicas que, cuando son típicas, sugieren al médico una posible etiología y un mecanismo de producción. Es el caso del síndrome anginoso o del síndrome ulceroso.

Con todos los elementos semiológicos reunidos, el clínico podrá entonces formular una hipótesis diagnóstica, la que deberá ser sometida a un cuidadoso reexamen y a un diagnóstico diferencial para tratar de confirmarla o descartarla reemplazándola por otra.

Esta es la forma en que procedemos habitualmente en medicina clínica y es importante que, desde los primeros pasos, el alumno se habitúe a elaborar hipótesis diagnósticas con los elementos de juicio que vaya teniendo, y se ingenie para tratar de confirmarlas o descartarlas. En esta tarea deberá contar inicialmente con la colaboración y ayuda de los docentes; pero es preciso subrayar que el aprendizaje de la medicina clínica que iniciamos ahora con la Semiología no es posible sin la iniciativa y el empeño personal que deberá poner el alumno para progresar. Porque "el aprendizaje es siempre un autoaprendizaje", aunque a veces se puede también llamar aprender algo con otros.

El presente libro de Semiología lo hemos organizado en cuatro Partes. La secuencia de ellas, siendo arbitraria, tiene cierta lógica. Al contrario de otros textos, analizamos primero los "Síntomas, signos y síndromes", antes de entrar al estudio de la "Anamnesis y el examen físico". Nos parece que este ordenamiento es más adecuado, ya que el estudiante no estará capacitado para recoger la anamnesis y efectuar el examen físico si previamente no conoce el vocabulario médico y la definición y causas principales de los síntomas, signos y síndromes. Sin este conocimiento no puede interpretar los síntomas que el enfermo le relata ni sabe qué preguntar o contrapreguntar; lo mismo ocurre respecto a los signos físicos: tiene que saber qué buscar, cómo buscar y cómo interpretar los hallazgos patológicos del examen. La manera como hemos agrupado en el libro los diferentes síntomas, signos y síndromes para su análisis es convencional.

El esquema de "Examen físico general y segmentario" que proponemos en la Parte correspondiente, es el que hemos utilizado satisfactoriamente por años. Como todo esquema es artificial y puede haber otros mejores. En todo caso, cualquiera sea el esquema que se utilice, lo importante es que el examen físico sea completo.

La parte final se dedica a la "Exploración de laboratorio", cuyos hallazgos sabemos no reemplazan sino que solo complementan la anamnesis y el examen físico. Los hallazgos de laboratorio son signos indirectos o inferenciales de enfermedad y no signos directos como los del examen físico.

Hemos adjuntado al texto un "Glosario de síntomas y otro de enfermedades", ordenados alfabéticamente para facilitar la lectura y comprensión del texto. Si en la lectura de un artículo el estudiante encuentra mencionado un término semiológico o una enfermedad que no conoce, podrá rápidamente encontrar una definición breve de ellos en el glosario correspondiente y continuar la lectura sin inconvenientes.

Finalmente, un "Índice de materias" permitirá encontrar con facilidad el tema que se busca; con números en negrita se señala la página en que el tema se trata con mayor extensión y, con números más claros, donde solo es mencionado o tratado indirectamente.

PARTE I

Manifestaciones cardinales de enfermedad

CAPÍTULO 1

Síntomas y signos generales

DOLOR

A. Goic

El dolor, junto a la hemorragia y la fiebre (ver pp. 34 y 37, respectivamente), es uno de los síntomas que más pronto induce al enfermo a consultar al médico. Un gran número de enfermedades se inicia con dolor o lo presenta en algún momento de su evolución. Se ha definido el dolor como una experiencia sensorial y emocional desagradable y aflictiva de una parte del cuerpo debido a una causa o estímulo interno o externo.

Existen **dolores fugaces** o **transitorios** que forman parte de nuestra experiencia sensorial cotidiana y carecen de importancia médica: dolor punzante en una sien o en un oído de aparición repentina, que dura algunos segundos y desaparece tan rápidamente como vino; o un dolor más persistente en el dorso o en una articulación, que desaparece en el curso de algunas horas o de pocos días. El dolor solo adquiere importancia médica cuando es intenso, persistente o recurrente.

La existencia de dolor no implica necesariamente gravedad de una enfermedad, ya que hay afecciones benignas en las que el dolor es muy intenso (ej.: dolor dentario u odontalgia) y enfermedades graves y aun mortales que no se manifiestan por dolor, por lo menos en las etapas iniciales (ej.: algunos casos de cáncer). Por otra parte, hay enfermedades graves con dolor muy intenso: infarto del miocardio, pancreatitis aguda necrohemorrágica, aneurisma disecante de la aorta, etc. (ver *Glosario de enfermedades*).

TIPOS DE DOLOR

Dolor orgánico y dolor funcional. Generalmente, el dolor puede ser explicado en términos de una lesión que compromete los centros o las vías sensitivas (**dolor orgánico**), pero hay dolores a veces intensos y persistentes en que no se demuestra ninguna lesión (**dolor funcional o psicogénico**). Es una actitud prudente estimar siempre un dolor como de causa orgánica mientras no se demuestre lo contrario. Comúnmente se utiliza la palabra algia como sinónimo de dolor. Sin embargo, se aplica más a una forma especial de dolor paroxístico –denominada **neuralgia**– y con tendencia a repetirse, que se acompaña de temor o ansiedad ante la eventualidad de su reaparición (ej.: neuralgia del trigémino).

Dolor neuropático. Se conoce como dolor neuropático aquel que se origina como consecuencia directa de una lesión o enfermedad que afecta al sistema somato-sensorial. El dolor neuropático no se relaciona con la activación de nociceptores (receptores del dolor), sino que aparece como consecuencia directa de una lesión del propio sistema nervioso y su presencia carece de efecto protector o beneficioso. Según el nivel de las estructuras nerviosas en que se origina, se distingue un **dolor neuropático central**, debido a lesiones de los centros o vías sensitivas dentro del neuroeje (ej.: síndrome talámico) (ver *Síndromes sensitivos*, p. 297) y un **dolor neuropático periférico**, por afecciones que comprometen a los nervios periféricos, somáticos o viscerales (ej.: síndrome lumbociático, neuropatía periférica) (Figura 1-1). También, puede ser **mixto** (central y periférico). El dolor neuropático periférico puede ser continuo o episódico (paroxístico) y acompañarse de sensaciones anormales (disestesias) y de dolor producido por estímulos que normalmente no producen dolor (alodinia); suele acompañarse de ardor o frialdad, sensación de "alfilerazos", entumecimiento y picazón.

Dolor superficial y profundo. Un dolor que se origina en la piel y tejidos superficiales (**dolor superficial**) tiene características diferentes al que se origina en las vísceras y estructuras musculoesqueléticas profundas (**dolor visceral o profundo**). El dolor superficial es de carácter punzante o quemante y es localizado por el paciente en el mismo sitio donde actúa el estímulo doloroso (ej.: dolor por quemadura de la piel o por una herida cortante o punzante); se le denomina dolor epicrítico. El dolor visceral o profundo, por su parte, es de carácter vago; el paciente no puede señalar con precisión los límites del área dolorosa y la ubicación del dolor no corresponde al sitio donde actúa el estímulo (**dolor protopático**) (Tabla 1-1). El término **dolor somático** se usa como sinónimo de dolor superficial, y el visceral, como sinónimo de dolor profundo; sin embargo, el dolor originado en las estructuras musculoesqueléticas profundas (dolor somático) es indistinguible del dolor visceral.

Figura 1-1. Vías de la sensibilidad dolorosa. Fibras sensitivas aferentes que provienen de la piel, músculos y vísceras, llegan al ganglio de la raíz posterior de la médula (donde asienta el cuerpo de la primera neurona sensitiva o neurona sensitiva periférica), forman las raíces posteriores y alcanzan el asta posterior de la médula, conectándose con la segunda neurona sensitiva. En la médula cruzan la línea media y ascienden hasta el bulbo raquídeo constituyendo el haz espinotalámico dorsal (o lateral), que en el bulbo y protuberancia tiene conexiones con el sistema reticular activante. El haz espinotalámico termina en el tálamo óptico (núcleo ventrolateral) donde se ubica el cuerpo de la tercera neurona sensitiva, la que proyecta sus fibras hacia la corteza cerebral (lóbulo parietal).

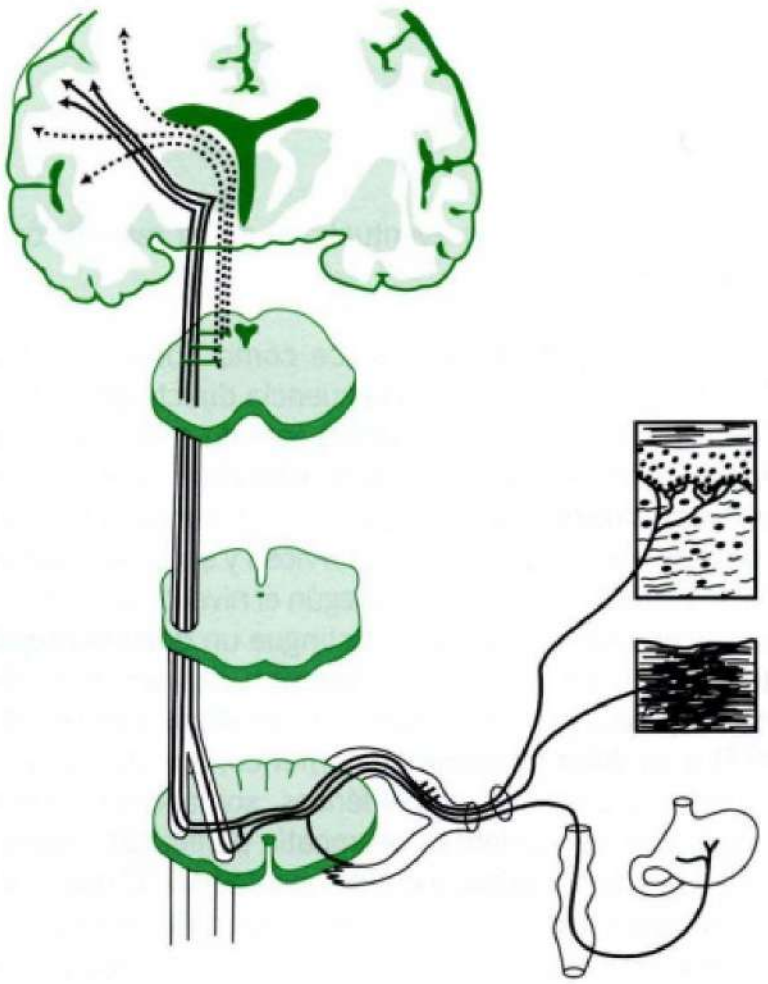

Tabla 1-1. Diferencias entre dolor superficial y profundo

Dolor superficial	Dolor profundo o visceral
Bien localizado	Mal localizado
Carácter punzante o quemante	Carácter vago o atenuado
Límites precisos	Límites imprecisos
Ubicado en el sitio del estímulo	Ubicado a distancia del estímulo
No referido	Referido

Dolor referido. El término dolor referido se emplea en clínica para indicar la presencia de dolor en un área corporal alejada de la víscera o estructura musculoesquelética en que se origina; por ejemplo, el dolor por inflamación del diafragma que es referido al hombro correspondiente (Figura 1-2).

Figura 1-2. Principales zonas de dolor referido.

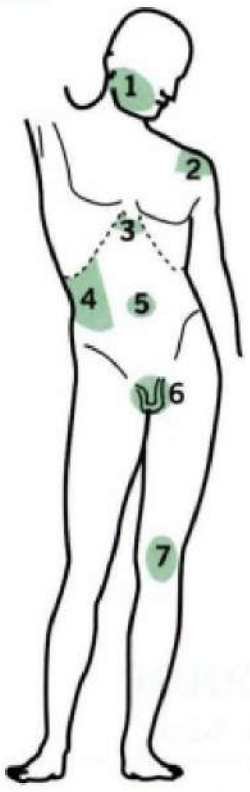

1. De la lengua al oído externo
2. De la superficie subdiafragmática al hombro izquierdo
3. Del corazón al epigastrio
4. De los pulmones y pleura al abdomen
5. Del apéndice al ombligo
6. Del uréter al testículo
7. De la cadera a la rodilla

Dolor de origen vascular. El dolor de origen vascular se produce por déficit de irrigación (**isquemia**) de un tejido debido a enfermedad de los vasos correspondientes (ej.: angina de pecho por isquemia del miocardio, claudicación intermitente de los miembros inferiores por insuficiencia arterial) (ver *Síndromes vasculares periféricos*, p. 251). Una curiosa forma de dolor vascular paroxístico por vasodilatación, es la **eritromelalgia** (ver *Glosario de enfermedades*).

Dolor simpático o vegetativo. Se refiere a dolores que están íntimamente relacionados con la actividad del **sistema nervioso simpático**. La **causalgia** y la **distrofia simpática refleja**, serían algunos ejemplos de dolor simpático mantenido; también, cuadros dolorosos como la neuritis postherpética, el miembro fantasma doloroso, algunas neuralgias y neuropatías metabólicas. Hoy se tiende a englobar estas afecciones bajo la denominación distrofia simpática refleja o **síndrome de dolor regional complejo** (ver *Glosario de enfermedades*).

SEMIOLOGÍA GENERAL DEL DOLOR

Varias características semiológicas del dolor deben investigarse (Tabla 1-2). En muchas ocasiones, el análisis cuidadoso y completo del síntoma permite el diagnóstico preciso de la enfermedad que padece el paciente (ej.: dolor anginoso por enfermedad coronaria).

Ubicación. El dolor puede ser **localizado** a un segmento corporal (ej.: puntada de costado torácica) u, ocasionalmente, **generalizado** (ej.: dolores musculares –mialgias– generalizadas en la influenza). A su vez, el dolor segmentario puede ser localizado o difuso (ej.: dolor de cabeza [ver *Cefalea*, p. 50] generalizado versus dolor de la mitad de la cabeza o hemicránea). En general, un dolor segmentario se origina en el segmento corporal correspondiente; sin embargo, puede haber un dolor localizado en un segmento corporal y tener su origen en otro

Tabla 1-2. Semiología general del dolor

Ubicación	Tipo o carácter
Intensidad	Comienzo y evolución
Irradiación	Factores desencadenantes
Variación diurna o nocturna	Factores que lo modifican
Actitud del enfermo	Repercusión en la vida diaria
Síntomas acompañantes	

segmento. Así, habitualmente un dolor abdominal se origina en órganos del abdomen pero, en ocasiones, puede tener origen en órganos torácicos o viceversa (ej.: dolor del infarto del miocardio puede sentirse en la parte alta del abdomen, o el dolor ulceroso en el tórax).

Un dolor puede generarse en distintas estructuras, superficiales o profundas, de un segmento corporal; por ejemplo, un dolor de ubicación precordial puede originarse en la pared torácica, miocardio, pericardio, aorta, esófago o mediastino; o bien puede ser funcional.

También, un dolor que el paciente relata en un determinado segmento corporal (por ejemplo el cuello [ver *Cervicalgia*, p. 142], puede tener su origen en estructuras u órganos vecinos, por ejemplo, región faríngea posterior, adenopatías, tiroides).

En razón de lo mencionado anteriormente, además de la ubicación, son otras características semiológicas del dolor (irradiación, carácter, factor desencadenante, etc.), lo que permite precisar su origen.

Por último, respecto a la ubicación de un dolor hay que tener presente algunas condiciones (fisiológicas o anatómicas) que pueden alterar la posición de un órgano: ejemplo de una condición fisiológica, es el cambio de posición del ciego y apéndice que ocurre durante el embarazo (Figura 1-3); y, ejemplo de una condición anatómica, las anomalías de origen congénito de observación muy excepcional (ej.: la malrotación intestinal en que ciego y apéndice se ubican en la fosa ilíaca izquierda).

Irradiación. Un dolor puede ser localizado, **sin irradiaciones**, o bien, **irradiarse** hacia otros segmentos corporales. Cuando el origen del dolor es una lesión de un nervio periférico y sus raíces nerviosas hablamos de **dolor irradiado**, el que se transmite a lo largo de un nervio y se extiende a partir del sitio de origen.

Se distingue una **irradiación radicular o dermatómica**, que se corresponde con el trayecto de un nervio y se acompaña de otros síntomas y signos como hipoestesia, disestesias (disminución o exageración de la sensibilidad), hiperreflexia y, eventualmente, paresias (disminución de fuerza de uno o más grupos musculares). Por su parte, la **irradiación esclerotómica** no sigue el recorrido de una raíz nerviosa, es más difusa, no tiene síntomas ni signos radiculares asociados y su origen es diverso.

Existen irradiaciones típicas, de gran valor diagnóstico. El dolor precordial de origen coronario irradia típicamente al hombro izquierdo y extremidad superior izquierda por su borde interno hasta los dedos (Figura 1-4). También, suelen ser típicas las irradiaciones del cólico biliar (epigástrico, irradiado al hipocondrio derecho y dorso); cólico renal (dolor lumbar, irradiado hacia la cara anterior del abdomen en dirección a la región inguino-crural)

Figura 1-3. Desplazamiento del ciego durante el embarazo. Debe considerarse en el diagnóstico del dolor de origen apendicular.

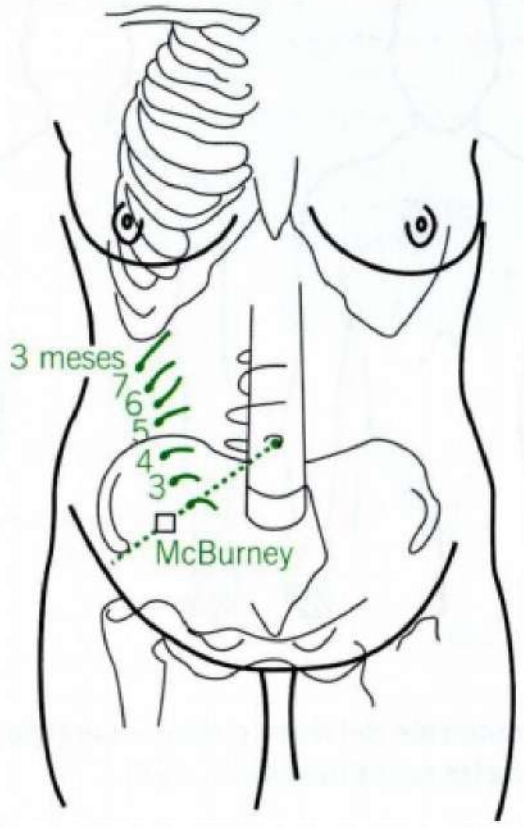

Figura 1-4. Dolor anginoso. Ubicación e irradiación típica (oscuro) y otras irradiaciones (claro).

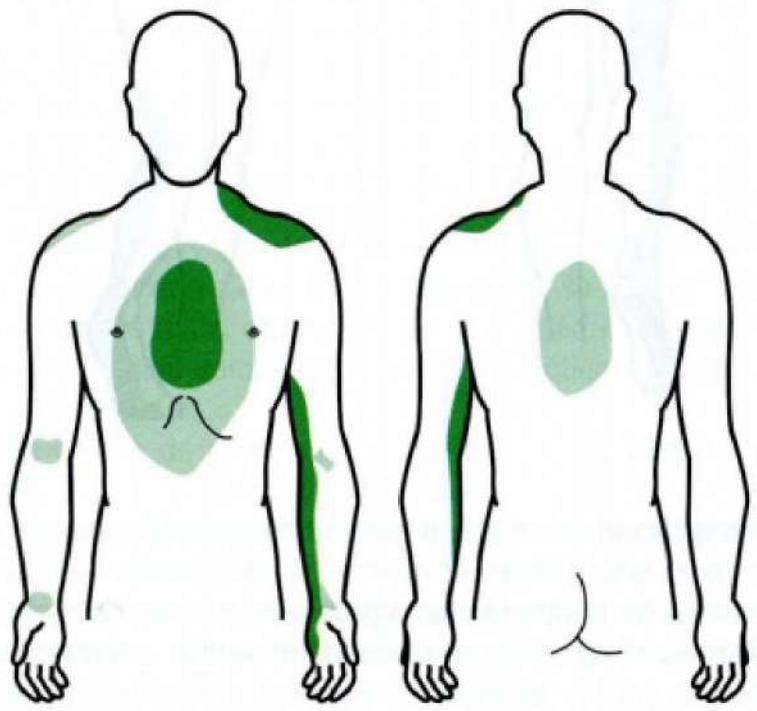

(Figura 1-5); dolores neuríticos y neurálgicos que siguen el curso de los nervios periféricos correspondientes (neuralgia intercostal, neuralgia ciática) (Figura 1-6).

Sin embargo, todos estos dolores pueden no tener irradiación o ser atípicos, lo que dificulta el diagnóstico. Por ejemplo, el dolor coronario puede irradiarse a la mandíbula inferior o el enfermo acusar dolor exclusivamente en un molar o en el velo del paladar; o el cólico renal puede manifestarse únicamente por dolor intenso localizado en la ingle o por dolor abdominal difuso; en estos casos, los síntomas acompañantes y los factores que desencadenan o alivian el dolor ponen en la pista del diagnóstico.

Tabla 1-2. Semiología general del dolor

Ubicación	Tipo o carácter
Intensidad	Comienzo y evolución
Irradiación	Factores desencadenantes
Variación diurna o nocturna	Factores que lo modifican
Actitud del enfermo	Repercusión en la vida diaria
Síntomas acompañantes	

segmento. Así, habitualmente un dolor abdominal se origina en órganos del abdomen pero, en ocasiones, puede tener origen en órganos torácicos o viceversa (ej.: dolor del infarto del miocardio puede sentirse en la parte alta del abdomen, o el dolor ulceroso en el tórax).

Un dolor puede generarse en distintas estructuras, superficiales o profundas, de un segmento corporal; por ejemplo, un dolor de ubicación precordial puede originarse en la pared torácica, miocardio, pericardio, aorta, esófago o mediastino; o bien puede ser funcional.

También, un dolor que el paciente relata en un determinado segmento corporal (por ejemplo el cuello [ver *Cervicalgia*, p. 142], puede tener su origen en estructuras u órganos vecinos, por ejemplo, región faríngea posterior, adenopatías, tiroides).

En razón de lo mencionado anteriormente, además de la ubicación, son otras características semiológicas del dolor (irradiación, carácter, factor desencadenante, etc.), lo que permite precisar su origen.

Por último, respecto a la ubicación de un dolor hay que tener presente algunas condiciones (fisiológicas o anatómicas) que pueden alterar la posición de un órgano: ejemplo de una condición fisiológica, es el cambio de posición del ciego y apéndice que ocurre durante el embarazo (Figura 1-3); y, ejemplo de una condición anatómica, las anomalías de origen congénito de observación muy excepcional (ej.: la malrotación intestinal en que ciego y apéndice se ubican en la fosa ilíaca izquierda).

Irradiación. Un dolor puede ser localizado, **sin irradiaciones**, o bien, **irradiarse** hacia otros segmentos corporales. Cuando el origen del dolor es una lesión de un nervio periférico y sus raíces nerviosas hablamos de **dolor irradiado**, el que se transmite a lo largo de un nervio y se extiende a partir del sitio de origen.

Se distingue una **irradiación radicular o dermatómica**, que se corresponde con el trayecto de un nervio y se acompaña de otros síntomas y signos como hipoestesia, disestesias (disminución o exageración de la sensibilidad), hiperreflexia y, eventualmente, paresias (disminución de fuerza de uno o más grupos musculares). Por su parte, la **irradiación esclerotómica** no sigue el recorrido de una raíz nerviosa, es más difusa, no tiene síntomas ni signos radiculares asociados y su origen es diverso.

Existen irradiaciones típicas, de gran valor diagnóstico. El dolor precordial de origen coronario irradia típicamente al hombro izquierdo y extremidad superior izquierda por su borde interno hasta los dedos (Figura 1-4). También, suelen ser típicas las irradiaciones del cólico biliar (epigástrico, irradiado al hipocondrio derecho y dorso); cólico renal (dolor lumbar, irradiado hacia la cara anterior del abdomen en dirección a la región inguino-crural)

Figura 1-3. Desplazamiento del ciego durante el embarazo. Debe considerarse en el diagnóstico del dolor de origen apendicular.

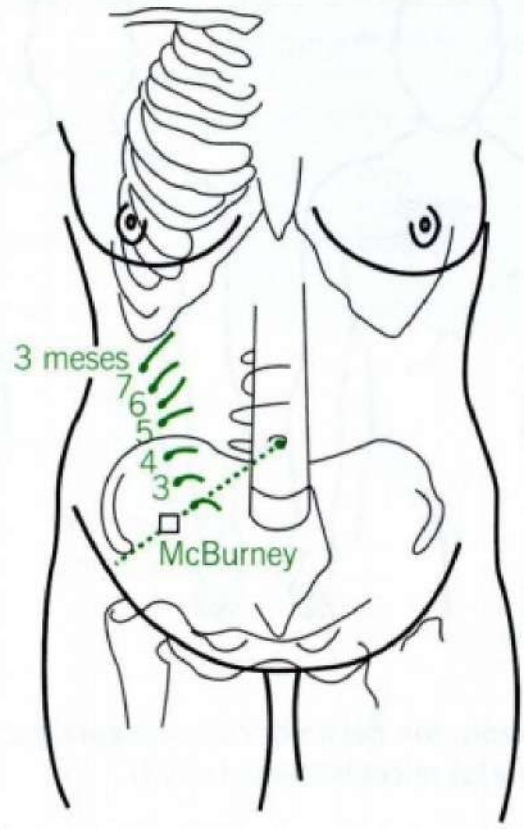

Figura 1-4. Dolor anginoso. Ubicación e irradiación típica (oscuro) y otras irradiaciones (claro).

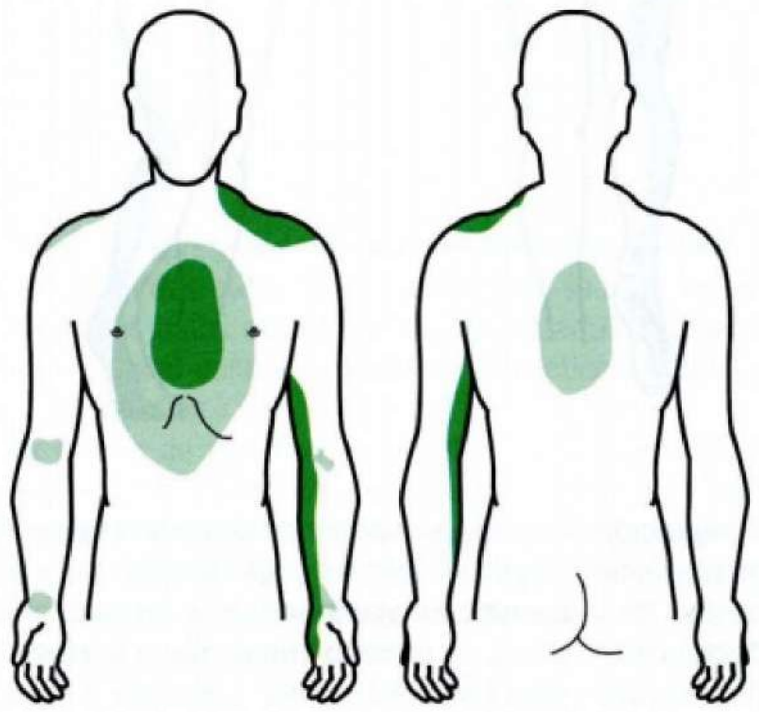

(Figura 1-5); dolores neuríticos y neurálgicos que siguen el curso de los nervios periféricos correspondientes (neuralgia intercostal, neuralgia ciática) (Figura 1-6).

Sin embargo, todos estos dolores pueden no tener irradiación o ser atípicos, lo que dificulta el diagnóstico. Por ejemplo, el dolor coronario puede irradiarse a la mandíbula inferior o el enfermo acusar dolor exclusivamente en un molar o en el velo del paladar; o el cólico renal puede manifestarse únicamente por dolor intenso localizado en la ingle o por dolor abdominal difuso; en estos casos, los síntomas acompañantes y los factores que desencadenan o alivian el dolor ponen en la pista del diagnóstico.

Figura 1-5. Cólico renal y nefrítico.

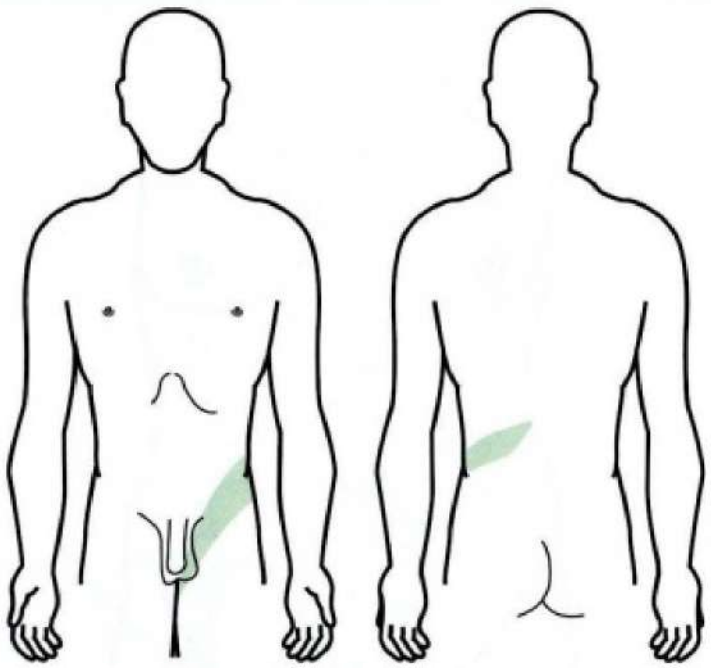

Figura 1-6. Irradiación del dolor ciático (neuralgia ciática) en el compromiso de las raíces nerviosas L5 y SI.

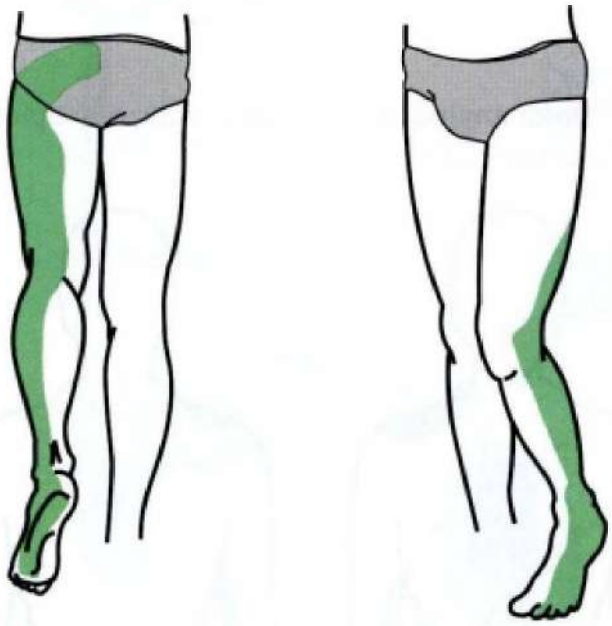

La **migración** se refiere al cambio de ubicación de un dolor respecto al sitio inicial de aparición. Es de gran valor en el diagnóstico de la **apendicitis aguda**: el dolor, en casos típicos de apendicitis, se inicia en el epigastrio o región periumbilical y horas después migra hacia la fosa ilíaca derecha (Figura 1-7).

Figura 1-7. Migración del dolor en la apendicitis aguda.

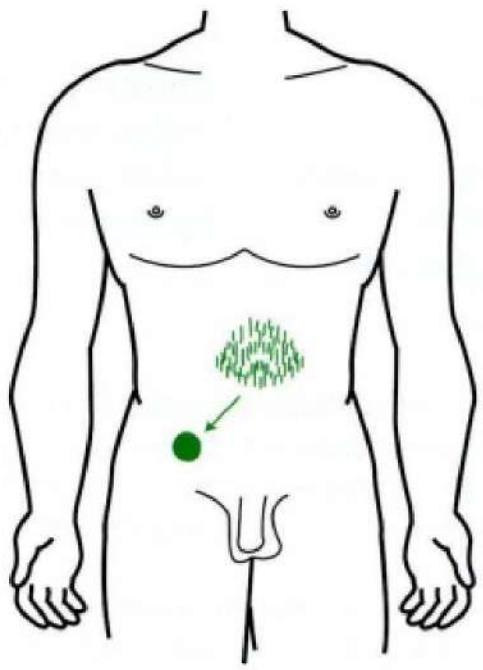

Tabla 1-3. Tipo o carácter de dolor

Carácter	Ejemplo
Constrictivo	Angina de pecho
Pungitivo (punzante)	Dolor pleural
Urente (quemante)	Herpes zóster
Fulgurante (golpes de corriente eléctrica)	Tabes dorsal
Lancinante (pinchazos)	Neuralgia del trigémino
Cólico (retortijón)	Cólico intestinal y uterino
Sordo (leve pero continuo)	Cáncer
Taladrante o terebrante (barrena)	Odontalgia
Gravativo (pesadez)	Derrames
De hambre	Úlcera gastroduodenal
Pulsativo (latido)	Abscesos
Errante o errático	Colon irritable

Tipo o carácter de dolor. Un gran número de dolores son descritos por los enfermos en forma vaga como malestar, pesantez o ardor, etc., lo que es propio del dolor protopático visceral o profundo que, por definición, es impreciso. Sin embargo, existen algunos tipos de dolor bien definidos y de gran importancia diagnóstica (Tabla 1-3):

Dolor constrictivo. Como apretón o peso en la región retroesternal, característico de la angina de pecho (Figura 1-4).

Dolor pungitivo. Como pinchazo en la parte lateral del tórax, agudo, transfixiante, que se intensifica con la inspiración profunda y la tos, propio de los procesos inflamatorios de la pleura (puntada de costado pleural).

Dolor cólico o retortijón. Dolor abdominal de tipo ondulante que comienza lentamente y aumentando progresivamente de intensidad hasta alcanzar un máximo, para decrecer paulatinamente, atenuándose o desapareciendo por completo, para reaparecer después de algunos segundos o minutos.

Neuralgia. Es un dolor superficial de tipo paroxístico (accesos) que sigue el trayecto de un nervio periférico sensitivo o mixto en parte o todo su territorio de distribución, de

duración variable (minutos u horas) para desaparecer brusca o progresivamente dejando solo una sensación de molestia o tensión dolorosa (ej.: neuralgia del trigémino). En aquellos casos en que, además de los fenómenos dolorosos, se comprueban alteraciones objetivas (anestesia, atrofias musculares, alteraciones eléctricas), se habla de neuritis; sin embargo, las diferencias no son siempre netas.

Forma especial de neuralgia es el dolor, generalmente limitado al territorio de distribución de un nervio periférico, que se acompaña de alteraciones vasomotoras y tróficas de la piel (**causalgia**) y el **dolor fantasma** del muñón de amputación.

En la Tabla 1-3 se señalan algunos tipos de dolor con sus ejemplos correspondientes. En general, los dolores superficiales de tipo paroxístico, de carácter fulgurante, lancinante o urente corresponden a afecciones del sistema nervioso periférico (neuralgia, neuritis) y, más raramente, del sistema nervioso central (síndrome talámico) (ver Glosario de enfermedades).

Intensidad. Algunos índices indirectos le permiten al médico formarse una idea de la intensidad del dolor referido por un paciente. La **personalidad del enfermo**, valorada durante la anamnesis, es un elemento útil: hay enfermos hipersensibles que tienden a exagerar sus molestias (ej.: personalidades histéricas) y otros a minimizarlas (ej.: sujetos hiposensibles). Cuando el dolor es de cierta intensidad se le asocian **manifestaciones físicas y psíquicas**: aceleración del pulso y de la frecuencia respiratoria, palidez o rubicundez de la piel, transpiración, aumento de la presión arterial, dilatación pupilar (midriasis), ansiedad o depresión, inquietud psicomotora, rabia o llanto. Generalmente, un dolor que se asocia a sudación fría, sensación de fatiga o pérdida fugaz de conocimiento (**lipotimia**) es intenso; también lo es el que impide conciliar el sueño, obliga al paciente a consultar de urgencia o no responde a los analgésicos corrientes. Un sujeto que sigue en su actividad habitual probablemente no padece de un dolor intenso; si se ha visto obligado a abandonar su trabajo o guardar reposo, probablemente lo es. La intensidad de un dolor tiene su mayor importancia clínica para decidir la urgencia del tratamiento y la naturaleza del analgésico a emplear.

Escalas descriptivas de la intensidad del dolor. En clínica, para medir la intensidad del dolor que aqueja a los pacientes se utilizan escalas descriptivas. La **escala descriptiva simple o de valoración verbal** (*Verbal Rating Scale*), consta de cuatro adjetivos relacionados con la percepción subjetiva de la intensidad del dolor: **dolor leve**, **moderado**, **intenso** o **insoportable**. El paciente debe escoger el adjetivo que mejor describa la intensidad de su dolor. Esta escala es una de las que, probablemente, más se emplea en la práctica clínica por su sencillez y el lenguaje de uso común utilizado.

Otra escala es la **escala descriptiva del alivio del dolor** de acuerdo al requerimiento de analgésicos, la que contempla desde la omisión de analgésicos, al alivio leve, parcial o completo del dolor (Tabla 1-4).

Particularmente en algunos centros pediátricos se utilizan las denominadas **"escalas de cara"**, que consisten en dibujos de diversas cara –entre 5 a 12– con distintas expresiones faciales de malestar, graduadas en forma ascendente. El paciente tiene que indicar la expresión de la cara que representa mejor la severidad del dolor que sufre. Tras la aplicación, se asignan valores ordinales a los datos obtenidos, Su uso en adultos y ancianos así como su real valor psicométrico y práctico en clínica, es motivo de estudios.

Tabla 1-4. Escalas descriptivas simples

De intensidad del dolor	De alivio del dolor de acuerdo al requerimiento de analgésicos
0. ausencia de dolor	0. sin alivio del dolor
1. dolor leve o ligero	1. alivio leve
2. dolor moderado	2. alivio parcial
3. dolor intenso	3. alivio completo

Figura 1-8. Escala visual análoga.



Otra escala de uso común en clínica es la **escala visual análoga** (EVA). Consiste en una línea o columna de 10 cm de longitud dividida en centímetros, en la que uno de sus extremos indica la situación "sin dolor" (punto cero) y el otro el "dolor máximo" (punto diez). El enfermo anota el grado de su dolor en centímetros a partir del punto cero (sin dolor) (Figura 1-8). Tiene aceptable correlación con las escalas descriptivas.

Para la investigación clínica se utilizan instrumentos más complejos, como el **Cuestionario de dolor de McGill**. En él se reconocen tres dimensiones del dolor: sensorial (ej.: penetrante, lancinante, punzante), afectiva (ej.: sofocante, atemorizante, agotador) y cognitiva (intensidad). Incluye cerca de un centenar de términos descriptivos del dolor, agrupados en las dimensiones señaladas: el enfermo marca los términos que describen mejor su dolor, asignándose un puntaje para cada respuesta y un puntaje global. Es el procedimiento más confiable para evaluar el dolor crónico. Sus limitaciones derivan del tiempo que demanda contestarlo y la variabilidad de dominio del lenguaje por los pacientes, lo que lo hace poco útil en el trabajo clínico cotidiano.

Comienzo. El dolor puede tener **comienzo insidioso**, brusco o súbito. El dolor de comienzo insidioso se inicia vagamente como un malestar que aumenta progresivamente de intensidad hasta alcanzar su máximo en cuestión de varios minutos u horas: el dolor ulceroso, cólico biliar, cólico renal y dolor en la pancreatitis aguda, suelen ser de ese tipo.

El dolor de **comienzo brusco o agudo** alcanza su mayor intensidad pocos segundos o minutos después de haber comenzado: es el caso del dolor en el infarto del miocardio y en el lumbago agudo por discopatía lumbar (ver *Lumbago y lumbociática*, p. 146).

Dolor de **comienzo súbito o instantáneo** es aquel que alcanza su intensidad máxima desde el momento mismo de su aparición; suele ser brutal, de gran intensidad y persistencia. Este tipo de comienzo indica ruptura de una víscera hueca: dolor abdominal por perforación de una úlcera péptica, o el dolor de cabeza (cefalea) por ruptura de un aneurisma cerebral o de un aneurisma disecante de la aorta (ver *Glosario de enfermedades*).

Evolución. Desde el punto de vista de su evolución, un dolor puede ser **agudo o crónico**: convencionalmente, se considera **dolor agudo** el que tiene menos de 4 semanas de evolución y crónico el que se prolonga por más de ese tiempo (algunos autores fijan el límite en 6 meses, lo que nos parece excesivo).

El dolor agudo puede, a su vez, ser **continuo**, intermitente o paroxístico. Es continuo el dolor anginoso o el cólico biliar (pese a su nombre) e, **intermitente**, el cólico intestinal. Es intermitente también el dolor ulceroso: se presenta a determinadas horas del día en relación a la vacuidad del estómago y es aliviado por la ingestión de alimentos (ritmo horario). Dolor predominantemente nocturno se describe en la úlcera péptica penetrante, en las lesiones óseas malignas (primarias o metastásicas) y en la cefalea histamínica de Horton (ver *Cefalea*, p. 50).

Los dolores neurálgicos son típicamente **paroxísticos**, es decir, se presentan en accesos o crisis que duran segundos o minutos, para reaparecer segundos o minutos después.

Hay dolores que duran pocos minutos mientras actúa el factor desencadenante y ceden al eliminarse este. Es el caso de la angina de pecho que cede al cesar el esfuerzo; cuando, pese al reposo, persiste por media o más horas, indica una complicación (necrosis del miocardio o infarto). Otros dolores, como el cólico biliar, duran algunas horas; cuando se prolonga por muchas horas o días indica una complicación, como ser inflamación de la vesícula (colecistitis aguda) o paso de un cálculo al colédoco (colédocolitiasis). El dolor producido por inflamación de las serosas (meningitis, peritonitis, pericarditis) persiste mientras no se elimina la causa que la produce.

El **dolor crónico** puede ser continuo o recurrente (periódico). No son frecuentes los dolores crónicos **continuos**; se observan en enfermedades malignas, como el cáncer gástrico o pancreático avanzado, en que el dolor puede persistir por semanas o meses antes del desenlace fatal. **Recurrente o periódico** es un dolor que dura horas o días para reaparecer semanas, meses o incluso años después: ejemplo típico es el dolor ulceroso: que se presenta diariamente durante algunas semanas para desaparecer por completo por períodos más o menos prolongados (ver *Síndrome ulceroso*, p. 221). Algunos dolores periódicos se presentan en crisis que duran algunas horas y no se repiten hasta mucho tiempo después (ej.: hemicráneo o jaqueca). En ambos ejemplos existe bienestar total entre una crisis y otra.

Factores que modifican el dolor. Hay factores desencadenantes o agravantes del dolor y factores que lo alivian, cuya investigación tiene gran valor diagnóstico. Algunos se relacionan con el mecanismo de producción del dolor.

Factores que desencadenan o agravan el dolor. El **esfuerzo físico** significa para el músculo mayor exigencia metabólica; cuando un territorio vascular es incapaz de suplir adecuadamente las demandas aumentadas de oxígeno, se produce dolor, por isquemia relativa. Es el caso del dolor anginoso por insuficiencia coronaria y de la claudicación intermitente, por insuficiencia de la circulación arterial en las extremidades inferiores. La angina de pecho puede también ser desencadenada por el **frío**, las **emociones** o las **comidas copiosas**, probablemente por un mecanismo similar.

Los **alimentos ricos en grasas** desencadenan el cólico biliar al estimular una vesícula patológica (colecistopatía crónica calculosa o colelitiasis). Los **excesos alimenticios** y el **alcohol** son factores desencadenantes de algunos casos de pancreatitis aguda.

El dolor desencadenado o agravado por los **movimientos** indican una afección localizada en el sistema musculoesquelético, como ocurre en el lumbago agudo y la lumbociática por discopatía lumbar; en esta afección el dolor es agravado, además, por la tos y el estornudo, que aumentan la presión del líquido cefalorraquídeo (LCR). El dolor torácico agravado por la **tos** y la inspiración profunda señala inflamación pleural. El dolor de tipo funcional es desencadenado o agravado por tensiones emocionales.

Factores que alivian el dolor. En general son opuestos a los desencadenantes. El reposo atenúa o alivia el dolor por isquemia muscular, como en la angina de pecho y la claudicación intermitente, al reducir los requerimientos de oxígeno del músculo. El dolor de origen musculoesquelético es también aliviado por el reposo, que evita la tensión de esas estructuras. Típicamente, el dolor ulceroso se calma con la ingestión de los alimentos, incluso el agua, con los antiácidos e, incluso, con el reposo en cama. El cólico intestinal se atenúa con el calor y la presión, probablemente porque relaja la musculatura lisa del intestino; lo propio ocurre con los dolores musculoesqueléticos. Los analgésicos y antiespasmódicos alivian o no el dolor según su causa: una cefalea tensional suele aliviarse con analgésicos corrientes, no así la cefalea por meningitis cerebroespinal o por hipertensión endocraneana (ver p. 300). Un antiespasmódico alivia el dolor cólico intestinal por una infección intestinal, pero no el debido a obstrucción intestinal (ver p. 228).

Actitud del enfermo. Debe observarse la actitud del enfermo aquejado de dolor. En algunos casos, el individuo estará muy quieto, temeroso de moverse, como ocurre en el infarto agudo de miocardio y en los dolores por compromiso musculoesquelético (fractura ósea, luxación articular, lumbago o lumbociática, desgarro muscular, etc.). En los cuadros abdominales agudos que comprometen el peritoneo (peritonitis aguda), el enfermo

permanece quieto en cama. Por otra parte, el sujeto con un cólico renal está inquieto, moviéndose de un lado a otro; lo propio ocurre en el cólico plúmbico y en la crisis gástrica tabética (tabes dorsal) (ver *Glosario de enfermedades*).

Síntomas acompañantes. En un paciente que tiene dolor, la existencia de síntomas que lo acompañan adquiere gran relevancia diagnóstica. Estos síntomas pueden ser anteriores, concomitantes o posteriores a un dolor. Ya señalamos que un dolor intenso, cualquiera sea su origen, se acompaña de síntomas neurovegetativos (palidez, sudación fría, sensación de fatiga, etc.).

Los síntomas acompañantes (vómitos, diarrea, fiebre, tos, etc.), ayudan a precisar el sistema o aparato comprometido. Así, el dolor torácico acompañado de tos y expectoración lo ubica en el aparato respiratorio; un dolor abdominal con vómitos y/o diarrea en el aparato digestivo y sus glándulas anexas. El dolor abdominal junto a la fiebre y escalofríos tiene distinta significación que sin ellos: un cólico biliar sin fiebre indica que es un cólico no complicado o simple, en tanto que el que se acompaña de escalofríos y fiebre seguidos de coloración amarilla de la piel y conjuntivas, sugiere una complicación (cálculo en el colédoco o colédoco-litiasis). Hay que tener presente, sin embargo, que puede haber síntomas digestivos que no se deben a una afección del este aparato sino que se originan en una enfermedad de otro aparato o sistema, como es el caso de las náuseas y vómitos que suelen acompañar a la jaqueca (hemicránea) o deberse a una hipertensión endocraneana (ver p. 300).

Por otra parte, la ausencia de algunas funciones excretorias normales tiene también importancia diagnóstica; por ejemplo, un dolor abdominal que se acompaña de falta de expulsión de gases y materias fecales plantea una obstrucción intestinal. Es importante, también, observar la repercusión del dolor sobre la movilidad, si está conservada a pesar del dolor o se encuentra limitada, como ocurre particularmente en el caso de afecciones reumatológicas; y si hay o no rigidez del segmento osteomuscular comprometido (ej.: cervicalgia, cervicobraquialgia, lumbago, lumbociática, etc.). En un cuadro doloroso, la comprobación de síntomas y signos neurológicos (parestesias, disistecias, paresias, etc.), tiene mucha importancia diagnóstica en una serie de afecciones del sistema nervioso central o periférico (ej.: síndrome talámico, neuropatías, etc.).

Finalmente, hay que evaluar la **repercusión del dolor** sobre las actividades diarias del paciente, lo que tiene importancia desde el punto de vista terapéutico, laboral y previsional.

Percepción del dolor. La percepción de dolor requiere de un grado de conciencia normal o no muy alterado. En el coma, en el que por definición hay inconsciencia completa, no hay respuesta del enfermo a estímulos dolorosos; lo propio ocurre durante la anestesia profunda (ver *Síntomas y signos neurológicos*, p. 201).

No todos los individuos perciben un estímulo doloroso en la misma forma o con igual intensidad; la diferencia individual en la percepción del dolor se explica por razones constitucionales determinadas genéticamente y por factores raciales, culturales e incluso, religiosos.

Otro factor que influye es el estado emocional del sujeto en el momento en que actúa el estímulo doloroso. Por ejemplo, en un estado de excitación emocional puede no percibirse estímulos dolorosos incluso muy intensos, como ocurre en un momento de rabia o cólera o de excitación durante un combate de box. La depresión psíquica, por otra parte, puede hacer al sujeto más sensible al dolor.

Finalmente, cabe señalar que el médico dispone de una variedad de fármacos para combatir el dolor: analgésicos de distinta naturaleza, antiespasmódicos, antiinflamatorios, opiáceos, etc., que son, en general, efectivos en el tratamiento del dolor agudo. En cambio, un problema complejo es el tratamiento del dolor crónico, por ejemplo, en patologías como: distrofia simpática refleja, polineuropatías, neuropatía postherpética, neuralgia facial atípica, diversas patologías reumáticas, dolor lumbar crónico, etc. Habitualmente, el paciente con dolor crónico llega al médico decepcionado por una experiencia negativa por intentos terapéuticos previos inefectivos. Esto ha llevado en las últimas décadas a desarrollar un enfoque biopsicosocial y multidisciplinario para tratar este problema, que contempla una participación activa del paciente y una aproximación terapéutica simultánea en las áreas biológica, psicológica y social. Se han desarrollado unidades y médicos especializados en el tratamiento del dolor crónico. La eficacia de este tipo de tratamiento espera una evaluación objetiva.

Enfoque diagnóstico del dolor en clínica

En el caso del dolor superficial la causa es habitualmente obvia y no constituye, en general, un problema diagnóstico para el médico: una herida de la piel, un dolor dental (odontalgia), un dolor de oídos (otalgia), etc. El problema es precisar el origen de un dolor visceral o profundo. En estos casos, el clínico se basa en un conjunto de características semiológicas del dolor. No basta una o dos características para saber de dónde proviene un dolor: así, no es solo la ubicación retroesternal lo que permite el diagnóstico de un dolor de origen coronario, sino que la ubicación (retroesternal), más el carácter (constrictivo), la evolución (continuo), la irradiación (hombro y extremidad superior izquierda), el factor desencadenante (esfuerzo físico) y el factor que lo alivia (reposo), etc. Del mismo modo, no solo la ubicación de la cefalea (hemicránea) permite el diagnóstico de jaqueca, sino que además los síntomas prodrómicos (fotopsia o hemianopsia), los síntomas acompañantes (náusea o vómitos) y el carácter periódico de la cefalea.

Cuando todas las características están presentes, el diagnóstico es relativamente simple. El problema es que no siempre están presentes todas o la mayor parte de las características típicas de un determinado dolor, o bien son atípicas o aberrantes. En estos casos, es la jerarquización de los distintos caracteres semiológicos del dolor lo que permite orientarse sobre su origen; probablemente, los factores desencadenantes-atenuantes ocupan un lugar jerárquico de gran importancia. Así, en el caso del dolor anginoso, puede que la ubicación sea en la mandíbula inferior, pero una clara relación del dolor con el esfuerzo físico y alivio con el reposo, adquiere la más alta jerarquía diagnóstica; en un cólico renal, aun de ubicación atípica (ej.: región inguinal), la intensidad y persistencia, la inquietud psicomotora del enfermo y la hematuria nos pondrán en la pista del diagnóstico correcto.

Hay muchos aspectos semiológicos sutiles que solo se adquieren con la experiencia, resultado de la observación cuidadosa de numerosos enfermos. A veces el examen físico o los exámenes complementarios de laboratorio son indispensables para determinar su origen pero, en la mayoría de los casos, es el análisis semiológico minucioso del dolor el elemento diagnóstico más importante.

HEMORRAGIA

A. Goic

Se denomina hemorragia la **salida de sangre de los vasos sanguíneos por rotura accidental o espontánea de ellos**, cuya magnitud puede ser variable. La rotura espontánea se produce por **patología congénita o adquirida de los vasos** o por **lesiones de los tejidos** que comprometen secundariamente los vasos. En un número proporcionalmente menor de casos, la hemorragia se debe a **hemopatías o a defectos de la coagulación sanguínea** con aparente indemnidad vascular.

SEMIOLOGÍA GENERAL DE LA HEMORRAGIA

Nombres propios según origen. Las hemorragias reciben nombres propios según su origen (Tabla 1-5). En general, se conoce con el término **púrpura** (en singular) las lesiones hemorrágicas de la piel y mucosas (ver *Púrpura*, p. 164). Las lesiones hemorrágicas de la piel cuando son puntiformes o lenticulares, se llaman **petequias** (Figura 1-9); **víbices** las lineales y, **equimosis** (Figura 1-10) cuando son más extensas. Se denomina **hematoma** un tumor debido a acumulación de sangre, generalmente secundaria o traumatismos (hematoma subcutáneo, hematoma subdural, hematoma perirrenal, etc.). La hemorragia nasal se denomina **epistaxis** y la de las encías, **gingivorragia** (Figura 1-11). La expulsión de la sangre por la boca, si proviene de las vías respiratorias, se denomina **hemoptisis** y, si se origina en el tubo digestivo alto (hasta el ángulo de Treitz), **hematemesis**. La eliminación de sangre por el recto, si se origina en el tubo digestivo alto se llama **melena** y, si proviene del tubo digestivo bajo, recibe el nombre genérico de **rectorragia o hematoquezia**, aunque podría ser más adecuado el nombre de **enterorragia**. La sangre originada en el colon se denomina **colorragia** y la del tracto biliar, **hemobilia**. La pérdida de sangre por la orina recibe el nombre de **hematuria** y la expulsión de sangre por vía vaginal, que no corresponde a una menstruación, se conoce como **metrorragia**. La acumulación de sangre en la cavidad peritoneal se llama **hemoperitoneo**; en la cavidad pleural, **hemotórax** y, en la cavidad pericárdica, **hemopericardio**.

Tipo de vaso sanguíneo sangrante. Según el tipo de vaso sanguíneo que sangra, la hemorragia puede ser capilar, venosa o arterial. La **hemorragia capilar** se produce por rotura de los pequeños vasos sanguíneos superficiales de la piel (hemorragia cutánea) o de la conjuntiva (ej.: hemorragia subconjuntiva): la sangre es de color rojo y el sangrado es poco abundante y fácilmente controlable; la **hemorragia venosa** se produce por rotura de este tipo de vasos sanguíneos (ej.: várices esofágicas): el color de la sangre es rojo oscuro, el flujo de sangre suele ser continuo y puede ser abundante y requiere de procedimientos especiales para controlarla (compresión persistente con globo intraesofágico, inyecciones esclerosantes por endoscopía, etc.); también pueden sangrar los plexos venosos hemorroidales inflamados y las várices de las piernas, por traumatismos o heridas. La **hemorragia arterial** se caracteriza porque la sangre es de color

Tabla 1-5. Semiología general de la hemorragia

Espontánea o provocada
Aguda o crónica
Aparente o inaparente
Macroscópica o microscópica
Externa o interna
Leve, moderada o masiva
Síntomas acompañantes
Alteraciones hemodinámicas
Anemia secundaria

Figura 1-9. Petequias.



Autor: Dr. Francisco Urbina.

Figura 1-10. Equimosis.



Autor: Pavel Sêvela.

Figura 1-11. Gingivorragia.



rojo brillante, su flujo es abundante y en forma intermitente, coincidiendo con cada pulsación (ej.: epistaxis, hematemesis, hemoptisis, metrorragia, etc.).

Hemorragia externa e interna. La **hemorragia externa** se produce por rotura de vasos sanguíneos de la piel, generalmente por heridas punzantes o cortantes. También se observan hemorragias cutáneas en enfermedades de la sangre (hemopatías) y en trastornos de la coagulación (ver *Síntomas y signos hematológicos*, p. 159). Por su parte, la **hemorragia interna**, por rotura de vasos sanguíneos en el interior del organismo se hace aparente a través de los orificios naturales del cuerpo: boca (hematemesis, hemoptisis) nariz (epistaxis), recto (rectorragia), uretra (hematuria), vagina (metrorragia), oídos (otorragia), ojos (hiposfagma o hemorragia subconjuntival).

Hemorragia aparente e inaparente. Una hemorragia puede ser aparente o inaparente. Es **aparente** (visible) la hemorragia de la piel y la hemorragia de cierta magnitud proveniente del aparato respiratorio (epistaxis, hemoptisis), digestivo (hematemesis, melena) o genitourinario (hemorragia ginecológica, hematuria). En estos casos, el diagnóstico se hace por la observación de la vía anatómica de sangramiento.

Son **inaparentes** (no visibles) las hemorragias de pequeña cuantía del aparato digestivo, urinario o ginecológico; las hemorragias en cavidades virtuales y las del sistema nervioso central. En estos casos para demostrar la hemorragia es necesario recurrir a diversos exámenes de laboratorio y procedimientos de exploración.

- La **hemorragia inaparente del tubo digestivo** se pesquisa mediante reacciones químicas en las deposiciones (reacción de Benzidina y Guayaco) que, cuando son positivas, indican presencia de sangre. Actualmente, se están introduciendo técnicas inmunoquímicas que serían más sensibles y específicas que aquellas. La del aparato urinario se investiga por el examen microscópico del sedimento de la orina que, en casos positivos, mostrará glóbulos rojos (hematuria microscópica) (ver *Síntomas y signos urinarios*, p. 133). La hemorragia ginecológica se investiga por el examen ginecológico que demostrará lesiones sangrantes o susceptibles de sangrar.
- La **hemorragia inaparente en cavidades virtuales** (peritoneal, pleural, pericárdica) se demuestra por punción de la cavidad correspondiente (paracentesis abdominal, toracocentesis, pericardiocentesis) y el examen macro y microscópico del líquido obtenido.
- La **hemorragia inaparente intracraneana** puede ser intra o extraparenquimatosa: la **intraparenquimatosa** (hemorragia cerebral propiamente tal) se diagnostica por los síntomas y signos neurológicos que produce la destrucción de tejido por la sangre extravasada (ej.: parálisis de la mitad del cuerpo o hemiplejía); por la existencia de sangre en el líquido cefalorraquídeo (LCR) si ha existido inundación de los ventrículos cerebrales o, por imágenes reveladas por resonancia nuclear magnética (RNM) o tomografía axial computarizada (TAC).

La **hemorragia extraparenquimatosa**, aquella que ocurre dentro de la cabeza pero fuera del tejido cerebral, puede ser subdural, epidural o subaracnoidea. Se diagnostica por los antecedentes clínicos (ej.: traumatismo craneal), las características del cuadro clínico (ej.: cefalea intensa de comienzo súbito, signos meníngeos, etcétera.) y mediante exámenes complementarios: LCR, TAC y RNM (ver *Hemorragias intracraneanas e infarto cerebral*, pp. 307).

Evolución. Según su evolución una hemorragia puede ser **aguda** o **crónica**, dependiendo de la velocidad de la hemorragia. La mayoría de las **hemorragias agudas son aparentes**, o bien se demuestran por punción de cavidades virtuales. En cambio, las **hemorragias crónicas son inaparentes** y deben investigarse intencionadamente con alguno de los procedimientos que hemos señalado, según el caso.

Cuantía. Según su intensidad o cuantía, la hemorragia puede ser leve, moderada o intensa. La hemorragia aguda provoca anemia por pérdida de volumen sanguíneo de diversa magnitud. La gravedad de una hemorragia depende de la velocidad con que se pierde la sangre, el volumen de sangre perdida y la edad de la persona. Cuando la hemorragia aguda es **moderada** o **intensa** (masiva) se producen, además de la anemia, alteraciones hemodinámicas derivadas de la pérdida brusca de sangre del volumen circulante (hipovolemia). Estas alteraciones hemodinámicas se manifiestan por sensación de fatiga, sudación fría, mareos, palidez (por vasoconstricción periférica), taquicardia, hipotensión arterial, ortostatismo (caída de la presión al ponerse de pie), yugulares colapsadas, e incluso, pérdida fugaz del conocimiento (lipotimia) y, eventualmente, *shock* hipovolémico (ver *Shock*, p. 247). La investigación de estos síntomas y signos nos sirven como indicadores clínicos de la magnitud de una hemorragia aguda.

Anemia secundaria. Una consecuencia común a las hemorragias es la anemia, cuya intensidad dependerá de la cuantía de la sangre perdida. La anemia puede ser aguda o crónica dependiendo de la velocidad de la hemorragia. Clínicamente se manifiestan por un síndrome anémico (palidez, astenia y adinamia, disnea de esfuerzo, etc.) (ver *Anemia*, p. 159).

La hemorragia aguda provoca anemia por pérdida rápida de volumen sanguíneo que, cuando es de magnitud importante, induce las alteraciones hemodinámicas mencionadas.

Por su parte, la hemorragia crónica produce anemia por pérdida de fierro (anemia ferropriva o por carencia de fierro),

cuya intensidad depende del tiempo de evolución y la cuantía acumulada de las pérdidas sanguíneas. Al contrario de las agudas, las hemorragias crónicas no inducen alteraciones hemodinámicas aunque produzcan grados considerables de anemia, debido a los mecanismos compensatorios o de adaptación que se alcanzan en el transcurso del tiempo. Es precisamente la presencia de una anemia crónica de origen incierto lo que obliga a buscar intencionadamente una hemorragia inaparente.

Causas generales de hemorragia. Las causas de hemorragia son múltiples, pudiendo agruparse de la siguiente manera (Tabla 1-16):

- **Traumatismos:** heridas cortantes, contusas o punzantes de los tegumentos; o rotura de las vísceras por traumatismos externos.
- **Lesiones destructivas de los tejidos por inflamación, ulceración o neoplasia:** por ejemplo, gastritis aguda medicamentosa, úlcera péptica (Figura1-12), cáncer gástrico, tuberculosis pulmonar cavitaria, etc.).
- **Patología adquirida de los vasos:** por ejemplo, várices esofágicas (Figura 1-13), hemorroides, esclerosis vascular (atero o arterioesclerosis), vasculitis, medio-necrosis quística o infección sifilítica, etcétera.
- **Alteraciones congénitas o adquiridas de los vasos:** rotura de dilataciones vasculares circunscritas (aneurismas) (Figura 1-14): de aorta abdominal o sus ramas (Figura 1-15), aorta torácica, microaneurisma cerebral (Figura 1-16).
- **Enfermedades de la sangre** (hemopatías): púrpura trombocitopénico, púrpura vascular, leucemias, etcétera.
- **Alteraciones de la coagulación sanguínea** (coagulopatías): por ejemplo, hemofilia, déficit de vitamina K, etcétera.

Enfoque diagnóstico de la hemorragia en clínica

Frente a una hemorragia aguda aparente se debe precisar la vía de sangramiento, las características de la sangre y los síntomas y signos derivados de la pérdida de sangre. Un segundo paso es precisar el sitio exacto de la hemorragia, lo que requiere de métodos especializados de exploración. La hemorragia aguda que se acompaña de compromiso hemodinámico es una emergencia médica que requiere reposición del volumen sanguíneo perdido.

En general, el diagnóstico del órgano que sangra es obvio (ej.: epistaxis), aunque excepcionalmente no ocurre así. En el caso de una hemorragia por vía bucal, por ejemplo, es necesario diferenciar si se debe a una causa local (bucofaríngea) o proviene del aparato respiratorio (hemoptisis) o del digestivo (hematemesis, melena). Las características de la sangre (rojo brillante, aireada cuando proviene del aparato respiratorio; rojo oscura o concho de café si se origina en el aparato digestivo alto, o negra brillante si proviene del aparato digestivo bajo), los síntomas previos o concomitantes (picor laríngeo, tos, náuseas, arcadas) son también elementos anamnésticos de los que se vale el médico para el diagnóstico diferencial del aparato o sistema comprometido, antes de proceder a la exploración instrumental. En el caso de hemorragia por vía anal es indispensable precisar si la sangre proviene de la parte alta o baja del tubo digestivo; las características macroscópicas de la sangre (roja oscuro o

Tabla 1-6. Causas generales de hemorragia

Traumatismos. Heridas cortantes, contusas o punzantes de los tegumentos; o rotura de vísceras por traumatismos externos
Lesiones destructivas de los tejidos. Inflamación, ulceración o neoplasia
Alteraciones congénitas de los vasos. Rotura de dilataciones vasculares circunscritas (aneurismas)
Patología adquirida de los vasos. Várices, hemorroides, esclerosis vascular, vasculitis, medio-necrosis quística o infección sifilítica
Enfermedades de la sangre. Hemopatías
Alteraciones de la coagulación sanguínea. Coagulopatías

Figura 1-12. Úlcera duodenal (visión por endoscopía alta).



Figura 1-13. Várices esofágicas (endoscopía alta). Su rotura es causa frecuente de hemorragia digestiva alta (hematemesis).

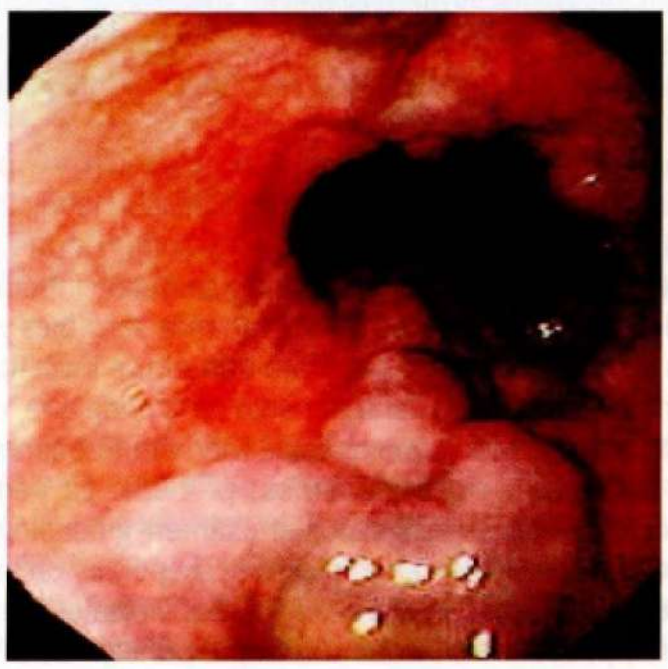

Figura 1-14. Tipos de aneurismas verdadero. A: Fusiforme. **B:** Sacciforme o sacular. **C:** Fisecante. Su rotura es causa de hemorragia inaparente.

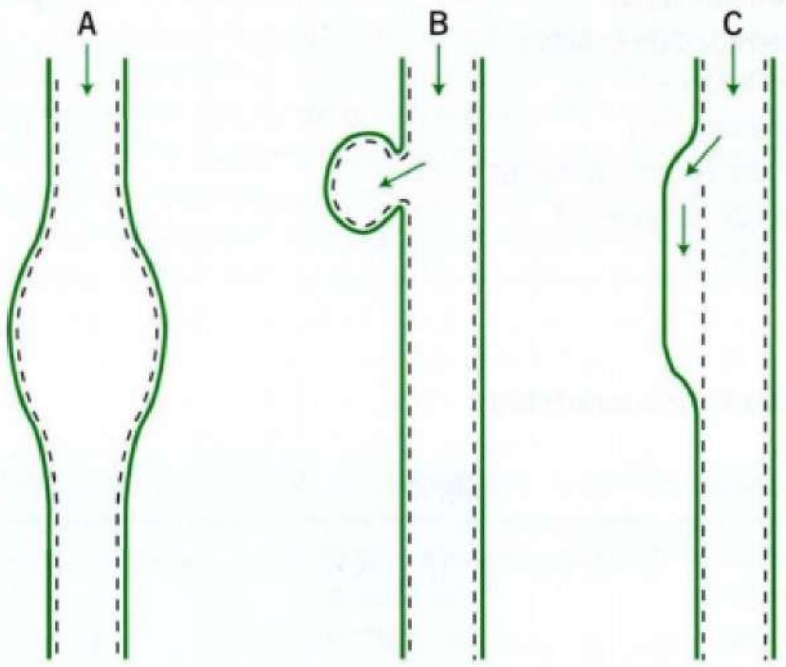

Figura 1-15. Aneurisma sacciforme de la arteria ilíaca derecha (angiografía por tomografía computarizada o angio-TAC). Se observa, además, dilatación cilíndrica moderada de la aorta abdominal infrarrenal

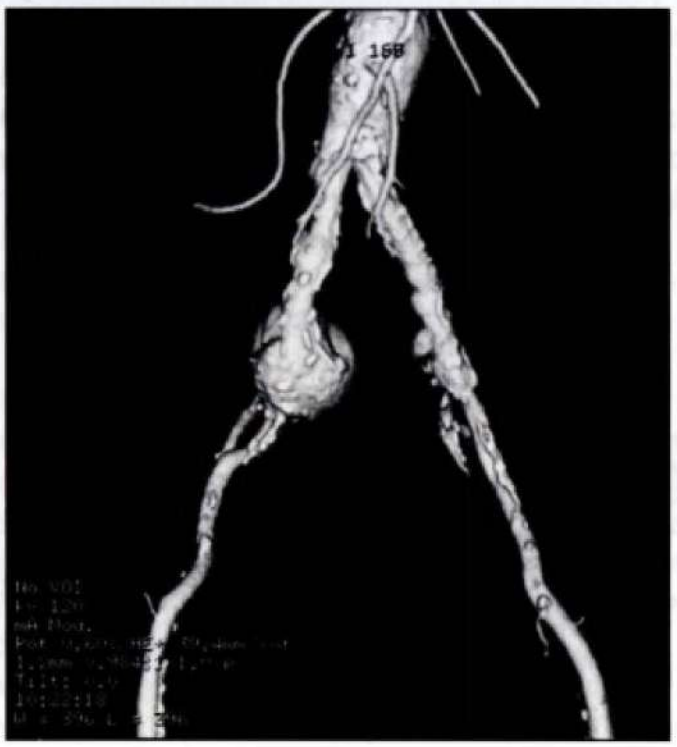

negra) permiten el diagnóstico diferencial en la mayoría de los casos. Un segundo paso es precisar la altura del sangramiento y el tipo de lesión que la origina.

Cuando el médico se enfrenta a un paciente anémico sin hemorragia aparente, los antecedentes anamnésticos son importantes para precisar su causa (ej.: antecedente de una hemorragia aparente antigua, reglas abundantes, hemorroides sangrantes, etc.) Si se sospecha una anemia crónica por carencia de hierro por los signos clínicos, se debe buscar evidencias de lesiones sangrantes, especialmente en el aparato digestivo y aparato ginecológico, comprobándola por las características del hemograma, y proceder con los métodos de exploración que hemos mencionado.

Figura 1-16. Microaneurisma cerebral sacciforme o sacular (tomografía computarizada). Su rotura es causa de hemorragia cerebral intraparenquimatosa.

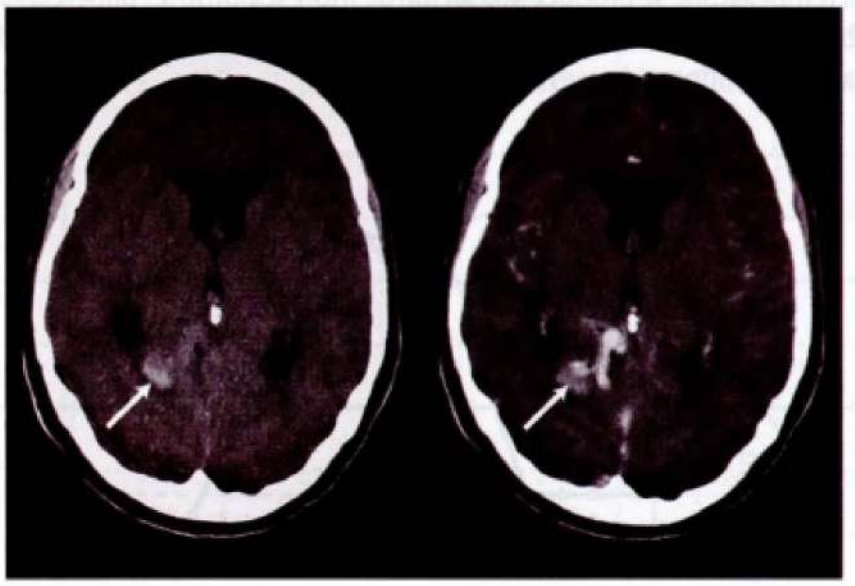

Las hemorragias cerebrales intraparenquimatosas se hacen aparentes por los síntomas y signos neurológicos (compromiso de conciencia, paresias o parálisis, coma, etc.); y las extraparenquimatosas por los antecedentes clínicos: traumatismo encefalocraneano (TEC); cefalea intensa de comienzo súbito, rigidez de nuca, etc., en caso de rotura de un microaneurisma cerebral. Además del examen neurológico cuidadoso, las hemorragias cerebrales intra y extraparequimatosas requieren, necesariamente, del diagnóstico por imágenes (TAC, RNM) y otros exámenes especializados.

Las hemorragias por trastornos de la coagulación o por hemopatías se sospechan porque son generalmente múltiples: hemorragias cutáneas (petequias, equimosis) y de las mucosas (epistaxis, gingivorragia, metrorragia); o bien, por producirse en relación a traumatismos leves (por ejemplo, hemorragia intraarticular traumática, o gingivorragia abundante y persistente por extracción dentaria en el caso de hemofilia). La confirmación diagnóstica de una hemorragia por hemopatía o alteraciones de la coagulación exige exámenes hematológicos especializados.

FIEBRE

G. Chamorro

Conocida desde antiguo como manifestación importante de enfermedad, podemos definir fiebre como la elevación anormal de la temperatura (más de 36,9 axilar o 37,2 bucal) debida a una causa patológica que ocasiona excesiva producción de calor, o bien, una interferencia con su disipación. En la actualidad se sabe que la fiebre se produce por una **alteración de la termorregulación** y que el centro de la termorregulación se encuentra en el hipotálamo. Este centro puede ser influenciado por sustancias pirógenas, sean estas de origen exógeno (microbianos, por ejemplo) o bien endógeno (tejidos del huésped) (Figura 1-17).

Es indispensable confirmar y cuantificar la fiebre con un termómetro: en ocasiones, al preguntar a un enfermo si ha tenido

Figura 1-17. Fenómenos producidos por acción de un pirógeno (inyección iv de vacuna tífica indicada por la flecha). Nótese que aproximadamente una hora después de la inyección comienza a subir la temperatura, se produce sensación de frío, escalofrío (c), piloerección (b) y vasoconstricción (a). Posteriormente, sensación de calor, vasodilatación, sudoración y evaporación.

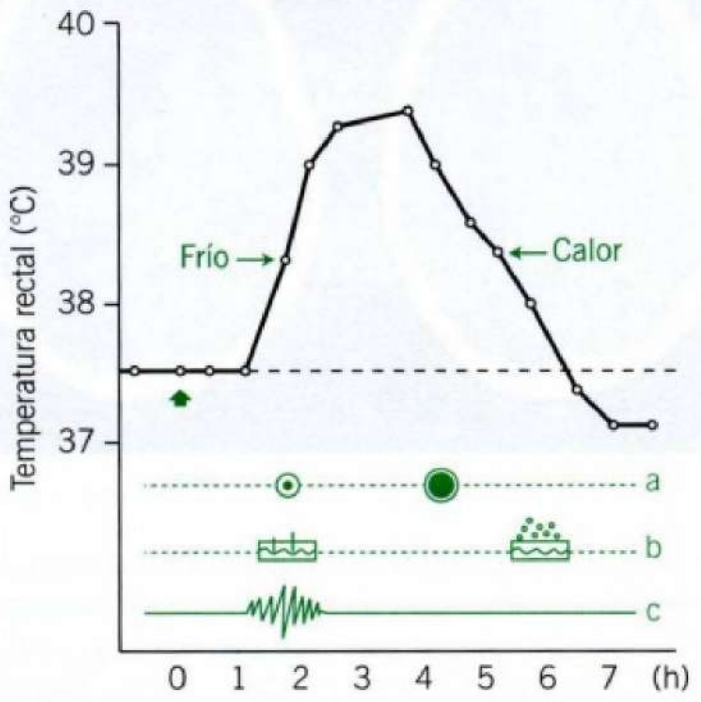

fiebre responde afirmativamente y, sin embargo, reconoce no haberse tomado la temperatura. En otros casos, el enfermo dice sentirse afiebrado y, al tomarle la temperatura, se comprueba que es normal; o, al revés, dice no tener fiebre y al colocarle el termómetro revela que tiene fiebre moderada o, incluso, intensa. De allí que en la consulta la temperatura debe ser controlada rutinariamente, al igual que la presión arterial y el peso.

SEMIOLOGÍA GENERAL DE LA FIEBRE (Tabla 1-7)

Síndrome febril. Aun en ausencia de un termómetro, el médico puede diagnosticar la fiebre por los síntomas que acusa el enfermo y los signos que puede descubrir en el examen físico. Estos síntomas y signos constituyen el síndrome febril (Tabla 1-8). Además, palpando con el dorso de la mano la frente, la espalda o el pecho del enfermo, o con la superficie dorsal de la segunda falange de un dedo flexionado, un médico de experiencia sabe, con escaso margen de error, si está frente a un febricitante o no (Figura 1-18).

El paciente febril tiene una facies rubicunda y sudorosa, su piel es en un comienzo seca y pálida y luego húmeda y roja; presenta taquicardia, cuya cuantía se relaciona con la intensidad de la fiebre, aumentando la frecuencia del pulso en 10 a 15 pulsaciones por grado de fiebre; igualmente, la frecuencia respiratoria aumenta en 4 a 5 respiraciones por cada grado de fiebre.

Intensidad de la fiebre. La intensidad de la fiebre puede ser leve, moderada o intensa. La fiebre leve (alrededor de 37,5°C) se denomina también **febrícula**. Cuando la fiebre sobrepasa los 41°C se habla de **hiperpirexia**, y, si baja de 35°C, de **hipotermia**.

Tabla 1-7. Semiología general de la fiebre

Síndrome febril
Intensidad de la fiebre
Comienzo
Defervecencia
Síntomas concomitantes
Tipo de curva febril
Causas

Tabla 1-8. Síndrome febril

Síntomas	Signos
Sensación de calor	*Facies* febril
Calofríos	Piel caliente
Cefalea	Taquicardia
Malestar general	Polipnea
Decaimiento	Disminución de la presión arterial
Sed	Soplo sistólico de eyección
Anorexia	Lengua saburral y sequedad de la boca
Polialgias	Orina escasa, oscura y con albuminuria
Sudación	

Figura 1-18. Apreciación táctil de la temperatura corporal. La superficie dorsal de la segunda falange de un dedo flexionado es extremadamente sensible a las diferencias de temperatura.

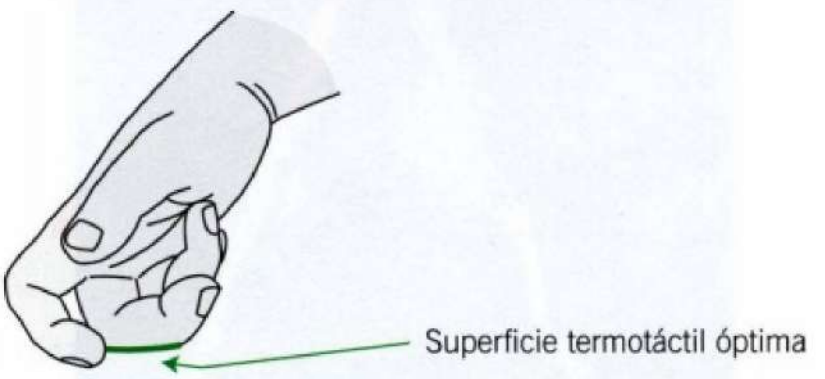

La fiebre, al igual que la temperatura normal, tiende a ser más alta en la tarde. Cuando ocurre lo contrario, se habla de **fiebre invertida** y debe hacer plantear interferencia de antitérmicos o de maniobras fraudulentas (fiebre facticia).

La magnitud de la fiebre no siempre guarda relación con la gravedad del proceso que la origina. En general, la respuesta febril es mayor en el niño y menor en el viejo. Además, la repercusión de la fiebre sobre el enfermo es algo muy individual, existiendo, como en todo proceso biológico, individuos que acusan molestias ante cualquier febrícula mientras otros, como los tuberculosos y cirróticos febriles, pueden tener alzas febriles de 39 o más grados sin acusar malestar alguno. La elevación prolongada de fiebre superior a 41°C, puede provocar daño cerebral permanente y si pasa de 43°C, provocar coma y muerte, por lo cual esta última situación constituye una emergencia médica.

Comienzo y defervescencia. El comienzo de la fiebre puede ser brusco o insidioso (paulatino). Ejemplos de fiebre de **comienzo brusco** son la neumonía neumocócica, el tifus exantemático y las crisis hemolíticas; mientras que en la fiebre tifoidea y tuberculosis la fiebre es habitualmente de **comienzo insidioso.**

Del mismo modo, la **defervescencia** de la fiebre puede ser brusca (crisis) o insidiosa (lisis). La evolución espontánea de la fiebre en la neumonía neumocócica, antes de la introducción de los antibacterianos, terminaba clásicamente en "crisis" con abundante sudoración seguida de bienestar general; ahora, prácticamente todos los neumónicos reciben antibióticos y ya no se observan crisis en ellos. Por el contrario, cuando en el curso de un cuadro febril se observa una brusca caída de la fiebre a valores normales o bajos, en vez de mejoría, se debe sospechar interferencia de antitérmicos o, lo que es más grave, una complicación, como podría ser hemorragia, perforación intestinal o *shock* de otro origen (pseudocrisis).

Tipos de curvas febriles. Debido a que las variaciones que experimenta la fiebre durante el día pueden tener algún valor orientador del diagnóstico causal, es necesario registrarla mañana y tarde para construir curvas a lo largo de los días. Así pueden distinguirse diversos tipos de curvas febriles.

- **Fiebre continua:** es una fiebre mantenida que experimenta variaciones menores de un grado entre la mañana y la tarde (Figura 1-19). Ejemplos: neumonía neumocócica, tifus exantemático y fiebre tifoidea en período de estado.
- **Fiebre remitente:** es la que experimenta variaciones diarias superiores a un grado sin llegar a la normal (Figura 1-20). La mayoría de las afecciones febriles tienen este tipo de curva.
- **Fiebre intermitente:** es aquella en que las variaciones diarias de la temperatura llegan por momentos a lo normal (Figura 1-21). Este tipo de fiebre se observa más frecuentemente cuando hay interferencias con antipiréticos u otros tratamientos.
- **Fiebre héctica, séptica o en agujas:** es una variedad de fiebre intermitente en que la variación entre el acmé y el nadir de la fiebre es muy acentuada (Figura 1-22). Se observa en cuadros sépticos graves y también se observaba en la cuarta semana de la fiebre tifoidea antes de la introducción de los antibióticos (período anfibólico).
- **Fiebre recurrente:** es aquella en que alternan varios días de fiebre con otros tantos de temperatura normal (Figura 1-23). Se ve como manifestación de brucellosis, infecciones por estreptobacilo moniliforme o infecciones por borelia. Una variedad de fiebre recurrente es la llamada fiebre de Pel Ebstein que se presenta en algunos casos de enfermedad de Hodgkin (Figura 1-24).

Causas de fiebre

Aunque la mayoría de los procesos febriles son producidos por infecciones, fiebre no es sinónimo de infección, ya que, como puede apreciarse en la Tabla 1-9, existen muchas causas de fiebre que no corresponden a infecciones.

Figura 1-19. Fiebre continua. La temperatura experimenta variaciones diarias menores de un grado entre la mañana y la tarde.

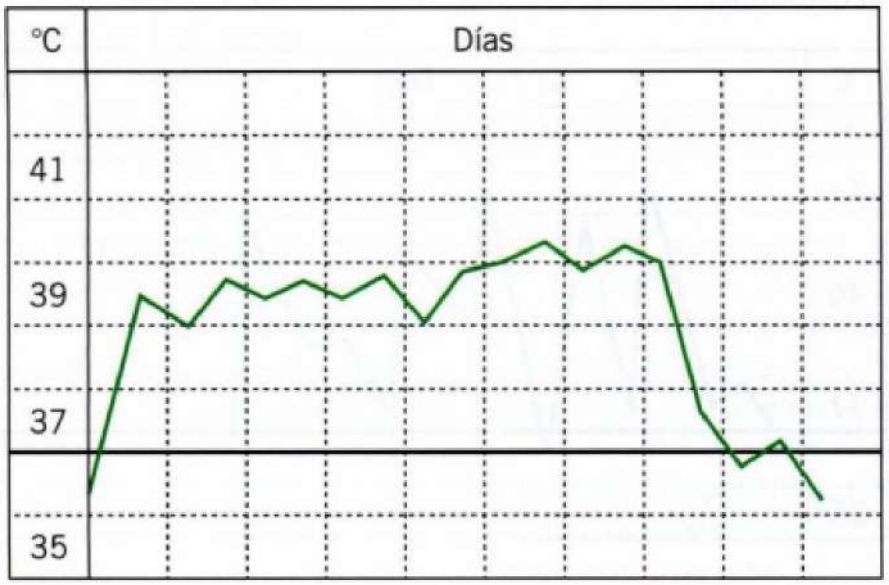

Figura 1-20. Fiebre remitente. La temperatura experimenta variaciones diarias superiores a un grado, sin llegar a la temperatura normal.

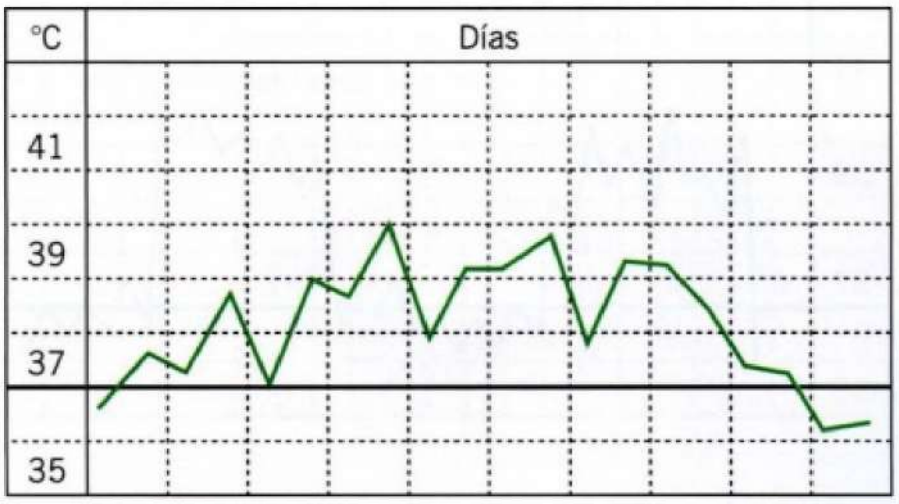

Figura 1-21. Fiebre intermitente. Las variaciones diarias de la temperatura llegan por momentos a la temperatura normal.

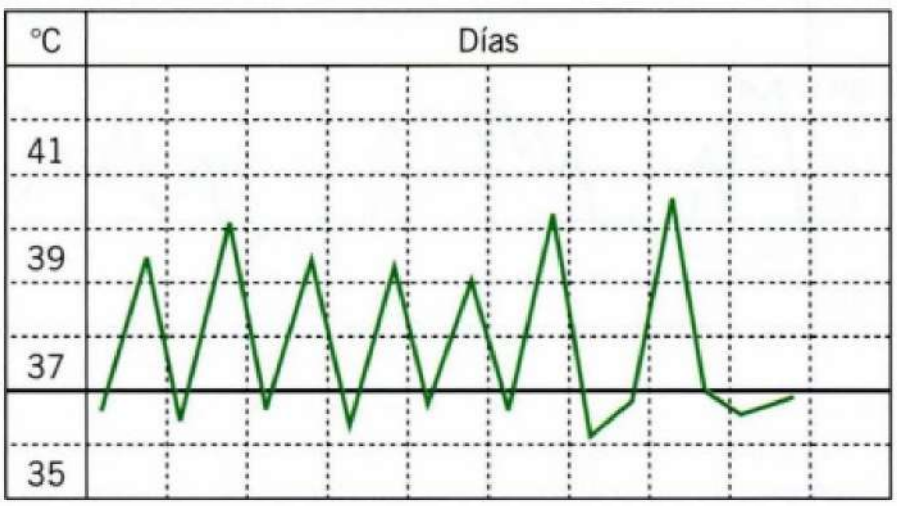

Figura 1-22. Fiebre héctica (séptica o "en agujas"). Variedad de fiebre intermitente en que las variaciones entre el acmé y el nadir es muy acentuada.



Figura 1-23. Fiebre recurrente. Alternan varios días de fiebre con otros tantos de temperatura normal.

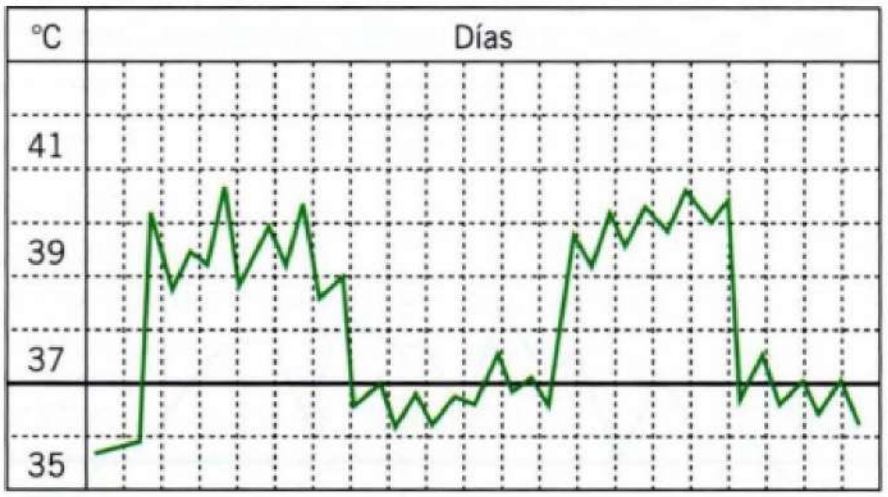

Figura 1-24. Fiebre de Pel-Ebstein.

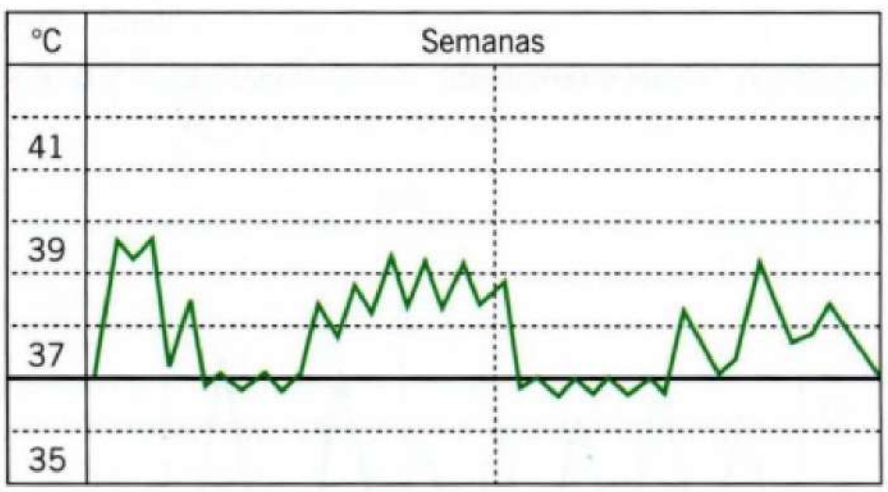

Las características señaladas en la Tabla 1-10 son altamente sugerentes de origen infeccioso de una fiebre. Ninguna de estas manifestaciones es exclusiva de infección, pero la coexistencia de dos o más de ellas apoya fuertemente el origen infeccioso de una fiebre. A ellas se puede agregar las manifestaciones sugerentes de compromiso de un determinado aparato o sistema.

Tabla 1-9. Causas de fiebre

Infecciosas
Bacterianas
Virales
Parasitarias
Rickettsias
Chlamydia
Hongos
No infecciosas
Enfermedades neoplásicas:
– Hepatoma
– Hipernefroma
– Cáncer pulmonar
– Cáncer pancreático
– Linfoma (Hodgkin y no Hodgkin)
– Leucemias
Afecciones inmunológicas:
– Mesenquimopatías
– Drogas
Hemólisis (crisis hemolíticas)
Infartos:
– Cardíaco
– Pulmonar
– Cerebral
Trastornos metabólicos agudos:
– Porfiria
– Gota
– Crisis tiroidea
– Crisis addisoniana
Mioma auricular
Traumatismos con atrición

Tabla 1-10. Características sugerentes de origen infeccioso de una fiebre

Comienzo brusco
Temperatura superior a 39°C
Malestar general, polialgias, cefalea y fotofobia
Leucocitos sobre 12.000 o bajo 5.000 por mm^3

Así, la presencia de odinofagia, coriza y tos, sugieren compromiso del aparato respiratorio; las náuseas, vómitos y diarreas, del aparato digestivo; la disuria, el dolor lumbar y la piuria, del aparato urinario; las poliadenopatías junto a esplenomegalia, del sistema linfático; la cefalea y los signos de irritación meníngea, del sistema nervioso.

La confirmación etiológica de un cuadro febril debe darla la bacteriología; pero mientras esta entrega sus conclusiones –lo que puede demorar días– es necesario hacer una presunción etiológica tomando en consideración factores como la edad, sexo, estación del año, zona geográfica, una epidemia en

curso, y, por cierto, las manifestaciones sugerentes de una determinada etiología. Esta presunción etiológica permitiría en algunos casos iniciar el tratamiento que se estime más adecuado mientras se obtienen los resultados de la investigación bacteriológica.

Petersdorf designa con el nombre de **fiebre de origen desconocido** las fiebres superiores a 38,3°C que persisten por más de dos o tres semanas y cuya etiología no ha podido ser resuelta a pesar de estudio intensivo. A la postre, la evolución en estos casos demuestra un origen infeccioso en alrededor del 40% de los enfermos.

La **fiebre fabricada** fraudulentamente por el presunto enfermo con artificios (como frotar el termómetro o acercarlo a una fuente de calor) con el propósito de engañar al médico o la familia, se conoce como **fiebre facticia**. Debe sospecharse cada vez que no haya causa demostrable, que no existan las variaciones diarias habituales de la fiebre o cuando exista franca disociación entre el grado de temperatura por un lado, y el pulso, la respiración y el estado general por el otro. El fraude se puede descubrir controlando el médico personalmente la temperatura del paciente.

Recaída, recidiva y reinfección. Se llama recaída la reaparición de la fiebre durante la convalecencia de un proceso febril y recidiva la reaparición del cuadro febril ya pasada la convalecencia por el mismo germen del primer episodio. Reinfección es la reaparición de un cuadro febril ocasionado por un germen diferente al del proceso primitivo.

Síntomas concomitantes

La fiebre de cierta magnitud se acompaña a menudo de otros síntomas generales como ser: calofríos, sudación, delirio, convulsiones o herpes labial.

Calofríos. Los calofríos o sensación de frío, acompañados a menudo de estremecimiento muscular, pueden ser espontáneos o bien inducidos por antipiréticos. Así, el calofrío intenso, prolongado y único (30 minutos o más), que se acompaña de castañeteo de dientes y estremecimiento de la cama, es característico de la iniciación de la neumonía neumocócica; se le ha llamado también "calofrío solemne". Los calofríos intensos y repetidos (las "tercianas" del vulgo) son típicos de infecciones piógenas, la mayoría de las veces ubicadas en el árbol biliar o urinario. En cambio, hay otras afecciones graves que prácticamente nunca se acompañan de calofríos, a menos que estos se desencadenen por el uso de con antipiréticos; tal es el caso de la fiebre tifoidea, brucellosis y tuberculosis.

Sudoración o hiperhidrosis. Es la producción excesiva y generalizada de sudor. Se asocia frecuentemente a cualquier fiebre en declinación, sea espontáneamente o inducida por antipiréticos. Los sudores espontáneos, preferente o exclusivamente nocturnos, se observan en ciertas afecciones como tuberculosis crónica, brucellosis y enfermedad de Hodgkin.

Delirio. Comienza habitualmente con un período de confusión mental seguido de excitación, y eventualmente, alucinaciones. Se presenta de preferencia en alcohólicos, ancianos ateroescleróticos y en niños.

Convulsiones. Se observan casi exclusivamente en niños con hipertermia.

Herpes labial. Llamado también "fuegos" por el vulgo: se inicia como una placa eritematosa (la que puede faltar) sobre la que aparecen grupos de vesículas dispuestas irregularmente o en ramillete, las que pueden romperse. Se acompaña frecuentemente de sensación de ardor, prurito, tensión o quemadura. Es corriente el compromiso fugaz de los ganglios regionales, palpables y sensibles (Figura 1-25). Se presenta de preferencia en fiebres altas de origen neumocócico, meningocócico o virósico, siendo, por el contrario, excepcional en casos de tuberculosis, tifoidea, brucellosis y neumonía por *Mycoplasma*. Se puede presentar en mujeres en el período menstrual (herpes catanemial). El herpes labial es el resultado de una infección agregada por virus de herpes simple que, estando latente, es activado por la hipertermia.

Figura 1-25. Herpes labial.



Importancia clínica de la fiebre

La importancia clínica de la fiebre reside fundamentalmente en que siendo un signo sencillo y preciso de registrar es un buen **indicador de enfermedad orgánica**, ya que no está expuesta a variaciones externas o emocionales como ocurre con el pulso, la presión arterial o la respiración. Además, es útil para precisar la **gravedad del cuadro febril**, para decidir el uso de antipiréticos, seguir la evolución de la enfermedad y evaluar los efectos del tratamiento.

Por otro lado, la fiebre tiene a su vez consecuencias deletéreas: acelera el metabolismo produciendo descenso de peso; aumenta las pérdidas de agua y sal por el sudor; y, finalmente, aumenta el trabajo cardíaco, lo que puede tener consecuencias negativas, por ejemplo, en cardiópatas averiados.

Hipotermia

Se conoce como hipotermia el **descenso de la temperatura por debajo de 35°C**. Generalmente es provocada por prolongada exposición a un frío intenso. Evoluciona gradualmente y, según su intensidad y duración, los síntomas van desde debilidad, piel pálida y fría, calofríos, temblores, hasta movimientos torpes y lentos, cianosis de labios, orejas y uñas, bradicardia y, en los casos más graves, coma y muerte clínica.

Causas médicas de hipotermia son la intoxicación alcohólica y por barbitúricos, algunos tumores cerebrales y, particularmente, el coma mixedematoso (hipotiroidismo) (ver *Examen físico general: temperatura*, p. 379). También el uso indiscriminado y en dosis altas de antipiréticos en un cuadro febril puede provocar una hipotermia, con serias manifestaciones cardiovasculares, respiratorias y neurológicas.

Enfoque diagnóstico de la fiebre en clínica

En primer lugar, y para evitar sorpresas, es indispensable controlar instrumentalmente la temperatura en todo enfermo que consulta. Frente a todo paciente febril se plantea el problema de descubrir su causa: la **anamnesis** orientará en la mayoría de los casos y, si el examen físico descubre un foco infeccioso (ej.: amigdalitis aguda pultácea), el problema se simplifica. Diferente es la situación cuando la anamnesis y el examen físico no son orientadores. Entonces se impone una investigación complementaria que debe incluir, inicialmente, por lo menos el hemograma y la sedimentación (ver p. 541 y p. 547, respectivamente) o la proteína C reactiva (PCR) (ver p. 548), hemocultivos, reacciones de aglutinación, examen de sedimento urinario y urocultivo y una radiografía de tórax. Comenzamos por el hemograma porque este puede ser de por sí diagnóstico (ej.: leucemia), altamente sugerente (ej.: mononucleosis infecciosa, distomatosis o triquinosis) o claramente orientador (ej.: fiebre tifoidea) (ver *Hemograma*, p. 541). Desgraciadamente, pese a esta investigación complementaria, la etiología no logra descubrirse en algunos casos y el médico deberá entonces observar cuidadosamente la evolución del proceso febril y repetir los exámenes que estime conveniente o solicitar nuevas investigaciones de laboratorio: es el caso de la denominada **fiebre de origen desconocido** (Petersdorf), ya mencionada, una situación que pone a prueba los conocimientos y habilidades diagnósticas del médico.

Idealmente, el tratamiento de la fiebre debe ser etiológico y no sintomático. Un tratamiento de la fiebre *per se* estaría justificado solo en casos de insolación, en la hipertermia postoperatoria o en el delirio, convulsiones, *shock* o insuficiencia cardíaca inducidos por hipertermia. Fuera de estas circunstancias, es preferible solamente atenuarla y esto solo en casos que ocasione molestias o sobrepase los 39°C. Debe tenerse presente que algunas afecciones como la fiebre tifoidea son particularmente sensibles a los antipiréticos, tanto que se ha llegado a decir que la fiebre que no se reduce con antipiréticos es improbable que se deba a fiebre tifoidea.

EDEMA CUTÁNEO

G. Chamorro

El **edema cutáneo o hinchazón** es la acumulación anormal de agua y sal en los tejidos; o más precisamente, la acumulación anormal de líquido intersticial o componente extravascular del compartimiento extracelular. Este aumento se hace a expensas del plasma; de ahí que la composición del plasma y líquido intersticial sean similares.

La retención de agua en los tejidos va siempre acompañada de sales, especialmente de NaCl. Por eso que el exceso de sal en la dieta favorece la aparición de edema cuando existen las condiciones para que ello ocurra, mientras su restricción facilita su eliminación.

Las **causas del edema** son variadas y sus mecanismos aún no bien esclarecidos. En condiciones normales, la distribución del agua entre la sangre y el intersticio se mantiene equilibrada por efecto de las presiones hidrostática y coloidoosmótica en cada uno de ellos. El juego de estas presiones determina el flujo de agua y solutos desde y hacia el sistema vascular vía la microcirculación arterial; además, el líquido intersticial vuelve al sistema vascular en forma de linfa. A estos factores fundamentales habría que agregar la permeabilidad capilar, factores hormonales que pueden conducir a aldosteronismo secundario, la interferencia en la formación y flujo de linfa y otros que conocemos menos. La alteración de cualquiera de estos factores perturba el equilibrio y puede desencadenar edema.

SEMIOLOGÍA GENERAL DEL EDEMA (Tabla 1-11)

Desde el punto de vista semiológico, el edema cutáneo se reconoce por el borramiento de pliegues, el aspecto tumefacto, liso, brillante y a veces reluciente que adquiere la piel (Figura 1-26) pero, sobre todo, porque al comprimirla contra una superficie ósea se tiene una sensación pastosa y, al retirar el dedo, queda una depresión en pocillo que persiste por algunos minutos: es lo que constituye el **signo del godet o de la fóvea** (Figura 1-27). Para que este signo aparezca, se requiere que el líquido intersticial aumente en más del 10%, lo que equivale a una retención de más de 4 litros de agua y sal. Por lo tanto, todo aumento brusco e inexplicado de peso debe ser tenido como sospechoso de edema en comienzo. También se le ha dado igual significación a que el anillo se sienta más apretado al dedo; que el borde del estetoscopio deje en la piel una depresión anular que persiste algunos minutos o que los zapatos se noten más apretados en las tardes.

Semiológicamente, se distinguen **edemas duros** (como el linfedema) y **blandos** (como el renal); **inflamatorios** y **no inflamatorios** (el inflamatorio se acompaña de dolor, rubor y calor). Desde el punto de vista clínico, tiene mayor utilidad distinguir entre **edema localizado** y **generalizado**.

Edemas localizados. Afecta una zona limitada del organismo, obedece en general a causas fácilmente precisables, como:

Tabla 1-11. Semiología general del edema

Duros/blandos	
Inflamatorios/no inflamatorios	
Localizados	Dilataciones venosas Obstrucciones venosas Inflamaciones Obstrucciones linfáticas Edema angioneurótico
Generalizados	Edema renal Edema cardíaco Edema cirrótico Edema carencial Idiopático o cíclico
Otros edemas	De las piernas en viajes prolongados De los miembros por enyesadura prolongada De la anemia De los viejos Del embarazo De la convalecencia De las mesenquimopatías Efecto colateral de medicamentos

Dilataciones venosas. Se deben a incompetencia de las válvulas de las venas (várices). En la práctica, ellas constituyen una de las causas más comunes de edema maleolar, especialmente en mujeres.

Obstrucciones venosas. Estas pueden obedecer a:

- Trombosis (flebotrombosis o tromboflebitis): que afectan de preferencia una de las extremidades inferiores y se manifiestan por aumento de volumen, dolor y de fiebre leve.
- Compresiones: un buen ejemplo es la compresión tumoral de la cava superior que da lugar a edema cianótico de cara, cuello y hombros (edema en esclavina), y a circulación venosa colateral descendente del tórax, acompañada de repleción yugular quieta.

Inflamaciones. Estas pueden deberse a diversas causas: bacterianas, térmicas, químicas o mecánicas, que se acompañan generalmente de tumefacción, rubor y calor. Esta forma de edema se relaciona con aumento de la permeabilidad capilar.

Obstrucciones linfáticas. Dan lugar a linfedema, cuyas características se analizarán más adelante.

Edema angioneurótico o edema de Quincke. Forma especial de edema que se presenta de preferencia en mujeres, afectando la mayoría de las veces a la cara y, en frecuencia descendente, a las manos, genitales y más rara vez a la glotis, constituyendo en este último caso una emergencia. En general, dura algunas horas o días, no deja secuelas y se relaciona con alteraciones de la permeabilidad capilar.

Figura 1-26. Edema cutáneo.

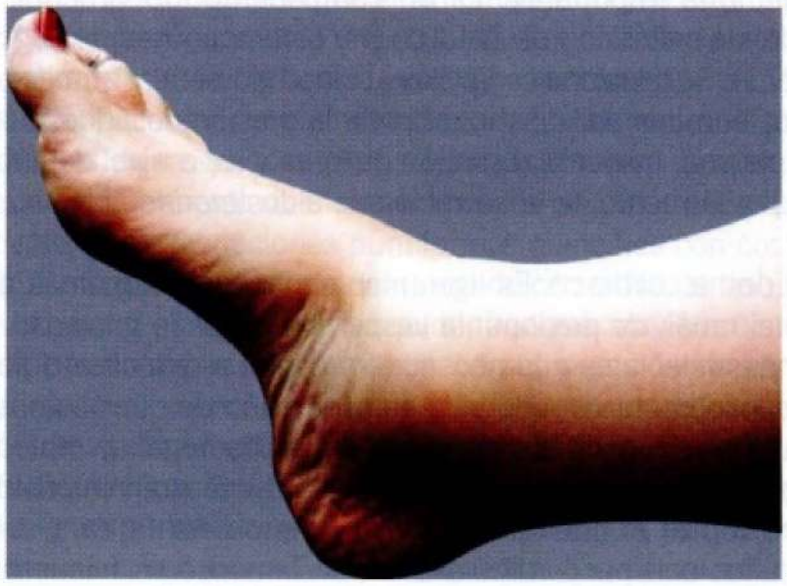

Figura 1-27. Signos de Godet o de la fóvea. Nótese la piel lisa y brillante y el borramiento de pliegues.



Edemas generalizados. Como su nombre lo indica, afecta a todo el organismo, se acompaña de un mayor o menor grado de oliguria y puede ser **leve**, **mediano** o **intenso**. Cuando es muy intenso, además de los tegumentos, compromete las pleuras (hidrotórax) y a veces también el peritoneo (ascitis). En estos casos se habla de **anasarca** o **hidropesía**, cuadro que era muy común de observar en las salas de hospital antes de la introducción de los modernos diuréticos.

El edema generalizado puede tener diversos orígenes, siendo los más frecuentes el renal, el cardíaco, el cirrótico, el carencial y el idiopático.

Edema renal. Se caracteriza por ser pálido, blando, de predominio matinal, no se distribuye de acuerdo a la gravedad, compromete precozmente la cara dándole un aspecto "vultuoso";

no se reduce durante el reposo nocturno y se acompaña de proteinuria importante. Es un componente fundamental del síndrome nefrósico y del nefrítico (ver *Síndromes nefrourológicos*, p. 271). Se relaciona con permeabilidad glomerular aumentada, hipoalbuminemia, disminución de la presión coloidoosmótica del plasma, mayor reabsorción de agua y sal a nivel del túbulo distal y aumento de la secreción de aldosterona.

Edema cardíaco. Es ligeramente cianótico, algo más duro que el renal, de predominio vespertino, sigue la gravedad (regiones maleolares y lumbosacra) y tiende a reducirse durante el reposo nocturno; además, se acompaña de otros signos de insuficiencia cardíaca congestiva (cardiomegalia, repleción yugular o hepatomegalia). Aunque alcance gran intensidad, es raro que el edema cardíaco comprometa la cara, salvo en niños con pericarditis exudativa. Tampoco es frecuente la ascitis, como no sea en constricción crónica del corazón o en lesiones orgánicas de la tricúspide. En estos casos, el edema se relaciona con caída del débito cardíaco seguido de isquemia renal e hipertensión venosa que van a desencadenar una serie de ajustes que terminan con retención anormal de agua y sal.

Edema cirrótico. Compromete preferentemente la piel y el peritoneo. En la piel se limita casi siempre a la mitad inferior del cuerpo y va acompañado de otras manifestaciones como hepatomegalia firme, esplenomegalia, ictericia o arañas vasculares, resaltando dentro de este cuadro la buena tolerancia para el decúbito. Este edema se relaciona con hipovolemia arterial que desencadena aldosteronismo secundario y retención de agua y sal. Además, la obstrucción del sistema portal y del drenaje linfático del hígado contribuye al desarrollo de ascitis.

Edema carencial. Puede deberse a falta de ingestión de proteínas originando **edema de hambre** (muy raro entre nosotros) o bien a pérdida exagerada de proteínas por malabsorción intestinal o insuficiencia pancreática, que se tratará en el capítulo de síndromes clínicos (ver *Síndrome de malabsorción*, p. 226). Este edema carencial, aunque menos intenso que los anteriores, es fácilmente aparente debido a la ausencia casi total de grasa corporal. Se le relaciona con la hipoalbuminemia que hace disminuir la presión coloidoosmótica del plasma y favorece el paso de líquido desde este al intersticio. Este edema tiende paradójicamente a aumentar cuando se comienza a realimentar al paciente (el enfermo "se arrebata" dice el vulgo).

Edema idiopático o cíclico. Es una forma poco frecuente de edema generalizado que se presenta casi exclusivamente en mujeres, generalmente "aproblemadas", las que periódicamente experimentan grandes variaciones de peso durante el día (en las tardes pesan algunos kilos más que en las mañanas) acompañadas frecuentemente de distensión abdominal. Este edema se relaciona con aumento de la permeabilidad capilar que permite el paso de líquido desde el plasma al intersticio, probablemente secundario a trastornos hormonales, ya que se ha visto alguna relación con los períodos menstruales.

Otros edemas. Además de las causas señaladas, existen otras causas de edema de patogenia más oscura que, por ser menos frecuentes y de menor trascendencia, nos limitaremos solo a mencionar: el edema de la extremidad paralizada en caso de hemiplejía; el edema de las piernas en viajes prolongados en posición sentada; el edema de los miembros que sigue a enyesadura prolongada; el edema de la anemia que, en ocasiones, confiere aspecto vultuoso a la cara; el edema de los viejos; el edema del embarazo; el edema de la convalecencia; el edema de las mesenquimopatías y otros más excepcionales. También puede haber un edema pretibial como efecto colateral de algunos medicamentos: lo hemos visto particularmente con drogas hipotensoras antagonistas del calcio (dihidropiridinas: difedipino, amnolipino).

No se puede hablar de edema sin hacer referencia al mixedema y al linfedema.

- **Mixedema** ocasiona una induración de la piel por acumulación de mucopolisacáridos hidrófilos debida a marcada deficiencia de la función tiroidea (hipotiroidismo). Sin ser propiamente edema, puede confundirse con él por el aspecto tumefacto y pliegues borrados de la piel; sin embargo, no da el signo del godet porque el material mucoide que lo infiltra no se desplaza fácilmente. Además, la piel adquiere un tinte amarillento y aparece descamada y fría.
- **Linfedema** (Figuras 1-28 y 1-29) en cambio, es una forma de edema localizado debido a una acumulación anormal de linfa en la piel de alguna de las extremidades, ocasionando una infiltración muy persistente que se deprime poco o nada con la presión digital, porque los procesos de fibrosis secundaria le dan mayor dureza (edema duro o musculoso). Este linfedema es refractario al tratamiento y sus causas más frecuentes son: 1) traumática: secundaria a resecciones radicales de mama y linfáticos axilares, a radiaciones o a quemaduras; 2) postrombótica: debida a obstrucciones combinadas venosas y linfáticas, ocasionando edema duro y pigmentado de la mitad inferior de las piernas; y, 3) maligna: debida a invasión tumoral de los linfáticos.

Figura 1-28. Linfedema de pierna.



Figura 1-29. Linfedema de la mano derecha.



Autor: Dr. Francisco Urbina.

ENFOQUE DIAGNÓSTICO DEL EDEMA EN CLÍNICA

Frente a un paciente con edema se debe comenzar por distinguir si este es localizado o generalizado. Ya señalamos que el edema localizado es unilateral y originado por causas generalmente fáciles de evidenciar. Ahora, si se trata de un edema generalizado, el problema más común radica en aclarar si es de causa cardíaca, renal, hepática o carencial, afecciones que, en general, tienen otros síntomas y signos orientadores claros de su origen: los antecedentes de disnea u ortopnea y la comprobación de cardiomegalia, la repleción yugular o hepatomegalia congestiva apoyan el origen cardíaco; el predominio facial del edema, la comprobación de proteinuria importante y sedimento urinario alterado, apoyarían el origen renal; la ictericia, la coluria, las arañas vasculares y la concomitancia de ascitis apoyarán el origen hepático. Los antecedentes de hiponutrición y la comprobación de eliminación aumentada de grasas por las deposiciones (esteatorrea) inclinarán por el origen carencial. Finalmente, es una buena norma clínica investigar la relación de un edema, generalmente pretibial y de pies, por efecto colateral indeseable de algunos medicamentos.

PRURITO

A. Goic

El síntoma prurito (comezón o picazón) se define clínicamente como "la sensación cutánea que provoca deseos de rascarse". El prurito solo se puede producir en los tegumentos que poseen epidermis. No hay receptores específicos para el prurito: la sensación se origina en las terminaciones nerviosas libres de los cilindroejes ramificados en la epidermis o en la capa epitelial de las mucosas de transición. No se conoce el mecanismo de producción del prurito: se ha postulado que se produce por liberación de histamina o sustancias similares, lo que, sin embargo, no explica todos los casos.

La presencia de signos de **rasquido** o ***grattage*** (arañazo) es una fuerte presunción de que el síntoma realmente es prurito y no otra sensación cutánea (Figura 1-30). También lo es la comprobación de uñas brillantes, pulidas y lustrosas (el paciente más que rascarse, simplemente frota las uñas sobre la piel). Los signos de rasquido suelen ser largos, lineales y paralelos, ya que habitualmente se emplean las uñas de varios dedos para rascarse. Las excoriaciones puntiformes o lineales con costras sanguinolentas, son el fruto del rasquido con el filo de las uñas (Figura 1-31). Los signos de rasquido, aunque muy frecuentes, no se presentan invariablemente. La estimulación mecánica repetida de la piel por el rasquido puede provocar una reacción proliferativa de la epidermis, engrosamiento que se conoce como **liquenificación**. En ocasiones, no es fácil distinguir entre las lesiones primarias de la piel y las por rasquido, ya que estas pueden infectarse secundariamente (pústulas, impétigo, celulitis, etc.), simulando una afección primaria.

Figura 1-30. Signos de rasquido (*grattage*).

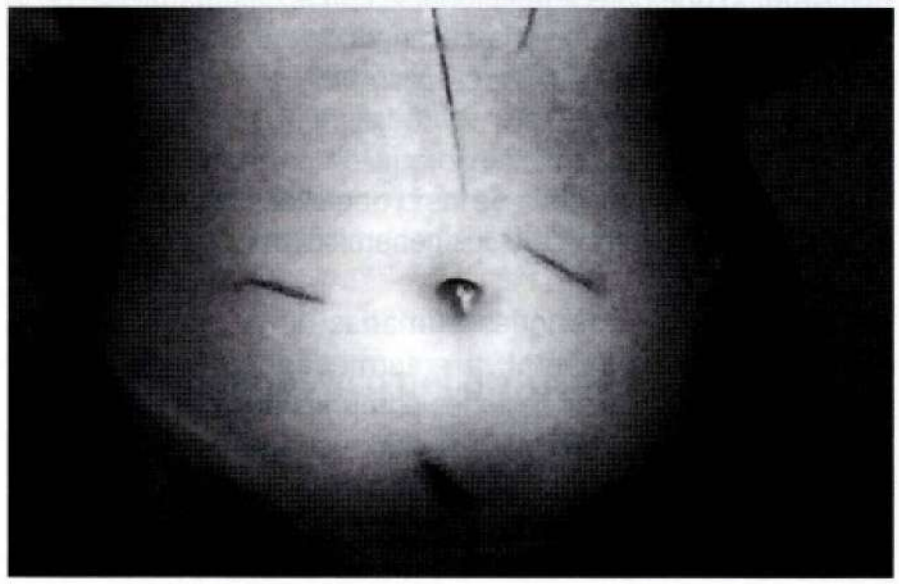

Figura 1-31. Excoriaciones por *grattage*. Por rascado intenso se pueden producir erosiones superficiales lineales.



SEMIOLOGÍA GENERAL DEL PRURITO

Es importante preguntar al enfermo: a) si es un prurito generalizado o localizado; b) si se acompaña de otros síntomas o signos cutáneos o generales; c) si es solo diurno o se presenta también de noche y lo despierta; d) si puede o no dejar de rascarse fácilmente; e) si solo se presenta en determinadas circunstancias (ej.: embarazos).

Según la extensión corporal que afecta, el prurito puede ser generalizado o localizado. Según su intensidad, intenso, moderado o leve y, según su evolución, permanente (constante) o intermitente (ocasional). Un prurito que despierta al paciente es señal de que es intenso.

Puede ser síntoma único o acompañarse de lesiones primarias de la piel, o de otros síntomas y signos (ej.: ictericia).

El calor, al provocar vasodilatación capilar, agrava el prurito; el frío y vasoconstricción lo disminuyen. El rasquido repetido aumenta la excitabilidad de la epidermis al prurito, produciéndose así un círculo vicioso: prurito, rasquido, más prurito, mayor rasquido. Los pruritos generalizados se agravan durante el reposo nocturno, lo que parece relacionarse con el calentamiento de la piel por la ropa de cama y la ausencia de factores distractores.

Causas

Probablemente, la mayoría de los pruritos localizados obedecen a enfermedades cutáneas y, los generalizados, a enfermedades sistémicas.

Los pruritos con lesiones primarias de la piel (Tabla 1-12) corresponden, en general, a enfermedades dermatológicas propiamente tales (ver: Lesiones comunes de la piel) y, los sin lesiones primarias de la piel, a enfermedades sistémicas que se acompañan de prurito.

Tabla 1-12. Semiología general del prurito

Localizado o generalizado
Ocasional o permanente
Leve, moderado o intenso
Síntomas y signos concomitantes
Con o sin signos de rasquido
Con lesiones o sin lesiones primarias de la piel
Presencia o ausencia de ictericia

Tabla 1-13. Pruritos localizados

Prurito nasal
Del conducto auditivo externo
Cuero cabelludo
Anal y perianal
Vaginal o vulvovaginal
Pubis
Escrotal
Interdigital por hongos (pie de atleta)
Estasis venosa de las piernas
Roce o presión prolongada de la piel

Pruritos localizados. La mayoría de los pruritos localizados obedecen a lesiones dermatológicas circunscritas (Tabla 1-13); sin embargo, hay pruritos localizados que pueden presentarse en una enfermedad sistémica (por ej. prurito vulvovaginal en la diabetes *mellitus*). Por su parte, en la mayoría de las enfermedades dermatológicas el prurito está relacionado con la zona de las lesiones (sarna, pediculosis del cuero cabelludo, psoriasis, etc.); sin embargo, en algunos casos puede ser generalizado, como en la pediculosis del cuerpo.

Hay pruritos localizados en zonas anatómicas específicas: prurito del cuero cabelludo, del conducto auditivo externo, prurito nasal, anal y vaginal; prurito en las piernas por el éstasis venoso y las alteraciones cutáneas del síndrome posflebítico; prurito interdigital en la infección de los pies por hongos ("pie de atleta").

- **Prurito nasal:** se describe en la rinitis alérgica y en parasitosis intestinales (oxiuros, tenias), especialmente en niños. Puede ser un síntoma muy acentuado en cocainómanos.
- **Prurito anal y el perianal** (ver *Síntomas anorrectales*, p. 86): pueden deberse a parásitos (ej.: oxiuros), a irritación mecánica de la región por rasquido u otras formas de irritación mecánica, a infecciones micóticas, o a sequedad de la piel (ancianos). Las hemorroides se consideran un factor coadyuvante, pero no causal de prurito. En sujetos emocionalmente inestables, no es infrecuente el prurito anal sin causa orgánica.
- **Prurito vaginal o vulvovaginal:** puede ser inducido por leucorrea (ver *Síntomas y signos ginecoobstétricos*, p. 189), debido a tricomonas, hongos u otras causas de vulvovaginitis. Lo hemos visto como la primera manifestación de una diabetes *mellitus* hasta entonces inaparente. Suele ser muy intenso y perturbador y acompañarse o no de infección por hongos (moniliasis vaginal). Con alguna frecuencia, se observa prurito vaginal en mujeres posmenopáusicas, lo que se atribuye a atrofia de la mucosa vulvovaginal por carencia de estrógenos; o puede ser síntoma de una craurosis vulvar, una distrofia vulvar atrófica, hoy denominado liquen escleroso. El prurito vaginal también puede tener una causa emocional. En las niñitas se presenta en la infestación por oxiuros o por vulvovaginitis de otro origen.
- **Prurito escrotal agudo:** puede deberse a enfermedades de la piel (eczema o dermatitis de contacto o alérgica), a infecciones (candidiasis, parasitosis y liquen escleroso) o a enfermedades sistémicas. A veces, el prurito escrotal se debe a un exceso de humedad producida por la transpiración y el uso de ropa interior inadecuada. Los casos de prurito crónico en que no se identifica una afección subyacente, se califican como prurito idiopático o de origen indeterminado.
- Una causa frecuente de prurito localizado es el que se presenta en el llamado "**pie de atleta**": una infección provocada por hongos (tiña) en la zona interdigital de los ortejos (Figura 1-32). Menos frecuentemente, se puede presentar en los talones, las palmas de las manos y el área interdigital; su denominación médica es tiña podal. La humedad de los pies favorece su desarrollo (superficie de piscinas o duchas, zapatos, calcetines). Además del prurito, hay ardor o escozar y la piel se observa roja, con ampollas y costras.

Figura 1-32. Micosis interdigital. Pie de atleta.



Tabla 1-14. Causas de prurito generalizado

Reacciones alérgicas
Irritantes de contacto
Enfermedades dermatológicas
Infestación parasitaria
Enfermedades hepatobiliares con ictericia
Enfermedades hematológicas
Enfermedades endocrinológicas
SIDA
Uremia crónica
Secundario a medicamentos
Embarazo
Prurito senil
Prurito psicogénico

Pruritos generalizados (Tabla 1-14):

- Puede ser ocasionado por **reacciones alérgicas** o **irritantes de contacto** (jabones, detergentes, lanas, etc.).
- Entre las **causas sistémicas** más frecuentes de prurito que ve el internista están las **enfermedades hepatobiliares** que se acompañan de ictericia. No hay aquí un problema de diagnóstico diferencial respecto al prurito sino respecto a la causa de ictericia. La coexistencia de prurito generalizado e ictericia orienta hacia la colestasis intra o extrahepática (colestasis gravídica, ictericia obstructiva, algunas formas de hepatitis). En algunos casos de **cirrosis biliar primaria**, el prurito precede en meses la aparición de ictericia. La **colestasis gravídica** puede manifestarse solo por prurito, sin ictericia clínica.
- De observación frecuente es también el prurito generalizado en la **uremia crónica** (ver *Síndrome de insuficiencia renal*, p. 285), que es muy mortificador para el paciente. La comprobación de síntomas y signos de insuficiencia renal y los exámenes de laboratorio hacen el diagnóstico.
- Puede haber prurito en **enfermedades hematológicas** como los linfomas y leucemias, en algunos casos precediendo la sintomatología clásica de estas afecciones; y en enfermedades endocrinológicas como la diabetes *mellitus*.
- Se describe, también, en enfermedades poco frecuentes como el **carcinoide**, el **mixedema** y en **alteraciones cutáneas** en enfermedad de Basedow-Graves, un tipo de hipertiroidismo ("mixedema pretibial o localizado").
- También se describe prurito en algunas **enfermedades endocrinológicas** (hiper e hipotiroidismo), en el SIDA y en el embarazo avanzado.
- El **prurito senil** se atribuye a la sequedad de piel que acompaña al envejecimiento. Sin embargo, lo pueden presentar viejos en los que no es evidente una sequedad de la piel. Antes de concluir que se trata de un prurito senil, debe descartarse la presencia de una enfermedad sistémica. Frecuentemente, el prurito senil se presenta al desvestirse el paciente para ir a la cama, comienza en el dorso y luego se generaliza. Este tipo de prurito no suele perturbar el sueño.
- El diagnóstico de **prurito psicógeno** debe ser formulado con cuidado, una vez que se ha descartado con los exámenes pertinentes toda causa orgánica de prurito (diagnóstico de exclusión).
- Diagnosticar un **prurito secundario a drogas** (medicamentos) puede ser difícil cuando no existe una erupción cutánea evidente (exantema), la que a veces puede ser muy tenue y difícil de pesquisar; en este caso debe valorarse adecuadamente el antecedente de ingestión de medicamentos y observar si con su suspensión desaparece el síntoma.
- Algunas personas tienen prurito localizado, **leve y transitorio**, con el roce de la ropa de lana, bandas elásticas o cinturones ajustados.

Enfoque diagnóstico del prurito en clínica

Desde el punto de vista semiológico, lo primero que debe asegurarse el médico es si lo que relata el paciente es realmente prurito y no otra sensación cutánea. La presencia de signos de rasquido (arañazo) y de uñas brillantes, pulidas y lustrosas apoyan fuertemente el diagnóstico de prurito.

La causa de un prurito es más o menos obvia cuando se relaciona con lesiones primarias de piel evidentes al examen físico. También ayuda a orientar al diagnóstico del origen de un prurito la comprobación en el examen de otros signos físicos (ej.: ictericia, embarazo). En todo caso, hay que tener presente que, eventualmente, un prurito localizado se puede deber a una enfermedad sistémica. Preguntar por los medicamentos que ingiere el paciente es una indagación ineludible, ya que el prurito puede ser un efecto colateral indeseado de uno o algunos de ellos, sobre todo cuando no se encuentra una causa evidente el síntoma.

El desafío diagnóstico para el médico es cuando el paciente relata como único síntoma un prurito generalizado e intenso sin que se aprecien otros signos físicos aparte de aquellos provocados por el rasquido. El prurito generalizado es un síntoma muy molesto para los pacientes, muchas veces desesperante, y el tratamiento sintomático es habitualmente poco efectivo. Se logra eliminar el síntoma en aquellos casos en que es posible controlar la enfermedad de base que lo está causando (ej.: diabetes *mellitus*). En general, los pacientes con lesiones primarias de la piel deben ser derivados al especialista (dermatólogo) para su diagnóstico y tratamiento precisos. Sin embargo, un médico

general o internista debe saber diagnosticar y tratar las afecciones más comunes de la piel que se acompañan de prurito, como urticaria, sarna, pediculosis y picaduras de insectos.

BOCHORNOS

A. Goic

Se denomina bochornos o sofocos a un fenómeno vasomotor caracterizado por episodios súbitos y transitorios de rubicundez difusa (o a "manchones") de la piel y sensación de calor, generalmente en la cara, cuello y parte alta del tórax. A menudo, se acompañan de sudoración, taquicardia y sensación de frío.

SEMIOLOGÍA GENERAL DE LOS BOCHORNOS

Se pueden observar bochornos (*flushing* en inglés), o más bien, rubores o sonrojos (*blushing*) en cualquier sujeto normal como **respuesta psicológica** a una situación que le resulta emocionalmente embarazosa ("situación bochornosa"), porque lo avergüenza, humilla o simplemente activa su emocionalidad. Los rubores o enrojecimiento facial pueden ser frecuentes en individuos normales con labilidad neurovegetativa; en este caso, suelen ser muy evidentes para terceros, especialmente en individuos de tez muy blanca. En ocasiones, este síntoma (acompañado de intensa sudoración axilar y de otras áreas del cuerpo) puede adquirir un carácter patológico e interferir seriamente en la vida social cotidiana de la persona. Fuera de estas reacciones emocionales, los bochornos indican una **alteración fisiológica** propia del envejecimiento (como ocurre en el climaterio) o, excepcionalmente, una enfermedad subyacente seria.

Desde un punto de vista semiológico, el médico debe preguntar por las circunstancias en que aparecen los bochornos, su frecuencia de aparición, severidad y duración; y, especialmente, si se acompañan o no de otros síntomas, como nerviosidad, diarrea, obstrucción bronquial, hipertensión arterial, etc. En el caso de la mujer adulta, debe investigar las características de las menstruaciones, sus alteraciones o la ausencia de ellos (Tabla 1-15).

Causas

Las causas de los bochornos pueden ser diversas y tienen distinta significación e importancia clínica (Tabla 1-16).

Climaterio. En la práctica clínica, la mayoría de los casos se observa en el período del **climaterio** en mujeres (climaterio femenino) (ver *Menopausia y climaterio*, p. 293). Los bochornos son uno de los síntomas más frecuentes, evidentes y molestos del climaterio femenino y consisten en enrojecimiento de la piel de la cara, cuello y parte alta del tórax, con sensación de calor, taquicardia y un marcado aumento de la sudoración (bochornos húmedos). Son episodios breves y su frecuencia de aparición es variable, pero suele repetirse varias veces al día o en la noche y persistir algunos segundos o pocos minutos. Se pueden observar desde varios años antes de la menopausia, durante y con posterioridad a ella. La mayoría de las mujeres menopáusicas –probablemente dos tercios de ellas– sufren de bochornos por un lapso de 1 a 5 años y, en porcentajes menores, por más tiempo. Los bochornos pueden incomodar e interferir en las actividades sociales de la mujer y, cuando son nocturnos, alterar la normalidad del sueño. Generalmente, en el período posmenopáusico van declinando en frecuencia e intensidad, pero los hemos visto persistir durante muchos años después de la menopausia, como síntomas persistentes y muy molestos, acompañados de marcada sudoración.

Tabla 1-15. Semiología general de los bochornos

Circunstancias de aparición
Frecuencia
Severidad
Duración
Síntomas acompañantes.
Caracteres de las menstruaciones
Medicamentos ingeridos

Tabla 1-16. Causas de bochornos

Causas frecuentes
Emociones
Climaterio femenino
Causa infrecuentes
Climaterio masculino
Medicamentos
Causas de observación excepcional
Carcinoide
Feocromocitoma
Carcinomas comunes

También se presentan bochornos durante el climaterio masculino, pero es un síntoma muchísimo menos frecuente que en las mujeres climatéricas.

Tumores. Además del climaterio, los bochornos pueden ocurrir en pacientes con **tumores que secretan sustancias biológicamente activas**, como el carcinoide y el feocromocitoma. Son de rara observación, pero es importante tenerlos presentes en el diagnóstico diferencial de la causa de los bochornos. También, algunos carcinomas comunes pueden presentar bochornos: carcinoma de páncreas; de células no beta de los islotes pancreáticos; de células cebadas del pulmón; ovárico; de vesícula biliar; carcinomas anaplásticos de origen desconocido.

- En el **carcinoide**, tumor primario del íleon o de otras partes del tracto gastrointestinal, ovario o bronquios, la mayoría de los pacientes presenta bochornos y rubicundez de la piel de color rojo vivo o violáceo en la cara y tórax superior, síntoma que puede ser desencadenado por estímulos que activan el sistema nervioso autónomo (rabia, tensión, ejercicio intenso, maniobra de Valsalva), así como la ingestión de alimentos y alcohol. Además, puede haber manifestaciones respiratorias, cardiovasculares y digestivas (síndrome carcinoide). El carcinoide primario intestinal no produce el síndrome a menos

que haya dado metástasis hepáticas. Excepcionalmente, carcinomas comunes pueden producir síntomas similares a los del carcinoide.

- En el **feocromocitoma**, raro tumor de la médula adrenal, secretor de catecolaminas, pueden presentarse episodios de bochornos, rubicundez, o palidez cutánea, acompañados de sudación excesiva, cefalea y taquicardia. En un paciente con hipertensión arterial, estos síntomas pueden poner en la pista de la presencia de este tumor.
- Como en todo paciente, también, debe preguntarse por la ingestión de medicamentos, ya que algunos de ellos pueden inducir bochornos (Tabla 1-17).

Tabla 1-17. Medicamentos que pueden provocar bochornos

Vasodilatadores (ej.: nitroglicerina, prostaglandinas)
Bloqueadores de los canales de calcio
Ácido nicotínico
Morfina y otros opiáceos
Colinérgicos
Bromocriptina
Tamoxifeno
Ciclosporina
Rifampicina
Triamcinolona oral
Sildenafil

Enfoque diagnóstico del bochorno en clínica

La primera posibilidad diagnóstica en un paciente por sobre la quinta década de la vida que consulta por bochornos, es la del climaterio. Esto es particularmente válido si se trata de una mujer, aunque no refiera cesación de las menstruaciones (menopausia) y, con mayor razón, si está en período peri o posmenopáusico. Similar hipótesis diagnóstica se plantea en un hombre mayor que consulta por bochornos, un hecho muy infrecuente Como en toda anamnesis, no debe omitirse la indagación sobre la ingestión de medicamentos, ya que algunos pueden inducir bochornos.

En mujeres que no están en período de menopausia o que, estándolo, está recibiendo el tratamiento adecuado y el síntoma persiste, procede investigar otras causas de bochornos. Si además de bochornos, la paciente tiene otros síntomas (diarrea, obstrucción bronquial, hipertensión arterial, etc.), debemos pensar en alguna de las causas excepcionales del síntoma. Aunque los tumores secretores de catecolaminas que producen bochornos son infrecuentes, el tenerlos presentes en un caso particular puede poner en la pista del diagnóstico; así, a partir del síntoma bochorno se puede, no solo formular un brillante diagnóstico clínico y explicar la sintomatología a veces compleja por la que consulta un enfermo, sino que prescribir un tratamiento oportuno para una enfermedad grave.

CAPÍTULO 2

Síntomas y signos neuropsiquiátricos

CEFALEA

G. Chamorro

El término cefalea debiera incluir todo dolor que afecte la cabeza; sin embargo, gente tan competente como los miembros del Comité para clasificar las cefaleas del *National Institute of Neurological Diseases and Blindness*, Bethesda, Md., propusieron incluir bajo la denominación de cefalea no solo a los dolores sino a todo malestar –doloroso o no– que afecte a cualquier parte de la cabeza, incluyendo la cara y la parte superior de la nuca. Sin embargo, en la práctica se sigue entendiendo por cefalea al **dolor que afecta la cabeza, excluyendo desde las cejas hacia abajo**. En todo caso, la cefalea constituye **el dolor más frecuente que afecta al ser humano** y, muy en especial, al sexo femenino.

La cefalea es ocasionada por tracción, desplazamiento, inflamación o contracción muscular de estructuras sensibles de la cabeza, sean estas extra o intracraneanas (Tabla 2-1). Es importante dejar en claro que el cráneo mismo, el parénquima cerebral, la mayor parte de la duramadre, piamadre y aracnoides, lo mismo que los plexos coroideos, son insensibles.

Tabla 2-1. Estructuras sensibles de la cabeza

Extracraneanas
Piel
Músculos (que recubren el cráneo)
Aponeurosis
Arterias
Intracraneanas
Senos venosos
Arterias de la base del cerebro
Algunas porciones de la duramadre y la piamadre
Nervios craneanos V-IX y X
Los tres nervios cervicales superiores

SEMIOLOGÍA GENERAL DE LA CEFALEA

La cefalea se presenta en clínica, la mayoría de las veces, como una molestia ocasional, transitoria y banal. Otras veces constituye un proceso crónico o recurrente, planteando un problema que no es siempre fácil de resolver.

Al hablar de dolor en general, insistimos en la importancia del análisis semiológico del dolor, que no vamos a repetir aquí, pero que deberá aplicarse para el diagnóstico etiológico de la cefalea (ver *Dolor*, p. 27).

Las peculiaridades de su localización, carácter, forma de comienzo, intensidad, factores que la alivian o agravan, así como también los síntomas acompañantes (coriza purulento, vómito en proyectil, trastornos visuales, parestesias, pérdidas del conocimiento, alteraciones del fondo de ojo), permiten inclinarse por una determinada etiología (Tabla 2-2). Así, entre la gran variedad de causas que pueden originar cefalea, hay algunas que pueden ser identificadas por el análisis de las características semiológicas señaladas.

Tabla 2-2. Semiología general de la cefalea

Localización	
Carácter	
Forma de comienzo	
Intensidad	
Factores que la alivian	
Factores que la agravan	
Síntomas acompañantes	– Coriza purulento – Vómito en proyectil – Trastornos visuales – Parestesias – Pérdidas del conocimiento – Alteraciones del fondo de ojo

Clasificación de las cefaleas

Se han propuesto diversas clasificaciones de las cefaleas: unas basadas en el sitio en que se originan (extracraneanas o intracraneanas); otras basadas en el mecanismo de producción del dolor (vasculares, por contracción muscular, por conversión o hipocondríacas, inflamatorias, etc.). Como ocurre con tantos

procesos biológicos, ninguna clasificación resulta enteramente satisfactoria. Nosotros, considerando su forma de presentación habitual en la práctica, proponemos agruparlas en cefaleas psicogénicas, vasculares, sintomáticas y neuralgias (Tabla 2-3).

Cefalea tensional. Es la más frecuente de las distintas variedades de cefalea. Se la llama también **psicógena** porque coincide generalmente con períodos de tensión o depresión. Además, en las mujeres se hace más frecuente alrededor de la menopausia. Se la relaciona con contractura de los músculos de la cabeza o cuello y existe evidencia electromiográfica de contracción prolongada de esos músculos. Afecta bilateralmente la cabeza, preferentemente la región occipito-nucal (Figura 2-1), o bien comprimiendo circunferencialmente la cabeza como en cintillo. Es continua y, aunque no impide el sueño, cada vez que el paciente despierta, está presente. No aumenta con el esfuerzo ni la maniobra de Valsalva[1] y es la única que disminuye sacudiendo la cabeza. Como en general la cefalea tensional no responde con los analgésicos disponibles, se han ensayado terapias alternativas como la acupuntura, habiéndose obtenido buena respuesta en algunos casos.

Jaqueca o migraña. Es una variedad frecuente de cefalea, de localización habitualmente **hemicránea** (Figura 2-1), que se presenta por crisis periódicas (una vez cada dos o tres semanas o tan distanciadas como dos veces por año); estas van precedidas generalmente por trastornos visuales (escotoma centellante) o neurológicos (parestesias o paresias transitorias) y acompañadas frecuentemente de náuseas, vómitos, fotofobia y somnolencia. La duración de estas crisis va desde algunas horas hasta dos o tres días.

La jaqueca se inicia generalmente en la adolescencia, puede afectar a varios miembros de una familia, es más frecuente en mujeres y, curiosamente, tiende a desaparecer durante el embarazo y al llegar a la sexta década de la vida. La compresión carotídea del lado afectado y los derivados del ergot tienden a aliviarla.

Cefalea agrupada (*cluster headache*, cefalea en racimos, cefalea histamínica de Horton). Más frecuente en el sexo masculino, es una cefalea periódica, predominantemente unilateral, como la jaqueca clásica; se presenta en crisis de cefalea de gran intensidad, de comienzo brusco (sin signos premonitorios como la jaqueca) en la región orbital, supraorbital o temporal (Figura 2-2); pueden persistir por 15 minutos hasta 3 horas, con tendencia a repetirse varias veces al día. Habitualmente va acompañada de síntomas oculares (edema periocular, ojo rojo, lagrimeo excesivo) y nasales (rinorrea, congestión nasal); además, de rubor facial. Puede presentarse diariamente durante meses, o bien, alternar con prolongados períodos de remisión.

Cefalea por tumor cerebral. La cefalea profunda que acompaña habitualmente al tumor cerebral no tiene caracteres específicos. Al comienzo se presenta por crisis de segundos a una o dos horas de duración, que puede repetirse varias veces al día. Aparece en relación con cambios de posición de la cabeza o de mayor actividad física. En etapas más avanzadas, la cefalea se hace persistente e intensa y puede acompañarse a veces de vómitos explosivos no precedidos de náuseas (vómitos en proyectil) y edema de papila al examen de fondo de ojo. En el hecho, toda cefalea intensa y persistente que aparece en una persona que antes no la presentaba, debe plantear la posibilidad de tumor cerebral. La resonancia magnética o la tomografía computarizada pueden confirmar o no el diagnóstico.

[1] La maniobra de Valsalva consiste en una espiración forzada manteniendo la nariz y la boca cerradas, ocluyendo las cuerdas vocales y, por lo tanto, la glotis.

Tabla 2-3. Clasificación clínica de las cefaleas

Psicógena o tensional		
Vasculares	Jaqueca o migraña clásica Jaqueca atípica Arteritis de la temporal	
Sintomáticas	a.	Enfermedades generales: Enfermedades infecciosas Hipertensión arterial sistémica
	b.	Lesiones intracraneanas: Tumor cerebral Hemorragia subaracnoidea Hematoma subdural Absceso cerebral Meningitis
	c.	Lesiones oculares, sinusales o dentarias
Neuralgias	Del trigémino Del glosofaríngeo	

Figura 2-1. Ubicación típica de distintos tipos de cefaleas.

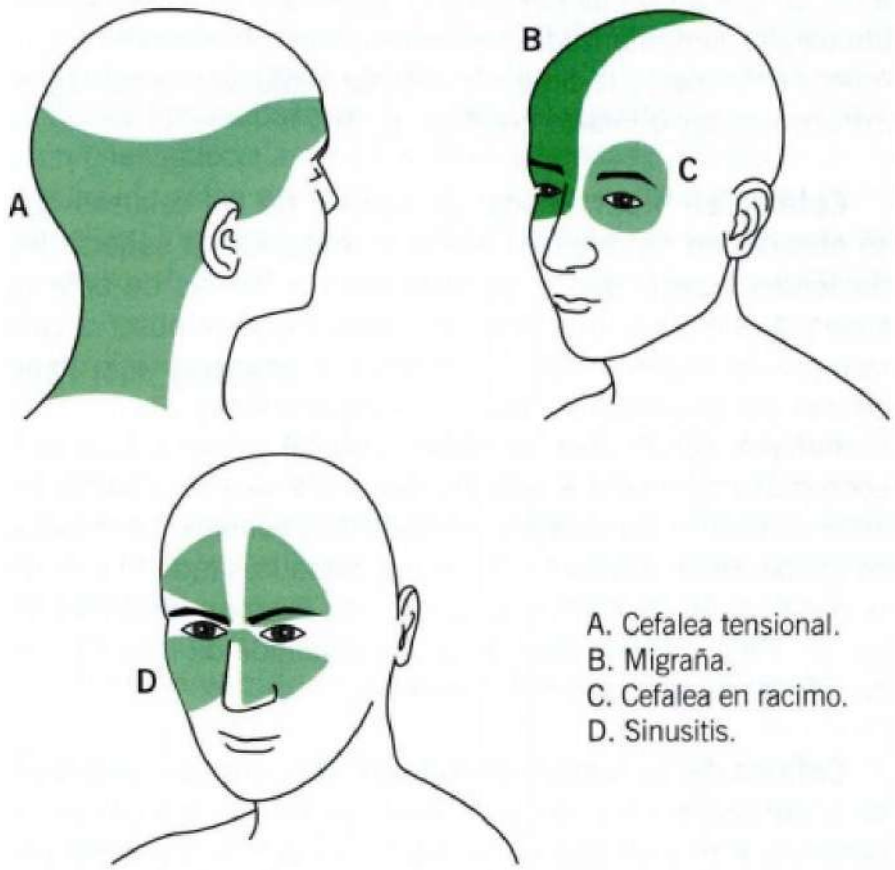

A. Cefalea tensional.
B. Migraña.
C. Cefalea en racimo.
D. Sinusitis.

Figura 2-2. Cefalea en racimo o de Horton. Nótense los signos oculares en ojo izquierdo.



Cefalea de la hemorragia subaracnoidea. Se debe a la rotura de un aneurisma miliar del círculo de Willis o de sus ramas principales. Se caracteriza por ser de comienzo súbito, intensísima y seguida de pérdida del conocimiento y rigidez de nuca. Muchos pacientes la comparan con "un ramalazo". La punción lumbar da salida a líquido cefalorraquídeo sanguinolento, lo que apoya fuertemente el diagnóstico. La angiografía, tomografía computarizada o resonancia nuclear magnética, permiten confirmarla y la cirugía es el tratamiento (ver *Hemorragias intracraneanas e infarto cerebral*, p. 307).

Cefalea en hipertensos. La mayoría de las cefaleas que se observa en hipertensos aparecen después de saberse los pacientes hipertensos y corresponden a formas de cefalea tensional. Pero hay una forma de cefalea que se observa casi siempre en hipertensos acelerados o malignos y que tiene ciertas peculiaridades: aparece al despertar el enfermo en la mañana, se ubica en la región occipital y dura una hora o poco más mejorando a medida que el día avanza. Cuando es intensa, puede acompañarse de náuseas y vómitos. La mayoría de los pacientes tienen fondo de ojo alterado, grado III o IV de la clasificación de Keith y Wagener (ver *Examen del fondo de ojo*, p. 396) y solo la normalización sostenida de las cifras de presión hace desaparecer la cefalea.

Cefalea del hematoma subdural. Más que los caracteres de la cefalea misma, lo que permite sospechar este diagnóstico es la forma en que se suceden los hechos revelados por el interrogatorio: lo primero que ocurre es un traumatismo cefálico que, a veces, puede ser tan leve que el enfermo le reste toda importancia o casi olvide; después sigue un período asintomático ("intervalo libre") de algunos días, semanas o aun meses de duración, apareciendo a continuación la cefalea profunda, persistente, aunque de intensidad fluctuante y acompañada de mareos; finalmente, se agrega somnolencia y estado confusional que puede terminar en coma. El examen revela desigualdad pupilar (midriasis ipsilateral) y líquido cefalorraquídeo xantocrómico. El diagnóstico se confirma con la resonancia magnética o la tomografía computarizada y el tratamiento es quirúrgico.

Cefalea de la meningitis cerebroespinal. Es una de las cefaleas más intensas que se observan en clínica; además es global, persistente y se acompaña de fiebre y signos de irritación meníngea, como ser posición en gatillo (decúbito lateral con piernas flectadas y cabeza hiperextendida), rigidez de nuca, signos de Kernig y Brudzinski positivos y LCR turbio y con pleocitosis (ver *Síndrome meníngeo*, p. 299). La bacteriología precisará la etiología y el antibiótico adecuado para el tratamiento de la meningitis.

Cefalea de la sinusitis. Aparece generalmente a poco de despertar y disminuye al levantarse. Se ubica preferentemente en la región frontal o zigomática, zonas que se hacen sensibles a la presión. Tiende a aparecer cada día a la misma hora. Aumenta característicamente al agacharse y disminuye con vasoconstrictores. Se acompaña obligadamente de signos de infección: fiebre y secreción purulenta de la nariz y el rinofarinx. La transiluminación y la radiografía revelan opacidad de los senos afectados. Los exámenes imagenológicos (tomografía computarizada, resonancia magnética) permiten visualizar los tejidos y huesos de los senos paranasales con mayor detalle.

Cefalea por vicio de refracción. Aparece en relación con trabajo excesivo de la vista como leer, coser o tejer por períodos prolongados, y constituye en el hecho una causa frecuente de cefalea. El esfuerzo que el paciente hace con su vista produciría contractura prolongada de músculos intra y extraoculares que sería la responsable del dolor. Este se ubica de preferencia en la cuenca de los ojos, en la frente o en las sienes y se acentúa en las tardes. El astigmatismo y la hipermetropía son los vicios de refracción que más dan cefalea; en cambio, la miopía la ocasiona solo excepcionalmente. Corrigiendo el vicio de refracción se suprime esta variedad de cefalea (ver *Vicios de refracción*, p. 175).

Cefalea de la arteritis de la temporal. Se presenta en individuos mayores de 55 años con inflamación granulomatosa de una arteria temporal. Se ubica en la región temporal, uni o bilateralmente, con carácter persistente y generalmente pulsátil (Figura 2-3). Se acompaña de trastornos visuales, como episodios

Figura 2-3. Arteritis de la arteria temporal.



transitorios y recurrentes de diplopía o pérdida de visión que, en casi la mitad de los casos, llega a la ceguera; también da manifestaciones generales como fiebre, debilidad, malestar general y polialgias. Al examen se puede palpar la arteria endurecida, nodular y sensible; la piel que la recubre está roja e hinchada. Los corticoides tienen buen efecto en la mayoría de los casos.

Cefalea del glaucoma agudo. Comienza bruscamente con dolor intenso e insoportable localizado en un comienzo en el ojo afectado, para extenderse después difusamente a todo el territorio del trigémino en forma tal que el paciente puede atribuir su dolor a la dentadura o al oído. Lo importante es que este dolor va acompañado de acentuada disminución de la visión. El examen puede demostrar midriasis, hiperemia, quemosis (edema de la conjuntiva) y aun, edema palpebral (ver *Ojo rojo*, p. 177).

Existen, por cierto, otras causas de cefalea, pero más difíciles de caracterizar semiológicamente. Algunas de las que hemos revisado podríamos catalogar de benignas, mientras otras conllevan un pésimo pronóstico, lo que evidencia la necesidad de llegar oportunamente a un diagnóstico etiológico correcto.

Enfoque diagnóstico de la cefalea en clínica

Si bien las cefaleas más intensas que se observan en clínica corresponden, en general, a afecciones graves (hemorragia subaracnoidea, meningitis, etapas avanzadas de un tumor cerebral), no existe siempre paralelismo entre intensidad y gravedad de una cefalea. Como ocurre, por ejemplo, con el hematoma subdural, en el cual la cefalea puede ser tardía y muy anodina; en estos casos, el paciente puede llegar al coma sin diagnóstico, a menos que el interrogatorio cuidadoso del enfermo o sus allegados haya pesquisado la secuencia "traumatismo cefálico/intervalo libre/estado confusional".

En la mayoría de las cefaleas de curso agudo o reciente, el origen resulta más o menos evidente a través de la anamnesis y examen físico cuidadoso; es el caso de las cefaleas asociadas a procesos febriles, traumatismos craneanos, meningitis, sinusitis o hemorragia subaracnoidea. La investigación de laboratorio debe orientarse en estos casos hacia el diagnóstico de la enfermedad de base.

La cefalea crónica o recidivante constituye el problema más frecuente en la práctica. A menudo se culpa erradamente a la presión arterial. La experiencia demuestra que en la mayoría de estos enfermos existe de fondo un estado de ansiedad o depresión que es indispensable corregir. Su larga evolución en ausencia de signos de organicidad y su coexistencia con alteraciones emocionales evidentes, ponen en la pista del diagnóstico. En estos enfermos solo se justifican exámenes rutinarios.

Distinto es el caso del paciente con cefalea frecuente, severa o de intensidad creciente: aquí se justifica una exploración exhaustiva para descartar un proceso expansivo intracraneano (tumor, hematoma, absceso), especialmente si se acompaña de torpor mental, manifestaciones neurológicas o cambios conductuales que pueden ser inicialmente tan sutiles como para ser percibidos solo por los familiares más cercanos (descuido en su aseo o vestimenta, falta de iniciativa, lentitud, indiferencia por compromisos sociales, labilidad emocional o irritabilidad). En estos enfermos de debe proceder a un examen neurológico por el especialista y a una exploración de laboratorio exhaustiva que incluya, entre otros exámenes, electroencefalograma y resonancia nuclear magnéstica o tomografía computarizada.

Finalmente, en pacientes mayores de 60 años con cefalea severa y persistente, debe plantearse el diagnóstico de arteritis de la temporal. La comprobación de una arteria temporal indurada, nodular y sensible, más aún si se agrega el antecedente de ambliopía transitoria y el hallazgo de una velocidad horaria de sedimentación elevada, apoyan el diagnóstico, cuya comprobación se podrá obtener por biopsia de la arteria. La importancia del diagnóstico precoz de esta afección radica en el riesgo de ceguera de no ser tratada oportunamente.

MAREOS Y VÉRTIGOS

A. Goic • A. Correa

El equilibrio corporal está determinado por un sistema complejo en el que participan estructuras del nivel central del sistema nervioso y, simultáneamente, estímulos aferentes provenientes de la vista, el oído interno (laberinto vestibular (Figura 2-4) y de los sensores musculares, articulares y cutáneos (sensibilidad propioceptiva, somato sensorial o postural). Este sistema determina la percepción y el control de la orientación y el movimiento del cuerpo en el espacio.

El conjunto de la información recibida desde la periferia es integrada en el sistema nervioso central (SNC), generándose las acciones apropiadas para mantener el equilibrio y la coordinación o restablecerlas cuando estén alteradas. Cuando se altera alguna de estas estructuras sensoriales periféricas, así como aquellas vinculadas al equilibrio en el nivel central del sistema nervioso, se produce a una perturbación del equilibrio corporal.

DEFINICIONES

En lenguaje corriente, los enfermos utilizan el término "mareo" o "vahído" para referirse a cualquier sensación de alteración o pérdida del equilibrio, incluido el vértigo. Sin embargo, desde el punto de vista médico, mareo y vértigo no son términos equivalentes.

Mareo o vahído (pseudovértigo). Es una sensación de inestabilidad, oscilación o vaivén, leve y poco definida; o bien sensación de desvanecimiento, aturdimiento cefálico o temor de perder el equilibrio al caminar. No hay sensación rotatoria del cuerpo ni fenómenos vegetativos. Probablemente la expresión más usada por el enfermo es "andar en altos y en bajos, como si estuviera en un bote".

Vértigo verdadero. Es una sensación de giro del propio cuerpo **(vértigo subjetivo)** o de los objetos que nos rodean **(vértigo objetivo)**. El vértigo, al revés del mareo, tiene un claro carácter rotatorio, aunque en ocasiones el enfermo lo describe como pulsión del cuerpo hacia un lado o hacia suelo; o como sensación que el piso y las murallas parecen inclinarse, hundirse o levantarse. Tanto sensación de rotación como de pulsión son propias del vértigo verdadero. Salvo en sus formas muy leves, el vértigo se acompaña de **síntomas vegetativos**: (sudoración)

Figura 2-4. A: estructuras del oído; B: visión amplificada del oído interno.

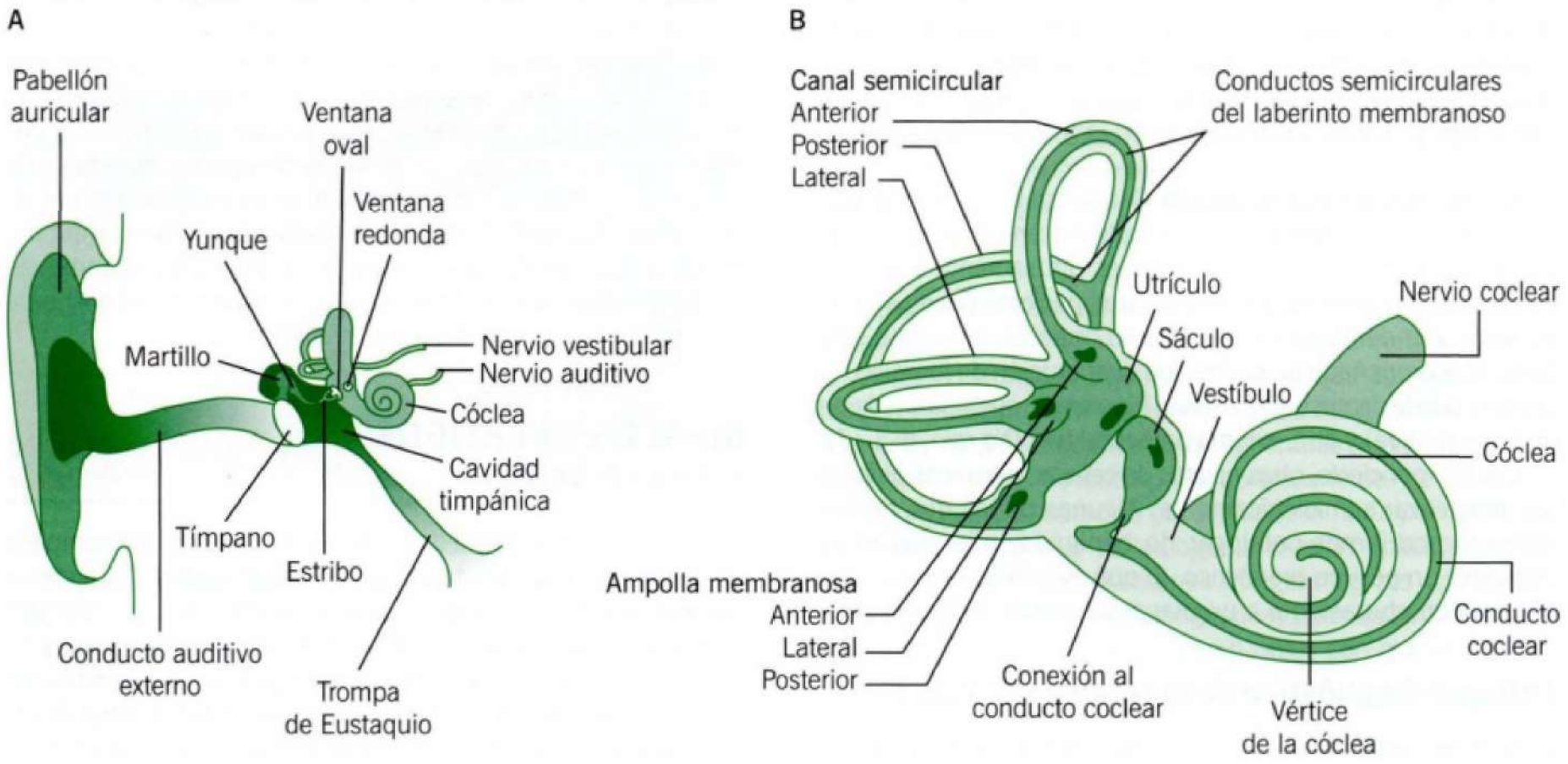

sudación, palidez, náuseas, vómitos y ocasionalmente diarrea. Según sea su origen puede, además, haber ruido en los oídos, síntoma llamado *tinnitus* o acúfeno y que se manifiesta en forma de silbidos, golpes de martillo, tañido de campanas y, a veces, asociado a hipoacusia unilateral o bilateral.

En la crisis otolítica de Tumarkin el paciente cae bruscamente al suelo, con el consiguiente riesgo de lesión traumática y sin vértigo, mareo o *tinnitus*. El autor en su publicación la describe como a *lightning in a blue sky*.

La pérdida de conocimiento no es propia del vértigo y casi con seguridad indica otro tipo de enfermedad.

Causas de mareos

El mareo o vahído se observa en afecciones no directamente relacionadas con alteraciones del sistema nervioso central (SNC) (Tabla 2-4). Probablemente, el mareo más frecuente de observar en clínica es el que acompaña a las crisis de ansiedad y a la ansiedad crónica. Se le observa también en la anemia severa, en convalecientes y en viejos en relación a cambios posturales bruscos; en algunos casos de hipertensión arterial severa, en la hipotensión ortostática y en el enfisema pulmonar en relación con el ejercicio. En algunas personas, el mirar desde la altura hacia abajo y la acomodación a lentes bifocales les produce mareos. El mareo postural dura pocos segundos y los enfermos pueden referir además del mareo, visión borrosa y manchas visuales fugaces.

Tabla 2-4. Causas de mareos (pseudovértigo)

Ansiedad
Anemia severa
Enfisema pulmonar
Hipertensión arterial
Postural (enfermos, convalecientes, viejos)
Depresión

Causas de vértigo

El vértigo, al contrario del mareo, se origina en alteraciones del oído interno o de sus conexiones con el SNC: vestíbulo, canales semicirculares, nervio auditivo, núcleos vestibulares del tronco cerebral y sus conexiones con el lóbulo temporal (Figura 2-4). En el mareo no se encuentran signos neurológicos; en cambio, en el vértigo, dependiendo de su causa, siempre está presente un movimiento ocular anormal de los ojos: el *nistagmus* o nistagmo que es el más frecuente, pero, también, sordera y perturbaciones neurológicas como: prueba índice nariz alterada, incapacidad de andar en línea recta o desviación persistente hacia un lado al caminar.

El vértigo puede presentarse como un episodio aislado que no se repite o ser recidivante, con períodos intercríticos de normalidad; puede ser persistente (varias horas o días) o paroxístico (segundos o minutos); puede ser postural, es decir, desencadenarse con los cambios bruscos del cuerpo o de la cabeza, o no tener relación con los cambios de postura.

Se distingue un **vértigo periférico** (originado en el laberinto o el nervio vestibular) y un **vértigo central** (originado en los núcleos vestibulares o sus conexiones superiores) (Tabla 2-5).

Vértigo periférico. Suele ser recidivante, transitorio, asociado o no a hipoacusia y *tinnitus*, generalmente unilateral.

Tabla 2-5. Causas de vértigo

Vértigo periférico	Hidropesía endolinfática (enfermedad de Menière) Vértigo postural paroxístico benigno Neuronitis vestibular Neurinoma del acústico	
	Otras	Cinetosis Laberintitis purulenta Laberintitis serosa Laberintitis tóxica (drogas) Traumatismos y hemorragias del oído interno
Vértigo central	Tumores del tronco cerebral Tumores del cerebelo Traumatismos craneanos Enfermedades desmielinizantes (Esclerosis en placas) Isquemia cerebral transitoria	
Vértigo ocular	Estrabismo paralítico (diplopía)	

Afecciones que causan vértigo periférico. La historia clínica es de gran utilidad en el diagnóstico diferencial de algunas enfermedades que producen vértigo periférico, ya que poseen características clínicas bien definidas. Sin embargo, el intento de clasificar a los pacientes con vértigo muchas veces resulta frustrante para el clínico, especialmente los vértigos recidivantes sin signos periféricos.

- **Hidropesía endolinfática:** antiguamente llamada **enfermedad de Meniére**, se caracteriza por crisis de vértigo objetivo, paroxístico y repetitivo, que se acompañan de pérdida fluctuante de la audición, *tinnitus* fluctuante con sensación de presión u ocupación del oído afectado, náuseas y vómitos. Las crisis duran unas pocas horas o un día o más y los síntomas enumerados se pueden presentar solos o combinados. Las crisis remiten gradualmente. El curso clínico se caracteriza por exacerbaciones y remisiones: el *tinnitus* puede ser constante o intermitente y empeorar antes, durante o después del vértigo. La audición tiende a fluctuar, pero en el curso de los años su nivel basal se compromete progresivamente. La causa de la hidropesía se desconoce, pero probablemente es un fenómeno multicausal. Desde el punto de vista anatomopatológico hay dilatación del laberinto membranoso (hidropesía endolinfática) y alteraciones degenerativas de las células ciliadas del órgano de Corti. Una variedad de hidropesía, es la descrita por Lermoyez en la que se produce una disminución brusca de la audición previa a la aparición del vértigo, recuperándose cuando este aparece: "sordera que se cura con el vértigo".
- **Neuronitis vestibular:** es una forma de vértigo en crisis repetitivas, cuya caracterítica principal es la ausencia de compromiso auditivo. Su comienzo es agudo, con náuseas y vómitos y no se asocia a síntomas neurológicos, salvo el nistagmo espontáneo durante la crisis y la alteración del equilibrio propia del vértigo. Después del episodio, el paciente generalmente se siente bien o tiene una leve sensación de inestabilidad por dos o tres días. El vértigo puede reaparecer varias veces en el curso de uno a uno y medio años, pero cada ataque es cada vez menos severo y más corto. También puede producirse un solo episodio aislado. La afección se atribuye a infección viral que compromete la rama vestibular del octavo par (neuronitis).
- **Neurinoma del acústico:** es un tumor benigno (Schwannoma) de crecimiento lento que aparece en el canal auditivo interno, generalmente en una de las ramas vestibulares del octavo nervio; al crecer, se expande al ángulo ponto-cerebeloso y al tronco cerebral (pudiendo comprometer los pares adyacentes y el cerebelo); en estado avanzado produce un síndrome de hipertensión endocraneana (ver p. 300). Los síntomas más precoces son la hipoacusia unilateral y *tinnitus*. Al progresar la enfermedad, aparece una pérdida de la discriminación por muerte de las primeras neuronas en el ganglio de Corti y trastornos de la marcha. El vértigo, al igual que la paresia facial, son raros y, cuando se observan, el tumor es muy grande. Puede evolucionar por años antes de que aparezcan signos neurológicos de compromiso del tronco cerebral y cerebelo.
- **Laberintitis:** las infecciones, los traumatismos craneanos y las alteraciones vasculares pueden producir una laberintitis, las que producen vértigo muy intenso asociado a pérdida de la audición.

Vértigo de origen central. Presenta persistencia, en este es más fácil de pesquisar el nistagmo (ver *Examen neurológico. Examen de pares craneanos*, p. 478), ya que habitualmente también es constante; además, con frecuencia está asociado a alteraciones neurológicas.

Afecciones que producen vértigo central. El vértigo central se debe a compromiso de los núcleos vestibulares y sus conexiones superiores; es producido por tumores del tronco cerebral o cerebelo; traumatismos craneanos, enfermedades desmielinizantes (esclerosis múltiple), malformaciones vasculares e isquemia cerebral transitoria. Estas enfermedades determinan signos neurológicos de localización que ponen en la pista del diagnóstico causal del vértigo. Es raro el vértigo como síntoma exclusivo en alteraciones del tronco cerebral, ya que usualmente se acompaña de otros hallazgos neurológicos.

En las afecciones cerebelosas el vértigo aparece cuando se comprometen las conexiones vestíbulo-cerebelosas.

Vértigo postural. Aparece cuando el paciente cambia de posición y, generalmente, está asociado a un nistagmo posicional, que puede ser rotatorio o vertical. El vértigo postural más frecuente se debe a alteraciones en los canales semicirculares (cúpula o canalolitiasis); puede deberse también a insuficiencia de la arteria vertebral, patología de columna cervical (frecuente en pacientes añosos) o por lesión en latigazo.

En algunas oportunidades el vértigo posicional está asociado a lesiones centrales.

Otras causas. El **vértigo por alteración óculo-motora** (estrabismo paralítico) se debe a la diplopía progresiva en los campos de acción de los músculos paralizados. El **vértigo como aura de una crisis epiléptica** es muy raro; en el **vértigo por alteración del**

sistema vestibular troncal o periférico nunca hay pérdida del conocimiento. Rara vez el vértigo es síntoma de una epilepsia.

Enfoque diagnóstico del vértigo en clínica

Cuando un enfermo refiere "mareos" o "vahídos", el médico debe precisar si se trata de un pseudovértigo o de un vértigo verdadero. Muchas veces el paciente describe su molestia como mareo; este síntoma, a diferencia del vértigo, es altamente inespecífico y, por lo tanto, se debe determinar el tipo de molestia de la manera más clara posible. Detrás de un mareo pueden existir trastornos tan diversos como: inestabilidad en la marcha, alteraciones de conciencia, síncopes o incluso una dificultad visual. Ocasionalmente, los enfermos pueden describir como mareos a alteraciones de la visión, sentimientos de irrealidad, síncope o el petit mal (forma de epilepsia).

Es importante, además, establecer en el interrogatorio si el vértigo está asociado a un cambio postural (vértigo de posición), si su aparición se asocia a trastornos auditivos, si evoluciona en crisis o hay compromiso de conciencia u otras alteraciones neurológicas.

El diagnóstico de vértigo verdadero no suele ser difícil por su carácter claramente rotatorio. Cuando el relato es impreciso, inclinan hacia un vértigo verdadero la aversión a caminar durante la crisis, tendencia a inclinarse hacia un lado, agravación al manejar o preferencia por una determinada posición.

El mareo o vahído de causa psicológica es el que más frecuentemente ve el internista; otras causas de mareo son fácilmente determinables por el examen físico (anemia, hipotensión ortostática, hipertensión arterial severa, etc.).

Si se concluye que hay un vértigo verdadero, es necesario distinguir si se trata de un vértigo periférico o central. La mayoría de los vértigos en medicina interna son los periféricos y, entre ellos, predomina el vértigo postural benigno, que tienen características clínicas bien definidas.

La comprobación de cualquier alteración neurológica además del trastorno del equilibrio –*tinnitus*, sordera o nistagmo–, descartan un origen periférico y obligan a un estudio otorrinológico y neurológico exhaustivo. Cuando el paciente tiene o ha tenido vértigo, hay que buscar siempre la presencia de nistagmo. El nistagmo espontáneo se investiga haciendo que el paciente mire en todas las direcciones de la mirada, mientras que el nistagmo de posición, se busca haciendo que el paciente extienda y flexione su cuello y luego lo rote a derecha e izquierda (maniobras de Hallpike). Si se detecta un nistagmo, es importante determinar su dirección y sentido, su duración, ritmo y frecuencia de batido.

El vértigo siempre implica un trastorno de la vía cocleovestibular y, por lo tanto, es indispensable estudiarlo. Todo paciente con vértigo debe ser sometido a exámenes de la función vestibular, auditiva y neurológica conducida por los especialistas respectivos. Sin embargo, en no pocas ocasiones los exámenes especializados son normales y no es posible determinar con certeza la causa del vértigo. En la actualidad, la posibilidad de realizar exámenes más finos, tales como la tomografía computarizada, la resonancia magnética, angiorresonancia, electronistagmografía, prueba de Tilt y audiometrias sensibilizadas permiten realizar un diagnóstico más preciso en muchos pacientes con vértigo.

ASTENIA

A. Goic

Para referirse al síntoma astenia, tanto los médicos como los pacientes utilizan una diversidad de términos, lo que crea confusión y obliga a algunas precisiones. Los enfermos suelen emplear los términos "cansancio", "desgano", "debilidad", "decaimiento" o "fatiga", por lo que el médico debe precisar en cada caso qué es lo que quiere expresar el enfermo, especialmente cuando relata "cansancio" que, al menos en Chile, lo usan indistintamente para la astenia y la disnea. También hay que tener presente que, en ocasiones, algunos pacientes describen su molestia como cansancio o fatiga, en circunstancias de que sufren de hipersomnia o somnolencia excesiva diurna (ver *Insomnio*, p. 66).

En lenguaje médico se usa la palabra **fatiga** en clínica y en fisiología: en clínica para diagnosticar un estado de incomodidad creciente y eficiencia decreciente, consecuencia de un ejercicio prolongado o excesivo; y, en fisiología, para el cansancio de un músculo sometido a estimulaciones repetidas.

Durante la Segunda Guerra Mundial se incluyó bajo la denominación de "fatiga de combate" a diversos cuadros psiquiátricos agudos que sufrían soldados en el campo de batalla. Por su parte, nuestros enfermos llaman **fatiga** a la sensación de desvanecimiento, decaimiento acentuado y agudo, o, incluso a la lipotimia. El término **neurastenia** ("debilidad nerviosa") fue introducido (Beard, 1867) para describir un cuadro de astenia crónica, irritabilidad e incapacidad para concentrarse, que se atribuyó a "cansancio" de las células nerviosas por depleción de sus nutrientes; hoy se considera una forma de astenia psíquica, resultante de conflictos emocionales y ansiedad concomitante. Por su parte, se denomina **miastenia** a una forma de debilidad muscular: típica es la miastenia *gravis*, enfermedad orgánica caracterizada por debilidad y fatiga muscular, especialmente de músculos de la cara, faringe y respiratorios.

Etimológicamente, **astenia** (y **adinamia**) significa falta o pérdida de fuerzas. En este sentido, incluye tanto la sensación generalizada de desgano como la verdadera debilidad muscular. Sin embargo, en clínica se reserva el nombre de astenia para la falta o pérdida de la energía normal: el sujeto no tiene el vigor que caracteriza a una persona sana física y mentalmente. La astenia se asemeja a la lasitud que se produce normalmente después de un trabajo o ejercicio muy intensos. Por lo tanto, hay que diferenciar la astenia de la disminución o pérdida de fuerza muscular, que puede llegar a la parálisis. La **debilidad muscular** puede ser episódica (recurrente), o bien persistente (restringida a ciertos grupos de músculos o más o menos generalizada). Se debe a enfermedades neurológicas, por lesión de los músculos (miopatías) o a otras causas (ej.: hipocalemia severa). En todos estos casos el médico puede objetivar la disminución o falta de fuerzas mediante maniobras especiales (ver *Examen neurológico*, p. 472). Los pacientes pueden no consultar por somnolencia sino que por cansancio o fatiga.

CARACTERÍSTICAS SEMIOLÓGICAS

Una vez precisado que se trata verdaderamente de una astenia, es necesario investigar sus características semiológicas (Tabla 2-6).

Tabla 2-6. Semiología general de la astenia

Según tiempo de evolución	Reciente Crónica
Según evolución diaria	Continua De predominio matinal De predominio vespertino
Según síntomas	Síntoma único Con síntomas acompañantes (fiebre, ictericia, ansiedad, anemia, etc.) Con relación con intensidad de actividad física o mental Sin relación con intensidad de actividad física o mental Se alivia con el reposo No se modifica con reposo
Según causas	Orgánica Psíquica
Según otras causas	Falta de descanso Astenia constitucional Síndrome de fatiga crónica

Según el tiempo de evolución en el tiempo, la astenia puede ser reciente o crónica, de meses o años de evolución. Según la evolución diaria, puede ser continua durante todo el día o predominar en la mañana o en el atardecer. Puede tener relación con la intensidad de la actividad física o mental o no tener relación aparente con ella y aliviarse o no con el reposo. La astenia puede presentarse como síntoma único o predominante o acompañarse de otros síntomas (fiebre, ictericia, ansiedad, anemia, etc.).

Clasificación

En general, se reconocen dos grandes grupos de astenia: de causa orgánica y de causa psíquica.

Astenia orgánica. Es constante y se acentúa claramente con la actividad física o mental. Los enfermos amanecen descansados, pero decaen a medida que transcurre el día; en consecuencia, es más intensa en el atardecer; los enfermos se sienten mejor en reposo en cama. Suele acompañarse de otros síntomas o signos, propios de las enfermedades que le dan origen y, habitualmente, hay enflaquecimiento.

Causas. Una vasta gama de enfermedades orgánicas, agudas o crónicas y de distinta naturaleza pueden provocar astenia, en especial las enfermedades infecciosas (bacterianas o virales) y las enfermedades consuntivas (ej.: cáncer, tuberculosis, hemopatías, desnutrición). Por eso es que la astenia, en general, es un síntoma inespecífico, de reducida utilidad diagnóstica en sí misma. Sin embargo, puede servir de orientación para investigar algunas enfermedades poco aparentes, en que la astenia es el síntoma único o predominante, o ser un síntoma inicial que nos

Tabla 2-7. Causas de astenia

Causas	Ejemplos
Causas orgánicas	
Enfermedades infecciosas agudas	Hepatitis aguda, mononucleosis infecciosa
Enfermedades infecciosas crónicas	Tuberculosis, brucelosis
Enfermedades crónicas	Hepatopatías crónicas, hemopatías, anemia crónica
Enfermedades consuntivas	Cáncer
Enfermedades endocrinológicas	Insuficiencia suprarrenal crónica, hipotiroidismo
Enfermedades neurológicas	Parkinson, miastenia *gravis*
Intoxicaciones crónicas	Alcohol, barbitúricos, drogas
Causas psicológicas y psiquiátrica	Ansiedad crónica, depresión psíquica, psicosis obsesiva compulsiva

hace sospechar un diagnóstico: por ejemplo, hepatitis aguda viral o tuberculosis en un sujeto joven, previamente sano (Tabla 2-7).

En enfermedades orgánicas agudas, la astenia es síntoma destacado, por ejemplo, en el período prodrómico de la hepatitis aguda, antes de la aparición de la ictericia, que es la que pone en la pista del diagnóstico; debe considerarse la posibilidad de hepatitis en un paciente joven que refiere astenia importante de pocos días de evolución. También destaca en la mononucleosis infecciosa y en la influenza; pero, en estos cuadros, la fiebre y otros síntomas son los que centran el diagnóstico diferencial. En la influenza es corriente que la astenia persista por una o dos semanas después del cuadro agudo, al igual que en la convalecencia de otras enfermedades infecciosas (ej.: fiebre tifoidea).

Puede ser llamativa en la enfermedad reumática activa, especialmente en el niño, en que las artralgias son leves o inaparentes ("en el niño la enfermedad reumática lame las articulaciones y muerde el corazón", Bouillard).

En enfermedades subagudas o crónicas, antes de que sean diagnosticadas, la astenia puede ser un síntoma destacado y obliga a investigar intencionadamente tuberculosis pulmonar, endocarditis bacteriana subaguda, brucelosis crónica o supuraciones inaparentes.

Los enfermos pueden quejarse de astenia en hepatopatías crónicas (hepatitis crónica, cirrosis hepática) que, en general, tienen signos físicos orientadores del diagnóstico (hepatoesplenomegalia y otros signos de daño hepático crónico). Lo propio ocurre en las hemopatías. También, la astenia es un síntoma muy llamativo en la insuficiencia suprarrenal crónica o enfermedad de Addison (de allí el nombre de **astenia pigmentosa**), junto a hipotensión arterial, melanodermias, melanoplaquias, etc.; se observa también en otras enfermedades endocrinológicas (hipotiroidismo, panhipopituitarismo, hiperparatiroidismo, enfermedad de Cushing e, incluso, hipertiroidismo); en muchos

de estos cuadros hay debilidad muscular verdadera (miopatía secundaria). La diabetes *mellitus* puede manifestarse por astenia por un largo período antes de ser diagnosticada, al igual que las anemias crónicas severas (anemias discretas no deben ser culpadas de una astenia). Se la describe en intoxicaciones crónicas (barbitúricos, bromuros, alcohol) y en la uremia crónica. En la enfermedad de Parkinson la astenia puede preceder al reconocimiento de los signos neurológicos por meses o años.

Astenia psíquica. Al contrario de la orgánica, la astenia psíquica es más acentuada en las mañanas que en el atardecer: los enfermos dicen amanecer cansados y que el sueño no les ha sido reparador; curiosamente se sienten mejor (o bien) en las últimas horas del día. No guarda relación, o tiene una relación caprichosa, con la actividad física o mental. No se alivia claramente con el reposo y pese al "cansancio" los enfermos no pueden conciliar el sueño. No se acompaña de otros síntomas, salvo los de alteración emocional, ni se comprueban signos anormales al examen físico y el peso se conserva.

La astenia psíquica, se observa en pacientes con alteraciones emocionales o diversas enfermedades psiquiátricas. Probablemente, la mayoría de los pacientes que consultan por astenia inexplicable tienen una astenia psíquica. En la mayor parte de los casos, se trata de ansiedad crónica y, en una proporción menor, de depresión psíquica u otros cuadros psiquiátricos. Se asocia a otros síntomas, como nerviosidad, irritabilidad, ansiedad, insomnio, dificultad para concentrarse, etc. Si se trata de una depresión, se constata alteración del ánimo (melancolía), así como pérdida de interés en el cuidado personal, actividades laborales y sociales, etcétera.

Otras causas de astenia. Además de las señaladas, se ha atribuido la astenia a otros factores como los siguientes:

- **Falta de descanso:** la astenia puede, ocasionalmente, deberse a una actividad laboral excesiva y a falta de descanso apropiado, pero es más probable que, en estos casos, exista un trasfondo de ansiedad o depresión psíquicas. Otras veces puede deberse a aburrimiento por la monotonía de la rutina diaria o a falta de motivación por las actividades laborales que se desempeñan.
- **Astenia constitucional:** se describe también una astenia constitucional, sujetos de hábito asténico, especialmente mujeres, que siempre han tenido un déficit de energía. Es posible que algunos casos, más bien excepcionales, correspondan a esta categoría; es comprensible que, así como los individuos difieren en su constitución corporal, temperamento o inteligencia, puedan diferenciarse en el grado de su energía o vigor físico y mental.
- **Astenia primaveral:** que se presentaría en esta estación del año y es de dudosa realidad como entidad clínica.
- **Síndrome de fatiga crónica:** a mediados de los años ochenta del siglo pasado, se describió el síndrome de fatiga crónica, afección que a menudo se presenta después de una infección viral (herpes, hepatitis, citomegalovirus) o bien es producida por un virus no conocido. Para esta afección se han definido (*Centers for Disease Control*) dos criterios diagnósticos mayores: fatiga debilitante o recurrente de comienzo reciente de más de 6 meses de duración, y exclusión de condiciones clínicas similares, junto a diez criterios diagnósticos menores (de los cuales deben estar presente ocho)[2]. Ya en el siglo XVII Sydenham (1642-1689) afirmaba que la descripción correcta de una enfermedad debe incluir sus "síntomas constantes y peculiares" de los "accidentales y adventicios": es discutible que el conjunto de síntomas atribuidos al síndrome de fatiga crónica configuren una nueva "entidad clínica" y es probable que se deba a causas que no han sido aún identificadas. Un Comité del *Institute of Medicine* de los EE.UU. (utilizando el nombre de *Myalgic encephalomyelitis/chronic fatigue syndrome* (ME/CFS en la sigla en inglés), está revisando los criterios diagnósticos y conducirá estudios para reunir evidencias clínicas sobre esta afección y, eventualmente, proponer una nueva denominación.

En pacientes que consultan por "cansancio" y disminución de la energía y el ánimo (con examen físico y de laboratorio corriente normales) en el diagnóstico diferencial debe considerarse un **hipotiroidismo subclínico o larvado**. Esta modalidad de hipotiroidismo se presenta en mayores de 45-50 años, preferentemente mujeres, y se debe a un aumento de la secreción de TSH (hormona estimulante de la glándula tiroides). Se diagnostica por niveles sanguíneos elevados de TSH y niveles circulantes normales de las hormonas tiroideas libre T3 (triyodotironina) y T4 (tetrayodotironina). Cuando la enfermedad se debe a una **tiroiditis inmunológica** (ej.: enfermedad de Hashimoto) se encuentran títulos elevados de autoanticuerpos antitiroideos en el examen sanguíneo. La ecografía de tiroides permite objetivar las características de la glándula: tamaño, estructura, presencia de nódulos.

Enfoque diagnóstico de la astenia en clínica

Enfrentado el clínico al síntoma astenia, debe precisar si se trata de una astenia orgánica o psíquica; aunque esta última es más frecuente, siempre debe descartar una causa orgánica. Una astenia reciente, sobre todo si es acentuada, apunta a una enfermedad orgánica y como se señaló puede ser un síntoma prodrómico de una afección en desarrollo (por ej.: hepatitis aguda). También en una astenia reciente hay que asegurarse si el paciente tiene o no fiebre, dado que puede estar en evolución una enfermedad infecciosa. En las enfermedades orgánicas, la mayoría de las veces, además de la astenia, hay otros síntomas que orientan el diagnóstico pero, ocasionalmente, es el síntoma predominante de la enfermedad durante un período más o menos largo de su evolución. La comprobación de alteraciones emocionales evidentes, negatividad del examen físico y conservación del estado general, hacen altamente probable una astenia psíquica. Por otra parte, aunque se observen algunos síntomas psicológicos, una astenia desproporcionada, con hallazgos anormales en el examen físico y enflaquecimiento apoyan el diagnóstico de una astenia orgánica.

---

[2] Fiebre moderada (menos de 38,6°C) o escalofríos; 2) dolor de garganta (o faringitis); 3) linfoadenopatías cervicales anteriores y/o posteriores y axilares sensibles; 4) debilidad muscular inexplicada; 5) mialgias; 6) fatiga generalizada de más de 24 horas para ejercicios previamente bien tolerados; 7) cefalea generalizada severa; 8) artralgias migratorias; 9) malestares neuropsicológicos (fotofobia, irritabilidad, incapacidad para concentrarse, depresión); y 10) alteraciones del sueño.

NERVIOSIDAD Y ANSIEDAD

A. Goic

NERVIOSIDAD

Desde un punto de vista médico, nerviosidad es un término vago. Lo incluimos en este capítulo junto a la ansiedad porque es un síntoma relacionado con ella, frecuentemente mencionado por los enfermos y excepcionalmente descrito en los textos de psiquiatría.

Los propios médicos han contribuido a mantener el término nerviosidad al utilizarlo para caracterizar globalmente a enfermos que presentan algún tipo de alteración emocional, lo que los exime de entrar en mayores precisiones diagnósticas. Tal vez su mayor utilidad es que facilita el interrogatorio del paciente por ser una palabra de uso común y sin connotaciones psiquiátricas para el enfermo.

Los enfermos usan corrientemente el término nerviosidad para relatar un estado de desasosiego, irritabilidad o hiperexcitabilidad. La expresión externa más frecuente de nerviosidad es la intranquilidad motora y los hábitos nerviosos (comerse las uñas, urguearse la nariz, tamborilear con los dedos, etc.).

Si un paciente dice estar nervioso, la pregunta del médico debe ser: ¿En qué nota que está nervioso? Algunos responderán que se sienten tensos, intranquilos, o temblorosos; otros que se han notado irritables, reaccionando en forma desproporcionada a estímulos corrientes; que no pueden conciliar el sueño, tienen un dormir intranquilo, sobresaltado, interrumpido o no reparador; o que están muy emotivos y lloran con facilidad.

Causas. Comúnmente, la nerviosidad es un estado psíquico y conductual transitorio, como reacción a situaciones difíciles en el orden familiar, sentimental, laboral o estudiantil. También aparece o se intensifica en épocas críticas del ciclo vital, como la adolescencia, menopausia o vejez o, concomitantemente con la menstruación (tensión premenstrual). En otros casos, puede ser síntoma de una enfermedad física, como el hipertiroidismo, o ser secundaria al hecho de estar enfermo o ante la expectativa de una intervención quirúrgica.

Se la puede observar también durante el tratamiento con drogas simpaticomiméticas o como síntoma de privación en el alcoholismo, drogadicción o tabaquismo. Finalmente, bajo el síntoma nerviosidad puede esconderse el comienzo o exacerbación de una neurosis, depresión o psicosis.

Cuando la nerviosidad es de comienzo reciente, el médico debe descartar que sea síntoma de una enfermedad orgánica. Descartada esta mediante la exploración física y de laboratorio pertinente, debe buscarse su relación con alguna situación actual que perturba la vida emocional del enfermo. Por su parte, la nerviosidad crónica probablemente refleja conflictos psíquicos de cierta importancia y larga duración, sin poder descartarse factores constitucionales. Sin embargo, la nerviosidad crónica también puede ser expresión de una enfermedad orgánica cuyo diagnóstico ha pasado desapercibido (ej.: hipertiroidismo oligosintomático).

Figura 2-5. "El grito" (1893).



Edvard Munch (1863-1944).

ANSIEDAD

Entre nerviosidad y ansiedad no es posible fijar límites precisos y es probable que solo existan diferencias de orden cuantitativo.

La ansiedad es una sensación indefinible de aflicción, inquietud y temor sin una amenaza aparente, o bien, desproporcionada a una amenaza real. La sensación subjetiva de ansiedad se acompaña de sensación de constricción física (opresión torácica, epigástrica o cefálica) y de otros síntomas somáticos por alteración del sistema nervioso autónomo y neuroendocrino: taquicardia, aumento de la presión arterial y de la tensión muscular, midriasis, manos sudorosas, temblor, etc. La ansiedad se generaría cuando el individuo siente amenazada su integridad física o psicológica, como son su seguridad y autoestima (Figura 2-5).

En general, se acepta que la ansiedad es la emoción básica en las neurosis y otros trastornos de la personalidad. Es el síntoma cardinal en la neurosis de ansiedad y se asocia frecuentemente con la depresión. La presencia de ansiedad exige un diagnóstico psiquiátrico diferencial entre los diversos tipos de neurosis e incluso de algunas psicosis.

Ansiedad normal y patológica

Se distingue una ansiedad normal (o mejor, experiencia normal de ansiedad) de una ansiedad patológica. La ansiedad normal es moderada, tiene relación con una situación precipitante, es ocasional, transitoria y proporcionada a la situación que la produce. En cambio, la ansiedad patológica es más severa, frecuente, persistente y no obedece a una causa externa identificable, o bien es enormemente desproporcionada a una amenaza real.

La ansiedad patológica es parecida al miedo, pero tiene con él diferencias: el miedo surge frente a un peligro real o potencial, la ansiedad en ausencia de él; en el miedo es posible algún tipo de conducta adaptativa frente a la amenaza externa, en la ansiedad la persona se siente impotente, ya que no puede identificar el factor amenazante; en el miedo está consciente de que lo sufre, en la ansiedad no siempre lo está; en el miedo la reacción es ante un peligro actual, en la ansiedad ante un

peligro eventual (futuro). No obstante estas diferencias, el miedo exagerado ante un peligro real probablemente no se diferencia de la ansiedad.

Sintomatología. La ansiedad se puede presentar en forma aguda o crónica. La **ansiedad aguda** ocurre en forma de crisis (**ataque de ansiedad o pánico**; *panic attack* en la nomenclatura anglosajona), generalmente nocturnas, en las que el enfermo está gravemente angustiado, con sensación de que se va a morir, va a tener un "ataque al corazón", perder la razón o el autocontrol; se queja de opresión al pecho y se le ve disneico, con taquicardia, sudor y temblor. Estas crisis suelen durar minutos e incluso horas.

El DSM-V de la *American Psychiatry Association* lo define como: "Surgimiento abrupto de intenso temor o intenso malestar que alcanza su mayor intensidad en minutos y durante el cual se presentan cuatro o más de trece síntomas físicos y cognitivos (Tabla 2-8). Once de los 13 síntomas son físicos y dos, cognitivos".

Un conjunto sintomático común en las crisis de ansiedad es la sensación de opresión en el tórax y dificultad para llenar de aire los pulmones, lo que lleva al enfermo a respirar profundamente en forma de suspiros (respiración suspirosa); puede acompañarse de sensación de desvanecimiento, mareos y parestesias (hormigueos) peribucales y en la punta de los dedos. Esta forma de respiración puede inducir una alcalosis respiratoria con tetania y espasmo carpo pedal (mano de partero). Este cuadro se denomina síndrome de hiperventilación y se observa también en pacientes con ansiedad crónica.

Tabla 2-8. Crisis de angustia (*panic attack*)

Palpitaciones
Sudoración
Temblores o sacudidas
Sensación de ahogo o asfixia
Sensación de atragantarse
Opresión o malestar torácico
Náuseas o molestias abdominales
Inestabilidad, mareo o desmayo
Escalofríos o sofocaciones
Parestesias
Desrealización o despersonalización
Miedo a perder el control o volverse loco
Miedo a morir

Adaptado de: DSM-V.

Tabla 2-9. Trastornos de ansiedad generalizada

Inquietud o sensación de nerviosidad
Fatigabilidad fácil
Dificultad para concentrarse o tener la mente en blanco
Irritabilidad
Tensión muscular
Alteraciones del sueño

Adaptado de: DSM-V.

En la **ansiedad crónica** el paciente sufre grados variables de inquietud, irritabilidad, cansancio, insomnio, intolerancia al ejercicio, constricción cefálica o síntomas digestivos o cardiovasculares, por períodos o semanas, meses o años, generalmente en forma cíclica. Los pacientes con ansiedad crónica están inclinados a relacionar los síntomas físicos de su ansiedad con algún supuesto padecimiento orgánico; eso les permite reemplazar lo desconocido que los angustia por algo tangible y susceptible de ser tratado en forma convencional. El DSM-V lo define como "Excesiva ansiedad o preocupación (expectación aprensiva) ante diversos eventos o actividades la mayoría de los días en los últimos 6 meses por lo menos. La intensidad, duración o frecuencia de la ansiedad y preocupación es desproporcionada respecto a la real probabilidad o impacto del evento anticipado" (Tabla 2-9).

Ansiedad en enfermedades médicas

- Una forma especial de ansiedad es la que acompaña a algunas **enfermedades agudas graves**, como el infarto del miocardio, edema agudo del pulmón, taquicardia paroxística, asma bronquial, neumotórax espontáneo, embolia pulmonar masiva o aneurisma disecante de la aorta. La ansiedad se debe, en parte, al intenso dolor o sofocación que producen estas enfermedades y, en parte, porque se asocian a sensación de muerte inminente. En estos casos, la ansiedad en sí es de valor diagnóstico secundario, predominando el diagnóstico de la enfermedad de base que la produce.
- La nerviosidad o ansiedad puede ser consecuencia fisiológica directa de una **enfermedad médica**, como el hipertiroidismo o el feocromocitoma y constituirse en un síntoma predominante del cuadro clínico. Esta forma de ansiedad es distinguible de la que acompaña con sensación de muerte a los cuadros médicos graves mencionados anteriormente.
- La ansiedad crónica también puede expresarse como una **enfermedad funcional**, es decir, sin base orgánica demostrable, especialmente de los aparatos digestivo o cardiocirculatorio, en forma de dispepsia, constipación o diarrea, dolor precordial, fatigabilidad fácil, etc. (Tabla 2-10) (ver *Síntomas y signos funcionales*, p. 215).

Finalmente, señalemos que la Asociación Americana de Psiquiatría, en su clasificación sobre "Trastornos mentales", en su versión DSM-V, utiliza la expresión "Trastornos de la ansiedad" para englobar las distintas modalidades de ansiedad. La forma aguda la denomina crisis de angustia (*panic attack specifier*) y la define como "la aparición temporal y aislada de miedo o malestar intensos, acompañada de cuatro o más de los siguientes síntomas (Tabla 2-8), que se inician bruscamente y alcanzan su máxima expresión en los primeros 10 minutos".

A su vez, categoriza la forma crónica como "trastornos de ansiedad generalizada", definiéndola como la "ansiedad y preocupación excesivas (expectación aprensiva) sobre una amplia gama de acontecimientos o actividades (como el rendimiento laboral o escolar) que se prolongan por más de 6 meses". La ansiedad o preocupación se asocia a tres (o más) de los seis síntomas que se señalan en la Tabla 2-9.

Tabla 2-10. Nerviosidad o ansiedad en algunas enfermedades médicas

Enfermedades agudas graves
Infarto del miocardio
Edema agudo del pulmón
Taquicardia paroxística
Asma bronquial
Neumotórax espontáneo
Embolia pulmonar masiva
Aneurisma disecante de la aorta
Enfermedad endocrinológica
Hipertiroidismo
Tumores
Feocromocitoma
Trastornos funcionales
Dispepsia
Constipación o diarrea
Dolor precordial
Fatigabilidad fácil

La clasificación DSM V incluye los trastornos funcionales en la categoría "Trastorno síntoma somático", identificando diversas modalidades con sus respectivos criterios diagnósticos.

Enfoque diagnóstico de la ansiedad en clínica

Aunque no sea especialista en psiquiatría, a todo médico le compete investigar intencionadamente la presencia de ansiedad en sus enfermos, sea directa o indirectamente. Puede preguntar en forma directa por nerviosidad, precisando sus características; o bien, indagar intencionadamente sobre el apetito, sueño, ánimo, memoria, capacidad de trabajo, etc., y sus eventuales alteraciones. Muchas veces, al preguntar a un paciente sobre su estado de ánimo (¿cómo está su ánimo?), responde que está nervioso, lo que da pie al médico para investigar un trastorno ansioso. Un segundo paso es precisar si se trata de una ansiedad normal o patológica y, en este último caso, derivar al paciente al especialista en psiquiatría para formular el diagnóstico que corresponda. Una crisis de ansiedad es tan dramática como característica, y su diagnóstico suele ser relativamente fácil para un médico de experiencia.

Los síntomas crónicos de cualquier aparato o sistema sin alteración orgánica demostrable, que se inician en las primeras décadas de la vida y persisten a través de los años obligando al paciente a buscar atención médica, sugieren la presencia de una ansiedad crónica. Determinar la causa de una ansiedad patológica debida a una afección mental, su modalidad diagnóstica específica, así como su tratamiento, es materia propia de un especialista en psiquiatría.

DEPRESIÓN

A. Goic

Históricamente la depresión fue descrita como **melancolía**, caracterizada por la tríada sintomática de: 1) disminución del ánimo; 2) inhibición psicomotora; y 3) autodepreciación y sentimiento de culpabilidad. Típicamente, un enfermo melancólico permanece sentado, inmóvil, con el cuerpo doblado y la cabeza flexionada hacia adelante; la cara pálida y la facies triste; los rasgos faciales caídos, los ojos muy abiertos, la mirada fija y la frente y entrecejo fruncidos (**omega melancólico**). No habla sino que solo gime o llora (Figura 2-6).

Figura 2-6. "Melancolía" (1874).



Edgard Degas (1834-1917).

Figura 2-7. "Anciano en pena" (1890).



Vincent van Gogh (1853-1890).

Este cuadro clásico de depresión corresponde a la llamada **depresión endógena**, forma de depresión severa que excepcionalmente ve el internista ya que, por ser claramente anormal, llega generalmente a manos del psiquiatra. En la práctica médica existe una variedad muy frecuente de estados depresivos menos severos y a veces encubiertos, cuya sintomatología es diferente a la de la melancolía clásica (Figura 2-7).

Sintomatología

- El elemento semiológico fundamental de la depresión es una **disminución del ánimo** (humor o timia), el que termina siendo triste. Alrededor de este síntoma eje se agrupan otros de orden psicológico y somático.
  "... De poco tiempo a esta parte (el por qué es que ignoro) he perdido completamente la alegría, he abandonado a todas mis habituales ocupaciones, y, a la verdad, todo él, o me opone de un humor tan sombrío, que esta admirable fábrica, la tierra, me parece un estéril promontorio; ese dosel magnífico de los cielos, la atmósfera, ese espléndido firmamento que allí véis suspendido, esa majestuosa bóveda tachonada de ascuas de oro, todo eso no me parece más que una hedionda y pestilente aglomeración de vapores. ¡Qué obra maestra es el hombre! ¡Cuán noble por su razón! ¡Cuán infinito en facultades! En su forma y movimientos. ¡Cuán expresivo y maravilloso! En sus acciones, ¡qué parecido a un ángel! ¡En su inteligencia, y qué semejante a un Dios! ¡La maravilla del mundo! ¡El arquetipo de los seres! Y, sin embargo, ¿qué es para mí esa quinta esencia del polvo? No me deleita el hombre, no, ni la mujer tampoco" (Hamlet, Príncipe de Dinamarca. Acto II).
- Pueden presentarse **crisis de llanto** o próximas al llanto y el paciente experimenta sentimientos concordantes de desesperanza, desamparo, insatisfacción, pesimismo o culpa. Otros síntomas psicológicos son la ansiedad (con la que frecuentemente se asocia), retardo psicomotor, irritabilidad, falta de interés en la vida social, disminución de la libido y obsesión por la salud.
- Los **síntomas somáticos** de la depresión incluyen el cansancio o fatigabilidad, despertar temprano o dificultad para conciliar el sueño, anorexia, cefalea, dispepsia, constipación o diarrea y, en casos severos, baja de peso. Muchos enfermos al recurrir al internista suelen referir los síntomas somáticos de la depresión sin mencionar ningún sentimiento de tristeza y consideran que su enfermedad es algo que afecta su cuerpo y no su mente (**depresión enmascarada**).
- **Depresión y suicidio**. Un aspecto de gran importancia médica es la relación entre depresión y suicidio. El paciente depresivo tiene ideas de suicidio derivadas de su pesimismo, sentimiento de culpabilidad y, especialmente, de su desesperanza. Las ideas suicidas pueden ser expresadas espontáneamente o ser pesquisadas solo por un interrogatorio dirigido; en otras ocasiones, el enfermo comete suicidio inesperadamente. El enfermo depresivo debe ser considerado siempre como un suicida en potencia. De aquí la importancia del diagnóstico y tratamiento oportunos de la depresión.

Tipos de depresión

Desde un punto de vista clínico, se han descrito los siguientes tipos de depresión:

Depresión normal (o experiencia normal de depresión). Se caracteriza por estados leves y transitorios de disminución del ánimo. Es una forma de tristeza psicológica consecutiva a la pérdida de un ser querido (duelo) o de una posición valiosa para la persona (frustración) y cuya magnitud y duración es proporcionada a la situación que la desencadena.

Depresión patológica. Solo cuando la depresión es acentuada, frecuente, persistente y desproporcionada a la vivencia dolorosa, perturbando la actividad normal del individuo, adquiere un carácter patológico.

Tradicionalmente, especialistas experimentados han descrito cuatro tipos principales de depresión patológica: reactiva, neurótica, endógena e involutiva (Tabla 2-11).

Tabla 2-11. Tipos clínicos de depresión

Depresión reactiva
Depresión neurótica
Depresión endógena
Depresión involutiva

J. M. López Ibor.

Depresión reactiva. Esta se relaciona claramente con un acontecimiento precipitante específico, tanto cronológicamente como en su contenido; esta relación es comprensible para el clínico. El paciente tiene una historia previa de un ajuste emocional adecuado, sin referir episodios depresivos previos; si los ha tenido, son también claramente reactivos. En la mayoría de los casos de depresión reactiva el comienzo es consecutivo a una pérdida psicológicamente significativa para el individuo: fracaso en la vida personal, social o económica; ruptura de un noviazgo; muerte o separación de la esposa o de un ser querido o de una posesión o actividad valiosa; o una enfermedad.

Con menor frecuencia la depresión –paradójicamente– puede ser consecutiva al logro de una posición deseada **(depresión por éxito)**.

Depresión neurótica. Es una forma de neurosis de tonalidad francamente depresiva. Se la vincula a la neurosis de angustia y obsesiva. Hay autores que no hacen un distingo entre depresión reactiva y neurótica y consideran que ambas son neuróticas.

Depresión endógena. Es un estado de depresión intensa, vivenciada con un sentimiento de dolor moral (autodepreciación y sentimiento de culpa) y caracterizada por enlentecimiento o inhibición de las funciones psíquicas y motoras. Puede o no alternar con períodos de **hipomanía** (ánimo expansivo o elevado persistente e irritable), recibiendo el nombre de depresión bipolar o unipolar, respectivamente. Este tipo de depresión ocurre sin un

acontecimiento precipitante reconocible y se cree que obedece a factores constitucionales.

Depresión involutiva. Es aquella forma de depresión que se presenta en las mujeres después de la menopausia y en los hombres por sobre la quinta década de la vida. El paciente tiene antecedentes de un ajuste emocional previo pobre, pero no de episodios depresivos. El contenido de la depresión se refiere habitualmente a desilusiones del pasado, dudas e indecisiones respecto al porvenir, aun cuando haya habido un acontecimiento precipitante actual.

Clasificación del DSM-V

En la última versión del Manual Diagnóstico y Estadístico de las Enfermedades Mentales de la *American Psychiatric Association* (DSM- V), se clasifican en forma separada los trastornos depresivos y el trastorno bipolar y desórdenes relacionados. En este último, distingue como criterios diagnósticos los episodios maníaco, hipomaníaco y depresivo mayor.

En la Tabla 2-12 se muestran las distintas categorías de "trastornos depresivos" según el DSM-V y, en la Tabla 2-13, el criterio diagnóstico del "trastorno depresivo mayor". Esta clasificación define los criterios diagnósticos y las especificaciones indicadoras de su gravedad (Tabla 2-14).

Para la depresión reactiva, utiliza el término "trastorno adaptativo con estado de ánimo depresivo" y lo define como la aparición de síntomas emocionales o comportamentales en respuesta a un estresante identificable que tiene lugar dentro de los tres meses siguientes a la presencia del estresante y en que predomina el estado de ánimo depresivo, el llanto o desesperanza.

El DSM-V no utiliza la expresión neurosis depresiva: llama "trastorno depresivo persistente (distimia)" a un estado de ánimo crónicamente depresivo la mayor parte del día en la mayoría de los días, manifestado por el sujeto u observado por los demás, durante al menos dos años, en que no ha habido un episodio depresivo mayor u otros trastornos del ánimo. Los síntomas causan un malestar clínicamente significativo o deterioro de áreas importantes de la actividad del individuo.

Alteraciones del ánimo en enfermedades médicas

Estados similares a la depresión de carácter leve se pueden observar en la convalecencia de algunas enfermedades infecciosas como la influenza y también en la hepatitis crónica, mononucleosis infecciosa y brucelosis. Estados depresivos acompañados de irritabilidad se observan en las curas de desintoxicación de alcohólicos y toxicómanos, así como en las curas de adelgazamiento. Se la ha descrito en el carcinoma pancreático, pero no existen datos fidedignos que lo comprueben. Finalmente, la arterioesclerosis cerebral puede cursar durante largo tiempo con rasgos depresivos o bien, estos pueden ser la forma de comienzo de una demencia senil.

El internista debe tener presente la posibilidad de una depresión cuando un paciente consulta por síntomas somáticos que pueden ser equivalentes depresivos (depresión enmascarada); o en un paciente que, si bien sufre una enfermedad orgánica, los síntomas son desproporcionados o persisten pese a un tratamiento adecuado. Las depresiones severas y las sintomáticas de cuadros demenciales y psicóticos, deben ser tratadas por los especialistas en psiquiatría.

Tabla 2-12. Trastornos depresivos según el DSM-V

Trastorno disruptivo con desregulación del ánimo
Trastorno depresivo mayor
Trastorno depresivo crónico persistente (distimia)
Trastorno disfórico premenstrual
Trastorno depresivo inducido por sustancias/medicación
Alteración depresiva por otra condición médica
Otras alteraciones depresivas especificadas
Alteración depresiva no especificada

Tabla 2-13. Trastorno depresivo mayor: criterio diagnóstico

Presencia de cinco o más de los siguientes síntomas (los dos primeros son de presencia obligada), que representan un cambio respecto a la actividad previa de la persona:
Estado de ánimo depresivo la mayor parte del día
Marcada disminución del interés o de la capacidad para el placer
Pérdida importante de peso
Insomnio o hipersomnia casi cada día
Agitación o enlentecimiento psicomotor
Fatiga o pérdida de energía
Sentimientos de inutilidad o de culpa excesivos o inapropiados
Disminución de la capacidad para pensar o para concentrarse o indecisión
Pensamientos recurrentes de muerte y de ideas suicidas

Adaptado de: DSM-V.

TABLA 2-14. Calificación del episodio depresivo mayor actual o más reciente

0. Leve
1. Moderado
2. Grave sin síntomas psicóticos
3. Grave con síntomas psicóticos
4. En remisión parcial/en remisión total
5. No especificado

Enfoque diagnóstico de la depresión en clínica

Descartado que los síntomas sean de origen orgánico, su naturaleza depresiva se confirmará si se comprueba disminución del ánimo, de grado variable, y otros síntomas psicológicos de la depresión. Como ya lo señalamos, el síntoma clave es el ánimo triste (deprimido o melancólico).

terapéutico. Muchas veces la conducta del enfermo en la entrevista revela más sobre su personalidad que lo que este podría contar directamente al médico. En consecuencia, el médico no debe reaccionar con hostilidad ante la hostilidad del paciente, sino que debe tratar de comprender el significado de las expresiones y actitudes agresivas del enfermo hacia él.

Al aceptar la hostilidad del paciente y permitir su ventilación emocional, se abre paso a una relación más veraz y más cooperadora con el médico. No se trata por cierto de aceptar abusos, lo que sería negativo tanto para el médico como para el enfermo, sino que situarse en una relación interpersonal comprensiva y no crítica.

El reconocimiento de hostilidad en el enfermo permite, además, al médico manejar la relación médico-paciente de tal manera que la dirección de los cambios fisiológicos concomitantes con la hostilidad se modifique en un sentido favorable para el curso de la enfermedad. Cuando la hostilidad no es reconocida por el médico o sus actitudes acentúan los sentimientos agresivos del paciente, las alteraciones fisiológicas concomitantes pueden influir negativamente en el curso de ella.

Es tarea del médico desentrañar el significado y las consecuencias psicológicas y fisiológicas de la hostilidad, con el fin de favorecer el diagnóstico, tratamiento y evolución de sus enfermos.

Finalmente, conviene recordar que no solo el enfermo, sino que también el médico, puede ser sujeto de sentimientos hostiles debido a sus propios conflictos psicológicos y alteraciones emocionales que pueden exteriorizarse a raíz del encuentro con el paciente.

INSOMNIO

A. Goic

El sueño y la vigilia constituyen un fenómeno biológico cíclico (**ciclo vigilia-sueño**) que, como otros fenómenos vitales (temperatura, presión, pulso, secreciones hormonales, etc.), siguen un determinado ritmo (ritmo circadiano). El sueño es un fenómeno complejo y activo que consume energía. Las horas de sueño requeridas por una persona varían con la edad y algunas condiciones fisiológicas (ej.: embarazo, vejez) (Tabla 2-15). Las cifras indicadas en la tabla son promedios y, naturalmente, hay variaciones individuales en cuanto a las horas de sueños que mantienen a una persona descansada, activa y saludable.

Tabla 2-15. Horas recomendadas de sueño por día según grupos de edad

Grupos de edad	Horas de sueño recomendadas
Infantes	9-10 horas y 3 o más h de siesta
Escolares	9-11 horas
Adultos jóvenes	7-8 horas
Adultos mayores	7-8 horas

Adaptado de: How many hours of sleep are enough for good health? Mayo Clinic.

Etapas del sueño

Según su profundidad, durante el sueño se distinguen cuatro etapas, desde el sueño ligero al sueño profundo (etapa I y IV), asociadas a cambios electroencefalográficos en términos de la amplitud (voltaje), sincronización y velocidad de las ondas eléctricas (Figura 2-8). Durante el sueño ligero la respiración es irregular, el pulso y la presión arterial se elevan y la resistencia cutánea y *tonus* muscular disminuyen; en el sueño profundo los músculos se relajan y la presión arterial y el pulso disminuyen; los sujetos despiertan solo con estímulos externos enérgicos.

Ondas eléctricas durante el sueño. Desde el punto de vista electroencefalográfico, se pueden distinguir dos tipos de ondas eléctricas: rápidas y de bajo voltaje y lentas y de mayor voltaje. Las ondas rápidas comprenden el 25% del período total de sueño; se asocian a movimientos oculares rápidos denominados REM (*rapid eye movements*) y a actividad onírica (sueños). Las ondas lentas no-REM comprenden el 75% del período total de sueño y se asocian a actividad onírica vaga (sueño ligero). Los períodos oníricos ocurren cada noche a intervalos de aproximadamente 90 minutos. Si un sujeto despierta durante la actividad eléctrica rápida, de bajo voltaje y REM, puede recordar sus sueños, lo que no ocurre durante el período de ondas lentas. Con la edad disminuye en mayor proporción el sueño REM y, el no-REM, tiende a hacerse más superficial, aumentando los despertares.

Alteraciones del sueño

El sueño se puede alterar en tres sentidos: disminución (insomnio), aumento (hipersomnia) y asociación a otros fenómenos oníricos (conductas nocturnas anormales).

Insomnio. El insomnio (**agripnia**) se define fisiológicamente como una reducción del tiempo diario de sueño, en relación a la necesidad de él. Las horas diarias de sueño varían con la edad. El predominio del sueño aparece a las pocas semanas de vida y persiste en la edad adulta con un predominio de 8 horas diarias. En la vejez se reducen las horas de sueño a aproximadamente 6 horas diarias; es un dormir frecuentemente interrumpido y aparece somnolencia durante el día.

El insomnio se manifiesta clínicamente como una dificultad para conciliar el sueño y/o una reducción en su duración, continuidad, profundidad o carácter reparador. Las personas que sufren de insomnio crónico suelen quejarse al día siguiente de irritabilidad, cansancio, disminución de la concentración y atención, somnolencia y problemas en el desempeño laboral.

Modalidades de insomnio. Semiológicamente se distinguen tres modalidades de insomnio (Tabla 2-16):

- Dificultad para conciliar el sueño al acostarse (**insomnio precoz o de conciliación**).
- Dificultad para mantener el sueño sin interrupción (**sueño entrecortado**): el paciente se despierta varias veces durante la noche.
- Interrupción del sueño en madrugada (**insomnio tardío**), una de cuyas modalidades es el insomnio del despertar temprano, frecuente de observar en la depresión.

Figura 2-8. Esquema tipo de las etapas del sueño en un adulto joven. A izquierda el registro electroencefalográfico durante el estado de vigilia y las diferentes etapas del sueño. Las barras negras representan los tiempos de sueño REM. El primer período REM es habitualmente corto (5 a 10'), tendiendo a prolongarse en los ciclos sucesivos. En las etapas 3 y 4 dominan los períodos de sueño no-REM en el primer tercio de la noche; hacia el final de la noche, los períodos no-REM están ocupados casi totalmente por la etapa 2. Al despertar, el sujeto interrumpe el último período REM, lo que hace probable que recuerde sus sueños; lo contrario ocurriría si el despertar hubiese ocurrido durante un período no-REM.

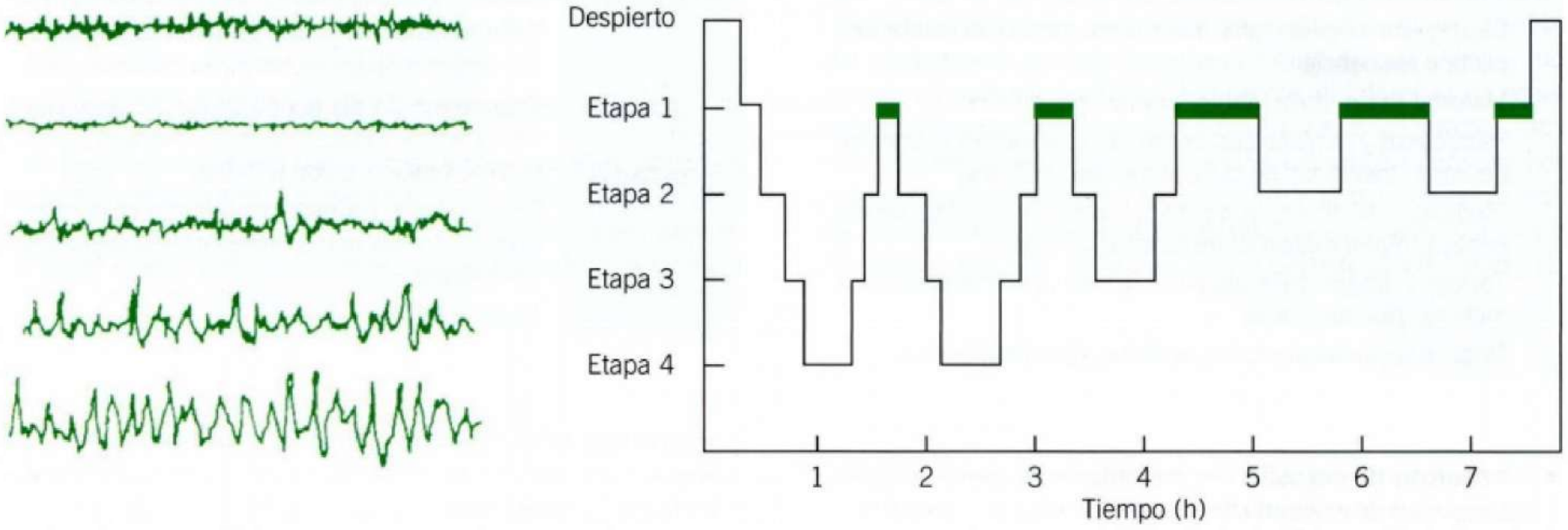

Tabla 2-16. Semiología general del insomnio

Según modalidad	Insomnio precoz o de conciliación Sueño entrecortado Insomnio tardío (despertar temprano)
Según evolución	Ocasional Transitorio Crónico
Según severidad	Leve o ligero Moderado Severo o grave
Según causas	Primario Secundario Falso insomnio

Todos hemos sufrido ocasionalmente de insomnio en relación a preocupaciones o tensiones del día y estamos inquietos o ansiosos a la hora de irnos a dormir (**insomnio ocasional**) o de pocos días de duración (**insomnio transitorio**). Para hablar de insomnio propiamente tal, debe haber un trastorno persistente del sueño por un período prolongado de semanas o algunos meses (**insomnio crónico**). Convencionalmente, se considera crónico un insomnio que dura más de un mes y se presenta por lo menos tres noches por semana. Hay individuos que se quejan de insomnio, sin que realmente lo padezcan (**falso insomnio**): duermen las horas suficientes pero refieren que el sueño es muy superficial, no reparador, sueñan mucho o tienen pesadillas, que amanecen cansados o que no duermen el número de horas que ellos estiman que debieran dormir. Habitualmente se trata de sujetos ansiosos.

Según su severidad, se distingue entre el **insomnio leve o ligero**, que no compromete mayormente la calidad de vida del paciente; **insomnio moderado** que se presenta cada noche y en que aparecen signos de irritabilidad, ansiedad, cansancio, disminución de la concentración y atención, y el **insomnio severo o grave** en que estos síntomas son más intensos y la calidad de vida está más afectada.

Causas de insomnio. Según su causa, se distingue un **insomnio primario** que padecen sujetos que nunca han gozado de un sueño normal y en los cuales no hay evidencias de enfermedad psiquiátrica o médica, ni consumo de drogas. Duermen menos horas, despiertan más a menudo, se mueven más durante el sueño y poseen otras características fisiológicas distintas al común de las personas. Su causa no se conoce; parece existir en ellos una alteración del mecanismo electrofisiológico normal del sueño. Este tipo de insomnio es de observación más bien rara en la práctica clínica.

La mayoría de los insomnios es **secundario** y se deben a una variedad de causas: ambientales, físicas, psicológicas y psiquiátricas, enfermedades médicas y tóxicas y drogas (Tabla 2-17).

Los insomnios más frecuentes que ve el internista son los secundarios a causas ambientales (calor, frío, ruidos), nerviosidad o ansiedad y malestares físicos (dolor, fiebre, prurito). Son generalmente transitorios, en tanto cambian o desaparecen las causas que lo originan.

- Diversas **enfermedades médicas** producen insomnio: insuficiencia cardíaca por la disnea y respiración de Cheyne Stoke (insomnio de conciliación) o la disnea paroxística nocturna (insomnio tardío) (ver *Disnea*, p. 115); úlcera péptica por dolor nocturno, asma bronquial, hipertiroidismo, etc. La cefalea histamínica (*cluster headache*), característicamente, aparece aproximadamente 3 horas después que el sujeto se duerme (ver *Cefalea*, p. 50)

Tabla 2-17. Causas de insomnio

Insomnio primario
Causa desconocida
Insomnios secundarios
Causas ambientales: calor, frío, ruidos, cambio de habitación, clima o residencia
Malestar físico: dolor, fiebre, prurito, tos, disnea
Psicológicas y psiquiátricas: nerviosidad y ansiedad, depresión, neurosis, trastornos de la personalidad, psicosis.
Médicas: insuficiencia cardíaca, asma bronquial, úlcera péptica, hipertiroidismo, meningitis, climaterio.
Tóxicos y drogas: café, alcohol, cigarrillo, parasimpático-miméticos, psicofármacos.
Otras: mioclonus nocturno, acatisia, apnea del sueño.

Tabla 2-18. Causas de hipersomnia

Primarias	Narcolepsia
	Apnea del sueño obstructiva
	Hipersomnia recurrente
Secundarias	Enfermedades médicas (depresión, hipotiroidismo, enfermedades metabólicas, traumas, etc.)
	Fragmentación del sueño (dolor crónico, epilepsia, asma, EPOC, disfunción urinaria, reflujo gastroesofágico, colon irritable)
	Enfermedades neurológicas (Alzehimer, demencias, trastornos neuromusculares, neuropatías periféricas)
	Medicamentos

- La **neurosis de angustia** y los **desórdenes de personalidad** se acompañan de insomnio de conciliación y sueño interrumpido.
- La **depresión endógena** (melancolía) típicamente produce insomnio del despertar temprano, con o sin angustia matinal (ver *Depresión*, p. 61).
- Las **psicosis** se acompañan de insomnio grave y rebelde a los tratamientos habituales.
- Las **drogas simpaticomiméticas**, el exceso de café, tabaco y alcohol pueden ser determinantes de insomnio. Algunos psicofármacos alteran la estructura normal del sueño, reduciendo el sueño REM; una vez que el fármaco es retirado se produce un sueño inquieto, lleno de pesadillas y despertar frecuente, lo que acentúa el insomnio requiriéndose el uso de hipnóticos, formándose así un círculo vicioso.
- También, son causa de insomnio las **alteraciones del ciclo vigilia-sueño**, sea por trabajo nocturno o vuelos transmeridianos.
- Finalmente, hay algunas causas infrecuentes de insomnio: el **mioclonus nocturno**, en que el sujeto despierta debido a movimientos frecuentes, especialmente de los miembros inferiores, en forma de sacudidas mientras duerme; la **acatisia**, intensa y molesta sensación de inquietud en las extremidades inferiores (***anxietis tibialis***) puede retardar la iniciación del sueño; la **apnea del sueño** ocurre en pacientes roncadores que despiertan bruscamente y sobresaltados al producirse apnea. No se conoce la causa de estos trastornos.

Hipersomnia. Se conoce como hipersomnia la somnolencia diurna excesiva, debida a una incapacidad de mantener un nivel de vigilancia adecuada durante el día. Es importante que el médico descarte que se trate de un síntoma secundario a alguna enfermedad médica, como depresión, hipotiroidismo o encefalopatías metabólicas. Varias otras enfermedades se asocian a fragmentación del sueño: artritis, dolor crónico de cualquier naturaleza, epilepsia, asma, enfermedad pulmonar obstructiva crónica (EPOC), disfunción urinaria, reflujo gastroesofágico y síndrome del colon irritable. También, enfermedades neurológicas pueden asociarse a excesiva somnolencia diurna, como la enfermedad de Alzheimer y algunas demencias, así como las neuropatías periféricas y otros trastornos neuromusculares que producen dolor crónico y dificultan conciliar el sueño. La hipersomnia conlleva problemas de concentración, de memoria y del humor y repercute en las actividades de la vida diaria.

La somnolencia excesiva diurna es frecuente de observar en el adulto mayor, en que muchas de las afecciones médicas y neuropsiquiátricas mencionadas son más frecuentes que en el adulto joven; también el consumo de medicamentos para tratarlas puede interferir con el sueño normal, situación que debe investigarse.

Por otra parte, la somnolencia excesiva puede deberse a una patología primaria del sueño, como la narcolepsia, la apnea obstructiva o la hipersomnia recurrente postraumática o hipersomnia idiopática. Del punto de vista de su intensidad puede ser leve, moderada o severa. Los pacientes pueden no consultar por somnolencia sino que por cansancio o fatiga (Tabla 2-18).

- La **narcolepsia** es una alteración intrínseca del sueño de etiología desconocida, que se caracteriza por crisis de somnolencia diurna excesiva, acompañada de cataplexia (pérdida súbita del tono muscular, global o parcial) y manifestaciones anormales del sueño REM: alucinaciones hipnagógicas, conducta automática y sueño nocturno fragmentado; no hay compromiso de conciencia ni alteraciones de la respiración. Las crisis, generalmente, duran 10 a 20 minutos; en ocasiones, son más prolongadas.
- La **apnea del sueño obstructiva** se caracteriza por episodios repetidos de obstrucción de la vía aérea durante el sueño. El diagnóstico se plantea en un paciente que presenta hipersomnia y además es un roncador importante, antecedente que, obviamente, no es relatado por el paciente sino por su cónyuge o familiares cercanos; lo propio ocurre respecto a la **apnea**, la que describen como silencio prolongado después de los ronquidos. Frecuentemente, el examen físico del paciente revela un cuello corto y grueso, con o sin obesidad, e hipertensión arterial.
- La **hipersomnia recurrente** se caracteriza por episodios de hipersomnia con intervalos libres de semanas o meses; y la hipersomnia idiopática, por hipersomnias no cíclicas y no acompañadas de otra sintomatología. Se diagnostica por exclusión de otras enfermedades que produzcan somnolencia. Estas patologías del sueño son de excepcional observación.

De los trastornos del sueño, el insomnio es con mucho el síntoma más frecuente que observa el internista; también son de frecuente observación las hipersomnias relacionadas con enfermedades médicas (depresión, encefalopatías metabólicas e hipotiroidismo); ocasionalmente, observa la apnea del sueño. Las otras formas de hipersomnia son excepcionales y de resorte de los especialistas en neuropsiquiatría.

Enfoque diagnóstico del insomnio en clínica

Las causas de insomnio son muchas y muy variadas, por lo que el médico debe ser minucioso en el interrogatorio para precisar el o los factores que pueden estar determinándolo. Importa precisar si el insomnio es de iniciación reciente o es crónico. En el primer caso, puede haber algunas razones ambientales obvias: ingestión de medicamentos simpático-miméticos o abuso de café, alcohol o tabaco. En insomnios de larga evolución, además de algunas de las razones anteriores, debe investigar la existencia de trastornos emocionales (ansiedad, depresión, desórdenes de personalidad, psicosis). La presencia de enfermedades médicas en evolución, generalmente, es reconocida por la existencia de otros síntomas y signos en que el insomnio es solo un epifenómeno. Habitualmente, el internista no se ve enfrentado a problemas de hipersomnia, salvo las relacionadas con enfermedades médicas. En todo caso, debe esforzarse por precisar la causa del insomnio sin recurrir al uso indiscriminado de hipnóticos, que tienen efectos colaterales, pueden producir adicción e, incluso, ser la causa de la persistencia del síntoma.

CAPÍTULO 3

Síntomas y signos digestivos

A. Goic

DOLOR ABDOMINAL

Durante mucho tiempo se pensó que las vísceras eran insensibles a estímulos dolorosos y estaban desprovistas de terminaciones nerviosas. Se había observado que estímulos como un pinchazo, corte o corriente farádica, aplicados a la mucosa del estómago normal no provocaban dolor: posteriormente se comprobó que lo inducían si la mucosa estaba inflamada. La inflamación visceral disminuye el umbral al dolor. Hoy se sabe que las vísceras huecas poseen terminaciones nerviosas y que los estímulos adecuados inducen dolor.

Estímulos y mecanismos de dolor abdominal

El principal estímulo doloroso para una víscera hueca es su distensión, contracción o estiramiento. También provocan dolor la distensión de la cápsula de órganos sólidos (ej.: hígado congestivo), la inflamación del peritoneo parietal adyacente a una víscera, la tracción del mesenterio, la isquemia por oclusión de los vasos mesentéricos y el compromiso de vías nerviosas sensitivas (Tabla 3-1).

Tabla 3-1. Estímulos que inducen dolor abdominal

Estructura abdominal	Estímulo doloroso
Víscera hueca	Distensión Contracción Estiramiento
Cápsula de órganos sólidos	Distensión
Peritoneo parietal	Inflamación
Mesenterio	Tracción
Vasos sanguíneos	Isquemia
Vías nerviosas sensitivas	Compromiso por patología adyacente
Pared abdominal	Contusión

El mecanismo del dolor abdominal (Figura 3-1) no está completamente dilucidado, pero se conocen algunos hechos de utilidad clínica. De acuerdo a su mecanismo, se distinguen dos tipos de dolor abdominal: dolor visceral verdadero y dolor referido.

Dolor visceral verdadero. Es iniciado por un estímulo que actúa en las terminaciones nerviosas de la víscera hueca, habitualmente distensión o contracción de ella. El estímulo es conducido a la médula vía raíces posteriores por fibras aferentes viscerales, sin participación de fibras cerebroespinales (o somáticas). El dolor es vago, localizado en la zona media del abdomen y no se asocia a defensa muscular ni a hiperalgesia cutánea (dolor protopático).

Figura 3-1. Sensibilidad visceral: esquema de las vías esplácnicas y cerebroespinales. A. Fibra aferente visceral (esplácnica) con terminaciones en una víscera hueca. **B.** Fibra aferente cerebroespinal del meso intestinal. **C.** Ganglio cefálico. **D.** Tronco simpático. **E.** Ramicomunicantes. **F.** Fibra aferente cerebroespinal de la piel.

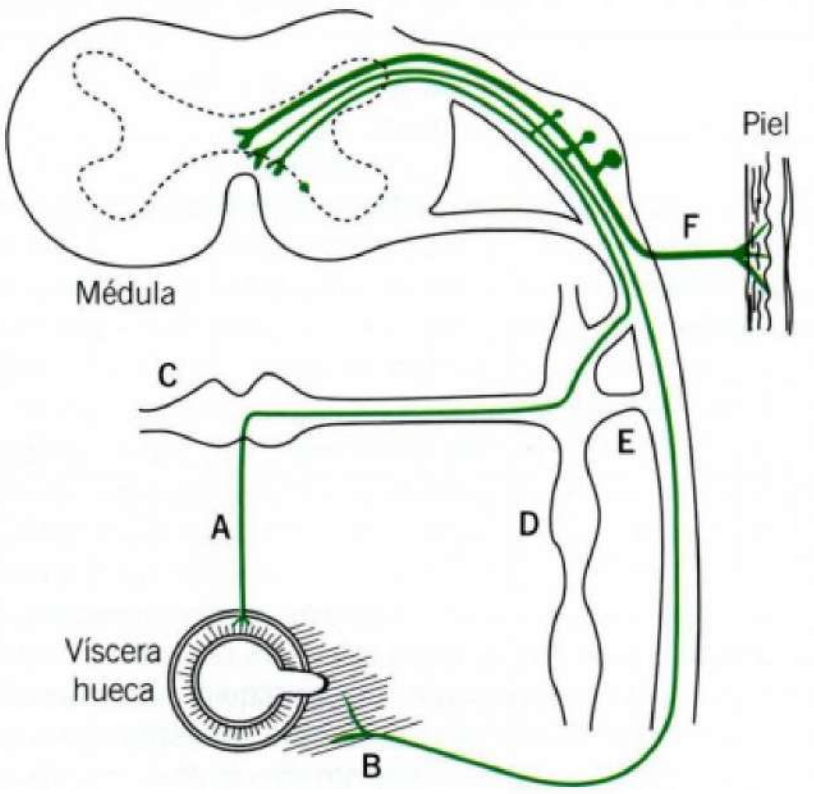

Dolor referido. Puede ser **víscero-sensitivo** o **víscero-cutáneo**. El dolor referido víscero-sensitivo es producido especialmente por inflamación de una víscera. Es conducido por fibras aferentes viscerales y fibras cerebroespinales. El dolor es referido a las zonas laterales del abdomen, es bien localizado por el enfermo y puede asociarse a defensa muscular e hiperalgesia cutánea (dolor epicrítico).

El dolor referido víscero-cutáneo se produce cuando hay inflamación del tejido subperitoneal, peritoneo parietal y mesenterio, adyacentes a la víscera (peritonitis localizada). En su conducción solo participan fibras somáticas (cerebroespinales). Es bien localizado por el paciente y se acompaña de rigidez constante de la pared abdominal en el sitio exacto de ubicación de la víscera inflamada (dolor epicrítico).

La sucesión de hechos que se observan en clínica en casos como apendicitis aguda o colecistitis aguda, ilustra los mecanismos descritos. En la apendicitis aguda, en una primera etapa, la obstrucción del lumen apendicular provoca dolor por distensión del órgano. El enfermo aqueja dolor vago en la línea media del abdomen (periumbilical), sin comprobarse defensa muscular ni hiperalgesia cutánea (dolor visceral verdadero). Sobreviene luego inflamación del apéndice y el enfermo refiere dolor localizado en la fosa ilíaca derecha (migración del dolor), con o sin defensa muscular e hiperalgesia cutánea (dolor referido víscero-sensitivo). Por último, la inflamación se extiende a los tejidos subperitoneales y peritoneo parietal adyacentes al apéndice inflamado (peritonitis localizada), comprobándose dolor y rigidez muscular persistente en el sitio de ubicación del apéndice (dolor referido víscero-cutáneo). En la colecistitis aguda los fenómenos clínicos se suceden de un modo similar en el cuadrante superior derecho del abdomen.

Características semiológicas del dolor abdominal

En caso de dolor abdominal, todas las características semiológicas propias del síntoma dolor deben ser investigadas: ubicación e irradiación, tipo o carácter, intensidad, comienzo y evolución, etcétera, (ver *Dolor*, p. 27). Aquí pondremos énfasis en algunas de esas características (Tabla 3-2).

- **Ubicación e irradiación.** El dolor abdominal puede ser localizado, con o sin irradiaciones o bien ser generalizado. El dolor localizado generalmente lo está en la zona correspondiente a la víscera inflamada (por ejemplo, en el hipocondrio derecho en una colecistitis aguda; en la fosa ilíaca derecha en la apendicitis aguda establecida, o en la fosa ilíaca izquierda en una diverticulitis aguda, etc.). El dolor abdominal localizado puede presentarse con irradiaciones típicas: hacia el hipocondrio derecho y dorso en el caso de un cólico biliar o una colecistitis aguda (Figuras 3-2 a 3-4); o hacia el hipocondrio izquierdo y dorso en una pancreatitis aguda. También se puede observar dolor abdominal localizado que tiene su origen en otros segmentos corporales como, por ejemplo, dolor epigástrico en caso de un infarto del miocardio o dolor en la fosa ilíaca en un cólico renal. Muchas veces, el enfermo no puede precisar con exactitud el sitio del dolor y será el examen físico el que eventualmente logre precisarlo.

Tabla 3-2 Semiología del dolor abdominal

Ubicación	Localizado - generalizado - migratorio
Comienzo	Insidioso - brusco - súbito
Carácter	Cólico - sordo - dolor de hambre
Intensidad	Leve - moderado - intenso - excruciante
Irradiación	Irradiado - no irradiado
Factores que lo alivian	Calor - compresión abdominal - antiespasmódicos - ansiolíticos
Factores que lo agravan	Compresión abdominal - movimientos
Evolución	Dolor agudo - dolor crónico
	Continuo - periódico - episódico - paroxístico
Recurrencia	Recurrente - no recurrente
Origen	Afecciones abdominales
	Afecciones extraabdominales

Figura 3-2. Litiasis vesicular.

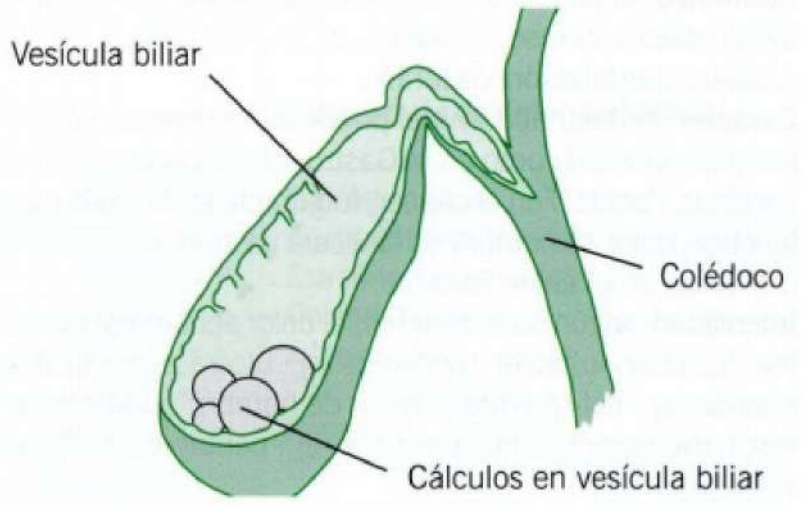

Figura 3-3. Colecistitis aguda litiásica (visión ecográfica).



Figura 3-4. Colecistitis aguda (visión quirúrgica).

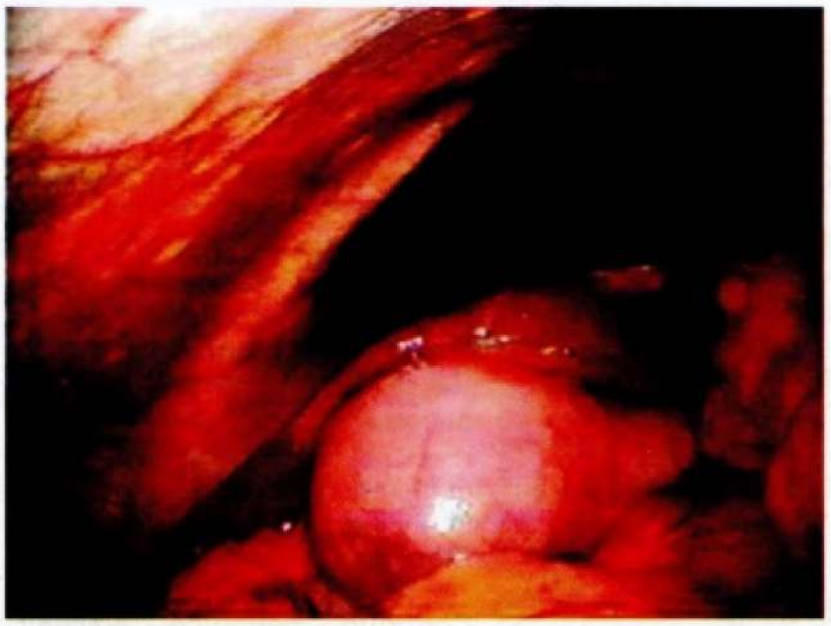

Un dolor generalizado intenso se observa en la peritonitis difusa aguda, comprobándose al examen físico un abdomen en tabla y otros signos (ver *Abdomen agudo*, p. 234). También puede haber dolor generalizado, generalmente no muy intenso y muchas veces impreciso, en cuadros abdominales funcionales (colon irritable), que se acompañan de dispepsia flatulenta y alteraciones del tránsito intestinal (diarrea alternada con constipación).

- **Comienzo:** el comienzo del dolor abdominal puede ser insidioso (dolor ulceroso, cólico biliar), brusco (cólico intestinal) o súbito (perforación visceral).
- **Carácter:** el dolor abdominal puede ser de tipo cólico intestinal (retortijones) como en la Gastroenteritis aguda; leve pero continuo ("sordo") en el cáncer; fulgurante en la crisis gástrica tabética; dolor de hambre en la úlcera gastroduodenal; errante o errático en el colon irritable.
- **Intensidad:** según su intensidad, el dolor abdominal puede ser leve (ej. colon irritable), moderado (ej.: úlcera gastroduodenal), intenso (ej.: cólico biliar), "dolor de hambre"(síndrome ulceroso), excruciante o inaguantable (ej.: peritonitis, perforación visceral),
- **Evolución:** un dolor abdominal puede ser agudo o crónico, intermitente, continuo o periódico. El dolor agudo puede ser: continuo (cólico biliar); intermitente (cólico intestinal); periódico (dolor ulceroso) o paroxístico. A su vez, el dolor crónico puede ser continuo o recurrente (periódico).
- **Recurrencia:** el dolor abdominal puede presentarse como un episodio aislado (episódico) o recurrente (ej.: cólico biliar), o ser periódico (ej.: úlcera gastroduodenal).
- **Factores que alivian el dolor:** el dolor de tipo cólico intestinal, así como el dolor en el colon irritable, suele aliviarse con la aplicación de calor, la compresión del abdomen y con antiespasmódicos y sedantes. El cólico biliar requiere de antiespasmódicos y, a veces, de opiáceos. En la peritonitis aguda el dolor no obedece a antiespasmódicos ni analgésicos y solo se resuelve con la intervención quirúrgica.
- **Factores que agravan el dolor:** en general, los pacientes con vísceras inflamadas que comprometen el peritoneo parietal (peritonitis localizada o generalizada) están inmóviles en su cama, ya que los movimientos acentúan su dolor.

Dolor abdominal agudo. Existen crisis o "ataques"de dolor abdominal agudo cuyas características semiológicas, cuando son típicas, permiten al clínico formular el diagnóstico con relativa facilidad; es el caso del cólico biliar, cólico renal, perforación visceral, cólico intestinal. El "ataque"puede presentarse por primera vez o el enfermo relatar episodios similares en el pasado. Cuando el dolor es atípico, el diagnóstico clínico es más difícil y su formulación requiere del apoyo del laboratorio.

Tal vez la causa más frecuente de dolor abdominal agudo son los trastornos gastrointestinales por bacterias o toxinas bacterianas, en los que el dolor es de tipo cólico intestinal y se acompaña habitualmente de náuseas, vómito y/o diarrea. En cambio, causas infrecuentes de dolor abdominal son la cetoacidosis diabética, crisis adissoniana, saturnismo (cólico plúmbico) o porfiria aguda.

De especial importancia diagnóstica y terapéutica es el dolor abdominal agudo de gran intensidad y persistencia, provocado por enfermedades que, en un número importante de casos, requieren de intervención quirúrgica de urgencia (apendicitis aguda, colecistitis aguda, perforación visceral, ruptura del bazo, embarazo ectópico roto, etc.) (ver *Abdomen agudo*, p. 234).

Dolor abdominal crónico. Diferente es el proceder del médico ante un del enfermo con dolor abdominal agudo que en el dolor de larga evolución.

En este último caso tiene particular importancia precisar si el dolor es continuo, periódico o intermitente; si hay o no inapetencia, enflaquecimiento u otros síntomas acompañantes (dispepsia, náuseas, vómitos, diarrea, constipación), alteraciones emocionales (angustia, nerviosidad, depresión), etc. En su hipótesis diagnóstica el médico considerará además la edad, sexo, hábitos alimentarios, ingestión crónica de drogas o alcohol, etcétera.

Si encontramos que el dolor es periódico, con bienestar absoluto entre un período doloroso y otro, y se alivia con la ingestión de alimentos y antiácidos, podremos formular la hipótesis de úlcera péptica; en una mujer joven con dolor abdominal vago y cambiante, acompañado de diarrea y constipación, sin enflaquecimiento y con evidencias de alteración emocional, diagnosticaremos tentativamente un colon irritable; en un sujeto en la quinta década de la vida con dolor epigástrico continuo, inapetencia, enflaquecimiento y repugnancia por la carne y tabaco, pensaremos en un cáncer gástrico; en un paciente similar, con cambios recientes del hábito intestinal, sospecharemos un cáncer de colon, etcétera (ver *Glosario de enfermedades*).

El examen del abdomen es de gran importancia, especialmente en los casos de abdomen agudo. Permite precisar si el abdomen es blando y depresible o existe dolor, resistencia muscular, masas inflamatorias, signos de irritación peritoneal, ausencia de ruidos intestinales, etc. Jamás debe omitirse el tacto rectal.

En los casos de dolor abdominal crónico el examen abdominal puede no ser contribuyente y la anamnesis constituirse

en el elemento clave del diagnóstico (ej.: úlcera péptica no complicada, colon irritable). En otras ocasiones, el examen es de gran ayuda, por ejemplo si comprobamos masas abdominales anormales (cáncer del estómago, intestino o páncreas; ileítis regional) o hepatomegalia pétrea (cáncer del hígado). Sin embargo, en la mayoría de los casos de dolor abdominal crónico, sea por enfermedades benignas o malignas, el examen abdominal es negativo y es necesario recurrir a exámenes de laboratorio para precisar el diagnóstico (endoscopías, ecografía abdominal, tomografía axial computarizada, radiología del tubo digestivo, etc.).

Causas de dolor abdominal

Aunque la mayoría de los dolores abdominales se originan en estructuras y órganos del abdomen, hay dolores localizados en el abdomen cuyo origen está en el tórax, aparato genital o columna vertebral, por afecciones médicas de esos segmentos corporales.

Lo más común es que el dolor abdominal se origine en un órgano abdominal (estómago, vesícula, colédoco, páncreas o intestino), pero también puede originarse en otras estructuras del abdomen: pared (contusión): sistema vascular (trombosis mesentérica): peritoneo parietal (peritonitis), o en nervios sensitivos abdominales. Por último, el dolor puede carecer de base orgánica demostrable (dolor funcional) (ver *Síntomas funcionales*, p. 216).

Por otra parte, pueden originar dolor abdominal afecciones torácicas (infarto del miocardio, neumonía); ginecológicas (anexitis, tumores ginecológicos); metabólicas (acidosis diabética, crisis adissoniana, porfiria aguda); intoxicaciones exógenas (saturnismo); enfermedades generales (fiebre tifoidea, púrpura de Schönlein-Henoch, enfermedad reumática activa); del sistema nervioso central (tabes dorsal) o periférico (neuralgia parietal, herpes zóster abdominal) (ver *Glosario de enfermedades*).

Las causas de dolor abdominal son innumerables y cubren buena parte de la patología médica, no solo las debidas a patologías del propio tubo digestivo y sus glándulas anexas (Tabla 3-3) sino que, además, por patologías extradigestiva de los más diversos sistemas orgánicos, entre cuyos síntomas el dolor es referido al abdomen. Hacer una lista completa de la variada patología digestiva y extradigestiva que se presenta con dolor abdominal es tarea casi imposible; a modo de ejemplo, en la Tabla 3-3 enumeramos algunas de ellas, señalando las más frecuentes y aquellas menos frecuentes y, en la Tabla 3-4, algunas causas de dolor referido al abdomen por patologías extradigestivas.

Capítulo aparte merece el síndrome clínico que se conoce como abdomen agudo, caracterizado por dolor abdominal habitualmente intenso, y que constituye una emergencia médico-quirúrgica por poner en riesgo la vida del paciente (ver *Abdomen agudo*, p. 234).

Tabla 3-4. Algunas causas de dolor referido al abdomen por afecciones extraabdominales

Afecciones	Ejemplos
Torácicas	Infarto del miocardio Pericarditis Neumonía
Ginecológicas	Menstruación Dismenorrea Anexitis Tumores ginecológicos
Metabólicas	Acidosis diabética Hipoglicemia Crisis adissoniana Porfiria aguda
Intoxicaciones	Saturnismo
Enfermedades sistémicas	Púrpura de Schönlein-Henoch Enfermedad reumática activa Mesenquimopatías
Sistema nervioso central	Tabes dorsal (crisis gástrica tabética)
Sistema nervioso periférico	Neuralgia parietal Herpes zóster abdominal

Tabla 3-3. Algunas causas digestivas de dolor abdominal

Más frecuentes	Gastritis aguda Gastroenteritis aguda Estreñimiento crónico Colon irritable Litiasis biliar Colecistitis aguda Parasitosis intestinal Úlcera gástrica y úlcera de duodeno Esofagitis por reflujo gastroesofágico Cáncer digestivo y de glándulas anexas Apendicitis aguda Pancreatitis aguda y crónica Traumatismo abdominal Inflamación crónica del intestino Hernias complicadas Obstrucción intestinal
Menos frecuentes	Diverticulitis aguda Intoxicación alimentaria (*Staphylococcus aureus*) Alergia alimenticia Invaginación intestinal Perforación intestinal Aneurisma de la aorta abdominal roto Porfiria aguda Trombosis mesentérica

Exploración de laboratorio

La solicitud de exámenes de laboratorio debe estar orientada por la hipótesis diagnóstica, ya que no es posible practicar a todos los enfermos todo tipo de exámenes: hay que solicitar aquellos que sean más útiles para comprobar o descartar la hipótesis formulada. Si la hipótesis es pancreatitis aguda, el examen más pertinente es la determinación de amilasemia y amilasuria y la ecografía o tomografía computarizada abdominal; si diagnosticamos cólico renal, el examen de orina (hematuria microscópica), radiografía simple de abdomen, ecografía, tomografía computarizada y pielografía (litiasis renal); en la obstrucción intestinal el examen más importante es la radiografía simple de abdomen para investigar niveles hidroaéreos, etcétera.

La mayor o menor prontitud con que deben realizarse los exámenes de laboratorio es diferente en los dolores abdominales agudos que en los crónicos. En general, en los cuadros agudos los exámenes se necesitan con urgencia, particularmente en los casos de abdomen agudo. En muchas ocasiones es necesario observar la evolución del proceso, examinando al enfermo cada 2 a 4 horas, según el caso, y esperar el resultado de los exámenes pertinentes y repetirlos, antes de formular un diagnóstico definitivo y decidir el tratamiento, médico o quirúrgico.

En el caso de pacientes con dolor abdominal crónico, la urgencia en practicar exámenes de laboratorio es solo relativa; con frecuencia se requieren, además de los exámenes rutinarios, exploraciones sucesivas de varios órganos digestivos y extradigestivos para precisar la causa del dolor.

Enfoque diagnóstico del dolor abdominal en clínica

El médico que atiende a un paciente con dolor abdominal no solo necesita investigar sus características semiológicas, sino que también conocer su mecanismo de producción y el amplio número de enfermedades que pueden provocarlo. En primer lugar, debe pensar en las enfermedades más frecuentes y tener en cuenta, en un segundo plano, las más infrecuentes, considerando además la edad, sexo y ocupación del enfermo, circunstancias de aparición del dolor, síntomas concomitantes, etc. Por ejemplo, en un joven con dolor abdominal agudo y sin antecedentes digestivos, pensará primero en un trastorno gastrointestinal agudo banal (especialmente si hubo ingestión de un alimento sospechoso) o en una apendicitis aguda, y no en un cáncer digestivo, que se presenta en general en individuos mayores, o en una porfiria aguda que es una enfermedad de rara ocurrencia. Del mismo modo, en un joven con dolor abdominal crónico pensará en un trastorno funcional digestivo antes que en un cáncer digestivo, y lo contrario, en un enfermo viejo.

En segundo lugar, debe tener presente que no todo dolor abdominal tiene su origen en el abdomen, lo que obliga a una anamnesis y examen físico completos y a un amplio conocimiento de la patología.

En la práctica, el clínico enfrenta dos situaciones diferentes: la de un dolor abdominal agudo (crisis o "ataque"de dolor) de minutos u horas de duración; y, la de un dolor abdominal crónico, de semanas, meses o años de evolución.

La actitud y conducta médica difieren radicalmente en ambos casos en términos de la prontitud y urgencia con que se debe hacer el diagnóstico, solicitar los exámenes de laboratorio pertinentes y decidir una conducta terapéutica.

DISPEPSIA

Bajo el término dispepsia se engloba un conjunto de síntomas digestivos inespecíficos, a veces mal definidos, que se relacionan con la ingestión de los alimentos y que los enfermos atribuyen a perturbaciones en su digestión.

Síntomas dispépticos

Los síntomas dispépticos son numerosos, destacando la sensación de distensión abdominal ("hinchazón"), eructación, flatulencia anal, acidez y pirosis (Tabla 3-5). Si bien algunos médicos incluyen el dolor abdominal entre los síntomas dispépticos ("dispepsia dolorosa"), creemos que el dolor abdominal debe ser considerado aparte; puede incluirse el malestar o dolor vago, de ubicación imprecisa, que suele acompañar a otros síntomas dispépticos (ej.: distensión abdominal). En ocasiones, los enfermos consultan por un solo síntoma dispéptico (acidez o pirosis) pero, las más de las veces, aquejan varios de ellos simultáneamente (distensión abdominal, eructación, flatulencia anal), o se asocian a otros síntomas (dolor abdominal, diarrea, o constipación).

Tabla 3-5. Síntomas dispépticos

Mal gusto en la boca o boca amarga
Saciedad precoz
Repugnancia por los alimentos
Regurgitación
Acidez/pirosis
Eructación
Flatulencia anal
Malestar epigástrico vago
Sensación de distensión abdominal

Mal gusto en la boca. El mal gusto en la boca puede originarse en variada patología naso-buco-faríngea: caries dentarias, enfermedad periodontal (piorrea); gingivitis; prótesis dentaria desajustada o sucia; abscesos amigdalianos profundos. Puede relacionarse también con patología esofágica (estenosis esofágica, divertículo de Zenker), broncopulmonar (bronquitis crónica, bronquiectasias, absceso pulmonar) o general (uremia crónica, diabetes *mellitus*). También puede deberse a tabaquismo.

Sensación de boca amarga es frecuentemente referida por pacientes con trastornos funcionales del aparato digestivo, junto con meteorismo, eructación, flatulencia anal y alteraciones del tránsito intestinal. Probablemente, es manifestación de ansiedad y se relaciona con secreción aumentada de catecolaminas. También, la alteración del sentido del gusto (**disgeusia**) puede

obedecer, entre otras causas, a una alteración emocional (ver *Examen de la cabeza*: Boca, p. 389).

Saciedad precoz. La saciedad precoz puede observarse cuando hay retención de alimentos en el estómago por obstrucción pilórica y en afecciones malignas del estómago.

Repugnancia por los alimentos. La repugnancia por los alimentos puede ser síntoma prodrómico de la hepatitis aguda viral, como también síntoma precoz en el cáncer gástrico, especialmente la repugnancia por la carne y el tabaco.

Regurgitación. La regurgitación, generalmente ácida, consiste en la devolución espontánea de pequeñas cantidades de contenido gástrico hacia la boca, que no es precedida de náuseas ni arcadas. Es, generalmente, un síntoma funcional que puede acompañar a la eructación. Sin embargo, puede presentarse en lesiones orgánicas próximas al cardias (achalasia, divertículo esofágico, hernia hiatal, estenosis esofágica, úlcera o cáncer de esófago). También puede verse en la úlcera péptica cuando hay obstrucción pilórica, piloroespasmo o hipersecreción gástrica.

Acidez o ardor. La acidez o ardor, referida al epigastrio, suele ser secundaria a trasgresiones alimenticias y alcohólicas o bien a trastornos digestivos funcionales. Cuando tiene ritmo horario o periodicidad en el tiempo, a veces estacional, y se alivia con los alimentos y antiácidos, puede deberse a una úlcera péptica. Es importante diferenciar, mediante el interrogatorio, si se trata de acidez o de pirosis.

Pirosis. La pirosis es una sensación de acidez, ardor o quemadura referida al epigastrio y que asciende retroesternalmente hacia la faringe. En la mayoría de los casos indica un reflujo de contenido ácido del estómago hacia el esófago (reflujo gastroesofágico), lo que provoca inflamación de este órgano (esofagitis). El malestar suele ser mayor en decúbito dorsal y en la noche. A veces se asocia a hernia diafragmática (hernia hiatal). La pirosis puede, ocasional y transitoriamente, ser producida por alcohol o aspirina. En ocasiones, no se encuentran alteraciones que expliquen la pirosis, la que puede asociarse a aerofagia.

Eructación. La eructación es el acto de expulsar por la boca en forma ruidosa el aire acumulado en el estómago (eructo). Existe una eructación fisiológica que se produce después de comidas copiosas y que en algunas culturas es socialmente aceptada. En algunos sujetos, es un acto voluntario y un mal hábito. El eructo puede acompañarse de regurgitación ácida. Se observa frecuentemente en trastornos digestivos funcionales como la aerofagia, que es la asociación de distensión abdominal posprandial precoz y malestar epigástrico que son aliviados con la eructación. Se cree que obedece a una deglución exagerada de aire atmosférico que presentan algunos sujetos ansiosos.

Meteorismo. El meteorismo es una distensión del abdomen por acumulación de gases en el tubo digestivo, lo que se evidencia por timpanismo a la percusión abdominal. La sensación de distensión abdominal es referida por los enfermos como "hinchazón", pero en estos casos no se acompaña de timpanismo ni aumento de volumen objetivo del abdomen. La sensación de distensión abdominal, eructación y flatulencia anal (dispepsia flatulenta) se atribuye a un aumento del contenido gaseoso en el tubo digestivo por deglución exagerada de aire ambiental y/o formación aumentada de gases por los bacterios del colon sobre sustratos fermentables, especialmente hidratos de carbono. Estos síntomas son frecuentes de observar en pacientes funcionales.

El meteorismo, además de ser un síntoma dispéptico, se presenta en el íleo paralítico, obstrucción intestinal, peritonitis, cólico renal, megacolon, y en algunas enfermedades infecciosas como la fiebre tifoidea. También se describe meteorismo como síntoma precoz de ascitis: "los vientos preceden a las lluvias", decían los antiguos clínicos. Algunos casos de hipo o singulto también podrían considerarse en los síntomas dispépticos (ver *Glosario de enfermedades*).

SEMIOLOGÍA DE LA DISPEPSIA

La dispepsia puede presentarse en forma ocasional, ser reciente o crónica (Tabla 3-6).

Tabla 3-6. Semiología de la dispepsia

Ocasional
Reciente o crónica
Recurrente
Persistente
Precoz o tardía
Específica (selectiva) o inespecífica

La dispepsia ocasional no tiene importancia médica y habitualmente se relaciona con excesos en la comida o bebida. La dispepsia reciente, de pocos días de evolución en un paciente joven, puede formar parte de los síntomas prodrómicos de una hepatitis aguda viral (saciedad precoz, repugnancia alimenticia, malestar abdominal, junto a anorexia, náuseas o vómitos). En un paciente en la quinta década de la vida, una dispepsia reciente, de pocas semanas o algunos meses, obliga a descartar un carcinoma gástrico. La dispepsia crónica recurrente o persistente, siempre tiene importancia médica y obliga a investigar su causa.

La dispepsia puede presentarse inmediatamente después de las comidas (dispepsia precoz) o tiempo después de ella (dispepsia tardía); esta distinción no tiene gran valor semiológico. En colecistópatas y en el síndrome pilórico la dispepsia es precoz; y, ocasionalmente, una dispepsia tardía vaga con ritmo horario y periodicidad puede deberse a una úlcera péptica.

Puede haber una dispepsia inespecífica, es decir, presentarse con la ingestión de cualquier tipo de alimento, o específica (selectiva), tras la ingestión de determinado tipo de alimento. Pacientes con deficiencia de lactasa intestinal tienen dispepsia con la ingestión de leche (meteorismo, flatulencia) y, los con patología de la vesícula o vía biliar, con la ingestión de alimentos ricos en grasas (dispepsia biliar). Dispepsia biliar es una inadecuada denominación ya que enfermos funcionales sin patología biliar pueden presentar el mismo tipo de intolerancia

por grasos; el diagnóstico de colecistopatía crónica calculosa no se sustenta en la dispepsia, sino que en la existencia de cólicos biliares. En casos de dispepsia alimenticia es preferible enumerar los alimentos que el enfermo no tolera.

Causas

La dispepsia tiene múltiples causas, tanto digestivas como extradigestivas (Tabla 3-7). Este hecho le quita especificidad diagnóstica y obliga un estudio exhaustivo para precisar su causa. La mayor parte de las dispepsias se origina en afecciones del aparato digestivo pero, en ocasiones, pueden deberse a otras enfermedades, como insuficiencia cardíaca congestiva, enfermedad coronaria, infección urinaria o afecciones ginecológicas.

La dispepsia es frecuentemente mero acompañante de otro síntoma predominante: dolor abdominal, diarrea, constipación, náuseas y vómitos, etc., sobre los cuales se centra el diagnóstico causal.

En nuestro medio, las causas digestivas de dispepsia crónica más frecuentes, especialmente en mujeres, son los trastornos digestivos funcionales (aerofagia, colon irritable), constipación crónica, abuso de laxantes y colecistopatía crónica calculosa. En personas de edad avanzada la dispepsia reciente es más frecuente en afecciones digestivas malignas.

El mecanismo de producción no es bien conocido y se supone que se origina en trastornos motores y/o secretores del aparato digestivo. Hay que tener presente que pocos síntomas dispépticos tienen valor diagnóstico en sí mismos y se presentan en diversas patologías digestivas tanto orgánicas como funcionales.

Tabla 3-7. Causas de dispepsia

Digestivas	Trastornos funcionales digestivos Colecistopatía crónica calculosa Constipación crónica Abuso de laxantes Reflujo gastroesofágico Hernia hiatal Hepatitis aguda (período prodrómico) Úlcera gastroduodenal Ascitis Cáncer gástrico Gastritis aguda y crónica Pancreatopatías Síndrome pilórico Síndrome poscolecistectomía Síndrome posgastrectomía Asociación de patología digestiva
Extradigestivas	Infección urinaria Insuficiencia cardíaca congestiva Uremia crónica Neoplasias extradigestivas Tuberculosis pulmonar Embarazo Drogas (aspirina, antibióticos, antirreumáticos) Alcohol Tabaco Alergia alimenticia

Laboratorio y exploración instrumental

Los exámenes deben ser orientados según la hipótesis diagnóstica que ha formulado del médico. El laboratorio clínico que llamamos básico (hemograma, sedimentación globular, proteína C reactiva, perfil bioquímico, perfil lipídico, examen de orina), puede proporcionarnos datos que no sospechábamos, por ejemplo, anemia, diabetes, retención nitrogenada, transaminasas elevadas, sedimentación alta, etc. Habitualmente hay que recurrir a exámenes por imágenes (ecotomografía abdominal) para descartar una colelitiasis o enfermedad pancreática; radiología por contraste y endoscopía alta para descartar reflujo gastroesofágico y hernia hiatal, úlcera péptica o cáncer gástrico; hemorragias ocultas en deposiciones y colonoscopía para descartar cáncer colónico, etc. Aun en pacientes en que sospechamos fundadamente un trastorno digestivo funcional, es prudente realizar una investigación de laboratorio completa.

Enfoque diagnóstico de la dispepsia en clínica

La anamnesis y el examen físico deben ser acuciosos para orientarnos en el diagnóstico y pesquisar, por ejemplo, patología extradigestiva como causa de la dispepsia. Salvo la dispepsia ocasional y de causa evidente, como una trasgresión alimenticia o alcohólica, toda dispepsia sea reciente o crónica exige la práctica de exámenes de laboratorio y procedimientos de exploración.

Un método práctico de abordar el **diagnóstico diferencial de la dispepsia** es plantearse las siguientes preguntas sucesivas:

1. ¿Es de origen digestivo o extradigestivo?
2. Si su origen es digestivo: ¿Es de causa orgánica o funcional?
3. Si es de causa orgánica: ¿Es benigna o maligna?
4. ¿Es producida por alguna droga usada crónicamente (incluido el alcohol)?

El diagnóstico de dispepsia funcional solo debe plantearse en pacientes con dispepsia de larga evolución (años), sin enflaquecimiento, con evidencias claras de alteración emocional y en quienes se ha descartado una causa orgánica. Es un error plantear el diagnóstico de dispepsia funcional en un adulto mayor que acusa una dispepsia de iniciación reciente.

Una dispepsia reciente en un sujeto que refiere compromiso del estado general (enflaquecimiento) debe hacer plantear un origen orgánico de naturaleza maligna.

Siempre debe excluirse la ingestión crónica de medicamentos o alcohol como causa de una dispepsia; apoya esa posibilidad diagnóstica si su suspensión la mejora.

La alergia como causa de dispepsia es de observación excepcional y de difícil diagnóstico; para aceptarla, debe existir una relación muy clara entre síntomas e ingestión del alimento ofensor. La dispepsia exige una laboriosa exploración de laboratorio, incluidos exámenes radiológicos, endoscópicos, ecográficos, parasitológicos e investigación de hemorragias ocultas en las deposiciones. Aun así, en no pocas ocasiones, su origen no se puede precisar. Es posible que en estos casos tenga una causa emocional, o bien, los métodos actuales de exploración no permiten el diagnóstico causal.

NÁUSEAS Y VÓMITOS

El acto del vómito es un complejo arco reflejo neural. Los diferentes estímulos capaces de provocar vómitos responden, por lo general, a dos tipos de mecanismos.

- **Estímulos que influyen directamente sobre el centro del vómito (CV).** Este se localiza en la formación reticular del tronco del encéfalo y recibe impulsos aferentes viscereales procedentes del tracto gastrointestinal (faringe, estómago, intestino, conductos biliares, mesenterio y peritoneo) y de otros órganos como el corazón y sistema uroexcretor. La inflamación, isquemia, oclusión y perforación de estas estructuras genera impulsos que son conducidos por el vago y el simpático activando el CV. En este proceso se hallan implicados algunos neurotransmisores como la dopamina, histamina y serotonina que actúan a través de la interacción con sus respectivos receptores.
- **Estímulos que influyen sobre la zona gatillo quimiorreceptora.** Esta se localiza en el suelo del cuarto ventrículo e integra diferentes receptores que responden a diversos estímulos químicos, neurotransmisores endógenos y neuropéptidos. Entre ellos se incluyen drogas quimioterapéuticas, diversos medicamentos y toxinas y la hipoxia. Los impulsos procedentes de la región vestibular y ciertas alteraciones metabólicas (ej.: uremia y cetoacidos diabética) también pueden inducir vómitos por este mecanismo. Se piensa que la zona gatillo quimiorreceptora transmite la señal generada por estos estímulos directamente al centro del vómito. Una vez activado el CV, este transmite señales eferentes a través del vago, nervio frénico y nervios espinales hacia el estómago, intestino delgado, diafragma y musculatura abdominal, responsable de la secuencia final del vómito: el aumento de la presión gástrica y la expulsión del contenido gastroesofágico hacia la boca (Figura 3-5).

Las náuseas, arcadas y vómitos son síntomas que suelen presentarse juntos, aunque pueden ser síntomas independientes. A continuación se definen estos y otros términos.

- **Náusea:** náusea es una sensación desagradable de repulsión por los alimentos y deseo inminente e involuntario de vomitar. Habitualmente, precede al vómito. Las causas de náuseas son similares a las del vómito.
- **Arcadas:** las arcadas son contracciones espasmódicas de los músculos espiratorios del tórax, con descenso y espasmo súbito del diafragma y contracción súbita simultánea de los músculos abdominales. La arcada suele preceder al vómito o bien presentarse como un síntoma independiente (**vómito fallido**).
- **Vómito:** el vómito o emesis consiste en la expulsión forzada y enérgica de contenido gástrico por la boca, generalmente repetido y habitualmente precedido de náuseas y acompañado de arcadas.

La regurgitación y la rumiación son otros trastornos digestivos relacionados con la alimentación que pueden obedecer a alteraciones orgánicas o ser fisiológicos, particularmente en lactantes.

Figura 3-5. Centros de estímulo del vómito.

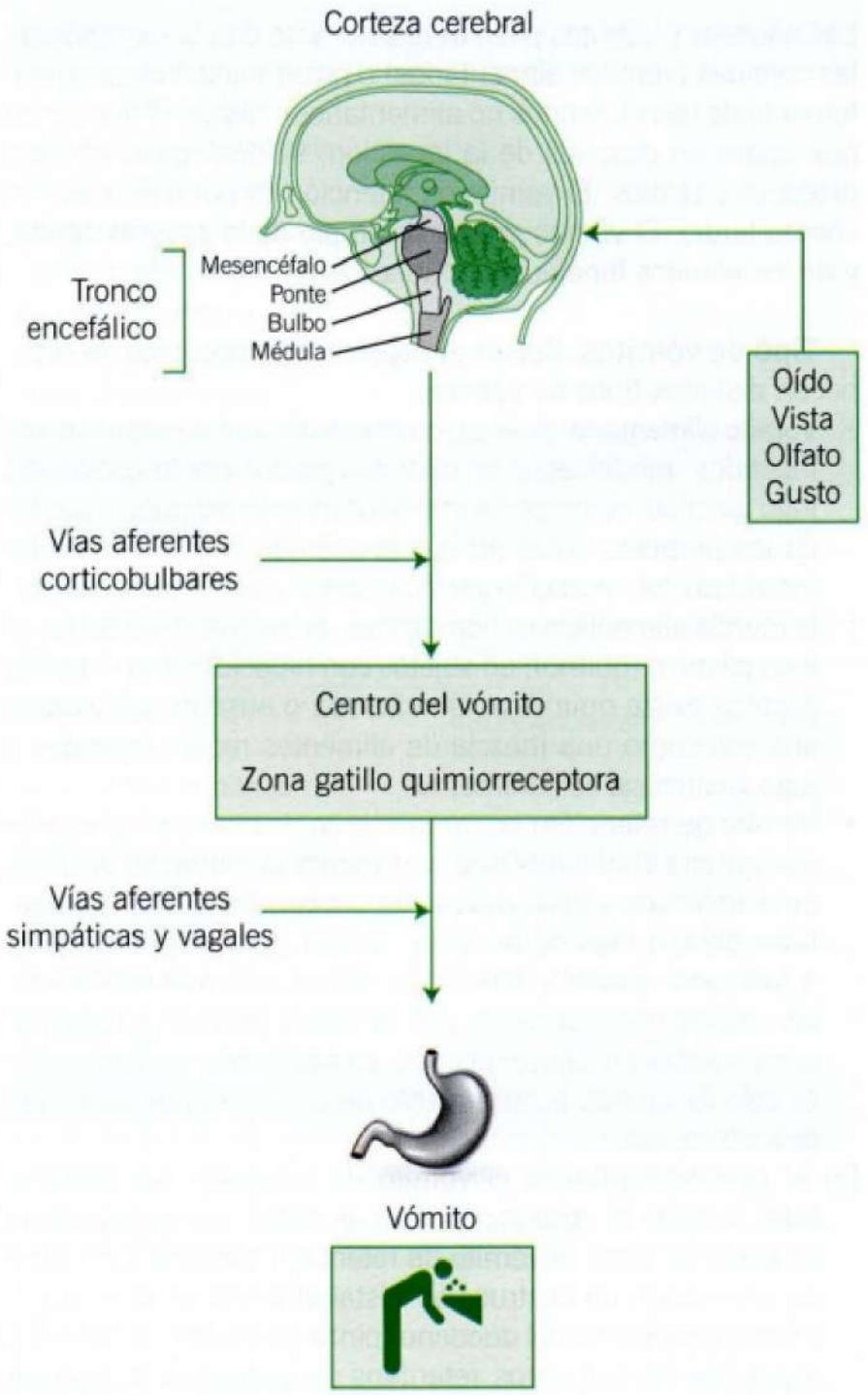

- **Regurgitación:** consiste en la devolución espontánea de pequeña cantidad de contenido gástrico hacia la boca, que no va acompañada de náuseas ni arcadas; de sabor agrio o amargo. En la regurgitación no participan los músculos espiratorios del tórax como en el vómito. En el adulto puede obedecer a estrechez o estenosis esofágica (ej.: por cáncer esofágico) o por descoordinación del control nervioso del esófago y del esfínter esofágico inferior. Es frecuente de observar en lactantes y, habitualmente, no tiene significado patológico.
- **Rumiación:** la rumiación o mericismo se define como la regurgitación de alimento desde el estómago a la boca, nueva masticación del alimento y redeglución al estómago; generalmente, corresponde a regurgitación en la que el alimento es redeglutido en vez de ser expulsado por la boca y ocurre con el eructo, no con náuseas ni vomito; no tiene sabor ácido ni amargo. Se observa en lactantes y niños pequeños. Se desconoce su causa. Rara en el adulto.

SEMIOLOGÍA GENERAL DEL VÓMITO

Las náuseas y vómitos pueden relacionarse con la ingestión de las comidas (vómitos alimentarios) o presentarse independientemente de ellas (vómitos no alimentarios). Según el tiempo en que aparecen después de la ingestión, se distinguen vómitos precoces y tardíos. El vómito de retención es por definición un vómito tardío. El vómito precoz es propio de la gastritis aguda, y de los vómitos funcionales (Tabla 3-8).

Tipo de vómitos. Según el aspecto macroscópico se reconocen distintos tipos de vómitos:

- **Vómito alimentario:** en él se reconocen alimentos recientemente ingeridos, modificados en distintos grados por la acción del jugo gástrico; se presenta inmediatamente después o dentro de las primeras horas de la ingestión de los alimentos. En individuos con secreción gástrica normal o con hipersecreción, la mezcla alimenticia es homogénea, finamente dividida por el jugo gástrico (quimo); en sujetos con hipoclorhidria o aquilia gástrica existe quimificación alterada o ausente y el vómito aparece como una mezcla de alimentos recién ingeridos y jugo gástrico, o solo alimentos.
- **Vómito de retención:** se llama vómito de retención el vómito alimentario abundante que se presenta tardíamente después de la ingestión y en el cual se reconocen los alimentos ingeridos ocho o más horas antes. Indica obstrucción orgánica o funcional a nivel pilórico o duodenal (síndrome pilórico); las causas más corrientes son la úlcera pilórica o duodenal complicadas y el cáncer pilórico; en ocasiones, la obstrucción es solo funcional, acompañante de una úlcera de cualquier otra ubicación.

En el síndrome pilórico el vómito de retención no contiene bilis; cuando la obstrucción es más distal, por debajo de la ampolla de Vater, el vómito de retención contiene bilis. Una de las causas de obstrucción distal al píloro es la oclusión arteriomesentérica del duodeno (pinza mesentérica). Vómitos repetidos de alimentos retenidos se pueden observar en casos de achalasia esofágica, grandes divertículos esofágicos o gástricos, o en el estómago en reloj de arena. Menos frecuentemente se presenta vómito de retención en ausencia de toda lesión orgánica por atonía gástrica como, por ejemplo, en diabéticos (gastroparesia diabética).

- **Vómito de jugo gástrico:** el vómito de jugo gástrico puro en cantidad importante, generalmente persistente y nocturno, se puede observar en ulcerosos duodenales como en la hipersecreción gástrica y en el síndrome de Zollinger Ellison (ver *Glosario de enfermedades*).
- **Vómito hemorrágico:** es el vómito que contiene sangre. Puede ser solo un vómito alimentario con estrías sanguinolentas, en individuos con vómitos intensos y repetidos sin enfermedad orgánica del tubo digestivo alto; o un vómito de sangre pura, debido a lesiones sangrantes del esófago, estómago o duodeno (hematemesis). La sangre puede ser roja o rojo-negruzca, dependiendo del sitio de origen y del tiempo que la sangre ha permanecido en contacto con el jugo gástrico. En raras ocasiones, hay que diferenciar una hematemesis del vómito hemorrágico derivado de deglución de sangre proveniente de las fosas nasales (epistaxis).

Tabla 3-8. Semiología general del vómito

Según tiempo de aparición después de ingerir la comida	Precoz Tardío
Según aspecto macroscópico	Vómito alimentario No alimentario De retención De jugo gástrico Hemorrágico "Concho de café" Mucoso Bilioso Purulento Otros (parásitos, cálculos)
Síntomas acompañantes	Malestar general Síntomas autonómicos Fatiga Hipotensión arterial Lipotimia
Causas	Digestivas Extra digestivas

- **Vómito "concho de café":** cuando la hemorragia del tubo digestivo alto es lenta y da tiempo para que el ácido clorhídrico del estómago convierta la hemoglobina roja en hematina parda, el vómito hemorrágico toma el aspecto de "concho de café", que habitualmente no es reconocido como hemorragia por el enfermo.
- **Vómito mucoso:** vómitos matinales de pequeñas cantidades de mucus filante mezclado con jugo gástrico, acompañados de intensas arcadas se observan en alcohólicos crónicos (pituita matinal).
- **Vómito bilioso:** vómito líquido de color verde oscuro y sabor amargo; puede tener primariamente estas características o después de vómitos alimentarios repetidos. No tiene otra significación semiológica que indicar que el vómito ocurre en un estómago vacío de alimentos, con regurgitación de bilis desde el duodeno.
- **Vómito purulento:** rarísimo. Sugiere afecciones muy infrecuentes como gastritis supurativa, absceso gástrico o ruptura de un absceso extragástrico en el estómago.
- **Otros tipos de vómitos:** muy excepcionalmente se puede vomitar parásitos del intestino delgado (ascaris), cálculos vesiculares en casos de fístula colecistoduodenal o cuerpos extraños deglutidos.

Síntomas acompañantes. La náusea y el vómito se acompañan de malestar general indefinido y síntomas autonómicos: salivación, sudación, palidez de la piel, bradicardia y en ocasiones presentarse hipotensión e, incluso, lipotimia. A veces, un malestar general vago con taquicardia y otros síntomas autonómicos sin causa aparente son el pródromo de náuseas y vómitos que sobrevendrán minutos después.

Causas de vómitos

Los vómitos pueden ser de causa digestiva o extradigestiva (Tabla 3-9).

Causas digestivas. Se observan vómitos en afecciones digestivas agudas como el cólico biliar, colecistitis aguda y pancreatitis aguda; gastritis agudas de cualquier etiología (ej.: alcohólica) y gastroenteritis aguda por intoxicación alimenticia; y en las infrecuentes alergias alimenticias. La úlcera gástrica y duodenal pueden presentar náuseas y/o vómitos; sin embargo, el vómito no es un síntoma frecuente en la úlcera, salvo que esté complicado (ej.: obstrucción pilórica) (ver *Síndrome de retención gástrica*, p. 222). La anorexia, repugnancia alimenticia, náuseas y vómitos son síntomas del período prodrómico de una hepatitis aguda viral, antes de la aparición de la ictericia. En el cáncer gástrico se observa anorexia, repugnancia por alimentos y náuseas. El vómito es un síntoma importante en la peritonitis localizada o generalizada y en la obstrucción intestinal.

Causas extradigestivas:

- **Médicas:** enfermedades pulmonares agudas (neumonía) o crónica (TBC pulmonar); cardiovasculares (infarto del miocardio, insuficiencia cardíaca congestiva); infecciones del aparato urinario, especialmente si comprometen la pelvis renal y el riñón (pielonefritis aguda); procesos inflamatorios agudos del aparato genital de la mujer (salpingitis aguda). En el embarazo, particularmente en el primer trimestre, las náuseas y vómitos son relativamente frecuentes; a veces son muy intensos y persistentes (hiperemesis gravídica) (ver *Embarazo*, p. 194).

La tos muy intensa puede inducir vómitos (tos emetizante); es más frecuente de observar en la tos convulsiva (coqueluche).

El vómito es un síntoma destacado en enfermedades cerebroespinales: meningitis aguda e hipertensión endocraneana de cualquier etiología, muchas veces con carácter de vómito en proyectil (ver *Síndrome de hipertensión endocraneana*, p. 300); se le puede observar también en el período agudo de un accidente vascular cerebral.

Se pueden presentar vómitos en enfermedades metabólicas y endocrinas: en la quetoacidosis diabética, uremia aguda o crónica y en la crisis addisoniana (insuficiencia suprarrenal crónica) (ver: *Glosario de enfermedades*).

- **Medicamentosas:** cualquier medicamento ingerido por vía oral puede producir náuseas o vómitos por acción directa irritativa de la mucosa gástrica (gastritis medicamentosa) o por acción sobre el sistema nervioso central, como ocurre en la sobredosificación de digital (intoxicación digitálica); este cardiotónico se utiliza hoy mucho menos que en el pasado. Las drogas citotóxicas (quimioterapia) son causa frecuente de vómitos.
- **Psicológicas y psiquiátricas:** impresiones desagradables o emociones muy intensas pueden inducir náuseas o vómitos en personas hipersensibles. En cuadros neuróticos (neurosis de ansiedad, histeria) o psicóticos, puede haber vómitos funcionales; así como en la anorexia nerviosa –afección psiquiátrica propia de la mujer– caracterizada por anorexia, náuseas, vómitos y enflaquecimiento acentuado.

Tabla 3-9. Causas de vómitos

Digestivas	
Gastroenteritis aguda	
Intoxicación alimenticia	
Hepatitis aguda viral	
Peritonitis localizada o generalizada	
Obstrucción intestinal	
Cáncer gástrico	
Úlcera gastroduodenal complicada	
Alergia alimentaria	
Extradigestivas	
Enfermedades	Ejemplos
Pulmonares agudas	Neumonía
Pulmonares crónicas	TBC
Cardiovasculares	Insuficiencia cardíaca congestiva
Infecciones urinarias	Pielonefritis aguda
Inflamaciones ginecológicas	Salpingitis aguda
Psicológicas y psiquiátricas	Vómito funcional
Neurológicas	Tumor cerebral
Otológicas	Vértigo paroxístico
Otras causas	
Embarazo	Hiperemesis gravídica
Medicamentos	Citotóxicos

Enfoque diagnóstico de las náuseas y vómitos en clínica

En la mayoría de los casos las náuseas y vómitos obedecen a enfermedades orgánicas, siendo las de origen funcional comparativamente muchos menos frecuentes: antes de catalogar un vómito como de origen funcional debe descartarse una afección orgánica. Lo más frecuente es que las náuseas y vómito sean producidos por enfermedades del aparato digestivo o de sus glándulas anexas, pero siempre debe tenerse presente la posibilidad de un origen extradigestivo. En el caso de náuseas o vómitos recientes se debe preguntar por la ingestión de medicamentos, investigar la ingestión crónica de alcohol, la existencia de embarazo y descartar que sea el período prodrómico de una hepatitis aguda viral. Probablemente, la causa más frecuente de vómitos sean las trasgresiones alimenticias y alcohólicas y las denominadas gastroenteritis agudas debidas a ingestión de alimentos contaminados por gérmenes o sus toxinas. Sin embargo, el médico debe ser cuidadoso con el diagnóstico de gastroenteritis aguda (con o sin diarrea concomitante) y observar la evolución de su enfermo, dado que los vómitos pueden ser la manifestación de otra enfermedad digestiva o extra digestiva

grave. El principal problema de los cuadros de vómitos y diarrea, sobre todo si son profusos, es la deshidratación. Las náuseas o vómitos ocasionales, por lo general, no requieren de una investigación de laboratorio, sobre todo si existe una relación temporal clara con la ingestión de medicamentos o trasgresiones alimentarias y/o alcohólicas, o embarazo. Sin embargo, si estos síntomas son intensos, repetidos o persistentes, o se acompañan de otros síntomas (dolor abdominal acentuado, ictericia, fiebre, cefalea, etc.) obligan a investigar el tubo digestivo y sus glándulas anexas y, eventualmente, otros aparatos y sistemas.

DIARREA

Se define la diarrea como a evacuación de deposiciones de consistencia disminuida (o de contenido líquido aumentado) y, en la mayoría de los casos, de frecuencia mayor que lo normal. "Evacuación demasiado rápida de deposiciones demasiado líquidas", la define Roux.

Las evacuaciones diarreicas pueden ser solo material fecal o contener elementos patológicos (sangre, pus) y pueden o no acompañarse de síntomas concomitantes (dolor abdominal, vómitos, fiebre, enflaquecimiento, etc.).

Debe distinguirse la diarrea de la "**pseudodiarrea**", que consiste en la evacuación repetida de pequeñas cantidades de líquido fecaloideo debido a inflamación mecánica del recto (rectitis) por una masa fecal dura retenida en la ampolla (impacto fecal). Es una forma extrema de constipación que simula una diarrea.

La diarrea con sangre, *mucus* y pus, que se acompaña de pujo y tenesmo se denomina **disentería**; se debe a inflamación del recto (rectitis) y/o del colon (colitis) (Figura 3-6).

Figura 3-6. Colitis ulcerosa inespecífica.

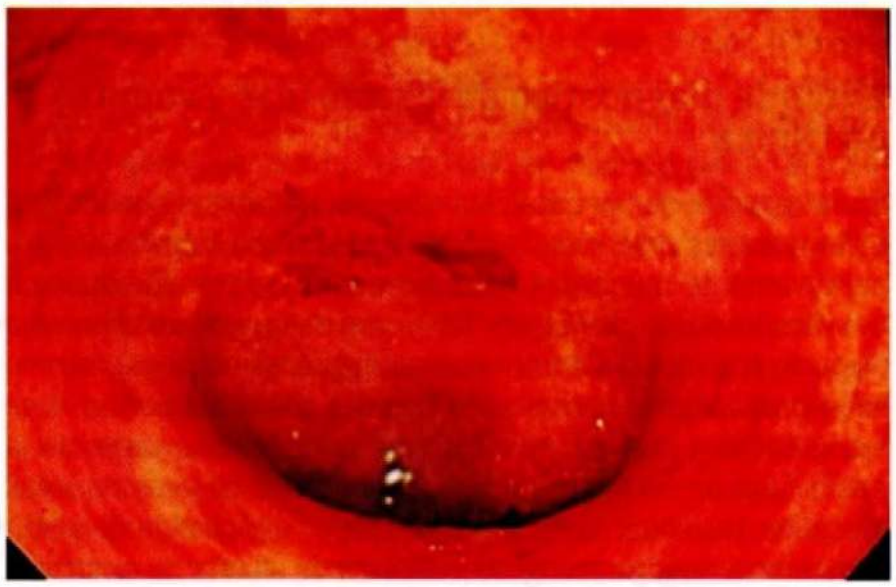

Se conoce como **lientería** aquella diarrea en la que se pueden reconocer a simple vista alimentos no digeridos; traduce un tránsito intestinal acelerado.

La diarrea es un síntoma inespecífico que puede deberse a múltiples causas de distinta naturaleza, pronóstico y tratamiento. Puede ser de corta evolución, días o pocas semanas (diarrea aguda) o prolongarse por meses e, incluso, años (diarrea crónica).

SEMIOLOGÍA DE LA DIARREA

En un enfermo con diarrea el médico debe investigar: tiempo de evolución, comienzo y circunstancias de aparición, características de la deposición, número de evacuaciones y evolución diaria y síntomas concomitantes (Tabla 3-10).

Tabla 3-10. Semiología general de la diarrea

Tiempo de evolución	Aguda Crónica
Comienzo	Brusco Insidioso Violento
Circunstancias de aparición	Comidas ingeridas Trasgresión alimentaria o alcohólica Estrés emocional
Características de la deposición	Consistencia Color Mucus Sangre Pus
Número de evacuaciones	Múltiples Única
Evolución diaria	Diurna Nocturna Diurna y nocturna
Síntomas concomitantes	Dolor abdominal Fiebre Náuseas y vómitos Alteración emocional Enflaquecimiento

Tiempo de evolución. El tiempo de evolución separa las diarreas agudas y crónicas. Convencionalmente, definimos la diarrea aguda como aquella que en forma continua o intermitente dura menos de un mes; y como diarrea crónica la que en forma continua dura más de un mes o, en forma intermitente, dura más de tres meses. La diarrea crónica puede ser continua o intermitente o alternar períodos de diarrea con períodos de constipación.

Comienzo y circunstancias de aparición. El comienzo puede ser brusco en las diarreas agudas o, insidioso, en la mayoría de las diarreas crónicas; en ocasiones el comienzo es violento como en las intoxicaciones alimenticias.

Deben investigarse las circunstancias en que apareció la diarrea (comida en el hogar, restaurant o fuente de soda, viajes) y si otras personas que compartieron un alimento están o no afectadas, lo que es importante en caso de intoxicaciones alimenticias o diarreas agudas infecciosas. También debe investigarse

situaciones de estrés emocional con el que pudiera coincidir el comienzo o exacerbación de la diarrea, como se observa en la diarrea aguda emocional o en la crónica funcional.

Características de la deposición:

- **Consistencia:** la consistencia puede ser blanda, pastosa o líquida, dependiendo del mayor o menor contenido de aguda de las deposiciones.
- **Color:** normalmente, las deposicione, excrementos o heces son de color café de diferente intensidad. El color se debe a la presencia del pigmento biliar estercobilina y varía de acuerdo a la ingestión de alimentos y medicamentos.
  Algunas enfermedades de importancia modifican su color. Las deposiciones de color negro (como alquitrán o carbón) y de olor nauseabundo se deben a una hemorragia digestiva alta y se denominan melena (ver *Hemorragia digestiva*, p. 90); las deposiciones decoloradas, grisáceas o blancas, revelan una alteración de la secreción de bilis por el hígado (colestasis intrahepática) (ver *Laboratorio bioquímico hepático*, p. 559) o una obstrucción completa de la vía biliar extrahepática; las heces de color amarillo claro (color mantequilla), voluminosas, que flotan el agua y de olor rancio (deposiciones esteatorreicas) revelan una eliminación exagerada de grasas (**esteatorrea**) por malabsorción (ver *Síndrome de malabsorción*, p. 226); las deposiciones de color verde se pueden observar especialmente en niños pequeños, en el adulto son raras y cuando son ocasionales solo reflejan tránsito intestinal acelerado.
  Hay que tener presente que algunos medicamentos alimentos pueden determinar un cambio de color en las deposiciones: la ingestión de hierro o sus derivados, bismuto, carbón vegetal, o ingestión reciente de espinacas, pueden determinar un **color grisáceo** o **negruzco** de las heces, que pueden ser confundidas con una melena; un **color rojizo** puede deberse a la ingestión de remolacha o de tomates; la ingestión de clorofila, presente en alimentos vegetales y en algunos suplementos alimenticios, pueden dar a las heces un **color verdoso**.
- ***Mucus:*** la presencia de *mucus* no es en sí un hecho patológico; indica una hipersecreción de las glándulas mucosas del colon y se observa en diarreas funcionales; en ocasiones hay eliminación exclusiva de grandes cantidades de *mucus* (colitis mucosa), hoy de rara observación. También puede observarse diarrea mucosa en algunos casos de adenoma velloso del sigmoides o recto, un tumor poco frecuente.
- **Sangre y pus:** la presencia de sangre y pus es siempre un hecho patológico e indica rectitis y/o colitis; se observa en el síndrome disentérico de cualquier etiología y se acompaña de pujo y tenesmo.

Número de evacuaciones y evolución diaria. La frecuencia diaria es variable y depende de la causa que provoca la diarrea. Las evacuaciones son habitualmente muy frecuentes en las diarreas de origen bacteriano o enterotóxico; en los trastornos funcionales del colon pueden ser únicas.

La evolución en el día permite orientarse sobre la naturaleza orgánica o funcional de una diarrea; en general, la diarrea de origen funcional se presenta solo durante el día y no en la noche, en tanto que la orgánica es diurna y nocturna. Con frecuencia la diarrea funcional es predominante o exclusivamente matinal y posprandial.

Síntomas concomitantes. Es importante precisar la existencia de síntomas concomitantes.

- **Dolor abdominal:** tanto en los casos agudos como crónicos puede o no haber dolor abdominal: cuando existe dolor, este suele preceder a la diarrea y es aliviado por la evacuación. Las diarreas crónicas con dolor abdominal son, generalmente, de origen inflamatorio; las debidas a hipertiroidismo o diabetes (enteropatía diabética) son, generalmente, diarreas indoloras.
  La relación entre el segmento intestinal comprometido y la zona abdominal en que es referido el dolor entrega importante información. En las diarreas por patología del intestino delgado o colon proximal que se acompañan de cólicos intestinales, el dolor es referido a la región periumbilical o fosa ilíaca derecha. El dolor en el abdomen bajo que precede y es aliviado por las evacuaciones apunta a patología del colon. El dolor en el cuadrante inferior izquierdo e hipogástrico que se relaciona con las evacuaciones y se acompaña de tenesmo indica patología del rectosigmoides. El dolor perineal durante o después de la defecación sugiere espasmo o patología anorrectal.
- **Fiebre:** en general, las diarreas agudas de origen bacteriano se acompañan de fiebre, no así las inducidas por enterotoxinas. La mayoría de las diarreas agudas que ve el clínico son afebriles. Son febriles las diarreas crónicas por tuberculosis intestinal o enfermedades granulomatosas del intestino (ileítis regional, colitis ulcerosa inespecífica) (ver *Glosario de Enfermedades*).
- **Náuseas y vómitos** (ver p. 77): las diarreas infecciosas, especialmente las producidas por toxinas bacterianas se acompañan de náuseas y/o vómitos. Los cuadros agudos de vómitos y diarreas habitualmente se rotulan como **gastroenteritis aguda**, término que, sin embargo, puede ocultar enfermedades generales graves que se manifiestan por vómitos y diarrea (cetoacidosis diabética, uremia crónica, enfermedad de Addison). La alternancia de períodos de diarrea y constipación se observa en el colon irritable y en el abuso de laxantes.
- **Compromiso del estado general:** el enflaquecimiento inclina decisivamente hacia una causa orgánica de la diarrea y en individuos de edad avanzada, hacia una afección neoplásica. La isoosporosis es una parasitosis intestinal que produce diarrea con acentuado enflaquecimiento que cuando se presenta en un paciente sobre 50 años hace pensar en neoplasia de colon; también provocan diarrea y enflaquecimiento el hipertiroidismo y la malabsorción intestinal.
- **Alteraciones emocionales:** la evidencia de síntomas de la esfera emocional (ansiedad, ánimo decaído, hostilidad, alteraciones del sueño, etc.) orientan hacia una diarrea de carácter funcional, sobre todo si se trata de un síntoma de antigua data y hay una estrecha relación entre un estrés emocional y el comienzo o agudización de la diarrea. Las diarreas funcionales en la inmensa mayoría de los casos no se acompañan de pérdida de peso, pese a la antigüedad de la historia diarreica.

Examen físico

El examen físico es de utilidad para evaluar el grado de deshidratación y enflaquecimiento, palpación de masas abdominales o pesquisa de signos de enfermedad general.

En el caso de la diarrea aguda lo más importante es determinar si existe deshidratación (taquicardia, hipotensión ortostática, sequedad de mucosas y axilas, etc.) que obligue a la reposición de líquido y electrólitos. Puede además comprobarse fiebre y sensibilidad a la palpación profunda del abdomen.

En las diarreas crónicas el examen físico puede revelar enflaquecimiento (cáncer de colon, síndrome de malabsorción, pelagra, etc.), adenopatías (linfomas, TBC), melanodermias y melanoplaquias (enfermedad de Addison), aliento urémico (uremia crónica), hipotensión (enfermedad de Addison) o hipertensión arterial (nefropatías crónicas), taquicardia y manos calientes y húmedas (hipertiroidismo). Puede comprobarse distensión abdominal (síndrome de malabsorción, colon irritable), masas abdominales (cáncer de colon, ileítis regional, diverticulitis aguda), cicatrices de fístulas en la pared abdominal anterior o periné (enfermedad de Crohn), etc. El tacto rectal sirve para descartar pseudodiarrea y puede comprobar tumores rectales.

Causas

En general, la diarrea de heces de pequeño volumen y acompañadas de urgencia defecatoria se debe a patología del colon izquierdo y recto y las más voluminosas a patología del intestino delgado y colon proximal.

Diarrea aguda. La diarrea aguda puede tener diferentes etiologías: infecciosa, parasitaria, por drogas alcohol; o bien puede ser extradigestiva, manifestación de una enfermedad general (Tabla 3-11). Las diarreas de corta duración, autolimitadas más probablemente tienen un origen infeccioso o enterotóxico.

En la diarrea aguda debe investigarse si la presentan otros miembros del grupo familiar o contactos sociales, en búsqueda del antecedente de ingestión común de un alimento sospechoso.

- La estimación del tiempo transcurrido entre la ingestión de un alimento sospechoso y el inicio de los síntomas puede orientar la etiología: un corto período de incubación (menos de 4 horas), ausencia de fiebre y vómitos desproporcionados, inclinan hacia una diarrea estafilocócica (intoxicación alimenticia): un período de incubación más largo (más de 6 a 8 horas) sin fiebre y con o sin vómitos, sugiere una diarrea por Escherichia coli enterotoxigénico o por *Clostridium perfringens*; si hay fiebre importante, hacia una shigellosis o salmonelosis. Solo en el caso de infecciones por *E. coli* invasiva, *Shigella*, *Salmonella parahemoliticus*, es posible identificar el agente por cultivo de las deposiciones. Excepcionalmente, una diarrea aguda febril puede ser el modo de comienzo de un paratifus (*Salmonella paratyphi*).
- Una diarrea aguda puede ser secundaria al uso de antibióticos, colchicina o abuso del alcohol. El antecedente de ingestión de drogas debe investigarse sistemáticamente.
- Siempre debe tenerse presente ante una diarrea aguda la posibilidad de que sea manifestación de una enfermedad general, habitualmente grave (crisis addisoniana, acidosis diabética), que requiere tratamiento específico de urgencia (Tabla 3-12).
- Finalmente, un episodio de diarrea aguda puede ser la manifestación inicial de una enfermedad crónica del intestino como la ileítis regional, colitis ulcerosa inespecífica o de un cáncer de colon.

Tabla 3-11. Causas de diarrea aguda de origen digestivo

Infecciosas	a.	Bacterias: *Escherichia coli* *Shigellas* *Salmonellas* *Staphylococcus aureus* Otras: *(Clostridium botulinum, Clostridium difficile, Yersinia enterocolitica, Campylobacter jejuni)*
	b.	Virus: Parvovirus o rotavirus
Parasitarias		*Giardia lamblia* *Entamoeba histolytica* *Isospora belli* *Trichinella spiralis* *Balantidium coli*
Enterotóxicas		Toxina estafilocócica (intoxicación alimenticia) *Vibrio cholerae* *Escherichia coli* enterotoxígena *Clostridium perfringens* Metales pesados (plomo, mercurio, arsénico, cadmio)
Drogas		Laxantes Antibióticos Colchicina Alcohol Digital

Tabla 3-12. Causas de diarrea aguda de origen extradigestivo

Crisis addisonianas
Acidosis diabética
Hipertiroidismo
Uremia aguda
Anemia perniciosa

La mayoría de las diarreas agudas infecciosas son auto-limitadas y no requieren de exploración de laboratorio. Para el diagnóstico de las diarreas de origen viral no existen en nuestro medio elementos de laboratorio de utilidad práctica. El diagnóstico de las diarreas agudas de origen parasitario (lambliasis, isoosporosis) requiere examen parasitológico de las deposiciones.

Las disenterías exigen siempre exámenes bacteriológicos y parasitológicos y rectosigmoidoscopía (disentería amebiana

Tabla 3-13. Causas de diarrea crónica

a. Funcionales	Colon irritable de forma diarreica	
b. Orgánicas	Parasitarias	Amebiasis intestinal
		Giardiasis
		Isosporosis
	Por malabsorción	Enfermedad celíaca
		Poscirugía gástrica (gastrectomía, vagotomía)
		Pancreatitis crónica
		Resección intestinal
		Linfoma intestinal
		Amiloidosis intestinal
		Enfermedad de Whipple
	Neoplásicas	Cáncer de colon y recto
		Gastrinoma
		Adenoma velloso
	Enfermedades granulomatosas del intestino	Ileítis regional
		Colitis ulcerosa inespecífica
	Infecciosas	TBC intestinal
	Drogas	Laxantes
		Alcohol

Tabla 3-14. Diarrea crónica por enfermedades extradigestivas

Hipertiroidismo
Diabetes *mellitus*
Insuficiencia suprarrenal crónica
Uremia crónica
Pelagra

y bacilar) y eventualmente colonoscopía, enema baritado, biopsia rectal y determinación de anticuerpos circulantes con reactividad frente a citoplasma de neutrófilos (ANCA) (colitis ulcerosa inespecífica).

Diarrea crónica. En nuestro medio, las causas más frecuentes de diarrea crónica son los trastornos funcionales del colon (colon irritable), parasitosis, síndromes de malabsorción (ver p. 226) y las secundarias a cirugía gástrica (particularmente las que incluyen vagotomía, intervención que actualmente prácticamente no se realiza). Causas menos frecuentes son el cáncer de colon, la colitis ulcerosa inespecífica (manifestada generalmente por síndrome disentérico), la ileítis regional y TBC intestinal. El cáncer gástrico excepcionalmente se manifiesta por diarrea crónica (Tabla 3-13).

Tabla 3-15. Clasificación fisiopatológica de la diarrea

Diarrea osmótica
Diarrea secretoria
Diarrea exudativa
Diarrea por alteración de la motilidad intestinal

Siempre debe tenerse presente en una diarrea crónica la posibilidad que sea síntoma de una enfermedad general: hipertiroidismo, uremia crónica, enteropatía diabética, insuficiencia suprarrenal (Tabla 3-14). Es una buena norma clínica descartar hipertiroidismo en todo paciente con diarrea crónica.

Clasificación fisiopatológica

Desde un punto de vista fisiopatológico se reconocen cuatro tipos de diarrea (Tabla 3-15):

- **Diarrea osmótica:** se produce por acumulación en el intestino de solutos poco absorbibles (nutrientes o drogas), lo que aumenta la osmolaridad en el lumen, atrayendo agua del compartimiento extracelular. La diarrea osmótica es dependiente de la ingestión de alimentos o medicamentos, es posprandial y pasa con el ayuno (ingestión de sales de Mg, gastrectomía parcial, vagotomía, deficiencia de lactasa intestinal).
- **Diarrea secretoria:** por secreción anormal de agua y electrólitos hacia el lumen intestinal. Puede deberse a aumento de la presión hidrostática en la pared intestinal por inflamación de la mucosa; o a secreción activa de iones (bicarbonato, Cl) por el epitelio intestinal, estimulado por enterotoxinas. Este tipo de diarrea no tiene relación con la ingestión de alimentos o líquidos, es diurna y nocturna y no cede al ayuno (cólera, colibacilosis enterotoxigénica).
- **Diarrea exudativa:** es debida a lesión de la mucosa intestinal; participan tantos factores osmóticos como secretorios (enfermedad inflamatoria del intestino, enfermedad celíaca, linfoma intestinal).
- **Diarrea por perturbación de la motilidad intestinal:** mecanismo, probablemente, involucrado en el colon irritable (ver *Glosario de enfermedades*).

Exploración de laboratorio

En la generalidad de los casos de las **diarreas agudas** por ingestión de alimentos o agua contaminada no se requiere practicar exámenes de laboratorio. La mayoría de estas diarreas son autolimitadas y no requieren de exploración de laboratorio. Para el diagnóstico de las diarreas de origen viral no existen en nuestro medio elementos de laboratorio de utilidad práctica en clínica. El diagnóstico de las diarreas agudas de origen parasitario (lambliasis, isoosporosis) requiere examen parasitológico de las deposiciones. Las disenterías exigen siempre exámenes bacteriológicos y parasitológicos y recto-sigmoidoscopía (disentería amebiana y bacilar) y eventualmente colonoscopía, enema baritado, biopsia rectal y determinación de anticuerpos circulantes con reactividad frente a citoplasma de neutrófilos (ANCA) (colitis ulcerosa inespecífica).

El principal problema de las diarreas agudas es la eventual deshidratación por pérdida de líquidos y electrólitos, por lo que el tratamiento principal es la hidratación del paciente. Salvo excepciones, tampoco se requiere la administración de antibióticos.

Distinto es el caso de las diarreas crónicas en que es indispensable un estudio exhaustivo que incluye tacto rectal, rectosigmoidoscopía, colonoscopía y biopsia y, eventualmente, enema baritado; además, examen parasitológico y hemorragias ocultas en las deposiciones. Deben practicarse también exámenes generales (hemograma y VHS, glicemia, uremia) y, en algunos casos, exámenes gastroenterológicos más especializados (amilasemia, amilasuria, determinación de grasa en deposiciones, radiología o endoscopía de intestino delgado, pruebas de absorción intestinal, biopsia intestinal). Probablemente, debe estudiarse también la función tiroidea (niveles de TSH, T3 y T4).

Enfoque diagnóstico de la diarrea en clínica

Lo primero es determinar si es una diarrea aguda o crónica, cuyo enfoque diagnóstico es diferente. La mayoría de las diarreas agudas que ve el clínico son de origen infeccioso en relación con la ingestión de alimentos o agua contaminados con gérmenes o toxinas microbianas; pueden o no acompañarse de vómitos, fiebre y dolor abdominal cólico. En otros casos, se relacionan con transgresiones alimenticias o alcohólicas. Por ser habitualmente autolimitadas requieren solo de tratamiento sintomático; el principal riesgo de este tipo de diarreas es la deshidratación aguda que requiere pronta reposición de líquidos y electrolitos por vía parenteral. La disentería aguda y la intoxicación alimenticia propiamente tal (estafilocócicas) tienen características clínicas bien definidas y requieren exámenes y tratamiento específicos.

En el caso de la diarrea crónica, lo primero que debe dilucidar el médico es si se trata de una diarrea de causa orgánica o funcional. Clínicamente, ayudan la presencia o ausencia de elementos patológicos; evolución diaria, existencia de síntomas concomitantes y de enflaquecimiento. Toda diarrea crónica hace perentoria una investigación de laboratorio e instrumental exhaustiva para determinar su causa. Mientras más antigua es una diarrea con más probabilidad es funcional, especialmente si el estado general del paciente no se ha comprometido.

CONSTIPACIÓN O ESTREÑIMIENTO

El hábito de la defecación es individual y variable: hay personas que evacúan deposiciones de forma y consistencia normal una, dos o más veces al día; otras obran día por medio, o cada dos o tres días, siendo todas estas modalidades normales para estas personas.

La **constipación**, **estreñimiento** o **estitiquez** se define como una retención anormal de materia fecal en el colon, o como un retardo en la eliminación de excretas por el recto; generalmente, las deposiciones son de consistencia dura y difíciles de evacuar. Para concluir que existe constipación debe considerarse la consistencia de los excrementos, dificultad de evacuación y el retardo en la frecuencia defecatoria. Convencionalmente, se puede hablar de constipación cuando una persona habitualmente evacúa en forma espontánea aunque con dificultad, cada 3 o más días deposiciones de consistencia aumentada, o bien, requiere de laxantes o enemas evacuantes para poder defecar.

SEMIOLOGÍA DE LA CONSTIPACIÓN

La constipación puede ser de aparición reciente (días o pocas semanas) o crónica (meses o años de evolución), o haber acompañado a un individuo toda su vida. Según su evolución puede ser continua o periódica, o alternar con períodos de evacuación normal o diarrea (Tabla 3-16).

Tabla 3-16. Semiología general de la constipación

Tiempo de evolución	Reciente Transitoria Crónica
Tipo de evolución	Continua Periódica Alternando con diarrea
Forma de las deposiciones	Caprina Acintada
Síntomas acompañantes	Dolor al defecar Sangre y secreciones anormales Pujo y tenesmo Enflaquecimiento
Hábitos	Tipo de dieta Ingestión de líquidos Medicamentos Hábito defecatorio inadecuado Abuso de laxantes
Factores psicológicos y sociales	
Antecedentes epidemiológicos	
Constipación en afecciones abdominales agudas	Apendicitis aguda Diverticulitis aguda Peritonitis difusa Obstrucción intestinal Ìleo paralítico

Puede presentarse transitoriamente como síntoma acompañante de cuadros abdominales agudos (apendicitis aguda, diverticulitis, peritonitis difusa).

Si la defecación es dolorosa o se acompaña de eliminación de secreciones anormales (exudados, sangre, pus) indica patología anorrectal (hemorroides, fisura anal, fístulas, etc.), que están contribuyendo o determinando la estitiquez (ver *Síntomas anorrectales*, p. 86). La existencia de pujo o tenesmo junto a constipación son propios de una rectitis estercorácea por un impacto fecal rectal. La forma de la deposición tiene importancia semiológica: deposiciones acintadas pueden deberse a estrechez rectal, tumor rectal u otras causas; sin embargo, con mayor frecuencia la deposición acintada es propia de trastornos

funcionales del colon (colon irritable de tipo espástico), al igual que lo son las deposiciones pequeñas, duras y redondeadas (deposiciones caprinas).

Causas de constipación

La constipación puede obedecer a enfermedades orgánicas digestivas o extradigestivas, anomalías anatómicas del colon o a colon espástico. Sin embargo, en la mayoría de los casos no hay evidencias de alteración orgánica o anatómica del colon.

Causas digestivas. Variadas son las causas de origen propiamente digestivas de la constipación (Tabla 3-17). No obstante, la más común es la constipación simple o estreñimiento habitual: corrientemente, cuando se habla de constipación crónica se hace referencia a este tipo de constipación, es decir aquella que no obedece a alteración anatómica o afecciones orgánicas del colon. También es frecuente la constipación en el colon irritable, un trastorno funcional del tubo digestivo irritable de tipo espástico (ver: *Glosario de enfermedades*).

Tabla 3-17. Causas de constipación de origen digestivo

Constipación crónica simple (estreñimiento habitual)	
Colon irritable (tipo espástico)	
Cáncer de colon	
Megacolon	Congénito (enfermedad de Hirschprung) Adquirido (enfermedad de Chagas)
Lesiones anorrectales	
Ascitis	
Impacto fecal y fecaloma	

La presencia de lesiones anorrectales dolorosas es causa o factor predisponente de constipación. También, la ascitis suele acompañarse de constipación.

Las anomalías congénitas del colon son infrecuentes de observar en el adulto. La estitiquez de aparición reciente, particularmente en las personas mayores obliga a descartar un cáncer de colon.

Las deposiciones líquidas (o de líquido fecaloideo) frecuentes y en escasa cantidad, acompañadas de pujo y tenesmo, son características de la rectitis estercorácea por impacto fecal; los pacientes suelen consultar por "diarrea", en circunstancias de que se trata de un caso extremo de constipación.

Causas extradigestivas. Puede observarse constipación en casos de deshidratación aguda o en el curso de enfermedades infecciosas; en algunas enfermedades endocrinológicas (hipotiroidismo, panhipopituitarismo, hiperparatiroidismo); en afecciones del sistema nervioso central (meningitis aguda) o psiquiátricas (depresión severa) (Tabla 3-18). El embarazo puede acompañarse de constipación y es frecuente observar estitiquez en los ancianos. Sin embargo, en todos estos casos el diagnóstico no se plantea alrededor la constipación sino del cuadro o condición de base que le da origen.

Tabla 3-18. Causas de constipación de origen extradigestivo

Enfermedad del SNC	Meningitis cerebroespinal Tumor cerebral ACV (accidente cerebrovascular) Lesiones medulares Lesiones de la cauda equina Tabes dorsal
Enfermedades psiquiátricas	Depresión severa
Drogas	Codeína Morfina Anticolinérgicos, antidepresivos Bloqueadores ganglionares Diuréticos Sales de hierro Anticonvulsivantes Bario
Enfermedades infecciosas	
Embarazo	
Tumores ginecológicos	
Intoxicación exógena (plomo)	
Endocrinopatías	
Senilidad	
Deshidratación	

Factores predisponentes

La constipación simple está relacionada con el tipo de alimentación, con factores ambientales y psicológicos; otras veces con el uso y abuso de laxantes (colon irritado) con debilidad de la musculatura diafragmática, abdominal o pelviana.

Favorecen la constipación los cambios en el tipo de alimentación; la ingestión de medicamentos constipantes (codeína, hidróxido de aluminio coloidal, anticolinérgicos, diuréticos, antidepresivos, etc.); los cambios en el trabajo o residencia u otros factores ambientales (Tabla 3-19). Es posible que en un caso particular varios de estos factores sean determinantes de la constipación.

Síntomas acompañantes

La constipación simple no suele acompañarse otros síntomas digestivos o generales. Los síntomas digestivos aparecen por el uso indiscriminado de laxantes o enemas evacuantes; cuando hay retención anormal de una gran masa fecal en el recto o sigmoides (impacto fecal, fecaloma), o cuando se produce una lesión secundaria en el canal anal. Son en general vagos: malestar epigástrico, mal gusto en la boca, inapetencia, pirosis, a

Tabla 3-19. Factores predisponentes de constipación crónica simple

Reposo prolongado en cama
Alimentación pobre en residuos
Ingestión insuficiente de líquidos
Sedentarismo
Hábito defecatorio inadecuado (descuido)
Debilidad de la musculatura abdominal, diafragmática y perineal
Factores psicológicos (baños desaseados, cambios de residencia, pudor)
Abuso de laxantes y enemas evacuantes
Inodoros muy altos
Viajes prolongados
Patología anorrectal

veces sensación de distensión abdominal, borborigmo o dolores abdominales cambiantes; o bien síntomas más definidos: defecación dolorosa, pseudodiarrea, pujo y tenesmo.

Muchos constipados se quejan de síntomas generales inespecíficos: malestar general, decaimiento, cefalea, mareos, dolores musculares y articulares. Se han atribuido a una "toxemia intestinal"por presuntas "toxinas"absorbidas en el tracto digestivo; más probablemente son de origen emocional (ansiedad) resultado de prejuicios respecto a la constipación. Muchos enfermos tienen ideas preconcebidas o una actitud neurótica frente a la defecación, refiriendo estar estreñidos en circunstancias que no lo están.

Examen físico

En la constipación simple el examen físico es habitualmente negativo. Se puede encontrar sensibilidad a la palpación profunda del colon, especialmente en sujetos adictos a laxantes y enemas evacuantes; palparse el colon sigmoideo tenso y sensible en la fosa ilíaca izquierda (cuerda cólica) en enfermos con constipación espástica, o palpar una masa fecal, blanda o dura al tacto rectal. Si la causa es tumor maligno, se puede comprobar enflaquecimiento.

Debe estimarse la tonicidad y desarrollo de la musculatura abdominal: la obesidad, distensión crónica de la pared abdominal por ascitis o tumores, hernias incisionales, separación de los músculos rectos (*diastasis rectii*) frecuente en ancianos y multíparas, debilitan la eficiencia de la prensa abdominal para la defecación. El enfisema pulmonar disminuye la eficiencia de los diafragmas, músculos también importantes para la defecación.

Examen de la región anal. El examen externo de la región anal y el tacto rectal son indispensables en todo caso de constipación crónica. Permite pesquisar patología anorrectal y evaluar el grado de tonicidad del esfínter anal (tonicidad normal, hipertonicidad, hipotonicidad); descartar tumores y masas fecales en la ampolla. En la constipación espástica hay hipertonía del esfínter y la ampolla rectal está vacía.

La ineficiencia del elevador del ano es probablemente una de las causas más frecuentes de constipación en multíparas. Una manera de estimar su eficiencia es hacer pujar al enfermo: normalmente el acto de pujar acentúa la retracción normal del ano y hace que se mueva hacia adelante; cuando el músculo es débil el pujo tiene poco efecto y aun puede provocar protrusión del ano y del periné (maniobra de Hurst).

La existencia al tacto de un lumen rectal muy amplio junto a la retención de materia fecal en la ampolla y ausencia del deseo de defecar, fundamenta el diagnóstico de atonía del recto (disquesia rectal); se observa en pacientes debilitados o seniles, o como consecuencia de espasmo crónico del esfínter por fisura anal, o del mal hábito crónico de retener el deseo defecatorio.

Finalmente, la falta absoluta de eliminación de materia fecal y gases es propia de la obstrucción mecánica del intestino de cualquier causa (hernias estranguladas, bridas postoperatorias, cáncer de colon, etc.) y del íleo paralítico (íleo del postoperatorio o secundario a una peritonitis aguda).

Enfoque diagnóstico de la constipación en clínica

Lo primero es asegurarse que exista una verdadera constipación y, luego, su tiempo de evolución (aguda o crónica). En seguida, determinar sus características semiológicas: frecuencia, consistencia, forma de las deposiciones, defecación dolorosa, secreciones anormales, presencia de pujo o tenesmo. La antigüedad tiene importancia clínica, ya que distinto significado tiene una constipación reciente que una de larga evolución: un adulto que presenta constipación reciente sin causa aparente y siendo anteriormente su hábito intestinal completamente normal, obliga a investigar un cáncer de colon, más aún si se acompaña de enflaquecimiento. Una constipación de larga data que alterna con períodos de diarrea y sin enflaquecimiento, apunta hacia un trastorno funcional del colon (colon irritable). Precisar la existencia de factores favorecedores de constipación y descartar patología anorrectal que esté contribuyendo o determinando la estitiquez; estimar la tonicidad y desarrollo de la musculatura abdominal e identificas los factores que debilitan la eficiencia de la prensa abdominal. La ineficiencia del elevador del ano es probablemente una de las causas más frecuentes de constipación en multíparas. El examen externo de la región anal y el tacto rectal son indispensables en todo caso de constipación crónica. El estudio de la constipación crónica debe complementarse con una anoscopía y rectosigmoidoscopía, investigación de hemorragias ocultas en las deposiciones y, eventualmente, colonoscopía y enema baritado. Los exámenes sanguíneos de rutina (hemograma, VHS, glicemia, uremia) no deben omitirse y, en ocasiones, deben practicarse exámenes específicos (inoculación, xenodiagnóstico y frotes sanguíneos para investigación de enfermedad de Chagas).

SÍNTOMAS ANORRECTALES

Normalmente la defecación es indolora, evacuándose excrementos formados, sin sangre ni secreciones patológicas. La presencia de sangre y secreciones se presenta en lesiones en el segmento anorrectal pero, también, puede deberse a patología en segmentos más altos del tubo digestivo.

Síntomas

Las afecciones anorrectales se manifiestan por una variedad de síntomas (Tabla 3-20); algunos, como el dolor y el prurito, pujo y tenesmo, son producidos por lesiones en el segmento anorrectal (Figura 3-7), en tanto que la hemorragia, secreción, diarrea y constipación pueden originarse, además, en segmentos más altos del tubo digestivo. Los síntomas anorrectales más frecuentes son la hemorragia, dolor y prurito anal.

Hemorragia. La sangre de origen anorrectal (rectorragia o hematoquecia) se caracteriza por ser una sangre roja, brillante, generalmente escasa, que sobreviene junto o inmediatamente después de la defecación; cuando se produce junto con la deposición, cubre el excremento sin mezclarse con él. A veces, el paciente elimina solo gotas de sangre o la nota en el papel higiénico al limpiarse la región anal después de defecar. Las rectorragias muy abundantes su elen deberse a inflamaciones de la mucosa rectal (colitis ulcerosa inespecífica, rectitis amebiana o disentérica); a tumores rectales (cáncer del recto); o provenir de lesiones más altas del colon (cáncer del colon, diverticulosis, alteraciones vasculares).

La causa más frecuente de rectorragia son los hemorroides erosionados y sangrantes, pero también puede ocurrir por otras afecciones, incluyendo la fístula y fisura anorrectales y la inflamación de las criptas anales (criptitis).

La existencia de una rectorragia obliga a precisar su causa y exige un examen anorrectal completo, clínico, endoscópico y radiológico, ya que pueden coexistir distintas lesiones susceptibles de sangrar (ej.: hemorroides y cáncer rectal). Afecciones de distinta naturaleza y gravedad pueden dar síntomas similares (ej.: una rectorragia puede deberse a hemorroides o a un cáncer rectal), y, una misma afección puede producir diversos síntomas (ej.: las hemorroides manifestarse por dolor, hemorragia, secreción o prurito).

La existencia de una diarrea sanguinolenta no se denomina rectorragia: junto a la secreción de *mucus* o pus, pujo y tenesmo constituye el síndrome disentérico (ver p. 224) expresión de una inflamación rectal (rectitis).

Dolor. El paciente puede quejarse de dolor espontáneo o despertado por la defecación. Puede ser de gran intensidad o solo una sensación de disconfort, o ardor anorrectal, o sensación de peso o cuerpo extraño en la región; puede ser **continuo** o **intermitente** o presentarse en forma **paroxística**; y ser desencadenado o acentuado por la defecación, la posición sentada, el caminar o toser.

Las **hemorroides prolapsadas** producen un dolor anal sordo, que se acentúa al defecar, sentarse, caminar o toser. Es francamente más intenso cuando hay inflamación e infección hemorroidal o estrangulación de la hemorroide prolapsada por el esfínter anal. Cuando la hemorroide externa se trombosa (hemorroide externa aguda o trombosis hemorroidal externa) el dolor es exquisito, de aparición o acentuación brusca, de tipo punzante, continuo; el paciente relata la presencia de un nódulo muy sensible en el margen anal.

La **fisura anal** provoca un intenso dolor al defecar que puede persistir varias horas después de la defecación en forma más apagada. La fisura anal es causa predisponente de constipación ya que provoca espasmo del esfínter, temor a la defecación, deposiciones más duras y mayor dolor con la nueva defecación. La fisura puede manifestarse también por sangramiento, secreción y prurito.

Una causa infrecuente de dolor es la **neuralgia anorrectal** (proctalgia fugax) que se caracteriza por ser paroxístico, intenso y transitorio (segundos) y ceder espontáneamente; a veces es más frecuente de noche (proctalgia nocturna). Se le atribuye un origen psicológico.

La **fístula** y el **absceso anorrectales** y la **úlcera perianal** son también causa de dolor anorrectal pero generalmente predominan otros síntomas (supuración crónica, disconfort, escozor y prurito, fiebre, etc.).

Tabla 3-20. Síntomas anorrectales

Dolor
Hemorragia
Secreción
Prurito anal
Pujo y tenesmo
Diarrea
Constipación

Figura 3-7. Anatomía del canal anal y recto. 1. Columnas de Morgagni. **2.** Criptas y papilas anales. **3.** Línea pectínea. **4.** Surco interesfinteriano.

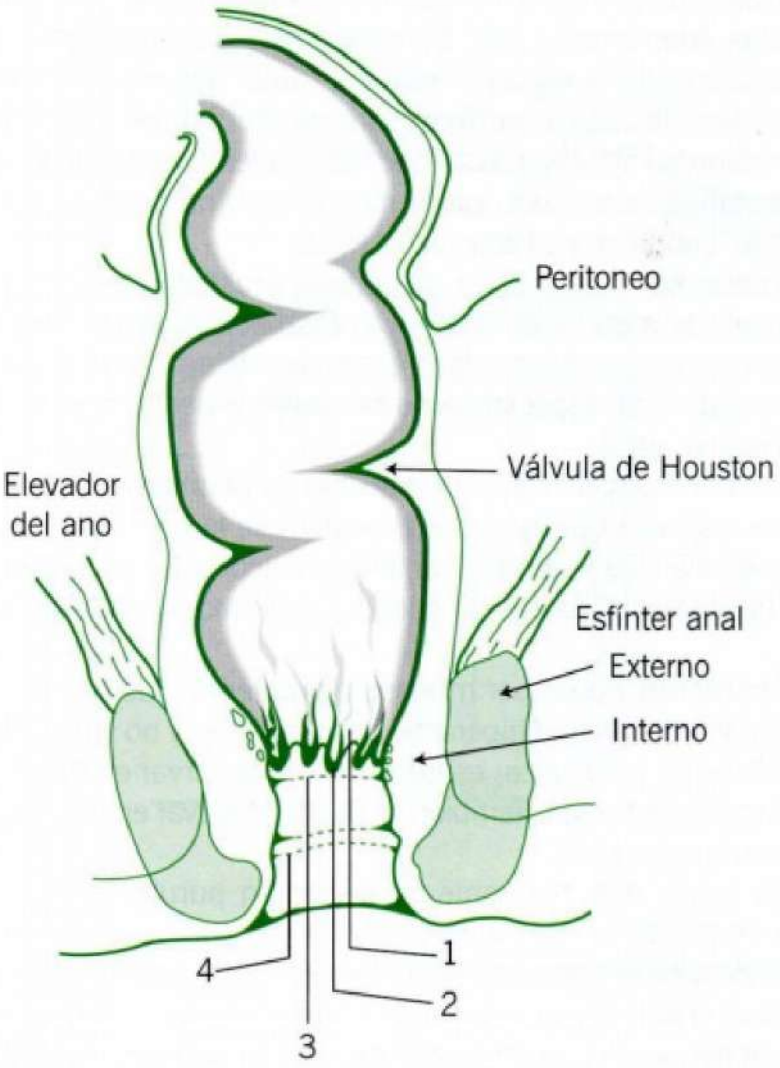

Prurito o picazón anal. Síntoma relativamente frecuente y particularmente molesto; provoca irritabilidad, nerviosidad e insomnio; generalmente, más acentuado en la noche. Condiciones anatómicas, fisiológicas y ambientales de la región facilitan la aparición de prurito: es una zona próxima a la excreción de deposiciones y orina; existe pilosidad abundante especialmente en el hombre; abundante cantidad de glándulas sudoríparas especialmente de tipo apocrino y de glándulas sebáceas; hay humedad, acentuada por leucorrea o menstruación en la mujer; es zona de contacto con vestimentas, papel higiénico, jabón y cosméticos.

El prurito puede tener **causas dermatológicas:** dermatitis por irritación o sensibilización de la piel, por el papel higiénico, jabón, medicamentos de uso local, flujos vaginales, etc. La dermatitis puede ser también secundaria a secreciones derivadas de afecciones anorrectales: hemorroides, fisura anal, fístulas anorrectales, etc. Enfermedades dermatológicas que se localizan en la región provocan prurito: dermitis seborreica, neurodermitis, liquen simple, psoriasis, etc. También afecciones microbianas (fístulas infectadas, hidrosadenitis supurada, etc.), parasitarias (moniliasis, epidermofitias) o virales (aftas, herpes simple, condilomas, herpes zóster, etc.).

Puede ser sintomático de enteroparasitosis (oxiuriasis o pidulle); de afecciones sistémicas (diabetes *mellitus*, linfomas o diarreas de cualquier origen), o al uso de antibióticos por vía oral o sistémica, especialmente de amplio espectro (tetraciclina, ampicilina, etc.).

En ocasiones, un estudio exhaustivo no permite identificar una causa orgánica que explique el prurito; se le denomina prurito idiopático al que se atribuye un origen psicológico; se caracteriza por desaparecer durante el sueño y reaparecer en la vigilia.

Secreción. Puede ser mucosa o purulenta. Las secreciones mucosas indican una hiperactividad glandular y no suelen tener significación patológica; es frecuente de observar en trastornos funcionales del colon. También se puede observar en el adenoma velloso (tumor rectal).

La causa más frecuente de secreción purulenta es la fístula anorrectal: el paciente consulta por supuración crónica, persistente e intermitente, con sensación de ano húmedo que ensucia la ropa interior y se acompaña de escozor o prurito. Con mayor frecuencia, las fístulas son vías de drenaje espontáneo de abscesos anorrectales localizados en una de las glándulas de las criptas anales (criptitis). Más raramente, obedecen a infecciones específicas (TBC, linfogranuloma venéreo, actinomicosis); a cáncer anal o rectal o a enfermedades granulomatosas del intestino (colitis ulcerosa, ileítis regional). Pueden ser también secuela de intervenciones quirúrgicas, ginecológicas o proctológicas (hemorroidectomías), de traumatismo de la región anorrectal o complicación de una rectitis por irradiación (rectitis actínica).

Tenesmo y pujo. Tenesmo rectal es el deseo continuo, doloroso e ineficaz de defecar; el paciente tiene la sensación del recto ocupado, persistente, que lo obliga a ir al baño sin lograr obrar. Se llama pujo al dolor abdominal acompañado de falsa necesidad de evacuar el vientre con sensación de calor o escozor en la región anal. Habitualmente ambos síntomas van juntos.

El pujo y tenesmo se presentan cuando hay inflamación de la mucosa rectal (rectitis). La rectitis puede ser de causa microbiana (rectitis disentérica), parasitaria (rectitis amebiana), por irradiación (rectitis actínica); traumática, por acumulación en el recto de una gran masa fecal dura (rectitis estercorácea), o por una afección general (colitis ulcerosa inespecífica).

La rectitis microbiana y parasitaria y la colitis ulcerosa se acompañan de diarrea con sangre y pus, pujo y tenesmo (síndrome disentérico); la rectitis actínica puede acompañarse de diarrea o manifestarse solo por rectorragia. La rectitis estercorácea por masa fecal dura retenida en el recto es manifestación de una constipación extrema: puede haber eliminación de cantidades pequeñas y repetidas de líquido fecaloideo (pseudodiarrea).

Diarrea y constipación. La diarrea puede deberse a una rectitis, de cualquier origen o a un cáncer del recto; en estos casos existen síntomas concomitantes: pujo, tenesmo, secreción, rectorragia y, en el caso del cáncer, compromiso del estado general (enflaquecimiento). Se dice que en el cáncer rectal las deposiciones pueden ser acintadas, lo que en verdad es de observación ocasional; mucho más frecuentemente las deposiciones acintadas o caprinas se observan en los trastornos funcionales del colon.

Uno de los factores de constipación de origen rectal es la disquesia rectal (o atonía del recto) que se caracteriza por retención de materia fecal en el recto sin que el enfermo tenga deseos de defecar y la comprobación al tacto rectal de un franco aumento del lumen rectal. Se observa en pacientes debilitados; con afecciones del SNC (accidente vascular cerebral, lesiones medulares); en ancianos y en enfermos con malos hábitos defecatorios. La disquesia puede ser secundaria a una constipación crónica favorecida por lesiones anorrectales.

Además de los síntomas enumerados, debe investigarse alteraciones en la forma de las deposiciones y cambios en el hábito intestinal. Generalmente, los enfermos relatan espontáneamente los síntomas pero, en ocasiones, deben ser investigados intencionadamente por el médico; por ejemplo, cuando se investiga el origen de una anemia crónica de causa oscura o se sospecha un cáncer del recto o colon.

Causas

Diversas afecciones de las estructuras anatómicas del segmento anorrectal son responsables de los síntomas: lesiones de la piel anal, dilataciones de los plexos venosos (hemorroides o almorranas), inflamaciones del ano (anitis) o rectales (rectitis), hasta tumores benignos y malignos del ano y recto (Tabla 3-21).

Tabla 3-21. Causas de síntomas anorrectales

Lesiones cutáneas anales
Hemorroides
Inflamación anal o rectal
Fisuras anorrectales
Prolapso rectal
Abscesos perianales
Tumores benignos o malignos anorrectales

La patología más frecuente de observar son las hemorroides que además de ser molestas son susceptibles de erosionarse, sangrar y sufrir trombosis. También son relativamente frecuentes las lesiones de la piel anal.

Examen anorrectal externo

Para realizar el tacto rectal se describen diversas posiciones del paciente que los médicos eligen discrecionalmente: posición genupectoral, semiprona, ginecológica, de pie. La que da mayor visibilidad es la genupectoral y la menos incómoda para el enfermo es la posición semiprona o de Sims (Figura 3-8). Se requiere una buena iluminación de la zona a examinar. El examen comprende: examen externo de la región perineal, tacto rectal, examen endoscópico y examen radiológico.

El examen externo puede poner en evidencia irritación (dermatitis) o enfermedades dermatológicas de la piel anal de distinta naturaleza. La fisura anal se aprecia como una úlcera lineal situada en la porción cutánea del canal anal, entre la línea pectínea y el margen. Generalmente, es única y se localiza en la línea media posterior o inmediatamente vecina a ella. Suele estar escondida por un repliegue cutáneo (plicoma o hemorroide centinela). Las fístulas anorrectales se aprecian como un orificio externo único o múltiple situado en el centro de una pequeña zona de tejido granulatorio prominente.

Las hemorroides externas en su etapa crónica se ven como pequeñas masas redondeadas con pliegues cutáneos engrosados en el margen anal; en su etapa aguda aparecen como uno o más nódulos violáceos de límites precisos en el margen anal (Figura 3-9). La hemorroide externa trombosada se aprecia como un nódulo violáceo, duro, extraordinariamente sensible a la palpación. Debe hacerse pujar al enfermo para visualizar mejor las hemorroides prolapsadas o en vías de prolapso. En el caso del prolapso rectal conviene a veces hacer la inspección inmediatamente después de la defecación, ya que a veces es la única manera de hacerlos visibles.

La inspección puede revelar también tumores benignos (condiloma acuminado, fibromas, lipomas) o malignos (cáncer del ano, melanoma).

Al tacto rectal nos referiremos en el examen abdominal. En patología anorrectal sirve para el diagnóstico de tumores del canal anal y recto. Las hemorroides no son habitualmente palpables; el tacto puede revelar hemorroides internas fibrosas o trombosadas fácilmente confundibles con papilas hipertróficas o escíbalos (heces deshidratadas en forma de pequeñas esferas).

El tacto rectal (ver: *Abdomen*, p. 434) no es aconsejable practicarlo –por lo doloroso– en la fisura anal, el absceso isquiorrectal o en la proctitis aguda de cualquier causa; debe posponerse hasta que se haya dominado el proceso inflamatorio o realizarlo bajo anestesia en el preoperatorio.

Exploración instrumental

La **anoscopía** es el examen de elección para diagnosticar hemorroides internas. Permite además el diagnóstico de las inflamaciones anales (anitis), la presencia de papilas hipertróficas e inflamadas (papilitis), inflamación de las criptas (criptitis), pólipos y carcinoma del ano. El tacto rectal previo al examen

Figura 3-8. Algunas posiciones anatómicas para el tacto rectal. **A:** posición genupectoral. **B:** Posición semiprona o de Sims. **C:** Posición de pie.

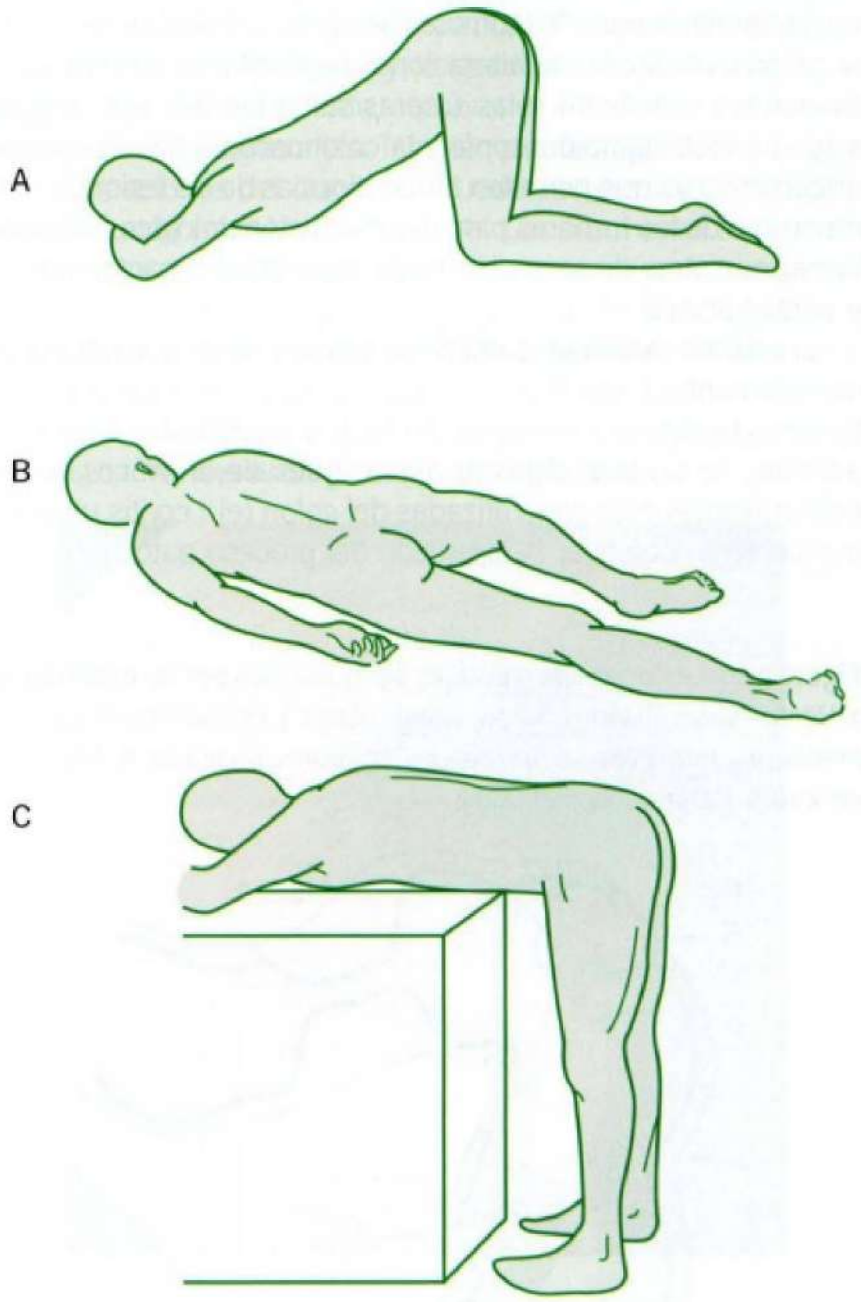

Figura 3-9. Hemorroides externos (pueden erosionarse y sangrar).



instrumental sirve para relajar y dilatar el esfínter anal, lo que facilita la introducción del anoscopio y rectoscopio.

La **rectosigmoidoscopía** y la **colonoscopía** posibilitan el diagnóstico de las lesiones inflamatorias del recto (rectitis) de cualquier naturaleza; los tumores benignos y malignos del recto; la poliposis múltiple; las alteraciones pigmentarias de la mucosa (melanosis intestinal) y las úlceras solitarias del recto (Figura 3-10). La rectosigmoidoscopía y la colonoscopía tienen enorme importancia ya que permiten tomar biopsias de las lesiones de la mucosa o de los tumores para estudio histopatológico; además, tomar muestras de secreción rectal para estudio bacteriológico y parasitológico.

El **estudio radiológico del recto y colon** (enema baritado) es complementario del examen endoscópico en el diagnóstico de tumores benignos y malignos del recto y divertículos colónicos; además, se pueden detectar alteraciones de la mucosa y, en enfermedades más generalizadas del colon (ej.: colitis ulcerosa inespecífica) objetivar la extensión del proceso patológico.

Figura 3-10. Lesiones anorrectales pesquisables por la rectoscopía. **1.** Hemorroides internos. **2.** Pólipo pediculado. **3.** Pólipos sésiles (grande, mediano y múltiples pequeños). **4.** Carcinoma ulcerado. **5.** Adenoma velloso. **6.** Carcinoma vegetante.

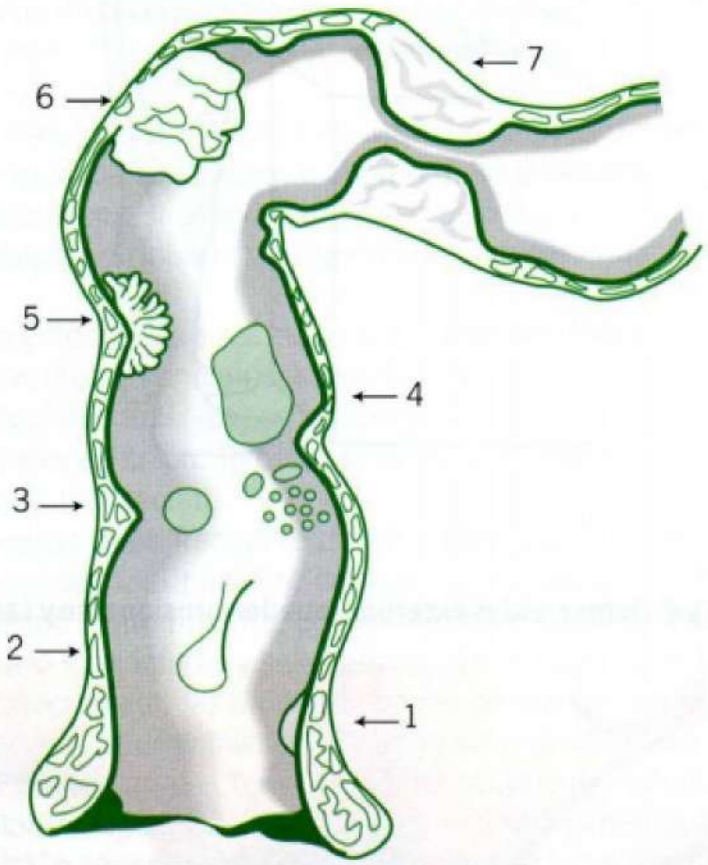

HEMORRAGIA DIGESTIVA

Lesiones de distinta naturaleza y ubicadas en cualquier nivel del tubo digestivo, desde el esófago al recto, son susceptibles de sangrar. La hemorragia se manifiesta por la eliminación de sangre por la boca o por el ano y puede ser aguda (**hemorragia digestiva aguda**) o crónica (**hemorragia digestiva crónica**). El sangrado puede ser **aparente** (visible a simple vista) o **inaparente**, de tan pequeña cuantía que es detectable solo microscópicamente o mediante reacciones químicas específicas en las deposiciones (**hemorragia digestiva oculta**). Generalmente, es aparente la hemorragia digestiva aguda e, inaparente, la hemorragia digestiva crónica. Dependiendo del sitio de origen y la cuantía de la hemorragia, el color de la sangre será de color rojo, rojo oscuro, o negro.

SEMIOLOGÍA GENERAL DE LA HEMORRAGIA DIGESTIVA (TABLA 3-22)

Características de la sangre. Las características de la sangre en una hemorragia aguda indican si proviene de la parte alta o de la parte baja del tubo digestivo (hemorragia digestiva alta y baja, respectivamente). En general, la hemorragia digestiva alta se origina en lesiones situadas por encima del ángulo de Treitz (esófago, estómago o duodeno) y, la hemorragia digestiva baja, en lesiones distales al Treitz (yeyuno, íleon, colon y recto).

La **hemorragia digestiva** alta se caracteriza por vómitos de sangre roja o rojo oscuro, precedidos de náuseas y arcadas (**hematemesis**) y seguidas de eliminación de deposiciones pastosas de color negro, brillantes y de especial fetidez (**melena**). La hemorragia digestiva alta se puede manifestar solo por melena, sin hematemesis.

La **hemorragia digestiva baja** se caracteriza por la eliminación por vía rectal de sangre roja brillante o rojo oscuro (**rectorragia o hematoquecia**). La sangre proveniente de lesiones del ano o rectales es roja y brillante.

Sin embargo, la relación entre la altura de la lesión sangrante y las características de las evacuaciones no es siempre neta: hemorragias digestivas altas pueden dar rectorragia si el volumen del sangramiento es grande y el tránsito intestinal está acelerado; por su parte, hemorragias originadas en el yeyuno, íleon e incluso el colon ascendente, pueden manifestarse como melena si el

Tabla 3-18. Semiología general de la hemorragia digestiva

Antecedentes mórbidos	Úlcera péptica, reflujo gastroesofágico, hemorroides
Hábitos	Medicamentos, alcohol
Evolución	Aguda o crónica
Visibilidad	Aparente o inaparente (oculta)
Color de la sangre	Rojo, rojo oscuro, negro, concho de café
Cuantía	Discreta, moderada, masiva
Alta o baja	Hematemesis, melena, rectorragia
Síntomas concomitantes	Náuseas, arcadas, vómitos, deposiciones pastosas fétidas
Síntomas hemodinámicos	Decaimiento, taquicardia, hipotensión arterial, sudoración, mareos, lipotimia, *shock*
Condiciones que la simulan	Alimentos, medicamentos: (hierro, bismuto, carbón vegetal)
	Fenoftaleína

tránsito intestinal es lento. Esto dificulta, a veces, el diagnóstico diferencial entre hemorragia alta y baja. Ocasionalmente, el aspecto de la deposición es mixto, en parte melena y, en parte, rectorragia; lo hemos visto en el divertículo de Meckel sangrante en adolescentes (anormalidad congénita del intestino delgado).

Cuantía. Según su cuantía, la hemorragia digestiva aguda puede ser discreta, moderada o masiva. Las hemorragias agudas de mayor cuantía se acompañan de síntomas hemodinámicos: malestar general, decaimiento, hipotensión, taquicardia, etc., como consecuencia de la pérdida aguda de volumen sanguíneo. La estimación de la cuantía de una hemorragia digestiva basada en los datos anamnésticos es aleatoria. El médico puede formarse clínicamente una impresión de la cuantía por la presencia o ausencia de síntomas generales, particularmente los relativos al déficit de volumen vascular provocados por la pérdida aguda de sangre (síntomas hemodinámicos). La presencia de síntomas hemodinámicos dependerá de la cuantía y velocidad de la hemorragia: una hemorragia moderada (menos de 500 mL) habitualmente no se acompaña de síntomas generales, salvo en viejos o pacientes previamente anémicos; pérdidas mayores de sangre se traducen por taquicardia, hipotensión arterial, palidez, sudación, decaimiento, sed, mareos y, en ocasiones, pérdida del conocimiento (lipotimia). La demostración de hipotensión ortostática de 10 mmHg o más, indica una pérdida del 20% o más del volumen sanguíneo; cuando se ha perdido el 40% del volumen, sobreviene el *shock*.

Los enfermos que tienen hematemesis, generalmente, han sangrado más que los que tienen melena solamente (más de 500 o menos de 500 mL, respectivamente).

Aspecto macroscópico del sangrado. En la hematemesis, el color rojo más claro o más oscuro de la sangre dependerá del tiempo de contacto de ella con el ácido clorhídrico del estómago: si el vómito ocurre inmediatamente después de la hemorragia, el color será más rojo: si la sangre permanece más tiempo en el estómago, será rojo oscuro o café negruzca (concho de café). En parte depende también del sitio de la hemorragia: la hematemesis por várices esofágicas rotas, si el vómito es inmediato dará sangre roja; en lesiones sangrantes del estómago la hematemesis es, en general, de color rojo oscuro.

Por su parte, el aspecto de la melena se debe al contacto de la sangre con el ácido clorhídrico del estómago, con formación de hematina. Para que haya una melena se requiere de una hemorragia de a lo menos 60 mL y la presencia de la sangre en el tubo digestivo por aproximadamente 8 horas.

Condiciones que pueden simular hematemesis o rectorragia. Hay condiciones que pueden simular una melena o rectorragia sin serlo. Los medicamentos que contienen fierro, bismuto o glicirrina (regaliz) dan a la deposición un color negruzco, pero las deposiciones son formadas y no tienen el olor característico de la melena. Por su parte, la ingestión de betarragas y la administración de bromosulftaleína pueden dar a la evacuación un aspecto de rectorragia. El médico debe habituarse a observar personalmente las deposiciones para cerciorarse de su aspecto y aprender a reconocer la melena y rectorragia y las condiciones que pueden simularlas.

Causas de hemorragia digestiva

Hemorragia digestiva alta. En nuestro medio las causas más frecuentes de hemorragia digestiva alta son la rotura de várices esofágicas (cirrosis hepática) (Figura 3-11) la úlcera gastroduodenal (Figura 3-12) y la gastritis erosiva hemorrágica (Figura 3-13); probablemente, comprenden el 90% o más de las hemorragias digestivas altas. También pueden inducir hemorragia las inflamaciones del duodeno (duodenitis erosiva) y la úlcera de la segunda porción del duodeno. Causas menos frecuentes son el síndrome de Mallory-Weiss (dislaceración de la mucosa de la unión gastroesofágica, secundaria a vómitos repetidos o espontánea) y la telangectasia hereditaria familiar o síndrome

Figura 3-11. Várices esofágicas (endoscopía alta).

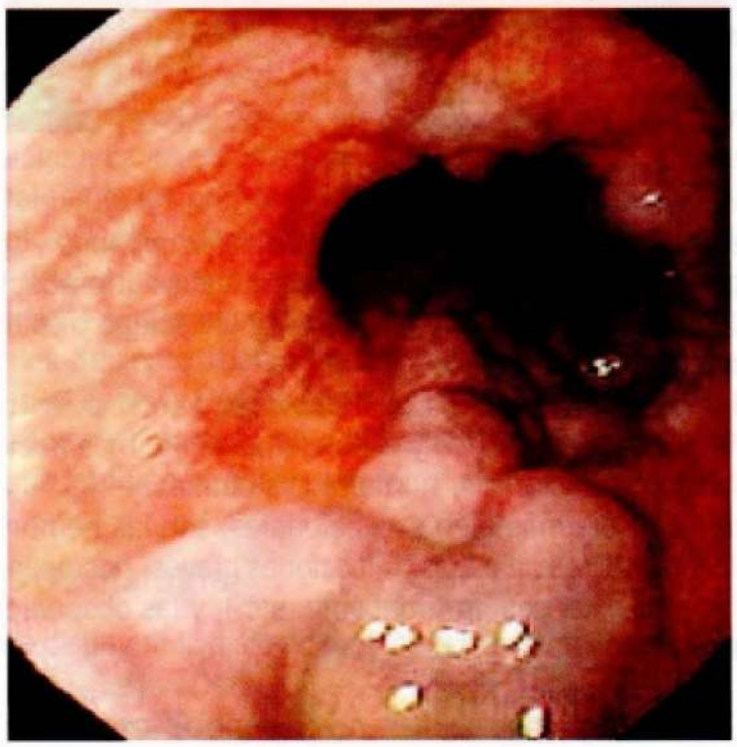

Figura 3-12. Úlcera duodenal (visión endoscópica).



Figura 3-13. Gastritis erosiva hemorrágica (visión endoscópica).

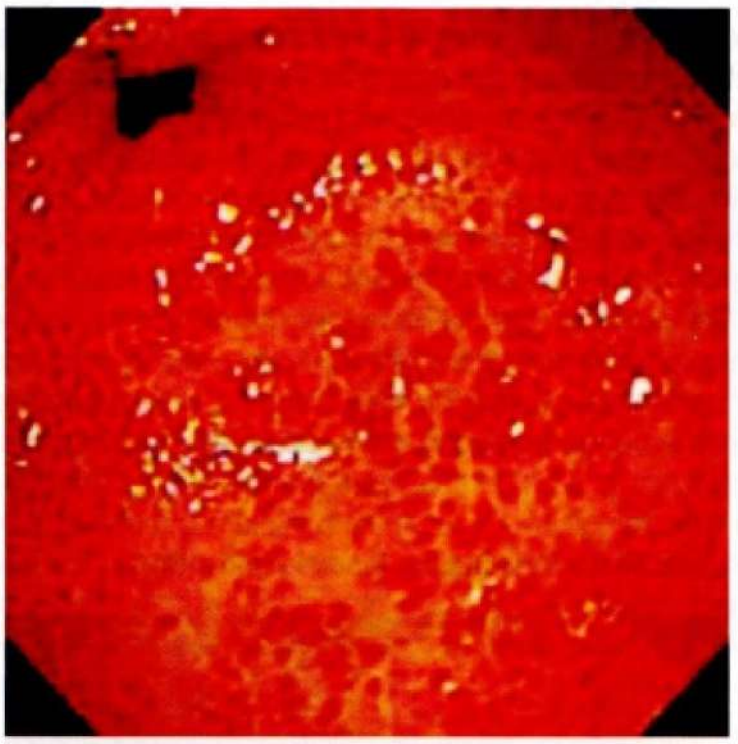

de Rendu-Osler-Weber (ver *Glosario de enfermedades*). Causas excepcionales, las secundarias a hemopatías (trombocitopenias) o la rotura de aneurismas aórticos al esófago o estómago (Tabla 3-23).

La esofagitis por reflujo gastroesofágico (con o sin hernia hiatal), el cáncer esofágico y el cáncer gástrico, más frecuentemente se manifiestan por hemorragias ocultas.

Otras causas, más bien excepcionales, son las hemorragias por úlceras agudas de estrés (infecciones graves, postoperatorio, quemaduras extensas, traumatismo, etc.), y las observadas en la uremia crónica.

Tabla 3-23. Causas de hemorragia digestiva alta

Rotura de várices esofágicas
Úlcera gástrica y duodenal
Gastritis erosiva hemorrágica
Duodenitis erosiva hemorrágica
Úlcera de la segunda porción del duodeno
Síndrome de Mallory-Weiss
Esofagitis
Cáncer esofágico
Cáncer gástrico
Telangiectasia hereditaria familiar
Hemopatías
Aneurisma aórtico roto al esófago o estómago

Hemorragia digestiva baja. La causa más frecuente de hemorragia digestiva baja es la patología anorrectal, particularmente las hemorroides erosionadas sangrantes. Sin embargo, en la mayor parte de estos casos la hemorragia es discreta y la causa muy obvia al examen externo o endoscópico (anoscopía, rectosigmoidoscopía). La hemorragia digestiva baja importante e incluso masiva, se debe a hemorragia proveniente de divertículos del colon, a displasias vasculares del colon ascendente (angiodisplasias), a cáncer del colon y a enfermedades granulomatosas del íleon y colon (colitis ulcerosa inespecífica, enfermedad de Crohn). Más excepcionalmente, a colitis isquémica y a trombosis de los vasos mesentéricos. También se puede observar rectorragia (o melena) en la fiebre tifoidea complicada y en la ileítis regional o enfermedad de Crohn (Tabla 3-24) (ver *Glosario de enfermedades*).

Tabla 3-24. Causas de hemorragia digestiva baja

Hemorroides erosionadas
Diverticulosis de colon
Displasias vasculares de colon
Cáncer de colon
Colitis ulcerosa inespecífica
Colitis granulomatosa
Colitis isquémica
Trombosis de los vasos mesentéricos
Fiebre tifoidea complicada
Ileítis regional

Sangrado por el tubo digestivo de origen extra digestivo

Ocasionalmente, puede tomarse por hematemesis una hemorragia que no se ha originado en el tubo digestivo alto. Por ejemplo, una epistaxis profusa en la que el enfermo deglute la sangre, puede dar secundariamente un vómito que es tomado por hematemesis; lo propio puede ocurrir con hemorragias provenientes de la región nasofaríngea o faríngea. También puede confundirse una hemoptisis con hematemesis; se diferencian porque la hemoptisis va precedida generalmente de picor laríngeo y tos, la sangre es roja, brillante y espumosa, y no va seguida de melena; en cambio, la hematemesis va precedida de náuseas y arcadas y la sangre es más oscura, parcialmente coagulada, no espumosa. Ocasionalmente, el diagnóstico basado solo en los datos anamnésticos es difícil y debe procederse a un diagnóstico por exclusión.

Exploración de laboratorio

En general, una hemorragia digestiva aguda es una emergencia médica, especialmente si es masiva y se acompaña de trastornos hemodinámicos. En este caso, lo primero es realizar un hematocrito para objetivar la intensidad de la pérdida sanguínea y estabilizar al paciente con soluciones fisiológicas y transfusiones de sangre si fuere necesario. Una vez estabilizado se llevaran a cabio los exámenes rutinarios y las exploraciones instrumentales tendientes a identificar la causa de la hemorragia, jerarquizándolos según la hipótesis diagnóstica preliminar (esofagogastrocopía, rectosigmoidoscopía, colonoscopía y, en algunos casos, exámenes radiológicos, cintigráficos y arteriográficos). En la hemorragia digestiva crónica la exploración señalada puede ser más pausada.

Enfoque diagnóstico de la hemorragia digestiva en clínica

La anamnesis es útil para orientarse sobre la lesión causal. En presencia de hematemesis, siempre debe preguntarse por la ingestión de alcohol, aspirina y antirreumáticos o corticoesteroides, que pueden ser causa de gastritis erosiva hemorrágica o de úlcera gástrica. El antecedente de vómitos repetidos precediendo a la hematemesis orienta hacia un síndrome de Mallory-Weiss. La existencia de un síndrome ulceroso o de hemorragias periódicas, inclinarán hacia una úlcera gástrica o duodenal, teniendo presente que, a veces, la primera manifestación de una úlcera es la hemorragia digestiva. El dolor abdominal, trastornos del apetito y del hábito intestinal y la baja de peso, orientan hacia una lesión maligna del tubo digestivo.

En el examen físico, si se comprueba ictericia y signos de daño hepático crónico, orientarán hacia una cirrosis hepática con hemorragia por rotura de várices esofágicas. La comprobación de un tumor epigástrico o en otras zonas del abdomen inclinará hacia un cáncer del estómago o colon. La visualización de telangectasias en la mucosa labial o sublingual, o peribucales, pondrán en la pista de una telangectasia hereditaria familiar, y las lesiones pigmentadas peribucales hacia una enfermedad de Peutz Jeghers.

En presencia de una melena, el examen anorrectal y el tacto rectal nunca deberían ser omitidos con el fin de comprobar la presencia de melena y excluir patología anorrectal. Si existe el antecedente anamnéstico de melena y no se comprueba en el momento del examen, el médico deberá tomar muestra de deposición por tacto rectal para reacciones químicas de hemorragias ocultas (reacción de guayaco y de la benzidina). Este tradicional test químico se ha usado por décadas; actualmente, se han introducido otros test en busca de mayor sensibilidad y especificidad (pruebas inmunoquímicas que pesquisan anticuerpos antihemoglobina o por inmunoensayo u otros).

Como un enfermo con hemorragia digestiva puede tener más de una lesión susceptible de sangrar, el diagnóstico de certeza solo se logra cuando se visualiza la lesión sangrante, lo que requiere una exploración endoscópica (esófago-gastro-duodenoscopía en la hemorragia digestiva alta, y ano-recto-sigmoidoscopía y colonoscopía en la hemorragia digestiva baja).

DISFAGIA

La deglución de los alimentos comprende tres etapas: la etapa de preparación oral, en que los alimentos son masticados, humedecidos y empujados por la lengua hacia la faringe; en la etapa faríngea, el alimento alcanza la faringe, la que se contrae, se relaja el esfínter esofágico superior y el alimento pasa rápidamente hacia el esófago y la epiglotis cierra el paso del alimento hacia la tráquea; finalmente, en la etapa esofágica los alimentos caen al estómago por gravedad y por el peristaltismo esofágico (movimientos ondulatorios), al tiempo que el esfínter esofágico inferior se relaja para permitir el acceso al estómago. La etapa oral es voluntaria y en su inicio la etapa faríngea (podemos expulsar el alimento ingerido), que luego es involuntaria al igual que la etapa esofágica.

La **disfagia** se define como la dificultad o malestar para deglutir. Esto puede ocurrir en cualquiera de las etapas de la deglución, sea por una afección orofaríngea o por una estrechez intrínseca o extrínseca, completa o relativa, del esófago (**disfagias mecánicas**) o bien por una alteración funcional del esófago (incoordinación o debilidad de las contracciones peristálticas o alteración de la relajación del esfínter esofágico inferior (**disfagias motoras**).

Cuando la disfagia se acompaña de dolor se denomina **odinofagia**, distinguiéndose la odinofagia alta que se debe a patología orofaríngea y faringoesofágica y, la odinofagia baja, a patología esofágica.

La asociación de disfagia, regurgitación alimenticia y sialorrea se conoce como **síndrome esofágico**.

Claramente, la disfagia es un síntoma que guarda estricta relación con el acto de deglutir: se presenta durante la deglución o pocos segundos después. El enfermo presenta una dificultad, malestar o atoro al deglutir, referida a distintas alturas de la región retroesternal, requiriendo muchas veces de la ingestión de líquidos o de otras maniobras para forzar el paso de alimento a través del esófago; en ocasiones, esta dificultad es dolorosa (odinofagia). La ingestión de alimentos muy fríos o muy calientes, especialmente los primeros, o la ingestión de gran cantidad de alimentos pueden desencadenar verdaderas crisis de disfagia.

No debe confundirse la disfagia con la sensación de bulto permanente o intermitente a nivel faríngeo que aquejan algunos pacientes ansiosos (bolus hystericus), sensación que no está relacionada con la deglución; tampoco corresponde a disfagia la sensación de peso, nudo o bulto, referida a la región epigástrica, que también se observa como manifestación de ansiedad.

Tipos de disfagia

Se debe distinguir la disfagia orofaríngea de la disfagia esofágica.

Disfagia orofaríngea. En la disfagia orofaríngea el paciente tiene dificultad o malestar para pasar al alimento desde la boca y faringe al esófago; se debe a afecciones de la boca o faringe o a enfermedades generales que comprometen estas regiones, particularmente trastornos neurológicos (Tabla 3-25). El diagnóstico se hace por el examen físico de la cavidad bucofaríngea y, en ocasiones, se requiere de un examen faringolaringoscópico para demostrar lesiones de la hipofaringe o laringe.

Disfagia esofágica. En la disfagia esofágica, en cambio, existe una dificultad en el transporte del bolo alimenticio a lo largo del esófago, sea por enfermedades orgánicas o neuromusculares que comprometen su función motora.

Disfagia lógica e ilógica. Se ha distinguido una disfagia lógica de una ilógica. La disfagia lógica es permanente y progresiva, comenzando por los alimentos más sólidos, luego los blandos y, finalmente, los líquidos, a medida que progresa la enfermedad que la produce. La disfagia ilógica, en cambio, es una disfagia intermitente o discontinua, y no existe la secuencia señalada según la consistencia de los alimentos; por ejemplo, puede aparecer disfagia con alimentos líquidos y no con los sólidos, o, un mismo alimento, producir a veces disfagia y otras veces no. En vez de usar los adjetivos lógica e ilógica, sería preferible

Tabla 3-25. Causas de disfagia orofaríngea

Infecciones bucofaríngeas	Faringitis aguda Amigdalitis aguda Escarlatina Difteria Estomatitis moniliásica Estomatitis herpética Angina de Vincent Absceso amigdaliano Absceso retrofaríngeo
Afecciones neurológicas	Parálisis faríngea por lesión bulbar* Neuritis del glosofaríngeo
Afecciones musculares	Miastenia *gravis* Distrofia miotónica Escleroderma
Otras afecciones	Carcinoma faríngeo y/o laríngeo Tiroiditis aguda Amiloidosis

*(Ej.: poliomielitis, siringomielia, esclerosis múltiple, hemorragia cerebral).

hablar de disfagia progresiva e intermitente, respectivamente. El carácter progresivo o intermitente de la disfagia da una orientación general sobre su causa: la disfagia progresiva es propia de las causas orgánicas que determinan una estrechez creciente de un segmento esofágico (ej.: cáncer estenosante); la disfagia intermitente se puede observar en afecciones que alteran la función motora del esófago (ej.: acalasia o cardioespasmo) (ver: *Glosario de enfermedades*).

Causas

Las causas de disfagia esofágica son de diversa naturaleza (Tabla 3-26). La mayoría de las disfagias esofágicas son producidas por enfermedades primarias del esófago (esofagitis, cáncer, acalasia, etc.); sin embargo, en algunos casos la disfagia es manifestación de una enfermedad general (esclerosis sistémica progresiva, anemia ferropriva, enfermedad de Chagas, etc.) o deriva de enfermedades extraesofágicas (compresión extrínseca

Tabla 3-26. Causas más frecuentes de disfagia esofágica

Esofagitis péptica
Acalasia esofágica
Espasmo difuso del esófago
Cáncer del esófago
Anillo constrictivo esofágico inferior
Esclerosis sistémica progresiva (esclerodermia)
Síndrome de Plummer Vinson
Divertículo de Zenker
Tumores benignos
Compresión extrínseca del esófago
Hernia paraesofágica

Figura 3-14. Cáncer del esófago (visión endoscópica).

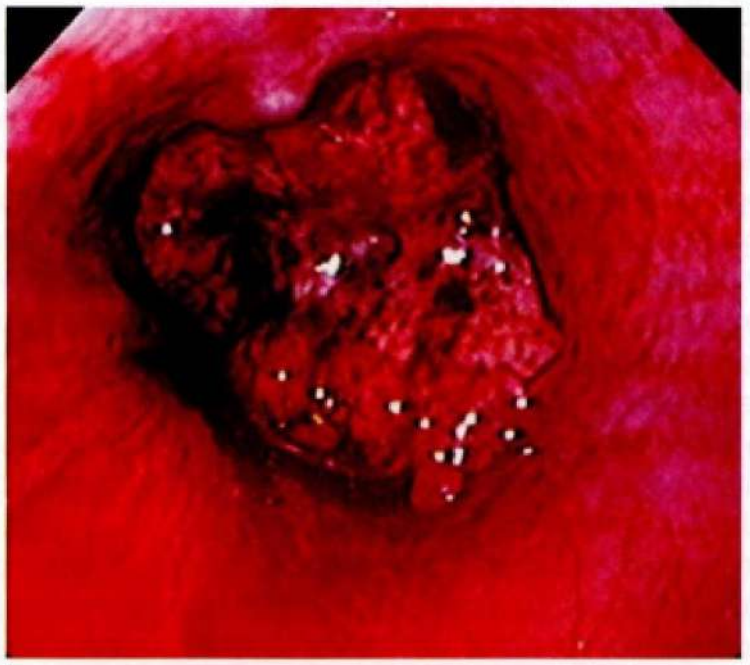

del esófago, o, más raramente, invasión tumoral mediastínica). En general, en individuos jóvenes es más frecuente la disfagia por esofagitis, acalasia esofágica y tumores benignos; en cambio, en individuos de la cuarta década de la vida o mayores, es causa más frecuente la disfagia por cáncer esofágico por esofagitis péptica. El antecedente de pirosis o de disfagia previa inclina hacia una esofagitis y la disfagia intermitente hacia una acalasia esofágica. Por su parte, una disfagia reciente y progresiva, especialmente en enfermos de edad avanzada, plantean la posibilidad de un cáncer esofágico (Figura 3-14).

La altura de la región retroesternal en que el paciente refiere la dificultad o atoro con la deglución coincide aproximadamente con la altura de la lesión o alteración esofágica: tercio superior (esófago cervical alto y bajo), tercio medio (esófago torácico) o tercio inferior (esófago distal), denominándose disfagia alta, media o distal, respectivamente. Sin embargo, en alrededor de un tercio de los casos de lesiones del tercio inferior del esófago la sensación de disfagia es referida por el enfermo a la región esternal alta.

- En el esófago cervical alto puede producir disfagia el divertículo faringoesofágico (divertículo de Zenker [Figura 3-15]), aun cuando sea de pequeño tamaño. Una forma especial de disfagia alta es la que se observa en algunos casos de anemia ferropriva en mujeres (**disfagia sideropénica**); en muchos casos se demuestra una membrana en la pared anterior del esófago cervical que ocluye parcialmente el lumen del introito esofágico; esta alteración se observa habitualmente a nivel de la unión faringoesofágica, más raramente por debajo de ella y nunca más allá del cruzamiento de la aorta. La asociación de anemia ferropriva, glositis, atrofia de la mucosa bucofaríngea y parte alta del esófago, disfagia y esplenomegalia, se conoce como **síndrome de Flummer Vinson**; en estos casos, la esplenomegalia se observa en alrededor del 20% de estos casos.
- En el esófago cervical bajo pueden dar lugar a disfagia un aumento de volumen difuso del tiroides (bocio) de gran tamaño, el cáncer de tiroides, adenopatías cervicales o estenosis cáustica del esófago.

Figura 3-15. **Divertículo de Zenker.**

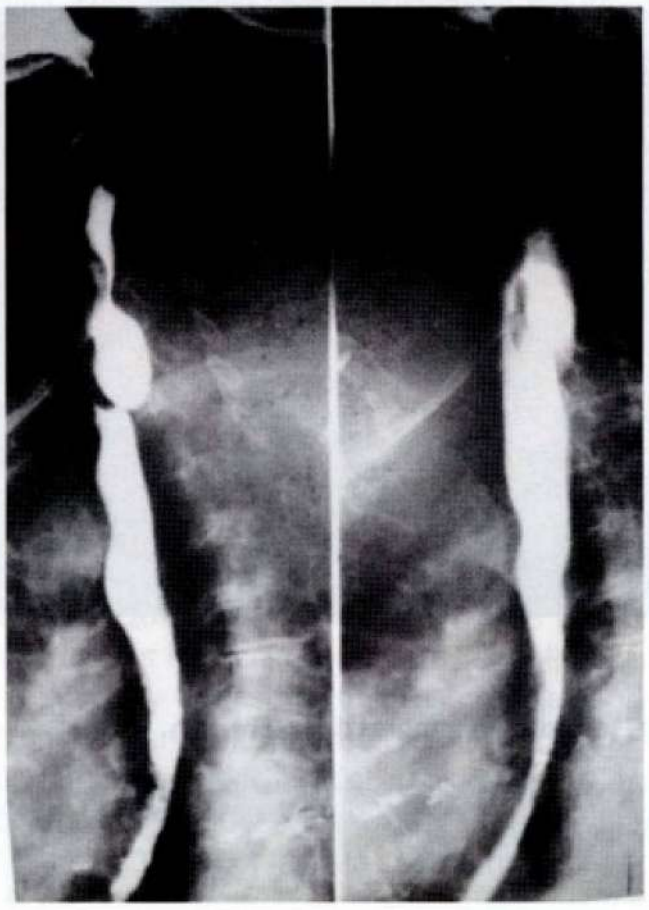

Figura 3-16. **Espasmo difuso del esófago.**

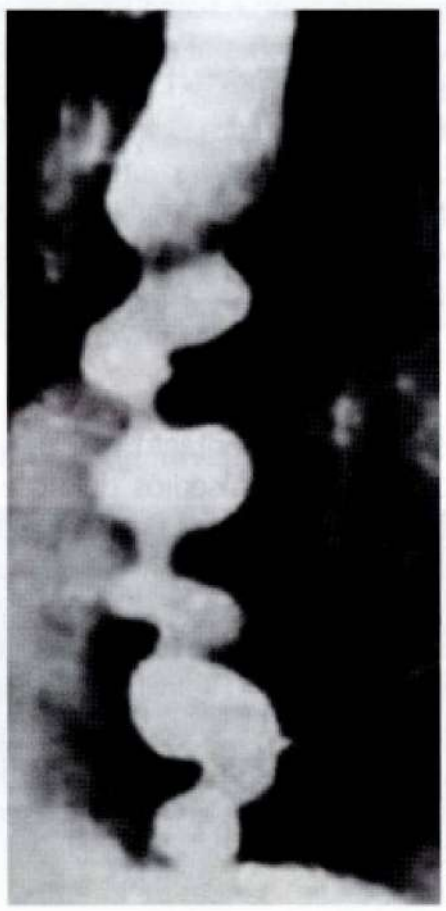

- La disfagia por lesiones del esófago torácico no es frecuente; puede corresponder a cáncer del esófago, estenosis cicatrizal, divertículos por tracción y esofagitis. Los divertículos por tracción no deben ser considerados causa de disfagia, salvo cuando son de gran tamaño (5 cm o más). El aneurisma de la aorta puede, excepcionalmente, producir disfagia en esta región. Las compresiones extrínsecas inflamatorias o tumorales a nivel del mediastino son causa de disfagia a nivel del esófago torácico: mediastinitis, adenopatías mediastínicas (tuberculosas o cancerosas), absceso pulmonar, pleuresía, empiema o pericarditis. Una causa rara, es la compresión del esófago por una arteria subclavia anómala congénita (**disfagia lusoria**).
- En el esófago distal las causas más frecuentes de disfagia son el cáncer esofágico (o del cardias extendido al esófago) en personas mayores; la esofagitis por reflujo con o sin úlcera péptica esofágica, habitualmente en sujetos con antecedentes de pirosis antigua y/o disfagia previa; y la acalasia esofágica, que se sospecha en su etapa inicial por el carácter intermitente de la disfagia. Causas menos frecuentes son el espasmo difuso del esófago (Figura 3-16), estenosis cicatrizal inflamatoria, anillo esofágico inferior, divertículo epifrénico y hernia hiatal paraesofágica.
- Entre las enfermedades generales, la esclerosis sistémica progresiva (o esclerodermia) es causa frecuente de disfagia; las lesiones cutáneas cuando son típicas hacen fácil el diagnóstico causal de la disfagia en estos casos.

Examen físico

El examen físico es, en general, poco contribuyente al diagnóstico etiológico de una disfagia. El compromiso del estado general (enflaquecimiento) orienta hacia una causa maligna de disfagia; sin embargo, en este tipo de enfermedad el compromiso general es más bien tardío. Por otra parte, causas benignas de disfagia pueden comprometer el estado general en la medida en que interfieran con la nutrición del paciente.

Por otra parte, en casos individuales el examen físico puede proporcionar pistas importantes, como ser la comprobación de bocio de gran tamaño, alteraciones cutáneas esclerodérmicas, signos de anemia ferropriva (palidez, lengua lisa, coiloniquia), adenopatías cervicales, supraclaviculares o axilares metastásicas.

Exploración instrumental

La radiografía de esófago es el examen más útil en el diagnóstico diferencial de una disfagia. La radiografía rutinaria de esófago debe tomarse en posición de pie, lateral y en Trendelenburg. En ocasiones, se requiere un estudio cinerradiográfico. La radiografía de tórax permite pesquisar un aneurisma de la aorta, masas mediastínicas, etcétera.

La esofagoscopía es el examen de más valor para precisar la naturaleza de la lesión que causa la disfagia, una vez detectada por el estudio radiológico. Permite, además de observar directamente las características de la mucosa esofágica (esofagitis, infiltración tumoral, etc.), tomar biopsias para estudio histopatológico y muestras para citología exfoliativa.

Exámenes complementarios son la manometría esofágica para estudio de presiones intraesofágicas y alteraciones motoras del esófago y algunas pruebas especiales para el estudio de la acalasia esofágica (prueba del mecolil) o de la esofagitis (prueba de perfusión ácida del esófago).

ICTERICIA

La bilirrubina proviene en el 80% al 90% de la destrucción diaria de la hemoglobina circulante en el sistema retículo endotelial, especialmente del bazo, médula ósea e hígado. La transformación del grupo heme de la hemoglobina en bilirrubina es producida por un mecanismo enzimático complejo. La bilirrubina se une a la albúmina del plasma para ser transportada al hepatocito. Alrededor del 15% al 20% de la bilirrubina proviene de otras fuentes: una es la destrucción de células eritroides (hematíes inmaduros) en maduración en la médula ósea (eritropoyesis inefectiva). De la bilirrubina que entra al hepatocito, el 60% es conjugada y excretada por la vía biliar hacia el intestino y el 40% refluye al plasma sin ser modificada.

Parte de la bilirrubina conjugada que llega al intestino se transforma en estercobilinógeno por acción de los bacterios intestinales; parte se transforma en bilirrubina libre, es absorbida por la mucosa intestinal y llega al hígado por vía portal para ser reexcretada por la bilis (circulación enterohepática de la bilirrubina).

Una fracción del estercobilinógeno es reabsorbido por el colon y reexcretado por el hígado (circulación enterohepática de estercobilinógeno); otra fracción es eliminada con las heces (100 a 200 mg por día); y una pequeña fracción es excretada por el riñón en forma de urobilinógeno (menos de 4 mg por día). Esterco y urobilinógeno son rápidamente oxidados, formando productos químicamente iguales (urobilina y estercobilina). En el adulto normal se producen diariamente 250 a 300 mg de bilirrubina que, en condiciones normales, se excretan totalmente por las deposiciones (ver *Laboratorio bioquímico hepático*, p. 559).

SEMIOLOGÍA GENERAL DE LAS ICTERICIAS

Se denomina ictericia la coloración amarilla las escleras y de la piel (y de otros tejidos) por acumulación de pigmento biliar en el organismo. La observación de las conjuntivas oculares, mucosa del paladar y piel debe hacerse bajo luz natural, ya que con luz artificial la ictericia, incluso intensa, puede pasar desapercibida. Se acostumbra a hablar de subictericia cuando es discreta; es preferible decir simplemente ictericia leve.

La ictericia aparece cuando el nivel de bilirrubina en la sangre excede el nivel normal (más de 1 mg/dL de suero). Sin embargo, es difícil pesquisar clínicamente una ictericia con valores de bilirrubinemia inferiores a 2 mg/dL. La bilirrubina total (n: 0,3-1,0 mg/dL) es la suma de la bilirrubina conjugada o directa (n: 0,1-03 mg/dL); y la indirecta, la diferencia entre ambas.

Anamnesis

La anamnesis y el examen físico pueden aportar datos de mucha importancia para el diagnóstico causal de una ictericia.

En la anamnesis deben investigarse los antecedentes de ingestión excesiva de alcohol crónica y/o aguda (hepatitis alcohólica, cirrosis hepática alcohólica [Figura 3-17]); de medicamentos (hepatitis por drogas); contacto con pacientes con hepatitis viral; antecedentes de inyecciones, extracciones de sangre o trabajo dental (hepatitis viral); consumo de berros

Figura 3-17. Hígado cirrótico.

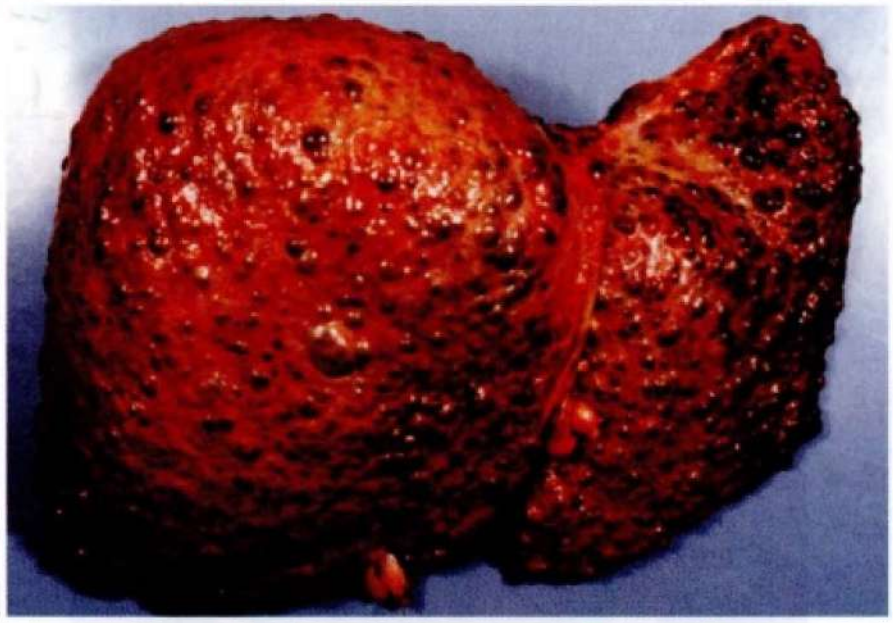

Tabla 3-23. Semiología general de la ictericia

Edad del paciente
Comienzo
Síntomas prodrómicos
Síntomas concomitantes
Intensidad
Curso o evolución
Tonalidad o tinte
Color de la orina y deposiciones
Signos cutáneos
Características físicas del hígado
Variación de la matidez hepática
Presencia o ausencia de esplenomegalia
Hábitos
Antecedentes epidemiológicos

(distomatosis coledociana); contacto con perros (hidatidosis hepática); antecedentes de episodios dolorosos abdominales (coledocolitiasis); intervenciones quirúrgicas sobre la vesícula y/o vía biliar (coledocolitiasis residual), etc. (Tabla 3-27).

Comienzo. Debe preguntarse sobre las características de comienzo de la ictericia: si hubo un período prodrómico (inapetencia, fiebre, náuseas, vómitos, astenia) propio de la hepatitis aguda viral; si hubo dolor abdominal alto significativo precediendo a la ictericia o durante la ictericia (coledocolitiasis); presencia de fiebre y escalofríos (coledocolitiasis, angiocolitis) o de hemorragia digestiva (cirrosis hepática, cáncer de la ampolla de Vater).

Edad. La edad es un elemento orientador: en el niño, adolescente y adulto joven se ven con más frecuencia las hepatitis virales; la cirrosis hepática en la edad media de la vida; y la neoplasia de páncreas en los viejos.

Evolución. El curso o evolución de la ictericia debe ser observado. La instalación rápida de una ictericia acentuada

es más propia de un daño hepatocelular que de una ictericia obstructiva. Una ictericia leve persistente o recurrente sugiere hemólisis, o enfermedad de Gilbert si no hay otros síntomas concomitantes (ver *Glosario de enfermedades*).

Las fluctuaciones en la intensidad de la ictericia se observa en las obstrucciones incompletas de la vía biliar (coleédocolitiasis) y, las ictericias de intensidad progresiva, en las obstrucciones completas (Ca de la cabeza del páncreas). La fluctuación en la coloración de las deposiciones es más propia de la ictericia obstructiva incompleta que de la completa. En la hepatitis aguda en los primeros días de evolución de la ictericia las deposiciones pueden estar decoloradas. Los datos anamnésticos respecto a la intensidad de la ictericia y sus fluctuaciones, deben ser tomados con precaución, ya que la luminosidad del día influye en su apreciación.

Tonalidad o tinte. La tonalidad o tinte de la ictericia debe observarse: en las ictericias hemolíticas el tinte es amarillento pálido (rubínico) y en las obstructivas completas y de evolución prolongada, amarillo verdoso (verdínico); por ser un signo más bien tardío su valor diagnóstico es relativo. La coloración verdínica de la piel se debe a la oxidación de la bilirrubina, lo que se produce con mayor facilidad con la bilirrubina conjugada que con la no conjugada.

Coloración de la orina y deposiciones. En gran número de pacientes con ictericia aparecen pigmentos biliares en la orina (coluria): ictericias colúricas. La orina colúrica es de color café oscuro y cuando se agita se forma espuma de color amarillo en la superficie. En otros casos, no hay pigmentos biliares en la orina y, por lo tanto, la orina es clara (ictericias acolúricas). De aquí que, en todo paciente en el que se sospecha ictericia debe observarse el color de la orina, ya que, por una parte, permite diferenciar dos grandes grupos de ictericia; y, por otra parte, porque en algunos casos la coluria es evidente antes de que lo sea la ictericia conjuntival (Figura 3-18) o de la piel.

Figura 3-18. Ictericia conjuntival.



También, deben observarse las deposiciones. En las ictericias hemolíticas (aumento del estercobilinógeno) se ven hiperpigmentadas; y, en casos que hay una obstrucción del flujo de bilis al intestino por obstrucción de la vía biliar (ictericias obstructivas), las deposiciones adquieren un color pálido (blanquecino): deposiciones hipocólicas o acólicas, por disminución del estercobilinógeno. Hay que tener presente que algunos medicamentos pueden alterar el color de las deposiciones, simulando una acolia.

Examen físico

Hay personas que por características raciales tienen color ligeramente amarillento de sus escleras, lo que suele denominarse "conjuntivas sucio-amarillentas"y que no debe confundirse con ictericia. La ingestión de algunas sustancias puede dar coloración amarillenta a la piel: caroteno, ácido pícrico, atabrina, quinacrina; no hay en estos casos pigmentación de las escleras; la mayoría de estas sustancias están hoy en desuso. Por su parte, la ingestión de algunos medicamentos puede simular coluria: salicilatos, sulfamidados, difenzopiridina, fenoftaleína.

En el examen físico es muy importante precisar las características físicas del hígado y la presencia o ausencia de esplenomegalia. El hígado en la hepatitis aguda está moderadamente aumentado de tamaño, de consistencia normal (consistencia I), borde romo, superficie lisa y, generalmente, indoloro. En la cirrosis está aumentado de consistencia (consistencia II), borde cortante, superficie lisa e indoloro. En las ictericias obstructivas corrientemente es de tamaño normal; puede aumentar de tamaño por congestión biliar si la obstrucción tiene un tiempo de evolución. El cáncer primitivo o secundario del hígado no suele dar ictericia importante, por ser un proceso que compromete en forma parcelar al hígado; la consistencia del hígado es pétrea, borde y superficie irregular, a veces nodular (consistencia III) (ver *Examen del abdomen*, p. 434).

La disminución de tamaño del hígado, e incluso desaparición de la matidez hepática, con agravación de la sintomatología, se observa en el curso de una hepatitis fulminante y traduce una necrosis masiva del órgano. También se observa disminución más o menos rápida de una hepatomegalia debida a congestión visceral (insuficiencia cardíaca congestiva) en relación a medidas depletivas. La congestión crónica del hígado (hígado cardíaco) puede determinar ictericia, a veces acentuada; la consistencia de órgano es I, el borde romo, la superficie lisa y, como hecho característico, es sensible a la palpación. Aumento o disminución de tamaño del hígado en períodos breves de tiempo es propia del hígado cardíaco (hígado en acordeón).

Esplenomegalia se observa en las ictericias hemolíticas y en las debidas a enfermedad difusa del hígado, especialmente crónicas (cirrosis hepática, cirrosis biliar, hepatitis crónicas). En la hepatitis aguda se palpa el bazo discretamente aumentado de tamaño y blando en menos del 20% de los casos. Descartada una ictericia hemolítica (ictericia acolúrica), la presencia de esplenomegalia prácticamente descarta una ictericia obstructiva y apoya el diagnóstico de una ictericia de causa hepática.

Otros signos físicos concomitantes con la ictericia son de gran ayuda diagnóstica: la presencia de *nevi* aracniformes, circulación venosa colateral, palma hepática, ascitis, ginecomastia, etc., apoyan el diagnóstico de daño hepático crónico.

La palpación de una vesícula distendida e indolora apoya el diagnóstico de ictericia obstructiva por cáncer de la cabeza del páncreas (signo de Courvassier-Terrier); la ausencia de dolor es el hecho diferencial con la vesícula palpable de la colecistitis aguda, que es muy sensible.

El prurito y los signos de rasquido inclinan hacia una ictericia colestásica (colestasis intrahepática por drogas, colestasis benigna del embarazo, cirrosis biliar primaria). En ocasiones, el prurito puede preceder por mucho tiempo (meses o años) a la ictericia (cirrosis biliar primaria). En la colestasis benigna del embarazo puede haber prurito sin ictericia evidenciable clínicamente.

La fiebre puede ser un síntoma inicial en la hepatitis aguda viral, pero en nuestro medio es generalmente transitoria, siendo la evolución de la enfermedad en la mayoría de los casos, afebril. La fiebre suele observarse en la coledocolitiasis, formando parte del síndrome coledociano (ictericia, fiebre, escalofríos y dolor abdominal), especialmente cuando se agrega infección de la vía biliar (angiocolitis). También puede haber fiebre en la ictericia hemolítica, en la neoplasia de la vía biliar o páncreas y en la cirrosis hepática, así como en enfermedades infecciosas que se acompañan de ictericia (sepsis, neumonía, infección urinaria, etc.).

Causas

Teóricamente se puede producir ictericia (hiperbilirrubinemia) por alteraciones en la captación, transporte, conjugación o excreción de la bilirrubina por el hepatocito (Figura 3-19 y Tabla 3-28). En el caso individual no siempre es posible precisar el mecanismo exacto de producción de la ictericia y en la mayoría de las situaciones clínicas hay mecanismos mixtos en juego.

Desde un punto de vista clínico nos parece que sigue teniendo utilidad práctica la antigua clasificación de las ictericias de Ducci: a) ictericias prehepáticas; b) ictericias hepáticas; y c) ictericias posthepáticas, completas e incompletas (Tabla 3-29). Las prehepáticas corresponden fundamentalmente a las ictericias hemolíticas; las hepáticas, a enfermedades difusas del hígado, agudas o crónicas; y las posthepáticas a las obstrucciones completas o incompletas de la vía biliar. En estas últimas no hay daño hepatocelular, por lo menos inicialmente.

Las ictericias prehepáticas son acolúricas, es decir, sin presencia de pigmentos biliares en la orina. Las ictericias hepáticas y posthepáticas son colúricas, es decir, con pigmentos biliares en la orina. La razón es que las ictericias prehepáticas se deben a hiperbilirrubinemia no conjugada, la que no es soluble en agua y, por lo tanto, no es filtrada por el riñón. Las ictericias hepáticas y posthepáticas, en cambio, se deben a hiperbilirrubinemia conjugada, hidrosoluble, que es filtrada por el riñón.

La observación de la orina permite, por lo tanto, orientarse hacia el tipo de ictericia en una primera aproximación: prehepática si no hay coluria y hepática o posthepática si hay coluria.

En clínica, las causas más frecuentes de ictericia prehepática son la ictericia hemolítica y la enfermedad de Gilbert (ver *Glosario de enfermedades*); de ictericia hepática, la cirrosis hepática y las hepatitis, agudas o crónicas; y de ictericia posthepática, la obstrucción por cálculo del colédoco (coledocolitiasis) y el cáncer de la cabeza del páncreas.

Figura 3-19. Mecanismos de producción de ictericia. 1. Por aumento de la carga de bilirrubina a la célula hepática. **2.** Por alteración de la captación y/o transporte de bilirrubina por la célula hepática. **3.** Por alteración en la conjugación de la bilirrubina en los microsomas del retículo-endoplásmico. **4.** Por alteración en la excreción canalicular de bilirrubina conjugada. **5.** Por obstrucción de la vía biliar principal.

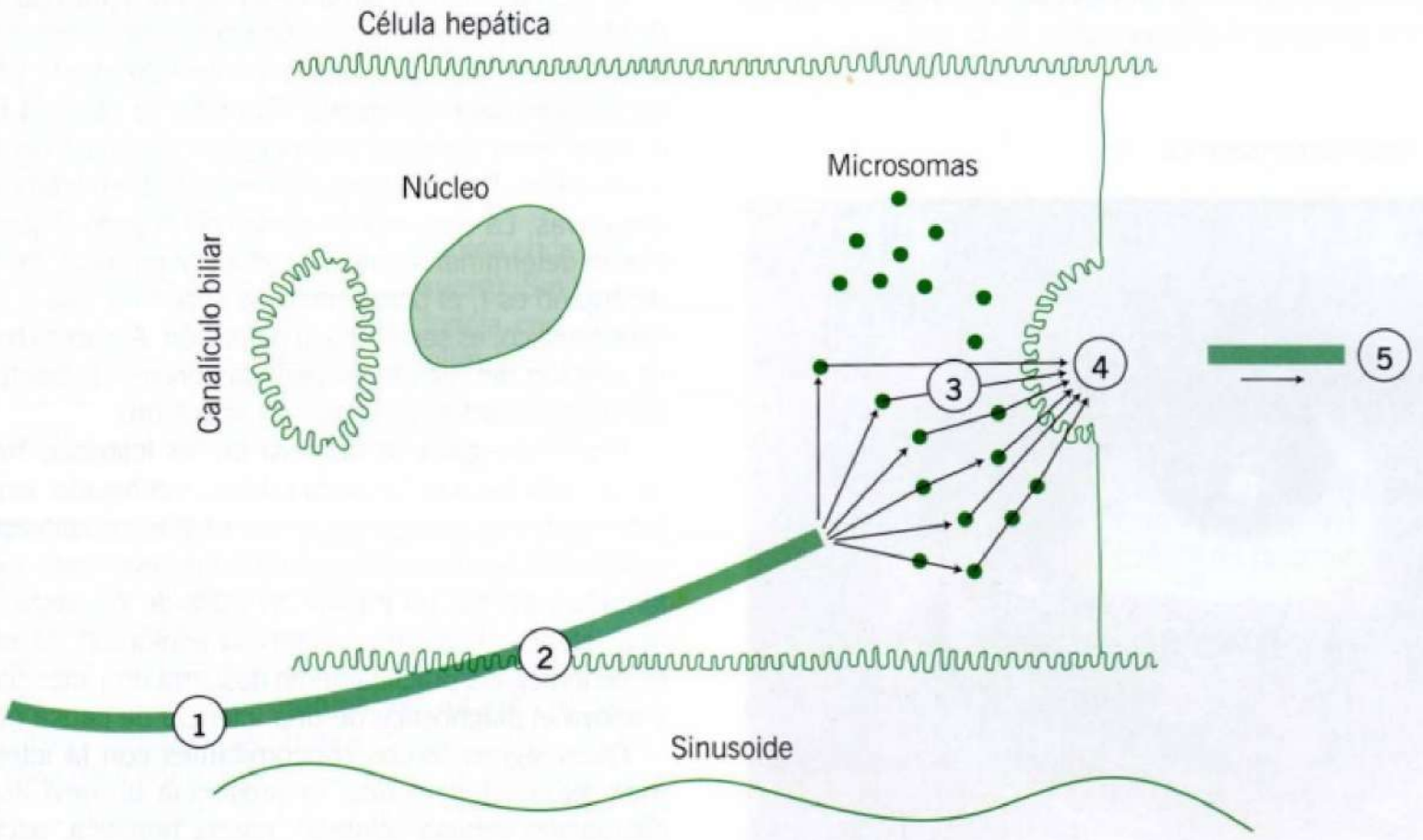

Tabla 3-28. Causas de ictericia

Hiperbilirrubinemia no conjugada	Hiperbilirrubinemia conjugada
1. Por producción aumentada de bilirrubina	1. Por alteración en la excreción de bilirrubina conjugada Ictericias no colestásicas (Dubin Johnson) Ictericias colestásicas - Intrahepáticas: daño hepático por drogas, ictericia benigna del embarazo, cirrosis biliar primaria - Extrahepáticas: coledocolitiasis, distomatosis, Ca de la vía biliar, Ca de la cabeza del páncreas, estenosis del colédoco
2. Hemólisis intra o extravascular Ictericias hemolíticas	
3. Eritropoyesis inefectiva) Ictericias deseritropoyéticas	
4. Por alteración en la captación y conjugación de la bilirrubina en el hepatocito Ictericia fisiológica del recién nacido ictericia neonatal Enfermedad de Gilbert Enfermedad de Crigler Najjar	2. Por enfermedad hepatocelular Hepatitis aguda y crónica, cirrosis hepática

Tabla 3-25. Clasificación clínica de las ictericias (Ducci)

Prehepáticas	Enfermedad hemolítica del recién nacido Ictericia hemolítica congénita (microesferocitosis familiar congénita o anemia esferocítica congénita) Déficit de glucosa 6 fosfato deshidrogenasa Hemoglobinuria paroxística nocturna Hemolisis por microbios, parásitos, tóxicos
Hepáticas	Hepatitis agudas Hepatitis crónicas Cirrosis hepática Medicamentos
Posthepáticas	Colédocolitiasis Ca de cabeza de páncreas Distomatosis Compresión extrínseca del colédoco

En la actualidad se tiende a reemplazar el término ictericia obstructiva por el de ictericia colestásica, que puede ser intra o extrahepática. Se denomina colestasis a la falla en la llegada al duodeno de cantidades normales de bilis; funcionalmente, hay una disminución en el flujo canalicular de bilis. Morfológicamente, la colestasis se caracteriza por la acumulación de bilis en las células hepáticas y conductos biliares. La colestasis puede ser el resultado de interferencias al flujo biliar en cualquier punto entre el sitio de conjugación en la fracción microsomal y el duodeno; esta interferencia puede ser de orden funcional (colestasis intrahepática) o mecánico (colestasis extrahepática). Ejemplos de colestasis intrahepática son algunas formas de hepatitis aguda viral de forma colestásica, la hepatitis por drogas, la colestasis benigna del embarazo y la cirrosis biliar primaria; y, de colestasis extrahepática, la obstrucción de la vía biliar principal por cálculos (coledocolitiasis) o por cáncer de la cabeza del páncreas.

Laboratorio

El estudio de laboratorio se solicitará con el fin de confirmar una hipótesis diagnóstica o investigar la causa de la ictericia cuando no la hay En aproximadamente el 80% de las ictericias es posible hacer un diagnóstico clínico de su causa; en el 10% al 15% los exámenes de laboratorio habituales de las ictericias permiten aclarar un diagnóstico clínicamente dudoso (ver *Laboratorio bioquímico hepático*, p. 559) y, entre el 5% y el 10%, es necesario recurrir a métodos especiales de diagnóstico (ultrasonografía, tomografía axial computarizada, resonancia nuclear magnética, colangiografías).

Enfoque diagnóstico de la ictericia en clínica

El conjunto de datos semiológicos que hemos descrito permite, en un alto porcentaje de los casos, el diagnóstico causal. Así, una ictericia colúrica en un individuo joven, precedida de un período prodrómico, con fiebre inicial transitoria, astenia, inapetencia, náuseas, etc., en el que se comprueba hepatomegalia de consistencia I y, tal vez esplenomegalia, permiten el diagnóstico de hepatitis aguda. La ictericia colúrica que aparece después de un cólico biliar apoya el diagnóstico de coledocolitiasis, especialmente si se acompaña de fiebre y escalofríos. Una ictericia insidiosa en una persona de edad avanzada, con coluria, acolia y compromiso del estado general, inclinará hacia una ictericia obstructiva por cáncer de la cabeza del páncreas.

No debe olvidarse que puede haber ictericia, generalmente leve, en el curso de enfermedades infecciosas como sepsis, neumonía o infección urinaria; o como complicación de enfermedades infecciosas, como la fiebre tifoidea y paratifoidea, mononucleosis infecciosa citomegalovirus, o por una enfermedad infecciosa *per se* (enfermedad de Weil o leptospirosis icterohemorrágica). También puede dar ictericia el hígado congestivo y presentarse en el síndrome de falla multisistémica del paciente quirúrgico.

El estudio de laboratorio se hará para confirmar una hipótesis diagnóstica o investigar la causa de la ictericia cuando no hay diagnóstico. En un gran número de casos el laboratorio hepático corriente ("pruebas hepáticas"), aclaran el diagnóstico. Otras veces es necesario recurrir a una exploración de laboratorio

especializado que, según los casos, incluye exámenes hematológicos y serológicos, marcadores virales de la hepatitis, ecografía abdominal, tomografía computarizada, resonancia magnética, colangiografía endoscópica o transparietohepática, peritoneoscopía y biopsia hepática.

ASCITIS

Con el nombre de ascitis se conoce la acumulación anormal de líquido en la cavidad peritoneal. Normalmente existe una pequeña cantidad de líquido en la cavidad peritoneal (alrededor de 100 mL), el que en condiciones patológicas puede aumentar significativamente. El líquido acumulado puede ser de distinto tipo: serofibrinoso, lactescente, hemático, bilioso, purulento o mucinoso. Una vez conocido el carácter del líquido hablamos de hemoperitoneo, biliperitoneo o pioperitoneo cuando hay acumulación de sangre, bilis o pus, respectivamente. Reservamos el nombre de ascitis para la acumulación de líquido serofibrinoso y, el de ascitis quilosa, para la acumulación de linfa intestinal.

El hemoperitoneo y biliperitoneo presuponen ruptura de una víscera a la cavidad peritoneal; por ejemplo, rotura de un embarazo ectópico, o del bazo en el hemoperitoneo; o de la vesícula o hígado en el biliperitoneo. El líquido purulento derivado de una peritonitis piógena se conoce como pioperitoneo.

El líquido ascítico serofibrinoso es de color citrino, pudiendo tener carácter de transudado o de exudado según sea el origen no inflamatorio o inflamatorio, respectivamente. El transudado y el exudado se diferencian por su aspecto macroscópico, densidad, contenido en proteínas, gradiente de albúmina sérica/albúmina del líquido ascítico y cantidad y tipo de células en el examen microscópico del sedimento (Tabla 3-30).

Tabla 3-30. Características comparativas del transudado y exudado

	Transudado	Exudado
Aspecto macroscópico	Citrino	Citrino opaco o turbio, hemorrágico, opalescente
Densidad	< 1,015	> 1,015
Proteínas (g/L)	< 25	> 25
Gradiente albúmina suero/albúmina ascitis*	> 1,1	< 1,1
Reacción de Rivalta**	Negativa	Positiva
Examen microscópico:		
Células (n)	< 250	> 1.000
Tipo predominante	Mesoteliales	Polimorfonucleares, linfocitos o mononucleares

* Concentración de albúmina del suero menos su concentración en el líquido ascítico.
** Prueba cualitativa que indica la presencia de globulinas en el líquido ascítico. Su positividad se informa en cruces: (+) a (++++).

El principal componente proteico del líquido ascítico es albúmina y, en escasa cantidad, globulina. Otros componentes son glucosa, creatinina, urea, ácido úrico y, en ocasiones, bilirrubina, los que se encuentran en concentraciones similares a las del suero. La concentración de amilasa está elevada en la ascitis por pancreatitis y la de triglicéridos en la ascitis quilosa. Un número superior a 350 leucocitos por microlitro con predominio de polimorfonucleares es sugerente de infección. Un pH inferior a 7 también sugiere infección bacteriana. El predominio de células mononucleares se observa en la ascitis por tuberculosis y por hongos. Más de 10.000 eritrocitos por microlitro indica un líquido hemorrágico (carcinoma, tuberculosis o trauma).

Hay que tener presente que una disminución acentuada de las proteínas plasmáticas puede determinar que un exudado tenga una cantidad baja de albúmina y que, en ocasiones, un transudado se transforma en exudado cuando se han practicado repetidas punciones abdominales (paracentesis).

El compromiso carcinomatoso del peritoneo determina un exudado que puede tener carácter hemorrágico. El líquido quiloso (ascitis quilosa) es de color blanco o blanco amarillento (lactescente) y forma una capa cremosa en su superficie; su aspecto lechoso se debe a la existencia de abundante grasa, especialmente triglicéridos y, en menor cantidad, colesterol y fosfolípidos. El líquido quiloso debe distinguirse del líquido pseudoquiloso o quiliforme, también de aspecto lechoso, turbio, rico en lecitina; puede verse en algunos casos de carcinomatosis y tuberculosis peritoneal, cirrosis hepática y nefrosis. Al agitar el líquido quiloso con éter se disuelven las grasas y el líquido se aclara, lo que no ocurre con el líquido quiliforme. Raramente, el líquido ascítico puede tener un carácter mucinoso debido a un pseudomixoma peritoneal (*pseudomyxoma peritoneae*) o a diseminación peritoneal de un carcinoma coloide del estómago o colon.

SEMIOLOGÍA GENERAL DE LA ASCITIS (TABLA 3-31)

Síntomas. En la ascitis ligera generalmente los pacientes no relatan molestias pero, a medida que la cantidad de líquido acumulado es mayor suelen, quejarse de la prominencia del abdomen de malestar abdominal o dolor, saciedad precoz, dispepsia, a veces náuseas y pirosis e, incluso, de dificultad respiratoria cuando hay una ascitis muy acentuada o la ascitis es manifestación de una insuficiencia cardíaca congestiva derecha.

Comienzo. El comienzo de la ascitis puede ser rápido o insidioso; este último es el tipo más frecuente, a veces precedido de distensión abdominal flatulenta ("los vientos preceden a las lluvias" decían los antiguos clínicos). Se puede observar ascitis de comienzo más o menos rápido en pacientes con cirrosis hepática a raíz de la aparición de un factor agravante de la enfermedad, como hemorragia digestiva, infección, exceso alcohólico, etc. También se observa ascitis de formación rápida en la trombosis de la vena porta, en pacientes hipoalbuminémicos. Se dice que el comienzo insidioso de la ascitis en un cirrótico conlleva un peor pronóstico ya que su aparición no guarda relación con un factor agravante susceptible de ser corregido, sino con la evolución desfavorable de la enfermedad de base.

Tabla 3-31. Semiología general de la ascitis

Comienzo	Insidioso Rápido
Cuantía	Ligera Moderada Acentuada
Síntomas	Distensión abdominal Dolor Dispepsia Dificultad respiratoria
Síntomas y signos concomitantes	Hemorragia digestiva Presencia de ictericia *Nevi* aracniformes Circulación venosa colateral Características del ombligo
Características del líquido	Serofibrinoso (transudado o exaudado) Lactescente Hemático Bilioso Purulento Mucinoso
Hábitos	Alcoholismo
Antecedentes epidemiológicos	Tuberculosis
Diagnóstico diferencial	Vejiga distendida Quistoma ovárico gigante Tumor abdominal de gran tamaño Embarazo Obesidad acentuada Megacolon congénito Dilatación gástrica aguda

Examen físico

El diagnóstico clínico de la existencia ascitis se hace mediante el examen físico abdominal al comprobar, por percusión, la existencia de matidez en los flancos de límite superior cóncavo, la que es desplazable con los cambios de posición del enfermo (Figura 3-20). Se dice que con maniobras semiológicas especiales es posible pesquisar ascitis del orden de los 200 mL; sin embargo, la ascitis pesquisable por el clínico es habitualmente del orden de 1:500 mL o más. En la actualidad se puede diagnosticar con certeza ascitis por ecografía o tomografía computarizada del abdomen.

Figura 3-20. Área de matidez abdominal de concavidad superior. **A.** Desplazable en decúbito lateral. **B.** Propia de la ascitis libre.

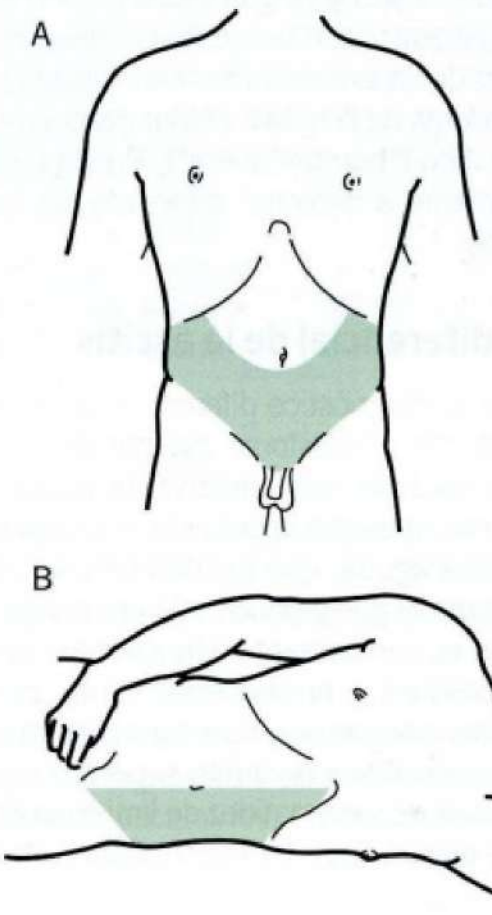

Figura 3-21. Ascitis. Nótese el abdomen globuloso, el aplanamiento del ombligo y, en la piel, las estrías de distensión.

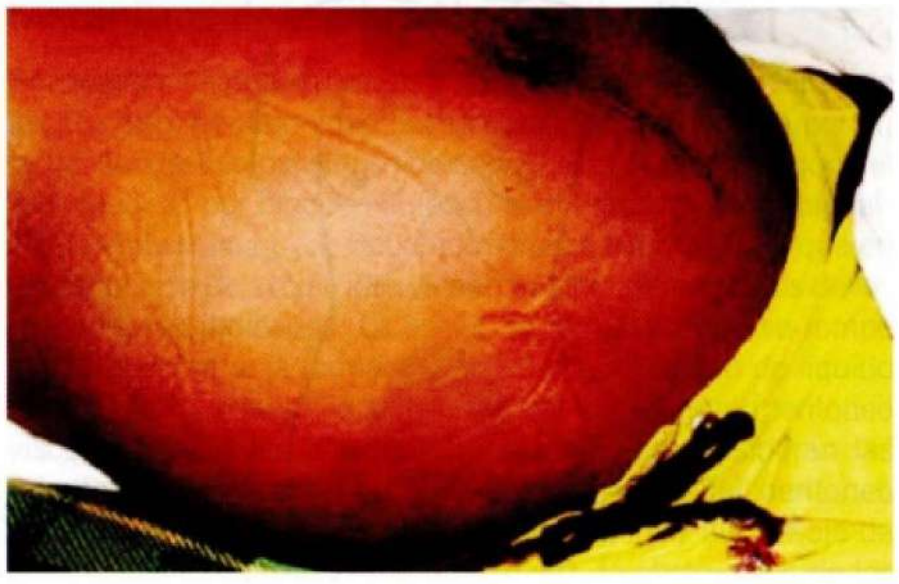

Cuantía. La cuantía de la ascitis puede ser variable, desde ascitis ligera (100 mL) o moderada (3-6 litros) hasta una ascitis acentuada (10 o más litros) que puede provocar al enfermo dificultades respiratorias de tipo mecánico, por compresión de las bases pulmonares, con disminución de la capacidad ventilatoria. En estos casos, debe recurrirse a una paracentesis abdominal evacuadora, extrayendo la cantidad de líquido necesaria para aliviar al paciente.

Síntomas y signos concomitantes. Debe investigarse la existencia de síntomas y signos concomitantes con la ascitis (ej.: ictericia, *nevi* aracniformes, circulación venosa colateral, agrandamiento cardíaco, disnea, ingurgitación yugular, etc.), lo que nos orientan hacia una causa local o general. Los exámenes rutinarios de laboratorio también son de importancia diagnóstica; por ejemplo, pueden revelar la presencia de proteinuria masiva en el examen de orina, que orienta a un síndrome nefrótico (ver p. 274).

En la ascitis importante el abdomen se ve prominente con el ombligo aplanado o incluso evertido (Figura 3-21); frecuentemente, hay separación de los rectos abdominales y hernia umbilical. Los diafragmas están ascendidos.

La siguiente maniobra permite al examinador palpar una onda que revela la presencia de ascitis: pequeños golpes secos o papirotazos en un hemiabdomen mientras un ayudante coloca su mano perpendicularmente en la línea media del abdomen, provocan una onda líquida en el hemiabdomen opuesto (signo de la oleada ascítica). Se puede hacer la misma maniobra sin ayudante, observando en la pared abdominal las ondas provocadas por los papirotazos.

Cuando existe hipertensión portal se puede observar circulación venosa colateral de tipo portocava y esplenomegalia (ver *Examen del abdomen*, p. 434).

El aspecto del paciente cirrótico con ascitis es bien característico: se ve deshidratado, la piel y lengua secas y los ojos hundidos; es llamativo el contraste entre la acentuada disminución de las masas musculares de las extremidades y la marcada prominencia del abdomen el edema de la mitad inferior del cuerpo y la buena tolerancia al decúbito ("hombre araña"), Puede haber derrame pleural, generalmente a derecha, generado vía los linfáticos subdiafragmáticos.

Diagnóstico diferencial de la ascitis

Tradicionalmente, el diagnóstico diferencial de la presencia de ascitis se plantea con el quistoma gigante del ovario u otros tumores abdominales de gran tamaño: la vejiga distendida, embarazo avanzado, obesidad acentuada, megacolon congénito o dilatación gástrica aguda, que pueden simular ascitis por la prominencia abdominal que producen. Sin embargo, el diagnóstico diferencial no es clínicamente difícil por los antecedentes, palpación del abdomen y, fundamentalmente, porque en las condiciones mencionadas no se encuentra a la percusión matidez en los flancos desplazable y de límite superior cóncavo, como ocurre en la ascitis libre, sino matidez de límite superior convexo y no desplazable (Figura 3-22). En la actualidad, las tecnologías diagnósticas por imágenes contribuyen decisivamente a la comprobación o exclusión de ascitis.

Figura 3-22. Matidez abdominal de límite superior convexo no desplazable (embarazo, quiste ovárico gigante, vejiga distendida).

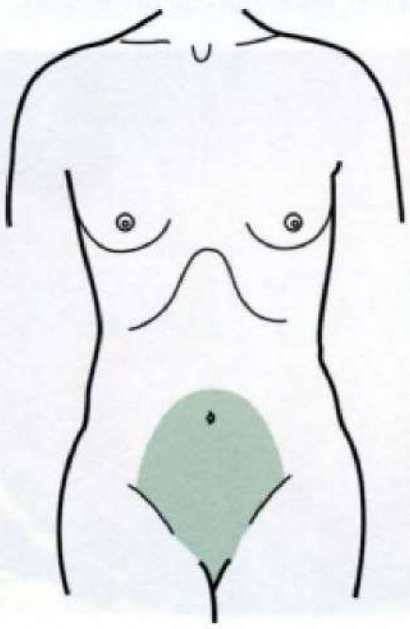

La ascitis puede deberse a una causa local o bien a una causa general (Tabla 3-32). Comprobada la ascitis como único hallazgo del examen físico se plantea una causa local y obliga a un diagnóstico diferencial de las diferentes patologías que pueden provocarla. Por otra parte, el hallazgo al examen físico de síntomas y signos físicos y de laboratorio que acompañan a la ascitis, es de gran importancia diagnóstica ya que orienta a una enfermedad sistémica como su causa. Así, por ejemplo, los antecedentes de consumo excesivo de alcohol, la existencia de ictericia, de *nevi* aracniformes, circulación venosa colateral, etc., orientan hacia una cirrosis hepática alcohólica; la disnea, aumento de tamaño del corazón, ingurgitación venosa yugular, edema genaralizado, etc., hacia una insuficiencia cardíaca congestiva; la comprobación de proteinuria masiva, hipoproteinemia, edemas, etc., hacia un síndrome nefrótico.

Tabla 3-32. Causas de ascitis

De causa local	Inflamatoria	(TBC peritoneal)
	Tumoral	(Carcinomatosis peritoneal), Diseminación mucocele apendicular u ovárico Síndrome de Meigs
	Obstrucción linfática abdominal	
De causa general	Obstáculo al retorno venoso	Hepático: Cirrosis hepática, Hepatitis crónica activa EEsquistosomiasis Prehepático: Trombosis portal Posthepático: Pericarditis constrictiva Síndrome de Budd Chiari Estenosis tricuspídea Hipoproteinemia: Síndrome nefrósico Síndrome de malabsorción Inanición
Otras causas	Mixedema Síndrome de Meigs Ascitis pancreática	

Punción abdominal (paracentesis). Solo cuando se tiene seguridad de la existencia de ascitis se está autorizado para proceder a la punción abdominal (paracentesis abdominal) la que, en general, debe hacerse de rutina. La punción se hace en el cuadrante inferior izquierdo, en el punto medio o en la unión de los 2/3 internos con el tercio externo de la línea que une la espina ilíaca anterosuperior con el ombligo, extrayendo 50 a 100 mL para examen (Figura 3-23).

Figura 3-23. Paracentesis abdominal: sitio de punción. Sitio de paracentesis abdominal en ascitis: punto en que se unen los dos tercios internos con el tercio externo de la línea que une el ombligo con la espina ilíaca superior.

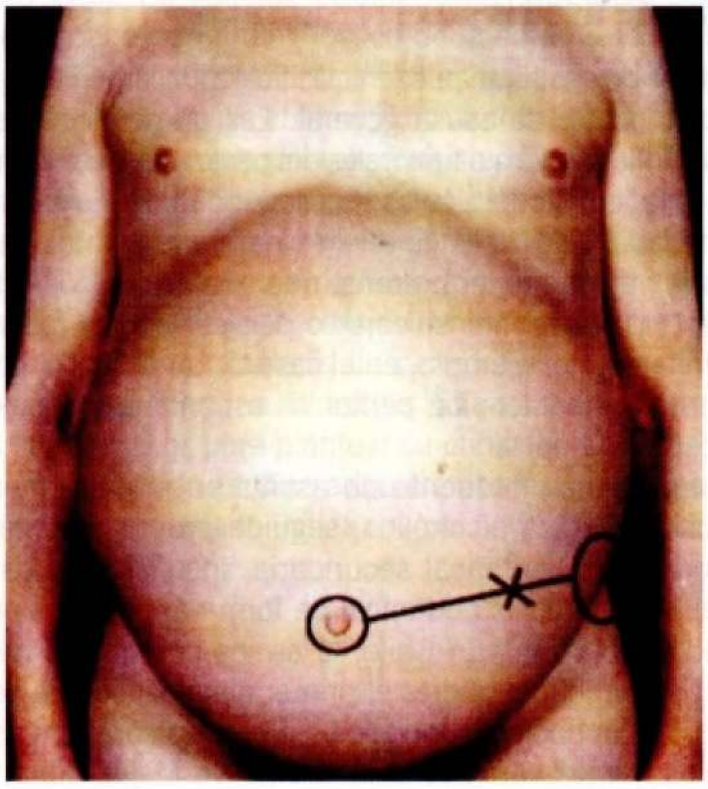

En el abdomen, al revés del tórax, no se debe practicar paracentesis exploradora: por una parte, por el riesgo de lesionar asas intestinales con peritonitis consecutiva; y por otra, por el advenimiento del diagnóstico por imágenes que hace innecesario ese procedimiento diagnóstico. Por el contrario, la punción abdominal es mandatorio en todo caso seguro de ascitis, con el fin de practicar de rutina examen químico, microscópico, citológico y bacteriológico del líquido.

La observación del líquido extraído por paracentesis abdominal permite reconocer su aspecto macroscópico, diferenciando la ascitis serofibrinosa, el hemoperitoneo, el biliperitoneo y la ascitis quilosa. En el caso de un líquido serofibrinoso, su examen nos permite saber si estamos en presencia de un transudado o exudado, lo que orienta sobre la etiología de la ascitis. Creemos que la distinción tradicional entre transudado y exudado sigue siendo útil en la práctica clínica como primera aproximación al diagnóstico diferencial de la causa de ascitis.

El estudio químico, examen microscópico y bacteriológico en el líquido peritoneal y la determinación de diversas sustancias ayudan al diagnóstico diferencial (Tabla 3-33).

Es el caso de la medición de enzimas (amilasa, lipasa) en una pancreatitis aguda necrohemorrágica; la búsqueda de células neoplásicas en el carcinoma peritoneal; la tinción de Gram y cultivo bacteriológico en la infección peritoneal y la de bacilos alcohol ácido resistentes en la tuberculosis peritoneal, etcétera.

La paracentesis abdominal y el análisis del líquido ascítico son perentorios cuando existen síntomas y signos sugerentes de una contaminación bacteriana del líquido y ello se demuestra bacteriológicamente. Puede deberse a un foco intraabdominal o una sepsis.

Una condición especial, aunque infrecuente, es la denominada peritonitis bacteriana espontánea que se define como una infección de la cavidad peritoneal sin causa aparente, o es producida por detereminados organismos (*Escherichia coli*, *Klebsiella pneumoniae*, *Pneumococcus*). Ocurre especialmente en pacientes con cirrosis hepática. El diagnóstico positivo de PBE exige un cultivo positivo del líquido ascítico (y un elevado recuento leucocitario (polimorfomnucleares (PMN) ≥ 250 celúlas/mm^3). El diagnóstico de presunción se hace en pacientes con síntomas y/o signos son consistentes con una infección peritoneal (fiebre, escalofríos, dolor abdominal, sensibilidad a la palpación, resistencia muscular, reducción de los ruidos intestinales), cultivos del líquido ascítico negativos y un recuento leucocitario con PMN de ≥ 250 células/ mm^3. En el cirrótico los síntomas pueden ser más insidiosos y los signos de irritación peritoneal menos evidentes.

Tabla 3-33. Exámenes en el líquido ascítico

Examen macroscópico	Color Transparencia Coagulabilidad
Densidad	
Examen químico	Proteínas totales Reacción de Rivalta
Examen microscópico	Recuento de células Tipo de células Células neoplásicas
Examen bacteriológico	Tinción de Gram Cultivo para aerobios y anaerobios
Otros exámenes	Tinción de Ziehl-Neelsen Cultivo para bacilos alcohol ácido resistentes Gotas de grasa (Sudán III) Lactato deshidrogenasa (LDH) Lípidos totales Colesterol Fosfolípidos Lecitina Amilasa Lipasa

Mecanismo de producción de la ascitis

Se pueden reconocer varios mecanismos de producción de ascitis: a) por enfermedad hepatocelular e hipertensión portal; b) por congestión del sinusoide hepático; c) por inflamación del peritoneo; d) por bloqueo linfático abdominal; y e) por hipoalbuminemia (Tabla 3-34). Debemos señalar, sin embargo, que en la producción de ascitis intervienen habitualmente varios de los mecanismos indicados. La ascitis se forma cuando se rompe el equilibrio entre la formación activa y la absorción de líquido peritoneal. La superficie serosa del tracto intestinal (peritoneo visceral) y el sistema vascular esplácnico se consideran las principales fuentes de ascitis. La inflamación del peritoneo produce aumento de la permeabilidad capilar y del pasaje de líquido a la cavidad peritoneal. A su vez, la obstrucción de los

Tabla 3-34. Mecanismos de ascitis

Enfermedad hepatocelular e hipertensión portal	Cirrosis hepática Hepatitis aguda grave Hepatitis crónica activa Equistosomiasis
Inflamación del peritoneo	Carcinomatosis peritoneal Tuberculosis peritoneal Diseminación mucocele apendicular u ovárico
Congestión del sinusoide hepático	Insuficiencia cardíaca derecha Pericarditis constrictiva Insuficiencia tricuspídea Obstrucción venas suprahepáticas (Budd-Chiari)
Síndromes edematosos por hipoalbuminemia	Síndrome nefrósico Síndrome de malabsorción intestinal Inanición
Bloqueo de linfáticos abdominales	Congénito Tuberculosis Leucemia Cáncer Filariasis

linfáticos mesentéricos o del conducto torácico, aumenta la efusión de linfa a la cavidad. En ausencia de inflamación del peritoneo u obstrucción linfática, se estima que los dos factores más importantes en la formación de líquido ascítico son la presión venosa portal y la presión osmótica coloidal del plasma. La hipertensión portal y el aumento concomitante de la presión hidrostática favorecen la producción de líquido ascítico. Además, la formación de abundantes colaterales venosas (circulación venosa colateral) en la hipertensión portal reduce la velocidad del flujo sanguíneo lo que unido a la resistencia al retorno venoso, iniciarían la formación de ascitis. Es lo que ocurre en la cirrosis hepática y en otras enfermedades difusas del hígado. La ascitis asociada a enfermedad hepática en ausencia de una causa local que la explique, implica insuficiencia hepática e hipertensión portal.

Por otra parte, en la mayoría de los enfermos con ascitis hay una franca disminución de la concentración de albúmina en el suero (hipoalbuminemia) sea como resultado de una síntesis hepática de proteínas alterada como ocurre en la cirrosis del hígado; de una ingesta proteica inapropiada (inanición); pérdida de proteínas por la orina (síndrome nefrósico) o las deposiciones (síndrome de malabsorción) (ver p. 226). La hipoalbuminemia disminuye la presión oncótica coloidal del plasma, favoreciendo el pasaje de líquido a la cavidad abdominal. Sin embargo, hay pacientes con ascitis y concentración normal de albúmina sérica, por lo que a la hipoalbuminemia se le considera un factor contribuyente pero no iniciador de la ascitis. Otros factores que contribuyen a su formación o mantención serían la retención de sodio y agua por hiperaldosteronismo secundario y producción aumentada de hormona antidiurética, acumulación excesiva de linfa de origen hepático y alteraciones en la función renal normal.

Causas de ascitis

Las causas de ascitis se pueden clasificar clínicamente en ascitis de causa local y de causa general. Las primeras se deben a procesos inflamatorios o tumorales del peritoneo, o a compromiso de los linfáticos abdominales; las segundas, son expresión de enfermedades generales de diversa naturaleza (Tabla 3-32). No obstante, hay que tener presente que una ascitis por enfermedad general puede intensificarse o persistir por un factor local concomitante. Por ejemplo, en el caso de un cirrótico, coexistir una peritonitis bacteriana, peritonitis espontánea, hepatoma o trombosis de la porta.

La causa más frecuente de ascitis en nuestro medio es la cirrosis hepática alcohólica, seguida probablemente de la carcinomatosis peritoneal secundaria, insuficiencia cardíaca derecha, tuberculosis peritoneal de forma ascítica y síndrome nefrósico (Tabla 3-35). En Chile, la ascitis por cirrosis hepática es tan predominante que es el primer diagnóstico que se debe plantear en un paciente con ascitis. Entre las causas más raras de ascitis mencionaremos el síndrome de Meigs (fibroma del ovario que se acompaña de ascitis e hidrotórax) por su carácter reversible; la extirpación de este tumor benigno mejora la afección.

Mencionemos que se conoce como ascitis refractaria aquella que no responde al tratamiento médico óptimo en el estado actual de los conocimientos médicos o cuya recidiva precoz no se puede evitar con tal tratamiento.

Tabla 3-35. Enfermedades asociadas a ascitis

Más frecuentes	Menos frecuentes
Cirrosis hepática alcohólica	Hepatitis aguda viral
Hepatitis crónica activa	Esquistosomiasis hepática
Carcinomatosis peritoneal secundaria	Compresión o trombosis de la porta
Insuficiencia cardíaca derecha	Obstrucción de las venas suprahepáticas (síndrome de Budd Chiari)
Tuberculosis peritoneal	Mixedema
Síndrome nefrósico	Rotura traumática de linfáticos abdominales
Hepatitis aguda alcohólica	Bloqueo linfático (TBC, leucemia, cáncer, filariasis)
Pericarditis constrictiva	Síndrome de Meigs (fibroma ovárico, ascitis, derrame pleural)
Cirrosis biliar primaria	Obstrucción linfática congénita (enfermedad de Milroy)
	Enfermedad de Hodgkin abdominal

Enfoque diagnóstico de la ascitis en clínica

En términos prácticos, el clínico que enfrenta a un enfermo con ascitis debe dilucidar primero si se trata de una ascitis de causa general o local. En general, el diagnóstico del origen de una ascitis está dado por el diagnóstico de la enfermedad de base que la produce, fundamentada en otros hallazgos del examen físico general. Así, en un enfermo con ascitis la comprobación de ictericia, de hepatomegalia de consistencia aumentada, esplenomegalia, circulación venosa colateral de tipo porto-cava, *nevi* aracniformes, etc., permite formular el diagnóstico de cirrosis hepática; o, la presencia de ingurgitación yugular acentuada y persistente, hepatomegalia congestiva y corazón quieto, nos permiten plantear la hipótesis de pericarditis constrictiva. En otras ocasiones, fuera de la ascitis no se comprueban otros hechos semiológicos para plantear su etiología. En estos casos el examen del líquido ascítico adquiere primera importancia: si se trata de un transudado indica un mecanismo de producción no inflamatorio y viceversa, lo que nos orienta hacia las enfermedades que pueden producirlo. En presencia de un líquido inflamatorio los exámenes bacteriológico, citológico, parasitológico, etc., pueden proporcionar la etiología. La determinación de la gradiente albúmina sérica /albúmina del líquido ascítico parece ser de más valor que el nivel de proteínas totales. Un valor elevado ($> 1{,}1$) implica ascitis por hipertensión portal y uno bajo ($< 1{,}1$) un origen no relacionado con hipertensión portal.

Finalmente, los exámenes destinados a explorar el hígado (bilirrubinemia, protrombina, fosfatasas alcalinas, biopsia hepática, etc.), aparato cardiovascular (Rx de tórax, ECG, ecocardiografía, etc.), pulmón (Rx de tórax), etc., pueden aclarar la causa de la ascitis. No infrecuentemente es necesario recurrir a una peritoneoscopía y biopsia del peritoneo y, más raramente, a una esplenoportografía. Antiguamente, en casos excepcionales era incluso necesario recurrir a una laparotomía exploradora, procedimiento hoy descartado, dado el avance del diagnóstico por imágenes e instrumentales y otras herramientas diagnósticas.

CAPÍTULO 4

Síntomas y signos cardiorrespiratorios

DOLOR TORÁCICO

G. Chamorro

SEMIOLOGÍA GENERAL DEL DOLOR TORÁCICO

Aunque la mayoría de las veces el dolor torácico se origina en estructuras propiamente torácicas, es decir, aquellas que forman la jaula torácica y todos los órganos contenidos en ella, hay que tener presente que estructuras extratorácicas como la columna cervical u órganos abdominales, también pueden ocasionar dolores ubicados en el tórax (Tabla 4-1). Por otra parte, un buen número de dolores al pecho no pueden ser atribuidos a alteraciones anatómicas específicas, sino más bien a alteraciones emocionales como ansiedad, angustia o depresión. Como en el análisis clínico de todo dolor deben investigarse cada una de sus características semiológicas (Tabla 4-2) (ver *Dolor*, p. 27).

El dolor torácico puede ser de cualquier intensidad, sin que exista paralelismo entre intensidad y gravedad, ya que muchos dolores agudos resultan ser triviales, mientras que otros, insidiosos, suelen amenazar seriamente la vida. Puede tener también cualquier localización, sea en el dorso, pecho o costados; pero la que ocasiona el mayor número de consultas es la ubicación en región esternal, precordial o apexiana (dolor al pecho), tal vez porque en estos casos es inevitable evocar la enfermedad coronaria con su connotación conocidamente ominosa. De aquí que el principal problema frente a un dolor al pecho, sea distinguir entre un dolor trivial (como las algias precordiales psicógenas) de otro grave (como el dolor del infarto o el del aneurisma disecante de la aorta).

Tabla 4-1. Estructuras anatómicas susceptibles de ocasionar dolor torácico

Torácicas	Extratorácicas
Pared torácica Columna dorsal Nervios intercostales Pleura parietal Pericardio Miocardio Aorta torácica Mediastino Esófago	Columna cervical Vesícula y vías biliares Estómago y duodeno Páncreas

Tabla 4-2. Semiología general del dolor torácico

Localización	"Dolor al pecho"(región esternal, precordial, apexiana), dorso o costados
Evolución	Agudo o crónico
Inicio	Insidioso, rápidamente creciente, súbito,
Carácter	Opresivo, puntadas precordiales, punzante
Intensidad	Leve, moderado, intenso
Gravedad	Trivial o grave
Síntomas acompañantes	Sudoración, sensación de muerte, síncope, pirosis, regurgitación, dificultad para deglutir
Factores que lo intensifican	Esfuerzo, respiración, movimientos, emociones
Factores que lo alivian	Reposo, trinitrina, analgésicos, calor, ansiolíticos

Causas

Las estructuras anatómicas, torácicas y extratorácicas, pueden ser afectadas por procesos patológicos de diversa índole, que serán a la postre los que van a originar dolor torácico (Tabla 4-3).

Causas torácicas:

Afecciones cardiovasculares:

- **Enfermedad coronaria; dolor anginoso:** en patología cardiovascular del adulto, la afección isquémica más importante por su frecuencia y gravedad es la enfermedad coronaria,

Tabla 4-3. Afecciones que pueden originar dolor torácico

Cardíacas	No cardíacas
Isquémicas	Psicógenas
Ateroesclerosis coronaria	Ansiedad
Espasmos o embolias coronarias	Depresión
No isquémicas	Simulación
Aneurisma disecante de aorta	Parietales
Pericarditis	Costocondritis
Cardiomiopatía	Neuralgia intercostal
Prolapso mitral	Fractura costal
Ruptura de cuerda tendínea	Digestivas
Ruptura de seno de Valsalva	Patología esofágica
	Colecistopatías
	Úlcera péptica
	Pancreatitis
	Pulmonares
	Pleuresía y neumonía
	Neumotórax espontáneo
	Tromboembolismo pulmonar

Figura 4-1. Coronariografía. Se aprecia el tronco coronario izquierdo que se divide en la arteria circunfleja y la arteria descendente anterior. En esta última se aprecia una lesión crítica en su porción proximal. La enfermedad coronaria es una causa frecuente de dolor torácico precordial.

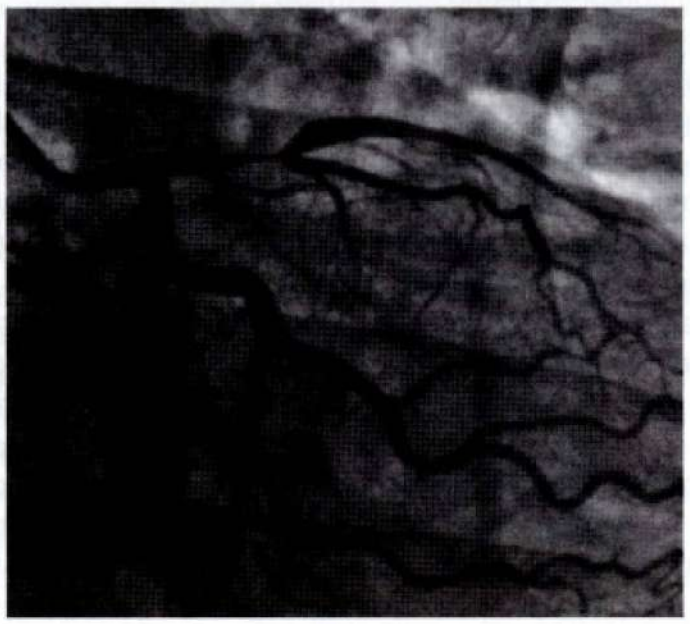

que se manifiesta habitualmente por dolor anginoso (Figura 4-1). Este, cuando es típico, tiene localización retroesternal; irradia al hombro, borde cubital del miembro superior izquierdo y eventualmente a la mandíbula (Figura 1-4); tiene carácter opresivo, intensidad mediana y es generalmente desencadenado por la deambulación u otro esfuerzo similar; cede rápidamente después de detenerse o ingerir trinitrina. Desgraciadamente, en algunos casos el dolor se localiza exclusivamente en regiones alejadas del pecho como las muñecas, los pliegues de flexión de los codos (las "sangraderas" del vulgo), las regiones escapulares, alguna pieza dentaria, el paladar o, más rara vez, el epigastrio (ver *Dolor*, p. 27). Estas localizaciones pueden desorientar al médico y también al paciente, el que puede recurrir a reumatólogos, gastroenterólogos o dentistas en busca de alivio. En estos casos, serán las consideraciones de la edad, sexo, factores de riesgo y, sobre todo, la aparición del dolor con el esfuerzo y su desaparición con el reposo, lo que orientará al diagnóstico correcto, el que deberá confirmarse con electrocardiograma de reposo o de esfuerzo si el primero no aclara las dudas.

- **Infarto agudo de miocardio:** puede también presentarse con dolor en alguna de estas localizaciones atípicas, siendo entonces el dolor más intenso y prolongado y, además, seguido de manifestaciones de necrosis del músculo cardíaco (fiebre, leucocitosis, VHS elevada, elevación de enzimas y alteraciones electrocardiográficas). Por otra parte, la edad en que se presenta la enfermedad coronaria (mayores de 40 años) hace posible su asociación con otras enfermedades, tales como colecistopatía, úlcera péptica o hernia hiatal, asociación que puede determinar localizaciones o irradiaciones extrañas, que muchas veces parecen inexplicables. Lo grave es que muchos pacientes coronarios confirmados, tienden a culpar de todas sus molestias a estas patologías asociadas, descuidando el tratamiento de la más grave. Otra afección isquémica es la llamada angina variante o de Prinzmetal, afección relacionada con espasmo de las coronarias, sean estas sanas o previamente alteradas aunque no estenosantes; se caracteriza por episodios anginosos que aparecen casi siempre en reposo, de preferencia en la madrugada. Si se tiene la suerte de registrar un ECG durante el episodio doloroso, se podrá comprobar una elevación transitoria de la onda ST en las derivaciones que registran ya sea pared anterior o posterior de ventrículo izquierdo. Estas alteraciones pueden coexistir también con trastornos del ritmo.
- **Endocarditis infecciosa:** asentada en válvulas del corazón izquierdo puede desprender émbolos que obstruyan arterias coronarias, constituyéndose un infarto del miocardio. Recordamos dos casos, en que la anatomía patológica demostró que fallecieron por esta causa; ambos correspondían a hombres jóvenes que acababan de realizar un esfuerzo físico importante.
- **Estenosis aórtica y la cardiomiopatía hipertrófica:** al perturbar el flujo de salida del ventrículo izquierdo, pueden también originar angina de pecho durante el esfuerzo. La estenosis aórtica, además de angina de esfuerzo típica, puede dar síncope y también insuficiencia ventricular izquierda. En su variedad valvular, que es la más común, los signos semiológicos incluyen pulso *parvus* y *tardus* (ver *Pulso arterial y venoso*, p. 368), latido sostenido de ventrículo izquierdo, soplo sistólico de eyección aórtica acompañado de frémito e irradiado hacia las carótidas; segundo ruido aórtico débil o ausente y, a menudo, un cuarto ruido (ver *Examen cardiovascular*, p. 419). La radiología puede demostrar una hipertrofia concéntrica del ventrículo izquierdo, ligera dilatación postestenótica de aorta ascendente y calcificación de los velos aórticos; el ECG, un mayor o menor grado de hipertrofia ventricular izquierda y, el ecocardiograma, aumento de la densidad de la aorta y de sus velos, con disminución de su apertura. El cateterismo cardíaco, al comprobar una gradiente mayor de 50 mmHg entre ventrículo izquierdo y aorta, permite confirmar el diagnóstico de estenosis aórtica significativa.

- **Cardiomiopatía hipertrófica:** variedad muscular de la estenosis subvalvular aórtica, también puede originar angina de esfuerzo y más rara vez síncope. La comprobación de pulso de rápido ascenso y muchas veces pulso *bisferiens*; doble o triple impulso apical, cuarto ruido prominente y soplo sistólico algo tardío que aumenta de pie y con la maniobra de Valsalva, debe hacer plantear este diagnóstico. El ECG puede ya orientar, al revelar inversión llamativa de ondas T y anormales ondas Q. El ecocardiograma presta gran ayuda ya que permite confirmar la hipertrofia asimétrica y el característico movimiento anterior sistólico del velo anterior de la mitral, que son propios de esta afección.
- **Afecciones cardiovasculares no isquémicas:** pueden originar también dolor al pecho. Tal es el caso del aneurisma disecante de la aorta, en el cual, a través de una rotura de la íntima, la sangre infiltra la túnica previamente alterada por una necrosis quística de esta túnica (Figura 4-2). Este accidente da lugar a intenso dolor que, por su ubicación retroesternal, es casi siempre rotulado de infarto cardíaco. Sin embargo, el comienzo súbito del dolor, que alcanza su máxima intensidad junto con la iniciación del cuadro, lo diferencia del infarto cardíaco, cuyo dolor es de intensidad rápidamente creciente, pero no instantáneo. Además, en el aneurisma disecante, la irradiación del dolor es descendente hacia el abdomen o a lo largo de la columna dorsal, y la presión arterial tiende a mantenerse alta. El diagnóstico se hace más seguro si aparece un soplo de regurgitación aórtica, los pulsos femorales se debilitan o desaparecen y la aorta se ensancha claramente a rayos. La confirmación del diagnóstico lo da la aortografía.
- **Pericarditis aguda:** especialmente las de origen viral, también se manifiesta por dolor agudo al pecho. Como el pericardio es insensible en gran parte de su superficie, el dolor es originado por inflamación de la pleura vecina: de ahí que aumente con la tos y la inspiración profunda y se ubique algo a la izquierda del esternón. El ECG y las enzimas en los primeros días no siempre aclaran el diagnóstico; en cambio, la pesquisa precoz de frotes pericárdicos y la comprobación de derrame pericárdico al ecocardiograma, lo certifican.
- **Prolapso de la válvula mitral:** consecuencia de degeneración mixomatosa de la válvula y/o sus cuerdas tendíneas, puede originar también dolor al pecho, generalmente asociado a palpitaciones. El sitio del dolor puede variar de un episodio a otro y también puede presentarse en reposo. La auscultación es generalmente característica: un click mesosistólico seguido de un soplo telesistólico de alta tonalidad que se oye mejor en el ápex, especialmente en decúbito lateral izquierdo. El ecocardiograma, al comprobar un abrupto desplazamiento posterior de uno o ambos velos de la mitral de todo el final del sístole, confirma el diagnóstico.

Figura 4-2. Aneurisma disecante de la aorta torácica. Se manifiesta por intenso dolor de comienzo súbito (Resonancia nuclear magnética. Corte sagital).



Afecciones condrocostales. También, las articulaciones condrocostales o condroesternales pueden ser asiento de inflamaciones que originan dolor al pecho, debido a costocondralgia que afecta de preferencia a la segunda y tercera articulación condroesternal izquierda. El dolor que ocasiona puede ser reproducido al comprimir la articulación afectada. Menos frecuentemente, la costocondralgia se acompaña de fluxión articular y se habla entonces de síndrome de Tietze que, generalmente, responde bien al calor local y a salicílicos. Es error frecuente interpretar estos dolores como anginosos; de ahí que no puede omitirse el examen rutinario de las condrostales en todos los casos de dolor al pecho.

Causas extratorácicas:

Neurosis de ansiedad. Entre las afecciones no cardiovasculares, una de las que ocasiona con mayor frecuencia dolor al pecho, es la neurosis de ansiedad. Esto crea a menudo gran aprensión en personas que han pasado la edad media de la vida. En general, el carácter agudo del dolor, como punzadas repetidas que se localizan de preferencia en la región apexiana y que aparecen sin clara relación con el esfuerzo, lo distingue de la angina de pecho. Otras veces hay un dolor atenuado y persistente de fondo, al que se agregan fugaces clavadas. En ocasiones se asocia a síndrome de hiperventilación, caracterizado por sensación de ahogo, mareos, síncope, palpitaciones, parestesias peribucales y de extremidades, con eventual sensación de muerte. El ECG puede confundir al revelar a veces depresión de ST; en cambio, la coronariografía es casi siempre normal.

Afecciones digestivas. Son varias las afecciones digestivas que pueden ocasionar dolor al pecho.

- **Falla del esfínter esofágico inferior:** permite el reflujo de jugo ácido hacia el esófago; la esofagitis resultante puede ocasionar no solo pirosis y algunas regurgitaciones, sino también dolor retroesternal profundo que puede irradiar a la espalda y persistir media hora o más. Estas molestias aparecen de preferencia después de comidas copiosas, de licores espirituosos o después de haber permanecido en decúbito. La radiología y la endoscopía pueden certificarlas.
- **Acalasia o cardioespasmo:** es un trastorno neuromuscular del esófago que puede originar dolor al pecho y dificultad en la deglución, que a veces puede comenzar bruscamente.

Figura 4-3. A: Imagen radiológica. Esófago en tirabuzón, trastorno motor del esófago que se puede manifestar por dolor torácico anterior. B: Técnica de doble contraste.

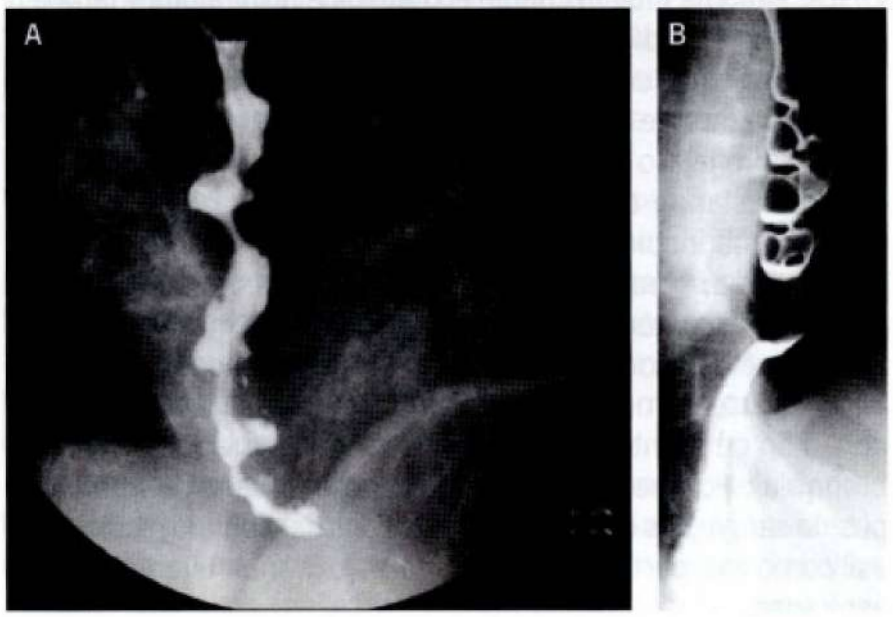

La radiología, la endoscopía y manometría esofágica son decisivas para el diagnóstico. Para simular mejor aún el dolor coronario, puede aliviarse con trinitrina.

- **Trastornos motores del esófago:** como el espasmo esofágico difuso o el esófago en tirabuzón o en cascanueces pueden provocar, también, intenso dolor retroesternal simulando una angina de pecho, incluso con irradiaciones al cuello y región interescapular (Figura 4-3). El esófago en tirabuzón es el trastorno motor esofágico más frecuentemente diagnosticado en pacientes con dolor torácico no coronario. Al igual que en la acalasia, la radiología y manometría, son los métodos habituales de diagnóstico.
- El típico dolor de la **úlcera péptica** es de localización epigástrica, pero a veces puede ubicarse un poco más alto y, por su carácter sostenido y de intensidad uniforme, simular angina de pecho. Pero, a diferencia de esta, tiene ritmo horario y se alivia con alcalinos o comidas. La endoscopía y también la radiología aclaran el diagnóstico.
- Con cierta frecuencia se diagnostica infarto cardíaco frente a un cuadro que a la postre resulta ser un **cólico biliar** y viceversa. El antecedente de dispepsia selectiva por grasos con episodios dolorosos tipo cólico biliar y la comprobación de sensibilidad en la zona vesicular pueden inclinar hacia la enfermedad biliar. En hora oportuna, un ECG normal y una ecografía abdominal, pueden aclarar las dudas.
- **Pancreatitis aguda:** se asocia a menudo con colelitiasis y también puede simular a veces infarto cardíaco, porque el dolor que origina puede comprometer la parte baja del tórax y además acompañarse de cierto grado de *shock* y alteraciones electrocardiográficas. Los niveles de amilasemia pueden aclarar el diagnóstico.

Afecciones pleuropulmonares. Cada vez que un proceso patológico irrita la pleura parietal (que es la sensible) se origina un dolor torácico con caracteres especiales que conforman lo que en semiología se conoce como dolor de tipo pleural. Este dolor es bien localizado a uno u otro costado del tórax, no irradiado, de carácter punzante, y es provocado o exagerado por la inspiración profunda y la tos. Es el clásico dolor que acompaña a las pleuritis agudas (especialmente la tuberculosa), a la neumonía neumocócica, al infarto pulmonar, al neumotórax espontáneo y otros procesos que lleguen a irritar la pleura parietal.

Neumonía neumocócica típica: comienza bruscamente a raíz de un enfriamiento con un escalofrío intenso, prolongado y único (escalofrío "solemne"), seguido de fiebre alta, puntada de costado, tos y expectoración adherente, aireada y de color herrumbroso. Se constituye un síndrome de condensación y a la auscultación las crepitaciones de los primeros días, son reemplazados por respiración soplante (soplo tubario) que traduce el proceso de hepatización neumónica y luego por estertores de burbujas (estertores "de vuelta") originados por la disolución del foco neumónico. Además, es frecuente auscultar roces pleurales. La radiografía revela una sombra no homogénea que compromete gran parte o todo un lóbulo pulmonar (neumonía lobar). El estudio bacteriológico de la expectoración, confirmará la etiología.

- **Pleuritis aguda tuberculosa:** más frecuente en adolescentes y adultos jóvenes, puede comenzar también bruscamente con dolor de tipo pleural, fiebre, malestar general y tos seca. El examen podrá evidenciar precozmente frotes pleurales, constituyéndose luego un síndrome de derrame que se prolongará por algunas semanas. La radiología revelará una sombra basal homogénea en placa, con límite superior oblicuo hacia arriba y afuera.
- **Infarto pulmonar:** más propio de adultos añosos afectados por insuficiencia cardíaca u otra afección grave, comienza también bruscamente con dolor de tipo pleural, disnea, taquicardia, inquietud, tos y expectoración intensamente sanguinolenta, de disposición numular y muy adherente (expectoración hemoptoica). Cuando la embolia pulmonar es masiva, el dolor puede localizarse en la región retroesternal y ser opresivo. La cintigrafía pulmonar puede ser decisiva para el diagnóstico.
- **Neumotórax espontáneo:** se caracteriza por dolor súbito a un hemitórax acompañado de sofocación y angustia (Figura 4-4). Aunque el diagnóstico más socorrido en estos casos es

Figura 4-4. Neumotórax espontáneo del pulmón derecho. El neumotórax espontáneo es una causa de dolor torácico de comienzo súbito. En la radiografía se observa el campo pulmonar más oscuro por la presencia de aire y el pulmón colapsado.

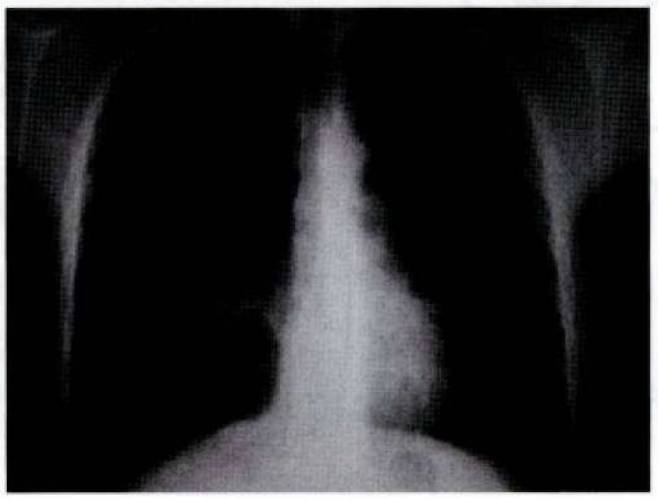

también el de infarto cardíaco agudo, el comienzo instantáneo del cuadro debe alertar al médico. La comprobación de timpanismo unilateral con abolición del murmullo vesicular y la ausencia de dibujo pulmonar en el lado afectado a rayos, son decisivos para el diagnóstico.

Enfoque diagnóstico del dolor torácico en clínica

El problema más importante frente a un paciente que consulta por dolor al pecho es dilucidar si este es ocasionado por una afección grave o bien por un trastorno banal o irrelevante. El problema se complica porque muchas veces una de las causas de dolor que hemos revisado puede coexistir con otra en un mismo sujeto, haciendo más atípico el cuadro clínico y dificultando así el diagnóstico.

Muchos pacientes han muerto de las coronarias, atribuyendo hasta el último momento sus molestias a una úlcera péptica, una colecistopatía o a una hernia hiatal que se le había diagnosticado con anterioridad. Por otra parte, otros viven aterrados creyéndose anginosos, cuando solo padecían de una costocondralgia. De ahí porqué es fundamental saber valorar los diferentes matices semiológicos que hemos revisado para formular un diagnóstico correcto.

Como hemos podido apreciar en esta revisión, en la mayoría de los casos una anamnesis bien recogida y un examen físico minucioso, permiten una adecuada orientación diagnóstica; esta, a su vez, permitirá solicitar los exámenes pertinentes para su confirmación. Por cierto que en los casos dudosos o atípicos, los exámenes complementarios adquieren mayor relevancia. En la práctica, los exámenes más útiles son la radiografía de tórax, el electrocardiograma, de reposo y de esfuerzo, el ecocardiograma y, después, la exploración endoscópica, radiológica y ecotomográfica del aparato digestivo. En ocasiones, es necesario recurrir a la tomografía computarizada de tórax y abdomen. La selección y prioridad de ejecución de estos exámenes, dependerá de la hipótesis diagnóstica formulada y del índice de sospecha clínico.

TOS

G. Chamorro

La tos, síntoma muy frecuente en patología respiratoria y también en patología cardíaca, puede definirse brevemente como espiración explosiva con glotis cerrada. Aunque puede ser un acto voluntario, la que interesa desde el punto de vista semiológico es la tos refleja o involuntaria que trata de expulsar algo que está molestando en las vías respiratorias. Para lograrlo, hace primero una inspiración profunda, cierra luego la glotis y relaja el diafragma, para terminar con una brusca contracción de los músculos espiratorios, creando así una presión máxima tanto en las vías aéreas como dentro del tórax. Teleológicamente puede considerarse como un mecanismo de defensa del organismo con el fin de mantener limpia y permeable la tráquea y el árbol bronquial. Por medio de la tos expulsa el exceso de *mucus*, el pus, la sangre, los exudados y trasudados del aparato respiratorio, así como las partículas y sustancias extrañas eventualmente aspiradas.

Reflejo de la tos. La tos es un **fenómeno reflejo**, generalmente involuntario, caracterizado por un movimiento respiratorio brusco y ruidoso que da salida de aire desde el sistema broncopulmonar y de mucus o sustancias anormales en condiciones patológicas (Figura 4-5). La tos provoca la salida de aire a gran velocidad y presión, arrastrando el exceso de *mucus* o de cualquier materia extraña o partículas inhaladas depositadas en la tráquea o el sistema broncopulmonar (secreciones de la mucosa bronquial, polvo, humo, sangre, cuerpos extraños inhalados); de este modo se mantiene despejadas las vías aéreas.

El **arco reflejo** está integrado por **vías aferentes, vías eferentes** y un centro nervioso específico: **el centro de la tos**. Las vías aferentes son fibras nerviosas sensitivas –ramas del nervio vago– localizadas en el epitelio ciliado de las vías aéreas superiores y fibras cardíacas y esofágicas provenientes del diafragma. Los impulsos aferentes se dirigen difusamente a la médula. Las vías eferentes transmiten los impulsos desde el centro de la tos,

Figura 4-5. Reflejo de la tos.

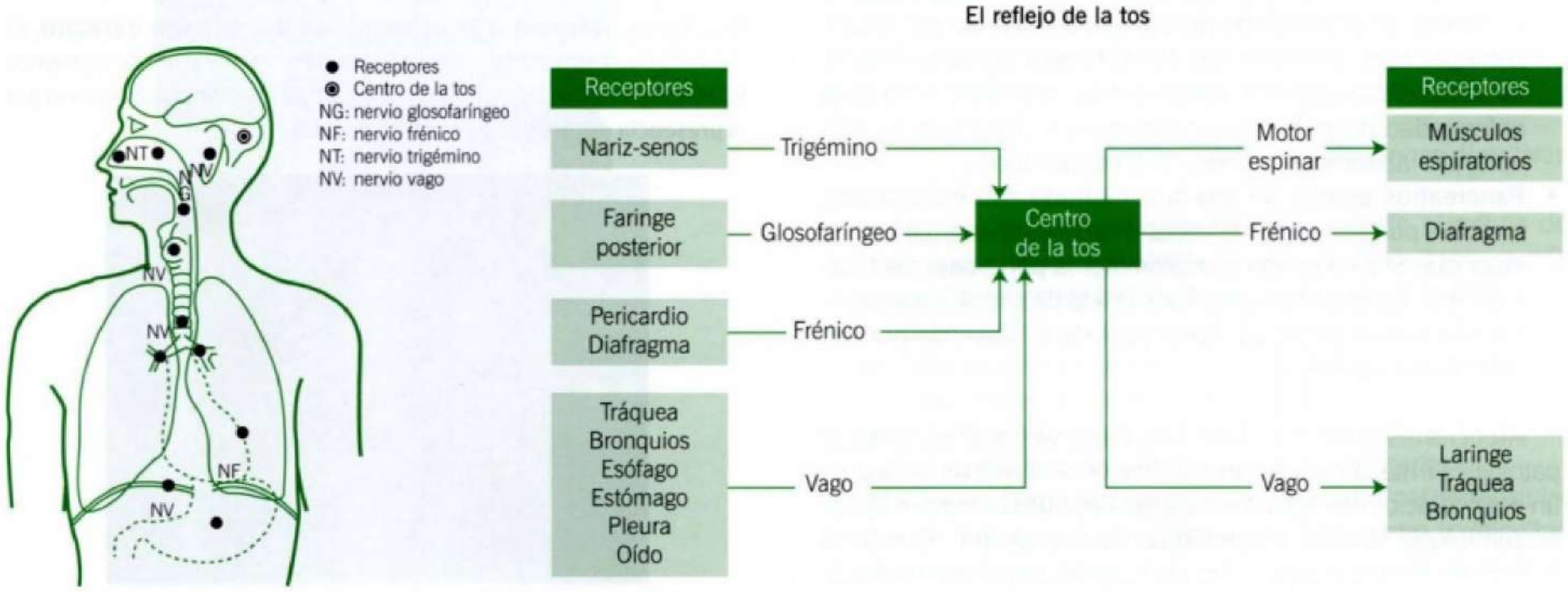

localizado en el tronco cerebral superior y se dirigen al diafragma, pared abdominal y músculos a través de los nervios vago, frénico y nervios motores espinales. El núcleo retroambigualis envía impulsos a los músculos inspiratorios y espiratorios a través del frénico y el núcleo ambiguo a la laringe a través de las ramas laríngeas del nervio vago. La tos se produce por la estimulación inflamatoria, mecánica, química o térmica de los receptores de la tos.

La tos se desarrolla en tres fases que se suceden rápidamente: fase **de inspiración** o **de carga**: se produce una inspiración profunda y se cierra la glotis; fase **de compresión**: se contraen los músculos respiratorios manteniéndose la glotis cerrada, con lo que aumenta la presión del aire contenido en los pulmones; y fase **de expulsión**: la glotis se abre bruscamente expulsándose el contenido de las vía respiratorias.

Los estímulos que desencadenan la tos pueden ser inflamatorios (que van a producir edema o hiperemia de la mucosa), mecánicos (partículas extrañas o compresiones de las vías aéreas), químicos (gases irritantes como los del tabaco o el *smog*), térmicos (inhalaciones de aire muy caliente o muy frío) (Tabla 4-4).

Tabla 4-4. Estímulos tusígenos

Inflamatorios	Edema e hiperemia de la mucosa respiratoria
Mecánicos	Partículas extrañas, compresión de la vía respiratoria
Químicos	Gases irritantes
Térmicos	Aire muy caliente o frío
Psicológicos	Emociones

Semiología general de la tos

En un paciente con tos debe investigarse de modo sistemático el tiempo de evolución, sus características acústicas, su presentación aislada o paroxística, el origen respiratorio o extrarrespiratorio y los síntomas acompañantes.

Interesa precisar si la tos es reciente o antigua (aguda o crónica), ya que mientras la aguda desaparecerá con o sin tratamiento en algunos días o pocas semanas, la tos crónica –aquella que persiste por más de tres semanas– va a necesitar un estudio etiológico acucioso para su correcto manejo. Importante es precisar si la tos es seca o húmeda, lo que puede calificarse solo con oírla, ya que el oído permite reconocer fácilmente la movilización de secreciones dentro del árbol bronquial cuando estas existen. La **tos seca** se observa en el comienzo de la mayoría de los procesos inflamatorios o congestivos del pulmón antes de que aparezca la expectoración; en cambio, en los procesos limitados a la pleura la tos puede permanecer seca durante toda la evolución del cuadro. La **tos húmeda** se acompaña generalmente de expectoración o esputo (tos productiva), ya que traduce retención de secreciones (ver *Expectoración o esputo*, p. 113); pero en algunos casos (generalmente niños y mujeres) el enfermo es incapaz de expulsarla y la deglute (tos húmeda no productiva) (Tabla 4-5). Es indispensable comprobar si existen síntomas que apuntan a un origen extrarrespiratorio, por ejemplo, síntomas cardíacos.

Es frecuente comprobar que fumadores y tosedores inveterados no acusan malestar alguno por la tos que presentan cotidianamente, especialmente en las mañanas, tal vez porque

Tabla 4-5. Semiología general de la tos

Antecedentes	Tabaquismo Alergia Asma bronquial Cardiopatía Ambiente laboral
Tiempo de evolución	Aguda Crónica
Características acústicas	Seca Húmeda Quintosa
Frecuencia	Ocasional Frecuente Periódica (estacional)
Eliminación de secreciones	Productiva No productiva
Síntomas acompañantes	Dolor torácico Disnea y ortopnea Fiebre
Origen	Respiratorio Extrarrespiratorio
Tipo clínico	Ver Tabla 4-6
Factores desencadenantes	Aire frío, lana, polvo, plumas, *smog*, gases irritantes Alergia, estrés emocional (tos nerviosa)
Causas	Respiratorias Extrarrespiratorias
Complicaciones	Vómitos (tos emetizante) Síncope tusígeno Neumotórax espontáneo Fracturas costales patológicas

Tabla 4-6. Tipos clínicos de tos

Quintosa
Coqueluchoide
Ronca (perruna)
Afónica
Emetizante
Bitonal
Emetizante

se han habituado a ella. Muchos de estos sujetos, interrogados sobre los antecedentes de tos, la niegan y son sus convivientes los que a menudo los delatan. Por lo demás, basta con hacerlos toser para confirmar la sospecha de tos crónica.

Tipos clínicos de tos (Tabla 4-6)

- **Tos quintosa:** se caracteriza por accesos de tos que se presentan más o menos cada 5 horas en que ocurren alrededor de 5 espiraciones explosivas consecutivas, seguidas de una prolongada y sibilante inspiración (la reprise o "el gallito" como lo llama el vulgo) y de eliminación de mucosidad filante y espesa y, ocasionalmente, de vómito; de predominio nocturno. Es propia del coqueluche o tos convulsiva.
- **Tos coqueluchoide:** se parece a la anterior por sobrevenir también en accesos de varios golpes de tos consecutivos aunque de menor intensidad y duración; a diferencia de la tos quintosa, no es productiva ni va seguida de gallito. Esta variedad de tos se observa en caso de síndrome mediastínico (ver, p. 269) debido a irritación del vago por tumores o inflamaciones de esa región.
- **Tos ronca:** esta tos además de ronca, es intensa y semeja el ladrido de un perro, por lo cual se le llama también "tos perruna". Es propia de las inflamaciones laríngeas o traqueolaríngeas intensas.
- **Tos afónica:** como su nombre lo sugiere, suena poco y es de poca intensidad. En estos casos, lesiones destructivas de las cuerdas vocales, generalmente neoplásicas, impiden que estas vibren.
- **Tos emetizante:** llamada así por acompañarse de vómitos. Se observa con frecuencia en coqueluche y también cuando el material expectorado es de aquellos que provocan náuseas al enfermo.
- Tos bitonal: producida por la parálisis de una de las cuerdas vocales que la hace vibrar con una tonalidad más grave que la otra que queda indemne. Se observa en el aneurisma del cayado aórtico o en tumores mediastínicos que comprometen el recurrente.

Factores desencadenantes. Hay muchos factores que pueden desencadenar la tos, siendo estos factores diferentes para los diversos enfermos, y es indispensable precisarlos para un buen manejo terapéutico. Así, hay personas que presentan tos cada vez que tejen lana, o barren el polvo de las piezas o se ponen en contacto con plumas, con *smog* u otros gases irritantes, todo lo cual sugiere una forma de reacción alérgica. Por otra parte, la tos que aparece solo cuando el enfermo adopta la posición de decúbito, sugiere insuficiencia cardíaca y tiene el mismo significado que la ortopnea. La tos ocasional también puede tener un origen emocional o psicológico.

Causas de tos. La tos puede ser originada por causas bien diversas (Tabla 4-7). Las toses agudas o recientes más frecuentes son las relacionadas con procesos catarrales de las vías respiratorias altas, generalmente virales (resfrío común, influenza) o, menos frecuentemente, alérgicos. También es manifestación frecuente de procesos que afectan el árbol bronquial, el parénquima pulmonar y la pleura. Por una parte, afecciones del aparato cardiovascular pueden originar tos, especialmente la estenosis mitral y la insuficiencia cardíaca izquierda. Más rara vez, procesos mediastínicos son causales de tos y, finalmente, una gran variedad de procesos misceláneos y extratorácicos pueden originar tos, tales como procesos óticos o subdiafragmáticos. La causa más frecuente de tos crónica es la bronquitis crónica, enfisema pulmonar y enfermedad pulmonar obstructiva crónica (EPOC), generalmente ligadas a tabaquismo crónico.

Tabla 4-7. Causas de tos refleja o involuntaria

Broncopulmonares	Laringitis-traqueítis Bronquitis aguda Bronquitis crónica y EPOC Cáncer broncogénico Adenoma bronquial Neumonía-bronconeumonía Bronquiectasias Absceso pulmonar Infecciones pulmonares (TBC, hongos, histoplasmosis) Fibrosis pulmonares Afecciones pleurales (pleuritis-neumotórax)
Cardiovasculares	Estenosis mitral Insuficiencia ventricular izquierda Shunt de I-D (*ductus*, CIA, CIV)* Cor pulmonale
Mediastínicas	Tumores primarios Lipomas Condromas Teratodermoides Neurofibromas Timomas Tumores metastásicos Linfomas (Hodgkin y no Hodgkin) Bocio intratorácico Aneurisma del cayado aórtico Granulomas (TBC o sarcoidosis)
Otras	Irritación subfrénica Fiebre de heno y otras alergias Procesos óticos Reflujo gastroesofágico

I-D: izquierda a derecha; CIA: comunicación interauricular; CIV: comunicación interventricular.

Complicaciones. Durante episodios intensos de tos pueden presentarse, ocasionalmente, algunas complicaciones, entre las cuales merecen citarse desde luego los vómitos (tos emetizante), el síncope tusígeno, la rotura del pulmón (neumotórax espontáneo) y, más rara vez, las fracturas costales patológicas que se observan en sujetos afectados lesiones óseas previas como ser mieloma múltiple u otros procesos neoplásicos. Mientras la tos irritativa y seca puede ser combatida con codeína u otros béquicos, estos están contraindicados en la tos productiva porque pueden

retener las secreciones dentro del árbol bronquial y favorecer así complicaciones de tipo bronconeumónico.

Laboratorio. La tos aguda ligada a infecciones respiratorias alta (resfrío común, influenza u otras virosis) no requiere de exámenes ni de tratamiento antibiótico ya que, en general, ceden espontáneamente en una o dos semanas. Distinto es el caso de la tos crónica en que deben realizarse exámenes para precisar su causa (laboratorio básico de rutina, radiografía de tórax, eventualmente tomografía axial computarizada o resonancia magnética), particularmente si existe fiebre, expectoración sanguinolenta, hemoptisis, compromiso del estado general o síntomas y signos que orientan a una patología extrarrespiratoria. En casos, será necesario recurrir a una broncoscopía y biopsia (ej.: cáncer del pulmón) y a estudios funcionales respiratorios (ej.: EPOC).

Enfoque diagnóstico de la tos en clínica

Cuando un paciente consulta por tos, el médico debe hacerse tres preguntas: a) ¿Es una tos aguda o crónica? Es decir, si el síntoma es de aparición y evolución reciente (días o pocas semanas) o, en cambio, si es de evolución prolongada y persistente (tres o más semanas); b) ¿Es de origen respiratorio? La tos de origen respiratorio se caracteriza por ser fácil y húmeda y habitualmente se acompaña de expectoración; c) ¿Es de origen extrarrespiratorio? En términos generales, la tos de origen extrarrespiratorio es una tos difícil, seca y no se acompaña de expectoración.

Conjuntamente con la tos, el médico debe analizar la expectoración (cuyas características semiológicas se describen en otro capítulo) e indagar sobre síntomas concomitantes (fiebre, disnea, enflaquecimiento).

Lo más frecuente es que la tos aguda se observe en el curso de infecciones virales del tracto respiratorio alto (resfrío común, influenza, faringolaringitis aguda, bronquitis aguda, cuadros alérgicos, etc.) y en procesos inflamatorios del pulmón (neumonitis, neumonía). La tos crónica se observa más frecuentemente en pacientes con bronquitis crónica, enfermedad pulmonar obstructiva crónica (EPOC) ligadas al tabaquismo, en la tuberculosis pulmonar y en otras patologíass parenquimatosas. La tos de origen extrarrespiratorio es frecuente en pacientes con insuficiencia cardíaca y en tumores broncopulmonares; menos frecuentemente, en patología del mediastino.

EXPECTORACIÓN O ESPUTO

G. Chamorro

Llamada también vulgarmente "desgarro", la expectoración o esputo representa el contenido del árbol respiratorio expulsado por medio de la **tos**. Está constituido fundamentalmente por secreciones inflamatorias de la mucosa bronquial, por exudados o trasudados de origen alveolar o, más rara vez, por contenido de abscesos o quistes abiertos a los bronquios. Conviene recordar que un adulto normal secreta alrededor de 100 mL de *mucus* bronquial cada 24 horas: esta secreción es lenta y permanentemente desplazada desde los bronquios pequeños hacia la laringe, donde es habitual o inconscientemente deglutida sin llegar a provocar tos o formar expectoración. Cuando estas secreciones aumentan a causa de inflamaciones o trasudaciones, llegan a perturbar la función pulmonar y deben ser eliminadas por la tos. Esto constituye la expectoración.

SEMIOLOGÍA GENERAL DE LA EXPECTORACIÓN

(TABLA 4-8)

Tabla 4-8. Semiología de la expectoración

Cantidad
Consistencia
Viscosidad y adhesividad
Color
Viscosidad
Olor

Cantidad. La cantidad de expectoración varía según sea el proceso que la origina, el tiempo de evolución que lleva y la hora del día en que se mide. La mayoría de los procesos respiratorios que engendran expectoración comienzan con cantidades pequeñas, que se acrecientan durante el período de estado para decrecer y desaparecer con la regresión del proceso. Pero algunas afecciones pulmonares crónicas, como los procesos supurativos piógenos o tuberculosos y las bronquiectasias, producen habitualmente grandes cantidades de expectoración (broncorrea). Entre los procesos agudos capaces de producir abundante expectoración en pocos minutos, está el edema pulmonar agudo.

Consistencia. La consistencia está relacionada principalmente con la cantidad de *mucus*, de fibrina y agua que participan en su constitución. De ahí derivan también su viscosidad y adhesividad que, en caso de estar aumentadas, es necesario corregir para facilitar la eliminación del esputo. En la neumonía neumocócica, por ejemplo, la expectoración, además de tener color herrumbroso, presenta bulas de aire atrapadas entre las mallas de *mucus* y fibrina y se adhiere firmemente al fondo de un escupitín seco, lo que permite invertirlo sin que se derrame el contenido.

Color. El color es blanquecino cuando predomina el *mucus*, se vuelve amarillento o verdoso cuando se agrega pus, o se torna rojizo cuando se agrega sangre.

La sangre mezclada en la expectoración puede dar aspectos diferentes; ya vimos las características del esputo neumónico que debe su color herrumbroso a ligera contaminación con sangre; existen otros esputos teñidos de estrías de sangre que no tienen mayor valor semiológico; en cambio, el infarto pulmonar da una expectoración de color rojo oscuro, uniformemente mezclada con sangre muy adherente, y que en el recipiente adquiere forma numular; por otra parte, el cáncer broncogénico da una expectoración también sanguinolenta que se ha comparado a compota de ciruelas. En más raras ocasiones, un absceso hepático fistulizado a bronquios, da clásicamente una expectoración de aspecto achocolatado.

Olor. En cuanto al olor, se ha señalado cierto olor característico de los esputos, como el olor a "cacho quemado" en las neumonías a Klebsiella y la fetidez propia de los abscesos pulmonares al abrirse a los bronquios, fetidez que en casos de gangrena pulmonar o supuraciones por anaerobios, puede llegar a ser nauseabunda y obligar al aislamiento del paciente.

En casos de expectoración muy abundante (**broncorrea**), si esta se recolecta en un vaso infundibuliforme, se dispone en diversos estratos o capas que de arriba a abajo son: estrato espumoso (comparable a clara de huevo), estrato filante (como estalactitas), estrato seroso (transparente) y, finalmente, un estrato purulento (sedimento).

La inspección de la expectoración es de gran importancia para el diagnóstico de enfermedades pulmonares y cardiovasculares. Para esto es necesario que la expectoración se recoja en un escupitín limpio y seco o, en su defecto, en un platillo de fondo blanco que permita apreciar bien sus características de color, consistencia, viscosidad, olor, contaminación con sangre, etcétera.

Tipos de expectoración en clínica

De acuerdo a su aspecto macroscópico, se distingue en clínica varios tipos de expectoración (Tabla 4-9). La más frecuente de observar es la variedad mucosa y la mucopurulenta, habituales en la mayoría de las infecciones de las vías respiratorias. La expectoración mucosa, por su consistencia y color blanquecino, es parecida a la saliva o a la clara de huevo; en estos casos, la inflamación estimula la secreción de las glándulas mucosas del árbol bronquial. Cuando se agrega pus, el color se hace amarillo o verdoso (**expectoración mucopurulenta**): la expectoración es propia de las infecciones piógenas y también de la tuberculosis cavitaria; en este último caso, la expectoración purulenta se dispone en el escupitín en forma de monedas (numular).

La **expectoración serosa** es de aspecto líquido transparente y al batirse dentro del árbol bronquial adquiere carácter espumoso. El ejemplo más característico de expectoración serosa lo constituye el edema agudo del pulmón, donde además de abundante, adquiere un ligero tinte asalmonado por contaminación con sangre.

Tabla 4-9. Variedades clínicas de expectoración

Mucosa
Serosa
Purulenta
Mucopurulenta
Numular
Serosa
Achocolatada
Con sangre
Hemoptisis
Hemoptoica
Neumónica
Con estrías de sangre

En cuanto a la expectoración con sangre, los norteamericanos llaman **hemoptisis** indistintamente cualquier expectoración que contenga sangre apreciable macroscópicamente. En nuestro medio, en cambio, siguiendo la tendencia europea, distinguimos la verdadera hemoptisis, que es la expectoración de sangre pura, líquida, espumosa, color rojo escarlata que proviene del árbol respiratorio, de la **expectoración hemoptoica**, constituida por sangre íntimamente mezclada con exudado viscoso, de color rojo oscuro, que tiende a adoptar una forma numular en el escupitín y es muy adherente.

Mientras la hemoptisis se presenta de preferencia en tuberculosis, bronquiectasia, cáncer broncogénico y estenosis mitral, el desgarro hemoptoico es propio del infarto pulmonar. Por otra parte, tenemos la **expectoración neumónica**, de color herrumbroso, muy adherente y con burbujas de aire aprisionadas entre las mallas fibrinosas de la expectoración. Finalmente, la expectoración con estrías de sangre no tiene mayor importancia clínica, ya que se observa en cualquier proceso laríngeo, traqueal o bronquial de cierta intensidad.

Vómica. Se denomina vómica a la expulsión brusca y masiva de gran cantidad de pus, líquido hidatídico y otras materias a través de las vías respiratorias, acompañada de sensación de sofocación, náuseas, arcadas y ocasionalmente vómitos. Puede originarse en el mismo aparato broncopulmonar (bronquiectasias, abscesos o quistes hidatídicos rotos), en procesos pleurales (empiema abierto a los bronquios), rara vez en supuraciones mediastínicas pero, no tan rara vez, en supuraciones infradiafragmáticas fistulizadas hacia los bronquios.

Enfoque diagnóstico de la expectoración en clínica

La expectoración traduce la existencia de una enfermedad del sistema broncopulmonar. Puede deberse a causas muy diversas en su naturaleza, gravedad y pronóstico: infecciones respiratorias altas, infecciones bronquiales o pulmonares, asma bronquial, alergias respiratorias, cáncer pulmonar, infarto pulmonar, etc. (Tabla 4-10). Junto a los antecedentes y el contexto clínico, las características del cuadro clínico y del esputo que

Tabla 4-10. Causas de expectoración

Infecciones respiratorias altas
Resfrío común
Bronquitis aguda
Bronquitis crónica
Bronquiectasias
Asma bronquial
Enfermedad pulmonar crónica
Neumonía y bronconeumonía
Tuberculosis pulmonar
Actinomicosis pulmonar
Cáncer broncogénico
Infarto pulmonar
Edema agudo del pulmón

hemos mencionado pueden orientar al médico sobre la causa probable de la expectoración. Además del examen macroscópico y bacteriológico (Gram y cultivo) y, en casos, citológico del esputo, los exámenes que dispone el médico para investigar la causa de la expectoración son la radiografía simple de tórax, la tomografía axial computarizada, la resonancia nuclear magnética, la broncoscopía y la cintigrafía pulmonar. En general, la expectoración secundaria a infecciones respiratorias altas agudas, habitualmente de origen viral y autolimitadas, no requieren de exámenes de laboratorio. Distinto es el caso de la expectoración crónica en que se sospecha, ya sea una enfermedad pulmonar obstructiva crónica, TBC pulmonar, neumopatía aguda, infarto pulmonar o cáncer broncopulmonar, etc., en que la exploración de laboratorio es mandatorio y, en algunos casos, urgente (ej.: sospecha de tromboembolismo e infarto pulmonar).

DISNEA

G. Chamorro

Disnea es la respiración dificultosa o, como la define Meakins: "**es la conciencia de la necesidad de un mayor esfuerzo respiratorio**". Se podría agregar "con sensación de sofocación". Así definida, es fundamentalmente un síntoma que depende en gran parte de la capacidad de percepción del paciente, aunque pueda acompañarse, a veces, de manifestaciones objetivas como alteraciones de la frecuencia o ritmo respiratorio, aleteo nasal y otros.

En un individuo en estado de inconsciencia podrá haber una respiración alterada, pero no disnea. En el hecho, puede existir una respiración alterada sin que el enfermo acuse disnea; mientras, por el contrario, puede haber individuos con respiración aparentemente normal, que se quejan de disnea.

El enfermo la describe generalmente como sensación de falta de aire, de ahogo o como "cansancio". Esta última descripción se presta a frecuentes errores de interpretación: ¿se trata de verdadera disnea o de fatigabilidad? La diferenciación puede ser a veces difícil, máxime si se considera que ambas pueden a veces asociarse en mayor o menor grado. Otros términos que se confunden con disnea son hiperpnea (respiración de profundidad aumentada en proporción a los requerimientos metabólicos); hiperventilación (respiración en exceso a las necesidades metabólicas del paciente); taquipnea (aumento de la frecuencia respiratoria) y polipnea (respiración rápida y superficial).

Causas de disnea

La disnea puede obedecer a causa cardíaca, respiratoria o por ansiedad que son las más comunes. Más rara vez, la anemia acentuada, la disminución de la presión parcial de oxígeno, la obesidad e intoxicaciones pueden también producirla (Tabla 4-11).

Tabla 4-11. Disnea: clasificación según su origen

Origen cardíaco
Origen pulmonar
Ansiedad
Disminución presión parcial de oxígeno
Obesidad
Intoxicaciones

Tabla 4-12. Variedades de disnea de origen cardíaco

Disnea de esfuerzo
Disnea de reposo
Ortopnea
Disnea de decúbito
Trepopnea
Disnea paroxística nocturna (asma cardíaca)
Respiración de Cheyne Stokes

Disnea de causa cardíaca. Puede aparecer durante el esfuerzo o en reposo (Tabla 4-12). La disnea de esfuerzo puede ser leve, moderada o intensa, según sea la intensidad del esfuerzo que la desencadena. Como puede aparecer en cualquier sujeto normal que hace un esfuerzo desproporcionado, el síntoma adquiere significación patológica solo cuando aparece con esfuerzos que antes no le ocasionaban disnea al mismo individuo. Una forma práctica de estimar la intensidad de la disnea de esfuerzo es relacionarla con el número de metros o cuadras que el paciente puede caminar a paso regular, o bien de pisos que puede subir antes que aparezca el síntoma. La disnea de esfuerzo cardíaca se relaciona con la ingurgitación pulmonar que se produce como consecuencia de la falla ventricular izquierda que dificulta el vaciamiento de la aurícula izquierda y aumenta la presión en venas pulmonares y capilar pulmonar. La mayor rigidez pulmonar obliga a "un mayor esfuerzo respiratorio".

En etapas más avanzadas de insuficiencia cardíaca aparece disnea en el decúbito que obliga al enfermo a subir el número de almohadas o incorporarse para obtener alivio: esta es la ortopnea. La **ortopnea** es bastante característica de insuficiencia cardíaca izquierda aunque no patognomónica, ya que también puede observarse en asma bronquial y en derrames pericárdicos. El número de almohadas que el sujeto debe utilizar para dormir, da una idea de la intensidad de la ortopnea.

La **tos de decúbito**, tiene similar significado semiológico; ambas se relacionan con el aumento del retorno venoso y la mayor reabsorción de edema que ocasiona el decúbito y que vienen a agravar la congestión pulmonar preexistente.

La **fatiga cardíaca**, en cambio, es la sensación de pesadez en las piernas y debilidad general que aparece con el ejercicio y que va siempre acompañada de otros signos de insuficiencia cardíaca (cardiomegalia, ritmo de galope, signos congestivos). Se relaciona con débito cardíaco bajo.

Se denomina **trepopnea** a la disnea que aparece en decúbito lateral (izquierdo o derecho); se observa en algunos cardiópatas y también en derrames pleurales.

En la progresión habitual de la insuficiencia cardíaca, puede agregarse otra forma de disnea de decúbito: la **disnea paroxística nocturna** (DPN). Sin embargo, en algunos casos de hipertensión severa, infarto del miocardio o valvulopatía aórtica la DPN puede constituir la primera manifestación de insuficiencia cardíaca. Se

presenta generalmente después de la medianoche como una brusca crisis de ahogos que despierta al enfermo, obligándolo a incorporarse, abandonar el lecho o abrir ventanas. Esta crisis dura entre 10 y 20 minutos y se acompaña a menudo de tos y sibilancias como en el asma bronquial, por lo cual se le llama también **asma cardíaca**. Se le relaciona con reabsorción de líquido intersticial favorecido por el decúbito nocturno y, generalmente, regresa espontáneamente. Ahora, cuando la presión hidrostática a nivel capilar llega a sobrepasar la presión oncótica del plasma (y la membrana alvéolo-capilar está indemne) puede producirse trasudación de líquido a los alvéolos, lo que se va a traducir en intensa sofocación, tos y abundante expectoración serohemática de color asalmonado: es el edema pulmonar agudo, uno de los cuadros más dramáticos que es dable observar en clínica y que, si no es yugulado oportunamente, puede ser fatal. Es un error frecuente rotular de DPN a cualquier sensación de ahogo que acuse el enfermo durante la noche. Muchas veces se trata solamente de un ortopneico que comenzó a dormir semisentado y que se deslizó involuntariamente durante el sueño hasta quedar horizontal: cuando aparece la sensación de ahogo, esta se alivia rápidamente al incorporarse y puede después repetirse dos o más veces durante la misma noche.

Entre las disneas de causa cardíaca, una de las que más molesta al enfermo es la **respiración periódica** o respiración de Cheyne-Stokes (Figura 4-6), que aparece en sujetos mayores de 50 años, generalmente varones, con insuficiencia cardíaca de predominio izquierdo secundaria a cardiopatía hipertensiva, isquémica o aórtica. La descripción original de Cheyne, es clásica: "por varios días su respiración fue irregular: cesaba enteramente por un cuarto de minuto y luego empezaba a hacerse perceptible aunque muy lenta; aumentaba paulatinamente haciéndose más jadeante y rápida, para apagarse gradualmente y cesar otra vez. Este ciclo respiratorio tomaba alrededor de un minuto, durante el cual ocurrían alrededor de 30 respiraciones". Como se presenta de preferencia de noche, a menudo el médico no tiene oportunidad de presenciarla y puede ignorarla. De ahí la importancia de pesquisarla por medio del interrogatorio. El paciente, incluso si es médico, es incapaz de describir los ciclos respiratorios característicos, pero podrá testimoniar que no logró conciliar el sueño hasta venir el nuevo día, pasando toda la noche angustiado y ahogándose. Si este relato corresponde a un hipertenso o coronario pasada la cincuentena, la presunción de respiración de Cheyne-Stokes es la primera que debe plantearse.

El Cheyne-Stokes se observa, además, en casos de daño cerebral grave (traumático o por hemorragia cerebral) y también a raíz de la administración de opiáceos y barbitúricos, los que deben evitarse para no desencadenarlo o intensificarlo. En cambio, se alivia con la administración de oxígeno y especialmente de aminofilina. Puede observarse, además, como hecho fisiológico durante el sueño en lactantes y en ancianos y, también, en grandes alturas.

Disnea de causa respiratoria. Puede obedecer a diversas causas, como obstrucción de vías respiratorias altas o bajas, alteraciones infiltrativas difusas del pulmón, trombolismo pulmonar recidivante, deformaciones de la pared torácica o compromiso de los músculos respiratorios. La obstrucción de las vías respiratorias altas (laringe, tráquea y grandes bronquios) se manifiesta por disnea de predominio inspiratorio: **cornaje** (ruido inspiratorio intenso, rudo y audible a distancia) y **tiraje** (depresión inspiratoria de los huecos supraesternal y supraclaviculares) y, cuando es aguda, además por ortopnea.

La obstrucción alta aguda (cuerpo extraño o edema agudo de la glotis) es una emergencia y debe ser abordada como tal; la obstrucción crónica, en cambio, se observa generalmente como consecuencia de tumores, traqueotomía o intubaciones prolongadas.

La obstrucción de vías respiratorias bajas (bronquíolos) se manifiesta por disnea de predominio espiratorio, tos y sibilancias diseminadas. Obedece a broncoespasmo y puede presentarse en forma aguda (**crisis de asma bronquial**) o crónica (bronquitis crónica y enfisema pulmonar o enfermedad pulmonar crónica obstructiva o, como últimamente se prefiere llamar, limitación crónica al flujo aéreo).

Las enfermedades infiltrativas difusas del pulmón, al igual que el enfisema pulmonar, tienen como manifestación principal

Tabla 4-13. Causas de disnea respiratoria

Obstrucción de las vías respiratorias altas
Obstrucción de las vías respiratorias bajas
Enfermedad infiltrativa difusa del pulmón
Enfisema pulmonar
Tromboembolismo pulmonar recidivante
Deformaciones de la pared torácica
Compromiso de los músculos respiratorios

Figura 4-6. Respiración periódica de Cheyne-Stokes.

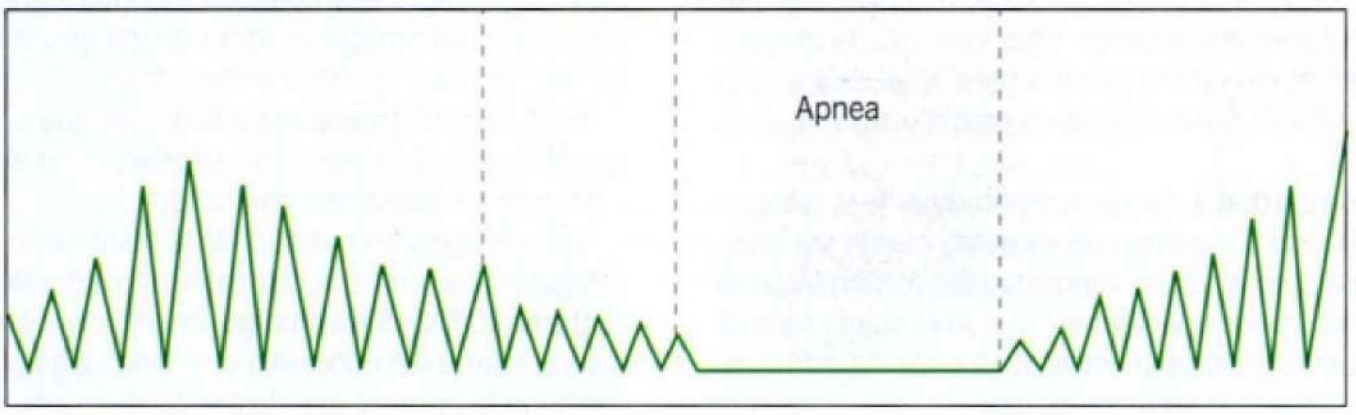

la disnea que, en etapas avanzadas de la enfermedad, puede ser invalidante.

El enfisema pulmonar (Figura 4-7) se caracteriza por dilatación de los alvéolos pulmonares con ruptura de sus paredes; aunque así definida es una afección parenquimatosa, se acompaña siempre de un componente obstructivo, que explica la espiración prolongada, los *roncus* y las sibilancias.

El tromboembolismo pulmonar se manifiesta por disnea de comienzo brusco e inexplicada acompañada de inquietud y taquicardia. Solo cuando se complica de infarto pulmonar, se agrega dolor pleural y expectoración hemoptoica. Cuando la embolia es masiva, puede también ocasionar dolor retroesternal y eventualmente *shock* y muerte.

La cifoescoliosis acentuada y las enfermedades que comprometen músculos respiratorios, son más raras como causa de disnea; pero cuando se presentan, son de peor pronóstico.

Disnea por ansiedad. Es relativamente frecuente aunque difícil de evaluar. El enfermo la describe como una "incapacidad para llenar el pulmón" que puede presentarse en reposo o al iniciar una actividad física, más acentuada al comenzar el día que en la tarde; en general, es desproporcionada al esfuerzo realizado. El médico puede comprobar una respiración algo irregular en frecuencia y amplitud salpicada de frecuentes suspiros, por lo cual se le ha llamado también disnea suspirosa. Cuando los suspiros son muy frecuentes y profundos, puede asociarse a signos de hiperventilación como cefaleas, mareos, desvanecimientos, adormecimiento de dedos y labios y eventualmente tetania. Puede presentarse aisladamente, pero a menudo se asocia a cualquiera de los otros tipos de disnea.

Figura 4-7. Enfisema pulmonar. Nótese la hiperinsuflación del pulmón, la horizontalidad de las costillas y el aplanamiento de los diafragmas.

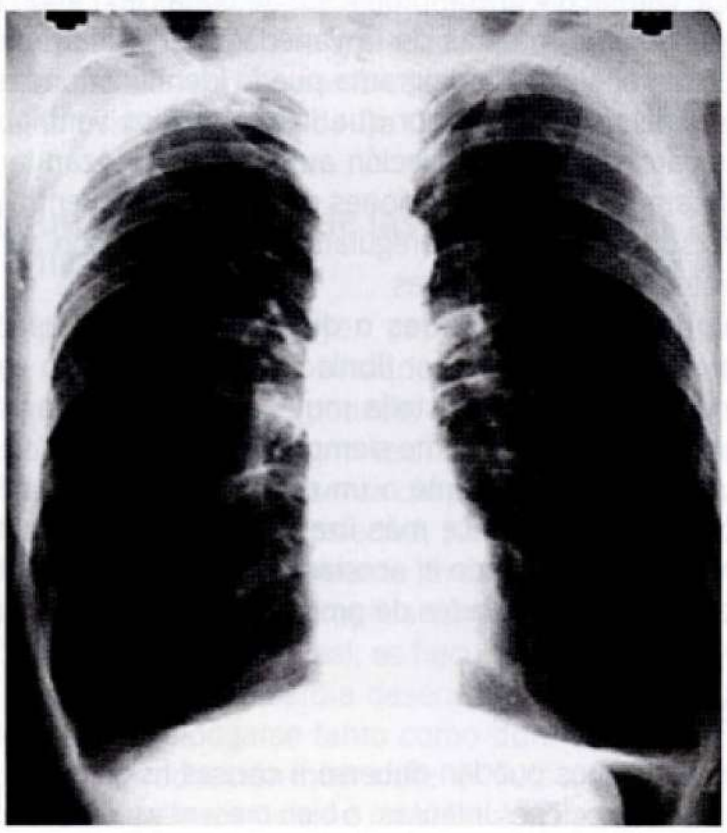

PALPITACIONES

G. Chamorro

En condiciones normales, la actividad cardíaca no es percibida por el individuo sano. Hablamos de palpitaciones cuando los latidos del corazón o de la raíz de los grandes vasos se hacen desagradablemente conscientes, los que se perciben de preferencia en la región precordial y, más rara vez, en el cuello o en el oído. No siempre el paciente describe estas sensaciones como palpitaciones, prefiriendo llamarla latido, intermitencia, vuelco, aleteo o sensación de detención momentánea del corazón; en cambio, casi siempre puede precisar si las palpitaciones son rápidas o lentas; como también si son parejas (regulares) o disparejas (irregulares), hechos que ayudan a su interpretación semiológica.

SEMIOLOGÍA GENERAL DE LAS PALPITACIONES

En el análisis semiológico de las palpitaciones hay que indagar un conjunto de sus características que permiten aproximarse al diagnóstico clínico del tipo de trastorno del ritmo cardíaco (Tabla 4-14).

Tabla 4-14. Semiología general de las palpitaciones

De esfuerzos/en reposo
Rápidas/lentas
Regulares/irregulares
Aisladas/en salvas
Ocasionales/frecuentes
Transitorias/permanentes
Inicio brusco/súbito
Minutos/horas de duración
Síntomas acompañantes
Medicamentos o drogas ingeridos
Antecedentes cardiológicos
Hábitos (cigarrillos, café)

Es útil comenzar por distinguir las palpitaciones que se presentan con el esfuerzo de las que sobrevienen en reposo (palpitaciones de reposo) (Tabla 4-15).

Palpitaciones de esfuerzo. Las palpitaciones de esfuerzo responden casi siempre a causas fisiológicas, como el esfuerzo físico o emociones intensas.

Palpitaciones de reposo. Hay que analizarlas con más cuidado. Desde luego, pueden presentarse en forma aislada, en salvas o en serie. Las palpitaciones aisladas pueden ser frecuentes u ocasionales y corresponden casi siempre a contracciones prematuras o extrasístoles (Figura 4-8), en los que se puede distinguir una contracción anticipada seguida de una pausa compensadora (que el paciente puede percibir como una breve detención cardíaca) y, después, de una contracción postextrasistólica (que a menudo se percibe como un latido más

Figura 4-8. Extrasístoles auriculares (arriba) y ventriculares (abajo). Las extrasístoles son causa frecuente de palpitaciones.

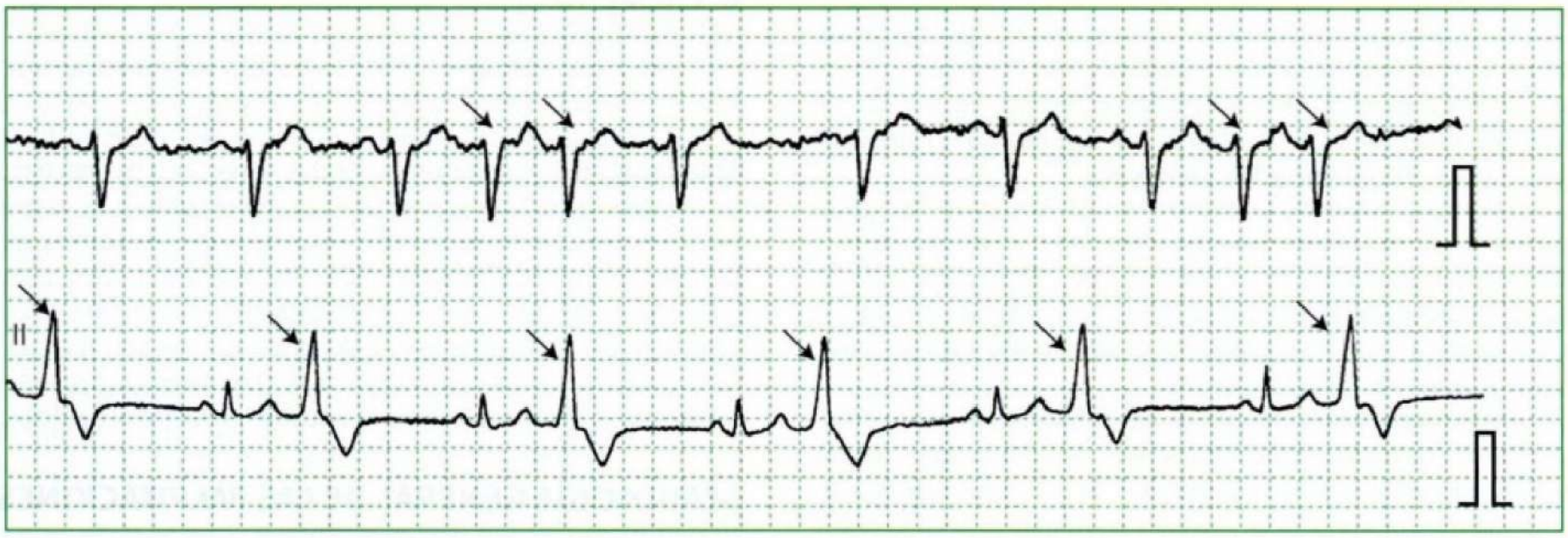

Tabla 4-15. Tipos de palpitaciones

De esfuerzo
Fisiológicas (esfuerzos-emociones)
De reposo
Aisladas
Extrasístoles aisladas
En serie regulares
Taquicardias paroxística
Flutter 2:1
Bigeminismo
Neurosis de ansiedad
Estados hiperquinéticos
Drogas
Alcohol
Feocromocitoma
En serie irregulares
Fibrilación auricular paroxística
Flutter con bloqueo irregular
Extrasistolía polifocal

intenso, ya que durante la pausa compensadora se ha acumulado mayor cantidad de sangre en los ventrículos).

- **Palpitaciones en salva:** corresponden a grupos de tres o más extrasístoles, sin pausa compensadora entre ellos, que aparecen en el curso de un ritmo hasta entonces regular. El enfermo las percibe como una brusca y transitoria aceleración cardíaca acompañada de mayor o menor sensación de angustia.
- **Palpitaciones en serie:** pueden presentarse por crisis de minutos a varias horas de duración, como ocurre en las crisis de taquicardia o fibrilación auricular paroxísticas, o bien ser permanentes, como es el caso de la neurosis de ansiedad, el hipertiroidismo o las sobrecargas de volumen que ya hemos mencionado.
- **Crisis de taquicardia paroxística:** que en el fondo son solamente una sucesión más o menos prolongada de extrasístoles, corresponden la mayoría de las veces a la variedad supraventricular (taquicardia paroxística supraventricular, TPSV) que aparece casi siempre en corazones sanos y son benignas; sin embargo, aterrorizan a los que las padecen por el comienzo súbito de las palpitaciones y por la sensación de ahogo, atoro o angustia que las acompaña. Estas crisis se inician generalmente en la juventud y se repiten muchas veces a través de los años. A veces son desencadenadas por alteraciones emocionales, nerviosidad, exceso de cigarrillos, alcohol o café. Las maniobras que estimulan el vago, pueden detener bruscamente la crisis.
- **Taquicardias paroxísticas ventriculares (TPV):** que son más raras, aparecen de preferencia en cardiópatas añosos averiados y su pronóstico es reservado; cuando aparecen en la edad media de la vida, especialmente si la TPSP se acompaña de conducción aberrante, no es fácil distinguir una de otra: las variaciones en la intensidad del primer ruido cardíaco y la comprobación de ondas en cañón en las yugulares son propias de la variedad ventricular; además, en esta, el electrocardiograma puede identificar ondas P de frecuencia mucho menor que los complejos ventriculares. Los paroxismos de fibrilación auricular comienzan también súbitamente con palpitaciones rápidas; pero, mientras en la TPS son perfectamente regulares, en la fibrilación auricular son totalmente irregulares.
- **Palpitaciones irregulares o disparejas:** son causadas la mayoría de las veces por fibrilación auricular, pero algunas veces lo es por extrasistolia muy frecuente. El examen del pulso o la auscultación no siempre logran distinguirlas; pero, si se somete al paciente a un esfuerzo, mientras la fibrilación auricular se hace más irregular, la extrasistolia tiende a regularizarse debido al acortamiento de la diástole, lo que reduce las posibilidades de producción de extrasístoles.

Causas

Las palpitaciones pueden deberse a causas fisiológicas, como esfuerzos o emociones intensas, o bien presentarse de preferencia en reposo por causas patológicas (Tabla 4-16), como algunas de las

Tabla 4-16. Causas de palpitaciones

Brusco aumento de la frecuencia cardíaca
Taquicardia paroxística o paroxismos de fibrilación auricular
Alteraciones de la cadencia cardíaca
Extrasístoles
Mayor brusquedad en la contracción ventricular
Estados hiperquinéticos
Alcohol
Simpáticomiméticos
Descenso del umbral de sensibilidad
Ansiedad
Astenia neurocirculatoria

siguientes: a) brusco aumento de la frecuencia cardíaca, como ocurre en las crisis de taquicardia paroxística o en los paroxismos de fibrilación auricular; b) alteraciones de la cadencia cardíaca, como se observa frecuentemente en las extrasístoles, que son latidos anticipados seguidos de una pausa compensadora; c) mayor brusquedad de la contracción ventricular, como ocurre en los estados hiperquinéticos, en la ingestión excesiva de alcohol o drogas simpático-miméticas y, en general, en todas las sobrecargas de volumen. En cambio, cuando aumenta la energía la contracción ventricular como ocurre en las sobrecargas de presión (estenosis aórtica, estenosis pulmonar, hipertensión arterial maligna o hipertensión pulmonar primaria), esta no se manifiesta habitualmente por palpitaciones, las que, en cambio, son características de las sobrecargas de volumen (insuficiencia aórtica, insuficiencia mitral, *ductus* persistente, comunicación interauricular, comunicación interventricular). Esto sugiere que en la génesis de las palpitaciones importa más la movilidad del corazón dentro del tórax que la energía de la contracción ventricular; y d) descenso del umbral de sensibilidad, como ocurre en la ansiedad; aquí las palpitaciones, junto a la disnea suspirosa y punzadas precordiales constituyen manifestaciones destacadas de la neurosis de ansiedad, que en su forma crónica, se conoce también con los nombres de astenia neurocirculatoria, cardioneurosis o síndrome de Da Costa, entre otros.

Enfoque diagnóstico de las palpitaciones en clínica

Las palpitaciones constituyen causa frecuente de consulta porque generan alarma y ansiedad, habitualmente desproporcionadas, en quien las padece. La mayoría de las veces se trata de un trastorno benigno (extrasístoles o TPSV) aunque recidiva a menudo; se presenta de preferencia en individuos jóvenes, con estados de ansiedad, fumadores o con estados hiperquinéticos, especialmente tirotoxicosis o embarazo. Cuando las palpitaciones complican una cardiopatía previa, su pronóstico se ensombrece; así, es frecuente que en la gente de edad las crisis de taquicardia desencadenen dolor anginoso, el que puede prolongarse tanto como dure la crisis. Esto se explica por la reducción que sufre el flujo coronario con el acortamiento de la diástole en un sujeto que es muy probable tenga ya sus coronarias algo estrechadas.

Finalmente, el análisis semiológico de las palpitaciones, permite muchas veces una orientación diagnóstica, la que podrá ser eventualmente confirmada por el electrocardiograma corriente. Sin embargo, con relativa frecuencia el ECG no pesquisa el trastorno sospechado clínicamente. Si el caso lo justifica (por ejemplo síncope de origen incierto), está indicado hacer un registro electrocardiográfico continuo (Holter).

HEMOPTISIS

G. Chamorro

La literatura médica anglosajona llama **hemoptisis** a toda expectoración que contenga sangre, sea esta en forma de estrías sanguinolentas o de sangramiento masivo. Esta simplificación se justificaría por la estricta inespecificidad de la apariencia física de un esputo; sin embargo, desde hace tiempo, la clínica tradicional ha relacionado ciertas variedades de expectoración sanguinolenta con patologías bien definidas. Tal es el caso de la **expectoración neumónica**, llamada también **herrumbrosa** por el color que le confiere su discreta contaminación con sangre, muy viscosa y adherente al escupitín, aireada, espumosa y con burbujas de aire atrapadas entre sus mallas. También es el caso del esputo del infarto pulmonar, llamado también **hemoptoico**, constituido por sangre íntimamente mezclada con la secreción seromucosa, que le da un intenso color oscuro; este desgarro es también muy adherente y además adopta una forma numular en el escupitín. A estas expectoraciones no las llamamos hemoptisis, como tampoco al desgarro con estrías de sangre que no se mezcla con la secreción bronquial y que no tiene mayor significación clínica.

SEMIOLOGÍA GENERAL DE LA HEMOPTISIS

Llamamos hemoptisis al esputo de sangre o, expresado en otra forma, a la eliminación con accesos de tos de sangre pura proveniente del tracto respiratorio. La sangre eliminada en estas condiciones es de color rojo escarlata, líquida y espumosa por haberse batido con aire en las vías respiratorias antes de salir; puede originarse en cualquier punto del árbol respiratorio, pero de preferencia en los bronquios principales y en el parénquima pulmonar; va generalmente precedida de cosquilleo laríngeo o hervor traqueal y es eliminada con accesos de tos. Producido el sangramiento, este puede repetirse dentro de las próximas horas o días, pero cada vez en menor cantidad. La cantidad total eliminada es en general discreta, siendo raro que sobrepase los 100 mL, lo que explica que habitualmente no provoque anemia ni dé lugar a melena en caso de ser deglutida.

La hemoptisis puede confundirse ocasionalmente con sangramiento proveniente de la cavidad bucal o del tubo digestivo alto. Es relativamente fácil descartar el origen nasal o bucal de la hemorragia; sin embargo, la hemosialemesis (saliva sanguinolenta que se elimina sin tos, producto de la succión neurótica de las encías) puede a veces inducir a error por la anamnesis. Más difícil resulta en ocasiones descartar una hematemesis (vómito de sangre), especialmente si el médico no ha presenciado el sangramiento y debe hacer el diagnóstico retrospectivo. A esto ayudan los síntomas prodrómicos, el color de la sangre, la

Tabla 4-17. Diagnóstico diferencial entre hemoptisis y hematemesis

	Hemoptisis (esputo de sangre)	Hematemesis (vómito de sangre)
Fenómenos precedentes	Hervor traqueal	Lipotimia
	Accesos de tos	Náuseas y arcadas
Caracteres del sangramiento	*Rojo escarlata*	*Rojo oscuro*
	Líquida	*Parcialmente coagulada*
	Espumosa	Mezclada con alimentos
Cantidad	Escasa (< 100 mL)	Abundante (1/2 a 1 litro)
Fenómenos subsiguientes	Esputos cada vez menos sanguinolentos	Melena
		Anemia secundaria

Tabla 4-18. Orígenes de la hemoptisis

Aparato respiratorio
Aparato cardiovascular
Alteraciones primarias de la sangre
Secundaria a tratamiento anticoagulante

Tabla 4-19. Causas de hemoptisis

Pulmonares
Tuberculosis pulmonar
Bronquiectasias
Cáncer broncogénico
Adenoma bronquial
Quiste hidatídico pulmonar
Contusión pulmonar
Vasculitis pulmonares
Granulomatosis de Wegener
Síndrome de Goodpasture
Cardiovasculares
Estenosis mitral
Infarto pulmonar
Hipertensión pulmonar primaria
Síndrome de Eisenmenger
Fístulas arteriovenosas pulmonares congénitas
Aneurisma disecante de aorta
Misceláneas
Diátesis hemorrágicas
Tratamiento anticoagulante

magnitud del sangramiento, la repercusión sobre el hematocrito y la presencia o no de melena (Tabla 4-17).

Causas

Precisado que el sangramiento proviene de las vías respiratorias, debe investigarse su origen, el que generalmente radica en los pulmones o en el aparato cardiovascular; más rara vez en alteraciones primarias de la sangre o es secundario a tratamiento anticoagulante (Tabla 4-18 y 4-19).

Causas pulmonares. Entre las más frecuentes debe mencionarse la tuberculosis pulmonar (Figura 4-9), las bronquiectasias y el cáncer broncogénico; con menor frecuencia la contusión pulmonar traumática, el quiste hidatídico del pulmón, el adenoma bronquial y las vasculitis pulmonares (granulomatosis de Wegener y síndrome de Goodpasture). Por cierto que la frecuencia relativa de estas causas variará según el grupo de edad que se considere.

Figura 4-9. Tuberculosis cavitaria derecha (Rx de tórax).

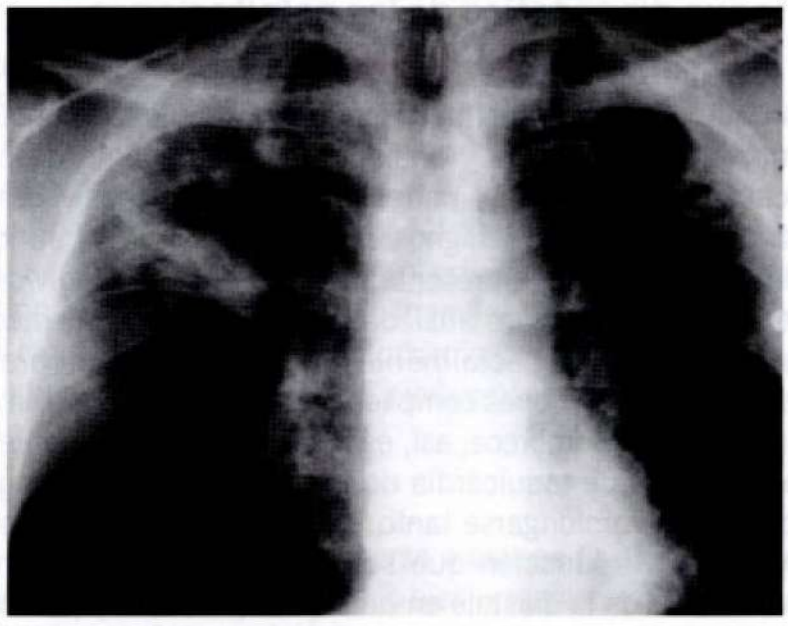

Causas cardiovasculares. Entre las más frecuentes hay que citar en primer lugar la estenosis mitral y algunos casos de infartos pulmonares que, en vez del clásico desgarro hemoptoico, ocasionan franca hemoptisis; con menor frecuencia, habría que mencionar la hipertensión pulmonar primaria, el síndrome de Eisenmenger y las fístulas arteriovenosas pulmonares congénitas.

Causas raras de hemoptisis. Podemos mencionar un caso de nuestro hospital que falleció por una hemoptisis masiva, en el cual la autopsia reveló aneurisma disecante que se había roto a un bronquio. Como hecho de antología, en la literatura se menciona que algunas mujeres pueden presentar hemoptisis como una forma de menstruación vicariante.

La mayoría de las hemoptisis de origen pulmonar son ocasionadas por lesiones destructivas de parénquima o de un bronquio que rompen un vaso sanguíneo. En cambio, en la estenosis mitral, el sangramiento guarda relación con el aumento de presión que deben soportar las venas pulmonares y las venas anastomóticas broncopulmonares. Curiosamente, las hemoptisis que aparecen en forma relativamente precoz en el curso de esta afección tienden a desaparecer a medida que la estenosis mitral se agrava debido a que la hipertensión venosa pulmonar termina por engrosar las paredes venosas; y, por otra parte, la hipertensión pulmonar que a menudo las complica, impide a las venas pulmonares alcanzar presiones excesivas. No siempre existe una explicación satisfactoria del mecanismo de producción de una hemoptisis.

Enfoque diagnóstico de la hemoptisis en clínica

Frente a un caso de hemoptisis, los planteamientos etiológicos del médico dependerán en parte de la edad del paciente. Así, en un individuo joven, las causas que primero habría que considerar en nuestro medio, serían la tuberculosis pulmonar y la estenosis mitral. Para la tuberculosis, el examen que más ayuda es una buena radiografía de tórax y, luego, la pesquisa bacteriológica del bacilo de Koch en la expectoración o en el contenido gástrico. En el caso de la estenosis mitral, ayudan los antecedentes de brote reumático en la niñez, los signos radiológicos y electrocardiográficos de agrandamiento auricular izquierdo, los signos auscultatorios característicos y la ecocardiografía.

En cambio, pasada la edad media de la vida, las causas que habría que considerar en primer lugar serían el cáncer broncogénico y luego las bronquiectasias. Para el cáncer broncogénico, la radiografía pulmonar pone sobre la pista, debiendo afirmarse el diagnóstico con tomografía computarizada, broncoscopía, citología de la expectoración y eventual biopsia. En el caso de las bronquiectasias, los antecedentes de tos productiva crónica y el aspecto de panal de abejas a la radiografía de tórax y la tomografía axial computarizada son orientadores; la broncografía debe reservarse para casos graves, con hemoptisis severas y recidivantes susceptibles de ser tratadas quirúrgicamente.

La investigación complementaria de las otras causas de hemoptisis se planeará de acuerdo a las hipótesis etiológicas formuladas; pero la mayoría de ellas deberá incluir la radiografía de tórax de frente y lateral, la broncoscopía con citología y eventual biopsia, la cintigrafía pulmonar, la tomografía computarizada y en algunos casos, la angiografía pulmonar.

Con estos procedimientos, en la mayoría de los casos de hemoptisis se logra aclarar el origen del sangramiento; sin embargo, a pesar de todo esto, en alrededor del 10% de los casos, no se logra precisar su causa.

EPISTAXIS

A. Goic

Las fosas nasales están irrigadas por un doble sistema vascular proveniente de las arterias carótidas interna y externa. Esta irrigación es de tipo terminal y, en el adulto, el 70% de la sangre proviene del sistema carotideo externo a través de la arteria maxilar interna. La mucosa nasal tiene una rica vascularización, especialmente en la parte anterior del tabique (plexo de Kiesselbach), que constituye la zona de transición entre la piel externa y el epitelio ciliado de la mucosa (área de Little). La erosión traumática de los vasos sanguíneos del plexo es causa frecuente de epistaxis (Figura 4-10).

Se denomina epistaxis la hemorragia de las fosas nasales (cavidad nasal). Aproximadamente un 60% de la población sufrirá de epistaxis en algún momento de su vida y alrededor del 6% requerirá asistencia médica. Es rara en recién nacidos y lactantes. Su prevalencia es mayor durante la infancia y aumenta progresivamente después de los 30 a 40 años de edad, al igual que la tasa de hospitalizaciones.

Figura 4-10. Irrigación de la región interna de la nariz. 1. Región del plexo o *locus* de Kiesselbach (punteado). **2.** Arterias etmoidales anterior y posterior. **3.** Arteria esfenopalatina. **4.** Arteria oftálmica.

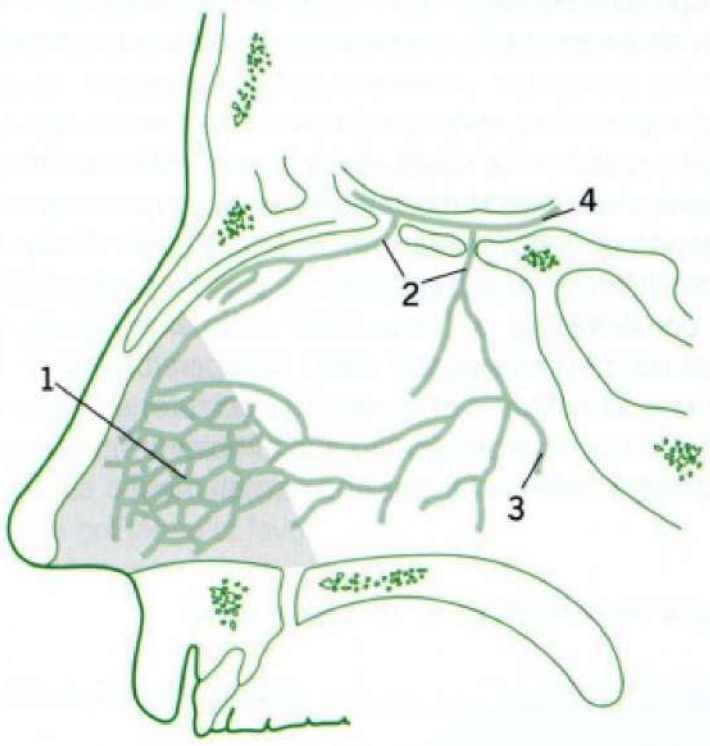

SEMIOLOGÍA GENERAL DE LA EPISTAXIS

Pese a la emergencia relativa que significa una epistaxis (y en ocasiones una emergencia médica), debe efectuarse una anamnesis y examen físico completos, particularmente cuando se sospecha una epistaxis de causa general. Es indispensable

precisar antecedentes mórbidos personales, antecedentes, hemorrágicos en el paciente y en sus familiares, medicamentos que ingiere y, en el examen físico, presencia de hemorragias mucocutáneas, petequias, equimosis, hematomas, etcétera.

En la epistaxis la sangre es de color rojo claro brillante y el diagnóstico es obvio. Puede ser leve y fácilmente coercible (epistaxis benigna o leve), o abundante y persistente (epistaxis severa o grave) (Tabla 4-20). Las epistaxis leves son las más frecuentes: se caracterizan por su comienzo brusco, inicialmente unilateral y ceden rápidamente en forma espontánea o por compresión nasal. Obviamente, no comprometen el estado hemodinámico del paciente.

Las epistaxis severas son de mayor cuantía, generalmente bilaterales y con sangrado posterior. El paciente está inquieto, pálido y tiene compromiso hemodinámico; requiere hospitalización, ya que constituye una emergencia médica. Las epistaxis repetitivas, aunque no sean cuantiosas, pueden llegar a comprometer el estado hemodinámico.

El sitio de sangramiento de la mucosa nasal puede ser anterior (epistaxis anterior) o posterior (epistaxis posterior). La mayoría de las epistaxis son anteriores (95%) y de causa local: traumatismo nasal externo, irritación o erosión traumática de la mucosa nasal por el dedo al hurgarse la nariz, sequedad de la mucosa nasal, rinitis alérgica, resfriados o sinusitis. Otras causas locales son la sinusitis aguda, en que suele haber secreción purulenta hemorrágica y, muy raramente, los angiomas nasales, los tumores benignos y malignos de la nariz y senos paranasales y la obstrucción nasal por un tabique nasal desviado.

La epistaxis anterior habitualmente es de escasa cuantía y de resolución espontánea, pero en ocasiones es de mayor volumen y persistente requiriendo de medidas para detenerla (taponamientos).

La epistaxis posterior es infrecuente, probablemente menos del 5% de las epistaxis. Puede originarse por sangramiento de las arterias etmoidales, anterior o posterior y las esfenopalatinas. Debido a que la irrigación dominante de la nariz se produce en su región posterior (a través de la arteria esfenopalatina), los sangrados posteriores son de mayor magnitud que los anteriores. El sangrado posterior se pone en evidencia pidiendo al paciente que abra la boca con la lengua dentro y observando el sangrado activo por detrás de la úvula. Ocasionalmente, el diagnóstico de epistaxis posterior puede pasar desapercibido si la sangre fluye hacia la faringe y el paciente la deglute; en estos casos, el enfermo puede tener vómito sanguinolento, lo que plantea el diagnóstico diferencial con una hematemesis.

Tabla 4-20. Semiología general de la epistaxis

Causa	Local o general
Sangramiento nasal	Unilateral o bilateral
Sitio del sangramiento	Anterior o posterior
Cuantía	Leve o benigna o abundante o severa
Evolución	Transitoria, persistente o recidivante
Complicaciones	No complicada o complicada

Causas

La epistaxis puede ser de causa local o bien sintomática de una enfermedad general (Tabla 4-21). Habitualmente la epistaxis de causa local es unilateral, y la de causa general, bilateral.

- La epistaxis se puede presentar en el curso de enfermedades infecciosas: fiebre tifoidea, gripe, resfrío común, tos convulsiva, difteria nasal unilateral.
- Puede deberse a la deficiencia heredada o congénita de factores de coagulación (hipoprotrombinemias, deficiencia de factores VIII y IX), hemopatías (leucemias, trombocitopenias) y durante el tratamiento anticoagulante con protrombopénicos.
- Causas excepcionales de epistaxis son las observadas en la telangiectasia hereditaria hemorrágica (enfermedad de Rendu-Osler-Weber), menstruación vicariante, toxicomanía, insolación y en cambios bruscos de presión atmosférica (buzos).
- En las enfermedades que cursan con hipoprotrombinemia (cirrosis hepática, hepatitis crónica) y en las hemopatías, es raro que solo haya epistaxis sin que el paciente exhiba hemorragias cutáneas o de mucosas.
- Las epistaxis por cuerpos extraños intranasales se observa especialmente en niños: una secreción hemopurulenta fétida unilateral en un preescolar, sugiere cuerpo extraño.
- Es discutible que la hipertensión arterial por si sola sea causa de epistaxis.

El diagnóstico del punto de sangramiento en la epistaxis de causa local se hace por observación directa de la mucosa a través del espéculo nasal por un médico entrenado en el procedimiento, idealmente, por un otorrinolaringólogo. En la epistaxis posterior, el punto de sangramiento puede escapar a la visión directa del examinador. En la epistaxis de causa general,

Tabla 4-21. Causas de epistaxis

Causas locales
Traumatismo nasal externo
Erosión traumática de la mucosa nasal
Rinitis y sinusitis aguda
Desviaciones del tabique nasal
Cuerpos extraños intranasales
Angiomas nasales
Tumores benignos y malignos de la nariz y senos paranasales
Enfermedades generales
Enfermedades infecciosas
Deficiencia congénita o adquirida de factores de coagulación
Hemopatías
Hipertensión arterial
Otras causas
Medicamentos
Tratamiento anticoagulante
Telangiectasia hereditaria hemorrágica.
Adicción a la cocaína
Menstruación vicariante

el problema diagnóstico es el de la enfermedad base, ya que la epistaxis es solo un epifenómeno.

En general, la epistaxis anterior es fácilmente controlable, sea por compresión externa sostenida por 5 minutos del ala de la nariz y por taponamiento nasal anterior. En estos casos se habla de epistaxis no complicada. Si la epistaxis se prolonga por más de 15 minutos, es recidivante o la sangre se escurre persistentemente hacia la garganta, se debe derivar a una especialista para cauterización química o eléctrica del vaso sangrante (epistaxis recidivante) y uso de vasoconstrictores. La epistaxis posterior obliga a un taponamiento posterior. La epistaxis que no responde a un tratamiento conservador se conoce como epistaxis intratable. Su tratamiento requiere de procedimientos mucho más complejos que son de resorte del otorrinolaringólogo.

CIANOSIS

G. Chamorro

Se denomina cianosis la coloración azulada de piel y mucosas, debida a un aumento anormal de la hemoglobina (Hb) reducida en la sangre capilar y, más rara vez, a la presencia de otros derivados de la Hb. Como el tinte azulado es dado por la sangre de los capilares y vénulas en los plexos subpapilares, la cianosis debe buscarse donde los tegumentos sean más delgados y vascularizados (labios, alas de la nariz, pabellón de la oreja y lechos ungueales) (Figura 4-11) o en las mucosas calientes (lengua y conjuntiva palpebral).

Figura 4-11. Cianosis ungueal.



Esta búsqueda debe hacerse con muy buena iluminación de luz natural y nunca con luz artificial. Que la sangre oscurecida es la causante de la cianosis se comprueba desplazando la sangre por compresión digital de la piel, lo que produce blanqueamiento o desaparición de la cianosis mientras dura la compresión.

En condiciones normales, la sangre arterial con 15 g de Hb por 100 mL de sangre y una saturación de 19 vol% entrega O_2 al pasar por los tejidos y, como consecuencia, la Hb reducida aumenta en la sangre capilar. Esta entrega de O_2 varía en los diferentes órganos; así, a nivel de la piel, las concentraciones de oxígeno, oxihemoglobina y Hb reducida, son, de acuerdo a D.S. Lukas de la Universidad de Cornell, los que se muestran en la Tabla 4-22.

La cantidad media de Hb reducida en la sangre capilar, que es la que interesa, será el promedio de la Hb reducida de la sangre arterial y la venosa.

Tomando las cifras anteriores:

$$\frac{0{,}75 + 4{,}50}{2} = 2,62\ g\%$$

Como ya lo precisara Lundsgaard en 1918, la aparición de cianosis no depende de la cantidad relativa, sino de la cantidad absoluta de hemoglobina reducida en la sangre capilar, la que debe sobrepasar el umbral de la cianosis, que él mismo pudo determinar en 5 ± 0,3 gramos por 100 mL de sangre. Esto significa que los valores normales determinados más arriba deben prácticamente doblarse para alcanzar el umbral de la cianosis. Para que esto ocurra, debe perturbarse gravemente la oxigenación de la sangre a nivel pulmonar, llegando esta en gran parte insaturada a la periferia; o bien, retardarse mucho la corriente sanguínea a nivel periférico, lo que permite que mayor cantidad de sangre se desature y se alcance más fácilmente el umbral de la cianosis.

La apreciación de la cianosis es relativamente fácil cuando la saturación de O_2 es menor del 80%; sin embargo, la sensibilidad para captarla varía mucho de un médico a otro y aun de un momento a otro en el mismo médico, con respecto a una determinada saturación. Por cierto que el color oscuro de la piel, su grosor, el desarrollo y profundidad de la red capilar interfieren en la buena apreciación del signo. Por otro lado, más importancia tiene en la aparición de la cianosis el contenido en Hb de la sangre arterial ya que una acentuada reducción de ella hace remota o imposible alcanzar el umbral de la cianosis; en cambio, la poliglobulia favorece su aparición aun con discretos grados de hipoxemia.

Tabla 4-22. Concentración de oxígeno, oxihemoglobina y HB reducida a nivel del capilar cutáneo

	Oxígeno (vol%)	Oxihemoglobina (g%)	Hb reducida (g%)
Capacidad de O_2	20	15,00	0,00
Contenido de O_2 en sangre arterial	19	14,25	0,75
Contenido de O_2 en sangre venosa	14	10,50	4,50

Tipos de cianosis según causas

De acuerdo a los mecanismos de insaturación se distinguen diversos tipos de cianosis (Tabla 4-23), los que podemos muchas veces reconocer por sus caracteres semiológicos (Tabla 4-24).

Tabla 4-23. Tipos de cianosis según causas

Cianosis central
Por insaturación de la sangre arterial
De causa pulmonar
Hipoventilación alveolar
Relación ventilación/perfusión alterada
Perturbación de la difusión de O_2
De causa cardiovascular
Tetralogía de Fallot
Síndrome de Eisenmenger
Síndrome de Ebstein
Fístulas a-v pulmonares
Por derivados anormales de la Hb
Metahemoglobinemia
Sulfahemoglobinemia
Cianosis periférica
Por mayor extracción de O_2 a nivel tisular
Insuficiencia cardíaca congestiva
Shock
Vasoconstricción (Raynaud-Frío)
Obstrucciones arteriales o venosas

Tabla 4-24. Diagnóstico diferencial de la cianosis

Central	Periférica
Generalizada	Localizada (distal)
Caliente	Fría
Compromete mucosa	(no)
Acropaquia	(no)
Poliglobulia	(no)
Mejora con O_2	(no)
No mejora con calor	Mejora con calor

Cianosis central. Producida por marcada insaturación de la sangre arterial, trastorno que se observa en todos los procesos pulmonares que comprometen seriamente la ventilación pulmonar, la relación ventilación-perfusión o la difusión del O_2; además, en todos los procesos cardiovasculares con cortocircuito de derecha a izquierda como la Tetralogía de Fallot, el síndrome de Eisenmenger o el Ebstein (ver *Glosario de enfermedades*). Semiológicamente, la cianosis central se caracteriza por ser generalizada, vale decir, que además de los sitios cutáneos que ya hemos señalado, se debe buscar de preferencia en la lengua y conjuntivas palpebrales porque muchas veces es allí donde primero o exclusivamente se hace aparente; además es caliente y se acompaña casi siempre de poliglobulia y acropaquia (dedos en palillo de tambor o hipocratismo digital); la administración de O_2 tiende a hacerla desaparecer. En general, la cianosis central se hace aparente cuando la saturación de O_2 ha caído cerca del 75%; en los negros o personas muy morenas se puede pesquisar mejor en las retinas al examinar el fondo de ojo.

Cianosis periférica. Producida por entrega excesiva de O_2 a nivel tisular mientras la saturación de la sangre arterial no está necesariamente alterada. Esto resulta de un marcado retardo de la circulación periférica sea por vasoconstricción (frío intenso, síndrome de Raynaud), por caída acentuada del débito cardíaco (insuficiencia cardíaca grave, *shock*) o por obstrucciones arteriales o venosas (obstrucciones arteriales de miembros, flebotrombosis). Cualquiera de esas causas permite mayor extracción de O_2 por los tejidos y mayor acumulación de Hb reducida, la que puede sobrepasar el umbral de la cianosis. Semiológicamente, la cianosis periférica se caracteriza por ser localizada en los sitios habituales de la cianosis cutánea pero sin afectar las mucosas; también por ser fría y mejorar con masaje o aplicación de calor. No se acompaña de poliglobulia ni acropaquia, y tampoco es modificada por la administración de O_2.

Cianosis mixta. Es producida por combinación de mecanismos como coexistencia de mala oxigenación a nivel pulmonar y retardo de la circulación a nivel periférico. El ejemplo más común de esto es la insuficiencia cardíaca congestiva grave. Mucho más raro de observar es la cianosis que aparece en grandes alturas a raíz de esfuerzos importantes.

Cianosis diferencial. Es una variedad de cianosis de tipo central limitada a los ortejos de ambos pies y que no compromete los miembros superiores ni la cara. Es un signo casi patognomónico de hipertensión pulmonar severa con cortocircuito de derecha a izquierda a través de un *ductus* persistente; o, dicho en otros términos, de un *ductus* complicado de hipertensión pulmonar; en estas condiciones, la sangre insaturada es desviada hacia la aorta descendente a través del ductus, por lo cual la cianosis se manifiesta en los pies y no en las manos.

Diagnóstico diferencial

Algunas veces se toma por cianosis coloraciones de la piel que no corresponden a cianosis. Entre esas coloraciones tenemos la eritrosis, mal llamada también cianosis roja, que se observa en casos de policitemia vera y, también, en alcohólicos crónicos y en fogoneros; la coloración rojo cereza que acompaña a la intoxicación por monóxido de carbono y, finalmente, la argiria que, por su tinte azulado y algo plomizo, es la que mejor simula la cianosis; la argiria es rara de ver actualmente y, como su tinte es dado por depósito cutáneo de sales de plata, su coloración no desaparece ni se blanquea con la compresión digital de la piel y esto ya permite diferenciarla de la cianosis.

Se asocia habitualmente la cianosis con la hipoxemia pero, de las cifras que hemos expuesto con anterioridad, se

desprende que puede haber hipoxemia sin cianosis y cianosis sin hipoxemia. En otras palabras, cianosis no es sinónimo de hipoxia ni de hipoxemia. Así, en la intoxicación por monóxido de carbono en que hay hipoxia tisular extrema, no hay cianosis sino color rojo cereza de la piel debido a la carboxihemoglobina; en la intoxicación por cianuro, en que hay profunda hipoxia, tampoco hay cianosis.

Como ya lo dijimos al definir la cianosis, la presencia de hemoglobinas anormales en la sangre puede también dar lugar a cianosis central. En estos casos, el umbral de cianosis es más bajo que para la Hb reducida: 1,5 g por 100 mL para la metahemoglobina y 0,5 g para la sulfahemoglobina en sangre capilar. Como constituyen causa rara de cianosis, cuando no se le encuentra explicación satisfactoria deben investigarse por medio de espectroscopía. Semiológicamente, no se acompañan de acropaquia a pesar de tratarse de una variedad central de cianosis.

Enfoque diagnóstico de la cianosis en clínica

La cianosis, en sí misma, no constituye un trastorno funcional para el paciente. Como signo semiológico que es, debe ser bien estudiado y mejor interpretado. Ya hemos visto dónde y cómo debe ser buscado intencionadamente; podríamos agregar que es necesario precisar además su localización (bien localizada, regional o generalizada), su temperatura (fría o caliente), su persistencia (permanente o que aparece solamente con esfuerzo) y su antigüedad (desde la infancia o reciente) (Tabla 4-25). Como no es fácil hacer determinaciones de Hb reducida puede recurrirse a algunas maniobras que están al alcance de cualquier clínico, como colocar las extremidades cianóticas en agua caliente (con lo cual se acelera la circulación local y mejora la cianosis si es periférica), o hacer respirar O_2 a presión (con lo cual mejoran las cianosis centrales y no las periféricas).

Después habrá que precisar la causa de la cianosis porque ella puede ser eventualmente corregible. Pero hay que tener presente que, a veces, la corrección de la cianosis puede resultar un procedimiento solo cosmético que no va a mejorar la causa: tal ocurre con la cianosis diferencial de los ductus persistentes hipertensos.

Tabla 4-25. Semiología general de la cianosis

Localización	Bien localizada Regional Generalizada
Temperatura	Fría Caliente
Persistencia	Permanente Solo con esfuerzos
Antigüedad	Desde la infancia Reciente
Signos acompañantes	Ninguno Acropaquia Poliglobulia

SÍNCOPE

G. Chamorro

Puede definirse el **síncope** como la súbita, completa y transitoria pérdida del conocimiento debida a una brusca disminución del flujo sanguíneo cerebral, con recuperación dentro de pocos minutos. Bajo esta misma denominación, algunos incluyen cualquier pérdida de la conciencia aunque sea parcial y, también, aquellas que se relacionan no solo con caída del flujo sanguíneo cerebral, sino también con alteraciones de la composición química de la sangre, como hipoglicemia, hipoxia, hipercapnia, etc. Sin embargo, la hiperperfusión transitoria global es lo que diferencia al síncope de otras patologías que cursan con pérdida de conciencia. La definición inicial corresponde al criterio más aceptado en la actualidad y por eso nos referiremos especialmente a ella.

Como presíncope se conoce la sensación de pérdida de conocimiento inminente sin que este llegue a producirse.

Mecanismo. Con el fin de mantener un flujo sanguíneo lo más constante posible hacia el cerebro los vasos cerebrales se contraen o dilatan cada vez que aumenta o disminuye la presión arterial sistémica. Esta regulación automática trabaja bien mientras las variaciones tensionales no exceden de ciertos límites; pero, si por alguna de las causas que veremos más adelante, la presión arterial disminuye más allá de esos límites el flujo cerebral cae, pese a la máxima dilatación de los vasos cerebrales, lo que da lugar a la pérdida del conocimiento. Este desajuste es más fácil que ocurra en gente de edad porque sus vasos tienen menor capacidad de dilatación.

Para que se produzca síncope, el flujo cerebral debe caer por debajo de un valor crítico que se ha estimado en menos de 30 mL por 100 g de cerebro por minuto, lo que puede ocurrir cuando la presión arterial media cae por debajo de 30 mmHg o cuando se producen períodos de asistolia mayores de 5 segundos de duración, especialmente si el sujeto está de pie.

Tipos de síncope según causas

De acuerdo a los mecanismos que predominan en su producción, se distinguen diversos tipos de síncope (Tabla 4-26).

Síncope vasovagal. Llamado también **desmayo común** o **lipotimia**. Es el más frecuente en la práctica, constituyendo alrededor del 70% de todos ellos, especialmente entre los jóvenes. Se produce aquí una vasodilatación arteriolar generalizada, particularmente en los músculos de las extremidades inferiores y en el territorio del esplácnico que hace caer el retorno venoso y la presión arterial, lo que derrumba el flujo cerebral. Generalmente, va precedido de un período presincopal caracterizado por palidez, náuseas, sudación, ruidos de oídos, bostezos, bradicardia y dilatación pupilar. El síncope mismo dura desde algunos segundos a pocos minutos recuperándose rápidamente, especialmente en posición tendida. Recuperada la conciencia, el paciente puede acusar cefalea, debilidad o nerviosidad. Las crisis se presentan casi siempre cuando el individuo está de pie y son desencadenadas, a menudo. por bruscas emociones asociadas con temor, ansiedad o dolor agudo como, por ejemplo,

Tabla 4-26. Variedades de síncope

Síncope vasovagal (lipotimia)
Síncope postural
Ortostatismo prolongado
Depleción de volumen intravascular
Drogas hipotensoras
Antidepresivos tricíclicos
Neuropatía diabética
Síndrome de Shy-Drager
Síncope cardiogénico
De esfuerzo (obstrucción al flujo)
Estenosis aórtica
Cardiomiopatía hipertrófica
Estenosis pulmonar severa
Tetralogía de Fallot
Hipertensión pulmonar severa
Mixoma auricular
De reposo
Síndrome de Stokes-Adams*
Paros sinusales*
Enfermedad del nódulo
Taquicardia ventricular**
Fibrilación ventricular
Flutter 1:1**
Q-T prolongado
Otros síncopes
Tusígeno
Miccional
Hipersensibilidad del seno carotídeo
Embarazo avanzado (síncope de decúbito)
Neuralgia del glosofaríngeo

* Bradicardizantes.
** Taquicardizantes.

presenciar intervenciones cruentas, extracciones de sangre, extracciones dentales, etcétera.

Síncope por hipotensión postural. Ocurre de preferencia al incorporarse una persona después de haber permanecido largo rato tendido; o bien, después de mantenerse de pie e inmóvil por largos períodos (como el clásico síncope de algún cadete en formación). Cuando una persona se pone de pie la sangre tiende a acumularse en las extremidades inferiores y vísceras; esto es compensado por reflejos barorreceptores que entran en juego en condiciones normales. Cuando las condiciones de normalidad se alteran, estos mecanismos compensadores fallan, sea por defectos estructurales congénitos o por patología asociada, como ser depleción de volumen intravascular, polineuropatía diabética, drogas hipotensoras, antidepresivos tricíclicos, simpatectomía, enfermedades consuntivas que obligan a largo reposo en cama o síndromes parkinsonianos asociados a ortostatismo, como el síndrome de Shy-Drager (enfermedad del SNC que afecta el centro vasomotor).

Síncope cardiogénico. Aquí la caída del flujo sanguíneo cerebral obedece a alteración cardíaca primaria; esta es la que va a producir la brusca caída del débito cardíaco. Semiológicamente es útil distinguir el síncope cardíaco que aparece en el **esfuerzo** del que sobreviene de preferencia en **reposo**.

El **síncope de esfuerzo** se presenta cuando los mayores requerimientos de sangre que este exige no pueden ser satisfechos por la obstrucción al flujo de la sangre. Esta obstrucción afecta más frecuentemente al vaciamiento del ventrículo izquierdo (estenosis aórtica valvular, sub y supravalvular; cardiomiopatía hipertrófica); pero también puede afectar al vaciamiento del ventrículo derecho (estenosis pulmonar valvular y subvalvular; hipertensión pulmonar severa; embolias pulmonares; tetralogía de Fallot); obstrucción a nivel mitral (estenosis mitral; mixoma auricular izquierdo) y, más rara vez, obstrucción a nivel tricuspídeo (estenosis tricuspídea; mixoma auricular derecho).

Un síncope que sobreviene de preferencia en reposo es ocasionado casi siempre por trastornos graves del ritmo cardíaco, los que pueden acompañarse de frecuencia ventricular baja o alta (Tabla 4-27). Entre las arritmias que pueden ocasionar síncope, tenemos, en primer lugar, el bloqueo auriculoventricular completo en sus variedades permanente o intermitente. Esta

Tabla 4-27. Diagnóstico diferencial del síncope

	Lipotimia	Stokes-Adams	Epilepsia	Histeria	Isquemia cerebral transitoria
Pródromos	+	-	+	-	-
Convulsiones	-	Ocasional	+++ +	-	-
Recuperación	Rápida	Rápida	Lenta	Lenta	?
Lesiones traumáticas	-	-	+	-	-
Signos focales	-	-	+	-	+

(+) = presentes; (–) = ausentes.

asociación de pulso lento con episodios sincopales fue descrita ya por Morgagni en 1760, después por Adams en 1827 y, finalmente, por Stokes en 1846. Aunque lo correcto sería llamarlo síndrome de Morgagni-Adams-Stokes, se le denomina corrientemente como crisis de Stokes-Adams. En estas crisis, además del síncope, se agregan ocasionalmente convulsiones y relajación de esfínteres como en la epilepsia; pero, a diferencia de esta, las crisis de Stokes-Adams no tienen aura (pródromos) y se recupera rápidamente.

Otras causas de síncope. Son menos frecuentes y de mecanismos menos claros, como el **síncope tusígeno** desencadenado por paroxismos de tos, de preferencia en varones maduros con enfermedad bronquial crónica obstructiva; el **síncope miccional**, que se observa también en varones añosos al levantarse a orinar a media noche; el **síncope por hipersensibilidad del seno carotídeo**, sea el masaje, compresión o movimientos bruscos del cuello y el síncope de decúbito supino en embarazadas en último trimestre, atribuido a compresión de la cava inferior por el útero grávido.

Diagnóstico diferencial

A menudo no es posible diagnosticar categóricamente síncope sin descartar previamente otros cuadros que lo simulan.

- Desde luego, los accidentes vasculares encefálicos, sean estos trombosis, embolias, hemorragias intracraneanas (ver p. 307), síndrome vértebro-basilar o ataques isquémicos transitorios, pueden todos ellos presentar pérdida del conocimiento y prestarse a confusión. Cada una de ellas presenta particularidades clínicas que serán analizadas con más propiedad en neurología. Todas ellas dan signos focales de disfunción cerebral que permite diferenciarlas del síncope.
- Existe también el llamado *Drop attack*, súbita caída al suelo, sin pérdida de conocimiento, con recuperación inmediata que se observa solo en mayores de 60 años y que, a diferencia del síncope, no ocasiona pérdida del conocimiento aparente. Aunque muchos lo consideran un accidente similar a las crisis isquémicas transitorias, en el hecho su patogenia no está aún dilucidada.
- La epilepsia, en su forma clásica, ocasiona también pérdida del conocimiento pero, a diferencia del síncope, va precedida de aura, comienza en forma totalmente imprevista, ocasionando caídas que resultan frecuentemente en contusiones, heridas o quemaduras, seguida de convulsiones tónico-clónicas por varios minutos, mordedura de la lengua, expulsión de espuma por la boca e incontinencia de esfínteres, seguida de sueño profundo y un estado confusional de lenta recuperación.
- El individuo histérico puede también simular síncope, pero aquí la caída al suelo tiene habitualmente ribetes dramáticos y ocurre siempre en presencia de alguna persona a la que se quiere impresionar. La crisis se prolonga más de lo habitual de un síncope, mientras el enfermo mantiene los párpados porfiadamente cerrados cuando se les trata de abrir. No hay palidez ni alteraciones del pulso y las crisis terminan a menudo en accesos de llanto.
- La hipoglicemia puede llevar también a la inconsciencia e incluso al coma; pero, a diferencia del síncope, lo hace siempre en forma paulatina precedida de sensación de hambre, sudación profusa, confusión y alteraciones conductuales, algunas bizarras. Este cuadro cede espectacularmente con la administración de glucosa, especialmente por vía intravenosa. Generalmente, se obtiene el dato de estar recibiendo insulina o hipoglicemiantes orales; cuando no existe este antecedente y las crisis ocurren espontáneamente y en forma repetida, se debe investigar un posible insulinoma (tumor del páncreas endocrino).

Enfoque diagnóstico del síncope en clínica

Enfrentados a una pérdida del conocimiento brusca y transitoria nada ayuda tanto como la anamnesis para dilucidar si se trata de un síncope o de algo que lo simula; por la anamnesis podemos preguntar sobre posible causa desencadenante, pródromos, drogas, si aparece en esfuerzo o en reposo, si la caída le ocasionó daño, si tuvo convulsiones o incontinencia y cuánto demoró en recuperarse (Tabla 4-28).

Tabla 4-28. Semiología general del síncope

Circunstancia de aparición
Pródromos
Factores desencadenantes
Antecedentes de cardiopatía
Síntomas/signos acompañantes
Convulsiones
Incontinencia urinaria
Duración
Síntomas postsincopales
Ingestión de medicamentos o drogas

Establecido el diagnóstico de síncope, es indispensable precisar su causa, ya que la conducta a seguir puede ser vital para el paciente. Una obstrucción al flujo sanguíneo suficientemente severa como para dar síncope, debe ser pesquisable por el examen físico y podrá confirmarse con la ayuda de un ecocardiograma (estenosis mitral-estenosis aórtica-cardiomiopatía hipertrófica) o por el sondeo cardíaco. El electrocardiograma permite descartar un infarto reciente del miocardio (que ocasionalmente puede dar como primera manifestación un síncope); salvas de extrasístoles o bloqueos bi o trifasciculares que hacen más posible un bloqueo auriculoventricular completo intermitente y un Q-T prolongado (que expone a crisis de taquicardia ventricular o a muerte súbita).

Arritmias paroxísticas sugeridas por la anamnesis pueden ser a veces muy difíciles de documentar. Si la sospecha es fundada se puede recurrir a un registro electrocardiográfico continuo por 24 o 48 horas (Holter). Si toda esta investigación resulta infructuosa no se justifica insistir a menos que los síncopes se repitan; entonces, habrá que agregar un estudio neurológico completo, electroencefalograma, tomografía computarizada del cerebro, resonancia nuclear magnética, *Treadmill test* y un estudio electrofisiológico del sistema de conducción (estudio del Haz de His).

A manera de orientación general en cuanto al manejo de estos pacientes, se puede adelantar que los episodios de lipotimia aislados, en general, no requieren de tratamiento medicamentoso; basta con colocar al sujeto en decúbito dorsal y evitar las situaciones de estrés. En cuanto a la hipersensibilidad del seno carotídeo habrá que evitar todas las maniobras o compresiones que lo puedan afectar. A los pacientes con dificultad para mantener el tono vascular se les recomienda usar medias elásticas. Cuando se piensa que el síncope es desencadenado por alguna droga, esta deberá suprimirse. La mayoría de las lesiones obstructivas del corazón tienen hoy solución quirúrgica. Los bloqueos cardíacos completos, lo mismo que las bradicardias sintomáticas, tienen indicación de marcapaso. Los raros casos de Q-T prolongado, se ven beneficiados a veces con propranolol. Así pues, de un diagnóstico etiológico correcto dependerá la conducta más adecuada a seguir.

CAPÍTULO 5

Síntomas y signos de patología del mediastino

F. Suárez • C. Suárez

Dada la protección que le otorga la caja torácica, el mediastino resulta inaccesible al examen físico general, por lo que se debe buscar dirigidamente, y con especial interés, signos y síntomas locales y sistémicos para poder identificar las distintas patologías que lo involucran.

Al igual que para el resto del cuerpo, siempre es necesario realizar una anamnesis detallada, tanto remota como reciente. Es fundamental preguntar por enfermedades crónicas (diabetes, hipertensión arterial, enfermedad pulmonar obstructiva crónica [EPOC]), cirugías previas (patología benigna y maligna), antecedentes familiares (enfermedad tumoral, enfermedad infecciosa como la tuberculosis [TBC], enfermedad de Chagas, etc.), exposición al tabaco y otros agentes químicos como el asbesto y el arsénico.

DIVISIÓN ANATÓMICA DEL MEDIASTINO

El mediastino es el espacio torácico comprendido entre ambos sacos pleurales, el esternón por delante, y la columna vertebral y arcos costales por detrás. Su límite superior es la apertura torácica superior u opérculo torácico, y el inferior, el diafragma. Contiene, por lo tanto, todos los órganos del tórax con excepción de los pulmones.

Existen muchas divisiones anatómicas pero, por motivos docentes, usaremos la que nos parece más adecuada, que es además la más extendida en la literatura.

El mediastino se divide en superior e inferior por una línea horizontal que va del ángulo esternal al borde inferior del cuerpo de la cuarta costilla (Figura 5-1). En esa línea también está la carina traqueal. De la misma manera, se lo divide en mediastino anterior, medio y posterior. El mediastino anterior es el espacio comprendido entre el esternón y el saco pericárdico y/o la tráquea. El mediastino medio comprende el saco pericárdico y el espacio paratraqueal y, el mediastino posterior, comprende las estructuras ubicadas dorsalmente a la tráquea y saco pericárdico (Figura 5-2). En la Tabla 5-1 se muestran los órganos que contiene cada uno de estos espacios.

Figura 5-1. División topográfica del mediastino (esquema).

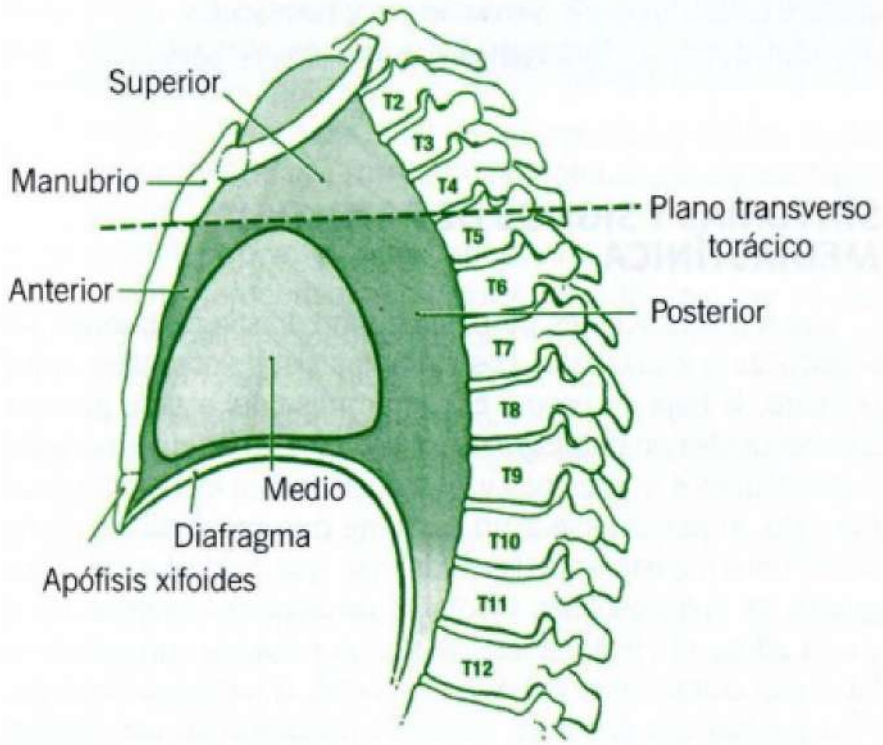

Figura 58-2. Imagen del área mediastínica en la radiografía simple de tórax. A. Proyección anteroposterior. **B.** Proyección lateral. Las líneas señalan los límites del mediastino: superior e inferior; y anterior, medio y posterior (ver texto).

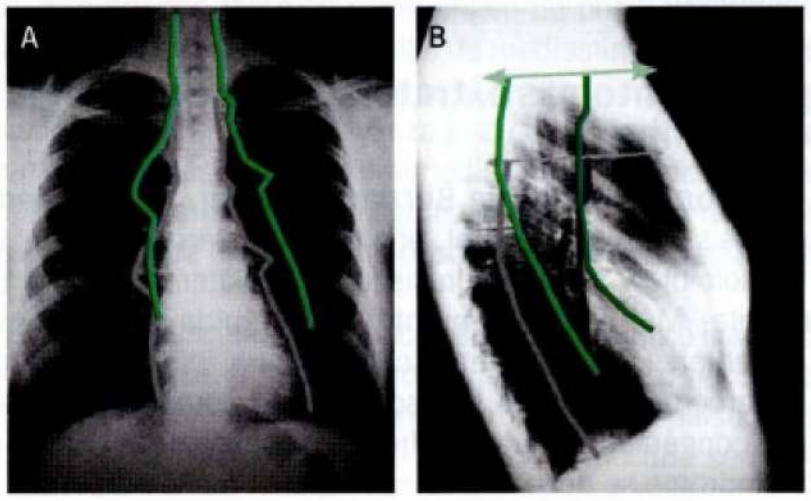

Tabla 5-1. Órganos contenidos en el mediastino

Mediastino anterior	Timo Ganglios mediastinales anteriores Arterias y venas mamarias internas
Mediastino medio	Corazón Arco o cayado aórtico Vena cava Arterias y venas braquiocefálicas Nervios frénicos Tráquea y ganglios paratraqueales Bronquio principal y sus ganglios contiguos Venas y arterias pulmonares
Mediastino posterior	Aorta torácica descendente Esófago Conducto torácico Venas ácigos y hemiácigos Ganglios mediastinales posteriores

SÍNTOMAS Y SIGNOS DE PATOLOGÍA MEDIASTÍNICA

Las manifestaciones de patología mediastínica pueden ser sistémicas o localizadas. Los síntomas sistémicos, tales como la fiebre, la baja de peso y el compromiso del estado general, son frecuentes en patología neoplásica maligna, enfermedades autoinmunes e infecciones y, el mediastino no es la excepción. Por esto, al enfrentarse a un paciente que presenta las manifestaciones previamente descritas, hay que descartar estos dos grupos de enfermedades mediante un acucioso examen físico y una adecuada historia clínica. En un paciente con síndrome febril con compromiso del estado general, la patología mediastínica que hay que descartar incluye la mediastinitis, sarcoidosis, tuberculosis, linfoma, cáncer de esófago y, en general, cualquier cáncer en etapa avanzada.

La sintomatología más específica de patología mediastínica se detallará a continuación. Es importante recalcar que, especialmente en patología neoplásica, la sintomatología en el mediastino depende más de la ubicación y el volumen que de la naturaleza del tumor.

Signos y síntomas extratorácicos de patología mediastínica

Síndrome de Claude Bernard-Horner. Se caracteriza por miosis, ptosis palpebral, enoftalmo, heterocromía del iris de un solo ojo y hemianhidrosis facial ipsilateral, en su forma completa. Más frecuentemente es percibida por el clínico al enfrentarse a un paciente con miosis y ptosis palpebral. La heterocromía del iris se asocia más frecuentemente a la forma congénita de este síndrome. La expresión clínica de este síndrome se debe a una interrupción de la vía simpática en sus niveles superiores, pudiendo ser esta de origen viral, compresivo, isquémico o iatrogénico. Generalmente, es benigno y autolimitado, pero la proximidad de las arterias carótidas, órganos torácicos y cerebro obliga a descartar patologías que requieran un manejo adecuado. El tumor de Pancoast, que es un cáncer del ápice pulmonar que compromete columna y parrilla costal posterior, es la causa tumoral más frecuente de este síndrome.

Edema en esclavina. Corresponde al aumento de volumen edematoso de cara, cuello y porción superior del tórax anterior y posterior. Su nombre proviene de la similitud de la silueta dibujada por el edema con la esclavina, o cubierta de cabeza y hombros que usaban los caballeros en la Edad Media. Se presenta cuando existe una compresión u obstrucción al flujo de la vena cava superior. En general, se acompaña de ingurgitación yugular, cianosis, circulación colateral en el tronco y ausencia de colapso de las venas de los antebrazos al elevar la extremidad examinada.

Edema de extremidades inferiores. Corresponde al aumento de volumen edematoso de ambas extremidades inferiores. Puede acompañarse de ascitis, circulación colateral abdominal y hepatomegalia. Una de las causas de estos signos es la obstrucción de la vena cava inferior. Hay que recordar que estos signos se pueden presentar también en otras patologías, como la insuficiencia cardíaca derecha y congestiva. Es importante tener en cuenta que la obstrucción del flujo en la vena cava inferior a cualquier nivel produce edema de extremidades inferiores, por eso el índice de sospecha de patología a nivel mediastínico es mayor cuando se asocia a hepatomegalia y circulación colateral en la pared abdominal.

Adenopatías. Es la presencia de características patológicas en algún linfonodo. Estas pueden ser aumento de tamaño, consistencia, dolor, adherencia a planos superficiales y profundos. Los grupos linfáticos más representativos de patología mediastínica al examen físico son el cervical y el supraclavicular, por lo que nunca se deben pasar por alto en un paciente en el cual buscamos patología de este origen.

Poliadenopatías. Es la presencia de aumento de volumen de los linfonodos en más de una región del cuerpo. Si se asocian a adenopatías visibles en la radiografía o el tomografía axial computarizada (TAC) de tórax, debe sospecharse la presencia de un linfoma, o menos frecuentemente de sarcoidosis, que es una enfermedad granulomatosa autoinmune. La manifestación radiológica habitual de las poliadenopatías mediastínicas es un aumento de volumen policíclico. La presencia de poliadenopatías de inicio agudo, además de neoplasia, debe hacer sospechar un síndrome mononucleósico.

Debilidad muscular. Ante la aparición de falta de fuerzas progresiva en todas las extremidades, que empeora con la actividad y mejora con el reposo, con variaciones en la sintomatología durante el día, acompañada de claudicación masticatoria, disfagia, ptosis palpebral o diplopía, debe sospecharse miastenia *gravis*, la que se asocia con frecuencia a patología del timo (hiperplasia tímica o timoma) (Figura 5-3).

Figura 5-3. **Tumor tímico.** La radiografía de tórax muestra imagen de un timoma ubicado en mediastino anterior, con bordes radiológicos lisos, sin calcificaciones ni áreas quísticas.

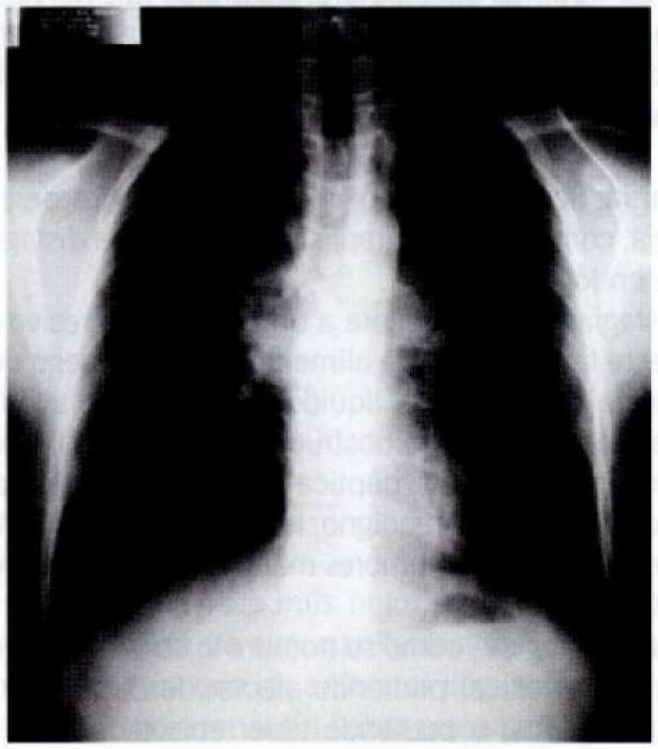

Disfonía o voz bitonal. La presencia tanto de disfonía como de voz bitonal nos debe hacer sospechar el compromiso del nervio laríngeo recurrente. Este compromiso puede producirse por una masa mediastínica que lo comprime (por tumor primario del mediastino o compromiso ganglionar secundario en un cáncer pulmonar), pero también se produce debido a la infiltración neoplásica por un cáncer de tiroides, como complicación de la tiroidectomía y como manifestación de un aneurisma del cayado aórtico.

Hiperhidrosis. Se denomina hiperhidrosis a la sudoración excesiva. Esta puede ser localizada o generalizada y caracterizarse de distintas maneras. La sudoración nocturna, profusa y generalizada nos hace suponer la presencia de un cáncer y, sobre todo, un linfoma. Frente a este mismo cuadro, no se puede dejar de sospechar tuberculosis. En los pacientes con hiperhidrosis generalizada también debe sospecharse, el hipertiroidismo, infecciones bacterianas o virales y enfermedades reumatológicas. La hiperhidrosis localizada es una manifestación torácica, por lo que se tratará más adelante.

Acropaquia o dedos en palillo de tambor. Se caracteriza por agrandamiento indoloro e insensible de las falanges distales de los dedos de las manos y de los pies. Se puede observar en pacientes con cáncer pulmonar, en pacientes con insuficiencia respiratoria crónica y en la enfermedad celíaca. Es importante en patología mediastínica porque, en ocasiones, puede existir cáncer pulmonar sin tumor visible pulmonar, pero con tumor mediastínico que corresponde a la metástasis linfática del cáncer. Si la acropaquia se asocia a uñas en vidrio de reloj se denomina hipocratismo digital, teniendo las mismas connotaciones diagnósticas que esta.

Signos y síntomas torácicos de patología mediastínica

Dolor. El dolor torácico puede tener múltiples causas, pudiendo originarse en estructuras tanto torácicas como extratorácicas, ser de origen emocional u orgánico, ser graves o triviales. De cualquier forma, el dolor torácico obliga a descartar patologías graves como infarto agudo al miocardio, disección aórtica, tromboembolismo pulmonar, tumores pulmonares, de la pleura y mediastínicos, perforación de vísceras huecas, neumotórax y neumomediastino.

La patología mediastínica que puede explicar un dolor torácico es extensa, incluyendo la disección aórtica, cuyo dolor característicamente es de inicio súbito, interescapular o retroesternal, de irradiación descendente hacia el abdomen o a lo largo de la columna dorsal. Se puede acompañar de disminución de los pulsos femorales y ensanchamiento de la aorta en exámenes radiológicos. Es un cuadro muy grave, que lleva al paciente rápidamente al *shock* y, eventualmente, a la muerte si no es detectado y manejado oportunamente. Su diagnóstico diferencial más frecuente es con el infarto agudo al miocardio y el tromboembolismo pulmonar.

También hay que mencionar los dolores esofágicos por espasmo esofágico y acalasia (trastorno neuromuscular del esófago). La clínica de estas dos entidades es diferente en los síntomas acompañantes, pero el dolor retroesternal de inicio brusco y que se alivia con el uso de nitroglicerina sublingual es similar y simula el dolor isquémico coronario. Para diferenciarlos es importante analizar la historia clínica del paciente e indagar específicamente respecto de la presencia previa de disfagia para sospechar acalasia, o factores de riesgo cardiovasculares, para inclinarse hacia el diagnóstico de infarto del miocardio. El espasmo esofágico puede producirse en forma aislada, sin historia clínica previa.

Otra causa de dolor torácico es la mediastinitis, enfermedad infrecuente pero grave, que cursa con dolor retroesternal irradiado al cuello y se acompaña de fiebre, compromiso del estado general, taquipnea y, en algunas ocasiones, de derrame pleural. En la mediastinitis es importante indagar en la anamnesis el antecedente de traumatismo penetrante torácico, cirugía torácica, vómitos repetidos o violentos (perforación esofágica por vómitos o Síndrome de Boerhaave), cirugía esofágica y endoscopía digestiva alta, que pueden iniciar el cuadro. En el examen físico es importante descartar abscesos en la cavidad oral, que pueden también ser el origen de una variedad particularmente grave de mediastinitis, la mediastinitis necrotizante descendente. Radiológicamente se observa un ensanchamiento difuso del mediastino. Más avanzado el cuadro, aparece derrame pleural y muchas veces neumomediastino y se hace visible la V de Naclerio, que es una imagen característica formada por la presencia de aire entre la aorta descendente y el hemidiafragma izquierdo.

Otro dolor característico torácico es el dolor neurítico intercostal, dolor metamérico, unilateral, que se extiende desde el dorso al esternón sin sobrepasar la línea media, puede originarse en uno o más nervios intercostales, se presenta como una sensación de quemadura, con gran sensibilidad incluso al roce de la ropa.

Puede originarse por tumores neurogénicos, herpes zóster (en este caso se acompaña de vesículas cutáneas en el trayecto del nervio), trauma o cirugías torácicas.

Disnea. Al igual que el dolor torácico, puede tener causas muy diversas y características clínicas múltiples. Dentro de la patología mediastínica, la disnea se presenta como manifestación de una obstrucción de las vías aéreas por compresión extrínseca, habitualmente de origen tumoral. Esta disnea es de predominio inspiratorio y se puede acompañar de cornaje y tiraje. Otra causa de disnea es el neumomediastino, que es de inicio agudo, puede acompañarse de enfisema subcutáneo cervical y, en general, no presenta cornaje ni tiraje. El diagnóstico es esencialmente radiológico.

Enfisema mediastínico y subcutáneo. La presencia de aire en el mediastino, extendido al tejido celular subcutáneo en cuello, región supraesternal, supraclavicular y, a veces, pared del tórax, se presenta en lesiones que permiten el paso de aire al mediastino, tales como perforación esofágica, lesiones de tráquea y bronquios. Sin embargo, a veces se produce en forma espontánea, sin mediar ninguna lesión evidente del tracto aerodigestivo, probablemente por disección subpleural del aire desde un bleb, o en un barotrauma o maniobra de Valsalva. Las imágenes radiológicas pueden mostrar aire en el mediastino, enfisema subcutáneo y el signo de la V de Naclerio, explicado anteriormente.

Tos. Es otro de los síntomas frecuentes en patología torácica, debiendo ser caracterizada de acuerdo a su frecuencia, el momento en el que se produce, la presencia o no de expectoración y las características de esta última. La tos seca en un paciente que presenta además disnea inspiratoria hace pensar en la presencia de una compresión de la vía aérea, debiéndose la tos a la irritación de esta. Estas compresiones aparecen en los tumores primarios y secundarios de mediastino y en los aneurismas vasculares.

Ascenso diafragmático. Es la elevación de un hemidiafragma, habitualmente diagnosticada por radiología, pero que también puede sospecharse clínicamente por disminución del murmullo pulmonar en el tercio inferior del hemitórax afectado, o la disnea que aparece frente a maniobra de Valsalva, por ejemplo cuando el paciente levanta peso. La presencia de un ascenso diafragmático se debe, en general, a una parálisis o paresia diafragmática. Esta puede ser por lesión del nervio frénico (traumática, por compresión tumoral, viral) o del músculo diafragmático, y su tratamiento será diferente de acuerdo al origen que tenga.

Hiperhidrosis localizada segmentaria. Se define como la sudoración excesiva de un metámero corporal sin relación con la temperatura externa o del paciente. En su mayoría es de origen idiopático cuando es simétrico en ambos lados del paciente, por ejemplo hiperhidrosis palmar o axilar. Cuando es unilateral, obliga a descartar tumores que comprometan una raíz nerviosa o que se originen en un nervio. Frente a la presencia de hiperhidrosis localizada en el tórax, debe sospecharse la presencia de un tumor de mediastino posterior de origen nervioso.

Disfagia. Se define como una dificultad para deglutir y la odinofagia, como el dolor durante la deglución. La disfagia puede dividirse en lógica e ilógica.

La disfagia lógica se refiere a un cuadro progresivo que primero afecta la deglución de alimentos sólidos, luego de menor consistencia y, finalmente, líquidos. Esto en la mayoría de los casos se produce por una obstrucción del esófago, que puede ser intrínseca (estenosis péptica benigna, carcinoma, anillo esofágico inferior, tumor benigno, lesión por cáustico, divertículo de Zenker) o extrínseca (tumores malignos, tiroides retroesternal, compresión vascular).

La disfagia ilógica –como su nombre lo señala– se caracteriza por no ser progresiva, pudiendo afectar desde un comienzo a alimentos líquidos, y pudiendo tener episodios en los que el paciente tenga disfagia líquida y luego no tenga problemas para ingerir sólidos. Habitualmente, se debe a trastornos del músculo liso (acalasia, espasmo esofágico difuso, esclerodermia, enfermedad de Chagas), a trastornos del músculo estriado (acalasia cricofaríngea, polimiositis) y, finalmente, a trastornos neurológicos (enfermedades desmielinizantes).

Quilotórax. Es la presencia de contenido linfático (linfa) en la cavidad pleural como consecuencia de la filtración de quilo desde el conducto torácico o conductos linfáticos mayores. Es una enfermedad poco frecuente y puede ser primario (de causa desconocida) o secundario (traumatismos, intervenciones quirúrgicas, compresiones de la vena cava superior, infecciones mediastínicas o tumores intratorácicos). Es más frecuente en varones y en el lado derecho, siendo excepcionales los casos bilaterales. El cuadro clínico es de síndrome de ocupación pleural por líquido, y el diagnóstico se hace mediante una toracocentesis diagnóstica que da salida a un líquido lechoso y cuyo estudio demuestra la presencia de quilomicrones.

Ginecomastia. Es el desarrollo excesivo de tejido glandular mamario en el hombre. No confundir con lipomastia, que se ve frecuentemente en hombres obesos, y es solamente la acumulación de grasa a nivel pectoral. La presencia de ginecomastia se debe habitualmente a uso de fármacos como la espironolactona, drogas como la marihuana, patología genética como el síndrome de Klinefelter, pero también puede deberse a tumores productores de gonadotrofinas, entre los cuales se encuentra el coriocarcinoma que puede localizarse en el mediastino.

CAPÍTULO 6

Síntomas y signos urinarios

E. Roessler • E. Katz

Una de las características más notorias de las enfermedades renales es la pobreza de sus manifestaciones clínicas, siendo relativamente común que los enfermos lleguen a estados avanzados de insuficiencia renal sin haber presentado manifestación alguna atribuible al riñón. Diferente es el caso de las afecciones del aparato excretor: uréteres, vejiga, uretra, que dan frecuentemente síntomas muy característicos.

DOLOR RENAL Y URETRAL

Dolor renal. Debido a la falta de inervación sensitiva de su parénquima el dolor renal es un síntoma poco frecuente, observándose solo en aquellas circunstancias en que se distiende la cápsula renal, ya sea por inflamación, infección, tumor u obstrucción crónica. Generalmente, es un dolor de comienzo insidioso, sordo, constante, de moderada intensidad, localizado en la fosa lumbar del lado comprometido; generalmente, no hay irradiación pero, a veces, puede irradiarse a la pared anterior del abdomen hacia el ombligo.

Cuando el dolor es de origen renal por inflamación u obstrucción, la puño-percusión de la fosa lumbar del lado afectado exacerba o reproduce el dolor.

Debe diferenciarse del dolor por compromiso musculoesquelético lumbar, denominado lumbago que los enfermos atribuyen con frecuencia a enfermedades renales. Este último, a diferencia del dolor renal, se caracteriza por su relación con los movimientos y cambios posturales de la columna lumbar.

Cólico ureteral. Se debe a la distensión aguda del sistema excretor renal: cálices, pelvis renal y, especialmente, uréter, por encima de una obstrucción parcial o total de este. Se le denomina corrientemente cólico renal, nefrítico o ureteral.

Se caracteriza por ser un dolor de comienzo insidioso, cuya intensidad va aumentando progresivamente hasta hacerse muy intenso y casi insoportable para el enfermo, quien cambia constantemente de posición en un vano intento de aliviarlo; espontáneamente, o por la administración de analgésicos, disminuye de intensidad, pudiendo desaparecer o hacerse nuevamente muy fuerte. Se localiza en la fosa lumbar, hacia el ángulo costo-vertebral o flanco del lado afectado, irradiándose en forma característica hacia el flanco, región ilíaca, hasta alcanzar la región inguinal interna o genital externa (testículo o labio mayor) (Figura 6-1). Se acompaña habitualmente de gran ansiedad, de los cambios de posición ya referidos y de síntomas digestivos como náuseas, vómitos o distensión abdominal. Su duración es muy variable, desde pocas horas a varios días y, entre sus factores precipitantes, se encuentran los movimientos bruscos y repetidos, siendo el ejemplo típico los viajes en automóvil por caminos ásperos.

Figura 6-1. Radiografía simple de abdomen revela cálculo renal izquierdo.

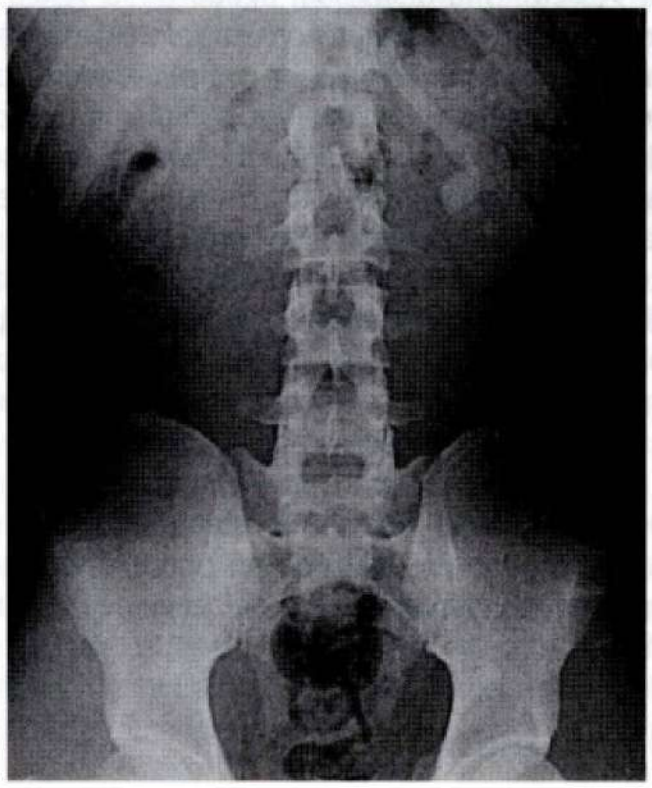

La hematuria, tanto macroscópica como microscópica, es de observación frecuente y certifica el origen urinario del dolor. La causa más frecuente de cólico renal es la litiasis urinaria, pero puede observarse también como consecuencia de coágulos, cristales, restos de papilas necróticas o cualquiera causa que produzca espasmos ureteropiélico como consecuencia de una obstrucción ureteral aguda.

Los siguientes elementos clínicos orientan al diagnóstico de cólico renal:

- Habitualmente es de inicio lumbar y de carácter cólico.
- Las fluctuaciones de intensidad duran habitualmente horas.
- El paciente muestra gran inquietud, busca diversas posiciones, a veces bizarras.
- Irradiación a genitales.
- Presencia de macro o microhematuria.

Una mala evaluación puede confundir el cólico renal con: dolor renal parenquimatoso, obstrucción intestinal, disección de la aorta, apendicitis aguda y anexitis.

Cuando el cólico renal es producido por un cálculo, a medida que este desciende el dolor baja y en la porción intravesical del uréter se agregan urgencia miccional y aumento de la frecuencia miccional y disuria.

Un cálculo urinario en porción intravesical del uréter, puede ser confundido con una infección urinaria baja ("cistitis") por acompañarse de disuria.

Dolor vesical. Una distensión aguda de la vejiga produce un dolor muy intenso hipogástrico, inicialmente acompañado de deseo imperioso, pero fallido, de orinar. A medida que pasa el tiempo, solo persiste el dolor, el que va disminuyendo de intensidad. El paciente puede orinar por rebosamiento escapando pequeñas cantidades de orina. Esto último puede ser interpretado equivocadamente como incontinencia o polaquiuria.

En el examen físico se percutirá la vejiga como una matidez de convexidad superior, suprapúbica u ocupando todo el hipogastrio y, en oportunidades, en obstrucciones crónicas, hasta bajo el ombligo. En la palpación se encontrará un "globo vesical" de tamaño variable según el tiempo de obstrucción.

Dolor prostático. Cuando la próstata se inflama, aparece un dolor sordo perineal, irradiado en oportunidades hacia el recto, región retro y suprapúbica y, en ocasiones, acompañado de disuria.

SÍNTOMAS URINARIOS BAJOS

Disuria. En el sentido estricto, disuria es un término genérico que solo significa malestar en la micción. Sin embargo, algunos autores usan el término disuria para referirse al dolor miccional o ardor experimentado durante la micción, reservando el término de molestias disúricas como concepto genérico para designar todo hecho anormal que ocurre durante la micción, en general secundarios a irritación o inflamación vesical.

Nosotros, por razones etimológicas, usamos la palabra disuria para referirnos a molestias urinarias y designamos con un nombre específico cada una de las manifestaciones que acompañan frecuentemente a la disuria, tales como: dolor miccional, polaquiuria, tenesmo vesical, urgencia miccional e incontinencia urinaria; alteraciones todas debidas a fenómenos de irritación vesical de diversos orígenes o a disminución de la capacidad de la vejiga.

Dolor miccional. Es aquel dolor que acompaña a la irritación o inflamación vesical o ureteral de diversos orígenes y es percibido como dolor, ardor o quemadura durante la micción. El hombre lo refiere en, o proximal, al glande. La mujer lo describe de dos maneras diferentes: como dolor uretral interno o como ardor en los labios durante la micción.

Polaquiuria. Es el término para referirse a micciones muy frecuentes y de escaso volumen; en casos severos, solo unas pocas gotas de orina cada pocos minutos.

Urgencia miccional. Necesidad imperiosa e inaguantable de orinar sin que la vejiga esté llena. En oportunidades, se acompaña de vaciamiento involuntario de pequeñas cantidades de orina.

Pujo o tenesmo vesical. Gana continua o frecuente de orinar, con gran dificultad de lograrlo y acompañada de dolores.

Incontinencia urinaria. Es la micción involuntario por incapacidad de retener la orina en la vejiga. Las causas de incontinencia urinaria están en la Tabla 6-1.

Tabla 6-1. Causas de incontinencia urinaria

Disminución de la capacidad vesical
Aumento de la sensibilidad vesical a la distensión por inflamación:
Infección
Litiasis vesical
Tumor vesical
Cistitis actínica
Disminución de la elasticidad de la pared vesical:
Infiltración por tumor
Post cistitis actínica
Disminución de la inhibición cortical de las contracciones vesicales:
Enfermedades neurológicas
Incapacidad de vaciamiento vesical con residuo posmicción
Obstrucción parcial, mecánica, del cuello vesical o uretra proximal:
Adenoma prostático
Estrechez uretra prostática
Vejiga neurogénica por daño de nervios periféricos:
Diabetes
Compromiso de raíces sacras

La causa más frecuente de las alteraciones urinarias analizadas son las infecciones de la vejiga o uretra. En la mujer, son especialmente frecuentes como causas de disuria la cistitis aguda bacteriana, las vaginitis por *Gardnerella*, *Trichomonas* o candidiasis, la uretritis por *Chlamydia trachomatis*; incluso en esta época de antibióticos, se debe recordar que la gonorrea no ha desaparecido. La evaluación del cultivo de orina, la presencia o ausencia de leucocitos en la orina, son herramientas que ayudan al diagnóstico diferencial de disuria en la mujer (Tabla 6-2).

Más raramente, se observa disuria como consecuencia de cistitis actínica (postirradiación), tuberculosis vesical, tumores,

Tabla 6-2. Diagnóstico diferencial de disuria en la mujer

Piuria (+) Cultivo (+)	Piuria (+) Cultivo (-)	Sin piuria Cultivo (-)
Infección urinaria	Contaminación Cultivo practicado recibiendo antimicrobianos en las últimas 48 h Vaginitis Hongos Tricomonas TBC	Falta de estrógenos *Mycoplasma* H Ureaplasma Anaeróbicos Bacterias fastidiosas

cálculos, cuerpos extraños (catéteres vesicales) o compresión vesical por órganos adyacentes. Por último, muchas de estas manifestaciones urinarias pueden deberse a trastornos psicológicos, lo que puede ser sospechado cuando se presentan solo durante la vigilia y desaparecen durante el sueño.

Enuresis. Es la micción involuntaria, en niños mayores o adultos, durante el sueño. Esto que es un hecho normal en el niño pequeño, desaparece cuando el sistema nervioso central madura y se establece un control cortical sobre el arco reflejo miccional medular, lo que ocurre generalmente alrededor de los tres años de edad. La enuresis es más frecuente en los varones, desaparece gradualmente hacia la pubertad y obedece, habitualmente, a causas psicológicas.

ALTERACIONES DEL VOLUMEN URINARIO

En el individuo normal no existe un volumen urinario en 24 h que pueda ser considerado normal, ya que dependerá básicamente de la ingesta y pérdidas de líquidos. Es pequeño cuando se ingiere poco líquido y, abundante, cuando la ingesta es grande. El volumen urinario habitual de un adulto oscila entre 1.000 y 1.500 mL en 24 horas.

Oliguria. Es la disminución del volumen urinario por debajo de 400 mL al día. Este límite está dado por el hecho que el volumen urinario mínimo necesario para excretar la carga de solutos producidos diariamente es de 500 mL, en condiciones de máxima concentración urinaria.

Ejemplo:
Solutos a excretar: 600 mOsm/día
Capacidad máxima de concentración: 1.200 mOsm/L
Volumen urinario mínimo requerido: 500 mL/día.

Por tanto, si se producen menos de 500 mL/día, no es posible excretar toda la carga de solutos ingresados al medio interno en el día, los que acumulan, evidenciándose por un aumento del nitrógeno ureico (urea) y creatinina.

Anuria. Por costumbre, se denomina anuria al volumen urinario inferior a 100 mL/día y se reserva el nombre anuria total a la ausencia total de orina. Con mayor propiedad se usa el término oligoanuria para referirse a volúmenes menores de 100 mL y se reserva el término anuria cuando no hay emisión de orina.

La oliguria, anuria o anuria total, pueden deberse a múltiples causas. La clasificación más aceptada es:

Prerrenal. Cuando la causa de la reducción del volumen de orina es funcional, estando el riñón estructuralmente intacto. Es el caso de depleción del volumen extracelular (VEC), depleción acuosa, disminución de la volemia efectiva (hipoperfusión renal por insuficiencia cardíaca, cirrosis, nefrosis).

Renal. Cuando la causa de la reducción del volumen urinario es por una alteración estructural renal parenquimatosa: necrosis tubular aguda, glomerulitis aguda, nefritis intersticial aguda, vasculitis y enfermedad renal crónica terminal.

Posrenal. En estos casos la oliguria o anuria se debe a obstrucción de la vía urinaria, sea por obstrucción del tracto de salida vesical (adenoma de próstata, cálculo, estenosis uretral, cáncer vesical o prostático); porque a un paciente monorreno anatómico o funcional se le obstruye su único uréter; finalmente, porque a un paciente con sus dos riñones funcionantes se le obstruyen ambos uréteres (fibrosis retroperitoneal, cáncer o linfoma retroperitoneal).

Poliuria. Se denomina poliuria a un volumen urinario aumentado por encima de 3.000 mL/día. Desde un punto de vista patogénico, pueden dividirse en poliurias por diuresis acuosa u osmótica (Tabla 6-3). La osmolaridad urinaria permite diferenciar una poliuria acuosa de otra osmótica (< 150 o > 250 mOsm/L, respectivamente). Dentro de las acuosas, está la diabetes insípida, en la que no es raro observar enfermos que orinan 10 o más litros en 24 horas. A veces, debe diferenciarse estas grandes poliurias de las producidas por ingesta anormalmente elevada de líquidos por razones psicológicas, la denominada polidipsia psicógena. Para diferenciarlas existen pruebas basadas en la respuesta a la deshidratación y a la administración de hormona antidiurética exógena (pitresina). La diabetes insípida hipofisiaria no responde a la deshidratación, pero sí a la pitresina.

Los mecanismos de las diabetes insípidas renales son múltiples, siendo las más frecuentes en la práctica clínica las farmacológicas, como las observadas con la administración de sales de litio. Dentro de las poliurias de causa osmótica están, como las más importantes, la diabetes *mellitus* descompensada, poliuria por urea y sodio posdesobstrucción de uropatía obstructiva o en fase de recuperación de una injuria renal aguda, diuréticos y, en atmósfera hospitalaria, excesivo aporte de soluciones de NaCl parenteral.

Nicturia. Se denomina nicturia al aumento del número de micciones durante las horas de sueño. Ello puede ser por aumento del volumen de orina o porque la vejiga se vacía frecuentemente. En la primera situación, el volumen urinario total estará elevado y el de cada micción normal o alto. En la segunda, la diuresis es normal pero cada micción es de bajo volumen como ocurre en pacientes con obstrucción urinaria baja parcial por adenoma de próstata o en mujeres por prolapso vesical.

Normalmente, durante el sueño disminuye la diuresis como consecuencia de la mayor concentración urinaria debida a la no ingesta de líquidos y no se siente deseos de orinar, en parte por menor diuresis y, en gran medida, por control neurológico.

Nicturia por aumento del volumen de orina nocturno. Es el caso de la insuficiencia renal crónica por la incapacidad de concentrar la orina, hay isostenuria y el volumen diurno es igual al nocturno.

En la insuficiencia cardíaca, síndrome nefrótico o cirrosis, durante la noche el paciente, estando en decúbito, reabsorbe edemas y se frena la producción de renina-aldosterona aumentando el volumen urinario nocturno, despertando así varias veces para orinar.

En las poliurias de cualquier origen, el riñón no es capaz de modular el volumen de orina, por lo que este es elevado en la noche, como ocurre en diabetes insípida, diabetes *mellitus*, etcétera.

Nicturia por aumento del número pero no del volumen de las micciones nocturnas. Esto puede ocurrir cuando:

- Hay **reducción de la capacidad vesical** por irritación vesical (cistitis, litiasis, tumor vesical), o **reducción de la elasticidad vesical** (infiltración tumoral, secuela de cistitis actínica).
- **Mal vaciamiento vesical:** Ello significa que al quedar un volumen residual, con poca producción de orina, se vuelve a llenar la vejiga a un punto donde aparece el deseo de orinar. Es el caso del adenoma prostático, estenosis uretral y vejiga neurogénica.

ALTERACIONES EN EL ASPECTO DE LA ORINA

Cambios del color. La orina normal tiene un color y aspecto característico dentro de la gama que va, de la orina máximamente diluida que parece agua, hasta la orina máximamente concentrada de color amarillo intenso, pasando por el color habitual amarillo suave. La observación de la orina al lado de la cama del enfermo permite reconocer, muchas veces, cambios de coloración y aspecto de enorme utilidad diagnóstica. Existe una gran cantidad de sustancias tanto endógenas como exógenas que cambian el color y aspecto de la orina, a veces en forma tan característica que permite diagnosticar una enfermedad; así sucede con la porfiria, en que la orina toma un color borgoña tras la exposición al sol. En la Tabla 6-4 se anotan los cambios de color de la orina y sus causas.

Hematuria. Se denomina hematuria a la presencia de sangre en la orina, que le da un color que va, desde el color rojo sangre al café (color "coca-cola"), dependiendo de si contiene sangre fresca o la hemoglobina ha sido transformada en hemoglobina ácida, por efecto del pH urinario. La orina normal no contiene sangre, aceptándose como el máximo normal la presencia de unos pocos hematíes por campo mayor del microscopio en el sedimento de la orina centrifugada (1 a 2 glóbulos rojos por campo mayor en el hombre y hasta 5 en la mujer), lo cual, obviamente, no produce ningún cambio en la coloración de la orina. Cuando el número de glóbulos rojos es mayor de 100 por campo de mayor aumento, se hace macroscópica.

Figura 6-2. Prueba de los 3 vasos de Guyon en caso de hematuria. **A.** La orina de los tres vasos es de color oscuro (rojo). Se trata de una hematuria total y la ubicación del sangrado es el riñón y parte inicial del uréter. **B.** la orina del primer vaso es oscura (rojiza) mientras que la del segundo y tercero es de color amarillo. Es una hematuria inicial y la ubicación de la hemorragia es la parte inferior de la vejiga y la uretra membranosa y prostática. **C.** La orina de los dos primeros vasos es normal (amarillo ámbar) y la del tercer vaso es oscura (roja o de color pardo oscuro). Es una hematuria terminal o final y el sitio de la hemorragia está en la parte posterior o trasfondo de la vejiga.

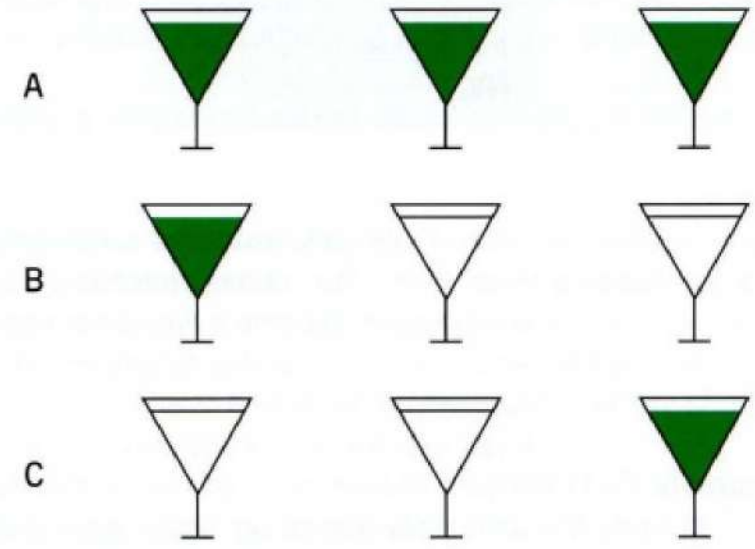

La hematuria es un signo importante y obliga siempre a investigar su origen. Si la hematuria es total, vale decir, toda la orina de una micción está uniformemente teñida, la sangre ha debido mezclarse con la orina en la parte alta del aparato urinario (riñón, uréter). Si la hematuria es inicial, solo del primer chorro miccional, significa que la sangre proviene de la uretra prostática y, si es final, de la pared vesical. Estos hechos constituyen la base de la antigua prueba de los tres vasos que, como su nombre lo indica, consiste en hacer orinar al enfermo en tres vasos y observar comparativamente su aspecto y color (Figura 6-2). La comprobación de una hematuria total hace necesario distinguir si se trata de sangre que se origina en el glomérulo (hematuria médica) o en la vía excretora (hematuria urológica). En el capítulo Síndrome nefrítico se describen las características propias de la hematuria glomerular y de la urológica. En general, la hematuria glomerular o médica es de color café "Coca-cola", no se acompaña de coágulos, es generalmente indolora y la cantidad de sangre perdida es pequeña.

La hematuria denominada urológica o quirúrgica es propia de tumores, litiasis, malformaciones vasculares, tuberculosis; es generalmente de color rojo vivo, se acompaña de coágulos, puede en el caso de tumores y litiasis acompañarse de dolor. En ellas se puede perder una cantidad importante de sangre, dando origen a anemia si es suficientemente prolongada, lo que no sucede en las hematurias médicas.

La observación microscópica de los hematíes en el examen del sedimento de orina, especialmente con la técnica de contraste de fase, permite diferenciar la sangre de origen glomerular de la urológica. En la primera, los glóbulos rojos son de diferentes tamaños y formas y pobre contenido de hemoglobina (glóbulos rojos alterados) y, con fase contrastada se ven, además de las formas anormales, irregularidades en la membrana celular, como

Figura 6-3. Glóbujos rojos. A. Glóbulos rojos frescos en un sedimento de orina de paciente con patología urológica (urolitiasis). **B.** Glóbulos rojos alterados, dismórficos en el sedimento de orina de un paciente con patología glomerular (glomerulonefritis aguda).

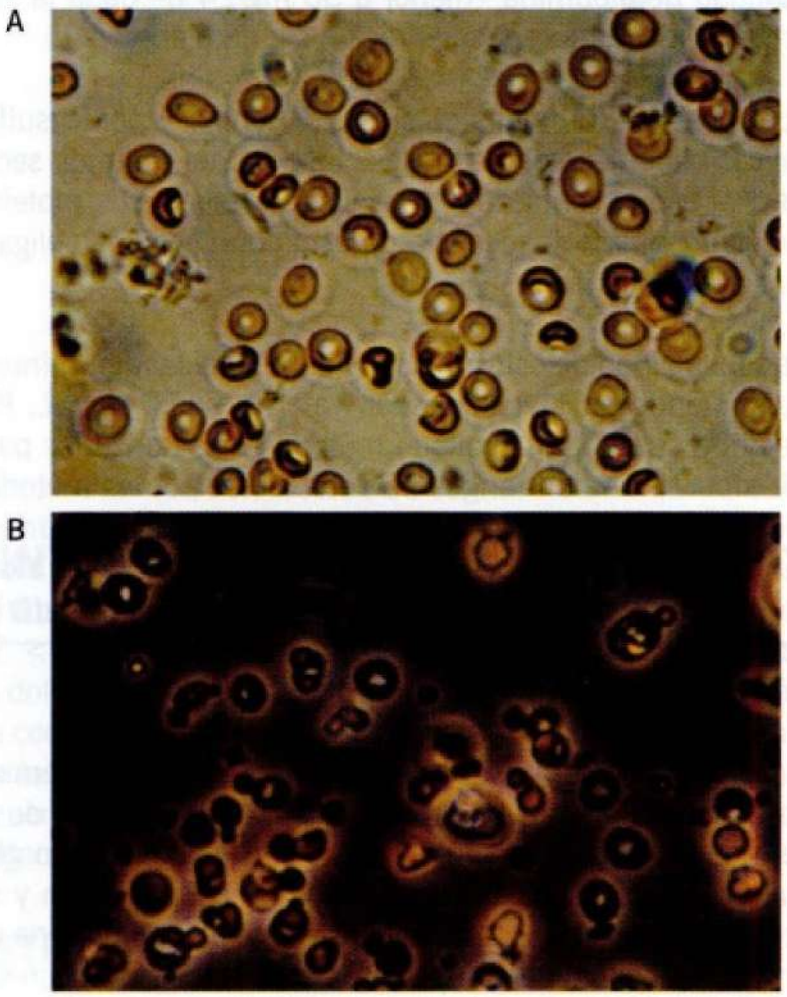

hernias del citoplasma (glóbulos dismórficos). Finalmente, la presencia de cilindros hemáticos asegura el origen glomerular de la hematuria (Figura 6-3).

Cuando la hematuria es urológica, al examen microscópico los glóbulos rojos son de aspecto fresco, normales, como en un frotis de sangre y no hay dismorfias ni cilindros.

Las causas más frecuentes de hematuria son las enfermedades glomerulares, los cálculos urinarios, tumores del riñón, uréteres o vejiga, infecciones, coagulopatías y tratamiento anticoagulante. En la Tabla 6-5 se anotan las causas más frecuentes de hematuria.

Una vez descartado el origen glomerular de una hematuria, debe procederse a investigar otros sitios de sangramiento, recurriendo a exámenes de imágenes tales como: ecotomografía, pielografía, tomografía computarizada, arteriografía y/o cistoscopía y citología urinaria. Lo importante es recordar que una hematuria requiere siempre una investigación acuciosa para llegar a establecer un diagnóstico de su causa precisa.

Hemoglobinuria. No se debe confundir hematuria con hemoglobinuria. Esta última está dada por la presencia en la orina de hemoglobina libre, fuera del glóbulo rojo, como ocurre en las hemólisis agudas intravasculares. La hemoglobina puede teñir la orina de color rojo o café, pero por haber solo pigmentos y no elementos figurados, la orina es trasparente y no turbia como en la hematuria.

Tabla 6-3. Causas de poliuria

Poliuria por diuresis acuosa
(osmolaridad urinaria < 150 mOsm/L)
Ingesta exagerada de agua
Diabetes insípida central, parcial o total
Falta de respuesta renal a la hormona antidiurética (ADH)
(Diabetes insípida nefrogénica)
Diabetes insípida nefrogénica hereditaria
Enfermedades tubulointerstici
Obstrucción urinaria parcial
Hipercalcemia e hipokalemia
Litio, denteclociclina
Poliuria por diuresis osmótica
(osmoloridad urinaria > 250 mOsm/L)
Osmoles no electrolíticos:
Glucosa (diabetes *mellitus*)
Urea (desobstruccion uropatía obstructiva recuperación de necrosis tubular aguda, insuficiencia renal crónica, hiperalimentación)
Manitol
Osmoles electrolíticos (NaCl):
Diuréticos
Exceso de aporte
Posturopatía obstructiva

Tabla 6-4. Cambios de color de la orina

Color	Causa
Negro	Melamina
Café	Bilirrubina Hemoglobina Mioglobina Fenacetina Quinina
Azul verdoso	Biliverdina Azul de metileno
Naranja	Fenazopiridina (Piridyum®) Azulfidina
Púrpura	Porfobilinógeno*
Roja	Hemoglobina libre Sangre fresca Betarragas Rifampicin Fenolftaleína**
Amarillo	Riboflavina

* Después de la exposición al sol.
** Está presente en muchos laxantes.

Tabla 6-5. Causas de hematuria

Glomerulares
Glomerulonefritis postestreptocócica
Glomerulopatía IgA (enfermedad de Berger)
Glomerulopatía membranoproliferativa
Glomerulonefritis crescéntica
Urológicas
Renales no glomerulares
Tumor
Trauma
Riñón poliquístico
Nefritis intersticial aguda
Tuberculosis
Malformaciones vasculares
Posrenales
Cálculos
Tumores uréter/vejiga
Cistitis (bacterianas, drogas, radiación), prostatitis, adenoma prostático. Cuerpos extraños (catéter vesical)
Hematológicas
Coagulopatías
Tratamiento anticoagulante

Se debe recordar que la mioglobina puede dar un aspecto idéntico al de la hemoglobina y, si se sospecha una mioglobinuria y se desea hacer el diagnóstico diferencial con hemoglobinuria, solo la espectrometría será de ayuda, ya que ambas moléculas tienen bandas de absorción diferentes.

Coluria. Se denomina coluria a la orina coloreada por bilirrubina conjugada, que le da un color café amarillento (color té), que tiñe también la espuma que se forma al agitar la orina. La coluria se produce en todos los casos en que existe una elevación de la bilirrubina conjugada en la sangre, siendo más intensa mientras mayor sea la hiperbilirrubinemia. Es de observación habitual en la hepatitis, cirrosis hepática, ictericias obstructivas por litiasis, tumor u otras.

Porfinuria. La excreción urinaria de porfobilinógeno, característica de la porfiria aguda, puede dar origen a una orina de color rojizo que se intensifica con la exposición a la luz solar, alcanzando un tinte púrpura similar al vino borgoña. Esto se debe a la transformación no enzimática del porfobilinógeno a una porfirina, denominada porfobilina, reacción acelerada por la luz. Como se comprende, estas características permiten muchas veces hacer un diagnóstico clínico de la enfermedad, que puede ser confirmado por la demostración de porfobilinógeno en la orina (reacción de Watson-Schwartz).

Proteinuria. Es la presencia en la orina de una cantidad de proteínas mayor que lo normal (es decir, más de 150 mg/24 h en adultos). En condiciones normales esta es mayoritariamente de origen tubular, proteína de Tamm Horsfall, siendo mínima la cantidad de albúmina –menor a 30 mg/24 h– dada la alta selectividad de la barrera de filtración glomerular.

Los métodos químicos clásicos, Tsuchiga y ácido sulfosalicílico, miden proteínas totales, pero los de química seca, Dipstic®, r ello encontrar en un paciente presencia de proteína con método clásico y ausencia de esta con Dipstic®, obliga a buscar paraproteínas.

La sensibilidad de estos métodos para detectar albuminuria es baja, siendo positivos solo con valores ≥ 150 mg/dL. Por ello es que se han desarrollado métodos más sensibles para medir albuminuria en rangos no detectables por los métodos clásicos, microalbuminuria. Se define microalbuminuria a un aumento en la excreción urinaria de albúmina sin albuminuria evidente por los métodos corrientes de laboratorio, lo cual expresado en cantidad en 24 h corresponde a > 30 y < 300 mg/24 h.

Habitualmente, cantidades de proteína mayores a lo normal, traduce presencia de albúmina y por tanto disrupción de la barrera de filtración glomerular y, por consiguiente, daño glomerular. Cuando la proteinuria es superior a 3,5 g/24 h y su principal componente es albúmina, se habla de proteinuria en el rango nefrótico, lo que muchas veces puede ser sospechado por el médico por el antecedente de orina con gran cantidad de espuma producida durante la micción.

Dada la dificultad que tiene el recolectar orina de 24 h para medir la cantidad total de proteínas eliminadas en un día, hoy se está empleando medir la relación proteinuria o microalbuminuria excretada por 1 g de creatininuria, valor muy similar al encontrado en una recolección de orina en 24 h bien recolectada.

Orina turbia. La orina normal tiene un aspecto transparente. Ocasionalmente, en condiciones normales, puede tener un aspecto turbio debido a la precipitación de cristales de fosfatos o de uratos; los primeros desaparecen al acidificar la orina y los segundos al calentarla. La causa más importante de orina turbia, en condiciones patológicas, es la presencia de pus en cantidad importante, debida a la existencia de una inflamación a nivel del riñón o de la vía excretora (pielonefritis, cistitis, prostatitis, absceso vaciado a la vía urinaria). Por supuesto, la turbidez de la piuria no se modifica ni con la acidificación ni con el calentamiento. Puede y debe ser comprobada, sin embargo, por la observación al microscopio del sedimento de orina centrifugada.

CAPÍTULO 7

Síntomas y signos del aparato locomotor

SÍNTOMAS Y SIGNOS REUMATOLÓGICOS

L. Guzmán

El dolor y la pérdida de la movilidad son las principales causas de consulta por enfermedades del aparato locomotor. Del análisis de las características del dolor y de su repercusión funcional depende la conducta a seguir para alcanzar el diagnóstico y el tratamiento adecuados.

ESTRUCTURA DEL APARATO LOCOMOTOR

El aparato locomotor lo componen huesos, articulaciones, músculos, tendones, entesis, ligamentos y las bursas anexas, integrados con los sistemas neurológico y vascular (Tabla 7-1).

Las articulaciones, están conformadas por estructuras óseas, opuestas entre sí, recubiertas por cartílago articular, cuya función esencial es amortiguar el contacto entre las superficies que se enfrentan, manteniendo un espacio virtual, minimizando el roce en el movimiento, y permitiendo soportar grandes cargas. El cartílago no tiene inervación ni irrigación propias. Rodea la articulación sin invadir el espacio articular la membrana sinovial, que es una estructura laxa compuesta por una o dos capas de células mononucleares, sin membrana basal, con vascularización e inervación propias y cuya función primordial es producir el líquido sinovial.

El líquido sinovial cumple un rol esencial en la nutrición del cartílago articular y en la lubricación del movimiento y contiene proteínas (ácido hialurónico y lubricina) que favorecen la mantención de un bajo coeficiente de roce entre las superficies cartilaginosas. Los componentes celulares predominantes del líquido sinovial normal son mononucleares, macrófagos y fibroblastos. El líquido sinovial aumenta en los episodios artríticos agudos y, además, migran polimorfonucleares y se secretan proteínas y citoquinas proinflamatorias causantes del dolor, proliferación de la membrana y daño cartilaginoso, si no es controlado.

Envolviendo la membrana sinovial está la cápsula articular como elemento de soporte y a ella se suman ligamentos, tendones y entesis, que fijan los tendones al hueso y contribuyen a mantener la estabilidad articular durante el movimiento, evitando desplazamientos anormales.

Las bursas, que contienen líquido sinovial, se ubican entre los tendones y ligamentos y la superficie ósea, protegen del roce entre ellos.

La indemnidad muscular y de su inserción tendinosa en el hueso (o entesis) son indispensables para el adecuado funcionamiento de la articulación.

Tabla 7-1. Estructuras de las articulaciones

Huesos
Cartílago articular
Membrana sinovial
Líquido sinovial
Cápsula articular
Ligamentos, tendones y entesis
Bursas
Nervios y vasos sanguíneos

SÍNTOMAS Y SIGNOS

El dolor, la rigidez, la perdida de la función y la inflamación son los síntomas y signos principales de las enfermedades reumatológicas (Tabla 7-2).

Tabla 7-2. Síntomas y signos de enfermedad reumatológica

Dolor articular
Artralgias, artritis, mialgias, polialgias, entesitis, tendinitis, bursitis
Rigidez articular
Debilidad o falta de fuerzas
Impotencia funcional
Síntomas y signos sistémicos
Úlceras dolorosas de las mucosas
Lesiones vasculíticas cutáneas o púrpura palpable
Hiperreactividad vascular
Ausencia o disminución de los pulsos periféricos
Daño ocular (inflamatorio, sequedad ocular)

Dolor. El dolor es un síntoma complejo, difícil de definir y objetivar, cuyas características e intensidad están influidas por múltiples condiciones, entre las que destacan la naturaleza y severidad de la afección causal y diversos aspectos emocionales y culturales (ver *Dolor*, p. 27).

Las variables principales a analizar son su localización, tiempo de evolución, intensidad, irradiación, variación diurna o nocturna, su relación con factores desencadenantes, el reposo o los movimientos, repercusión en la vida diaria, y la aparición de síntomas sistémicos agregados.

Algia, implica dolor e "**itis**" se agrega si hay inflamación adicional.

Artralgia es el dolor articular sin evidencias de inflamación y, artritis, se refiere al dolor acompañado de signos inflamatorios, definidos por la presencia de calor local, eritema, aumento de volumen y pérdida funcional. Si la zona dolorida no corresponde a una articulación se la describe de acuerdo al sitio afectado. Por ejemplo, mialgia se refiere al dolor muscular y, polialgias, son dolores de ubicación difusa no bien definida, que puede ser articular pero también de áreas vecinas.

Entesitis describe al dolor inflamatorio de la inserción tendinosa, y tendinitis y bursitis señalan la inflamación del tendón o de la bursa, respectivamente, en cualquiera de sus localizaciones.

El dolor puede ser agudo si tiene menos de cuatro semanas, o crónico si lleva más tiempo y, según su intensidad, se subdivide en leve, moderado y severo de acuerdo a intensidad descrita por el paciente; se puede intentar su objetivación en una escala de 1 a 10 en que uno es mínimo o muy leve, y 10 es el dolor máxima intensidad (ver *Dolor*, p. 27).

Las artropatías agudas o crónicas, pueden afectar solo a una articulación (monoartritis), más de una y menos de 5 (oligoartritis), y más de cinco (poliartritis). En la Tabla 7-3, se muestran las principales causas de monoartritis y poliartritis.

La poliartritis aguda puede comprometer varias articulaciones simultáneamente adquiriendo un carácter aditivo, en el que las articulaciones se inflaman de una manera similar, o bien ser migratoria, en el que la inflamación migra de una articulación a otra dejando indemne a la originalmente alterada.

Es importante luego verificar los grupos articulares afectados: si son grandes articulaciones (hombros, caderas, rodillas), o pequeñas, metacarpofalángicas, interfalángicas, metatarsofalángicas) (Figura 7-1); o si solo son articulaciones proximales (hombros caderas) o distales (manos y pies); y, por último, si el compromiso es unilateral o bilateral, simétrico o asimétrico, es decir, si la artritis afecta las mismas articulaciones en ambos lados, o solo a un lado.

La forma de inicio de los síntomas es relevante: pueden ser de aparición súbita, sin causa, o bien estar relacionado a traumatismos, actividad física o acompañar a una enfermedad sistémica. Otras veces, el comienzo es paulatino o bien nocturno, progresivo en el tiempo, sin agravantes reconocibles.

También debe ser evaluado si el dolor se agrava con la actividad y cede al reposo o si solo aparece durante el descanso y mejora con los movimientos. El dolor nocturno y en reposo son particularmente preocupantes y obligan a un estudio acucioso: se puede observar en infecciones disco-vertebrales, metástasis óseas y fracturas osteoporóticas.

Tabla 7-3. Causas principales de monoartritis y poliartritis

Causas de monoartritis
Inflamatorias
Por cristales
Urato monosódico (gota)
Pirofosfato de calcio (pseudogota)
Apatita
Infecciosas
Bacterianas
Virales
Micobacterias
Micóticas
No inflamatorias
Degenerativas (artrosis)
Necrosis ósea aséptica
Tumorales
Traumáticas
Mecánicas (inestabilidad ligamentosa)
Causas de poliartritis
Inflamatorias
Artritis reumatoidea
Enfermedad reumática
Mesenquimopatías
Espondiloartropatías seronegativas
Cristales
Infecciosas
Postinfecciosas (reactivas)
VIH
No inflamatorias
Degenerativas (artrosis)
Osteoartropatía pulmonar
Hemofilia

Figura 7-1. Poliartritis aguda metacarpofalángica e interfalángica proximal.



La irradiación del dolor es trascendente y adquiere dos formas esenciales: la irradiación radicular o dermatómica corresponde al trayecto de una raíz nerviosa por lesiones compresivas o daño inflamatorio y se acompaña de signos anexos, como hipoestesias, parestesias, hiporreflexia o paresia. La irradiación esclerotómica, en cambio, es más difusa, no tiene el recorrido de una raíz determinada ni las características del daño radicular y su origen es variado, pudiendo ser muscular, de partes blandas periarticulares, o referido de un dolor visceral.

A continuación es necesario verificar la repercusión que el dolor tiene sobre la movilidad: se define como movilidad activa, la que ejecuta el paciente sin ayuda del examinador y, movilidad pasiva, la efectuada con asistencia. Esta diferenciación puede contribuir a definir si un dolor es articular o extraarticular. En el dolor de origen artrítico ambas movilidades, la activa y pasiva están restringidas; en cambio, en el dolor extraarticular (por tendinitis o bursitis) la movilidad activa está alterada, pero se conserva normal la movilidad pasiva. Cuando aparece dolor y la movilización activa y pasiva son normales y no se correlacionan con el dolor descrito, este puede ser referido y provenir de una estructura ajena al aparato locomotor. Esta situación se presenta en el cólico biliar referido al hombro o el infarto miocardio que puede manifestarse como dolor del brazo o la mandíbula. En caso de dudas, la palpación de la zona sensible permite identificar con mayor precisión el posible origen del problema y ayuda a constatar la existencia de signos inflamatorios o deformidades.

Si el problema doloroso afecta a la columna se evalúan las características del dolor intensidad, irradiación, relación con los movimientos, aparición nocturna y limitación o invalidez que genera, de la misma forma que en las artropatías periféricas.

Otros síntomas. La rigidez, falta de fuerzas o sensación de debilidad son acompañantes frecuentes de los cuadros inflamatorios agudos y crónicos que afectan al aparato locomotor. La impotencia funcional es la secuela objetivable del daño derivado de la afección.

- **Rigidez.** La rigidez puede ser de corta duración, menos de 45 minutos o larga cuando es mayor. Es característica de diversas artropatías inflamatorias como la artritis reumatoidea, afecciones del esqueleto axial como las pelviespondilopatías, y de algunos cuadros dolorosos como la polimialgia reumática. Suele ser difícil de caracterizar y no es reconocida por el paciente, que la describe más bien como "dificultad" o "torpeza", sobre todo en las mañanas. En la artritis reumatoidea sobrepasa los 45 minutos y puede ser tan inhabilitante como la artritis y, por ello, es considerada como un criterio diagnóstico.
  En las pelviespondilopatías la rigidez de la columna dorsal y lumbar es un síntoma precoz, generalmente nocturno o en la madrugada, y cede parcialmente en el día, constituyendo parte del denominado "lumbago inflamatorio". La polimialgia reumática, afección predominantemente de pacientes sobre 55 años, se caracteriza por dolor y rigidez de hombros, cuello, caderas y muslos, que dificultan las actividades habituales hasta el mediodía, causando severa limitación.
  En cambio, en afecciones degenerativas, como las artrosis o en problemas extraarticulares o tendinosos, la rigidez es más breve, habitualmente menor de 30 minutos y cede rápidamente con los movimientos.
  La combinación de rigidez prolongada, artritis o dolor lumbar nocturno son circunstancias llamativas que deben hacer plantear obligatoriamente un cuadro inflamatorio en evolución.
- **Debilidad o de falta de fuerzas.** La debilidad o de falta de fuerzas (diferentes de la rigidez) son síntomas corrientes de las artropatías y afectan con mayor severidad a las enfermedades musculares y neurológicas.
  Es sugerente si el paciente refiere incapacidad para levantarse o erguirse, ponerse de pie o subir un peldaño, sin que existan de signos inflamatorios articulares. Su severidad debe ser objetivada en una escala de 0 a 5, en que 5 es normal, y 0 cuando no hay movimiento visible ni contracción muscular. En las enfermedades musculares, o "miopatías", la debilidad es usualmente proximal de extremidades superiores, inferiores, cuello y tronco e incluye dificultad en la deglución en casos graves. En las neuropatías y radiculopatías en cambio es de predominio distal, compromete dermatomas relativamente bien definidos, y está acompañada de parestesias, hipoestesia, hiporreflexia y paresias.
- **Limitación funcional.** Finalmente, es importante precisar el grado de incapacidad o limitación funcional producida por la afección. El estudio de un proceso inflamatorio doloroso es diferente en los pacientes obligados al reposo o severamente limitados, de aquellos que no presentan restricciones de sus actividades. Las limitaciones funcionales deben ser descritas, intentado correlacionar la sintomatología con la eventual invalidez, pues será de utilidad en el seguimiento de la afección y la objetivación de la mejoría.

Compromiso sistémico y de otros órganos. La anamnesis se completa con la búsqueda orientada a la presencia de síntomas y signos diversos al aparato locomotor que pudieran agregarse al motivo de la consulta, como compromiso del estado general, fiebre, baja de peso; luego, se procede a una revisión por sistemas. Esta comprende la investigación de la aparición de alteraciones oculares, de la piel y mucosas, cardiovasculares, respiratorias, digestivas y neurológicas.

- El **compromiso ocular** en las afecciones reumatológicas incluye diversas anormalidades que van desde la sequedad a lesiones de la esclera, uveítis y vasculitis de la retina.
  La **sequedad ocular y bucal** son propias del síndrome de Sjogren, complicación frecuente en la artritis reumatoidea, pero que también puede desarrollarse en forma independiente de ella como una entidad aislada. La uveítis aparece en las pelviespondilopatías y, también, en algunas vasculitis (ver p. 255), como la enfermedad de Behçet entre otras.
- Múltiples enfermedades de la piel anteceden o acompañan a las enfermedades reumatológicas. La psoriasis, puede dar origen a entesitis recurrentes, a una artropatía poliarticular crónica y, además, complicarse con una pelviespondilopatía. El eritema nodoso también se asocia a artritis de grandes articulaciones y acompaña a diversas enfermedades sistémicas. Las alteraciones cutáneas en el lupus eritematoso sistémico, la esclerodermia o la dermatomiositis son muy características y, muchas veces, sugieren el diagnóstico con su presencia.

Figura 7-2. Fenómeno de Raynaud.



Niklas D.

- Las **ulceraciones de la mucosa nasal, bucal y genital,** son frecuentes en el lupus sistémico, las artritis reactivas y la enfermedad de Behçet.
- Las **alteraciones vasculares** también se presentan en las enfermedades reumatológicas, destacando entre ellas el **fenómeno de Raynaud**. Este consiste en que, ante la exposición al frío, se produce una vasoconstricción en la circulación de las manos, las que se tornan blancas y frías ("como muertas"), con dolor, seguido de una fase violácea hiperémica, durando el ciclo completo 5 a 10 minutos (Figura 7-2). Puede ser secundaria al lupus sistémico, la esclerodermia y la enfermedad mixta del tejido conectivo pero, también, puede ser primaria o aislada. La ausencia de pulso radial caracteriza a la enfermedad de Takayasu y la inflamación de la arteria temporal, manifestada por cefalea frontal, son expresiones de vasculitis de grandes vasos y cuya sospecha diagnostica se basa en estos hallazgos.
- El **compromiso respiratorio alto**, rinofaucial y de la tráquea, pueden ser los síntomas preliminares de algunas vasculitis como la granulomatosis con poliangeítis, mientras que las lesiones pulmonares agudas cavitadas y hemorragia pulmonar pueden presentarse en el lupus sistémico y las vasculitis de vaso pequeño (ver p. 255). La fibrosis pulmonar crónica, complica a la Esclerosis sistémica progresiva, la dermatomiositis y a diversas vasculitis sistémicas.
- En algunas **enfermedades inflamatorias intestinales**, particularmente la colitis ulcerosa, y en la enfermedad de Crohn (ver *Glosario de enfermedades*), pueden coexistir artritis de manos y rodillas o una pelviespondilopatía.
- Los **síntomas neurológicos** en las afecciones autoinmunes son heterogéneos, y pueden aparecer signos meníngeos (lupus sistémico, enfermedad de Behçet), compromiso del sistema nervioso central (vasculitis), mononeuritis múltiple (vasculitis de vaso mediano y pequeño), entre otros.
- Por último, en la historia clínica también es importante verificar los medicamentos en uso, antecedentes familiares de enfermedades similares y la eventual presencia de **factores emocionales** complejos que pudieran contribuir a la situación presentada.

Enfoque diagnóstico del paciente con síntomas y signos reumatológicos en clínica

El análisis de las características del dolor: forma de comienzo, ubicación, irradiación, intensidad, evolución diurna y nocturna, inflamación, impotencia funcional, junto a la investigación de los otros factores mencionados: rigidez, debilidad, presencia de lesiones cutáneas o mucosas, fenómeno de Raynaud, compromiso ocular y otros y su repercusión sistémica, junto a un acabado examen físico, constituyen los pilares fundamentales e irreemplazables de un diagnóstico correcto. Los exámenes de laboratorio e imagenológicos son un complemento que no sustituyen los instrumentos clínicos ya mencionados.

En casos dudosos, o cuando el diagnóstico no aparece claro, siempre debe reevaluarse al paciente, adecuando el plan de estudio a la evolución de la afección. Además de conocimientos, el diagnóstico de las afecciones reumatológicas requiere de paciencia y constancia en la búsqueda y análisis repetidos del o de los elementos claves que van surgiendo en el tiempo y que se suman a los síntomas iniciales

DOLOR CERVICAL Y CERVICOBRAQUIALGIAS

L. Guzmán

Dolor cervical, o cervicalgia es aquel que se localiza en el cuello y/o sus regiones vecinas y que suele irradiarse a la base del cráneo, hombros, escápulas y, a veces, a la porción alta del tórax. Se estima que entre el 30% y el 50% de la población adulta ha presentado alguna vez dolor cervical.

Se denomina cervicobraquialgia al dolor cervical con irradiación a las extremidades superiores y que puede ser radicular o esclerotómica. La irradiación radicular es clásicamente dermatómica, con una distribución propia de las raíces cervicales y acompañada de los signos neurológicos habituales (hipoestesia, parestesias, alteraciones de los reflejos y pérdida de fuerzas). La extensión esclerotómica es más imprecisa y debe diferenciarse de la de origen radicular por sus implicancias diagnósticas y terapéuticas. Por lo intrincado de la anatomía regional y anastomosis nerviosas variables, a veces esta diferenciación es difícil, ya que la proyección del dolor puede no respetar los límites dermatómicos establecidos.

ESTRUCTURA DE LA REGIÓN CERVICAL

La región cervical está compuesta por siete vértebras, con características algo diferentes que las dorsales y las lumbares, y que contienen a la médula espinal en un espacio confinado por el cuerpo vertebral óseo por delante, el pedículo en las porciones laterales y, las láminas, por detrás.

El cuerpo vertebral es similar desde la tercera a la séptima cervicales, pero diferente a las dos primeras. La primera, o atlas, articula directamente con el occipital formando el soporte craneal, a cuya estabilidad contribuye la segunda vértebra, o axis, con su apófisis odontoides y que está fijada en su lugar por diversos refuerzos ligamentosos.

Adicionalmente, las vértebras cervicales presentan un elemento propio que tampoco aparece en las dorsales y lumbares y que son las denominadas apófisis unciformes de Luschka, ubicadas en la zona posterolateral del cuerpo. Están articulados entre sí y contribuyendo a la estabilidad de la columna y no son articulaciones en sí mismas pues carecen de sinovial.

La región posterior está constituida por las articulaciones interapofisiarias, que tienen cartílago, cápsula articular y membrana sinovial; en cada vértebra las apófisis espinosas por detrás y las apófisis transversas proyectadas hacia ambos lados, completan la anatomía ósea. Un elemento propio de las vértebras cervicales son las arterias vertebrales, ramas de la subclavia, y que forman el tronco basilar dentro de la bóveda craneana, principal elemento de la irrigación de la fosa posterior y cerebelo, y que pueden ser fuente de patología isquémica al obstruirse.

Entre cada vértebra se ubica el disco intervertebral, elemento fibrocartilaginoso compuesto de un anillo fibroso rígido, inervado en los 2/3 posteriores, circunscribiendo un área central que contiene un núcleo semisólido: núcleo pulposo, cuya función es amortiguar las presiones ejercidas sobre la columna por el peso del cráneo y por la gran movilidad del cuello.

Por los agujeros de conjunción o forámenes intervertebrales, por detrás de las apófisis unciformes y delante de las articulaciones interapofisiarias, emergen los nervios o raíces cervicales.

El sistema músculo ligamentoso tiene algunas diferencias entre las dos primeras vértebras y las cinco últimas. Ello debido a que entre el atlas y el axis se realiza gran parte de los movimientos de flexoextensión y rotación, lo que requiere de una particular especialización de la musculatura. Entre la tercera y séptima cervical el sistema ligamentoso es semejante al resto de la columna y está compuesto por el ligamento vertebral común anterior, posterior, ligamento amarillo y, finalmente, el ligamento interespinoso.

Estudios funcionales han demostrado que los sitios para la movilidad cervical de flexoextensión y de rotación a derecha e izquierda están entre C1-C2 y C2-C3. No existe rotación occípito-atlas, pero en ella hay un movimiento de flexoextensión de 30°.

La movilidad de la lateralización y de flexión del cuello es mayor de C3 y C7, con participación activa también de C1-C2.

En suma, la columna cervical ubicada entre la base del cráneo y la caja torácica contiene la médula espinal, nervios cervicales que inervan las extremidades superiores y las arterias vértebro-basilares. Toda esta estructura, a pesar de su complejidad, permite una gran movilidad de la cabeza en el plano anteroposterior (flexoextensión), lateral (movimientos de flexión lateral a derecha e izquierda) y rotación (Figura 7-3).

Por último, y no menos importante, es la conexión o relación de la columna cervical con la ganglios o inervación simpática, superior, media e inferior (o ganglio estrellado), cuyas fibras van a los ojos, glándulas lacrimales y salivales, influyendo directamente en su función.

ASPECTOS CLÍNICOS

El dolor, la rigidez, la limitación de la movilidad y el compromiso neurológico son las principales manifestaciones de las afecciones de la columna cervical (ver *Síntomas y signos reumatológicos*, p. 139).

Figura 7-3. Movimientos normales de la columna cervical.
A. Flexión anterior y posterior. **B.** Inclinación lateral izquierda y derecha. **C.** Rotación izquierda y derecha.

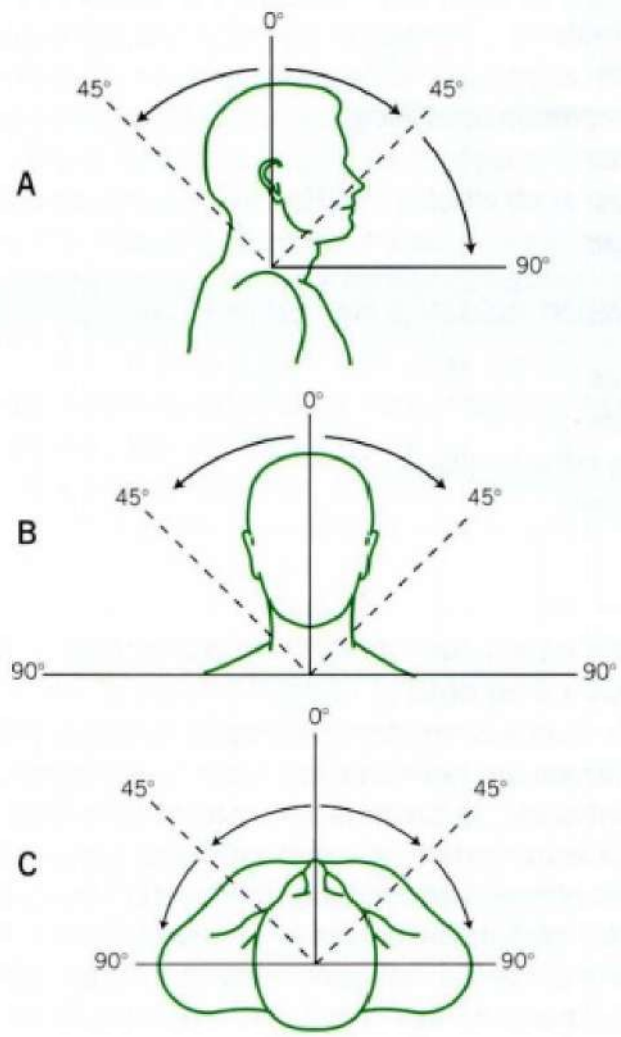

Dolor. Un dolor cervical puede ser localizado o irradiado y este, a su vez, puede tener irradiación radicular o no radicular. Un acompañante frecuente del dolor cervical es la rigidez y limitación de los movimientos, que es más severa en las afecciones inflamatorias (pelviespondilopatías), neoplásicas (metástasis) e infecciosas discovertebrales y, mucho menor, en las enfermedades degenerativas discales o interapofisiarias.

El dolor puede tener diversos orígenes y se ha demostrado que las áreas sensibles son: el periostio de las vértebras, las articulaciones interapofisiarias, el área posterior del anillo fibroso del disco intervertebral, la médula espinal y raíces nerviosas, los ligamentos longitudinales comunes anteriores y posteriores y los músculos paracervicales.

También existen causas de dolor referido de áreas vecinas, como la región faríngea posterior, el tiroides, adenopatías, estructuras vasculares y el tórax; en este tipo de dolor, la movilidad del cuello se mantiene relativamente indemne.

Rigidez y limitación de los movimientos. Un acompañante frecuente es la rigidez y limitación de los movimientos, que es más severa las afecciones inflamatorias (pelviespondilopatías), neoplásicas (metástasis) e infecciosas discovertebrales, y mucho menor en las enfermedades degenerativas discales o interapofisiarias.

Compromiso neurológico. El dolor radicular, definido como cervicobraquialgia, generalmente obedece a compresión

Tabla 7-4. Causas de cervicobraquialgias

De origen cervical
Degenerativas:
Discales
Por compresión osteofítica
Traumáticas
Infecciones
Neoplásicas
Por compresión radicular a nivel del plexo braquial
Traumáticas
Neoplásicas
Anomalías estructurales
Inflamaciones

por osteofitos o protrusión discal (hernias discales) y, muy rara vez, por lesión intramedular tumoral (Tabla 7-4). La irradiación corresponde al área dermatómica afectada, lo que se comprueba por los hallazgos del examen físico o por la electromiografía.

Ocasionalmente, la proliferación osteofítica invade el espacio medular estrechando el canal raquídeo (raquiestenosis), ocasionando compresión medular (mielopatía cervical), que se manifiesta por pérdida de fuerzas en las extremidades inferiores, inestabilidad a la marcha, retención urinaria, e incontinencia fecal.

La mayor parte de las veces, sin embargo, la irradiación del dolor cervical no sigue un patrón radicular característico, sino que causa dolores de carácter inespecífico descrito como "pesado", "cansado", "punzante", de proyección muy atípica ya sea occipital, craneal, hombros, región interescapular, base del cuello y, menos frecuentemente, a la cara anterior del tórax simulando un síndrome anginoso.

Es por ello que la interpretación del dolor cervical o su irradiación suele ser difícil y no se correlaciona bien con los cambios anatómicos: siempre la clínica juega un rol central en la conducta a seguir.

CAUSAS DE CERVICALGIA

Las causas de cervicalgia son múltiples y, con fines de esquematización, se pueden dividir en degenerativas, traumáticas, inflamatorias, infecciosas, neoplásicas, musculoligamentosas, referidas y psicogénicas (Tabla 7-5).

Afecciones degenerativas. El motivo más frecuente de consulta es el dolor provocado por las afecciones degenerativas. Está descrito que el 75% de la población mayor de 65 años presenta algún cambio degenerativo, y que la correlación de síntomas con alteraciones encontradas por los estudios imagenológicos (radiología simple, tomografía computarizada, o resonancia nuclear magnética) es mala, de tal modo que los hallazgos descritos no siempre corresponden al origen del dolor.

Las alteraciones degenerativas cervicales se asientan en dos lugares de preferencia: en las articulaciones interaposifiarias (**espondiloartrosis**) y en la unión discovertebral (espondilosis, discopatías, hernias discales). Los sitios de discopatía degenerativa más frecuente son los niveles cervicales bajos, C5-C6 y C6-C7. Los síntomas atribuidos a estas lesiones son variados y van desde dolor localizado con irradiación a la base del cráneo o a la musculatura paravertebral, hasta rigidez y sensación de crujido. Rara vez son severos y solo constituyen problemas serios cuando las alteraciones degenerativas discales o articulares, ocasionan osteofitos o proliferaciones óseas que comprimen a las raíces nerviosas, la médula o las arterias vértebro-basilares.

Tabla 7-5. Causas de cervicalgia

Degenerativas
Discales
Espondilosis
Espondiloartrosis
Inflamatorias
Asépticas
Pelviespondilopatías
Artritis reumatoidea
Sépticas
Bacterianas (*Salmonella* tífica, estafilocócica y otras)
Bacilares (TBC)
Micóticas
Neoplásicas traumáticas
Fracturas
Esguinces con o sin subluxación
Musculoligamentosas
Calcificaciones heterotópicas
Entesitis
Fibromialgia
Psicogénicas (ansiedad, simulación, etc.)

Lesiones traumáticas. En las lesiones traumáticas el tipo de daño va a depender de la magnitud, velocidad y dirección de donde provenga el golpe. Este puede provocar fractura de algunos de los elementos de la vértebra, o bien, una **disrupción ligamentosa** o **esguince cervical**, con desplazamiento de un cuerpo sobre otro (listesis), suscitando inestabilidad cervical que agrava las molestias y los cambios degenerativos. El más importante es un golpe desde atrás, que ocasiona un movimiento ántero-posterior (**en látigo**) de la cabeza y del cuello. Se conoce como "latigazo cervical" a una lesión producida por una sucesiva flexión y extensión brusca y excesiva del cuello. La causa más típica y común es un accidente automovilístico en el que se produce un impacto por detrás, especialmente si resulta inesperado, de manera que la musculatura está relajada y no frena ni limita el rango de movimiento. Se asume que esa combinación puede causar sucesivamente un esguince cervical en la fase de flexión y una sobrecarga de la articulación facetaria de la columna cervical en la fase de extensión. El síntoma principal es el dolor, el que a veces se prolonga en el tiempo (Figura 7-4).

Figura 7-4. Latigazo cervical.

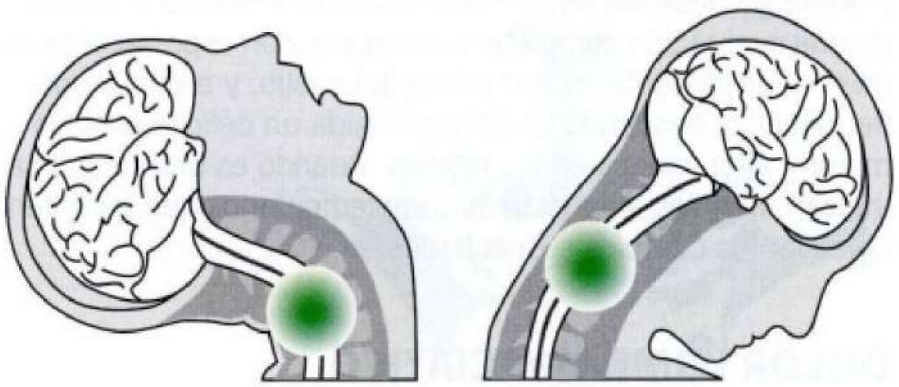

Hiperextensión Hiperflexión

Inflamación. Las principales causas de compromiso inflamatorio cervical, son las pelviespondilopatías y la artritis reumatoidea, que inducen una artritis de las articulaciones interapofisiarias las que, por tener membrana sinovial, cursan de manera similar a la de una articulación periférica. Difieren entre sí en que las pelviespondilopatías llevan a rigidez cervical generalizada por inflamación y ulterior fusión, mientras que la artritis reumatoide, sobre todo a nivel C1 y C2, provoca destrucción de los ligamentos e inestabilidad, con subluxación atlanto-axoidea y compresión medular e, infrecuentemente, compromete los niveles bajo C4.

Infección. Diversas infecciones no tuberculosas pueden afectar la columna cervical, las que se inician en la unión discovertebral e invaden el cuerpo de la vértebra. Los síntomas son siempre muy llamativos por la severidad del dolor y rigidez, y se acompañan de fiebre, postración, leucocitosis, VHS elevada. La TBC, en cambio, es sintomáticamente menos aguda y el diagnóstico suele ser más difícil y más tardío.

Neoplasias. Las neoplasias que afectan la columna cervical son habitualmente metástasis de tumores que invaden al cuerpo vertebral, con intenso dolor, limitación de los movimientos, destrucción, fracturas y compresión medular secundaria.

Osteoporosis. La osteoporosis avanzada también puede provocar fracturas de la vértebra y dolor agudo cervical ante traumatismos menores y puede confundirse con lesiones metastásicas.

Calcificaciones. Las calcificaciones agudas heterotópicas por hidroxiapatita de tendones o peridurales también provocan un cuadro doloroso agudo, a veces febril, que simula una infección local y que se diagnostica por el hallazgo de las imágenes cálcicas.

Miscelánea. Existe un grupo misceláneo de enfermos con dolor y rigidez en las que no hay hechos objetivables que apunten hacia una posible causa de los síntomas. Estos malestares se atribuyen a alteraciones musculares y/o tendinosas, muchas veces con un componente psicosomático. La fibromialgia, entidad en la que hay dolor en puntos sensibles en diversos lugares (cuello, hombros, cara anterior y posterior del tórax, columna lumbar, glúteos) es una de ellas. Cuadros ansiosos o depresivos suelen iniciarse por dolor cervical irradiado a la base del cráneo.

Compromiso vascular. El compromiso de las de las arterias vértebro-basilares que pasan a través de las apófisis transversas también forma parte de las alteraciones de la columna cervical. Cuando la obstrucción es parcial, por lesiones degenerativas osteofíticas o discales (menos frecuentes), se manifiesta por mareos, vértigos, náuseas; pero, si la oclusión es completa, el paciente pierde el tono postural cayendo súbitamente sin causa aparente. Estos síntomas aparecen especialmente al girar o rotar la cabeza; ante la sospecha, el estudio de la insuficiencia vertebrobasilar requiere exámenes vasculares y angiográficos complementarios a la radiología convencional.

Patologías extracervicales. Hay otras afecciones que, sin provenir propiamente del área cervical, muchas veces se confunden con patología del área cervical.

Las compresiones del plexo braquial producto de lesiones anexas al cuello pueden tener diversas causas y cuyos síntomas y signos van a depender de las raíces afectadas. Destacan entre estos el tumor del vértice pulmonar (tumor de Pancoast), que se manifiesta inicialmente como un dolor radicular acompañado de irritación simpática (miosis, ptosis) por la lesión de la cadena simpática que acompaña dichos nervios.

Los traumatismos de plexo, ya sea directos o por compresión o tracción prolongada de los nervios (por ejemplo, durante anestesias con el brazo en hiperabducción) originan, a su vez, síntomas neurológicos, que van desde lo puramente sensitivo a lo motor.

El síndrome del opérculo torácico o del escaleno, en el que se comprimen vasos y nervios a nivel de su paso entre el escaleno y las apófisis transversas C6 y C7 al abducir y elevar el hombro, causan síntomas isquémicos y neurológicos del brazo.

Dolor irradiado al cuello. Por último, existen diversas afecciones cuyo dolor se irradia al cuello y áreas vecinas, pero sin patología cervical evidenciable. Entre estas, cabe destacar afecciones del tiroides, como la tiroiditis aguda, los abscesos retrofaríngeos, la disección de la carótida, el síndrome anginoso atípico, las adenopatías inflamatorias y otros. Todos ellos se caracterizan por dolor cervical con movilidad normal y sin puntos locales dolorosos. Una buena anamnesis y examen físico permitirán llegar a precisar la causa correcta del dolor.

EXÁMENES COMPLEMENTARIOS

Radiología simple. La radiología frontal y lateral de la columna cervical es una primera aproximación, teniendo en cuenta lo ya mencionado: en la población general mayor de 60 años, los cambios degenerativos son habituales y no siempre se relacionan con el cuadro clínico. Es particularmente útil en la detección de lesiones óseas degenerativas, sin compromiso neurológico. La tomografía axial computarizada y la resonancia nuclear magnética son superiores en definición.

Resonancia nuclear magnética. La resonancia nuclear magnética es particularmente útil cuando se sospecha compromiso radicular discal, compresión medular por estrechez del canal raquídeo (raquiestenosis), infecciones discovertebrales, abscesos peridurales, invasión tumoral metastásica y afecciones primariamente neurológicas como la esclerosis múltiple.

Cintigrafía. La cintigrafía ósea es un examen inespecífico, ventajoso solo frente a casos de sospecha de lesión ósea destructiva no evidente a la radiología simple, especialmente de origen metastásico o infeccioso.

Electromiografía y velocidad de conducción nerviosa. Los estudios electromiográficos y de velocidad de conducción nerviosa permiten corroborar la existencia de daño neurológico, las raíces afectadas y diferenciarlo de una enfermedad de origen miopático.

Circulación de los vasos del cuello. El examen de la circulación de los vasos del cuello se reserva para los pacientes con síntomas dependientes del territorio carotídeo y/o vértebro-basilar y permiten objetivar la severidad de la obstrucción de los vasos mencionados.

Ecografía. La ecografía tiene su indicación principal en el estudio de las partes blandas precervicales (tiroides y anexos), lesiones tumorales y de las glándulas salivales, cuyo dolor puede irradiarse a la columna cervical.

Enfoque diagnóstico del dolor cervical y cervicobraquialgia en clínica

La región cervical sirve de soporte para el cráneo, lo une al tórax y es una vía de paso para diversas estructuras neurológicas y vasculares. De su compleja anatomía ósea, muscular y ligamentosa, depende su gran movilidad. El dolor, la limitación de la movilidad y el compromiso neurológico son las principales manifestaciones de las afecciones de la columna cervical. Los síntomas que pueden presentar los pacientes son múltiples y van desde el dolor localizado o irradiado con o sin carácter radicular, a cefalea, vértigos, náuseas y signos neurológicos medulares. Las causas de patología cervical son diversas, predominando las debidas a lesiones degenerativas de las estructuras del área cervical. El estudio para llegar a la causa de los síntomas y signos debe ser manejado con criterio clínico, intentando correlacionar los hallazgos de las imágenes con los síntomas del paciente y con los hallazgos del examen físico. El diagnóstico diferencial del dolor cervical y la cervicobraquialgia depende en gran medida de una historia acuciosa y de una evaluación completa de la región, con especial énfasis en el análisis de los movimientos del cuello, y en un examen neurológico, buscando en forma dirigida un déficit sensitivo o motor y alteraciones en los reflejos. Cuando es pertinente, se utilizan métodos diagnósticos complementarios que permiten objetivar los cambios sospechados.

Figura 7-5. Radiografía de columna cervical: degeneración del disco intervertebral C5-C6.

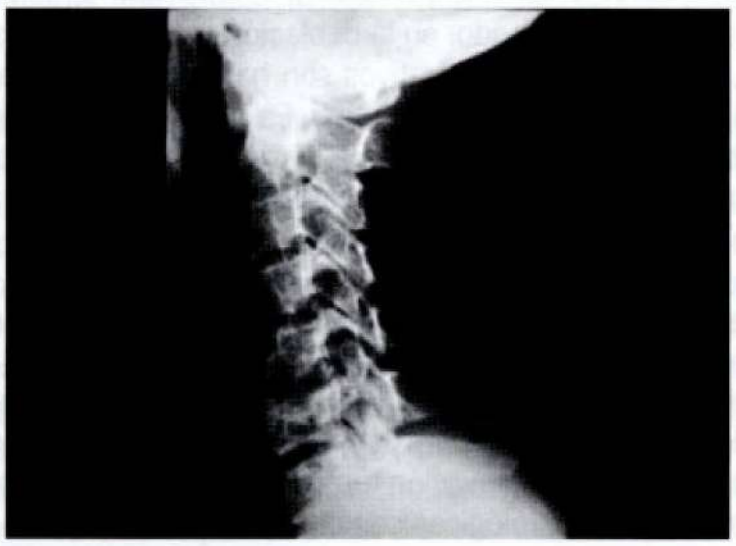

DOLOR LUMBAR Y CIÁTICO

L. Guzmán

El dolor lumbar o lumbago es uno de los problemas de más frecuente de consulta y la principal causa de invalidez por afecciones musculoesqueléticas. Si bien han existido progresos en su evaluación diagnóstica y tratamiento, aún no hay consenso acerca de los mecanismos patogénicos del dolor en un número importante de pacientes.

La columna lumbosacra, las articulaciones sacroilíacas y diversas estructuras abdominales y pelvianas, son fuentes potenciales de dolor lumbar y no son infrecuentes los pacientes con alteraciones psicosomáticas que, entre sus síntomas, acusan dolor lumbar como un hecho predominante, sin que se encuentre una explicación.

ANATOMÍA DE LA REGIÓN LUMBAR

Cada una de las cinco vértebras de la región lumbar se compone de una porción anterior ósea, o cuerpo vertebral, y de una posterior o arco neural, del cual se desprenden las apófisis transversas, la apófisis espinosa y las carillas articulares interapofisiarias, superiores e inferiores (Figura 7-6). La porción del cuerpo que se une al arco neural por delante de la articulación interapofisiaria, es el pedículo, y, la porción por detrás de la interapofisiaria es la denominada lámina. Itsmo es aquella zona ubicada entre ambas articulaciones interapofisiarias.

Las vértebras se relacionan entre sí por un sistema de articulaciones, tres a cada nivel: dos interapofisiarias y la unión discovertebral. El **disco intervertebral** (Figura 7-7) se ubica entre dos cuerpos vertebrales y se compone de un fibrocartílago en forma de anillo, resistente por fuera (**anillo fibroso**). En su porción central, se halla un material viscoso o **núcleo pulposo**, existiendo una transición gradual entre ellos. El anillo fibroso es más grueso y más resistente en su porción anterior y lateral y, más débil, en su región posterior.

Las articulaciones interapofisiarias son articulaciones verdaderas o sinoviales que se articulan entre las inferiores de un cuerpo vertebral con las superiores del subyacente.

El soporte de la columna lumbar depende de los ligamentos longitudinal común anterior y común posterior, que otorgan gran estabilidad al disco intervertebral, excepto en la porción media posterior donde se adelgaza, haciéndose a veces casi inexistente. El ligamento común anterior está también íntimamente adherido al anillo fibroso, reforzándolo. Otros ligamentos que contribuyen al soporte lumbar son: el ligamento amarillo, ubicado entre las láminas de vértebras contiguas, el interespinoso entre las apófisis espinosas, el intertransverso y el iliolumbar.

Figura 7-6. Primera vértebra lumbar.

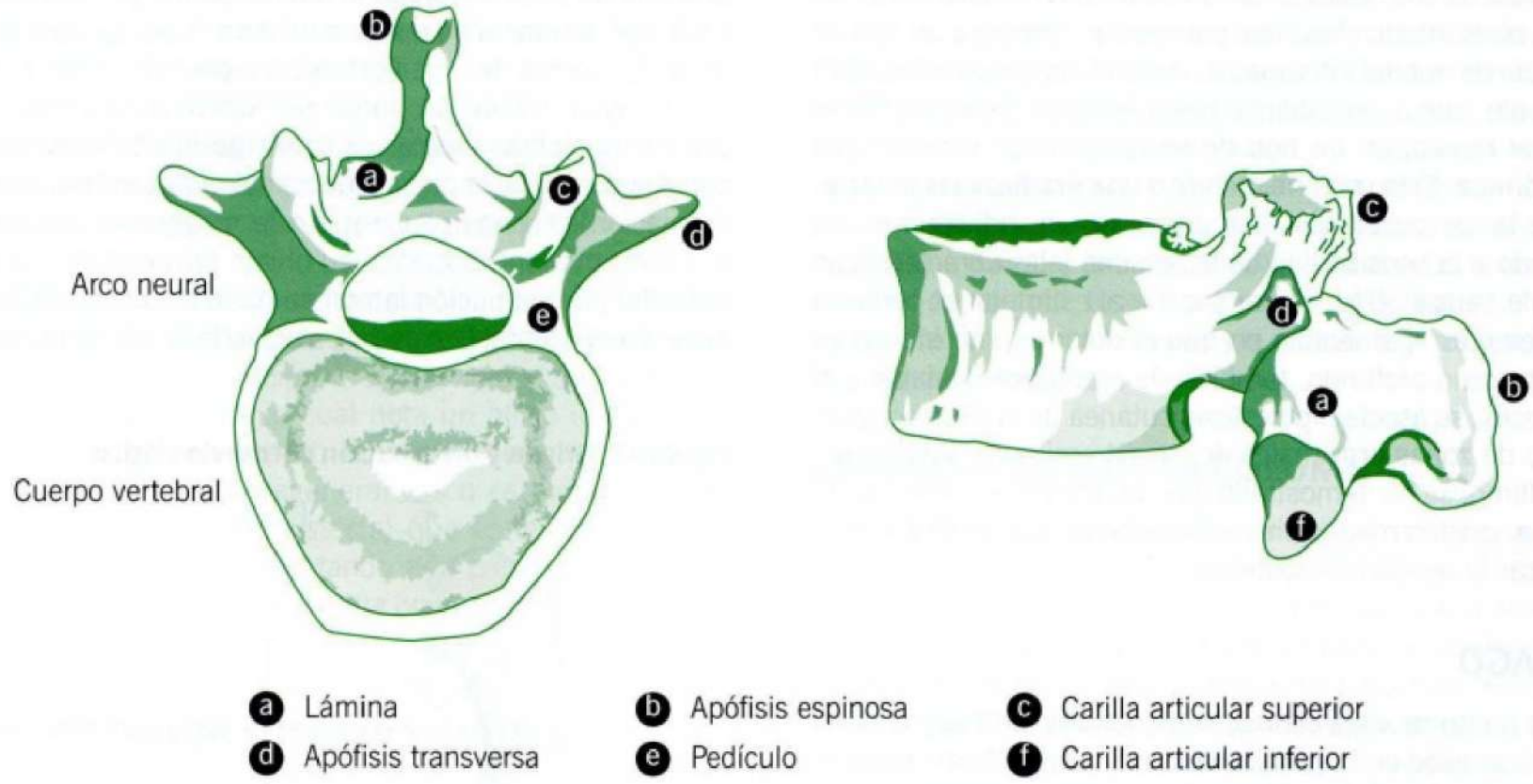

Figura 7-7. A) Disco intervertebral normal; y B) Protrusión lateral del núcleo pulposo con compresión de la raíz nerviosa.

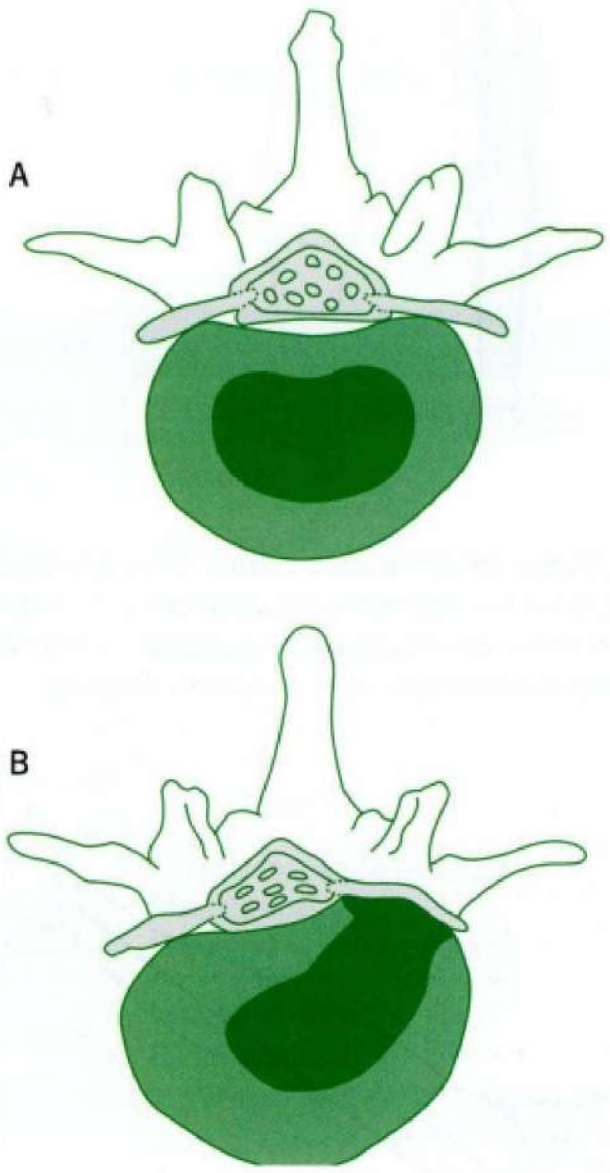

Existe una estrecha relación anatómica entre la columna lumbar, sus estructuras y ligamentos y la médula espinal con sus raíces. La médula espinal en el adulto alcanza hasta el borde inferior de L2 y, de allí hacia abajo, se extienden las raíces nerviosas del plexo lumbosacro, formando la cauda equina. Cada raíz lumbar emerge desde el borde inferior de la vértebra correspondiente, a través del foramen o agujero intervertebral, por delante de las articulaciones interapofisiarias, y en contacto con diversas estructuras lumbares. La raíz correspondiente a cada dermatoma tiene una distribución característica, que permite determinar su compromiso de acuerdo a los hallazgos semiológicos.

La inervación intrínseca de la columna vertebral lumbar permite explicar, en parte, el origen de sus síndromes dolorosos. Las áreas más sensibles a la estimulación nerviosa son la raíz nerviosa, las articulaciones interapofisiarias, la porción externa del anillo fibroso, el periostio de las vértebras y algunos ligamentos, tales como los vertebrales comunes, anterior y posterior y, el interapofisiario.

Se ha demostrado, además, la existencia de fibras nerviosas que nacen en cada una de las raíces y que tiene anastomosis con ramos de las dos vértebras superiores, además de ramificaciones que vienen del lado opuesto. Ello explica, en parte, que las sensaciones dolorosas de origen lumbar no puedan localizarse en un solo punto bien preciso sino que aparecen diseminadas en un amplio sector de la región, habitualmente abarcando zonas a ambos lados del sitio presuntivamente dañado. Existe aún considerable controversia acerca del tipo y características del dolor y su irradiación al estimular algunas de estas estructuras.

La irritación de una raíz lumbar da origen a un tipo de dolor irradiado característico del dermatoma afectado (**dolor radicular**). El dolor es agudo, lancinante, y se acompaña de parestesias e hipoestesia y, si el estímulo es sostenido o muy intenso, puede llevar a una paresia y daño neurológico irreversible.

En cambio, son difíciles de identificar los cuadros dolorosos provenientes de otras estructuras lumbares. La estimulación de las articulaciones interapofisiarias, por ejemplo, provoca un tipo de dolor sordo de irradiación variable, dependiente de la intensidad del estímulo, que puede abarcar hasta la región glútea o porción media del muslo, en un tipo de representación denominada **esclerotómica**. Esta no corresponde a una irradiación radicular, sino que la sensación dolorosa difiere de un individuo a otro de acuerdo a la sensibilidad de la persona y las características del agente causal. Algo similar sucede al estimular el periostio y los diferentes ligamentos, en que el dolor que se induce es percibido como profundo, también de irradiación variable y al que, a veces, se asocia hiperestesia cutánea de la misma región lumbar o de zonas proximales de las extremidades inferiores.

Por último, se ha demostrado que, aparte de la estimulación mecánica, existen mediadores inflamatorios, que contribuyen a intensificar la sensación dolorosa.

LUMBAGO

Desde el punto de vista clínico, se denomina lumbago al dolor lumbar localizado en la zona lumbar y que se extiende hacia el sacro y parte alta de los glúteos y que puede irradiarse hacia la zona posterior de los muslos, sin caracteres radiculares. De acuerdo al tiempo de evolución, se define como agudo si tiene menos de 4 semanas de evolución y, crónico si ya lleva más de 2 meses desde su comienzo. El término crónico reagudizado se aplica a aquel paciente que presenta cuadros de dolor lumbar a repetición, de intensidad moderada o leve, y que súbitamente, presenta una agudización del problema.

El término **lumbago inflamatorio** se reserva para pacientes menores de 40 años, con dolor lumbar con más de 3 meses de evolución, nocturno, peor en la mañana, rigidez de al menos 30 minutos, que no alivia con el reposo, mejora con la actividad y tiene buena respuesta al uso de antiinflamatorios. Su presencia es sugerente de una pelviespondilopatía.

SÍNDROMES NEUROLÓGICOS ORIGINADOS EN LA COLUMNA LUMBOSACRA

Los síndromes neurológicos que se originan en la columna lumbosacra son la cruralgia, la lumbociática, el compromiso del plexo sacro y la pseudoclaudicación lumbar (Tabla 7-6).

Cruralgia. La cruralgia, es un dolor con carácter radicular pero que compromete las raíces lumbares altas L2- L3, y L3-L4, dando origen a dolor referido al muslo con disminución de la fuerza y pérdida del reflejo rotuliano.

Tabla 7-6. Síndromes neurológicos originados en la columna lumbosacra

Cruralgia
Lumbociática
Compromiso del plexo sacro
Claudiación lumbar

Lumbociática. La lumbociática afecta las raíces L4-L5 y L5-SI provocando dolor irradiado al muslo, pierna por su cara lateral y pie, con ausencia de reflejo aquiliano, hipoestesia y, en casos severos, paresia de dorsiflectores del pie (ver *Dolor*, Figura 1-6, p. 27). Esta irradiación puede ser reproducida o intensificada con las maniobras propias de la elongación del nervio ciático o por el aumento de la presión del canal raquídeo (tos, estornudo, defecación) (Figuras 7-8 y 7-9). En la mayoría de los pacientes que presentan lumbociática su origen proviene de compresión radicular por herniación lateral de parte del núcleo pulposo del disco intervertebral (Figura 7-7), afectando la raíz de un solo lado.

Figura 7-8. Origen y distribución del nervio ciático.

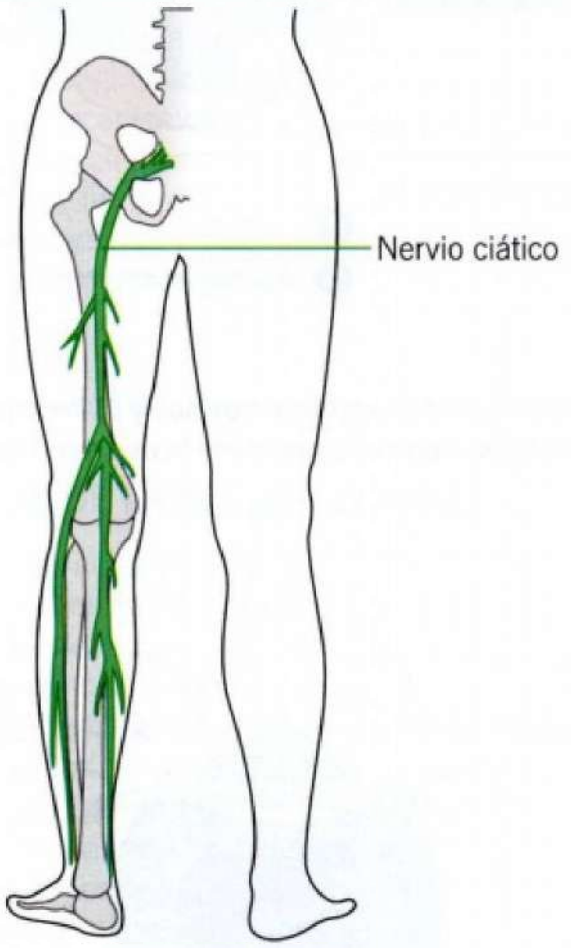

Figura 7-9. Signos de elongación ciática. Dolor a lo largo de la cara posterior de la extremidad inferior (trayecto del nervio ciático) al elevar pasivamente el miembro (Signo de Lasègue), o sobreextender el nervio con dorsiflexión del pie (maniobra de Gowers-Bragard).

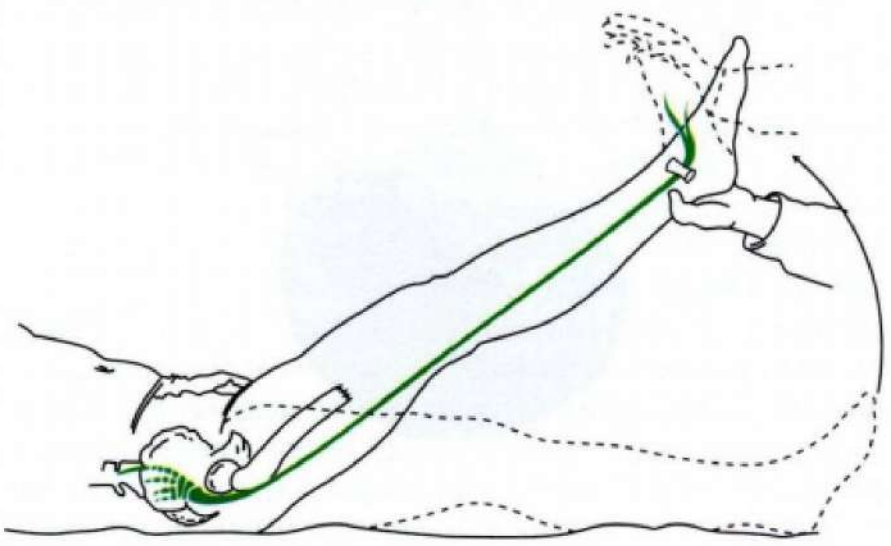

En algunas ocasiones, sin embargo, la protrusión discal es central y no lateral, afectando toda la cola de caballo, ocasionando dolor lumbar y ciático bilateral que se acompaña de retención urinaria y de incontinencia fecal.

Compromiso del plexo sacro. El compromiso del plexo sacro provoca incontinencia rectal, retención urinaria y anestesia o hipoestesia en silla de montar en la región perineal.

Claudicación lumbar. Se denomina claudicación lumbar al fenómeno doloroso lumbar y de ambas extremidades inferiores inducido por la deambulación o el ejercicio y que obliga al paciente a detenerse, con lo cual nota un alivio instantáneo. Este dolor, que no aparece en reposo ni durante la noche, es producto de cambios degenerativos o estructurales (por desplazamiento anormal o listesis) que estrechan el canal raquídeo (raquiestenosis), afectando a la cola de caballo y si bien su patogenia es discutida, entre otras razones, se atribuye a isquemia de las raíces.

CAUSAS DE DOLOR LUMBAR Y CIÁTICO

Las posibles causas que pueden provocar dolor lumbar y ciático se describen en la Tabla 7-7.

Tabla 7-7. Causas de dolor lumbar y ciático

Partes blandas	
Musculoligamentosas Posturales Traumáticas Fibrositis	
Columna lumbar	
Degenerativas	(Discales-interapofisiarias)
Traumáticas	Fracturas
Inflamatorias	Pelviespondilopatías
Infecciosas	Bacterianas o TBC Absceso epidural
Metabólicas	Enfermedad ósea metabólica (osteoporosis-osteomalacia-hiperparatiroidismo) Enfermedad de Paget
Neoplásicas	Primitivas (cauda equina medulares) Metastásicas Leucemia-linfoma-mieloma
Malformaciones	Espondilolistesis Raquiestenosis
Dolor referido	
(Renal, ginecológico, aórtico, retroperitoneal, etc.)	

La diferenciación entre el dolor lumbar y ciático requiere de un estudio del tipo de dolor y sus características, que incluye forma de comienzo (brusco, paulatina, después de un ejercicio, trauma, o al levantar un objeto), tiempo de evolución, severidad, influencia de los cambios posturales y su relación con los esfuerzos y la deambulación o si el dolor se intensifica durante la noche o en reposo. Finalmente, se debe interrogar al paciente dirigidamente acerca de la irradiación, su extensión (si abarca una o ambas extremidades y hasta donde), si aumenta al cambiar de postura, toser o estornudar, al defecar o al caminar. La asociación con parestesias y/o paresia son muy sugerentes de una radiculopatía.

EXAMEN FÍSICO DE LA COLUMNA

Debe incluir la inspección: análisis de la postura, verificando la presencia de contracturas musculares, deformaciones, escoliosis y, luego, explorar la movilidad de todos sus segmentos: cervical, dorsal y lumbar y la medición de la expansión torácica. Posteriormente, se realiza una evaluación palpatoria de las apófisis espinosas, la musculatura paravertebral, las crestas ilíacas, las regiones isquiáticas y trocantéreas. La movilidad de la región lumbar es esencialmente anteroposterior o de flexoextensión, con mínima movilidad lateral. El test de Schober modificado permite objetivar la movilidad: consiste en medir la separación de las apófisis espinosas tomando como referencia dos puntos, uno ubicado 10 cm por encima de la cresta ilíaca y, el otro, 5 cm bajo ella: al realizar una flexión lumbar anterior, la separación entre estos puntos es al menos 6 cm.; si es menor, sugiere perdida de movilidad o rigidez y se describe como tal. Algunas afecciones como las infecciones discovertebrales, las metástasis óseas y las fracturas osteoporóticas se asocian al dolor de reposo y nocturno, una limitación severa de la movilidad que invalidan al paciente impidiéndole moverse en la cama o ponerse de pie.

Las pelviespondilopatías, se caracterizan por dolor, a veces a nocturno, y rigidez, sobre todo en la mañana o después de reposo prolongado, que cede en el transcurso del día hasta casi desaparecer en las tardes. Las radiculopatías agudas también pueden inducir dolor de reposo e impedimento, por contractura muscular y escoliosis antálgica, siendo la irradiación que sigue el trayecto del nervio, el pilar esencial del diagnóstico.

En cambio, en las afecciones degenerativas discovertebrales (discopatías) o interapofisiarias (espondiloartrosis), los trastornos en la movilidad del segmento lumbar son relativamente discretos y, pese a tener severos cambios radiológicos, presentan mínimas alteraciones funcionales; el dolor, es más bien molesto que invalidante, es habitualmente de actividad o aparece luego de estar de pie por tiempos prolongados y cede con el reposo.

El examen de columna se complementa con una evaluación neurológica sistemática, analizando el trofismo y fuerza muscular, la marcha, los reflejos rotulianos y aquilianos y la sensibilidad. Si existe la sospecha de una radiculopatía compresiva crural o ciática, se intenta objetivarlas mediante la elongación de la raíz nerviosa afectada. Para las cruralgias (compromiso L3-L4), se coloca al paciente en decúbito ventral y se extiende el muslo, lo que reproduce el dolor. Para las ciatalgias (compromiso de L4-L5 y L5-SI), con el paciente en decúbito supino se extiende

toda la pierna, lo que ocasiona un dolor que nace en la porción lumbar baja y se irradia por toda la extremidad hasta el dorso del pie (maniobra de Lasègue). Si la compresión radicular es severa, la extensión de la pierna opuesta, aparentemente sana, se reitera la misma sensación dolorosa en la afectada. Esta maniobra puede ser complementada manteniendo al paciente sentado y haciéndolo estirar la pierna comprometida, lo que debe reproducir el dolor radicular. También, pueden existir parestesias e hipoestesia y, si el compromiso neurológico es muy severo, paresia de la dorsiflexión del pie, provocando claudicación de la marcha.

Ante un dolor lumbar más o menos intenso con movilidad normal, sin puntos dolorosos, siempre se debe considerar la posibilidad de que el dolor sea referido proveniente de otras estructuras. Afecciones como la úlcera duodenal activa o perforada, cólico nefrítico, tumores pancreáticos, linfomas u otras afecciones ganglionares retroperitoneales, aneurismas de aorta rotos, enfermedades ginecológicas, pueden referirse a la región lumbar y sacra. Cuadros como los cólicos nefríticos, por ejemplo, en los que el dolor lumbar puede ser muy intenso, la irradiación es anterior o a los genitales y la movilidad lumbar conservada y la deambulación alivia el problema. A su vez, el dolor lumbar que aparece de noche sin alteración de los movimientos normales de columna es, a su vez, muy sugerente de neoplasia retroperitoneal, que puede ser de ganglios linfáticos, páncreas, renales o metastásica. En el aneurisma aórtico abdominal roto, aparte del dolor, puede palparse una masa abdominal acompañada de un soplo característico y alterarse los pulsos femorales.

EXÁMENES COMPLEMENTARIOS

Exámenes de rutina. Esta dependerá de cada paciente y de su contexto clínico. Los exámenes de rutina: hemograma, VHS, perfil bioquímico, función renal, examen de orina, electroforesis de proteínas séricas, inmunofijación si se sospecha una enfermedad mieloproliferativa, permiten afinar la orientación acerca de la posible causa del dolor lumbar.

Imagenología. Para los estudios diagnósticos de imagen, existen diversas alternativas. Estas son, la radiología simple convencional, en dos planos, anteroposterior y lateral; la tomografía axial computarizada (TAC) y la resonancia nuclear magnética (RNM).

La **radiología convencional** sigue siendo de enorme utilidad y no debe ser desechada, sobre todo en estudio inicial de lesiones óseas o discales crónicas. El término radiológico que más frecuentemente se utiliza para describir las lesiones degenerativas del disco intervertebral es el de discopatía y, a la proliferación ósea que las acompaña se le denomina **espondilosis** (Figura 7-10). La lesión degenerativa de la articulación interapofisiaria es la **espondiloartrosis**.

La lesión interapofisiara secundaria a una afección inflamatoria, el compromiso se denomina **espondiloartritis**. **Sindesmofitos** son los puentes óseos que unen a dos o más vértebras y que se observan en estas mismas afecciones inflamatorias o pelviespondilopatías. El término **espondilitis** o **espondilodiscitis** se reserva para la lesión del disco intervertebral de causa infecciosa, bacteriana, TBC o micótica. Listesis es el desplazamiento

Figura 7-10. Radiografía lateral de la columna lumbosacra. Se observan osteofitos ("picos de loro").



anormal de una vértebra sobre otra y puede ser hacia adelante (**anterolistesis**) o hacia posterior (**retrolistesis**).

En la mayoría de los pacientes que consultan por dolor lumbar agudo no complicado, o simple, el problema remite en una semana y, por ello, no requieren estudio radiológico en la primera consulta. El estudio se reserva para un grupo de pacientes que presenta ciertas características especiales, entre las que están los jóvenes menores de 25 años por la posibilidad de que tengan alguna anomalía estructural o estén iniciando una pelviespondilopatía; y los mayores de 60 años, por riesgo de fracturas patológicas por osteoporosis o metástasis. También se requiere estudio precoz cuando existen antecedentes traumáticos, dolor nocturno, o persistente que no cede a las medidas habituales, aquellos que presenten afecciones sistémicas (diabetes, nefropatía crónica o neoplasias) y enfermos que tienen síntomas y signos radiculares.

Tomografía axial computarizada y resonancia nuclear magnética. La TAC se prefiere ante la sospecha de lesión ósea primaria o metastásica por su buena definición de las alteraciones del hueso. La RNM, en cambio, es de elección frente a la sospecha de compromiso neurológico por hernia discal simple o complicada por migración de material discal dentro del canal raquídeo, o estrechez. La RNM también es de preferencia ante la sospecha de lesiones infecciosas discales, de partes blandas (como abscesos peridurales) o prevertebrales vecinas (como el absceso del psoas) y en enfermedades primarias de la médula espinal, como la esclerosis múltiple, la siringomielia y otras enfermedades degenerativas neurológicas con compromiso medular.

Las articulaciones sacroilíacas se estudian de preferencia en los pacientes que presentan lumbago inflamatorio, caracterizado por dolor nocturno, rigidez y buena respuesta al tratamiento con antiinflamatorios en los que se sospecha una pelviespondilopatía. La RNM es el estudio preferido de las sacroilíacas por su mayor sensibilidad y precocidad en la detección de los cambios.

Angio TAC y angio RNM. Estas tecnologías se reservan frente a la posibilidad de un aneurisma aórtico complicado o de lesiones proliferativas pancreáticas o renales.

Electromiografía y estudio de velocidad de conducción nerviosa. Ante la sospecha de radiculopatía, la electromiografía y el estudio de la velocidad de conducción nerviosa permiten confirmar su presencia en casos dudosos y, al mismo tiempo, precisar cuál es la raíz afectada.

ENFOQUE DIAGNÓSTICO DEL PACIENTE CON DOLOR LUMBAR Y CIÁTICO EN CLÍNICA

Enfrentados a un paciente con dolor lumbar, el objetivo central de su evaluación es identificar su posible causa, separando las afecciones localizadas de aquellas que tienen compromiso radicular y reconocer las afecciones complicadas o potencialmente graves del lumbago mecánico simple. En la mayoría de los enfermos con lumbago solo es necesario practicar algunos exámenes de rutina (hemograma, VHS, estudio de función renal y hepática y examen de orina) y el estudio de imágenes cuando es apropiado. Factores de riesgo a considerar ("banderas rojas") para decidir la complejidad de exámenes a realizar son la edad, el antecedente de traumatismo, infecciones o neoplasias, rigidez severa, paresias e incapacidad para deambular, incontinencia urinaria o fecal, fiebre, baja de peso, y anemia entre otras condiciones que sugieren mal pronóstico. Si se sospecha una neoplasia se requieren estudios complementarios más sofisticados como electroforesis de proteínas, inmunofijación, biopsia vertebral, mielograma y otros. Con los elementos anamnésticos y del examen físico se puede llegar con probabilidad muy alta a un diagnóstico clínico, que el estudio de laboratorio y de imágenes confirmará y, solo una minoría, necesitará de una evaluación más compleja.

LESIONES MUSCULOESQUELÉTICAS

M. Gasic

El estudio semiológico acucioso en lesiones musculoesqueléticas permite una precisión diagnóstica en la mayoría de los casos. La historia detallada del evento traumático y una exploración física meticulosa y bien sistematizada, son de la mayor importancia. Los exámenes complementarios, en especial imagenológicos, permiten confirmar la sospecha diagnóstica.

HISTORIA CLÍNICA

La historia del evento debe tomar en consideración cuatro elementos esenciales de una lesión musculoesquelética (Tabla 7-8), a saber:

- **Magnitud de la energía traumática absorbida.** Esta determina la gravedad del daño tisular, ya sea localizada de un segmento o comprometiendo dos o más sistemas orgánicos (politraumatismo con riesgo de desequilibrio vital brusco). En víctimas de accidentes de alta energía (del tráfico, caídas de altura, derrumbes, desastres naturales) el examen semiológico debe ser especialmente meticuloso.

Tabla 7-8. Elementos esenciales a considerar en las lesiones musculoesqueléticas

Magnitud de la energía traumática	→	Gravedad del daño tisular
Dirección y duración de la fuerza	→	Mecanismo de lesión
Otras posibles estructuras comprometidas	→	Complicaciones
Grado de contaminación (lesiones abiertas)	→	Infección

- **Mecanismo de lesión.** Este se determina por el relato de cómo ocurrió el accidente y las evidencias de impactos corporales encontrados en el examen físico, los que permiten determinar la magnitud y dirección de la energía traumática absorbida y sospechar las posibles lesiones que puedan haber provocado.
- **Complicaciones asociadas al daño osteoarticular.** Debe tenerse un alto índice de sospecha del posible compromiso de las estructuras vecinas más delicadas: médula y raíces en lesiones de la columna, aparato urogenital en los traumatismos pelvianos, lesión de vaso mayor o compromisos de plexo o troncos nerviosos, en toda fractura o luxación de una extremidad.
- **Grado de contaminación de las heridas.** Cualquiera sea el elemento que las produzca (vidrios, clavos, utensilios cortantes, arma blanca o dislaceraciones), la contaminación del agente vulnerante determina la cantidad de inóculo y la consiguiente gravedad que pueda tener una posible infección. Si la herida penetra una articulación o alcanza el foco de fractura, una infección será desastrosa. Especial cuidado debe tenerse con las heridas denominadas "tetanígenas", ocurridas en potreros, acequias, alcantarillados, mataderos o basurales, susceptibles de estar contaminadas con agentes anaeróbicos.

SÍNTOMAS Y SIGNOS: CONSECUENCIAS DEL DAÑO TISULAR

Los síntomas y signos en las lesiones musculoesqueléticas están relacionados con las consecuencias del daño tisular: inflamación traumática; pérdida de soporte esquelético; pérdida de la función articular; isquemia vascular; déficit neurológico o alteraciones tróficas de extremidades (Tabla 7-9).

Inflamación traumática. Las sustancias liberadas por el daño tisular determinan una inflamación local, que inicia el proceso de reparación, a la vez que sensibiliza las terminaciones dolorosas libres, provocando dolor.

Dolor. Es más intenso en el foco de la lesión, disminuyendo en la medida que uno se aleja de él. Este hecho permite localizar con exactitud el sitio de una lesión de ligamentos o una fractura, solo mediante la palpación digital.

Tabla 7-9. Síntomas y signos en lesiones musculoesqueléticas

Inflamación traumática
Dolor
Edema local
Equimosis
Hematoma
Pérdida del soporte esquelético
Impotencia funcional
Deformidad visible de la extremidad
Rotación externa (cadera)
Marcada deformidad (fémur, tibia)
Crujido óseo al palpar deformidad
Pérdida de la función articular
En rodilla derrame intraarticular (hemartrosis, sinovitis post traumática)
Bloqueo articular con deformidad fija
Inestabilidad articular con "bostezo"
Movilidad articular anormal
Deformidad y crujido óseo (luxofracturas)
Complicaciones
Alteración pulsos periféricos
Aumento difuso de la extremidad
Pérdida función motora
Pérdida función tendinosa
Alteración trófica postraumática

Edema local. Ocurre como consecuencia del daño tisular, va en aumento en las horas que siguen al traumatismo, puede llegar a ser muy importante en su volumen y extensión en lesiones de mayor energía, o más bien localizado, en caso de torceduras o contusiones simples. Al cabo de 24 horas, esta reacción se estabiliza y el aumento del volumen se detiene. Esta reacción inflamatoria consecutiva al traumatismo obliga, en la primera atención, a efectuar la inmovilización del segmento mediante férulas, valvas o yesos abiertos. Nunca con yesos cerrados, que podrían provocar un síndrome compartimental externo, isquemia de la extremidad y secuelas funcionales graves.

Equimosis. Salvo en lesiones leves, es un signo constante y se debe a la rotura de los vasos que irrigan músculos, huesos, cápsulas y ligamentos. La extravasación de sangre infiltra los tejidos de la zona afectada, contribuye al aumento de volumen por el edema asociado y le da una coloración morada violácea a la zona traumatizada.

Este aumento de volumen es blando, con signo de la fosita positivo (a la presión digital queda hundido por algunos minutos), no fluctuante. Su extensión está relacionada con la magnitud del daño.

Hematoma. Se constituye como un aumento de volumen de tamaño variable, sensible y fluctuante, que es secundario al acúmulo de sangre al ocurrir una disrupción de los tejidos blandos y roturas de vasos perforantes de las fascias profundas. En casos de sangramiento importante, el hematoma puede aumentar de tamaño y ser disecante.

Iniciada la reparación de los tejidos dañados, disminuye el dolor y el edema y cambia la coloración de la equimosis, de morada a un ocre verduzco. De igual forma, el aumento de temperatura y enrojecimiento local, van disminuyendo.

Pérdida del soporte esquelético. Se expresa como impotencia funcional inmediata, habitualmente con deformidad visible de la extremidad. A nivel de la columna vertebral la deformidad es menos evidente.

Si hay compromiso óseo de extremidades superiores, el paciente mantendrá la extremidad lesionada adosada al cuerpo, sujetándola con su mano sana.

En extremidades inferiores se produce una rotación externa si es la cadera la fracturada o, una marcada deformidad, si la disrupción es del fémur o la tibia. Al palpar o al corregir la deformidad del segmento, se percibe crujido óseo. Si hay una lesión de la columna, el accidentado se niega a sentarse o ponerse de pie.

Pérdida de la función articular. El compromiso de uno o más de los componentes articulares se expresa por diversos signos semiológicos:

- **Aumento de volumen por derrame intraarticular**, que puede ser de instalación rápida, en pocas horas, debido a extravasación de sangre (hemartrosis); o instalarse lentamente, varios días, por aumento de producción de líquido sinovial (sinovitis postraumática).
- **Bloqueo articular con deformidad** fija por pérdida completa de la relación entre sus componentes óseos.
- **Movilidad articular anormal**, asociada a deformidad y crujido óseo, en casos de luxofracturas.
- **Inestabilidad articular con "bostezo"**, debido a disrupción de ligamentos y cápsula articular (Figura 7-11).

Figura 7-11. Maniobra para buscar el signo del bostezo (o del cajón). Presente en la ruptura ligamentosa parcial de la rodilla (grado II) y en la ruptura cápsulo-ligamentosa completa (grado III).

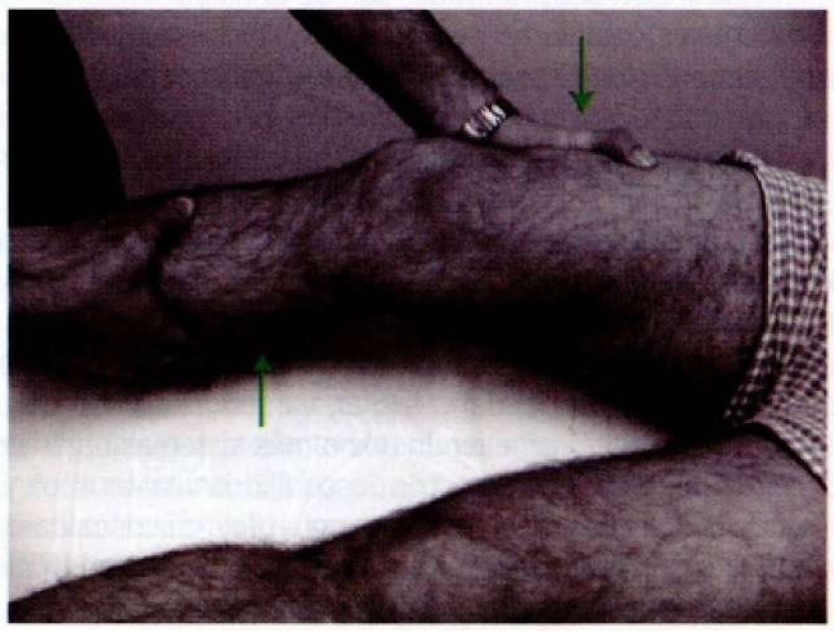

A nivel de la columna vertebral, las lesiones óseas, ligamentosas y musculares provocan una rigidez refleja que inmoviliza el segmento. A nivel del cuello, este espasmo muscular antálgico se expresa como un tortícolis postraumático. En la zona lumbar, por rigidez en la flexión anterior. Si existe una lesión de mayor magnitud, una luxo fractura, el accidentado se mantendrá en decúbito dorsal.

Complicaciones. Los síntomas y signos relacionados con las posibles complicaciones, en traumatismos cerrados (fractura y/o luxación), dependen de las estructuras anatómicas lesionadas; en traumatismos abiertos, van a depender de la dirección y profundidad de las heridas, según el agente vulnerante.

Verificar:

- **Alteración de los pulsos periféricos distales a la lesión:** ya sea ausencia de pulso o asimetría en su amplitud.
- **Consistencia del aumento de volumen difuso de la pierna o antebrazo:** si es leñosa indica la existencia de un síndrome compartimental. El dolor del segmento es persistente, que no se alivia con la inmovilización. La extensión o flexión pasivas de los dedos, del pie o mano, provoca marcado aumento del dolor.
- **Pérdida de la función neurológica motora-sensitiva distal a la lesión:** por compromiso de las distintas estructuras nerviosas: médula, plexos o troncos periféricos.
- **Pérdida de la función tendinosa:** ocurre de inmediato en la rotura del tendón de Aquiles, en la rotura de los flexores de los dedos de la mano y de los extensores del pulgar. Se presentan con el tiempo y van progresando cuando son los tendones extensores de los dedos largos de la mano los lesionados.
- **Alteraciones tróficas postraumáticas:** que aparecen días o semanas después de un traumatismo al retirar la inmovilización: piel de aspecto liso y brillante, crecimiento aumentado de los fanéreos, rigidez articular y atrofia muscular.

Evaluación del síntoma dolor

El dolor, siendo un síntoma constante, derivado del daño tisular traumático tiene, además, una connotación emocional en la persona –sufrimiento– que se relaciona con factores psicosociales y culturales propios. La influencia de estos factores se expresan a través del cerebro emocional que, actuando por medio de neurotransmisores (encefalinas y endorfinas), facilitan o bloquean los mecanismos de control central del dolor. Por ello es esencial, para una correcta evaluación del dolor, considerar no solo su componente sensorial –daño de los tejidos–, sino también el componente emocional asociado: sufrimiento. Con frecuencia es posible observar, en caso de lesiones de menor importancia reacciones exageradas de sufrimiento, que indican un significativo componente psicógeno y/o compensatorio del accidentado.

SEMIOLOGÍA DE LESIONES ESPECÍFICAS

Aspectos semiológicos en lesiones específicas: musculares, de cápsulas y ligamentos, tendinosas, neurológicas periféricas y esqueléticas (luxaciones, luxofracturas, fracturas) (Tabla 7-10).

Tabla 7-10. Lesiones musculoesqueléticas específicas

Lesiones musculares
Lesiones de cápsulas y ligamentos
Lesiones tendinosas
Lesiones neurológicas periféricas
Fracturas, luxofracturas y luxaciones
Lesiones meniscales
Lesiones según condiciones anatómicas y fisiológicas
Fracturas en niños
Fracturas en la tercera edad
Fracturas en huesos patológicos
Fracturas por fatiga

Desgarros musculares

Ocurren en deportistas aficionados, por contractura muscular disarmónica al iniciar actividades físicas habituales, de forma brusca o forzada. Los músculos más frecuentemente comprometidos son: tríceps sural, bíceps sural y aductores del muslo.

Historia clínica. Sin molestias previas musculares de extremidades inferiores, el sujeto, al iniciar un pique o mientras está trotando, tiene un tirón en la pantorrilla, de intensidad dolorosa variable, percibido en ocasiones como chasquido audible y en otras, como una sensación de haber recibido una pedrada. De inmediato hay dolor y dificultades al caminar, que aumentan con el apoyo de antepié y dedos en la fase de despegue de la marcha, en especial al subir escaleras.

Examen físico. Marcha claudicante, el individuo no es capaz de ponerse en punta de pies por aumento del dolor. Palpación del gemelo medial muy sensible en la unión tendomuscular. El tendón de Aquiles se palpa indemne. Si han pasado algunos días, es probable observar equimosis del tercio distal de la pierna, bastante más abajo del sitio doloroso, lo que ocurre por acción de la gravedad. El diagnóstico diferencial debe plantearse con una flebotrombosis, en cuyo caso es posible que hayan existido molestias previas. A diferencia del desgarro, el dolor a la palpación se localiza en la línea media y es más extenso. Además, el edema de la pierna solo cede en forma parcial con el reposo nocturno, a diferencia de la reabsorción significativa de los desgarros.

Lesiones de cápsulas y ligamentos

Los ligamentos y cápsulas son los soportes de las articulaciones que permiten mantener constante las relaciones de contacto entre las superficies articulares en todo su arco de movimiento. Son dañados por mecanismos traumáticos indirectos, generalmente torceduras, cuyos momentos de fuerza se aplican sobre los segmentos adyacentes y que, a nivel de la articulación, son absorbidos por los ligamentos.

Se denomina esguince a una lesión de un ligamento con desgarro de sus fibras, de distinta cuantía. Según la magnitud de la fuerza vulnerante, ocurrirá desde una distensión del

Figura 7-12. Esguince de rodilla. A. Distensión ligamentosa parcial (grado I). **B.** Ruptura ligamentosa parcial (grado II, moderado). **C.** Ruptura completa cápsulo-ligamentosa (grado III, grave).

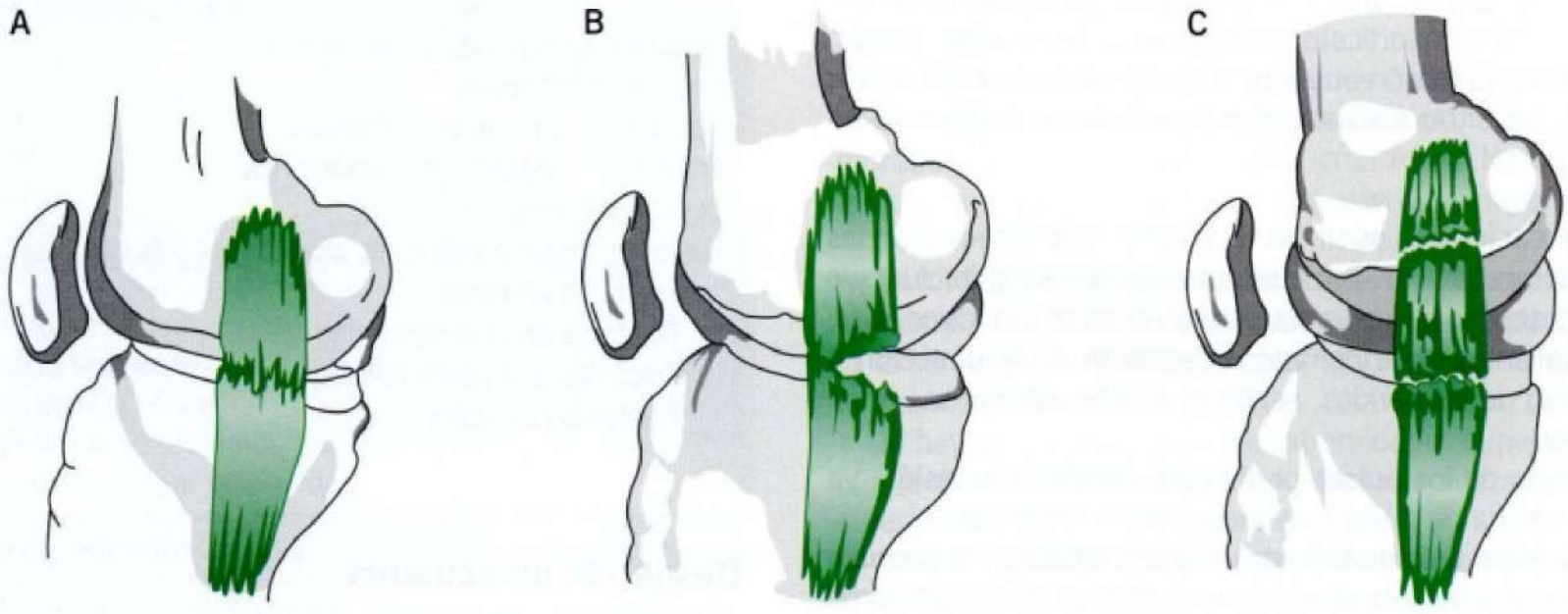

ligamento a una rotura cápsulo-ligamentosa completa (Figura 7-12). Los esguinces son más frecuentes en jóvenes y adultos jóvenes. En adultos mayores el hueso es más débil; por ello, generalmente, se fracturan antes que los ligamentos cedan. En los niños hasta los 14 a 16 años, el punto débil es la fisis o placa de crecimiento, ocurriendo una disyunción-fractura.

Los esguinces son muy frecuentes, sea por accidentes deportivos, laborales o en actividades cotidianas. Afectan con mayor frecuencia al complejo ligamentoso lateral del tobillo y colateral medial de la rodilla. Menos frecuentes, son las lesiones del ligamento cruzado anterior de la rodilla, durante actividades deportivas o a causa de accidentes del tráfico (en particular atropellos). Los ligamentos colaterales de los dedos de las manos, en especial del pulgar y la articulación acromio-clavicular, suelen dañarse en caídas con apoyo de las manos o sobre el aspecto lateral del hombro, respectivamente.

Historia clínica. La historia debe precisar las circunstancias en que ocurrió la torcedura: la energía involucrada es muy distinta si la torcedura ocurrió caminando o corriendo, o bien, si fue un atropello. Seguidamente, debe establecerse el mecanismo de lesión y el grado de incapacidad funcional inmediata que produjo: si pudo continuar la actividad deportiva, apoyar el pie y/o seguir caminando. De haber continuado la actividad, es casi seguro que la lesión del ligamento es menor.

Examen físico. Según su gravedad, las lesiones de cápsulas y ligamentos se clasifican en tres categorías (Tabla 7-11). En el examen físico se verifica si hay tumefacción, si tiene equimosis asociada y si hay signo del bostezo que, según su magnitud, indica una ruptura parcial o total (Figura 7-12). La maniobra para pesquisar este signo siempre se debe hacer en forma comparativa con el lado no comprometido. Recordar que las lesiones grado III, en algunas articulaciones, pueden corresponder a luxaciones que se han reducido de forma espontánea.

Tabla 7-11. Clasificación de las lesiones de cápsulas y ligamentos

Grado I	Leve: distensión ligamentosa
Grado II	Moderado: ruptura parcial ligamento
Grado III	Grave: ruptura completa cápsula y ligamento

Lesiones tendinosas

Hay roturas tendinosas cerradas (traumáticas o espontáneas) y roturas abiertas.

Roturas cerradas traumáticas:

- **Extensor largo de los dedos:** lesión frecuente por traumatismo axial combinado con flexión violenta de la falange distal. Como la falange distal se observa caída, se le ha denominado dedo en martillo (*mallet finger*) (Figura 7-13). Siempre complementar con una radiografía, para determinar existencia de fractura por avulsión ósea. Estas lesiones deben ser derivadas a especialista.
- **Tendón de Aquiles:** su rotura se produce por una contracción muscular disarmónica del tríceps sural al iniciar un "pique". La persona tiene sensación de chasquido y dolor intenso de la pierna, como si hubiera recibido una pedrada. Se produce una impotencia funcional inmediata y completa para la marcha en punta de pies. En las horas siguientes, se produce una tumefacción equimótica extensa. En el examen hay incapacidad de flexión plantar contra resistencia. En decúbito ventral, la compresión manual de la masa gemelar no provoca la flexión plantar del pie, comparada con el lado no lesionado. La radiografía lateral del tobillo es normal.
- **Tendón bicipital largo:** es una lesión infrecuente. Hay sensación audible de "nervio que se corta", seguido de la aparición de "tumor" del relieve bicipital, que corresponde a la retracción muscular del vientre de la porción larga del biceps.

Roturas cerradas espontáneas. Necesariamente, debe existir una condición patológica previa: artritis reumatoidea o

Figura 7-13. Dedo en martillo (*mallet finger*). Se observa caída de la falange distal debido a ruptura traumática cerrada del extensor largo del dedo comprometido.



fractura antigua con algún grado de consolidación viciosa. Los tendones afectados con mayor frecuencia son: el extensor largo del pulgar y los extensores del meñique y anular.

Las roturas espontáneas de los flexores de los dedos de la mano y del tendón de Aquiles se observan en formas graves y progresivas de artritis reumatoidea. La sensación habitual es relatada como si fuera un "elástico que se corta", con pérdida inmediata de la función del dedo.

Roturas tendinosas abiertas. Accidentales, por agresiones o autoinferidas, sea por vidrios, latas, arma blanca, cuchillos, esquirlas o balas. De acuerdo a los principios semiológicos enunciados, frente a cualquier herida –por leve que parezca– debe establecerse el grado de contaminación del agente y un posible de compromiso de tejidos vecinos: vasos, nervio periférico o tendón, dependiendo del sitio y dirección del agente vulnerante. La pérdida de la función distal del tendón es inmediata, salvo para los extensores a nivel del dorso de la mano y dedos largos, en que, debido a la presencia de las *vinculae tendinium* y el plexo extensor digital, la alteración funcional se hace evidente días después de forma progresiva. A nivel de los dedos pueden observarse deformidades en cuello de cisne o *boutonniere* (ojal).

Lesiones neurológicas periféricas

El daño de los plexos, troncos y ramas terminales de los nervios periféricos, según la altura del daño y el mecanismo traumático, se expresan por pérdida parcial o total de la función motora, sensitiva o autonómica (humedad de la piel).

- **Compromiso motor:** la indemnidad motora de la extremidad superior se comprueba con la maniobra de poner en contacto todos los pulpejos estando los dedos en extensión (Figura 7-14); para la extremidad inferior, el movimiento de circunducción del tobillo tiene igual significado.
- **Inervación sensitiva:** esta se explora buscando respuesta al dolor (pinchazo), tacto (mota de algodón o trozo de papel) y humedad de la piel (anhidrosis).

Clasificación de las lesiones neurológicas periféricas. Las lesiones neurológicas periféricas se clasifican en:

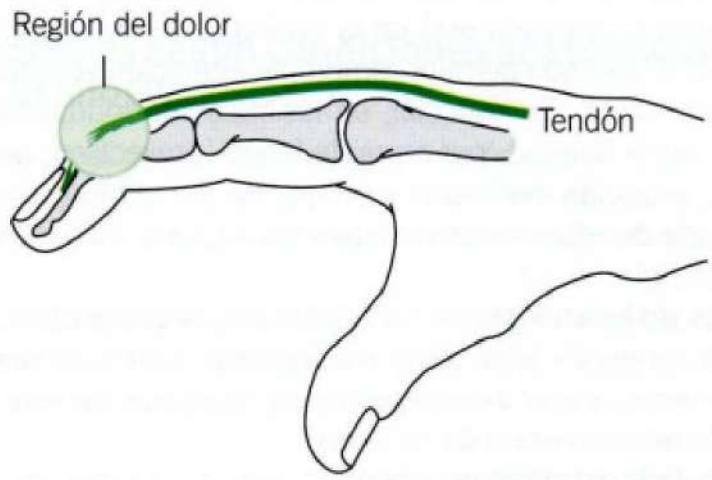

Figura 7-14. Maniobra para comprobar indemnidad motora de la extremidad superior en lesiones neurológicas traumáticas.

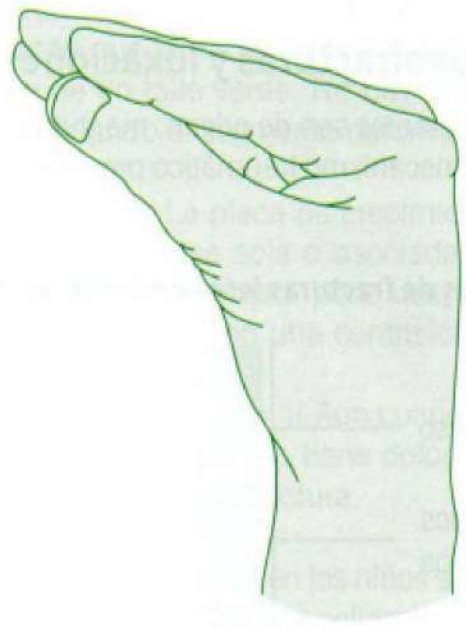

- **Neuroapraxia:** interrupción de los impulsos por lesión de la vaina de mielina; el axón queda indemne. Se recupera por completo en un lapso de 3 a 6 semanas.
- **Axonotmesis:** interrupción de axones y vaina, que determinan una degeneración walleriana distal. La estructura de sostén epineural está conservada. La recuperación ocurre por regeneración axonal en un tiempo variable de 2 a 6 meses (según la distancia entre el sitio lesionado y los efectores periféricos).
- **Neurotmesis:** sección de todo el nervio: epineuro, vaina mielina y axones. No hay recuperación espontánea; requiere de reparación por microcirugía.

Mecanismos de lesión neurológica:

- **Compresiones:** pueden ocurrir en los nervios radial y ciático poplíteo externo en su trayecto adosado al plano óseo, a nivel del canal de torsión del húmero y del cuello de la epífisis proximal del peroné, respectivamente. La compresión mantenida contra el plano óseo, provoca isquemia del nervio, con la consecuente pérdida de la función motora y sensitiva distal, con mano o pie caído. Esta compresión puede ocurrir por posturas anómalas o por aparato de inmovilización mal

aplicado. La recuperación es espontánea en la mayoría de los casos.

- **Heridas:** son la causa más frecuente. Sospechar lesión neurológica si la herida está en la vecindad del trayecto de un nervio. El examen permite comprobar alteración sensitiva y/o motora distal. En especial, en lesiones cortopunzantes (vidrios, arma blanca), por arma de fuego (proyectiles, perdigones, esquirlas metálicas) y por sierras circulares.
  La mayoría de estas lesiones deben ser exploradas para su reparación quirúrgica.
- **Fracturas y/o luxaciones:** las complicaciones neurológicas son poco frecuentes y suelen pasar inadvertidas. Corresponden, generalmente, a una axonotmesis y se recuperan en forma completa en la mayoría de los casos.
- **Tracción de la extremidad superior:** ocurre en traumatismos de alta energía como accidentes en motocicletas, atropellos, caídas de altura, produciendo estiramiento de las raíces que forman el plexo braquial, con extenso daño intraneural. Son altamente incapacitantes y de mal pronóstico.

Fracturas, luxofracturas y luxaciones

Las fuerzas vulnerantes son de origen, magnitud y dirección muy variables. Cada mecanismo traumático provocará patrones típicos de lesión, desplazamientos y complicaciones. El diagnóstico oportuno y correcto de las complicaciones, de los tejidos nobles vecinos, es tanto o más importante que la lesión misma. Por ello, siempre: examine todo el paciente; luego, toda la extremidad, y, por último, la fractura o luxación.

Fractura. Es la solución de continuidad de un hueso por una fuerza vulnerante que sobrepasa su límite de elasticidad, formándose dos o más fragmentos, con o sin desplazamiento. Existen distintos tipos de fracturas, algunas de los cuales se muestran en la Figura 7-15.

Hay fracturas frecuentes que dan signos semiológicos típicos, lo que permite al médico presumir el diagnóstico observando la extremidad lesionada: es el caso de la fractura del extremo distal del radio (fractura de Colles) (Figura 7-16) y la fractura de cadera (Figura 7-17).

Luxación. Es el desplazamiento de su posición funcional de los dos extremos óseos que forman una articulación. Puede ser incompleta –subluxación– con superficies articulares en contacto parcial, o completa.

Luxofractura. En esta, a la pérdida de relación articular se asocia la fractura de uno de sus componentes.

Figura 7-15. Tipos de fracturas (esquemático). A. Completa. **B.** En tallo verde. **C.** Expuesta. **D.** Conminuta. **E.** Patológica.

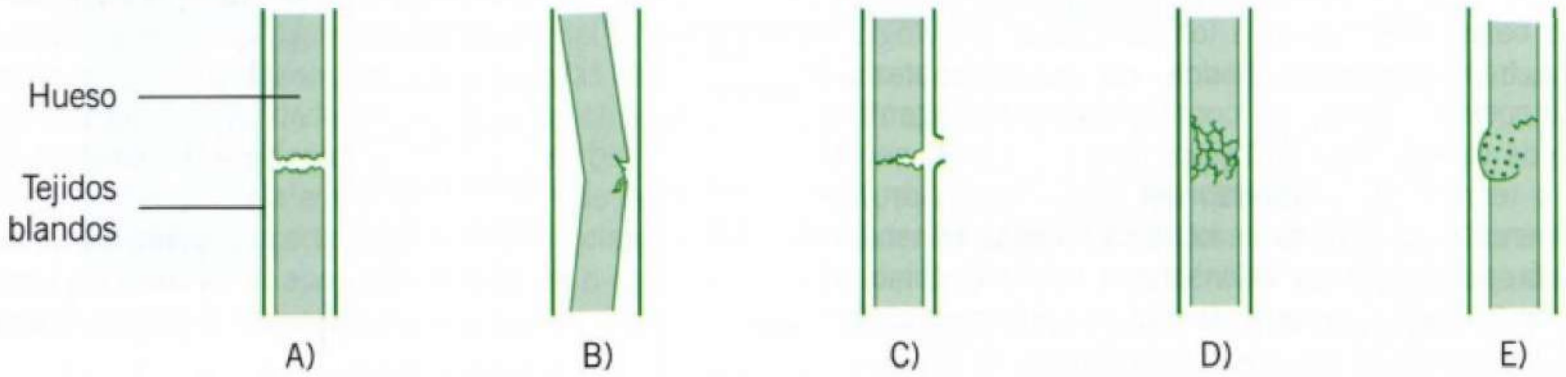

Figura 7-16. Fractura de la extremidad distal del radio (fractura de Colles). Provoca una deformación típica "en dorso de tenedor": el extremo fracturado del radio se inclina hacia arriba.



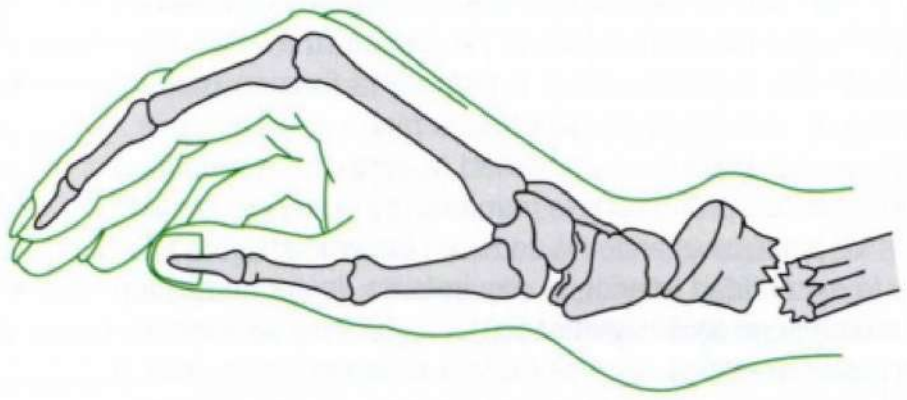

Figura 7-17. Fractura de cadera. Obsérvese la posición característica de la extremidad comprometida: semiflexión y rotación externa.



Lesiones meniscales

A nivel de la rodilla, la superficie articular de la tibia está conformada por los meniscos, medial y lateral, de estructura fibrocartilaginosa, que funcionan amortiguando el estrés mecánico en su relación con los cóndilos femorales. Llamados, también, cartílagos semilunares, solo tienen vascularización en su periferia y, por tanto, las roturas del resto de su superficie no tienen capacidad de cicatrizar.

Dependiendo de la intensidad y dirección de la fuerza traumática que recibe la rodilla, podrán ocurrir lesiones del menisco aisladas o asociadas a desgarros cápsulo-ligamentosos.

Las lesiones agudas de los meniscos son propias de los jóvenes y adultos, con predominio de los varones, relacionadas mayoritariamente con accidentes deportivos. En personas de la tercera edad, en cambio, las alteraciones de estos fibrocartílagos son de carácter degenerativo, no antecedidos por eventos traumáticos reconocibles.

Historia clínica. Los eventos agudos se relacionan, con mayor frecuencia, a una torsión de la tibia con el pie fijo en el suelo. Si el desgarro es importante, el dolor será intenso y no podrá continuar con la actividad física o incluso apoyar el pie. A los 2 a 3 días habrá aumento de volumen difuso por derrame articular y rangos de movilidad limitados. En las semanas siguientes aparecen signos mecánicos, con sensación de resalte en la flexoextensión y, en ocasiones, bloqueos de la rodilla. El dolor al caminar se localiza por medial o lateral (según lado del menisco comprometido), aumentando de forma significativa en la flexión y que llega a ser intolerable al encuclillarse.

En los casos de meniscopatías degenerativas las molestias dolorosas son de menor importancia y es común la imposibilidad de encuclillarse.

Examen de la rodilla. Depende del tiempo transcurrido desde el evento traumático. Es común el dolor en la palpación digital de la interlínea articular, medial o lateral, asociado a derrame articular, con choque rotuliano positivo. La flexión forzada es dolorosa; si se combina con rotación, interna o externa del pie, permite localizar el lado del menisco lesionado.

Lesiones según condiciones anatómicas y fisiológicas

Las condiciones anatómicas y fisiológicas del sistema musculoesquelético varían según la edad del individuo, siendo sus síntomas y signos diferentes, propios de cada una de ellas.

Fracturas en los niños. En el recién nacido, lactantes e infantes menores (hasta los 6 años) la sospecha diagnóstica puede ser equívoca por no conocer el antecedente traumático y no contar con la colaboración durante el examen.

La interpretación radiológica es difícil por la existencia de zonas que son transparentes a los rayos: las placas fisiarias de crecimiento y las epífisis cartilaginosas. Por ello, es importante tomar placas del lado indemne, comparativas.

Fracturas en tallo verde. La elasticidad del hueso y un grueso periostio determinan que la fractura compromete una sola cortical, a la manera de un tallo verde. No hay cabalgamiento de los fragmentos, quedando el segmento deformado (Figura 7-15).

Disyunción-fracturas. La placa de crecimiento o fisis es el punto débil. Puede lesionarse sola o asociada a un rasgo de fractura. En el primer caso, si está poco desplazada o se ha reducido, puede confundirse con una contusión.

Fracturas con radiología normal. Aun cuando no se observe alteraciones radiológicas, si el niño tiene dolor localizado y no apoya, debe tratarse como una fractura.

Niño maltratado. Las fracturas en los niños son generalmente por mecanismos simples, salvo atropellamientos o caídas de altura. La presencia de una o más lesiones poco claras y/o a repetición en menores de dos años debe hacer sospechar maltrato o, al menos, descuido manifiesto de los padres. Junto con la inmediata hospitalización del niño, debe efectuarse la denuncia a la autoridad.

Fracturas en la tercera edad. La progresiva pérdida de masa ósea, en especial en mujeres, va debilitando la estructura de vértebras y metáfisis de los huesos largos, que ceden ante traumatismos mínimos: "fractura en hueso patológico" (Figura 7-17). A esto se agregan, sobre los 75 años, el deterioro psicoorgánico y secuelas de accidentes vasculares cerebrales, que alteran progresivamente el sistema neuromuscular, con golpes o caídas. Por ello, debe mantenerse un alto índice de sospecha y solicitar una radiografía de la pelvis, en todo anciano que pierda su función de marcha.

Fracturas en hueso patológico. Ocurren por debilidad ósea estructural debido a una afección ósea preexistente, silente o dolorosa progresiva (Figura 7-15). Frente a un traumatismo trivial o incluso inexistente, hay dolor e impotencia funcional inmediata, con deformidad ósea si afecta una extremidad. Esta discordancia es la que debe hacer sospechar una fractura en

hueso patológico. Las causas más frecuentes son: en niños, los quistes óseos metafisiarios; en adultos, las metástasis óseas y, en ancianos, la osteoporosis avanzada.

Fractura por fatiga. Ocurren frente a una solicitación biomecánica repetitiva y sostenida. La más frecuente es la fractura de marcha de los soldados de infantería. También pueden ocurrir en deportistas muy activos y/o profesionales. Afectan a los metatarsianos, de preferencia el segundo y quinto, o a la tibia. Se presentan con dolor del antepié o de la pierna con el apoyo, sin referir antecedentes de traumatismos pero sí una marcha prolongada o actividad física intensiva. La radiografía inicial no muestra lesión; un control a las 3 o 4 semanas muestra tenue callo perióstico y una muy fina línea de fractura. La cintigrafía ósea permite el diagnóstico precoz, al mostrar una hipercaptación del radiofármaco en la zona dolorosa.

CAPÍTULO 8

Síntomas y signos hematológicos

R. Vacarezza

ANEMIA

Se entiende por anemia la reducción simultánea, o rara vez independiente, del número de glóbulos rojos (GR) y de la hemoglobina por debajo de los valores considerados como normales. En algunas oportunidades las anemias son secundarias a un factor etiológico evidente; en otras, su causa se descubre después de largas investigaciones y, por último, las hay en que aquella no se logra precisar. Existen todos los intermedios entre la discreta anemia que se descubre en un control hematológico rutinario y que no produce síntoma alguno, la anemia franca que compromete de manera importante la actividad del sujeto y la anemia profunda que pone en peligro la vida del paciente.

ESTUDIO DE LAS ANEMIAS

En el estudio de las anemias se deben tratar de cumplir siempre las siguientes tres etapas: 1) reconocerla; 2) caracterizarla; y 3) clasificarla etiopatogénicamente.

Reconocimiento de la anemia

Una anemia se reconoce por los síntomas que produce y la determinación de algunos parámetros hematológicos.

Síntomas. Los síntomas de la anemia están ligados a su intensidad, a la rapidez de instalación de la desglobulización y al terreno en que se produce. Para un mismo grado de anemia la sintomatología es mucho más dramática si se instala rápidamente (anemia aguda) que si lo hace en forma lenta, permitiendo una gradual adaptación del paciente a la hipoxia (anemia crónica). Por otra parte, la edad, las condiciones nutritivas, el estado cardíaco y respiratorio del paciente juegan también un rol importante en esa posibilidad de adaptación. En el caso de una anemia de instalación lenta (anemia crónica) los síntomas y signos traducen en general su intensidad, son prácticamente los mismos, cualquiera que sea su causa y son menos marcados en el reposo que en el esfuerzo. Estos síntomas y signos se conocen como síndrome anémico y son: palidez, astenia, adinamia, palpitaciones y disnea de esfuerzo. En ocasiones, el modo de exteriorización de una anemia puede ser engañoso y los síntomas predominantes apuntar a afecciones de otros sistemas, como el cardiovascular (taquicardia, disnea de esfuerzo marcada, angor, claudicación intermitente), digestivo (dispepsia, disfagia, anorexia, diarrea) o neuropsiquiátricos (parestesias, mareos, depresión, trastornos del carácter).

Parámetros hematológicos. Para certificar si existe o no anemia, es indispensable conocer exactamente los límites de los valores hematológicos normales (Tabla 8-1) y relacionar estos con las condiciones ambientales y geográficas en que se desempeña la persona. Los valores mínimos se observan en general en personas que viven en ambientes limpios y a nivel del mar, en tanto que los niveles máximos se observan en personas que viven en altura o en ambientes contaminados. De allí que un valor de 12g% de Hb en una mujer es normal si vive a poca altitud, pero constituye anemia si vive a 2.000 m de altitud.

Tabla 8-1. Valores hematológicos normales

	Hombre	Mujer
Hematocrito (Hto)%	40 a 54	37 a 47
Hemoglobina (Hb) g%	13 a 18	12 a 16
Glóbulos rojos (x 106)	4,6 a 6,2	4,2 a 5,4

Caracterización de una anemia

Se obtiene fundamentalmente a través del hemograma (ver) y mielograma.

Los datos orientadores son dados por una buena anamnesis personal y familiar. Además de la edad, sexo, raza, es de particular importancia precisar lo siguiente:

- ¿Se trata de una anemia reciente o de larga evolución? En este último caso, ¿viene desde los primeros años de la vida?, ¿hay otros familiares afectados?

Clasificación de las anemias

Una vez efectuado el diagnóstico positivo de la anemia y de haberla caracterizado desde los diversos puntos de vista señalados, es necesario establecer, o tratar de establecer, su mecanismo de producción; es decir, clasificar la anemia desde un punto de vista etiopatogénico. Muchas son las clasificaciones que existen; ninguna de ellas es absolutamente aceptable, completa o inequívoca.

Con fines exclusivamente didácticos, ofrecemos una clasificación que nos parece útil (Tabla 8-4). Queremos insistir desde ya que se refiere a establecer el mecanismo principal de producción, no el único, porque, según como se analice una anemia determinada podrá ser ubicada en más de una de las divisiones propuestas.

Distinguimos dos grandes grupos de anemias: centrales y periféricas.

Tabla 8-4. Clasificación clínica de las anemias

Centrales
Por anhematopoyesis:
– Aplasia medular
– Mielofibrosis
– Invasión medular
Por dishematopoyesis
Por déficitde factores de maduración
Mielodisplasias
Periféricas
Por destrucción prematura de glóbulo rojo (hemólisis):
– Corpusculares
– Extracorpusculares
– Hemoglobinuria paroxística nocturna
Por pérdida de sangre:
– Agudas
– Crónicas

Anemias centrales. En estas el trastorno principal se encuentra a nivel de la médula ósea: hay un trastorno en la producción de glóbulos rojos. Distinguimos dos categorías: por anhematopoyesis y por dishematopoyesis.

Anemias por anhematopoyesis (an = sin; hematopoyesis = producción de GR). No hay producción de GR por alteración del tejido medular normal. Se pueden distinguir: anemias por aplasia medular, mielofibrosis y por invasión medular.

- La **aplasia medular** con infiltración grasa es generalmente secundaria a radiaciones, contacto con sustancias tóxicas, medicamentos, etc. Son anemias normocíticas y normocrómicas, hipo o arregenerativas, y generalmente se acompañan de compromiso de la serie blanca y de las plaquetas. El diagnóstico se confirma con la biopsia de médula.
- En la **mielofibrosis** hay un aumento anormal del tejido de sostén, siendo la médula ocupada progresivamente por tejido fibroso. Se acompaña de esplenomegalia con hematopoyesis esplénica. Se caracteriza por la presencia en la sangre periférica de eritrocitos en forma de pera o de lágrimas (dacrocitos). Suelen haber además eritroblastos, mielocitos o promielocitos en la sangre como resultado de la hematopoyesis esplénica. El diagnóstico se hace por la biopsia de médula.
- La **invasión medular** puede ser debido a células hematopoyéticas anormales (leucemias, mielomas) o por células extrañas a la médula (metástasis). Son anemias generalmente normocíticas y normocrómicas e hipo o arregenerativas. En el caso de las leucemias, se acompañan de compromiso de la serie blanca y de las plaquetas, y se caracteriza por la presencia en la sangre periférica de células inmaduras y morfológicamente anormales de la serie blanca. En el caso del mieloma, solo por excepción se encuentran células plasmáticas en la sangre periférica. El diagnóstico se confirma con el mielograma, que revela la infiltración medular de mayor o menor grado por células leucémicas o por células plasmáticas inmaduras. La invasión por células extrañas a la médula: metástasis de cánceres de diversos tipos, especialmente epiteliales (adenocarcinomas), son también normocíticas y normocrómicas y se caracterizan por la presencia en la sangre periférica de un pequeño porcentaje de elementos inmaduros pero morfológicamente normales de la serie blanca (juveniles, mielocitos, promielocitos) y de la serie roja (normoblastos policromatófilos o basófilos), lo que se conoce con el nombre de imagen leucoeritroblástica. El diagnóstico lo confirma la biopsia de médula.

Anemias por dishematopoyesis (hematopoyesis dificultosa). No hay defecto estructural de la médula, sino que solo funcional. En condiciones normales se producen 140 millones de GR por minuto.

En la eritropoyesis se distinguen dos etapas:

- Multiplicación celular: proeritroblasto → entroblasto basófilo → eritroblasto policromatófilo. Este período se caracteriza por intensa síntesis de ácido desoxirribonucleico.
- Maduración celular: eritroblasto policromatófilo → eritroblasto ortocromático → reticulocito. Este es un período de carga progresiva de hemoglobina, condensación y desaparición del núcleo. Actividad tan considerable y compleja requiere de múltiples factores enzimáticos, elementos nutritivos, vitaminas, minerales, etc., algunos conocidos (fierro, vitamina B12, vitamina B1, ácido fólico) y otros no.

Las anemias por déficit de factores de maduración son anemias macrocíticas, ovalocíticas y megalocíticas e hiporregenerativas. En los GR se encuentran cuerpos de Jolly y anillos de Cabot. El mielograma informa una marcada hiperplasia entroblástica, macro y megaloblastosis, con alteraciones morfológicas más o menos marcadas de los eritroblastos. Generalmente, se acompañan de macrogranulocitosis (glóbulos blancos de mayor tamaño) e hipersegmentación del núcleo de los neutrófilos (pleiocariocitos) y eosinófilos.

En este grupo de anemias se ubican también las llamadas anemias refractarias (sideroblásticas o no sideroblásticas) y que actualmente forman parte de las mielodisplasias; y las anemias que acompañan al cáncer, la cirrosis o las nefropatías crónicas.

Anemias periféricas. Se distinguen dos grandes grupos: por destrucción prematura del GR (anemias hemolíticas) o por pérdida de GR (hemorragia). Ambos fenómenos ocurren en la periferia y son el mecanismo más importante en la instalación de la anemia.

Anemias hemolíticas. En estas se encuentra acortada la vida media del GR (120 días), lo que puede ocurrir como consecuencia de defectos del GR (corpusculares) o sustancias del plasma que destruyen el GR (extracorpusculares).

En las **corpusculares** el defecto está en el corpúsculo (glóbulo rojo), que nace alterado, a consecuencia de lo cual muere antes de tiempo. Estas anemias son congénitas (el individuo nace con el trastorno) y familiares (lo padecen varios individuos de la misma familia y generalmente se reconoce un padrón hereditario). Se distinguen tres grandes grupos:

- **Por defecto de la membrana** (microcitosis familiar congénita, ovalocitosis familiar, elipsocitosis familiar).
- **Por déficit enzimático:** el GR carece de alguna enzima indispensable para su metabolismo, tales como glucosa 6 fosfato deshidrogenasa; piruvato kinasa. La primera se caracteriza por la presencia de crisis hemolíticas en relación con la ingestión de sustancias oxidantes (agentes antipalúdicos, sulfamidas, vitamina K, etc.).
- **Por anomalía de la hemoglobina**, la que puede ser cualitativa o cuantitativa. En la cualitativa la molécula de Hb es anormal debido a la sustitución de un aminoácido por otro en la estructura de la cadena alfa o de la cadena beta. Se les llama "hemoglobinopatías": drepanocitosis o hemoglobinosis S, que afecta a la raza negra; y otras hemoglobinas inestables, que son una gran variedad.
- En las cuantitativas (talasemias) hay **insuficiencia de síntesis de alguna de las cadenas**, lo más a menudo, la cadena beta (betatalasemias), con una síntesis aumentada como compensadora de las cadenas delta o gama.

En las **extracorpusculares** el GR es normal, pero existen en el plasma sustancias que los destruyen; son adquiridas. Se dividen en inmunológicas y no inmunológicas.

- En las **inmunológicas** el mecanismo de destrucción está condicionado por la presencia de anticuerpos, que pueden ser:
  - Isoanticuerpos: aglutininas anti-A o anti-B de los grupos sanguíneos clásicos e incompatibilidad feto-maternal por Rh;
  - Autoanticuerpos: anticuerpos sintetizados por el individuo contra sus propios glóbulos rojos.
  - Anticuerpos inmunoalérgicos: anticuerpos dirigidos contra un medicamento fijado en la superficie del GR.
- En las **no inmunológicas** el fenómeno destructivo no está mediado por anticuerpos. Se distinguen las siguientes: a) por toxinas bacterianas (*Perfringens*; estreptococo; algunas cepas de *E. coli*); b) parasitarias (paludismo, bartonelosis); c) por venenos de serpientes o de arañas; d) por sustancias químicas (hidrógeno arseniado, clorato, plomo); y e) por fragmentación mecánica (operaciones con circulación extracorpórea, prótesis valvular cardíacas, coagulación intravascular diseminada).

Un grupo aparte lo constituye la **hemoglobinuria paroxística nocturna** o enfermedad de Marchiafava-Michelli, que es una anemia hemolítica por alteración del GR (corpuscular), pero adquirida.

Las anemias hemolíticas se caracterizan en general por la presencia en la sangre periférica de microesferocitos hipercromos, son hiperregenerativas (cifra de reticulocitos elevada, a veces muy elevada: 40% al 50%); se acompañan de ictericia por hiperbilirrubinemia indirecta y, a veces, de esplenomegalia. Las anemias hemolíticas de mecanismo inmunológico presentan test de Coombs positivo. El mielograma muestra una marcada hiperplasia eritroblástica de tipo policromatófilo.

Lo esencial de las anemias hemolíticas es la disminución de la vida media de los GR. Si los glóbulos rojos de un paciente con anemia hemolítica corpuscular se trasfunden a un sujeto normal, su vida media sigue igualmente disminuida. Si los GR de un paciente con anemia hemolítica extracorpuscular se trasfunden a un sujeto normal, su vida media pasa a ser normal.

Anemia por pérdida de sangre. Puede ser aguda o crónica (ver *Hemorragia*, p. 34).

- La **anemia aguda** se debe a pérdida de grandes volúmenes de sangre, generalmente a consecuencia de traumatismos o heridas. Se manifiestan fundamentalmente por un cuadro de insuficiencia cardiocirculatoria (taquicardia, hipotensión, *shock*).
- Las **anemias crónicas** obedecen a sangramientos de pequeño volumen pero permanentes o repetidos; son las anemias más frecuentes. Por cada mL de sangre que se pierde del organismo, se pierden también 0,5 mg de fierro. En la medida que estas pérdidas se mantienen, el organismo crea un déficit de fierro, perturbándose la síntesis de la hemoglobina.

Los mecanismos más frecuentes de pérdidas crónicas de sangre son: ginecológicas (menstruaciones abundantes o frecuentes) y digestivas (úlceras duodenales sangrantes, gastritis medicamentosa, hemorroides, gingivorragias) y, menos frecuentemente, las respiratorias (epistaxis). Estas anemias son generalmente microcíticas e hipocromas, e hiporregenerativas (salvo si hay hemorragia importante reciente, en cuyo caso se eleva la cifra de reticulocitos) (Figura 8-3). El mielograma revela una hiperplasia eritroblástica a base de eritroblastos basófilos y ausencia de hemosiderina.

Figura 8-3. Reticulocitos.

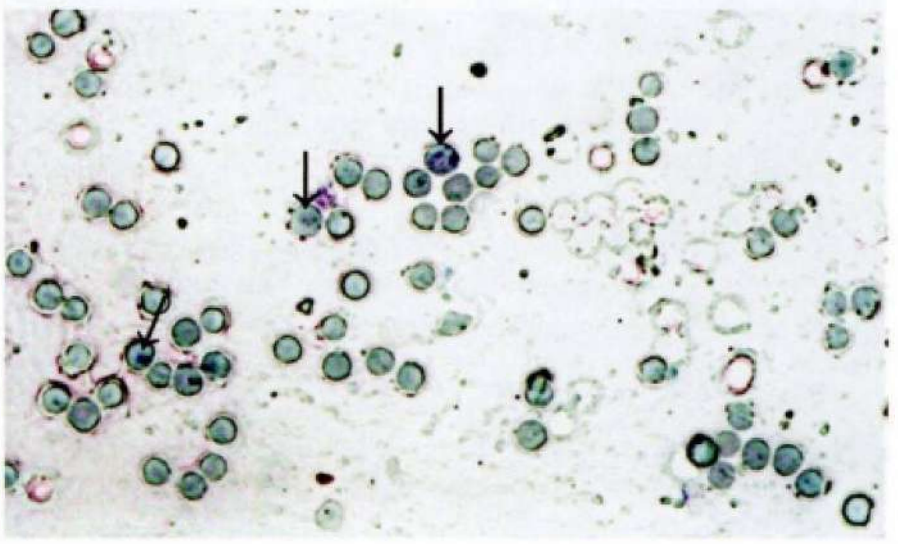

Como se desprende de todo lo anterior, la anemia puede deberse a un sinnúmero de causas y condiciones. Exige del médico una anamnesis muy rigurosa, un examen físico completo y cuidadoso y saber asesorarse de los exámenes de laboratorio y técnicas complementarias adecuadas para llegar a conocer sus mecanismos de producción; solo así podrá prescribir un tratamiento adecuado y exitoso.

PÚRPURA

La palabra **púrpura**, en singular, se utiliza para designar lesiones hemorrágicas de la piel y mucosas (ver *Lesiones dermatológicas elementales*, p. 168) y, en plural –**púrpuras**– para englobar un grupo de afecciones que entre sus signos incluyen lesiones purpúricas.

PÚRPURA

Se caracteriza por lesiones hemorrágicas del revestimiento cutáneo-mucoso, de aparición habitualmente espontánea, que no desaparecen a la vítreo-presión y lo hacen en días o semanas después de pasar por todas las etapas del metabolismo local de la bilirrubina (rojo, verde, amarillo). Según su forma y tamaño se distinguen las petequias (puntiformes), las víbices (lineales), la equimosis (extendidas en superficie) y los hematomas (acumulación de sangre).

Dependiendo de su patogenia, el púrpura cutáneo puede además acompañarse de sangrado de las mucosas: epistaxis, gingivorragias, hematuria, melena, metrorragias. El púrpura debido a disminución acentuada de las plaquetas (trombopenia) es el que muestra mayor tendencia al sangrado de las mucosas.

En la mayoría de los casos las lesiones purpúricas son maculares y, por lo tanto, no palpables (Figura 8-4); pero hay lesiones purpúricas papulares, **palpables**: son aquellas acompañadas de inflamación, sea de origen inmunológico o por microembolias sépticas; se ven en las vasculitis y en algunas bacteremias (estafilococcemia, gonococcemia, meningococcemia) (Figura 8-5).

Figura 8-4. Púrpura no palpable.

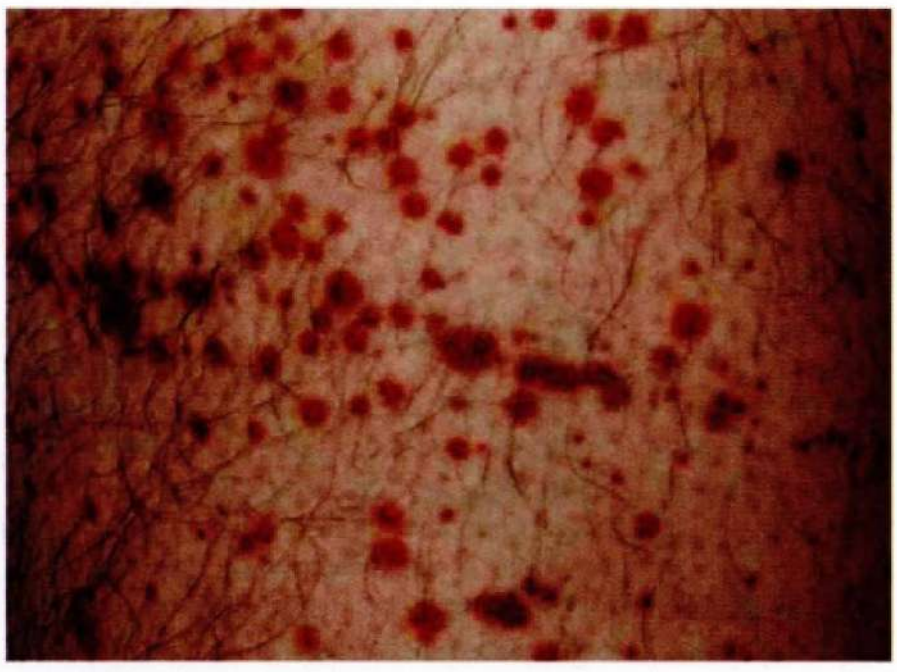

Figura 8-5. Lesiones purpúricas en las extremidades inferiores secundaria a vasculitis.



La diferenciación semiológica entre las lesiones purpúricas de las vasculitis y de la meningococcemia puede ser difícil: el púrpura de las vasculitis es habitualmente bilateral y simétrico y tiende a aparecer en la parte inferior de las extremidades inferiores. En la meningococcemia, es de distribución irregular y las lesiones se ven en el tronco, extremidades superiores e inferiores y cara, pero no siempre es así.

Las púrpuras –afecciones que presentan lesiones purpúricas– pueden ser de origen vascular o plaquetario. Estos últimos se acompañan de disminución acentuada del número de plaquetas (púrpuras trombopénicas) y los vasculares tienen un número normal de plaquetas (púrpuras atrombopénicas).

Púrpuras vasculares

Vasculitis. La vasculitis engloba estados patológicos muy variados y su mecanismo patogénico suele relacionarse a enfermedades de complejos inmunes (ver *Vasculitis*, p. 255). El único aspecto en común que tienen es la ausencia de anomalías plaquetarias. Por lo tanto, la numeración de plaquetas, la retracción del coágulo, el tiempo de cefalina-caolín y el tiempo de Quick, son normales. El tiempo de sangría suele ser normal o está algo prolongado. El signo de lazo es positivo.

El diagnóstico etiológico está estrictamente ligado al contexto clínico en que se presentan. Desde este punto de vista se distinguen los siguientes tipos de púrpuras vasculares (Tabla 8-5).

Púrpuras vasculares asociados a desórdenes inmunológicos. Entre estas, el más frecuente es la púrpura reumatoidea, llamada también "alérgica", "anafilactoidea" o "síndrome de Schönlein-Henoch". Asocia una erupción purpúrica cutánea con manifestaciones articulares, digestivas y, en ocasiones, también renales. Esta asociación, aun cuando frecuente, no es obligatoria. Se presenta principalmente en el niño y el adolescente.

Tabla 8-5. Púrpuras vasculares

Vasculitis
Asociadas a desórdenes inmunológicos
Asociadas a infecciones
De origen dermatológico
Por fragilidad capilar

La púrpura es de tipo petequial, nunca equimótico, habitualmente monomórfico, aun cuando la talla y la coloración de los elementos es variable. A menudo se asocia a otras manifestaciones cutáneas (máculas, pápulas, placas urticariales), es bilateral, simétrico y compromete de preferencia las porciones distales de las extremidades, especialmente las inferiores (Figura 8-6). Está íntimamente influenciado por el ortostatismo: los elementos desaparecen con el reposo y reaparecen con la deambulación o el estar de pie.

Además del síndrome de Schönlein-Henoch, están en este grupo otras vasculitis como la que acompaña a algunos casos de hipergammaglobulinemia, y enfermedades del mesénquima como el lupus, la poliarteritis nodosa y las vasculitis asociadas a infecciones. En estas se puede invocar una acción directa del agente infeccioso o de sus toxinas sobre el endotelio vascular, un mecanismo autoinmune o la existencia de microembolias bacterianas. Cualquier enfermedad infecciosa es susceptible de complicarse con manifestaciones purpúricas, que constituyen, en general, un elemento de mal pronóstico. Entre ellas puede citarse la endocarditis bacteriana, la meningococcemia, la sífilis y la sepsis por germen gramnegativo.

Figura 8-6. Púrpura vascular, alérgico, anafilatoideo o de Schönlein-Henoch.



Púrpuras vasculares de origen dermatológico. Destacan la púrpura senil y la dermitis ocre de las extremidades inferiores de los pacientes varicosos y las lesiones purpúricas producidas por la aspirina.

En la **púrpura senil**, las lesiones hemorrágicas se localizan en el dorso de las manos y muñecas; son placas equimóticas violáceas o cafesosas, de talla variable de algunos milímetros a varios centímetros de diámetro. Persisten durante varias semanas y empiezan a decolorarse por el centro; se acompañan de trastornos tróficos de la piel y de hiperpigmentación. No tiene ninguna significación y está ligado a un defecto del tejido de sostén pericapilar. Las sufusiones hemorrágicas que aparecen en relación con tratamiento prolongado con **corticoides** tienen una patogenia similar, aunque probablemente más compleja.

Púrpuras por fragilidad vascular. Se pueden mencionar la producida por déficit de vitamina C y el que se ve en algunas afecciones crónicas, tales como diabetes, hipertensión, insuficiencia renal crónica y ciertas insuficiencias cardíacas y respiratorias. La más común se refiere a la fragilidad capilar constitucional que afecta principalmente a sujetos del sexo femenino que tienen tendencia a hacer fácilmente equimosis; suele encontrarse antecedentes familiares que afectan a la madre, tías, hermanas o abuelitas.

Púrpura debido a violentas contracciones musculares. Las contracciones musculares que se producen en las crisis convulsivas, durante el parto o en crisis de tos pueden inducir la aparición de un púrpura localizado en la cabeza, el cuello o extremidades superiores (púrpura en esclavina).

Púrpuras plaquetarias o trombocitopénicas

Se caracterizan por la presencia de petequias, equimosis y hemorragias mucosas. La erupción petequial puede ser de intensidad variable. En oportunidades se reduce a algunos elementos localizados en zona subclavicular, en las extremidades o en los sitios de compresión (cinturón, sostén, ligas). En otras oportunidades es intenso, generalizado, confluente. Se encuentra también en las mucosas, especialmente la boca, donde adquiere a menudo el carácter de bulas o ampollas hemorrágicas, especialmente en la zona interna de las mejillas. Estas y las petequias de las conjuntivas suelen indicar mayor gravedad. La presencia de equimosis es altamente sugerente de trombocitopenia, porque prácticamente no se ve en las púrpuras vasculares.

Las hemorragias mucosas pueden adquirir importante significación. Las más frecuentes son las epistaxis, las gingivorragias y las metrorragias. Las hemoptisis, hematurias y melenas son raras.

Las hemorragias cerebromeníngeas constituyen las causas principales de mortalidad de las trombocitopenias severas. Las hemorragias retinianas suelen ser anunciadoras de una hemorragia cerebromeníngea. Se pueden o no acompañar de molestias visuales. Todas estas manifestaciones hemorragíparas son habitualmente espontáneas, aunque todo traumatismo, por muy ligero que sea, puede dar origen a hemorragias importantes.

Alteraciones biológicas que caracterizan las púrpuras trombocitopénicas. La púrpura trombocitopénica se caracteriza por las siguientes alteraciones de los test o pruebas de laboratorio:

Disminución del número de plaquetas. Constituye por definición la constatación esencial. Aun cuando no existe un paralelismo absoluto entre el número de plaquetas y la intensidad de las manifestaciones hemorragíparas, estas aparecen

solamente cuando la cifra de plaquetas baja de los 50.000 x mm^3. Sin embargo, trombocitopenias discretas o medianas pueden tener mucho valor semiológico, aun cuando no se acompañen de manifestaciones clínicas.

Alargamiento del tiempo de sangría de Ivy. Solo con cifras de plaquetas de plaquetas de 80.000 o menos se justifica efectuarlo.

Irrectractibilidad del coágulo. Se constata también con cifras de plaquetas de 50.000 x mm^3 o menos.

Todos los demás test de coagulación son normales, con excepción de la tasa de consumo de la protrombina. Esta última está muy disminuida, ya que en parte explora la actividad del factor 3 plaquetario. Los test citados, especialmente el alargamiento del tiempo de sangría, tienen interés pronóstico: muy alterados, hacen temer sangramientos graves; a la inversa, si son normales o poco alterados, son tranquilizadores, a pesar de la intensidad de la trombocitopenia.

Mecanismos de disminución del número de plaquetas circulantes. La disminución del número de plaquetas puede deberse a:

Defecto de producción (púrpuras centrales o amegacariocíticas). Su característica esencial es la disminución marcada o desaparición de los megacariocitos de la médula ósea detectada por el mielograma o la biopsia de médula. Hay algunas de tipo congénito, pero las más frecuentes son adquiridas (Tabla 8-6). Entre estos últimos, conviene señalar el papel de los fármacos en la producción de depresión medular (antiinflamatorios no esteroidales; drogas antineoplásicas; algunos antibióticos) que pueden afectar solamente a la serie megacariocítica o, además, a las otras dos series.

Tabla 8-6. Púrpuras trombocitopénicas por defectos de producción

Congénitos
Pancitopenia constitucional
Trombocitopenia amegacariocítica con malformaciones congénitas
Deficiencia en trombopoyetina
Trombocitopenia hereditaria
Infiltración medular (leucemia congénita, reticuloendoteliosis)
Rubéola neonatal
Ingestión materna de diuréticos tiazídicos
Adquiridos
Anemia aplástica
Mielodisplasias
Aplasia megacariocítica
Infiltración medular (leucemia, carcinoma, TBC)
Trombocitopenia cíclica
Deficiencias nutricionales (Vit B12-ácido fólico)
Hemoglobinuria paroxística nocturna

Destrucción aumentada (púrpuras periféricas o megacariocíticas). Su característica esencial es la presencia de una cantidad normal o, a veces, aumentada de megacariocitos en la médula ósea y la disminución de la vida media plaquetaria. Este último fenómeno puede o no estar mediado por un mecanismo autoinmune y puede ser de tipo congénito o adquirido (Tabla 8-7).

Tabla 8-7. Púrpuras trombocitopénicas por aumento de la destrucción plaquetaria

Congénitas	
No inmune:	Eritroblastosis fetal Prematuridad Preeclampsia materna Infección (Torch) Hemangioma cavernoso
Inmune:	Sensibilidad a las drogas Trombocitopenia neonatal isoinmune Púrpura trombocitopénica idiopática maternal
Adquiridas	
No inmune:	Infección Coagulación intravascular diseminada Púrpura trombocitopénica trombótica Síndrome hemolítico-urémico Trasplante renal rechazado Hemangioma cavernoso del adulto Drogas (sulfato de protamina, bleomicina, heparina)
Inmune:	Globulinas antilinfocítica Drogas Anafilaxia Postransfusional Púrpura trombocitopénica idiopática (PTI)

Alteraciones en la distribución (son también periféricos y megacariocíticos). El más importante de ellos es el que acompaña al hiperesplenismo, cualquiera que sea la causa de este. En estos casos, las plaquetas son "secuestradas" por el bazo aumentado de tamaño. Un fenómeno de distribución anormal de las plaquetas se produce también en la hipotermia y como consecuencia de transfusiones de sangre masivas (dilución).

ENFOQUE DIAGNÓSTICO DE LA PÚRPURA EN CLÍNICA

Frente a la presencia de manchas purpúricas de la piel lo primero es realizar una buena anamnesis, averiguando sobre la ingesta de medicamentos, contacto con sustancias tóxicas (insecticidas y semejantes), signos de infección y síntomas de enfermedad general (Figura 8-7).

Figura 8-7. Púrpura trombocitopénica por hidroclorotiazida.



Autor: Dr. Francisco Urbina.

El segundo paso es un buen examen físico, que permita definir si la petequia es plana (en general propio de las trombocitopenias) o algo prominente (en general, más propio de las vasculitis), su distribución en el cuerpo, el compromiso de las mucosas, comprobar si hay signos de enfermedad general, especialmente manifestaciones articulares, dermatológicas o ganglionares. El tercer paso es determinar si se trata de una púrpura vascular (que cursa con cifra normal de plaquetas) o una púrpura trambocitopénica (que cursa con cifra baja de plaquetas). Según los resultados de esta primera aproximación, continuar con exploraciones complementarias de laboratorio que permitirán llegar al diagnóstico definitivo.

CAPÍTULO 9

Lesiones dermatológicas elementales

X. Raggio

La piel constituye el órgano más grande del cuerpo: en un hombre adulto mide como promedio 2 metros cuadrados y en ella se manifiestan muchas patologías propias de la piel y de órganos internos. Para su examen es fundamental tener buena luz, ojalá natural, una buena capacidad de observación; nos podemos ayudar con una regla, una lupa o con el dermatoscopio, instrumento óptico que permite amplificar la imagen y eliminar los fenómenos de refracción y reflexión de la luz sobre la piel. Este último equipo es especialmente útil en el diagnóstico de lesiones malignas.

Las lesiones en la piel se han clasificado en primarias y secundarias ellas nos permiten tener una orientación diagnóstica y constituyen el abecedario de la dermatología (Tabla 9-1).

Tabla 9-1. Lesiones dermatológicas elementales

Primarias
Máculas o manchas
Derivadas de melanina
Hipercrómicas
Hipocrómicas
Acrómicas
Vasculares
Eritemas
Petequias
Telangectasias
De contenido líquido
Vesículas
Ampollas o flictenas
Pústulas
Lesiones sólidas
Pápulas
Nódulos
Vegetaciones
Tumores
Soluciones de continuidad
Erosiones
Escoriaciones
Fisuras
Úlceras
Secundarias
Escamas
Costras
Liquenificación
Atrofia
Necrosis (escaras)
Cicatriz (atrófica e hipertrófica)

LESIONES PRIMARIAS

Son aquellas lesiones con las cuales comienza una enfermedad de la piel.

Máculas o manchas. Sabemos que el color normal de la piel está dado principalmente por el pigmento melánico depositado en las células de la epidermis de la piel; también influye en el color la irrigación sanguínea. A los cambios de color de la piel se les llama mácula o mancha. Las **máculas** propiamente tal, no se acompañan de alteraciones del espesor, ni de la consistencia, ni de la temperatura y no desaparece con el lavado (Figuras 9-1 y 9-2). En relación al pigmento melánico puede haber aumento de la pigmentación, llamado **hipercromía** (ej.: pecas) que aparecen en el verano; disminución del pigmento, llamado **hipocromía** (ej.: menor pigmentación que queda después de un proceso inflamatorio de la piel) o ausencia de este pigmento: **acromía** (ej.: vitíligo).

Los **cambios de color relacionados con la vascularización de la piel** son los eritemas, petequias, equimosis y telangectasias.

- **Eritema:** corresponde a una vasodilatación circunscrita o más o menos difusa. Los eritemas pueden ser activos o pasivos. Los activos son de color rojo vivo y con aumento de temperatura local; son de origen arterial (ej.: en procesos infecciosos); los pasivos son de color rojo violáceo y de origen venoso (ej.: eritema pernio). El eritema desaparece momentáneamente

Figura 9-1. Mancha hipopigmentada.

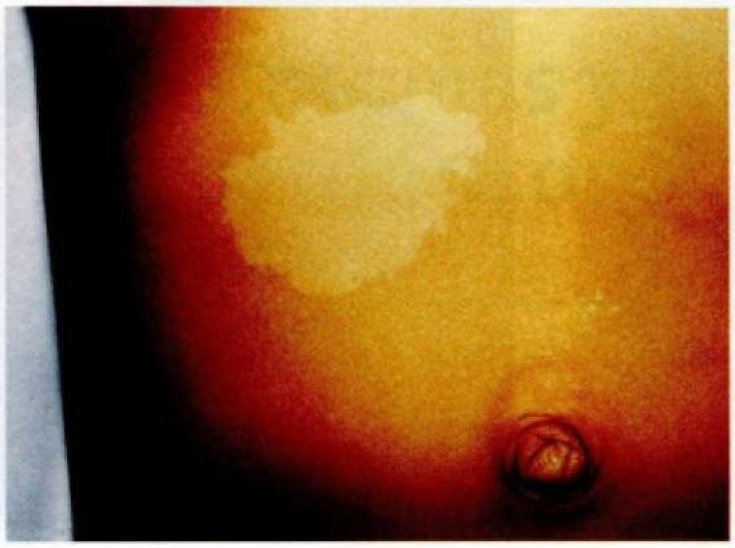

Autor: Dr. Francisco Urbina.

Figura 9-2. Máculas hiperpigmentadas labiales.



Autor: Dr. Francisco Urbina.

bajo la presión. El eritema que se presenta en las mucosas se llama enantema. El eritema diseminado en la superficie corporal se llama exantema, como las lesiones observadas en las virosis (ej.: exantemas morbiliformes de la rubéola).

- **Púrpura:** se denomina púrpura (en singular) a manchas de la piel y mucosas de ese color debidas a extravasación de eritrocitos en capilares y vénulas de la dermis (Figura 9-3). La púrpura mide entre 4 y 10 mm de diámetro, no desaparece a la compresión y no es palpable, salvo que se acompañe de vasculitis (ver *Síntomas y signos hematológicos: Púrpura*, p. 164).
- **Petequias:** las manchas menores de 4 mm de diámetro se denominan petequias; corresponden a una extravasación de sangre puntiforme de la piel (menos de 3 mm); no desaparecen con la presión.
- **Equimosis:** Se deben al mismo fenómeno de las anteriores, pero son de mayor tamaño: más de 1 cm (ej.: lesiones de los síndromes purpúricos o púrpuras). Estas lesiones desaparecen lentamente en días o semanas.
- **Telangiectasias:** corresponden a lesiones a vasodilataciones lineales de la superficie de piel (ej.: telangiectasias de la rosácea).

Figura 9-3. Púrpura de esfuerzo (Ej.: vómitos).



Autor: Dr. Francisco Urbina.

Lesiones de contenido líquido (vesículas, ampollas, pústulas):

- **Vesículas:** lesiones pequeñas menores a 0,5 cm de diámetro (ej.: herpes).
- **Ampollas:** lesiones de mayor tamaño (ej.: por quemaduras). Se pueden presentar aisladas o confluentes en diversas disposiciones.
- **Pústulas:** son lesiones de contenido purulento (ej.: piodermitis).

Lesiones sólidas:

- **Pápulas:** son elevaciones de contenido sólido, pequeñas (menores a 0,5 cm), de diferente consistencia a la palpación (Figura 9-4).
- **Nódulos:** los nódulos son de mayor tamaño, generalmente más profundos y, por lo tanto, a veces poco visibles pero sí palpables (Figura 9-5).
- **Vegetaciones:** las vegetaciones corresponden a excrecencias dermoepidérmicas de la piel (ej.: papilomas).
- **Tumores:** correspondes a lesiones de piel que tienden a persistir en el tiempo y generalmente a crecer (ej.: cánceres cutáneos).

Soluciones de continuidad de la piel:

- **Erosiones:** corresponden a pérdida de continuidad superficial de la piel, el daño se produce a nivel de epidermis, se reparan sin dejar cicatriz. **Escoriaciones** corresponde al mismo fenómeno pero lineal (ej.: producido por el rascado).
- **Fisuras:** son pérdida de continuidad lineal, ocurren en pliegues y son más profundas y dolorosas.
- **Úlcera:** es una pérdida de continuidad profunda que afecta la dermis o más allá. Reparan con cicatriz (ej.: úlceras hipostáticas).

LESIONES SECUNDARIAS

Derivan de las lesiones primarias o se desarrollan en piel alterada. Las más frecuentes son: escamas, costras, liquenificación, atrofia, necrosis y cicatrices.

- **Escamas:** corresponde a la acentuación del proceso normal de descamación de la piel (ej.: placas psoriáticas).

Figura 9-4. Pápulas. A. Pápula amarillenta (xantelasmas). **B.** Pápulas blanquecinas. **C.** Pápulas marrones (verrugas planas).



Autor: Dr. Francisco Urbina.

Figura 9-5. Nódulo (Fibrohistiocitoma benigno).



Autor: Dr. Francisco Urbina.

- **Costras:** corresponden a acumulación de restos hemáticos, celulares, serosidad, así las costras se nombran según los elementos que predominen, por ejemplo, hemáticas si es sangre, melicéricas si son serosas y color miel (ej.: costras melicéricas del impétigo estreptocócico).
- **Liquenificación:** en la liquenificación se hace visible la textura normal de la piel; generalmente va acompañada de cambios pigmentarios (ej.: dermatitis crónicas).
- **Atrofia:** corresponde a un adelgazamiento de una o todas las capas de la piel. La piel se ve lisa, fina, brillante con poco o sin anexos (ej.: piel atrófica senil, secuelas atróficas de quemaduras).
- **Necrosis:** corresponde a un daño del tejido por problemas de irrigación vascular aguda de la piel; esta se torna pálida y luego de color oscuro; simula cuero seco (escara) (ej.: escara secundaria al loxocelismo cutáneo, escara de decúbito).
- **Cicatriz:** es resultado del proceso de reparación por parte de los fibroblastos del daño de piel; hay una neoformación de tejido; si es deprimida, brillante y fina se habla de cicatriz atrófica; si está engrosada y palpable, es una cicatriz hipertrófica. Se denomina queloide a una cicatriz hipertrófica, gruesa, sintomática, que afecta a los planos profundos de la piel.

Para las lesiones mencionadas debemos describir su localización, numero, tamaño, forma, bordes, distribución, consistencia, síntomas; y si se presentan aisladas o agrupadas o combinadas. La distribución de las lesiones puede ser localizada a una zona única o de distribución simétrica, unilateral, metaméricas, diseminadas o, universales; estas últimas afectan más del 70% de la superficie corporal (Tabla 9-2).

Su forma también es importante, pueden ser lineales, circulares, en tiro al blanco, policíclicas, numulares. Su evolución en el tiempo nos permite clasificarlas como agudas o crónicas; así, por ejemplo, una urticaria de más de 6 semanas de duración se considera crónica.

En el estudio de las enfermedades de la piel también se debe considerar la evaluación de las uñas y sistema pilosos. En uñas se deben observar la presencia de estrías, deformaciones, depresiones puntiformes, cambios de color, engrosamientos o adelgazamiento de la lámina ungueal.

En el pelo también es importante precisar sus características, especialmente su disminución o ausencia (alopecia), aumento (hipertricosis), características del tallo del pelo y del cuero cabelludo.

Tabla 9-2. Semiología general de las lesiones de la piel

Lugar de comienzo
Factores desencadenantes
Síntomas (dolor, ardor, prurito)
Evolución y variación en el tiempo (aguda, subaguda, crónica)
Localización
Número de lesiones (única, múltilples)
Tamaño
Forma (lineales, circulares, en tiro al blanco, policíclicas, numulares)
Bordes (definidos, palpables)
Consistencia (leñosa, blanda)
Distribución (en zona única, simétricas, unilaterales, metaméricas diseminadas, universales)
Presentación (aisladas, agrupadas, combinadas).
Tratamientos recibidos
Uso de cosméticos
Antecedentes personales y familiares

CAPÍTULO 10

Síntomas y signos vasculares periféricos

F. Valdés

VÁRICES DE LAS EXTREMIDADES INFERIORES

Se define como várices a la dilatación y elongación tortuosa de venas superficiales, fácilmente visibles al protruir bajo la piel (ej.: várices de las piernas) o bajo la mucosa (ej.: várices esofágicas). Las várices de las extremidades inferiores afectan predominantemente a las mujeres (25%-40%), aparecen después de la pubertad o durante el embarazo y son, generalmente, asintomáticas. Como factores predisponentes se debe considerar: historia familiar de várices, trabajo prolongado de pie, obesidad, embarazo, comunicaciones arteriovenosas.

El motivo de consulta más frecuente en mujeres es por razones estéticas. Pueden originarse por dos mecanismos diferentes: por falla primaria de las válvulas antirreflujo de las venas superficiales (safena interna o externa) o, en forma secundaria, si hay insuficiencia u obstrucción del sistema venoso profundo (várices secundarias) causante de sobrecarga crónica de flujo y presión en la red superficial.

El examen de las várices se debe efectuar siempre en posición de pie para facilitar su llenado. Se observan como cordones azulados, dilatados y tortuosos (Figura 10-1) que, en el caso de las várices primarias, siguen una distribución estereotipada, que depende de cuál sea el tronco o eje venoso insuficiente: la vena safena interna y/o la vena safena externa (Figura 10-2). Las válvulas antirreflujo del tronco afectado no cierran, transmitiendo el aumento de presión hidrostática (que en un adulto normal sobrepasa los 80 mmHg en el tobillo) hacia las ramas que confluyen hacia el tronco del cual dependen, dilatándose en forma gradual. Las várices de origen secundario tienen una distribución más caprichosa, la que depende de la ubicación de la o las venas comunicantes insuficientes, que pueden estar a cualquier altura de la extremidad o en la pelvis.

Figura 10-1. Várices de las extremidades inferiores. Dilataciones venosas de la cara posterior de la pierna derecha (territorio de la vena safena externa) y cara interna de la pierna izquierda (territorio de la vena safena interna).



Figura 10-2. Venas de las extremidades inferiores: superficiales, profundas y comunicantes.



Síntomas y signos

Aunque las várices de las extremidades inferiores son generalmente asintomáticas, en personas que deben permanecer inmóviles y en posición de pie en forma prolongada pueden provocar molestias e interferir con la actividad laboral por congestión, que es acumulativa y, por lo tanto, de predominio vespertino.

Los síntomas dependen de dicha congestión crónica, la que típicamente aumenta en el curso del día, especialmente si se trata de un día caluroso y húmedo. Los pacientes refieren pesadez, leve edema vespertino, prurito, sensación de cansancio y calambres nocturnos (Tabla 10-1). Las molestias, característicamente, se alivian al elevar la extremidad afectada o con el uso de soporte elástico graduado y compresivo. Por su aspecto tan llamativo y obvio, se atribuye equivocadamente a las várices cualquier dolor de la extremidad el que, sin embargo, suele tener su origen en otras alteraciones como, por ejemplo, las de tipo ortopédico (pie plano, *genu valgus*, etc.).

Tabla 10-1. Várices de extremidades inferiores

Síntomas
Pesadez de las piernas
Edema vespertino leve
Prurito
Sensación de cansancio
Calambres nocturnos

Para diferenciar el origen primario o secundario de las várices, a veces basta la sola inspección, dada la existencia de signos físicos asociados que delatan el aumento crónico de la presión hidrostática con cambios en las características de la piel, como pigmentación, endurecimiento, etc. en las de tipo secundario; estas alteraciones pueden ser parte del llamado síndrome posflebítico (ver p. 254). Sin embargo, en ausencia de estos signos, se debe determinar la existencia o ausencia de venas comunicantes insuficientes, lo que es factible de hacer semiológicamente: con el paciente en decúbito dorsal y con la pierna elevada para "vaciar" el territorio venoso y, en especial las dilataciones varicosas, se rodea la pierna con una ligadura colocada en el nivel deseado (bajo la ingle en la prueba de Trendelmburg y en forma escalonada, con o sin marcha asociada, en la prueba de Perthes). El paciente se pone de pie y el reflujo valvular que afecta el tronco de la safena llenará la vena varicosa por sobre y hasta la ligadura. En caso de falla de las venas comunicantes, el relleno de las várices ocurrirá más lento, "desde abajo" y hasta la ligadura, por rebalse del sistema venoso profundo congestionado. Con la difusión de los estudios de imágenes en base a ultrasonido esta diferenciación es fácilmente demostrable con el eco-Doppler color, estudio fundamental para un adecuado diagnóstico y planificación terapéutica.

ÚLCERAS DE LAS EXTREMIDADES INFERIORES

Por definición, una úlcera es una herida o pérdida de tejido (generalmente piel o mucosa) sin tendencia a la cicatrización espontánea al cabo de dos semanas. Su origen puede estar determinado por la disminución de la irrigación o isquemia (úlcera arterial), por dificultad en el drenaje venoso (úlcera venosa) o en un sinnúmero de otras causas menos frecuentes: neoplasia, alteraciones hematológicas, metabólicas, endocrinas o dermatológicas.

Las extremidades inferiores son asiento de la mayoría de las ulceraciones de origen vascular. La sola inspección unida a la anamnesis prolija permite diferenciar su origen. Debemos reparar en: la forma, la ubicación, las características de los bordes, el aspecto del entorno cutáneo, el aspecto del fondo de la úlcera, el estado de los tejidos profundos, y el contexto general del paciente (Tabla 10-2).

Tabla 10-2. Semiología diferencial de las úlceras de origen vascular de las extremidades inferiores

Forma
Ubicación
Características de los bordes
Aspecto del entorno cutáneo
Aspecto del fondo de la úlcera
Estado de los tejidos profundos
Contexto general del paciente

Úlceras arteriales. La isquemia o la disminución crónica de la irrigación llevan a la atrofia cutánea, pérdida de fanéreos y a la pérdida de la capacidad de cicatrización.

- El traumatismo doméstico de un calzado apretado, por fricción entre los ortejos o en sus pulpejos, o por la simple presión por decúbito en el talón y/o cabeza de huesos metatarsianos, se produce una úlcera de bordes algo irregulares, de color negruzco propio de la necrosis superficial que, característicamente es intensamente dolorosa, molestia que se agrava al elevar el pie. Este tipo de úlceras va necesariamente asociada a la ausencia de pulsos, retardo del llene capilar, etc., todos signos de insuficiencia arterial (Figura 10-3).
- La hipertensión arterial severa puede desencadenar un tipo de úlcera severamente dolorosa, que afecta en forma típica el tercio distal de la pierna, en especial su cara externa y/o posterior. Es un verdadero infarto cutáneo, rodeado de un halo isquémico, de aspecto purpúrico, irregular, con lesiones satélites. La piel puede presentar un aspecto reticular (una forma de livedo reticularis) y su origen está determinado por el daño arteriolar de la piel.
- El microembolismo de cristales de colesterol originado de placas de ateroma de la pared arterial o de aneurismas, también puede causar aspecto de livedo reticularis y generar ulceraciones de naturaleza isquémica por bloqueo de las arteriolas nutrientes y de los capilares propios en la piel. En

Figura 10-3. Úlcera arterial del talón, con fondo necrótico, halo hiperhémico, muy dolorosa.



Figura 10-4. Dedo "azul" por microembolia ateromatosa (cristales de colesterol).



estos pacientes, los pulsos periféricos pueden estar incluso presentes y normales. Una forma clásica de ateroembolismo es el llamado dedo azul (Figura 10-4).

- Enfermedades de naturaleza diversa pero que producen inflamación vascular o vasculitis y/o vasoconstricción severa, pueden también ser causa de úlceras arteriales muy dolorosas, incluso de necrosis; estas son la esclerodermia, periarteritis nodosa o lupus eritematoso sistémico. Los pacientes con enfermedad de Buerger (tromboangeítis obliterante) suelen presentar necrosis en el extremo de los ortejos; en la enfermedad de Raynaud aparecen lesiones paraungueales e, incluso, necrosis (Figura 10-5).
- Un tipo particular de úlcera es la llamada úlcera neurotrófica. Característicamente, es indolora y se localiza en los sitios de apoyo de un pie deformado por la atrofia muscular. Se presenta en individuos con pérdida de sensibilidad en sus extremidades, como es el caso de pacientes diabéticos o que sufren alguna neuropatía sensitiva central o periférica, lo que suprime la alarma dolorosa del traumatismo recurrente que lleva a la perpetuación de la úlcera. En estos casos, la perfusión o irrigación puede estar incluso conservada: los pulsos en el pie pueden estar presentes, lo que confirma clínicamente su naturaleza no isquémica (Figura 10-6).
- La necrosis isquémica puede llevar a la momificación de un ortejo o parte de la extremidad afectada (gangrena seca). La infección de un área mal perfundida y con mala inmunidad local, en la que participan generalmente bacterias anaeróbicas, puede desencadenar un proceso de necrosis con producción de exudado de pésimo olor e incluso gas, ampollas, erosión de la piel, etc. (gangrena húmeda). Esta complicación afecta con lamentable frecuencia a pacientes diabéticos, por cuidado indebido de sus pies, generando lesiones muy graves que amenazan la extremidad y a veces la vida del paciente (pie diabético) (Figura 10-7).

Figura 10-5. Necrosis distal en los dedos de la mano izquierda en un paciente con enfermedad del tejido conectivo y fenómeno de Raynaud.



Figura 10-6. Úlceras plantares de naturaleza neuropática en un paciente diabético con pie de Charcot.



Figura 10-7. Úlcera isquémica en paciente diabético, con edema, eritema del pie y aumento de la temperatura local y signos infecciosos.



Úlceras venosas. El común denominador en estas úlceras es el aumento subyacente de la presión hidrostática en la red venosa de la extremidad, lo que altera el trofismo cutáneo y, por lo tanto, se localizan en el tercio distal de la pierna. Si se originan por aumento de la presión en la red profunda, esta se trasmite a la red cutánea a través de venas puente entre la red profunda y la superficial, llamadas venas perforantes o comunicantes. Es el caso de la hipertensión venosa posflebítica (secuela de la obstrucción o incompetencia valvular de las venas profundas afectadas) y de la hipertensión venosa generada por una comunicación arterio-venosa anormal de la extremidad de cualquier origen (malformaciones congénitas o lesiones adquiridas). Las úlceras venosas son lesiones benignas, de curso crónico e indoloras, salvo que estén infectadas. Se acompañan a veces de prurito, el que alivia en posición de decúbito.

Las úlceras venosas típicas se localizan en área perimaleolar (sitio de mayor presión hidrostática) y, preferentemente en cara interna del tobillo (Figura 10-8), con excepción de las úlceras venosas causadas por comunicaciones arteriovenosas (que pueden ocurrir en cualquier sitio). Las úlceras venosas tienen bordes netos y fondo rosado y generalmente limpio o amarillento ("fibrinoso"), la piel que la rodea está pigmentada color

Figura 10-8. Extensa úlcera venosa de la cara interna de la pierna derecha en un paciente con síndrome posflebítico. Obsérvese los cambios cutáneos periféricos a la úlcera.



parduzco, y más indurada. En muchos pacientes hay atrofia de los tejidos subcutáneos (dermatoesclerosis). Estas úlceras pueden curar espontáneamente al descargarse la hipertensión venosa con reposo prolongado y elevando las piernas 15-20 cm (posición de Trendelemburg) y/o contrarrestando la hipertensión hidrostática mediante el uso de compresión externa mediante soporte elástico graduado. La úlcera varicosa es una úlcera venosa asociada a várices primarias de larga evolución y de gran desarrollo; por definición "se sienta" sobre un paquete varicoso, es superficial, rodeada a veces de un rodete pigmentado. En cambio, la úlcera venosa de la hipertensión venosa profunda (propia de la insuficiencia venosa o del síndrome posflebítico) se dispone, casi sin excepción, sobre el maléolo interno, en relación a venas perforantes. Rara vez ocurre en la cara externa y es habitualmente única, de forma redondeada u ovalada.

CAPÍTULO 11

Síntomas y signos oftalmológicos

R. Charlín

VICIOS DE REFRACCIÓN

Los vicios de refracción se expresan, en cuanto a síntomas, por mala visión o visión borrosa acusada por el paciente, y por astenopía (cefalea frontal o cansancio visual al fijar la visión un largo rato); y, en cuanto a signos, por agudeza visual disminuida y examen de refracción alterado, objetivado por el médico.

Los vicios de refracción son la miopía, hipermetropía y el astigmatismo.

El ojo normal enfoca en la retina los rayos que le llegan paralelos desde el infinito óptico (distancia teórica superior a 5 metros).

- **Emetropía:** el ojo emétrope es aquel que no tiene ningún vicio de refracción. Por definición, el ojo emétrope focaliza los rayos paralelos que vienen del infinito óptico teórico (5 o más metros) en la retina sin mediar un esfuerzo de acomodación (Figura 11-1A). La acomodación es la capacidad del sistema óptico del ojo de cambiar su poder dióptrico (refractivo), gracias a un aumento en la curvatura del cristalino por contracción del músculo ciliar. Dioptría es la unidad que indica el poder de refracción (capacidad de desviación de la luz) de un lente o de un sistema óptico y se expresa como la inversa de la distancia focal expresada en metros ($D = 1/f$).
- **Ametropía:** el ojo amétrope es aquel que presenta un vicio de refracción.
- **Anisometropía:** es aquella condición en que los dos ojos tienen diferente estado refractivo. Uno puede ser emétrope y el otro amétrope, o ambos amétropes de distinta magnitud.

MIOPÍA

Es un defecto de refracción en el cual los rayos que llegan al ojo paralelos hacen foco por delante de la retina (Figura 11-1B). La miopía puede deberse a que el ojo es excesivamente largo (lo más frecuente) o a que el ojo tiene demasiado poder refractivo (poder de convergencia). Los miopes ven mal de lejos, pero tienen un punto cercano en donde ven con nitidez (la distancia de este punto depende del grado de miopía, mientras más alta la miopía, más cercano está). Las miopías de más de 6 dioptrías se llaman miopías altas o malignas porque en ellas el ojo puede sufrir cambios estructurales (degenerativos) que afectan de preferencia a la retina.

La miopía se corrige con lentes esféricos negativos (cóncavos) que hacen diverger los rayos permitiendo que el foco que está por delante de la retina se desplace hacia atrás y llegue a esta. En todos los vicios de refracción los lentes correctores se pueden usar en anteojos o como lentes de contacto que se apoyan directamente sobre córnea. La miopía y todos los demás vicios de refracción, también pueden corregirse con cirugía refractiva (ver más adelante).

HIPERMETROPÍA

Es un vicio de refracción en el que los rayos paralelos hacen foco por detrás de la retina (Figura 11-1C). Se asocia a veces con ojos pequeños, pero, en general, la longitud axial del ojo es normal y el defecto se debe a un desajuste óptico de este.

Figura 11-1. A. Emetropía. B. Miopía. C. Hipermetropía.

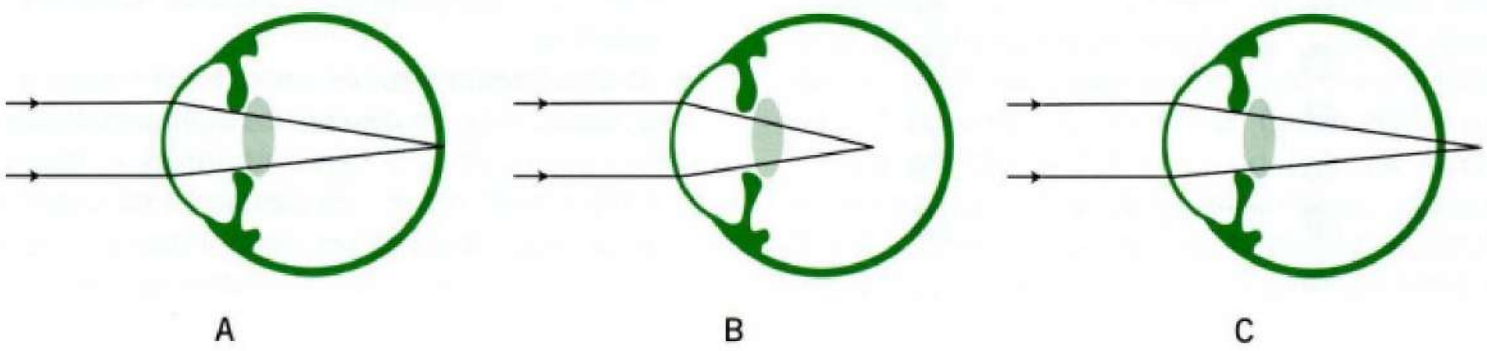

El paciente hipermétrope puede activar el sistema acomodativo del ojo (aumentando el poder del cristalino) y, con ello, llevar el foco a la retina, pero esto puede provocar cefalea y síntomas de cansancio visual, lo que se llama astenopía. Los hipermétropes tienen menos dificultad para ver de lejos que para ver de cerca (porque para ver de lejos necesitan menos acomodación). La hipermetropía se corrige con lentes esféricos positivos (convexos) que hacen converger los rayos y traen el foco desde detrás de la retina hacia esta.

ASTIGMATISMO

En este defecto refractivo, a diferencia de los anteriores, el ojo no logra hacer un solo foco con los rayos que inciden paralelos (astigmatismo significa "sin foco"). Se debe a que los rayos incidentes no son refractados (desviados) de manera uniforme en todos los meridianos. En general, este defecto se debe a una pequeña asimetría en los radios de curvatura de la córnea. Prácticamente todos los ojos tienen un grado discreto de astigmatismo pero, en general, este no produce síntomas. Los astigmatismos grandes afectan la agudeza visual y algunos astigmatismos pequeños pueden producir astenopía (cansancio, cefalea). El astigmatismo se corrige con lentes cilíndricos o tóricos que desvían los rayos en un solo meridiano (determinado por el eje del astigmatismo).

PRESBICIA

No es propiamente un vicio de refracción sino un agotamiento de la capacidad de acomodación que se produce con la edad. De acuerdo a la fórmula $D = 1/f$ (m) se deduce que para leer a 0,33 metros (f) se requieren 3 dioptrías (D) de acomodación, pero esta capacidad se va perdiendo progresivamente con la edad y comienza a hacer crisis alrededor de los 40 años. A esa edad, las personas se cansan al leer y alejan la lectura para requerir menos acomodación. La presbicia se corrige con lentes positivos (convergentes) para suplir la falencia de acomodación. Para ello, es necesario determinar previamente el defecto de la visión para lejos y tener en consideración la edad y la ocupación del paciente. Se pueden prescribir lentes exclusivos para cerca o lentes combinados en forma de bifocales o multifocales que permiten ver de cerca y a la distancia.

SÍNDROME VISUAL POR USO DEL COMPUTADOR *(COMPUTER VISION SYNDROME)*

Es una condición transitoria provocada por la fijación de la visión, por un período prolongado, en la pantalla de un computador. Algunos de estos síntomas son cefalea (en este caso denominada astenopía), visión borrosa, dolor cervical, enrojecimiento de los ojos, fatiga, dolor ocular y sensación de sequedad. Incluso puede haber diplopía (visión doble), sensación de mareo y dificultad para reenfocar la visión (Tabla 11-1). Estos síntomas pueden verse agravados por iluminación inadecuada y por corrientes de aire directamente dirigidas a los ojos. La prevalencia de este síndrome puede ser muy alta, incluso en personas muy jóvenes.

Tabla 11-1. Síndrome visual por uso del computador

Síntomas
Cefalea (astenopía)
Visión borrosa
Dolor cervical
Enrojecimiento de los ojos
Fatiga
Dolor ocular y sensación de sequedad
Diplopía
Sensación de mareo
Dificultad para reenfocar la visión

Al fijar la **visión** en un computador todas las personas disminuyen la frecuencia del parpadeo (que es refleja) lo que, a su vez, disminuye la adecuada lubricación de la córnea; si a ello se agrega una escasez de lágrimas, los síntomas se manifiestan más precozmente. De allí que sea aconsejable parpadear o cerrar los ojos durante unos segundos, cada cierto intervalo de tiempo y, a su vez, el uso de lágrimas artificiales. También se aconseja mirar a la distancia cada cierto tiempo para aliviar el trabajo del músculo ciliar que realiza la acomodación para la visión cercana. Los pacientes con astigmatismos bajos tienen muy buena agudeza visual para lejos y cerca, sin embargo, el ojo puede estar haciendo un esfuerzo permanente de acomodación para conseguir un foco perfecto y ello provocar cansancio y cefalea (astenopía). A estos pacientes los oftalmólogos solemos recetarles lentes vulgarmente llamados "de descanso" (no confundir con los lentes recetados para la lectura en pacientes mayores de 40 años y que padecen de presbicia por capacidad de acomodación disminuida).

EXAMEN DE LA REFRACCIÓN

Para determinar el estado refractivo del ojo existen métodos objetivos y subjetivos.

Métodos objetivos:

- **Retinoscopía o esquiascopía:** en este método se proyecta una luz en el ojo y se observa cómo se desplaza la luz reflejada por la retina. El desplazamiento de la luz reflejada puede ser neutralizado por lentes que se interponen delante del ojo. El lente que neutraliza completamente dicho movimiento es el lente corrector y se puede prescribir en una receta de anteojos. Este método es difícil porque necesita un alto grado de entrenamiento y, actualmente, se usa de preferencia en niños y en personas que no pueden colaborar en el examen subjetivo.
- **Autorrefractómetro:** es un sistema moderno de refracción automatizada. En general, los autorrefractómetros funcionan con un sistema de rayos infrarrojos e informan el defecto refractivo del ojo en una pantalla. Este sistema, si bien facilita y expedita el examen de la refracción, no es de ninguna manera una panacea y el oftalmólogo siempre debe cotejar

dicha información con otro examen objetivo (retinoscopía) o con el examen subjetivo. Los autorrefractómetros suelen sobredimensionar la miopía y solo aproximan el eje del astigmatismo.

Método subjetivo. Complementa el examen objetivo y es siempre indispensable, salvo en el niño menor o en el deficiente mental. Al paciente se le pone una montura de prueba y se le hace mirar a la distancia la proyección de optotipos. A cada ojo (uno a la vez) se le van probando lentes sobre la base del resultado del examen objetivo, hasta que se determina el lente corrector que produce la mejor agudeza visual. Actualmente, se puede hacer también sin una montura de prueba, sino con un foróptero que tiene los lentes incluidos.

En los niños, muchas veces es necesario hacer el examen de la refracción con cicloplejía, que consiste en paralizar la acomodación bloqueando la acción del músculo ciliar con fármacos parasimpaticolíticos empleados en colirios. En general, se usa ciclopentolato o tropicamida y, ocasionalmente, atropina. Los vicios de refracción esféricos (miopía e hipermetropía) pueden presentarse en forma pura o combinados con astigmatismo. Las formas combinadas se corrigen con lentes esferocilíndricos.

CIRUGÍA REFRACTIVA

La cirugía refractiva se hace para cambiar el poder refractivo de un ojo amétrope (aquel que no focaliza los rayos en la retina) y puede hacerse: a) modificando las curvaturas de la córnea mediante el láser éxcimer; o b) haciendo cirugía intraocular para cambiar el poder del cristalino.

Cirugía refractiva con el láser excimer. Se hace sobre la córnea para modificar sus curvaturas y, con ello, el poder de esta. La cirugía con excimer puede emplearse en cualquiera de los vicios de refracción. Debe hacerse cuando la refracción del ojo está totalmente estabilizada y, por ello, en general, no antes de los 20-25 años de edad. No todas las córneas cumplen con los requisitos para realizar esta cirugía y ello se determina con exámenes previos. Hay dos técnicas que pueden utilizarse y el cirujano debe seleccionar la más adecuada. Una se hace con el láser excimer aplicado sobre la superficie de la córnea (queratectomía fotorrefractiva o PRK); y la otra, sobre el estroma de esta, levantando previamente un colgajo superficial (*Laser in Situ Queratomileusis* - LASIK).

Cirugía refractiva intraocular. Es para cambiar el poder del cristalino, se hace en vicios de refracción más altos y se puede: 1) recurrir a un lente intraocular fáquico, que es como un lente de contacto blando que se inserta dentro del ojo por delante del cristalino transparente; o 2) extraer el cristalino transparente reemplazándolo por un lente intraocular multifocal. Esto debe reservarse para personas de mayor edad donde las adherencias del vítreo a la retina ya están debilitadas y los peligros de complicaciones retinales son menores. Demás está decir que quien practique cirugía refractiva debe tener muy claras las ventajas y desventajas de cada técnica.

EL OJO ROJO

Un ojo rojo, por definición, es un ojo cuya parte exterior (expuesta al ambiente) presenta una hiperemia o inyección vascular. Esta hiperemia puede afectar a los vasos de la conjuntiva, epiesclera y esclera. El propio paciente o cualquier observador perciben que el ojo se encuentra enrojecido.

Un médico no oftalmólogo debe ser capaz de reconocer las causas de un ojo rojo, o al menos los síntomas y signos de peligro que pueden acompañarlo, porque estos pueden acusar la existencia de una patología que amenace seriamente la visión.

Analizaremos de preferencia las patologías que afectan directamente al globo ocular. Haremos una breve mención a afecciones extraoculares que pueden acompañarse de ojo rojo. No desarrollaremos el tema del trauma ocular que, obviamente, puede acompañarse de ojo rojo, por estimar que constituye un capítulo aparte.

ESTRUCTURAS DEL GLOBO OCULAR

Diversas estructuras del globo ocular pueden sufrir inflamación que se evidencia como ojo rojo: conjuntiva, córnea, esclera, iris o cuerpo ciliar (Figura 11-2).

Figura 11-2. Ojo: corte horizontal que muestra sus principales estructuras. A. Cámara anterior. **B.** Cámara posterior. **C.** *Ora serrata*. **D.** Inserción del tendón del m. recto externo. **E.** Fóvea *centralis*.

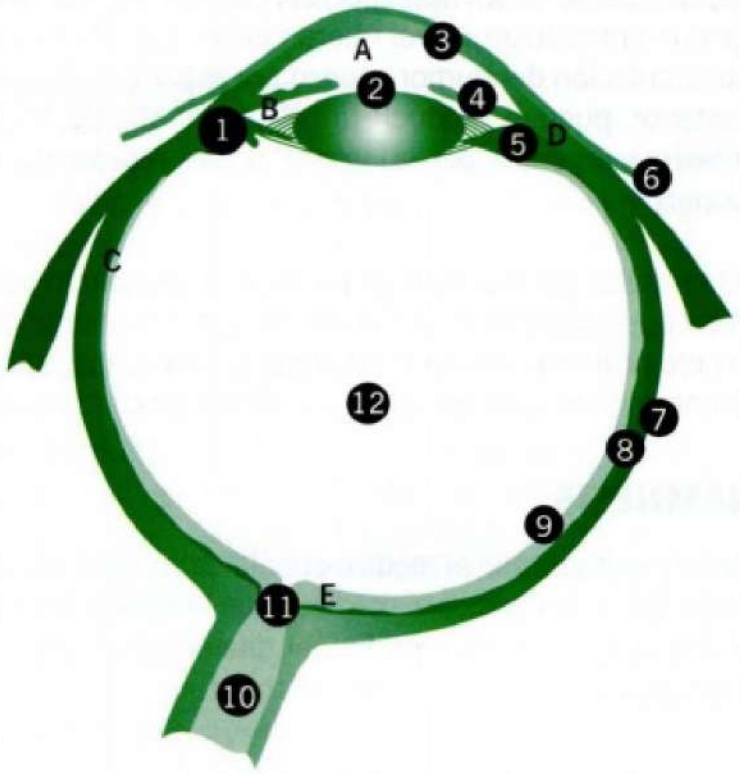

1 y 5 Cuerpo ciliar
2 Pupila
3 Córnea
4 Iris
6 Conjuntiva bulbar
7 Esclera
8 Coroide
9 Retina
10 Nervio óptico
11 Papila óptica
12 Vítreo

- **Conjuntiva:** recubre la parte anterior de la esclera (blanca) hasta el borde de la córnea (limbo esclerocorneal) y se extiende a través de los fondos de saco superior e inferior hacia adelante para cubrir la parte posterior de los párpados. La inflamación de la conjuntiva se llama conjuntivitis, que es una afección que en general carece de gravedad, es autolimitada y constituye la causa más frecuente de ojo rojo.
- **Córnea:** es la parte transparente anterior del ojo y su inflamación se llama queratitis. En la córnea pueden producirse también erosiones, úlceras infecciosas e impactos de cuerpos extraños. Las afecciones de la córnea pueden ser potencialmente muy peligrosas.
- **Esclera:** es la pared externa (blanca) del ojo, su inflamación se llama escleritis. Las escleritis son raras. Producen inyección localizada en un área que es sensible a la palpación (a través del párpado). Se ven en pacientes con vasculitis por enfermedades del colágeno (ver *Vasculitis*, p. 255).
- **Iris:** es el diafragma del ojo. Su pigmentación le da el color al ojo. Su inflamación se llama iritis. El espacio circular al centro del iris es la pupila.
- **Cuerpo ciliar:** produce el humor acuoso y hace un todo con el iris. Ambas estructuras suelen inflamarse juntas y, por ello, se habla de iridociclitis. Las iridociclitis son peligrosas porque pueden dejar graves secuelas. Contiene el músculo ciliar.
- **Cámara anterior del ojo:** es el espacio entre la superficie posterior de la córnea y la cara anterior del iris. En el ángulo de la cámara anterior está el trabéculo, que es el tejido (como una criba) por donde sale del ojo el humor acuoso producido por el cuerpo ciliar. Las alteraciones en la circulación del humor acuoso por estrechez de la cámara anterior, pueden producir un glaucoma agudo, que es de máxima urgencia por la amenaza que representa para la visión.

Un médico general debe determinar si un ojo rojo puede ser tratado adecuadamente por él mismo o si el paciente debe ser derivado prontamente a un oftalmólogo. Para ello, una buena anamnesis y un examen adecuado deberían dar la respuesta.

ANAMNESIS

La anamnesis permite al médico orientarse sobre la causa de un ojo rojo. En la anamnesis el médico debe investigar los síntomas que acompañan al ojo rojo. Es útil diferenciarlos en síntomas menos graves y síntomas graves (Tabla 11-2).

Tabla 11-2. Anamnesis del ojo rojo

Síntomas no graves	Síntomas graves
Secreción o exudación	Visión borrosa
Sensación de ardor	Dolor ocular
Prurito	Fotofobia
Síntomas de vía aérea	Visión de halos

Síntomas menos graves:

Secreción o exudación. Esta puede ser mucosa o mucopurulenta: es característica de las conjuntivitis; produce legañas que el paciente debe lavarse al despertar.

Sensación de ardor, de arenilla, o de cuerpo extraño. Suele acompañar a las conjuntivitis. No es propiamente un dolor.

Prurito. Es característico de las conjuntivitis alérgicas.

Las conjuntivitis pueden acompañarse de síntomas de compromiso de las vías aéreas superiores, producidos por procesos virales o por procesos alérgicos estacionales.

Síntomas graves:

Visión borrosa. Que no desaparece al parpadear. Debe alertarnos a la presencia de una queratitis, una iridociclitis o un glaucoma. Nunca se ve en las conjuntivitis, salvo que estén acompañadas de compromiso corneal.

Dolor ocular (verdadero dolor ocular). Debe orientarnos hacia una afección de cuidado. Las conjuntivitis dan las sensaciones ya descritas como menos graves, pero no producen dolor.

Fotofobia. Molestia exagerada ante la luz, propia de las queratitis o de las iritis.

Visión de halos coloreados en torno a las luces. Denota la existencia de edema corneal y se observa en el glaucoma agudo por el alza abrupta de la presión intraocular.

EXAMEN OCULAR

El examen ocular está destinado a pesquisar si existen signos de peligro. Para un médico no especialista nos parece suficiente que sea capaz de evaluar la agudeza visual del paciente (al menos en forma aproximada) (ver *Examen de la agudeza visual*, p. 394) y disponer de una linterna de bolsillo que le permita iluminar focalmente cada ojo en forma oblicua. Podría ser de gran ayuda contar además con un colirio anestésico, fluoresceína (tiñe los defectos del epitelio corneal) y una lupa. Nunca debemos olvidar comparar los hallazgos del ojo afectado con el otro ojo, que suele estar sano y, por lo tanto, es un testigo excelente.

En el examen debemos buscar los signos de peligro (Tabla 11-3) que se detallan a continuación:

Agudeza visual disminuida. Para medirla ojalá pueda emplearse una tabla de Snellen. Si no se dispone de ella, basta comprobar que el ojo afectado ve menos un calendario o un cartel impreso puesto a la distancia que el ojo contralateral (debe hacerse con lentes si el paciente es usuario de estos).

Inyección ciliar. Es la inyección de los vasos conjuntivales y epiesclerales profundos que rodean la córnea, también llamada inyección periquerática. Debe distinguirse de la inyección conjuntival, que es difusa y que afecta tanto a la conjuntiva bulbar

Tabla 11-3. Examen del ojo rojo: signos de peligro

Agudeza visual disminuida
Inyección ciliar
Alteración del brillo corneal
Alteraciones de la forma y tamaño de la pupila
Estrechez de la cámara anterior
Ojo duro
Proptosis o exoftalmo

como a la conjuntiva palpebral. Se aprecia mejor con luz de día y se observa como un anillo violáceo en torno a la córnea. Es propia de las queratitis, iridociclitis y del glaucoma agudo.

Alteración del brillo corneal u opacidad corneal. La distorsión del reflejo de la luz en la córnea (la córnea es también un espejo convexo) y la pérdida parcial de su transparencia (el dibujo indiano se ve con menos detalle), son hallazgos propios del edema de córnea; este se presenta en el glaucoma agudo. Una opacidad en la córnea, que no desaparezca al parpadear, puede representar una úlcera corneal (Figura 11-3) o una queratitis.

Alteraciones en el tamaño y forma de la pupila. En el glaucoma agudo la pupila puede estar semidilatada y algo ovalada; además, responde poco o nada a la luz. En la iridociclitis la pupila suele estar más pequeña (miótica) y puede tener irregularidades en su contorno (muescas) por adherencias del iris a la cara anterior del cristalino (sinequias posteriores).

Figura 11-3. A: úlcera corneal e hipopión (úlcera en córnea medial; hipopión: nivel horizontal de pus abajo); B: úlcera corneal por virus del herpes simple (dendrítica) teñida con fluoresceína.

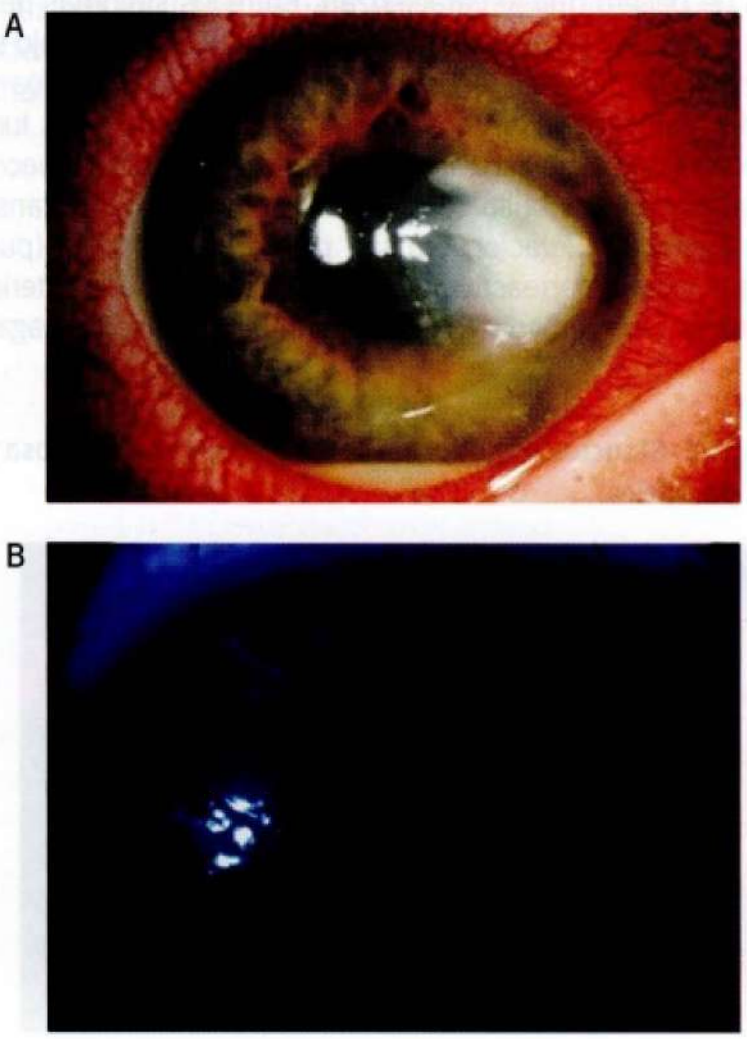

Estrechez de la cámara anterior. Este signo puede ser difícil de advertir. Al iluminar el ojo desde lateral con una luz focal, se observa que el iris se ilumina bien en el lado de la luz, pero la otra mitad queda sombría; en un ojo normal el iris se ilumina en forma homogénea con la luz lateral. La estrechez de la cámara anterior es característica del glaucoma agudo y puede ser factor desencadenante de este.

Ojo duro. Un médico no especialista no está en condiciones de medir la presión ocular por falta de práctica y de los elementos para hacerlo. Sin embargo, es posible que pueda apreciar la dureza del globo ocular por un procedimiento clínico. Para esto, debe hacer mirar al paciente hacia el suelo sin inclinar la cabeza y palpar el ojo con ambos dedos índices apoyados sobre el párpado superior. Como siempre, debe comparar ambos ojos: si el ojo afectado está más duro que el otro, ello constituye otro signo de glaucoma agudo. En el glaucoma agudo la presión intraocular suele estar muy elevada y, por ello, incluso un lego podría advertir la diferencia de dureza entre ambos ojos.

Proptosis o exoftalmos. Es un desplazamiento anterior del ojo (ojo más salido). Un ojo rojo con una proptosis aguda puede señalar una afección orbitaria o una afección del seno cavernoso. La causa más frecuente de proptosis es el distiroidismo (hipertiroidismo con exoftalmo o enfermedad de Basedow-Graves).

CAUSAS DE OJO ROJO

Las causas de ojo rojo son variadas y de distinta importancia o gravedad; de acuerdo a ello se pueden clasificar en dos grandes grupos (Tabla 11-4).

Tabla 11-4. Causas del ojo rojo

Causas no graves	Causas graves
Conjuntivitis aguda	Glaucoma agudo
Hemorragia subconjuntival	Queratitis
Patología palpebral	Iritis e iridociclitis

Causas menos graves. Pueden ser tratadas por un médico no oftalmólogo.

Conjuntivitis aguda (Figura 11-4). Es la causa más frecuente. Hay ardor o sensación de cuerpo extraño. El ojo puede amanecer pegado o legañoso. No hay dolor ni visión borrosa. Al examen, hay inyección difusa y puede haber secreción en cantidad variable. Suele ser autolimitada. Si se sospecha que es infecciosa se puede tratar con colirios (soluciones o suspensiones) o ungüentos antibióticos aplicados con frecuencia. Las conjuntivitis alérgicas se caracterizan por el prurito y pueden presentar quemosis (edema de la conjuntiva). La única conjuntivitis grave es la oftalmía

Figura 11-4. Conjuntivitis aguda con abundante secreción.



neonatorum. Se presenta en el recién nacido con edema de párpados, ojo rojo y secreción purulenta. Su gravedad reside en que puede ser provocada por el gonococo, que es una bacteria que puede infectar la córnea y llevar a la perforación del globo ocular. Las conjuntivitis del recién nacido deben considerarse gonocócicas hasta que se pruebe lo contrario (mediante frotis o cultivos) y de ben tratarse agresivamente con antibióticos tópicos (y sistémicos si se confirma una gonorrea). Otros agentes más frecuentes de conjuntivitis del recién nacido son el estafilococo, el estreptococo y las clamidias, pero estos producen un cuadro banal en relación al que provoca la *Neisseria gonorrhoeae*. Ocasionalmente, el virus del herpes simple puede provocar cuadros oculares de cuidado en el recién nacido.

Hemorragia subconjuntival (Figura 11-5). Se ve como una mancha roja, bastante localizada, en la conjuntiva bulbar. Suele presentarse después de esfuerzos con respiración contenida (maniobras de Valsalva). Se reabsorbe espontáneamente en alrededor de 10 días y no requiere de otros análisis ni de tratamiento, salvo que tienda a repetirse con frecuencia.

Cuadros palpebrales. El orzuelo y el chalazión, pueden dar por contigüidad un ojo rojo, con dolor y edema palpebral.

El **orzuelo** se caracteriza por enrojecimiento y edema de la piel del párpado con un dolor exquisito en un lugar del borde palpebral donde se observa un pequeño absceso (tetilla) en la raíz de una pestaña; es autolimitado. Puede tratarse con calor local y un ungüento antibiótico. Corresponde a una infección de las glándulas anexas al folículo piloso de la pestaña.

El **chalazion** se presenta inicialmente con un cuadro en todo similar al del orzuelo, con edema y dolor palpebral, pero sin dicha "tetilla" blanquecina en la base de una pestaña. Pasada la etapa aguda, que dura uno o dos días, queda una tumefacción redondeada de consistencia quística en el espesor del párpado que puede permanecer mucho tiempo. Corresponde a un granuloma de una glándula de Meibomio (sebácea) del tarso. Muchas veces requiere una excisión quirúrgica.

Figura 11-5. Hemorragia subconjuntival.



Causas graves de ojo rojo. Requieren ser evaluadas y tratadas por un oftalmólogo.

Glaucoma agudo (Figura 11-6). Es una afección que se presenta en personas en general mayores de 50 años por un alza abrupta de la presión intraocular, en ojos anatómicamente predispuestos por una estrechez de la cámara anterior. El cuadro suele presentarse por midriasis espontánea (dilatación de la pupila) en ambientes con escasa iluminación, o por efecto de un colirio midriático instilado con fines de examen. Al dilatarse la pupila, el iris obstruye el trabéculo que está en el ángulo de la cámara anterior, impidiendo la salida del humor acuoso y provocando el alza tensional. Cuando la presión intraocular se eleva y se mantiene alta, los axones del nervio óptico quedan sin perfusión y sufren un daño irreversible que en cuestión de horas puede conducir a la ceguera. Pese a que la predisposición anatómica afecta a ambos ojos, el glaucoma agudo se presenta en un ojo a la vez (casi nunca se produce simultáneamente en ambos ojos).

Como ya señalamos, el glaucoma agudo tiene síntomas y signos de peligro que le caracterizan. Entre los síntomas destacan el dolor, que puede ser intenso y no solo afectar al ojo sino a la periórbita, o puede tener características de una cefalea mal definida; visión borrosa y visión de halos en torno a las luces. Entre los signos destacan: agudeza visual disminuida; inyección ciliar; alteración del brillo corneal (o disminución de la transparencia corneal); alteración pupilar: pupila semidilatada (puede ser ovalada) e hiporreactiva; estrechez de la cámara anterior y ojo duro. Ocasionalmente, puede haber manifestaciones vagales,

Figura 11-6. Glaucoma agudo: así se ve la córnea edematosa y la pupila paralítica.



con náuseas, vómitos y dolor abdominal. Un paciente en que se sospeche un glaucoma agudo debe ser derivado de inmediato al oftalmólogo, puesto que si no es tratado oportunamente puede perder la visión. Si el oftalmólogo no puede atender al paciente en el plazo de una hora, el médico no especialista debe iniciar el tratamiento destinado a disminuir la presión intraocular, con colirios mióticos de pilocarpina al 2% cada quince minutos e inhibidores de la anhidrasa carbónica que disminuyen la secreción de humor acuoso (500 mg de acetazolamida oral); y, eventualmente, manitol intravenoso en goteo rápido, que es un diurético osmótico que provoca una rápida deshidratación del humor vítreo. El oftalmólogo, una vez controlada la presión intraocular por estos medios, procederá a hacer una iridectomía quirúrgica o una iridotomía con láser YAG en ambos ojos para unir la cámara posterior con la cámara anterior y facilitar así el acceso del humor acuoso al trabéculo en el ángulo de la cámara anterior.

Queratitis. Puede ser provocada por agentes tóxicos, virus, bacterias y hongos. Se caracteriza por dolor, fotofobia y visión borrosa. Al examen puede observar se una opacidad corneal localizada que no desaparece con el parpadeo, inyección ciliar y disminución de la agudeza visual. Debe ser tratada por el oftalmólogo con una terapia específica al agente causal. La queratitis provocada por el virus del herpes simple puede presentar una lesión corneal característica que tiene el aspecto morfológico de una dendrita.

Iritis. Se caracteriza por dolor ocular, visión borrosa y fotofobia. Al examen puede observarse inyección ciliar, disminución de la agudeza visual y alteraciones del tamaño de la pupila (miosis) y de su forma (pupila de bordes irregulares por adherencias del iris a la superficie anterior del cristalino) (Figura 11-7). Las causas de iritis son múltiples. Es una afección grave, recidivante, y que puede dejar severas secuelas. Debe ser estudiada y tratada por el oftalmólogo.

Figura 11-7. Iritis con córnea edematosa y precipitados queráticos en el endotelio corneal.



UNA ADVERTENCIA FINAL

El médico no oftalmólogo nunca debe prescribir colirios que contengan esteroides (puros o asociados con antibióticos) por los graves efectos que pueden tener si están mal indicados: exacerbación de cualquier proceso infeccioso (la queratitis herpética puede ser severamente agravada por el uso de esteroides), desarrollo de glaucoma en individuos genéticamente predispuestos, y cataratas. Los esteroides disminuyen inicialmente los síntomas y signos de cualquier inflamación y, por ello, el paciente persevera en su uso.

Tampoco se debe prescribir colirios anestésicos porque su uso reiterado puede provocar graves lesiones corneales. Los colirios anestésicos se usan solo para practicar el examen. Si el paciente tiene dolor se le pueden prescribir analgésicos de uso oral o parenteral.

CAPÍTULO 12

Síntomas y signos otológicos

A. Correa

El oído (Figura 12-1) puede originar diferentes síntomas: dolor (otalgia), descarga de líquido a través del canal (otorrea), disminución de la audición (hipoacusia), alteraciones del equilibrio (vértigo) y zumbidos (*tinnitus*) (Tabla 12-1).

Figura 12-1. Corte sagital del oído. Se aprecian las estructuras del oído externo, medio e interno.

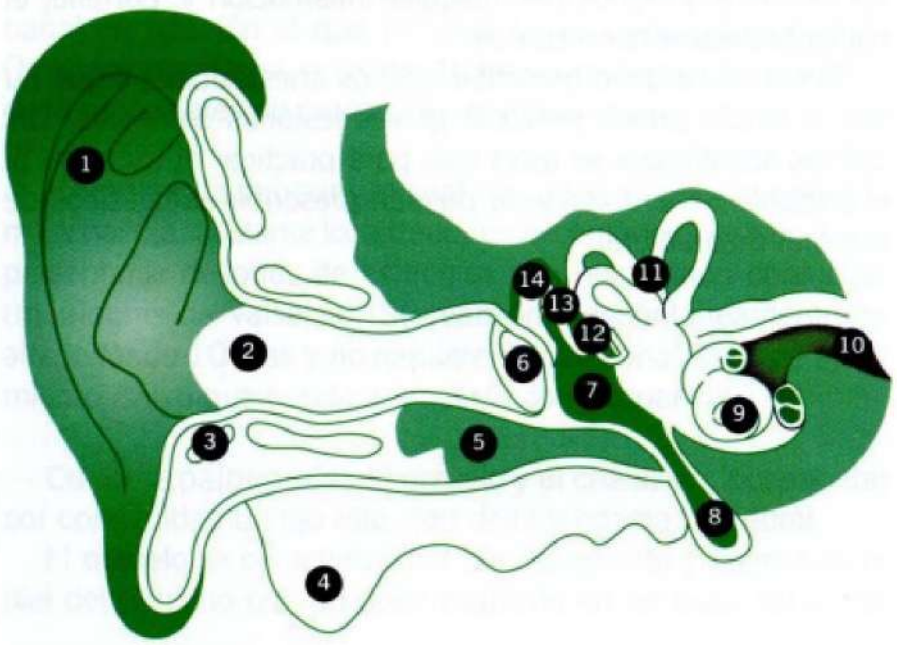

1. Pabellón auricular
2. Conducto auditivo externo
3. Cartílago
4. Mastoides
5. Hueso
6. Tímpano
7. Cavidad del oído medio
8. Trompa de Eustaquio
9. Cóclea
10. Nervio vestibular
11. Conductos semicirculares
12. Estribo
13. Martillo
14. Yunque

Tabla 12-1. Síntomas y signos otológicos

Otalgia
Verdadera Refleja Continua Intermitente
Otorrea
Hemática (otorragia) Purulenta Serosa Ceruminosa Acuosa Serohemática Mucopurulenta Clara Con manchas negras
Hipoacusia
Súbita Autofonía
Anacusia
Sordera súbita Vértigo Subjetivo Objetivo
***Tinnitus* (acúfenos)**
Subjetivo Objetivo

Figura 12-2. Otitis media, causa frecuente de otalgia. Se observa el tímpano inflamado y hemorrágico.

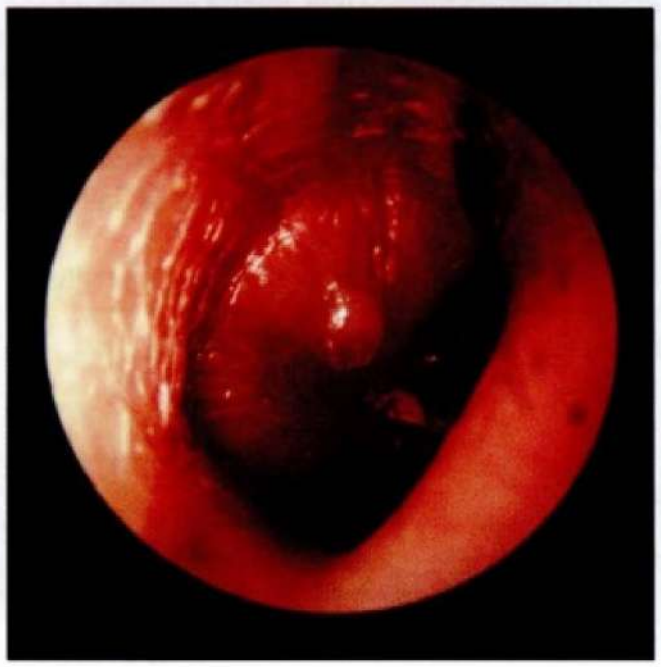

Otalgia. Se denomina otalgia al dolor de oídos. Su origen puede estar en el oído mismo –en cuyo caso hablamos de **otalgia verdadera**– (Figura 12-2) o en la región periauricular y zonas distantes, lo que se denomina **otalgia refleja**. En las Tablas 12-2 y 12-3 se resumen las causas principales de estos síntomas.

En toda otalgia interesa establecer la duración, si es continua o intermitente, su curso evolutivo, si está asociada a otras manifestaciones locales o generales como hipoacusia o fiebre, si existe el antecedente de dolor previo y si es uni o bilateral.

La otalgia refleja es un síntoma que puede originarse a nivel de cavidad oral, faringe, laringe o esófago. También puede ser una manifestación neurálgica, el producto de una disyunción temporomandibular e incluso de una tiroiditis. Habitualmente, la otalgia refleja no se acompaña nunca de hipoacusia, hecho que permite orientarse durante la anamnesis. Las **disfunciones temporomandibulares** suelen asociarse a una sensación de oído tapado, pero en este caso el paciente es capaz de diferenciar esta sensación ("siento como si tuviera agua en el oído") de la hipoacusia propiamente tal. Para orientarse en una otalgia refleja es útil preguntar al paciente dónde le duele y, en lo posible, que indique con el dedo la zona dolorosa y su irradiación. En las otalgias reflejas siempre se debe examinar la hipofaringe y laringe ya que patologías a este nivel pueden ser las causantes del dolor.

Una causa infrecuente de otalgia intensa es el herpes zóster auricular, infección viral (ver *Glosario de enfermedades*). De diagnóstico difícil en su etapa inicial, la erupción de lesiones cutáneas características en el conducto auditivo externo y pabellón auricular aclara el diagnóstico clínico (Figura 12-3). Cuando se asocia a parálisis del nervio facial se conoce como síndrome de Ramsay Hunt.

Otorrea. Se define como una descarga líquida a través del conducto auditivo externo. Puede ser hemática (en cuyo caso se habla de otorragia), purulenta, serosa, ceruminosa o acuosa. También es importante su asociación con otros antecedentes. Por ejemplo, si una otorrea clara o hemática está asociada a un traumatismo previo, se debe pensar en una fractura del peñasco o en una fístula de líquido cefalorraquídeo.

La causa más común de otorrea es la inflamación del oído externo o medio (otitis) En el caso de la otitis media, generalmente

Tabla 12-2. Causas de otalgia verdadera

Causas más frecuentes	Inflamación del conducto auditivo externo (otitis externa) - Otitis externa difusa: la inflamación compromete a todo el canal auditivo externo e incluso la oreja. - Otitis externa localizada (forúnculo). Cuerpo extraño en el canal auditivo. Inflamación del oído medio (otitis media).
Causas menos frecuentes	Trauma auricular, laceración del canal auditivo, fractura del peñasco. Tumores del oído externo o medio.

Tabla 12-3. Causas de otalgia refleja

Causas más frecuentes	Infección dental, glositis y estomatitis. Faringitis, amigdalitis. Disfunción temporomandibular.
Causas menos frecuentes	Absceso periamigdalino, postonsilectomía. Neoplasias de la tonsila, faringe, región supraglótica o de un seno piriforme. Epiglotitis y laringitis. Esofagitis y cuerpo extraño esofágico.
Otras	Artritis cricoaritenoidea Tiroiditis Aneurisma de carótida. Neuralgias: del trigémino y de los ganglios geniculado, glosofaríngeo y esfenopalatino.

Figura 12-3. Herpes zóster auricular, causa infrecuente de dolor de oído intenso; la erupción cutánea aclara el diagnóstico.



CAPÍTULO 13

Síntomas y signos del aparato genital masculino

F. Hidalgo

DOLOR GENITAL

El dolor genital tiene origen en cualquiera de las estructuras del aparato genital, pero básicamente en la glándula testicular, el cordón espermático o el epidídimo y por diversas causas (Figura 13-1). La localización es en el genital mismo y puede eventualmente irradiarse hacia la región inguinal o a un flanco o ángulo costovertebral, siguiendo la dirección de los elementos del cordón (Tabla 13-1).

- El **dolor testicular** se debe a un traumatismo, proceso inflamatorio o tumor que ha sangrado y distiende la albugínea. En general, es un dolor constante, cansado y puede ser muy intenso, como por ejemplo en el caso de la orquitis urliana (inflamación del testículo por parotiditis).
- El **dolor de la torsión de testículo** en general es intenso, con la particular característica que tiene un comienzo brusco que el paciente puede recordar con toda precisión. Este dolor suele ser irradiado a fosa ilíaca derecha, por lo que a veces se ha confundido con una apendicitis aguda; por eso en toda apendicitis aguda es recomendable no omitir la palpación del testículo antes de operar. El testículo está ascendido, en posición más horizontal y al elevarlo el dolor se exacerba.
- Hidrocele, varicocele, espermatocele o tumor habitualmente no producen dolor y si lo hay es moderado. Sensación de testículo pesado ocurre en los tumores.
- La principal causa de **dolor del epidídimo** es por infección, pudiéndose irradiar hacia la fosa ilíaca o flanco y se acompaña siempre de aumento del volumen del órgano. Los quistes espermáticos, especialmente de la cabeza del epidídimo, suelen ser causa de dolor localizado.
- La hidrocele es la acumulación excesiva de fluido en la membrana de la túnica vaginal (Figura 13-2).

Figura 13-1. Aparato genital masculino.

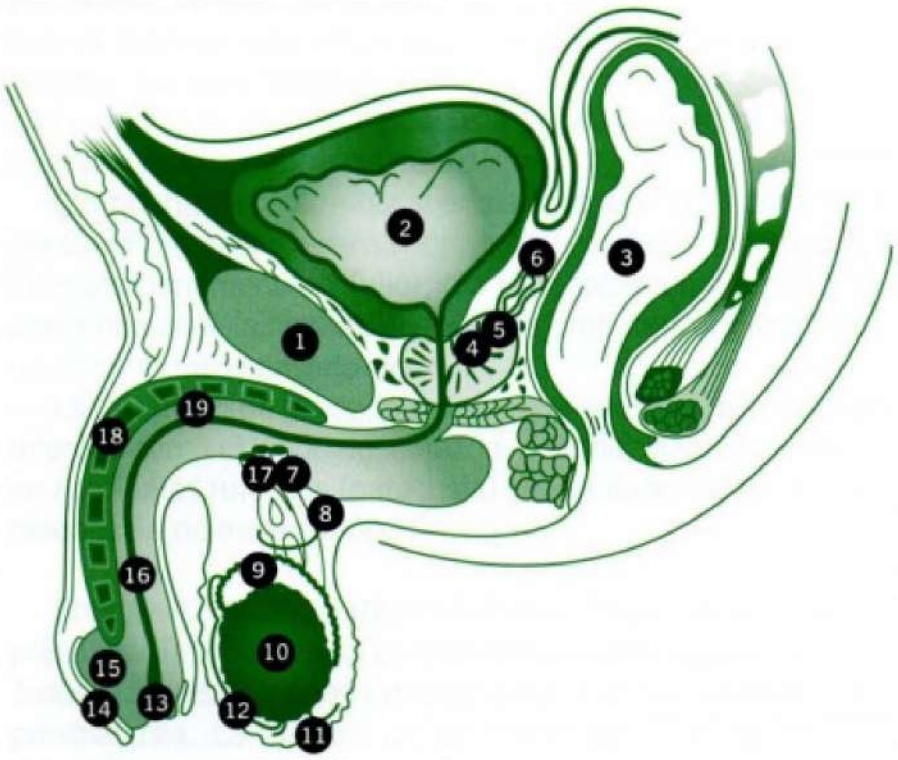

1. Pubis
2. Vejiga
3. Recto
4. Conducto eyaculador
5. Próstata
6. Vesícula seminal
7. Cordón espermático
8. Conducto deferente
9. Epidídimo
10. Testículo
11. Escroto
12. Cavidad de la túnica *vaginalis*
13. Meato uretral
14. Prepucio
15. Glande
16. Uretra
17. Vasos sanguíneos
18. Cuepo cavernoso
19. Cuepo esponjoso

Tabla 13-1. Síntomas y signos del aparato genital masculino

Dolor genital
Secreción uretral
Incontinencia de orina:
- Verdadera
- Se esfuerzo
- Urgencia miccional
- Incontinencia paradojal
Síntomas de obstrucción urinaria baja
Síntomas funcionales

Figura 13-2. Hidrocele.

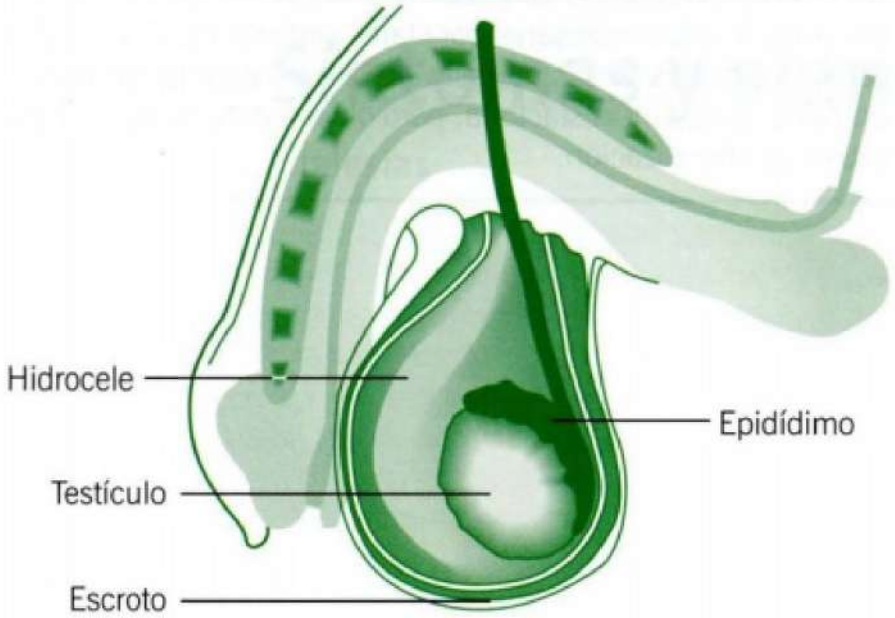

Figura 13-3. Espermatocele o quiste espermático.

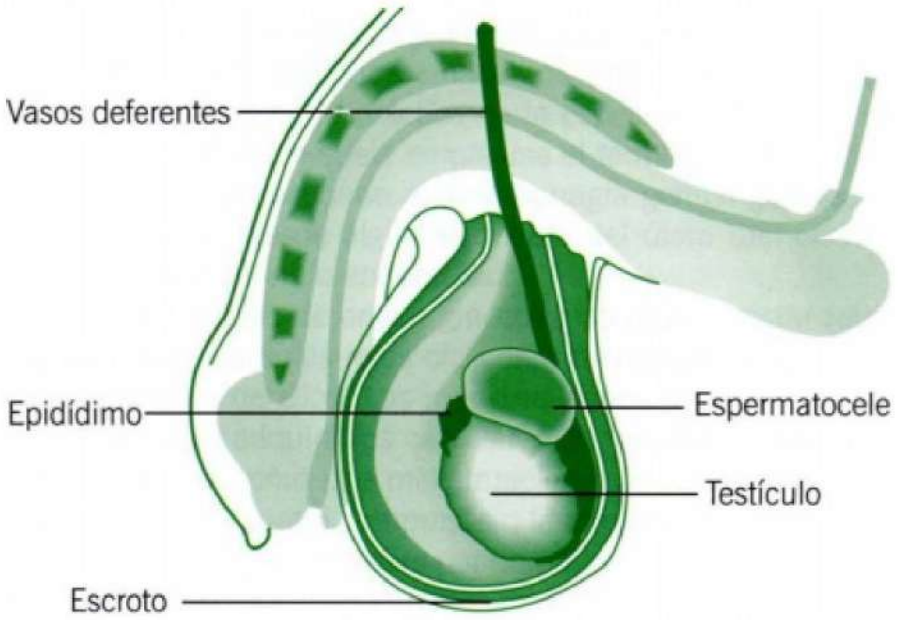

- El varicocele es la dilatación de las venas del cordón espermático. El espermatocele o quiste espermático (Figura 13-3) se produce por acumulación de esperma en el epidídimo.
- El varón con frecuencia somatiza a nivel genital, pudiendo presentar dolor u otros síntomas genitourinarios de naturaleza funcional.

SECRECIÓN URETRAL

Es el síntoma más frecuente de consulta de la patología del pene. La secreción debe explorarse antes que el paciente orine. La secreción gonocócica debida a una uretritis por gonococo (*Neisseria gonorrhoeae*) es purulenta, espesa, abundante y amarilla. La secreción no gonocócica puede ser igual, pero en general es más clara, más mucosa, turbia blanquecina. Entre las secreciones es frecuente la producida por *Trichomonas*, *Chlamydia* o *Mycoplasma*. Un porcentaje significativo de la uretritis gonocócica es mixta y la *Chlamydia trachomatis* debe investigarse sobre todo si la uretritis es recurrente.

INCONTINENCIA DE ORINA

Hay varias causas de incontinencia de orina y la historia clínica con frecuencia determina su causa, por lo tanto, es fundamental establecer semiológicamente el tipo de incontinencia.

Incontinencia verdadera. Es la pérdida involuntaria de orina sin tener deseo miccional. Puede ser constante o periódica o presentarse en ciertas posiciones, como por ejemplo de pie.

Las causas más claras son la extrofia vesical, epispadia (apertura dorsal de la uretra) y la fístula vésico-vaginal. El uréter ectópico puede dar incontinencia intermitente cuando el orificio externo vaginal o perimeato uretral es muy pequeño. También pueden producirla las lesiones traumáticas o quirúrgicas del esfínter externo; la incontinencia posprostatectomía suele ser ortostática. Diversas lesiones neurológicas son causa frecuente de incontinencia urinaria.

Incontinencia de esfuerzo. Es la pérdida involuntaria de orina con cualquier esfuerzo que aumenta la presión intraabdominal, como toser, reír o pararse. Se debe a una alteración de los mecanismos de continencia como consecuencia del descenso vesical con pérdida del ángulo uretrovesical, que se ve en multíparas, lesiones quirúrgicas o neurológicas. En decúbito dorsal no hay pérdida de orina.

Urgencia miccional. Es una falsa incontinencia, pero se confunde con ella con frecuencia por el médico o por el paciente al describir el síntoma. En realidad se trata de un deseo imperioso, urgente, incontenible de orinar y la persona pierde orina sin poder retenerla el tiempo necesario como para llegar a un baño. Su causa es una hiperactividad del detrusor o contracciones no inhibidas, algo muy distinto de la incontinencia verdadera o de esfuerzo.

Incontinencia paradojal. Es la pérdida involuntaria de orina en una vejiga llena, obstruida e hipotónica y que en el examen físico se ve o palpa globo vesical. Se produce porque la presión intravesical por llenado sobrepasa la resistencia uretral, vaciándose una pequeña cantidad de orina sin relación a lo que contiene la vejiga. El paciente orina por rebosamiento y queda un residuo alto.

Otros síntomas genitourinarios como alteraciones en la emisión y características del chorro urinario, goteo terminal, interrupción del chorro, retención crónica de orina, etc. se observan cuando hay una obstrucción de las vías urinarias bajas.

Disuria es el nombre genérico de todos los trastornos de la micción. Algunos médicos utilizan en forma inapropiada, a nuestro juicio, el término disuria como sinónimo de dolor con la micción.

SÍNTOMAS UROGENITALES FUNCIONALES

El ser humano somatiza a nivel del aparato urinario o genital, pudiendo dar cualquier trastorno miccional o cuadro doloroso un tanto atípico o discordante con los hallazgos clínicos o de laboratorio.

La somatización genital masculina es frecuente y, fundamentalmente, se traduce en dolor testicular, sensación uretral de ardor o trastornos de la capacidad sexual como: erección de mala calidad, pérdida prematura de la erección, eyaculación precoz, pérdida de la eyaculación o del orgasmo. Es frecuente que el varón por temores o pudor, exprese síntomas urinarios o prostáticos en la esperanza que el médico descubra su problema, por lo cual el médico debe tener presente esta posibilidad para hacer un interrogatorio dirigido. En la mujer, en cambio, la somatización suele expresarse por claros síntomas disúricos, una verdadera cistitis funcional; esto no es raro cuando desarrolla una vida sexual insatisfactoria, pero obviamente no es la única causa de somatización.

CAPÍTULO 14

Síntomas y signos ginecológicos

J. Iglesias

HEMORRAGIA GENITAL

Los términos de hemorragia genital son los adecuados y correctos para denominar este síntoma y, a la vez, signo propio de diversas afecciones ginecoobstétricas; hacemos esta observación por cuanto a menudo en la práctica de la especialidad para referirse a esta condición suele emplearse el término metrorragia, expresión que corresponde a la hemorragia genital generada, exclusivamente, desde algún segmento del útero (del cérvix, itsmo, cuerpo uterino o endometrio).

Las hemorragias de origen ginecológico pueden estar relacionadas con los flujos rojos cíclicos o menstruaciones, o ser independientes de ellos. Las menstruaciones pueden hacerse hemorrágicas y adquirir los caracteres de hipermenorrea, que puede definirse como una menstruación más abundante, que requiere más de cuatro compresas o tampones diarios, que es cíclicamente normal y perdura por un número de días similares a las del propio ritmo menstrual. Esta situación suele asociarse a mioma uterino de ubicación submucosa, presencia de dispositivo intrauterino contraceptivo o adenomiosis (presencia de tejido endometrial ectópico en las paredes del músculo uterino).

En otras oportunidades se trata de la denominada menorragia, en la cual al aumento importante de la cantidad de sangre menstrual se añade la expulsión de coágulos y la prolongación del sangramiento entre 8 y 10 días; este fenómeno alcanza su máxima exageración en las menometrorragias, situación en que el sangramiento se prolonga por 15 o más días impidiendo a la paciente sus actividades normales, incluso necesitando reposo en cama.

Estas dos situaciones corresponden en general a metrorragias disfuncionales fisiológicas, como las que se observan al iniciarse los primeros ciclos menstruales, y en la perimenopausia o período de transición, que es la etapa que precede a la última regla de la vida en la mujer (la que se denomina menopausia). Puede sin embargo, tratarse de hemorragias patológicas uterinas de estructuras con diversas patologías, (metrorragias) originadas en portadoras de dispositivo intrauterino, en mujeres jóvenes o a diversas patologías del endometrio, como los variados tipos de hiperplasias simples o complejas del endometrio o al adenocarcinoma de este tejido.

Puede presentarse un sangramiento genital anormal, independiente de los flujos rojos cíclicos o menstruales, haciéndose evidente en forma de hemorragias provenientes del útero (metrorragias) por diferentes patologías, de cantidad variable y que obligan, además de la exploración ginecológica habitual, a la obtención de diversas biopsias, ya sea del exocérvix (superficie externa del cuello uterino), endocérvix o canal cervical y endometrio.

Un síntoma de alto interés es la sinusorragia que consiste en la emisión vaginal de sangre poscoito y que, la mayoría de las veces, coincide con cáncer cervicouterino y, raramente, con cervicopatías inflamatorias o con pólipos exo o intracervicales que alcanzan el orificio externo del cérvix uterino e incluso ocupan la porción superior de la vagina. En los casos de cáncer cervicouterino, precediendo o acompañando a sinusorragia, puede existir metrorragia cervical, sangre de tono claro o deslavado en oportunidades de mal olor.

La hemorragia ginecológica que hasta ahora hemos circunscrito al cuello y cuerpo uterino en sus orígenes, puede también provenir de otros segmentos del aparato genital, pero son raros; las más frecuentes se originan en desgarraduras vaginales por coitos y se denominan vaginorragias, existiendo en este caso el antecedente traumático. Estas lesiones vaginales hemorrágicas pueden igualmente generarse por traumas instrumentales al explorar el aparato genital femenino en pacientes con atrofia vaginal en la posmenopasia.

En las niñas prepúberes sin desarrollo aún de los caracteres sexuales secundarios, o incipientes, pueden presentarse hemorragias genitales originadas en la ingestión indebida de compuestos hormonales, como estrógenos y o progestágenos, que se usan como anticonceptivos. Se trata de metrorragias originadas en proliferación endometrial por estas hormonas exógenas.

En las niñas con sangramiento genital deben tenerse presente los traumatismos por caídas a horcajadas, que determinan heridas contusas graves en los genitales externos; como, así mismo, la posibilidad de violaciones o abusos sexuales.

La presencia de cuerpos extraños en la vagina en niñas prepúberes evoluciona con flujo vaginal hemopurulento y de mal olor.

Los procesos infecciosos vulvovaginales prepuberales determinados preferentemente por *Styaphilocosos aureus* y estreptococo beta hemolítico del grupo A, capaces de determinar ulceraciones

en estos tejidos, originan igualmente vagino o vulvorragias. En este mismo grupo de edad, las sinequias o adherencia entre sí de los labios menores de las niñitas y el prolapso e hipertrofia de la mucosa uretral deben considerarse como causas potenciales de vulvorragias.

En estos mismos grupos etarios, debe tenerse presente la posibilidad de un tumor maligno del estroma de los cordones sexuales en relación a la aparición de hemorragia genital y pseudoprecocidad sexual, como por ejemplo tumor de las células granulosas del ovario. Estos tumores, por su capacidad funcional hormonal, cuando aparecen en la edad de la posmenopausia, originan inicialmente flujos rojos de tipo cíclico, hiperplasia endometrial, cáncer endometrial y graves metrorragias.

El término semiológico anglosajón *spotting* o manchado se refiere a las jóvenes que siendo usuarias de anticonceptivos orales presentan discreta metrorragia intermitente, especialmente los primeros meses de uso. Este manchado hemático o *spotting* se presenta también en mujeres que en la posmenopausia utilizan terapias de reemplazo hormonal, en los casos de pólipos endometriales y en uso de dispositivos anticonceptivos medicados o no.

En las mujeres en edad fértil con hemorragia genital proveniente desde el útero (metrorragia), debemos siempre considerar la posibilidad de aborto, especialmente si el sangramiento se acompaña de dolores pelviabdominales cólicos.

DOLOR PELVIANO

Dolor pelviano cíclico (dismenorrea). La molestia principal señalada por la paciente puede ser dolor pelviano cíclico asociado a los flujos menstruales lo que se denomina dismenorrea, la que si precede a la aparición del flujo rojo se denomina dismenorrea premenstrual; intramenstrual la que ocurre los dos o tres primeros días del flujo rojo y holodismenorrea cuando el síndrome doloroso se presenta durante todo el período menstrual.

Según su intensidad la dismenorrea se clasifica de primer grado cuando la mujer la tolera sin necesidad de medicamentos; de segundo grado cuando es indispensable la ingestión de analgésicos y de tercer grado cuando, además de lo anterior, requiere reposo en cama. Se trata de dismenorreas verdaderamente invalidantes que afectan la vida estudiantil y o laboral de las mujeres.

Las dismenorreas de acuerdo a su etiología se clasifican en dismenorreas esenciales o primarias que se originan, como veremos luego, por una mayor síntesis cíclica de prostaglandinas, y en dismenorreas secundarias que se explican por diversas patologías ginecológicas persistentes. En las dismenorreas esenciales es frecuente la coexistencia de signos y síntomas derivados de la acción de las prostaglandinas en receptores del aparato gastrointestinal como veremos más adelante.

Dismenorrea esencial o primaria. Raramente se inicia con los primeros ciclos; su aparición coincide con el establecimiento de ciclos ovulatorios, 1 a 2 años después de la menarquia, y, en ella no es posible detectar en el examen ginecológico y/o rectal, ni de imágenes ecotomográficas patologías macroscópicas que la expliquen. Coincide con ciclos ovulatorios, en los cuales la progesterona permite una mayor masa endometrial, con mayor síntesis de prostaglandina, que provoca la contracción dolorosa uterina durante la regla, cuya intensidad y duración llevan a isquemia miometrial, situación que explica la intensidad del dolor.

La elevada concentración de prostaglandinas incrementa la peristalsis intestinal, lo que explica que con frecuencia esta dismenorrea se acompañe de deposiciones líquidas o estas se reblandezcan durante el período menstrual. En la anamnesis estas pacientes relatan que cuando padecen de constipación intestinal esta desaparece en los ciclos con dismenorreas. En estas pacientes, se han detectado concentraciones elevadas de vasopresina, que incrementarían la isquemia del miometrio.

Excepcionalmente se puede observar una variante clínica de dismenorrea esencial en el que a los síntomas de dolor cólico uterino y deposiciones líquidas se agrega cefalea intensa, en ocasiones con caracteres de migraña, náuseas y vómitos, sintomatología también imputable a la elevada síntesis de prostaglandinas.

Dismenorrea secundaria. Es de aparición tardía respecto al primer flujo hemático fisiológico en la vida femenina. Esta dismenorrea secundaria suele asociarse a patologías como la endometriosis o las estenosis cervicales debidas a algunos procedimientos quirúrgicos ginecológicos como la conización cervical mediante bisturí, actualmente de baja incidencia por el uso de técnicas con asas eléctricas, intervención esta por la presencia de neoplasias intraepiteliales de diverso grado incluyendo el cáncer cervical *in situ*, la mayoría de estas lesiones o todas causadas por el grupo de alto riesgo del virus papiloma humano (especies: 16, 18, 31, 35, 39, 45, 51, 52, 56 y 58), las especies 16 y 18 son las con mayor frecuencia asociadas al cáncer cervicouterino. La dismenorrea secundaria, a diferencia de la primaria, puede presentarse en mujeres con ciclos anovulatorios. El dolor en estas pacientes suele aparecer insidiosamente 1 a 2 semanas antes de la iniciación del flujo menstrual, con distensión abdominal, y persiste algún tiempo después de cesado este. La semiología del dolor cíclico menstrual debe analizarse prolijamente. Así, la dismenorrea secundaria causada por endometriosis se caracteriza por presentar dolor de intensidad progresiva a través de los meses y años de la enfermedad, siendo el dolor pélvico persistente en cada ciclo y a menudo de intensidad progresiva; mientras que la dismenorrea esencial o primaria varía su intensidad en cada período menstrual e incluso puede haberlos sin dolor o de muy baja intensidad. El pronóstico de estas dismenorreas secundarias es muy diferente ya que siendo inocua la esencial, la debida a endometriosis afectará con alta probabilidad la fertilidad de la mujer; de allí la importancia de sospecharla mediante adecuada anamnesis y prolijo examen ginecológico y aplicar los métodos de investigación que confirmen el diagnóstico clínico para terapia eficaz y oportuna.

Las mujeres portadoras de miomas submucosos protruyentes hacia la cavidad endometrial igualmente presentan dismenorrea pre e intramenstrual por exagerada actividad uterina contráctil generada tal vez en el mioma submucoso, que actuaría como cuerpo extraño y mayor síntesis de prostaglandinas. En estos casos la anamnesis es típica: dolor cólico hipogástrico irradiado al sacro y raíz de los muslos, dolor que se inicia momentos antes del flujo menstrual y persiste durante las primeras 48 a 72 horas, decreciendo la intensidad del dolor a medida que disminuye la cantidad del sangramiento, el cual no debemos olvidar es extraordinariamente mayor en el caso de estos miomas

submucosas (hipermenorreas). Igual situación se puede observar con los dispositivos intrauterinos para contracepción, los cuales es muy probable que por la asociación a procesos de endometritis mínima, esta última determine mayor síntesis de prostaglandinas y contracciones uterinas anormales. El desarrollo de pólipos o poliposis endometriales en mujeres mayores de 45 años con ciclos menstruales presentes generan también dismenorrea secundaria de primer grado.

El dolor pelviano no dependiente de los flujos rojos menstruales pierde las características de dolor cíclico, pudiendo manifestarse de dos maneras fundamentales.

Dolor pelviano agudo. La segunda modalidad de dolor pelviano, no relacionado con las menstruaciones, es el dolor pelviano agudo, cuadro que se caracteriza por la elevada intensidad del dolor, compromiso del estado general y/o hemodinámico y, en oportunidades, extensión del dolor al abdomen superior. Se trata entonces de cuadros pelvianos generalmente de instalación brusca o con sintomatología previa de corta duración, afecciones que a menudo necesitan asistencia quirúrgica y de terapia intensiva.

Dolor pelviano agudo exclusivo. El dolor constituye el eje sintomático o molestia principal; es de aparición brusca, muchas veces precedido de algún esfuerzo o ejercicio físico, ya que su causa más frecuente es la torsión de una neoplasia ovárica quística o sólida benigna o no, alrededor del eje de su pedículo o torciendo, además, el anexo. En esta forma se afecta la irrigación, se obstruye la circulación venosa, el tumor y el anexo correspondiente aumentan de volumen por edema e, incluso, puede haber hemorragia intratumoral, lo que, agregado a la isquemia por compromiso de la circulación arterial, hacen que el dolor sea de intensidad progresiva; y cuando el pedículo tumoral es lo suficientemente largo, la neoplasia se desplaza hacia los cuadrantes abdominales superiores hasta donde se extiende el dolor. Se compromete el estado general, el que se agrava rápidamente si, además, se produce rotura tumoral. El teratoma quístico benigno es la neoplasia ovárica que presenta el mayor riesgo de torsión.

Los miomas subserosos pediculados que raramente se tuercen sobre su eje en la base, determinan dolor pelviano agudo de similares características.

Un cuadro semejante origina la rotura de un quiste funcional ovárico, como la de los quistes foliculares a mitad del ciclo menstrual y, también, con mayor frecuencia, de los quistes hemorrágicos del cuerpo lúteo. Lo mismo puede ocurrir al romperse quistes endometriósicos, estas tres situaciones pueden acompañarse de hemoperitoneo de grado variable, incluyendo la instalación de cuadros hipovolémicos severos.

Cuadros semejantes a los de dolor pelviano agudo exclusivo pueden determinar hemoperitoneos de origen extragenital como sucede con las roturas traumáticas y rara vez espontánea del bazo. En las roturas traumáticas del bazo existe el antecedente de trauma abdominal alto, el que no siempre es de intensidad importante. La rotura del órgano puede ser inicialmente subcapsular, dando origen a un hematoma el que posteriormente se rompe generando el hemoperitoneo con intenso dolor en hemiabdomen inferior y aparición de omalgia o dolor en uno ambos hombres por contacto de la sangre con ambos diafragmas y estimulación del nervio frénico.

En el primer trimestre del embarazo ocasionalmente puede observarse un cuadro de dolor pélvico agudo por rotura generalmente puntiforme por necrosis de la superficie del cuerpo lúteo quístico del embarazo lo que origina un filtrado hemorrágico (*ovarian leaking* en literatura anglosajona), cuadro con buen pronóstico evolutivo. Excepcionalmente puede ocurrir durante la gestación una rotura de mayor magnitud del cuerpo lúteo quístico del embarazo, situación que necesita resolución quirúrgica por el grave hemoperitoneo que desencadena. Esta última forma de dolor pélvico exclusivo suele confundirse con embarazo ectópico, patología mucho más frecuente que analizamos más adelante.

Dolor pelviano agudo y fiebre. Este cuadro corresponde a lo que en la actualidad se denomina proceso inflamatorio pelviano agudo o enfermedad pélvica inflamatoria. A partir de infecciones de la vía genital inferior, vaginosis bacterianas o microorganismos de transmisión sexual, como gonococos de *Neisseria* o *Chlamydia trachomatis*, estreptococos patógenos, etc., se produce la colonización sucesiva de endometrio, trompas de Falopio y peritoneo pelviano.

La infección de las trompas, o salpingitis aguda, origina un cuadro de intenso dolor pelviano en una o ambas fosas ilíacas y fiebre; puede existir flujo vaginal purulento, movilidad uterina extraordinariamente dolorosa y signos de irritación peritoneal o de rebote en el hemiabdomen inferior.

La evolución de estos cuadros sin una terapia eficiente, puede conducir a la formación de piosalpinx uni o bilateral o colección purulenta en el interior de ambas trompas dilatadas y obstruidas o la formación de un absceso, para lo cual confluyen trompa, ovario y epiplón mayor: absceso tuboovárico.

Si la colección purulenta asienta en el Douglas se constituye un absceso de fondo de saco, agregándose a los síntomas de dolor y fiebre las sensaciones de pujo, tenesmo rectal y pseudodiarrea.

Estos procesos infecciosos de las vías genitales superiores pueden conducir a cuadros de pelviperitonitis, en que el proceso se circunscribe al peritoneo pelviano y sus órganos y, en ocasiones, a peritonitis difusa.

Estos cuadros clínicos de procesos inflamatorios pelvianos agudos pueden además originarse cuando las técnicas no cumplen con las normas de asepsia y antisepsia correspondientes en la asistencia de partos, inserción de dispositivos intrauterinos para contracepción y de diversos procedimientos de exploración endometrial instrumental, ecográfica y radiológica. Es también la complicación más grave en los abortos voluntarios.

Dolor pelviano y metrorragia. Cuando este importante síndrome mixto ginecológico que combina dolor pelviano y metrorragia escasa, con el antecedente de amenorrea (falta de uno o más períodos menstruales), es muy probable que corresponda a un embarazo ectópico, ya sea tubario, que es lo más frecuente, ovárico o abdominal, de rara aparición. Es un cuadro de la edad fértil de la mujer y más frecuente en pacientes con antecedentes de esterilidad y en portadoras de dispositivos intrauterinos.

En los embarazos ectópicos, especialmente el más frecuente que es el tubario, puede el crecimiento del saco gestacional romper la pared de la trompa o ser abortado al abdomen

originando intensos dolores pelvianos y severas hemorragias hacia la cavidad peritoneal. Esta situación gravísima se ha denominado hemoperitoneo y puede alcanzar las caras inferiores de los diafragmas originando dolor en uno o ambos hombros, que se conoce como omalgia, la cual podemos provocar al colocar estas pacientes en posición llamada de Trendelemburg.

Cuando el relato es de dolor cólico hipogástrico irradiado a la región lumbar y metrorragia de cantidad variable pero de aumento progresivo, estaremos, lo más probablemente, frente a un aborto en evolución.

Más raramente, la existencia de un mioma submucoso pediculado, por agregarse infección endometrial que origina concentraciones locales elevadas de prostaglandinas, da origen a un cuadro de dolor pelviano agudo y metrorragia, con intensas contracciones uterinas que provocan la expulsión hacia la vagina del mioma, ya sea en forma parcial o completa. Y a veces su expulsión (parto del mioma).

El cáncer cervicouterino invasor en su estadio 3 en adelante, origina un cuadro ginecológico mixto de dolor y hemorragia, pero la historia clínica es de larga data y la hemorragia genital suele ser constante, algunas veces como agua de "lavado de carne", aunque muchas veces produce metrorragias profusas que amenazan la vida de la mujer.

Es muy importante considerar la posibilidad de cuadros de dolor pelviano agudo que no se originan en los genitales internos de la mujer, como acontece con la apendicitis aguda, cuyo diagnóstico diferencial con los procesos inflamatorios pelvianos agudos y salpingitis aguda, significa la necesidad de anamnesis muy cuidadosa y prolijo examen clínico. Lo mismo sucede con las diverticulitis agudas del colon descendente. Las infecciones urinarias, pielonefritis aguda y cálculos enclavados en la porción pélvica del uréter, lesiones inflamatorias y o traumáticas de los ligamentos de las articulaciones del pubis y sacroilíacas deben tenerse presentes en el diagnóstico diferencial.

Dolor pelviano crónico. En este, las algias o dolores son de ubicación variable, fosas ilíacas, hipogastrio, regiones inguinales, lumbares y glúteas, teniendo los caracteres de dolor intermitente o permanente. El dolor pelviano crónico es habitualmente bien tolerado, o aceptado por las pacientes, no constituyendo cuadros de emergencia ginecológica; sin embargo, frecuentemente comprometen la vida familiar, estudiantil y o laboral.

Sus causas son variadas. Así, en las retroversoflexiones uterinas el dolor pelviano se ubica en ambas regiones ilíacas, hipogastrio y pared posterior de la pelvis, especialmente en región sacrocoxígea. En esta afección, el útero pierde su posición fisiológica de anteversoflexión, para situarse en sentido posterior y flectarse en la unión itsmocorporal. Esta distopía (posición anómala) se clasifica de primer grado cuando el eje longitudinal del útero está frente al promontorio, lo que también se denomina posición horizontal o indiferente; de segundo grado, cuando queda frente a la concavidad del sacro; y de tercer grado, cuando este eje viene a situarse frente al coxis. El dolor pelviano en las retroversiones es, en general, de intensidad proporcional al grado de la retroversoflexión; las pacientes suelen dormir en decúbito ventral, posición antálgica, en las retroversoflexiones móviles, despertando sin dolor pelviano. A medida que avanza el día y la actividad de las pacientes, se acentúa la distopía y el dolor aumenta, apareciendo en las tardes distensión del abdomen por edema de la pared abdominal inferior, que se explica por trastornos venosos compresivos al colapsar parcialmente las venas de los ligamentos anchos. Las retroversoflexiones fijas debidas a procesos inflamatorios pelvianos crónicos o endometriosis, originan dolor pelviano permanente. En las retroflexiones de segundo y tercer grado se presenta dispareunia de tipo profundo, es decir, dolor durante la relación sexual al exagerarse la retroflexión.

Los procesos inflamatorios crónicos pelvianos constituyen la secuela inevitable de graves infecciones de transmisión sexual, como las provocadas por *Chlamydia trachomatis*, situación que a menudo la anamnesis remota en estas pacientes revela como cuadro de dolor pelviano agudo y fiebre presentado con anterioridad, a veces varios años antes. Los procesos infecciosos pelvianos pueden también originarse en abortos, especialmente voluntarios, inserción de dispositivos intrauterinos para contracepción y exploraciones instrumentales de la cavidad uterina. Excepcionalmente pospartos espontáneos o quirúrgicos. Lo daños a todas las estructuras pélvicas, especialmente trompas de Falopio, miometrio, al peritoneo que tapiza estos órganos y al mismo peritoneo pelviano con formación de bridas y adherencias originan el dolor pélvico crónico. El examen ginecológico revela úteros fijos o semifijos, sin movilidad o muy escasa y dolorosa, dolor y o masas anexiales. Es habitual la coexistencia en estas pacientes de flujo vaginal en parte purulento y aspecto inflamatorio del exocérvix uterino.

Otras causas de dolor pelviano crónico son los quistomas ováricos, en que las lesiones ováricas alcanzan más de 5 cm, quistes ováricos en los que el tamaño es menor, miomas uterinos voluminosos, procesos inflamatorios crónicos, adenomiosis, etc. Semiológicamente, debe recordarse que alrededor del 25% de las denominadas algias pelvianas crónicas encuentran su origen en afecciones extraginecológicas, especialmente lesiones osteoligamentosas de la columna vertebral lumbosacra y coxis, distintas afecciones urológicas como grandes pólipos de la vejiga urinaria, litiasis y cáncer de este último órgano deben considerarse entre las causas de dolor pelviano de origen no ginecológico.

Cuando mujeres menores de 52 años presentan dolor pelviano crónico y entre los antecedentes el de histerectomía total y salpingooforectomía bilateral en intervenciones laboriosas, como suele acontecer en procesos severos de endometriosis pélvica o de secuelas de cuadros de infección pélvica que sellan la pelvis menor, se debe tener presente la entidad clínica llamada **ovario remanente**, en el cual por las dificultades quirúrgicas, queda en las pacientes tejido ovárico que responde a las estimulación central de FSH y LH originando dolor pélvico por distensión de estos tejidos, ovulación o formación de quistes y en ocasiones reactivación de focos endometriósicos.

Cuando clínicamente ni en exámenes de imágenes ni laparoscópicos se encuentra una etiología clara del dolor pelviano y este tiene como característica sobresaliente ubicarse persistentemente en un área determinada y vecina en donde las pacientes presentan cicatrices de laparotomías infraumbilicales, o de puntos de penetración de procedimientos laparoscópicos, debe explorarse acuciosamente por palpación tales cicatrices, pues a menudo se trata de dolor de la pared abdominal que se origina en compresiones o atrapamiento por fibrosis, de filetes

nerviosos sensitivos (ramas en la pared abdominal inferior de los nervios abdominogenital mayor y/o abdominogenital menor). En estos casos el dolor es intenso y puntual al explorar el sitio con el dedo índice y al tensar las pacientes la pared abdominal, este se incrementa (las pacientes señalan con su índice el sitio exacto del dolor). Esta posibilidad debe tenerse en consideración por cuanto se trata de una patología que habitualmente no se diagnostica.

Finalmente, es preciso detenerse para resaltar que suele existir un complejo sintomático de dolor, meteorismo y diversas molestias aparentemente de origen digestivo y o pelvianas de cierta prolongación en el tiempo, síntomas y signos que confunden y reciben diferentes terapias farmacológicas hasta que se establece ascitis y tal vaga e imprecisa sintomatología provenía de un cáncer de ovario cuyo diagnóstico en etapas tempranas debe tenerse siempre presente en casos de sintomatologías tan inespecíficas recurriendo a examen clínico ginecológico y complementarios.

LEUCORREA E INFECCIONES VULVOVAGINALES

La infección de las vías genitales inferiores se origina por colonización microbiana, parasitaria o mixta de la vagina, vulva y de sus glándulas anexas. El síntoma clásico que nos revela la paciente con infecciones vaginales es la denominada leucorrea o descarga vaginal de color blanco, amarillo o verde de tono claro, leucorrea que es además un signo como ya veremos. Esta leucorrea puede acompañarse de prurito vulvovaginal persistente y de predominio nocturno, como acontece en las micosis vaginales por *Candida albicans*, en la cual además la leucorrea, ya transformada en signo al ser vista por el ginecólogo, tiene el aspecto de "quesillo molido". Estas candidiasis vulvovaginales pueden ser originadas por antibióticos prescritos especialmente para infecciones paranasales o del tracto respiratorio por eliminación del lacto bacilo y pueden presentarse en forma iterativa en mujeres diabéticas. La candidiasis vulvovaginal puede acompañarse de edema vulvar en su etapa aguda y más delante de lesiones de la piel para vulvar y regiones inguinales, en parte debidas al rasquido por el acentuado prurito.

Otro síntoma acompañante de la leucorrea es el ardor vulvar o sensación urente con descarga vaginal amarilla o verde acompañada de numerosas burbujas de aire, coincidente con la presencia del parásito *Trichomona vaginalis* y, en ocasiones, de *Chlamydia trachomatis*.

Diferente es la leucorrea inerte o carente de síntomas, o muy leves, de prurito o ardor, las que corresponden a infecciones microbianas de la vagina, ya sea por gérmenes intestinales o por blenorragia (gonorrea), en la cual el flujo genital es abundante y amarillo. Leucorreas similares se originan en procesos inflamatorios del cuello uterino.

En otras oportunidades, la leucorrea es de color gris y poco densa, de mal olor u olor a pescado, como se observa en las infecciones por *Gardenella vaginalis*, usándose en la actualidad el término de vaginosis bacteriana, con pH vaginal bajo y ausencia de lactobacilo. Se desarrollan diversas bacterias anaeróbicas que normalmente son excepcionales en la flora vaginal.

En la infección de la porción inicial de la vagina, la molestia principal relatada por la paciente puede estar constituida por un aumento de volumen inflamatorio muy doloroso vulvar a derecha o izquierda, lo que corresponde a infecciones de una de las glándulas de Bartolino con oclusión del conducto glandular excretor y formación de un absceso (bartolinitis aguda abscedada), pudiendo quedar como secuela una vez curada la infección y persistiendo la obstrucción del conducto excretor, una formación quística indolora, pero incómoda.

Las glándulas sebáceas en la piel paravulvar y vulvar igualmente pueden infectarse con cepas diferentes de estafilococos, obstrucción de sus conductos excretores y formación de nódulos inflamatorios e incluso de quistes sebáceos abscedados, muy dolorosos y en ocasiones múltiples y recidivantes que pueden coincidir con algún tipo de hiperandrogenismo.

Otras infecciones importantes de las vías genitales bajas son las ocasionadas por virus herpes que provocan lesiones erosivas, de fondo purulento y muy dolorosas, a nivel de la vulva. A este mismo nivel suelen aparecer los llamados condilomas acuminados, causados por el virus papiloma humano y que semejan pequeñas excrecencias de superficie irregular y digitada, simulando pequeñas coliflores. Estas lesiones por virus papiloma humano en general son fáciles de identificar durante la inspección de la vulva; sin embargo, en oportunidades son muy pequeñas y aisladas y solamente la visualización muy prolija de la vulva, incluso con magnificadores, permite el diagnóstico. Las especies de virus papiloma humano 6 y 11 son las que con mayor frecuencia se vinculan a la presencia de verrugas o condilomas genitales.

La importancia de reconocer esta afección de transmisión sexual, como ya lo hemos dicho anteriormente, es porque ciertas especies de virus papiloma humano, ya citadas, con elevada capacidad oncogénica determinan cáncer cervicouterino, vaginal y muy probablemente vulvar. Mediante hibridación es posible identificar estas especies de alto riesgo oncogénico.

La infección por *Treponema pallidum*, agente etiológico de la sífilis, en el período primario aparece como una ulceración de bordes duros e indolora denominándose chancro duro o luético, el que se acompaña de adenopatías inguinales llamadas "en pléyade" por la existencia de un ganglio de mayor volumen acompañados de otros más pequeños.

SÍNTOMAS Y SIGNOS DEL PROLAPSO GENITAL

Los partos normales y, especialmente los traumáticos con fetos de peso excesivo, más de 4.000 gramos, y las aplicaciones de fórceps pueden generar roturas musculoaponeuróticas del piso pelviano las que originan más tarde el descenso de los diversos segmentos anatómicos genitales de la mujer y vecinos: útero, pared vaginal anterior y vejiga, pared vaginal posterior y recto. El síntoma principal es la sensación de prolapso o descenso genital que expresa la paciente. Con frecuencia ellas comprueban la aparición de protuberancia blanda que emerge fuera de la vulva, especialmente con los esfuerzos, que corresponde la mayoría de las veces a prolapso de la pared vaginal anterior y vejiga. En el prolapso uterino también las mujeres advierten la exteriorización del cérvix uterino de consistencia firme y forma cilíndrica. Cuando el prolapso compromete la pared vaginal posterior el recto protruye fuera de la vulva cubierto por la mucosa vaginal. Todos estos signos son fácilmente comprobados en el examen genital.

Un síntoma y signo de especial importancia es la aparición de incontinencia de orina de esfuerzo (IOE) debida a la pérdida del ángulo uretrovesical determinada por el prolapso vaginal anterior y laterales. El síntoma y signo capital en estos casos es la emisión o pérdida involuntaria de orina con esfuerzos como toser, reír o estornudar, signos y síntomas muy diferentes a la pérdida de orina con deseo imperioso de orinar, que estrictamente es una falsa incontinencia por vejiga hiperactiva, siendo la incontinencia de orina de esfuerzo una incontinencia genuina.

SÍNTOMAS Y SIGNOS DE LA MENOPAUSIA

Menopausia significa la última menstruación que la mujer tendrá en su vida, situación que ocurre entre los 48 y 52 años de vida. Existen menopausias a edades más tempranas por razones genéticas, quirúrgicas y farmacológicas. Igualmente la menopausia puede atrasarse –53 a 55 años– y se define entonces tal situación como menopausia tardía, la que representa un mayor riesgo de afecciones hiperplásicas y neoplásicas del endometrio. El establecimiento de la menopausia es habitualmente precedido uno o dos años de diversos síntomas y signos, período denominado perimenopausia o etapa de transición. En este período que precede a la falla ovárica definitiva suele haber alteraciones diversas del ritmo menstrual y de la cantidad de los flujos rojos. Establecido el hipoestrogenismo, los signos y síntomas sobresalientes son los vasomotores: bochornos y transpiración excesiva en cualquier momento del día con predominio nocturno. Se puede comprobar mediante la anamnesis síntomas depresivos, insomnio, irritabilidad y alteraciones ocasionales de la memoria. Más adelante una mayoría de las mujeres presenta disminución progresiva de la humedad y elasticidad vaginales, los que constituyen un signo clínico fácil de detectar, alteraciones del trofismo vaginal que determinan dispareunia (ver Menopausia y climaterio, p. 293).

SÍNTOMAS Y SIGNOS OBSTÉTRICOS

SÍNTOMAS Y SIGNOS DEL EMBARAZO

Frente a la paciente en la que se plantea el diagnóstico del embarazo por presentar amenorrea, la pregunta principal en la historia clínica actual es la fecha de la última regla, dato que no siempre es posible que la paciente entregue con exactitud. Debe determinarse si la última regla referida por la mujer tiene los caracteres habituales de sus menstruaciones: número de días, cantidad, color, cambios de carácter, presencia de dismenorrea, etc. Esto es importante ya que, muchas veces, las pacientes relatan como última regla flujos rojos de otro origen, como sucede con la hemorragia de implantación de la blástula embrionaria o sangramientos que ocurren durante la gestación, como acontece en los casos de desprendimientos e inserción baja de la placenta.

La embarazada, en el primer trimestre, suele presentar los siguientes síntomas: náuseas, vómitos, intolerancia por los olores, astenia, sueño y mareos. Excepcionalmente se puede observar hipersalia o sialorrea. Este conjunto se denomina síntomas simpáticos y su origen real se desconoce; se estima que tiene relación con las tasas de gonadotrofinas coriónicas circulantes. Estos síntomas son propios del primer trimestre, desapareciendo al cabo de él. Su intensidad, referida especialmente a las náuseas y vómitos, no afecta normalmente el estado nutritivo de la mujer. Si estos vómitos se hacen pertinaces, frecuentes y llevan a un cuadro de desnutrición, deshidratación, trastornos electrolíticos con severo compromiso del estado general, estamos en presencia de hiperemesis gravídica. En cuanto a la astenia en la embarazada del primer trimestre ocasionalmente puede ser muy intensa y la mujer se ve obligada a suspender sus labores e incluso necesitar reposo en cama.

De todas maneras, los vómitos del embarazo se acepta que persistan como máximo hasta las catorce semanas de amenorrea; toda paciente que pasada esta fecha continúe con vómitos debe considerarse que presenta alguna afección de las vías digestivas y no deben ser catalogados como vómitos gravídicos.

Junto a las alteraciones del olfato como la hiperosmia, aparecen algunas alteraciones de orden psíquico como los antojos o compulsiones, generalmente relacionadas con la ingestión de determinados alimentos.

Un síntoma muy importante, especialmente destacado por las primigestas, es la presencia de dolor, aumento de volumen y tensión mamaria que, cuando coinciden con la amenorrea, son altamente sospechosas de embarazo.

Es frecuente que, en forma precoz en relación a la gestación, se presente estitiquez o se acentúe la que previamente existía.

SIGNOS QUE APOYAN O COMPRUEBAN LA EXISTENCIA DE EMBARAZO

Signo térmico. La mujer con ciclos ovulatorios o bifásicos eleva la temperatura rectal basal a 37°C o fracciones de grado alrededor de 14 días antes de la regla venidera; esta elevación de la temperatura se mantiene durante 12 a 14 días, descendiendo en general 24 horas antes de la aparición de la regla. La elevación de la temperatura del período ovulatorio se debe a la acción termogénica de la progesterona. Cuando esta elevación térmica continúa más allá de 15 días es por la presencia del cuerpo lúteo del embarazo y se mantendrá alrededor de 120 días.

Signos pélvicos. La presencia de embarazo induce rápidos cambios en el aparato genital femenino; uno de los primeros cambios es el de coloración de la mucosa vulvovaginal que, de un color rosado que es lo normal, se torna violácea en la gestante, signo que ya podemos apreciar mediante la inspección alrededor de las cuatro semanas de amenorrea.

El cuello uterino precozmente, y por cambios circulatorios, disminuye de consistencia, reblandecimiento del cuello que es altamente sospechoso de embarazo y de muy fácil detección a la palpación durante el examen ginecológico bimanual.

Cuando hablamos de exploración física en ginecología, explicamos que el útero normal es piriforme, aplastado anteroposteriomente, de una longitud de 7 a 8 cm y cuyo vértice corresponde al cuello uterino y que su consistencia normal es posible conocerla tras algún período de experiencia en la especialidad. Esta consistencia es normalmente uniforme tanto en el cuerpo como en el istmo uterino; sin embargo, entre la quinta y sexta semana de amenorrea aumenta considerablemente el tamaño uterino y la consistencia disminuye, especialmente en el istmo, situación que la mano del ginecólogo reconoce fácilmente por

el examen pelviano bimanual; este reblandecimiento del istmo permite que los dedos introducidos en la vagina y palpando el útero por la cara posterior del istmo prácticamente se junten con la mano que examina por el abdomen. Este reblandecimiento del istmo uterino se denomina clásicamente signo de Hegar.

A los cambios de consistencia y tamaño uterino se agrega una modificación de su forma que, de piriforme, se transforma en esférico a nivel del cuerpo, lo que permite a los dedos del ginecólogo introducidos en la vagina apreciar la aparición de un ángulo entre el cuello y el cuerpo uterino globuloso; es lo que se denomina signo de Noble-Budin.

Signos abdominales. Alrededor de las 16 semanas de amenorrea el útero aparece sobre la sínfisis del pubis, transformándose de pelviano a órgano abdominal, lo que permite su palpación y apreciar su continuo crecimiento hasta el término.

En la Figura 14-1 se puede apreciar la altura uterina, a las 16 semanas el útero grávido emerge sobre el pubis, a las 18

Figura 14-1. Altura del fondo uterino según semanas de embarazo.

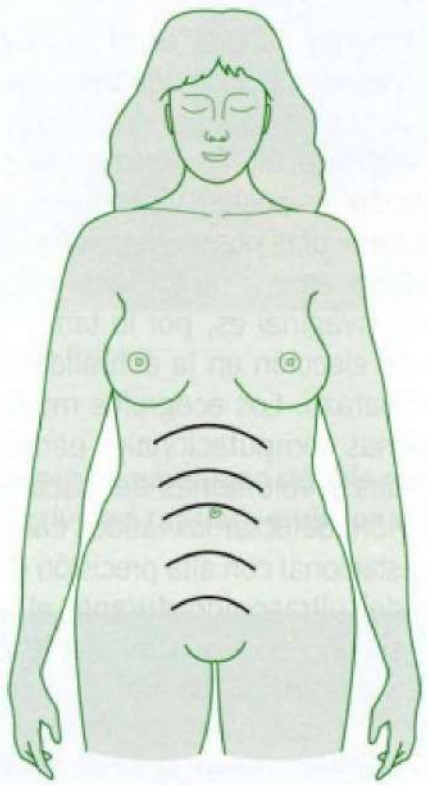

En base a ilustración de Mónica Iglesias Rivera.

semanas la altura uterina se sitúa en un punto equidistante entre pubis y ombligo, a las 22 semanas a nivel de este último, en la semana 30 a similar distancia del ombligo que del apéndice xifoides y al término, semana 30 a 41, a nivel de esta última apófisis. En la práctica clínica obstétrica la altura se mide con una cinta métrica desde el borde superior del pubis hasta el fondo uterino. Esta apreciación clínica de la altura uterina es de extraordinaria importancia porque cuando ella es inferior a la edad gestacional, con fecha precisa de la última menstruación, debe plantearse la posibilidad de retardo del crecimiento fetal y por el contrario, cuando la excede, el de embarazo múltiple, exceso de volumen fetal como sucede en la diabetes y diabetes gestacional o aumento patológico de la cantidad de líquido amniótico a menudo relacionada a malformaciones fetales.

El útero al palparse por el abdomen puede presentar un signo patognomónico del embarazo y que es la aparición de contracciones uterinas que se caracterizan por endurecimiento del órgano seguido de períodos de relajación.

Signos fetales. Los signos y síntomas clínicos que proporciona el feto suelen aparecer alrededor de las 20 semanas de amenorrea en forma de un síntoma, al relatarnos la paciente la sensación de movimientos fetales, movimientos que pueden transformarse en signos cuando estos son observados por el especialista al inspeccionar el útero grávido e igualmente a la palpación.

A esta misma altura de la gestación ya se pueden auscultar los latidos cardíacos del feto mediante estetoscopio, cuya frecuencia es de 140 a 160 por minutos, tendiendo a estabilizarse en la primera cifra a medida que avanza la gestación.

Desde la misma época, y ello se va haciendo más evidente a medida que progresa la gestación, podemos palpar los diferentes segmentos del feto: cabeza, que aparece como un polo redondeado y flotante, además de duro; o las nalgas, que se identifican como un polo de mayor tamaño, blando e irregular y naturalmente opuesto a la cabeza. A la cabeza se le denomina polo cefálico y a las nalgas polo podálico. Se pueden identificar las extremidades apelotonadas frente al abdomen fetal, las que se denominan pequeñas partes y al lado opuesto de esta se ubica el dorso fetal. Esta palpación obstétrica se efectúa conforme a las llamadas maniobras de Leopold.

En la Figura 14-2 se aprecia el feto de término en presentación cefálica algo más abajo del estrecho superior de la pelvis con el dorso situado a izquierda y el abdomen a derecha y sobre este flectadas y también flectadas entre sí las extremidades superiores e inferiores. Explorando con ambas palmas de las manos las regiones laterales del útero es fácil comprobar la superficie dura regular y convexa del dorso fetal y opuesto a él

Figura 14-2. Embarazo de 39 semanas.

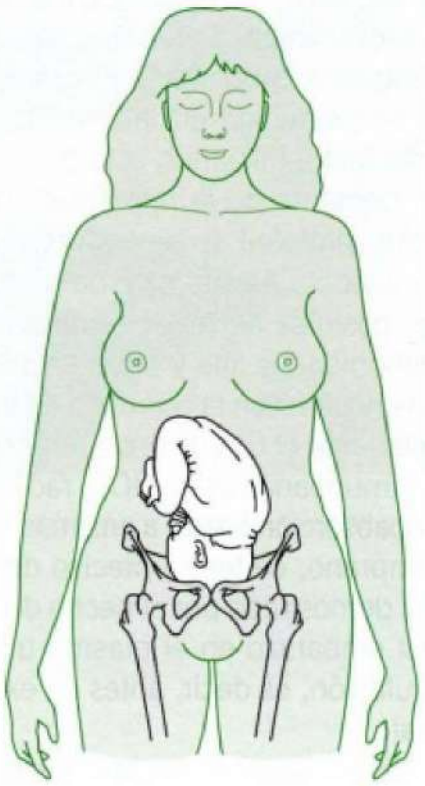

En base a ilustración de Mónica Iglesias Rivera.

una superficie irregular compuesta por abdomen y extremidades fetales llamadas en semiología obstétrica pequeñas partes. Igualmente la figura muestra cómo, mediante la palpación con la mano dispuesta a tomar una esfera, se puede determinar el polo cefálico, duro, liso y esférico, en este caso presentado a la excavación pelviana, y opuestamente el podálico o nalgas de mayor tamaño y blando.

Otros signos de embarazo

Signos mamarios. Especialmente en la primípara el aumento del volumen de las mamas es notorio, lo mismo que la mayor tensión y presencia de dolor. En las mujeres de piel morena suele existir franca hiperpigmentación de la aréola y del pezón y aparición de una aréola secundaria concéntrica al pezón, de tono algo más pálido que la aréola primitiva. Las glándulas sudoríparas de la aréola mamaria se hipertrofian y se hacen prominentes, constituyendo el llamado signo de Montgomery. Si hay mamas aberrantes, como por ejemplo en la axila, estas bajo el influjo hormonal del embarazo aumentan de tamaño y, si poseen pezones, sufren las alteraciones areolares y de las glándulas sudoríparas ya descritas. En casos de politelias (pezones supernumerarios y rudimentarios) estos crecen y se hiperpigmentan; se encuentran distribuidos a lo largo de la línea mamaria primitiva.

Signos cutáneos. Durante la gestación las cicatrices, especialmente quirúrgicas, se hiperpigmentan y con frecuencia se hacen queloideas. Es clásica la aparición del llamado cloasma gravídico que consiste en manchas de color café claro que asientan en la frente, nariz, mejillas, más frecuente en las mujeres morenas y, a menudo, persisten como huella indeleble de la maternidad.

La línea alba que va desde el centro del pubis hasta el ombligo se pigmenta, especialmente en la primera gestación; se denomina este signo línea parda del embarazo.

Exámenes complementarios

Laboratorio bioquímico. Determinación de la subunidad beta de la gonadotrofina coriónica. La hormona gonadotrofina coriónica (HGC) es producida en la placenta exclusivamente por el sinciciotrofoblasto, iniciando esta producción, probablemente, ya en el momento de la implantación del blastocisto. La HCG es una glucoproteína de elevado contenido de hidratos de carbono, la molécula es un heterodímero compuesto de dos subunidades posibles de aislar purificadamente, las que se denominan subunidades alfa y beta. La subunidad beta no presenta reacción cruzada con la hormona luteinizante (LH) y su determinación mediante el uso de anticuerpos específicos para subunidad beta, inmunoanálisis de HCG, radioinmunoanálisis y análisis de inmunoabsorción ligado a enzimas (ELISA), permiten el diagnóstico temprano, certero y preciso del embarazo. Esta precocidad queda demostrada por el hecho de poder detectarse esta hormona del embarazo en el plasma u orina 8 a 9 días después de la ovulación, es decir, antes de existir ausencia del período menstrual.

Los niveles de HCG se incrementan desde la implantación ovular hasta los 60 o 70 días de gestación, para irse reduciendo paulatinamente, alcanzando su menor nivel entre 115 a 135 días de ella.

Diagnóstico de embarazo con test de uso doméstico. Se trata, en general, de test que utilizan el principio de inhibición de la hemaglutinación, utilizando eritrocitos de carnero con anticuerpos contra la HCG y orina de la mujer supuestamente embarazada. Actualmente, estos sistemas de uso doméstico son llamados de un solo paso, contando con partículas coloreadas de látex sensibilizadas con anticuerpos monoclonales para la subunidad beta de HCG.

Ultrasonido

Ecografía abdominal. Mediante este procedimiento, en el cual la paciente debe tener la vejiga distendida sin haber orinado durante 4 horas y haber ingerido previamente 1.500 a 2.000 mL de agua, es posible detectar un embarazo de 4 a 5 semanas transcurridas desde el primer día de la última menstruación. A las seis semanas de amenorrea aparece claramente el saco gestacional y puede visualizarse el embrión. El sistema Doppler puede ya registrar la actividad cardíaca de este.

Ecografía transvaginal. Este es el procedimiento óptimo, no requiere llene vesical y puede demostrar la presencia de un saco gestacional de 2 mm de diámetro, lo que equivale a unos 32 días desde el inicio del último período menstrual o a 10 días desde la implantación. Es posible visualizar el saco vitelino a las tres semanas o catorce días posconcepción y actividad cardíaca cuatro semanas después.

La ecografía transvaginal es, por lo tanto, el procedimiento complementario de elección en la actualidad para el diagnóstico precoz de embarazo. Los ecógrafos modernos dotados de avanzados programas computacionales permiten precozmente efectuar las medidas y volúmenes del saco gestacional, saco vitelino y del embrión, detectar los latidos cardioembrionarios y calcular la edad gestacional con alta precisión (Figuras 14-3 a 14-6).

La aplicación del ultrasonido durante el segundo y tercer trimestre de la gestación continúa mediante el uso de sondas ecográficas por vía abdominal, permitiendo cada día un aporte mayor de datos e información sobre el desarrollo global del feto y el estudio de sus órganos, determinación de talla y peso, diagnóstico de malformaciones, de madurez fetal y placentaria, etc. Igualmente se hacen estudios del volumen y otras características del líquido amniótico, ubicación del sitio de inserción placentaria y estudios Doppler de la cuantía de la irrigación materno-placento-fetal aplicadas a diversas patologías del embarazo, como predicción de preeclampsia y otras (Figuras 14-7 a 14-11).

Se debe tener presente que todo este progreso tecnológico de ninguna manera significa no continuar con la correcta aplicación de la semiología obstétrica siempre disponible, pues solo depende de la presencia del médico y no de la existencia de estos valiosos y sofisticados sistemas, además de especialistas que los operen. Continuará, pues siempre la semiología siendo la herramienta más eficaz y oportuna, tanto en obstetricia como en todo el resto de las especialidades médicas.

Hemos estimado necesario agregar en este capítulo la semiología básica respecto a cómo se debe diagnosticar la iniciación y el establecimiento del trabajo de parto, síntomas y signos que

Figura 14-3. **A y B. Corresponden a cortes de saco gestacional de seis semanas. C. Se visualiza el saco vitelino de seis semanas; D: corresponde al cuerpo lúteo.**

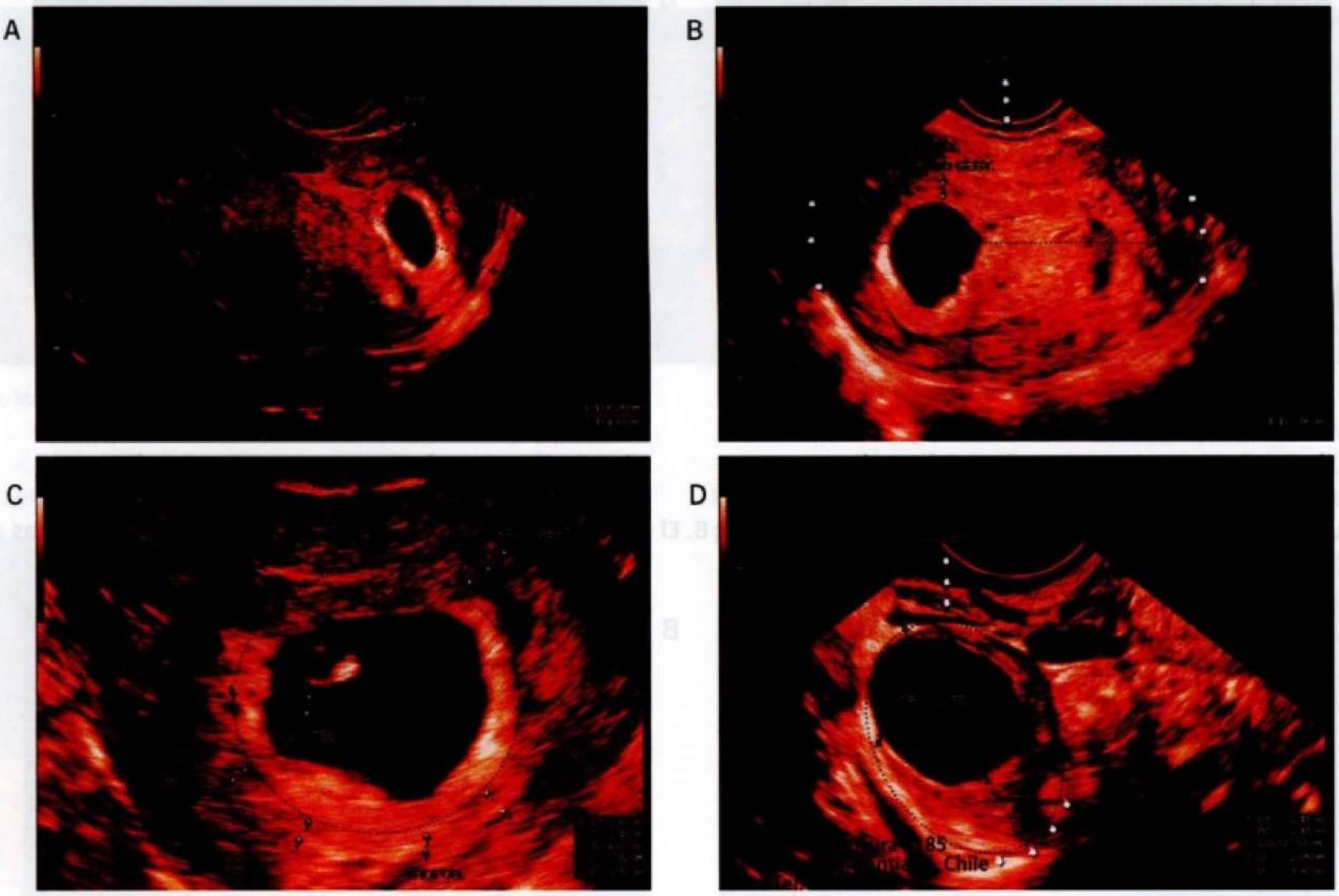

Autor: Dr. Mario Baladrón Baltierra.

Figura 14-4. **A. Imagen de embarazo de seis semanas en la cual al centro del saco gestacional se observa el embrión y se registra en la parte inferior la actividad cardíaca embrionaria. B. Imagen en la que se ha medido la longitud del embrión y se visualiza la estructura inicial del amnios.**

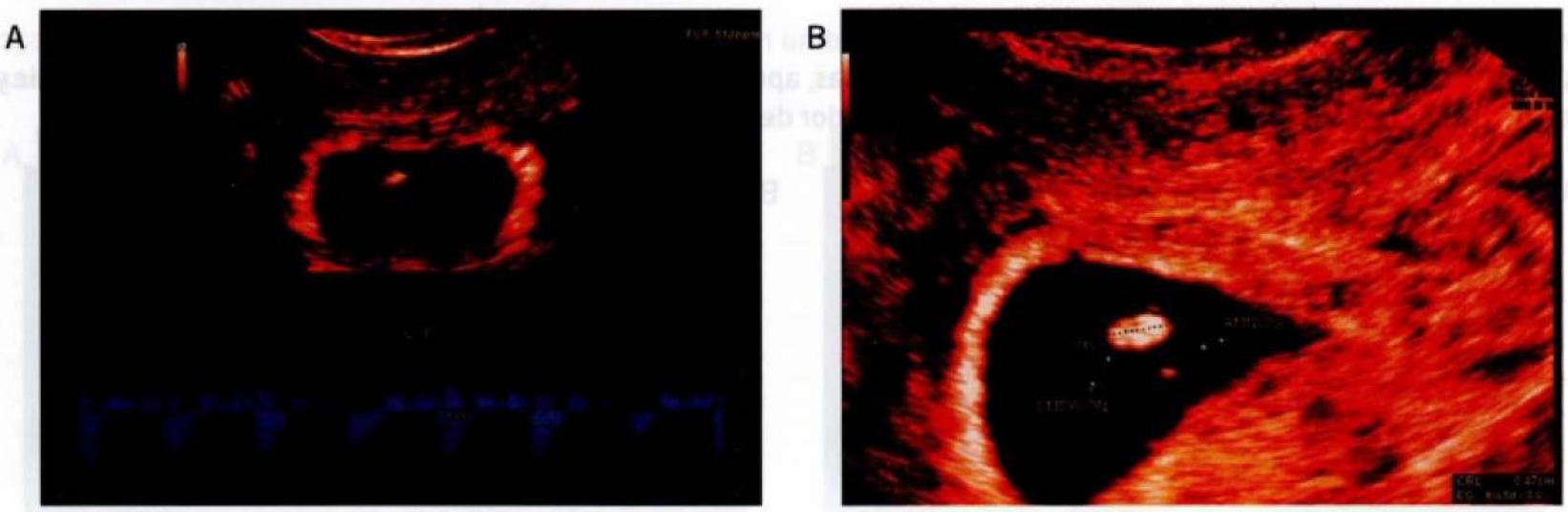

Autor: Dr. Mario Baladrón Baltierra.

Figura 14-5. A y B. Corresponden a imágenes ecográficas donde se observan el embrión y saco vitelino a las seis semanas de gestación.

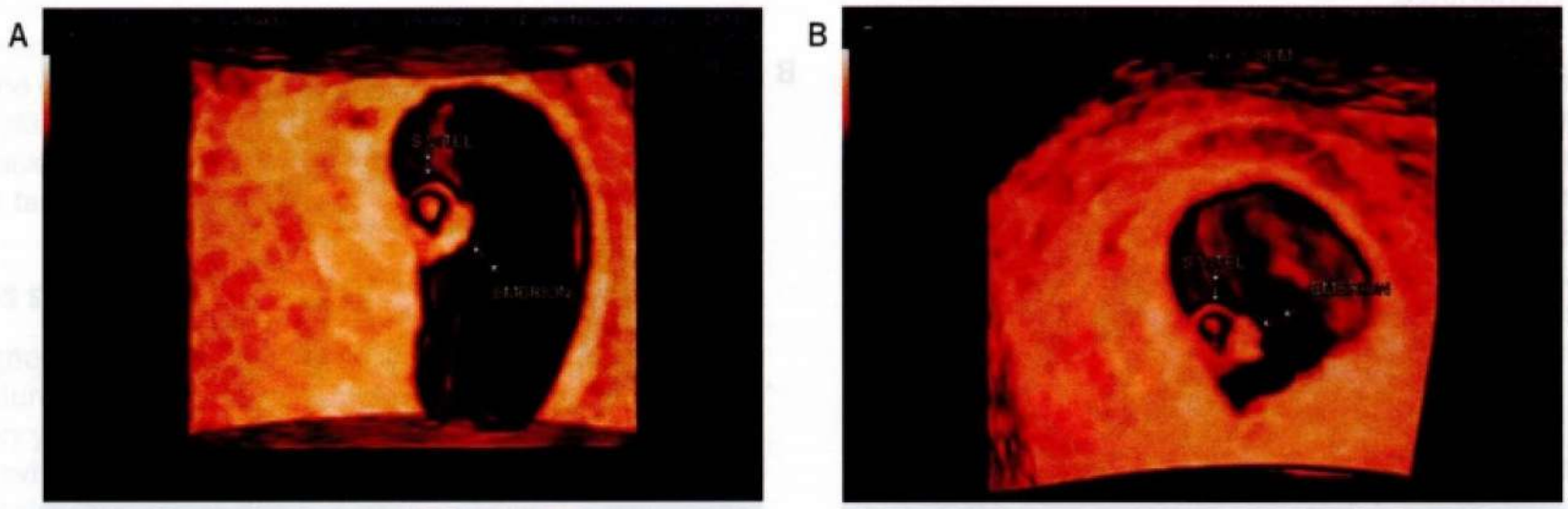

Autor: Dr. Mario Baladrón Baltierra.

Figura 14-6. A. Embrión de diez semanas y un día, visión lateral. B. El mismo embrión, visión frontal de la cara, abdomen y las cuatro extremidades aún en desarrollo.

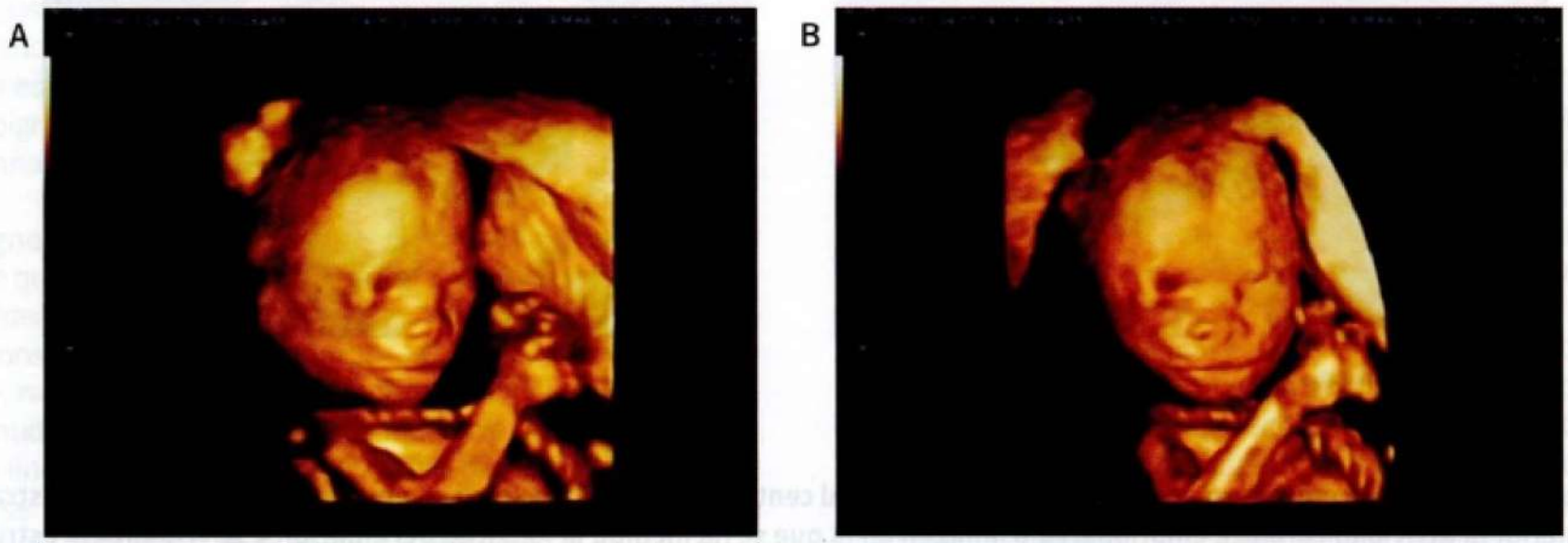

Autor: Dr. Mario Baladrón Baltierra.

Figura 14-7. A y B. Se observan en ellas a feto de dieciséis semanas, apreciándose con claridad la cara, párpados cerrados, nariz y boca, manos entrecruzadas y la presencia del cordón umbilical alrededor del cuello fetal (circular del cordón).

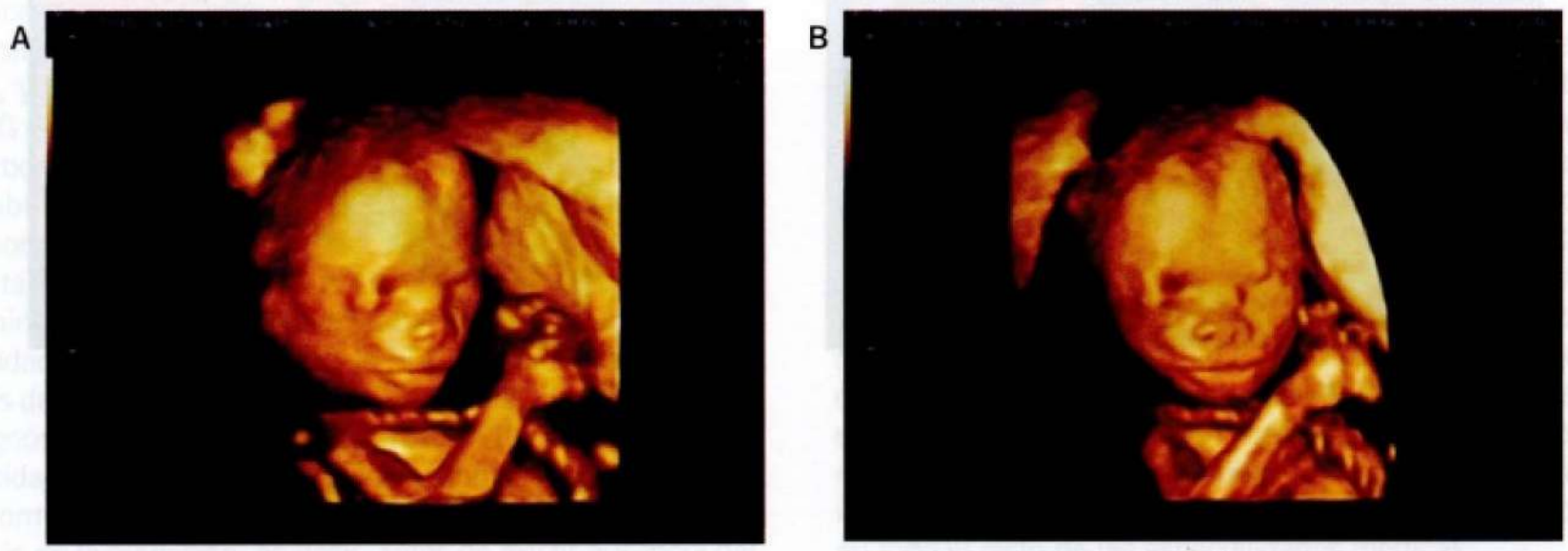

Autor: Dr. Mario Baladrón Baltierra.

Figura 14-8. A. Medición del diámetro biparietal, dieciséis semanas. B y C. Visión de la columna vertebral en toda su extensión, del contenido torácico y abdominal, dieciséis semanas.



Autor: Dr. Mario Baladrón Baltierra.

Figura 14-9. Diagnóstico ecográfico de sexo femenino.



Autor: Dr. Mario Baladrón Baltierra.

Figura 14-10. Visualización y medición de la longitud del fémur, predictor de la edad gestacional y de la talla fetal.



Autor: Dr. Mario Baladrón Baltierra.

Figura 14-11. A y B. Estudio ecográfico y Doppler color del cordón umbilical, apreciándose los tres vasos, dos arterias y una vena que expresan normalidad.

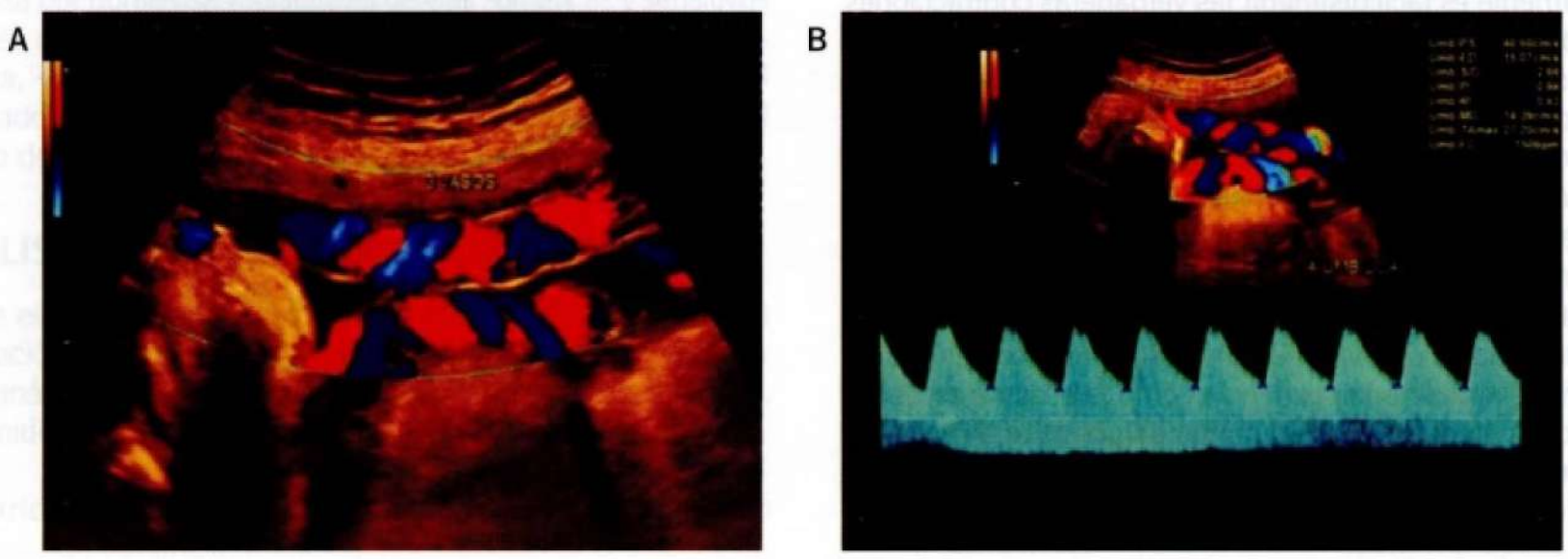

Autor: Dr. Mario Baladrón Baltierra.

deben estar claramente en conocimiento de todos los médicos, no importando su especialidad, y sobre todo en los médicos generales en sus sacrificados desempeños en postas y consultorios y muchas veces en zonas aisladas del territorio nacional.

SÍNTOMAS Y SIGNOS DE LA INICIACIÓN DEL PARTO O TRABAJO DE PARTO

Clásicamente en obstetricia se han clasificado los signos y síntomas que permiten diagnosticar que el parto se ha iniciado en los dos siguientes:

Síntomas y signos pasivos de la iniciación del parto. Estos son: a) expulsión del tapón mucoso; b) borramiento del cérvix uterino; c) dilatación cervical pasiva; y d) formación de la bolsa de aguas.

La expulsión del tapón mucoso, formación mucoidea espesa que obstruye el canal cervical durante el embarazo, suele ser el primer signo que anuncia la iniciación del parto dentro de las 24 a 36 horas de ocurrido este fenómeno, es un acontecimiento indoloro en el cual la embarazada descubre que ha expulsado vía vaginal mucosidad transparente, abundante y a veces mezclada a sangre fresca. Si en ese momento se examina a la embarazada se comprueba que el cuello uterino, de ser un segmento coniforme o cilíndrico de unos 2,5 a 3 cm de longitud, se ha acortado a un espesor variable 5 a 2 milímetros, esto es lo que se denomina borramiento cervical, a lo cual se agrega apertura inicial o dilatación de uno a dos centímetros a través de la cual el dedo índice del examinador palpa la formación de bolsa constituida por las membranas amnios y corion y por detrás de ella el líquido amniótico a cierta presión.

Síntomas y signos del trabajo de parto establecido. El síntoma y signo capital del establecimiento del trabajo de parto lo constituyen la iniciación de las contracciones uterinas de parto; estas son percibidas por las pacientes por el dolor que determinan y el endurecimiento de las paredes uterinas, es decir síntoma y signo al mismo tiempo. La palpación del abdomen por el médico o matrona confirman este signo.

Clínicamente es fácil distinguir las verdaderas contracciones uterinas de parto de aquellas contracciones uterinas del embarazo, estas últimas presentan cuatro características: son de baja intensidad, si bien incomodan a las pacientes, sin embargo, no son dolorosas, no exceden los 20 segundos de duración y son irregulares en su frecuencia. En cambio, las contracciones de trabajo de parto son de 30 a 40 segundos de duración, duelen y algo muy importante es que presentan una frecuencia horaria progresiva, se inician cada 1 hora, posteriormente suceden cada media hora, cada 15, cada 10 minutos. Si una paciente después de haber tenido una secuencia como la descrita presenta contracciones uterinas cada 10 minutos durante una hora está francamente de parto y en pleno período de dilatación.

Cuando la dilatación cervical se ha completado se inicia el llamado período expulsivo con la aparición de intensa sensación de pujo pues el polo fetal presentado al canal del parto ha descendido y presiona el recto.

SÍNTOMAS Y SIGNOS DEL PUERPERIO

Se define el puerperio como el período de 6 a 8 semanas posteriores al parto y alumbramiento, tiempo en el cual se produce la regresión o involución de los genitales internos y externos de la mujer a su estado pregravídico. Un signo importante es la baja de peso 5 a 6 kilogramos en la primera semana y 2 a 3 más dentro del primer mes. Se inicia la expulsión por vía vaginal de los llamados loquios sanguinolentos o hemáticos las primeras tres semanas, posteriormente serohemáticos y finalmente serosos o loquios blancos.

La palpación del hemiabdomen inferior inmediatamente después del parto muestra el fondo uterino de la puérpera a nivel del ombligo; a la semana, equidistante del ombligo y pubis, hasta desaparecer tras el pubis entre 15 y 20 días posparto (Figura 14-12).

Un signo mamario puerperal es la distensión importante, y a veces muy molesto, de las mamas alrededor del tercer día posparto por la congestión vascular de la glándula e iniciación de la lactancia.

Figura 14-12. Involución uterina posparto o puerperal. Se observa cómo el fondo uterino progresivamente involuciona en los días señalados después de ocurrido el parto.

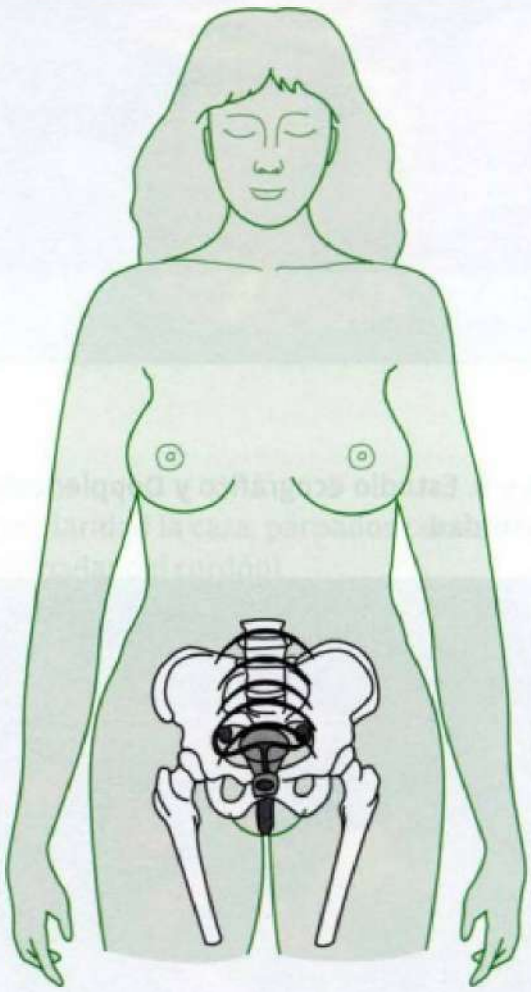

En base a ilustración de Mónica Iglesias Rivera.

CAPÍTULO 15

Síntomas y signos neurológicos

ALTERACIONES DE LA CONCIENCIA

A. Goic

El término conciencia se utiliza con distinto significado en medicina que en filosofía, moral o psicología. En medicina se emplea como término opuesto al de inconsciencia o pérdida del conocimiento. Es difícil definir conciencia; se describe en forma abreviada que "es la capacidad de darse cuenta de uno mismo y de lo que a uno lo rodea". Es un fenómeno psíquico complejo que incluye vigilancia, atención, percepción, orientación, lenguaje simbólico, memoria, afectividad e inteligencia.

Desde el punto de vista fisiológico el nivel normal de la conciencia depende del funcionamiento y activación de los hemisferios cerebrales por las neuronas del sistema reticular ascendente (SRAA), una red neuronal originada en el tegumento de la protuberancia y mesencéfalo (formación reticular) y que se extiende hacia el tálamo, el hipotálamo, cerebelo y médula espinal (Figura 15-1). La función principal del SRAA es mantener el estado de alerta ante estímulos específicos o procesos internos, proceso en que intervienen numerosos neurotransmisores o neuromoduladores. El sistema se estimula de forma directa e indirecta por numerosas colaterales de vías somáticas y sensitivas a través de nervios espinales y craneales (información propioceptiva, visual, auditiva) y actúa como un sistema de control del grado de actividad global del sistema nervioso, incluido el estado de vigilia, la capacidad de atención y el sueño.

Figura 15-1. Sistema reticular ascendente activador.

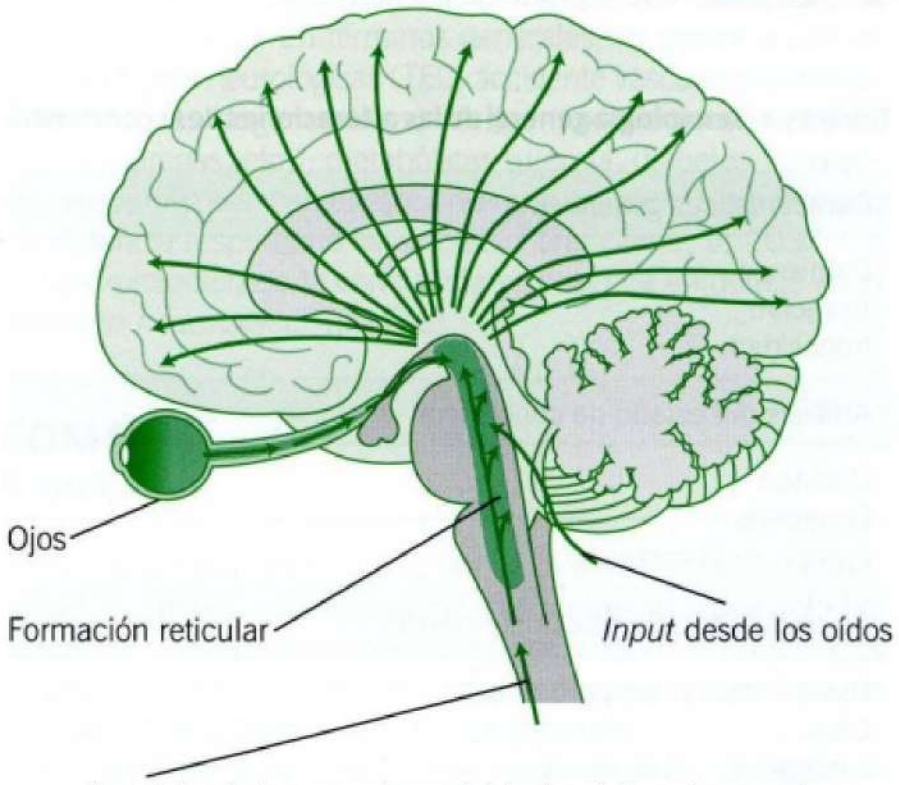

ANÁLISIS DE ESTADO DE CONCIENCIA

Desde el punto de vista clínico el interés está centrado en la indagación semiológica del estado de conciencia de un paciente.

El análisis de la conciencia comprende tres aspectos: claridad, contenido y campo de la conciencia.

Claridad. Alude a aspectos cuantitativos de ella, en el sentido del grado de vigilancia, atención y orientación del enfermo; su alteración se manifiesta por diversos grados de oscurecimiento de la conciencia; al alterarse la claridad de conciencia se compromete globalmente todas las funciones psíquicas, las que se recuperan cuando ella aclara.

Contenido. Se refiere a la suma de las funciones mentales, tales como las percepciones sensoriales, las ideas y afectos y sus alteraciones (alucinaciones, ilusiones, ideas obsesivas, depresión, etc.).

Campo de la conciencia. Alteraciones de la amplitud del campo de la conciencia se observan en la fuga y estados crepusculares, en los que el individuo ejecuta transitoriamente actos involuntarios, sin que luego los recuerde.

Estos tres aspectos de la conciencia pueden variar independientemente.

El análisis del contenido y campo de la conciencia es más propio del examen psiquiátrico. El internista está habituado a manejar un concepto de conciencia restringido a su sentido más tradicional, es decir, las alteraciones de su claridad. Así, podemos

decir que un enfermo está consciente cuando está despierto y alerta; está bien orientado en el tiempo y en el espacio; reacciona apropiadamente a los estímulos externos; coopera con el interrogatorio y exhibe un pensamiento y lenguaje coherente y fluido.

Evaluación de la claridad de la conciencia

Existen variaciones normales y patológicas de la conciencia. El estado de conciencia normal (vigilia o estado de alerta) se pierde normalmente durante el sueño; el individuo está inconsciente, pero retorna a la conciencia en forma espontánea o al despertarlo. Todo individuo en un estado similar al sueño que no responde a los estímulos, está inconsciente por cualquier definición. En la hipnosis y narcosis se induce temporalmente el sueño por medios artificiales o con fines terapéuticos (sugestión y drogas, respectivamente). Fuera de estas condiciones, toda variación del nivel de conciencia es anormal. La alteración de conciencia según su forma de comienzo puede ser brusca o paulatina; según su duración, transitoria o persistente, y según su intensidad, leve o profunda (Tabla 15-1).

Tabla 15-1. Semiología general de las alteraciones de la conciencia

Características generales
Comienzo
Duración
Intensidad
Análisis del estado de conciencia
Claridad
Contenido
Campo de la conciencia
Tipos de alteración de la conciencia
Desorientación temporoespacial
Ictus
Síncope
Conmoción cerebral
Coma
Apoplejía
Niveles de conciencia
Estado de alerta o vigilia
Somnolencia o sopor
Obnubilación mental
Estupor
Coma
Formas especiales
Delirio
Demencia
Otros
Mutismo akinético (coma vigil)
Estado vegetativo persistente

La evaluación de la claridad de conciencia la hace el médico observando la conducta del enfermo, su grado de vigilancia y atención, su orientación temporoespacial y su reactividad a estímulos verbales (órdenes) o físicos (dolor).

Desorientación temporoespacial. La desorientación temporoespacial es característica de lo que se denomina confusión mental: el confuso ha perdido la capacidad de reconocer lugares y el orden cronológico (fechas, calendario, horas). Salvo en grados iniciales, el enfermo con oscurecimiento de conciencia está desorientado en el tiempo y espacio; a mayor oscurecimiento de conciencia mayor desorientación; primero se afecta la orientación temporal y luego la espacial.

Ictus. La pérdida brusca de conocimiento se denomina *ictus* (ataque súbito, golpe); así se habla de *ictus* epiléptico, *ictus sanguinis* (o apopléctico), *ictus* traumático, *ictus solis* (ataque de insolación), etcétera.

Síncope. Se conoce como síncope la pérdida súbita, transitoria y generalmente breve del conocimiento, debida a una brusca disminución del flujo sanguíneo cerebral, el que puede sobrevenir con o sin pródromos (ver *Síncope*, p. 125).

Conmoción cerebral. Se denomina conmoción cerebral al trastorno o pérdida de la conciencia que sigue de inmediato a un traumatismo encefalocraneano; la inconsciencia es generalmente transitoria (de segundos a horas), aunque puede ser más prolongada.

Coma. Es la pérdida completa de la conciencia, motilidad voluntaria y sensibilidad, conservándose solo las funciones vegetativas (respiración y circulación). El coma puede ser de comienzo brusco o paulatino, dependiendo de su causa; la mayoría de los comas en medicina interna son de instalación gradual (ver *Coma*, p. 203).

Apoplejía. Se llama apoplejía (aturdimiento, estupor) al coma de instalación brusca causado por lesiones vasculares agudas del cerebro, especialmente por hemorragia (apoplejía cerebral); en un sentido genérico, apoplejía significa extravasación de sangre dentro de un órgano.

Grados de oscurecimiento de la conciencia

Se acostumbra a clasificar en distintos grados las alteraciones de la claridad de conciencia, entre el estado de vigilancia y el coma. Toda clasificación es arbitraria, ya que entre ambos estados hay un *continuum* de estados intermedios. Los diversos autores emplean distintas clasificaciones que confunden por la variedad de términos utilizados, no siempre definidos con precisión (obnubilación, somnolencia, embotamiento, estupor, torpor, sopor, etc.). Desde un punto de vista práctico, es posible distinguir tres grados cada vez mayores de oscurecimiento de conciencia: obnubilación, estupor y coma.

Obnubilación mental. El individuo está despierto, pero todas sus actividades psíquicas son lentas; su estado de alerta

está reducido y tiene tendencia a dormirse; su capacidad de lenguaje está limitada a algunas palabras o frases simples; puede cumplir órdenes simples ("saque la lengua" o "levante el brazo") pero no las más complejas ("cierre los ojos y levante al mismo tiempo la mano derecha"), y reacciona a estímulos dolorosos; los reflejos están presentes. En la obnubilación leve conserva la orientación temporoespacial, la que se compromete en grados más acentuados. La obnubilación puede variar día a día y suele ser más pronunciada en las mañanas. Existen distintos grados de obnubilación, desde la obnubilación leve, difícil de reconocer, que se revela solo por desatención, algunas afirmaciones irrelevantes y pensamiento algo incoherente, hasta la obnubilación severa con clara inhibición psíquica y desorientación temporoespacial.

Estupor. La actividad física y mental está reducida a un *minimum*. El enfermo aparece dormido, pero se le puede despertar brevemente con estímulos intensos y repetidos; su reacción durará poco más que la aplicación del estímulo; cuando despierta mira al observador con perplejidad y no obedece órdenes; en general, los reflejos no están alterados.

Coma. El paciente está completamente inconsciente y no responde a los estímulos; la motilidad voluntaria, así como la sensibilidad, están ausentes. Según su profundidad, se distingue un coma superficial y un coma profundo. En la sección sobre Coma (p. xx) nos referimos a las causas de alteraciones de la conciencia y coma, y en el examen físico general, a su exploración.

Otros tipos de alteración de la conciencia:

Mutismo akinético (Cairs). Bajo este término de se describe un estado subagudo o crónico de compromiso de conciencia caracterizado por inmovilidad silenciosa, en un paciente en el que ha retornado el ciclo sueño-vigilia, dando la apariencia de estar vigil, pero que muestra ausencia completa de actividad mental. El pintoresco término francés de coma vigil corresponde a la misma condición. Se observa en lesiones que interfieren la integración retículo-cortical; se la ha descrito como consecuencia de un paro cardíaco y del *shock* hipoglicémico.

Estado vegetativo crónico o persistente (Jewett y Plum). Se denomina así a la condición de un paciente que sobrevive a una injuria cerebral severa por períodos prolongados –a veces años– sin recobrar ninguna manifestación de actividad cerebral superior. Lo más frecuente es que sea consecuencia de una encefalopatía hipóxica consecutiva a un paro cardíaco.

Formas especiales de alteración de conciencia

Hay formas especiales de alteración de conciencia que son comunes de observar en medicina: el delirio y la demencia.

Delirio. El delirio agudo se caracteriza por severa desorientación temporoespacial, alteraciones de la percepción, con preeminencia de alucinaciones e ilusiones, e hiperactividad psicomotora y de las funciones autonómicas, en un paciente vigil; el enfermo está desconectado del ambiente y es inalcanzable para el observador. El delirio es habitualmente agudo y transitorio, pudiendo alternar períodos de delirio con períodos de lucidez. Se observa en alteraciones tóxicas y metabólicas del SNC: síndrome de privación alcohólica, enfermedades infecciosas agudas (neumonía, fiebre tifoidea, sepsis, etc.), encefalitis, insuficiencia hepática aguda, porfiria aguda, etc.; también en el período de recuperación de un TEC severo. El cuadro más típico de delirio se ve en alcohólicos (*delirium tremens*).

Demencia. La demencia se refiere a un deterioro de todas las funciones intelectuales y cognoscitivas, sin oscurecimiento de la conciencia ni alteraciones de la percepción, en una persona que previamente poseía una mente normal. Habitualmente, se debe a enfermedades degenerativas crónicas del cerebro y, en la mayoría de los casos, tiene un carácter irreversible.

Perturbaciones circunscritas de la función mental, como alteraciones del lenguaje (afasia) o de la memoria (amnesia), reducen los contenidos de conciencia, pero son defectos cerebrales localizables y, generalmente, no se consideran como estados de conciencia alterada.

Las causas de compromiso de conciencia son múltiples y de diversa naturaleza. En términos generales, se deben a causas primariamente neurológicas (TEC, accidente vascular encefálico, enfermedades degenerativas, etc.); intoxicaciones exógenas (alcohol, drogas, etc.); metabólicas (uremia, diabetes, mixedema, etc.); misceláneas (infecciones graves, hiper e hipotermia, insuficiencia respiratoria severa, etc.) (ver *Coma*, p. 203).

La exploración de la conciencia se describe en detalle en el "*Examen neurológico*" (p. 472).

COMA

A. Goic

En el coma hay pérdida completa de la conciencia, de la motilidad voluntaria y de la sensibilidad, conservándose solo las funciones vegetativas (respiración y circulación). El coma es un estado similar al sueño: el paciente permanece con los ojos cerrados y no despierta con ningún estímulo.

El nivel normal de la conciencia depende de la activación de los hemisferios cerebrales por las neuronas del **sistema reticular ascendente** localizadas en el tronco del encéfalo (formación reticular). Cerebro, sistema reticular y sus conexiones mutuas han de funcionar correctamente para mantener una conciencia normal (ver *Alteraciones de la conciencia*, p. 201). En términos generales, las causas de un coma se deben a una lesión extensa de los hemisferios cerebrales, a una lesión local o generalizada del tronco de encéfalo o a una alteración de la función neuronal. Las lesiones del cerebro suelen deberse a traumatismos encefalocraneanos, a hemorragia, isquemia o compresión. Por su parte, una función neuronal normal requiere suficiente aporte de oxígeno y glucosa y una adecuada homeostasis del medio interno que mantenga la integridad de las membranas y de la transmisión del impulso nervioso.

En términos de afecciones específicas, un coma puede obedecer a variadas y muy diferentes causas (coma hepático, urémico, diabético, hipoglicémico, por un traumatismo encefalocraneano o una hemorragia general, por ingestión accidental de drogas o con fines suicidas, etc.); de allí la dificultad de su

Tabla 15-2. Semiología general del coma

Antecedentes
Traumatismo encefalocraneano Alcoholismo Medicamentos Epilepsia Diabetes Uso de insulina Hipertensión arterial Frascos sospechosos, etc.
Comienzo
Paulatino Abrupto (*ictus*)
Profundidad
Coma ligero Profundo (*carus*)
Duración
Transitorio Persistente Permanente

diagnóstico etiológico. Cualquiera sea su causa, siempre son cuadros graves que requieren hospitalización y un diagnóstico y tratamiento oportunos (Tabla 15-2).

SEMIOLOGÍA GENERAL DEL COMA

Según la mayor o menor profundidad del coma, los clínicos hablan de **coma ligero** (precoma o semicoma) y de **coma profundo** o **coma *carus***. En el coma ligero el enfermo reacciona con agitación o quejidos y aceleración de la frecuencia respiratoria a estímulos dolorosos intensos y a la distensión vesical; los reflejos pupilares y del tronco cerebral están preservados y puede o no haber reflejo plantar anormal (signo de Babinski). En el coma *carus* hay relajación muscular completa y el enfermo no reacciona ante ningún estímulo por intenso que sea; los reflejos pupilar, corneal, faríngeo, tendinosos y plantar están ausentes. La respiración puede ser rápida o existir respiración irregular o periódica (Cheyne Stokes, Biot), dependiendo de la causa del coma. Puede o no haber rigidez en extensión de las extremidades y opistótonos (**rigidez de descerebración**).

En la mayoría de los casos el coma se instala paulatinamente, antecedido por distintos grados de compromiso de conciencia (estado confusional, precoma). Hacen excepción casos de hemorragia cerebral en que el coma puede instalarse bruscamente (*ictus*).

Debe interrogarse a los parientes, convivientes o amigos, que puedan aportar datos orientadores sobre la causa del coma: antecedentes de traumatismo encefalocraneano (TEC), alcoholismo, medicamentos, ataques epilépticos, diabetes, tratamiento con insulina, hipertensión arterial, etcétera.

Preguntar sobre las características de **comienzo** del coma (insidioso o brusco); y si los hubiere, recoger frascos, medicamentos o recipientes sospechosos para su análisis. En ocasiones no se dispondrá de antecedente alguno y el diagnóstico diferencial del coma se basará exclusivamente en el examen físico y exploración de laboratorio.

La **duración** de un coma es variable, dependiendo fundamentalmente de la causa que lo provoca, sea esta neurológica o no neurológica. La gama es amplia: desde un coma transitorio que puede durar solo algunos minutos si es tratado con prontitud, como es el caso del coma hipoglicémico, u horas en caso de un coma diabético, barbitúrico o alcohólico. Se estima que un coma que se prolonga por más de un mes después del episodio lesivo, traumático o anóxico, o está presente por lo menos durante un mes en el caso de enfermedades degenerativas, metabólicas o congénitas, entra en la categoría de un **estado vegetativo persistente (EVP)**. El traumatismo encefalocraneano y la encefalopatía hipóxica-isquémica son la causa más frecuente de EVP, tanto en adultos como en niños. Cuando el diagnóstico de irreversibilidad puede establecerse con un alto grado de certeza clínica y las posibilidades de recuperar la conciencia son extremadamente raras, se habla de estado vegetativo permanente.

EXAMEN FÍSICO GENERAL Y NEUROLÓGICO

El examen físico general y neurológico del enfermo en coma debe ser completo y minucioso; en ocasiones puede por sí mismo aclarar el diagnóstico etiológico. Por ejemplo, dará el diagnóstico de coma hepático si comprobamos ictericia, hepatomegalia, signos de daño hepático crónico y de hipertensión portal; de traumatismo encefalocraneano al comprobar contusiones de la cara, lesiones del cuero cabelludo, fractura del cráneo, escurrimiento de LCR: licuorrea nasal por fractura de cráneo comunicada a la rinofaringe o licuorrea ótica u otorrea por fractura petromastoidea y rotura del tímpano. Especial atención deberá prestarse a los signos vitales (pulso, presión, temperatura, respiración) y al examen neurológico. Nunca debe omitirse el examen de fondo de ojo, evitando el uso de midriáticos.

Lo primero es observar al paciente por algunos minutos, fijándose si hay **posiciones anormales** (opistótonos, rigidez de descerebración, posición en gatillo de escopeta, atonía generalizada, desviación conjugada de la cabeza y ojos) o movimientos espontáneos de las extremidades.

Es importante precisar si el paciente tiene o no **hemiplejía** (parálisis completa de la mitad del cuerpo, incluyendo el brazo y la pierna) para lo cual debe observarse su posición en la cama y si hay desviación conjugada de la cabeza y ojos hacia el lado de la lesión o si el enfermo "fuma la pipa" (la mejilla del lado paralizado se insufla con cada espiración). Cuando hay hemiplejía, al levantar los miembros y dejarlos caer los del lado hemipléjico, hipotónicos, caen más pesadamente que los del lado normal.

Los reflejos, en general, disminuyen a medida que se profundiza el coma, estando abolidos en el coma *carus*.

La **sensibilidad** se explora por la reacción al dolor (pinchazo, pellizcamiento de la piel, compresión de la apófisis estiloides, pellizcamiento del pectoral); la reacción al dolor, que nos sirve para estimar la profundidad del coma, ayuda además a

reconocer las paresias (pérdida parcial o leve de la motricidad): si hay paresia, el alejamiento de las extremidades al estímulo doloroso es asimétrico, siendo la respuesta más débil en la extremidad parésica. La compresión de la apófisis estiloides o el pellizcamiento del pectoral producen, a veces, expresión facial de dolor, lo que se aprovecha para saber si existe o no parálisis del VII par (n. facial).

La **rigidez de descerebración** (opistótonos, mandíbulas apretadas, brazos rígidamente extendidos en aducción e hiperpronados y extremidades inferiores rígidamente extendidas con los pies en flexión plantar) se puede observar tanto en lesiones estructurales del SNC como en comas metabólicos severos (coma hipoglicémico, anoxia, coma hepático, intoxicaciones) (Figura 15-2).

Figura 15-2. A: postura de decorticación; B: postura de descerebración.

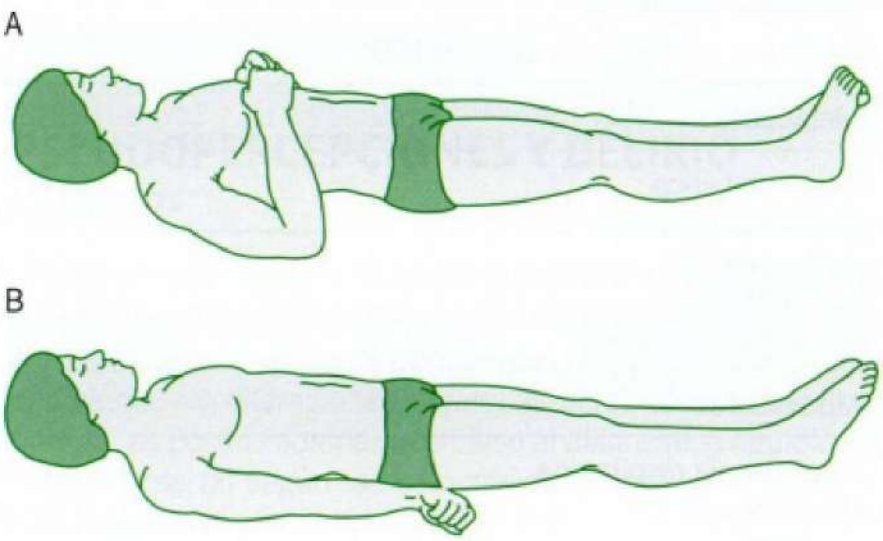

Debe buscarse de rutina los **signos de irritación meníngea** (meningitis aguda, hemorragia subaracnoidea). En la irritación meníngea hay resistencia a la flexión activa y pasiva del cuello (rigidez de nuca), pero no a la extensión, rotación o inclinación de la cabeza. La resistencia a los movimientos del cuello en todas direcciones indica una afección de la columna cervical o rigidez generalizada. Se investigarán los signos de Brudzinski (flexión de las rodillas al flectar la cabeza, en decúbito dorsal) y de Kernig (imposibilidad de extender completamente la pierna sobre el muslo, aparición de dolor o flexión de la pierna contralateral al realizar la extensión).

El **color de la piel** de la cara puede poner en la pista del diagnóstico etiológico; por ejemplo, hiperémico en el alcohólico; rojo cereza en el intoxicado por monóxido de carbono; ictericia en el coma hepático.

La piel es seca en la acidosis diabética y urémica; húmeda y viscosa en el *shock*; llamativamente sudorosa en el coma hipoglicémico. Se buscarán intencionadamente telangiectasias, *nevi* aracniformes, circulación venosa colateral, petequias, exantemas, etcétera.

El **olfato** puede ser de ayuda: el aliento etílico indica que hubo ingestión de alcohol aunque no asegura que sea la causa del coma ya que puede coexistir con otra patología (cirrosis hepática alcohólica, por ejemplo); el aliento acetónico habla en favor de un coma diabético; el amoniacal de un coma urémico; y el olor rancio a cadáver abierto, de un coma hepático. Lamentablemente, no todas las personas tienen sensibilidad olfatoria para captar estos olores.

La **taquicardia acentuada** (150 pulsaciones por minuto o más) puede explicar un coma por taquicardia ventricular y anoxia cerebral secundaria. La bradicardia extrema sugiere bloqueo auriculoventricular completo y síndrome de Stokes-Adams, con o sin infarto agudo de miocardio. La existencia de fibrilación auricular puede tener relación con un coma por embolia cerebral. Pulso lento, hipertensión arterial y respiración periódica se observa en la hipertensión endocraneana.

La **fiebre** orienta hacia un coma de origen infeccioso del SNC (meningitis aguda, encefalitis aguda, absceso cerebral) o sistémico (sepsis, neumonía); sin embargo, lesiones cerebrales que afectan los centros reguladores de la temperatura pueden dar fiebre en ausencia de infección. La hipotermia se ve en la intoxicación por drogas depresoras del SNC (barbitúricos) y en el coma alcohólico, hipoglicémico, mixedematoso y en lesiones graves del tronco cerebral bajo.

La **hipertensión arterial** puede verse en el coma por encefalopatía hipertensiva o en la hemorragia cerebral en un paciente hipertenso; sin embargo, en la hemorragia cerebral puede haber hipertensión arterial transitoria en relación al accidente hemorrágico; lo mismo puede observarse en la hemorragia subaracnoidea. La **hipotensión arterial** puede indicar pérdida de volumen intravascular (hemorragia, depleción hidrosalina, *shock* traumático); gasto cardíaco disminuido (infarto del miocardio), o disminución de la resistencia periférica (intoxicación por drogas depresoras del SNC o alcohol). También se observa hipotensión arterial en la sepsis por gérmenes gramnegativos y en la enfermedad de Addison.

El tipo, frecuencia y profundidad de la **respiración** son útiles para evaluar el estado neurológico y el equilibrio ácido-base. Sin embargo, las alteraciones respiratorias deben ser interpretadas con cautela porque las influencias neurogénicas y metabólicas sobre la respiración a menudo se sobreponen e interactúan. La respiración lenta (bradipnea) orienta hacia intoxicación por opiáceos o barbitúricos, hipoventilación alveolar central, alcalosis metabólica o hipotiroidismo; la respiración profunda rápida hacia una neumonía y, la profunda y lenta (respiración de Kussmaul) hacia una acidosis diabética o urémica o enfermedades intracraneanas (hiperpnea central neurogénica). Las enfermedades que elevan la presión intracraneana o dañan el cerebro, especialmente del tronco cerebral y cerebelo, producen a menudo respiración lenta e irregular o respiración periódica (respiración de Cheyne Stokes).

El tamaño y reactividad de las **pupilas** a la luz es un dato de gran importancia en el diagnóstico diferencial del coma. La conservación del reflejo pupilar a la luz sugiere un coma metabólico aunque haya depresión respiratoria, rigidez de descerebración o flacidez motora. Por el contrario, la ausencia de reflejo pupilar a la luz indica fuertemente que el coma es estructural más bien que metabólico; sin embargo, no todo coma estructural suprime el reflejo a la luz. Es importante señalar que las pupilas no pueden ser consideradas no reactivas a menos que se emplee una luz muy brillante y se observen con lupa.

La reacción pupilar a la luz permanece normal en el coma metabólico y por intoxicación medicamentosa, con excepción de la intoxicación por opiáceos (morfina, heroína) que produce miosis acentuada con escasa reacción a la luz; y la intoxicación por atropina que causa midriasis fija.

Las alteraciones estructurales del SNC, especialmente del tronco cerebral (bulbo, protuberancia, pedúnculos cerebrales) provocan diversos tipos de alteraciones pupilares según la ubicación anatómica de las lesiones.

El paciente comatoso, como el individuo dormido, tiene divergencia de sus globos oculares, lo que no indica paresia ni parálisis oculomotora.

Las lesiones hemisféricas y del tronco producen frecuentemente parálisis de la mirada y desviación conjugada de la cabeza y ojos. Si existen dudas se recurre a la siguiente maniobra: se moviliza con cierta rapidez la cabeza del enfermo en una cierta dirección: si hay desviación, sus ojos tienden a mirar hacia el lado contrario.

En el coma por hematoma subdural puede existir anisocoria, con la pupila más grande hacia el lado del hematoma (Figura 15-3).

Figura 15-3. Anisocoria en el coma por hematoma subdural (pupila dilatada en el lado de la lesión).



CAUSAS

Según su causa, los comas tienen distinta gravedad y pronóstico. Desde un punto de vista práctico se pueden distinguir dos grandes grupos de causas: causas **primariamente neurológicas** y causas **no neurológicas** (Tabla 12-3). Las causas neurológicas en un número importante de casos se manifiestan por signos pesquisables por el examen del sistema nervioso (parálisis, reflejos anormales, signos de irritación meníngea, edema de la papila, etc.). Las causas más frecuentes de coma en clínica médica son, entre las neurológicas, los accidentes vasculares cerebrales, y, entre las no neurológicas, los comas metabólicos (hepático, diabético, urémico).

El diagnóstico etiológico de un coma no siempre es fácil y requiere de un amplio conocimiento de la patología. Un enfermo en coma debe ser hospitalizado ya que el coma constituye una emergencia médica; hay comas en que la prontitud diagnóstica y terapéutica es decisiva para el pronóstico vital (ej.: coma hipoglicémico).

Tabla 15-3. Causas de coma

Neurológicas
Traumatismo encefalocraneano
Hematoma subdural
Accidente vascular isquémico (AVE)
Epilepsia
Hemorragia subaracnoidea
Meningitis cerebroespinal
Encefalitis
Tumor cerebral
Absceso cerebral
No neurológicas
Intoxicaciones exógenas
Coma alcohólico
Coma barbitúrico
Coma por narcóticos
Coma por monóxido de carbono (CO)
Metabólicas
Coma diabético
Coma hipoglicémico
Coma urémico
Coma hepático
Coma mixedematoso
Misceláneas
Insuficiencia respiratoria
Hiperpirexia
Hipotermia
Shock anafiláctico
Infecciones graves

LABORATORIO

En todo paciente en coma deben practicarse exámenes de laboratorio, sea para confirmar una hipótesis o pesquisar una etiología no sospechada. De rutina debe practicarse hemograma y VHS, glicemia, nitrógeno ureico, bilirrubinemia, transaminasas y protrombinemia, gases arteriales en sangre, examen de orina y ECG. La punción lumbar para examen del líquido cefalorraquídeo (LCR) debe realizarse en la mayoría de los casos en que se sospeche que el coma es de origen neurológico (hemorragia subaracnoidea, meningitis cerebroespinal, encefalitis, hematoma subdural, etc.). La determinación de glutamina en el LCR es de gran ayuda cuando se sospecha un coma de origen hepático (encefalopatía portal). La punción lumbar tiene también indicación en todo paciente en que no se ha podido precisar la causa del coma. En muchos comas neurológicos es necesario practicar radiografía de cráneo, electroencefalograma y tomografía axial computarizada o resonancia nuclear magnética del cerebro; estos últimos exámenes constituyen una valiosa ayuda en el caso de accidentes vasculares encefálicos, hematoma subdural y masas intracerebrales.

Si se sospecha una causa medicamentosa será necesario investigar drogas mediante el análisis bioquímico de la sangre.

Para medir el nivel de conciencia (originalmente en TEC) se ha propuesto una escala de aplicación neurológica: la Escala de coma de Glasgow (*Glasgow Scale Score*). La escala valora tres parámetros: apertura ocular, respuesta verbal y respuesta motora, cada uno con una serie de ítems (cuatro a seis) a los que adjunta un valor numérico descendente (6, 5, 4, 3, 2, 1). La suma de los valores obtenidos constituye el resultado final de la escala de Glasgow. El puntaje más bajo es 3 puntos, mientras que el valor más alto es 15 puntos. Pareciera que su mayor utilidad es en estudios clínicos.

Actualmente, son de gran ayuda en el diagnóstico diferencial del coma la ecografía, tomografía axial computarizada, la resonancia nuclear magnética y los modernos equipos para exámenes bioquímicos de la sangre (perfil bioquímico, niveles de drogas) que permiten al clínico disponer, en breve tiempo, de información sobre numerosos parámetros sanguíneos, utilizando una pequeña cantidad de sangre.

PSEUDOPERCEPCIONES Y DELIRIO

J. Lavados

El estudio sistemático de las pseudopercepciones y de los delirios es importante porque permite, junto a otros factores, distinguir entre afecciones puramente psiquiátricas –especialmente psicosis endógenas– y alteraciones orgánicas cerebrales. Entre estas últimas, es posible además acercarse al diagnóstico neurológico propiamente tal según las características semiológicas de las pseudopercepciones y los delirios.

Es necesario tener presente, sin embargo, que con el avance logrado en los últimos tiempos en neuroquímica y neurofisiología la división tan tajante entre psicosis y afecciones orgánicas cerebrales se ha hecho mucho menos nítida, generalizándose la idea de que las así llamadas psicosis endógenas (esquizofrenias, psicosis maníaco-depresiva y depresión endógena pura, parafrenia y paranoia) son en realidad afecciones con fundamentos neurológicos. Por otra parte, algunas afecciones indudablemente neurológicas pueden presentar manifestaciones semiológicas prácticamente indistinguibles en sí mismas de hallazgos presentes en las psicosis (la psicosis esquizomorfa de la epilepsia psicomotora, por ejemplo).

PSEUDOPERCEPCIONES

Se llaman **pseudopercepciones** a percepciones que no corresponden a lo que efectivamente existe en el ambiente extrapersonal o en el cuerpo donde el paciente ubica aquello que ve, oye, toca o huele.

Algunas simples interpretaciones juguetonas de la realidad, corrientes en sujetos normales imaginativos (la nube es un barco o la mancha de la pared una cara), son las paraeidolias. Por otra parte, las interpretaciones falsas de lo real cargadas de contenido emocional, como las ilusiones, pueden verse también en personas normales o neuróticas (un matorral en la noche es un hombre agazapado presto a atacar, la figura que pasa y se desvanece en la muchedumbre es la novia perdida, etc.).

Tabla 15-4. Clasificación de las alucinaciones

Según su complejidad
Elementales Complejas
Según sus contenidos
Miedos, deseos, recuerdos, experiencias anteriores, etc. Contenidos culturales y/o religiosos Situaciones vitales especiales Relacionadas con los contenidos de los delirios u otras psicopatologías
Según la modalidad sensorial
Auditivas Visuales Táctiles o hápticas Olfativas Gustativas Somáticas o viscerales (cenestésicas) Cinestésicas o de movimiento Multimodales o mixtas

Sin embargo, el problema clínico importante es la **alucinación**. Esta ha sido definida brevemente como "percepción sin objeto", es decir, el paciente siente lo que percibe –y que no existe en la realidad– con igual realismo que ve la mesa, oye el reloj o huele las flores que efectivamente están allí. Generalmente, no duda de la realidad del objeto o sensación percibida, aunque puede manifestar posteriormente alguna incredulidad.

Las alucinaciones pueden manifestarse a través de cualquier forma sensorial (visión, audición, tacto, cinestesia y olfato) y puede ser muy elemental o primaria (un ruido, una luz, un mal olor) hasta bastante complejas y configuradas (animales que atacan, voces que llaman o insultan, manos que tocan) (Tabla 15-4).

La alucinación de origen orgánico cerebral suele darse en un paciente alterado de conciencia, particularmente en la forma de "confusión productiva". En este caso, forma parte del síndrome llamado "psicosis exógena", es decir, alteraciones en la percepción y en la ideación (delirio) pero de origen orgánico cerebral directo, como en tumores, encefalitis, afecciones vasculares del encéfalo, etc.; o indirecto, como en cuadros infecciosos generalizados (tifoidea), intoxicaciones, alteraciones metabólicas (hepáticas, renales, diabetes, etc.) con efecto cerebral.

Algunas formas de **epilepsia focal** pueden dar alteraciones perceptivas cuyas características dependen bastante de la región donde se encuentra el foco. Focos occipitales dan visión de luces, rayas, colores en el hemicampo correspondiente o bilaterales. Focos temporales mediales pueden producir deformaciones perceptivas de distintos tipos. La sensación que las cosas se acercan o alejan (teleopsia) o se agrandan o achican (macro y micropsia).

También pueden producirse sensaciones de desplazamiento lateral de los objetos y, aun, de inversión de las perspectivas de calles y caminos. Focos ubicados en regiones anteriores basales y mediales del lóbulo temporal pueden producir alucinaciones olfatorias (cacosmia). En general, estos cuadros pseudopercepctivos son de muy corta duración (segundos y minutos) y, aunque pueden ser aislados, corrientemente se relacionan con el aura de una crisis epiléptica mayor con inconsciencia u otras manifestaciones.

En las **psicosis exógenas clásicas** (*delirium tremens* en alcohólicos, psicosis epiléptica, afecciones tóxico-metabólicas, etc.), las alucinaciones son parte de un cuadro más complejo: alteración de conciencia, inquietud psicomotora, ideas deliriosas, cambios físicos tales como seborrea. En estos cuadros la alucinación es un elemento más, consistente con el conjunto del cuadro; se ven reptiles que atacan y la conducta y la interpretación cognitiva de la realidad se relaciona con la alucinación.

En cambio, en las psicosis endógenas, especialmente en la esquizofrenia, las alucinaciones se dan con claridad de conciencia, solo a veces provocan las conductas correspondientes y prácticamente nunca son de tipo visual.

DELIRIOS

Los **delirios sistematizados** ("soy enviado de Dios", o "soy perseguido por todos", etc.) no se dan en los cuadros encefálicos habituales. En los pacientes orgánicos, el delirio como interpretación equivocada de una percepción (que como tal se percibe correctamente) o como idea alterada del ambiente o de uno mismo, se manifiestan corrientemente en conjunto con alteraciones de conciencia (estado delirioso) y, casi siempre, en relación con pseudopercepciones y conductas congruentes: se trata del *delirium* de los anglosajones.

Sin embargo, ciertas formas de psicosis epilépticas (con obscuridad o claridad de conciencia) y algunas lesiones especialmente en regiones orbitarias de lóbulos frontales (tumor, pero sobre todo demencia luética) pueden dar origen a delirios mejor configurados y con estabilidad de días o semanas.

El **delirio propiamente psicótico (endógeno)** tiene una fenomenología clínica muy diferente. En primerísimo lugar, porque ocurre con completa claridad de conciencia. Es mucho más estable, puede durar meses o años. En ocasiones, es más pasajero (crisis psicótica) pero esto ocurre al desencadenarse la afección, como en los episodios inaugurales de un sujeto joven que inicia su esquizofrenia; o, en el mundo actual al suspender tratamientos. Los delirios endógenos frecuentemente, pero no siempre, se acompañan de otras manifestaciones de la psicosis. Otros "síntomas positivos" de la psicosis, por ejemplo alucinaciones, acompañan al delirio, especialmente es episodios críticos. Luego de décadas, la esquizofrenia "crónica" produce la llamada "esquizocarie" con deterioro cognitivo diferente al de las demás demencias, se fundamenta en una historia detallada tomada, no solo con el paciente sino sobre todo con familiares y conocidos.

AFASIA

J. Lavados

Se denomina **afasia** a los trastornos del habla (expresión y comprensión) de origen cerebral y que no se deben a alteraciones de conciencia.

Como es aparente de la propia definición, no puede hablarse de afasia cuando hay sordera central o periférica o mudez, o alteraciones del tronco cerebral y los nervios craneanos relacionados con lengua y aparato de la fonación (disartrias y dislalias). Tampoco cuando el compromiso del lenguaje verbal se relaciona con alteración de conciencia o defecto mental, como retardo mental o estados confusionales.

ESTUDIO DE LAS AFASIAS

Como se indica en la Tabla 15-5, el estudio de las afasias considera los siguientes elementos:

Lenguaje espontáneo:

Fluidez de la expresión verbal. Se trata de establecer el número de palabras que el paciente emite por unidad de tiempo. Normalmente, se expresan 60 a 70 palabras por minuto. En las afasias expresivas (motoras o de Broca) este número está disminuido. Además, el paciente puede presentar evidentes dificultades en la expresión, las que suelen acompañarse de gestos corporales, entrecortamiento del habla y diversos ruidos sin significación lingüística. En la afasia comprensiva la fluidez es normal y puede llegar a la verborrea, aun cuando el contenido del habla sea incomprensible.

Parafasias. La emisión verbal puede, además, contener alteraciones que significan sustituciones de fonemas en una palabra (parafasia literal) o cambios en la palabra entera (parafasia verbal). Por ejemplo, en la parafasia literal el paciente dice "pito" en vez de "pato", o "mera" en vez de "mesa", etc. La parafasia verbal puede sustituir una palabra por otra con sonidos parecidos, a veces no comprensible y a veces estructurando palabras nuevas (neologismos). Las parafasias literales son más frecuentes en las afasias expresivas y las verbales, en las comprensivas.

Agramatismo. La estructura del flujo verbal implica la presencia de pequeñas palabras "cemento" (preposiciones, conjunciones, etc.) que dan al lenguaje su riqueza y exactitud. También la organización de los adecuados tiempos verbales, adverbios, etc. Las afasias expresivas pierden la sintaxis que da sentido a las frases según el orden de las palabras. Es distinto decir "el perro mordió al hombre" que "el hombre mordió al perro", aunque las palabras son las mismas. Desaparecen las palabras cemento y su lenguaje se empobrece, pues se limita a verbos (generalmente en presente), sustantivos y algunos adjetivos. Entonces, el lenguaje semeja al de los que no manejan bien una segunda lengua; se hace agramatical.

Comprensión. La comprensión del lenguaje hablado se estudia primero observando si el paciente entiende lo que el examinador le pregunta en un diálogo habitual. Como se indicó,

Tabla 15-5. Clasificación de las afasias

Método de examen	Tipo de afasia						
	Afasia expresiva (Broca motora)	Afasia comprensiva (Wernicke sensorial)	Afasia de conducción	Afasia transcortical		Afasia nominal	Mixta y global
				motora	comprensiva		
1. Lenguaje espontáneo							
Fluidez	Alterada	Normal (verborrea)	Normal	Alterada	Normal (verborrea)	Dificultad hallazgo palabra	Alterada
Parafasias	Especialmente literales	Especialmente verbales	Escasas verbales	Especialmente verbales	Especialmente verbales jergoafasia	No	Alterada
Agramatismo	Muchos	Pocos	–	Muchos	Poco	No	Alterada
2. Comprensión	Normal o poco alterada	Alterada	Normal	Normal o poco alterada	Alterada	Poco alterada	Alterada
3. Nominación	Alterada	Alterada	Poco alterada	Alterada	Alterada	Muy alterada	Alterada
4. Repetición	Alterada	Alterada	Muy alterada	Normal	Normal	Normal	Alterada
5. Lectura y escritura	Alterada	Alterada	Normal	Alterada	–	Ligeramente	Alterada alterada

debe descartarse la dificultad de comprensión causada por la sordera, alteración de conciencia, retardo mental o estados confusionales.

El examen continuará de modo más formalizado a través de órdenes que el paciente debe cumplir ("levante el brazo", "cierre los ojos", "abra la boca", etc.). Las órdenes podrán contener sucesivamente 1, 2 o 3 elementos ("tóquese la nariz y abra la boca", etc.). Una prueba clínica para explorar la comprensión del lenguaje es la de los tres papeles: se le entrega al paciente 3 trozos de papel de diversos tamaños y se le ordena: "el papel más pequeño póngalo en su bolsillo; el mediano arrúguelo y bótelo al canasto y el tercero, páselo al examinador".

Las dificultades de comprensión podrán ser de distinto grado, las que se evalúan según las respuestas de estas pruebas. En ocasiones, la capacidad comprensiva mejora al formular las preguntas más lentamente y con mayor énfasis y claridad en la articulación. Ello es característico de ciertas formas de afasia comprensiva y de la llamada sordera verbal pura.

Los defectos de comprensión son característicos de las afasias comprensivas (Wernike, sensoriales), de la sordera verbal y de la afasia transcortical comprensiva. También se observan en la afasia mixta y en la global. Es necesario tener presente, sin embargo, que las afasias motoras puras tienen un ligero defecto comprensivo, probablemente porque el procesamiento sintáctico (que explica los agramatismos) se realiza en regiones frontales anteriores y bajas, tanto para la expresión como para la comprensión del lenguaje. Por otra parte, es necesario recordar que las afasias comprensivas presentan un importante compromiso de la expresión (verborrea y jergoafasia), con lenguaje incomprensible para el examinador. La diferencia semiológica esencial es que la fluidez (número de palabras por unidad de tiempo) está normal o aun aumentada en la afasia comprensiva y disminuida en la expresiva.

Nominación. La pérdida de capacidad para denominar objetos o para reconocer el nombre de objetos, puede acompañar a cualquier forma de afasia o puede presentarse independientemente en la llamada afasia nominativa. La nominación se estudia presentando al paciente objetos que debe nombrar (¿cómo se llama esto?", corbata, reloj, etc.) o pidiéndole que elija entre un conjunto de objetos (no menos de 3) aquel que el examinador nombre ("páseme el lápiz").

Repetición. Algunas afasias, llamadas transcorticales, son debidas a lesiones que no comprometen a las áreas lingüísticas propiamente tales (zona de Wernicke, fascículo arcuato y zona de Broca) (Figura 15-4. Ellas se caracterizan porque se preserva la posibilidad de repetir palabras o frases pronunciadas por el examinador a pesar de que el hablar espontáneo o la comprensión del lenguaje sean muy defectuosos.

Este hecho se debe a que, estando preservado el conjunto de los elementos de las áreas lingüísticas, la información puede llegar al área de Wernicke, ser transferida vía fascículo arcuato a la zona de Broca y, de aquí, ser procesada para su emisión por acción de las áreas motoras correspondientes. Sin embargo, cuando existen lesiones que rodean total o parcialmente estas áreas, ellas se "desconectan" (Gershwin) de áreas de corteza

Figura 15-4. Afasias: áreas de Broca y de Wernicke (visión lateral del hemisferio izquierdo).

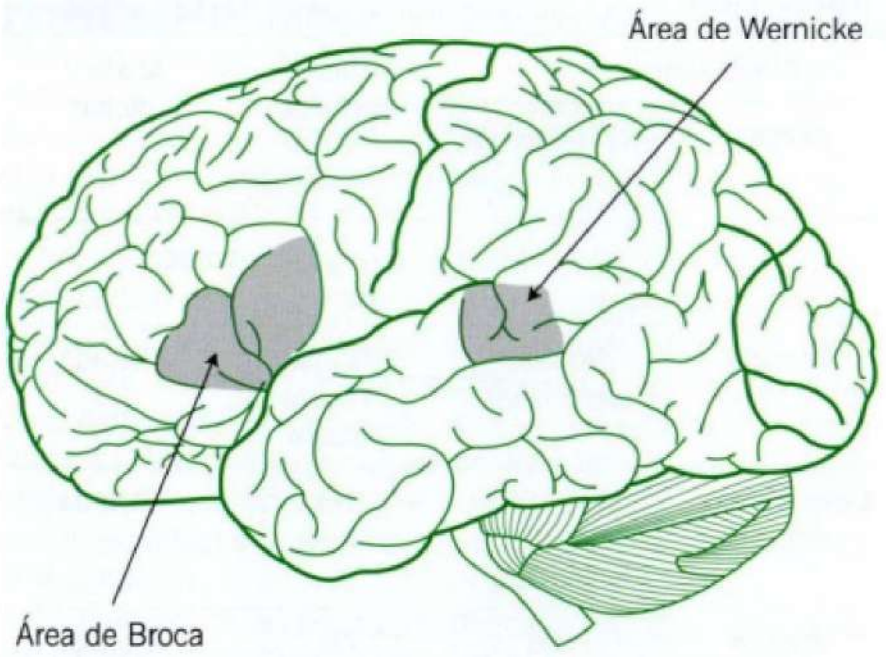

frontal (en el caso de la expresión) y/o de corteza parietotemporal (en el caso de la comprensión), que tienen que ver con el procesamiento de las significaciones "conceptuales" del mensaje lingüístico. Este, entonces, no puede ser emitido o recibido adecuadamente por desconexión lingüística (Broca o Wernicke) con el área cortical de procesamiento "conceptual". La pérdida de la capacidad de repetir acompaña, obviamente, a todas las afasias debidas a lesiones directas de las áreas de procesamiento lingüístico (afasia de Wernicke, Broca, etc.). Existe, sin embargo, una condición llamada afasia de conducción en que, junto a una discreta alteración del lenguaje espontáneo con buena fluidez, hay una escasa alteración de la comprensión y una importante dificultad en la repetición. Esta afasia de conducción se debe a compromiso del fascículo arcuato. Los casos puros son raros, porque la lesión habitualmente se extiende a las zonas adyacentes (Broca o Wernicke).

Lectura y escritura. Los defectos de lectura producidos por alteración cerebral en pacientes previamente sanos, se llaman alexias, y los de escritura, agrafias. Se reserva el término dislexia para las dificultades de lectura que aparecen en niños en el curso de su aprendizaje escolar, sea debido a problemas madurativos (genéticos) o, más rara vez, a lesiones orgánicas en áreas del lenguaje.

La mayor parte de las afasias se acompaña de defectos en la lectura y escritura. En las afasias expresivas, este defecto es notable al leer en voz alta y, mucho menos marcado, al leer en silencio (comprensión de lectura). La alexia es constante en la afasia comprensiva. La alteración de lectura es igual en lectura en voz alta y silencio. En la afasia comprensiva, el grafismo está alterado cuando se escribe espontáneamente y en la copia. Existe una condición llamada alexia pura que se produce cuando, por lesión en región occipitoparietal, se "desconecta" la información llegada a las áreas visuales, de las áreas de Wernicke, donde esta información es procesada en términos lingüísticos. La destrucción aislada del *gyrus angularis* izquierdo produce también esta alexia pura, pues esta área parece ser una estación de traducción de la información visual transmitida en un código propio, la información codificada en términos "aceptables" por Wernicke (procesamiento lingüístico).

Otros elementos. Existen otros elementos del lenguaje que deben considerarse en el estudio de las afasias. Entre ellos mencionaremos:

Prosodia. Esto es, la modulación de las tonalidades, los énfasis y el ritmo que tiene el lenguaje normal y que agrega el componente afectivo al mensaje lingüístico. En general, no se altera en las afasias indicadas porque, probablemente, depende del procesamiento que realiza el hemisferio derecho, no dominante para el lenguaje en el 90% de los seres humanos.

Anartria. Existe una condición llamada afasia subcortical en la cual el paciente, al iniciarse el cuadro (generalmente vascular), queda con una completa anartria (sin lenguaje). Sin embargo, su evolución hacia la mejoría es más bien rápida y, al reaparecer el lenguaje, este está más o menos bien estructurado. Llama la atención, sin embargo, presencia de hipofonía, es decir, de una emisión verbal en voz baja, ocasionalmente como cuchicheo. Se relaciona con indemnidad cortical y lesión en estructuras profundas del hemisferio izquierdo (núcleos lenticular y tálamo, especialmente), que parecen participar como "activadores" y moduladores del procesamiento propiamente lingüístico que se realiza en las regiones perisilvianas, corticales izquierdas o dominantes.

AFASIA GLOBAL Y MIXTA

En muchas ocasiones, la lesión que produce la afasia compromete, en proporciones variables, las diversas regiones anatómicas perisilvianas que participan en el lenguaje hablado. Así, se produce una afasia mixta con elementos clínicos que mezclan, en diversas formas, las alteraciones observables en las "afasias puras" indicadas más arriba. Cuando la lesión es muy extensa y masiva, se habla de afasia global, en la que persisten muy escasos componentes del habla.

ETIOLOGÍA DE LAS AFASIAS

Cualquier lesión que compromete las áreas perisilvianas del hemisferio dominante (izquierdas en la mayoría de los casos) puede producir afasia, dependiendo su tipo (motora, comprensiva, etc.) de las áreas dañadas. Las lesiones que más frecuentemente la provocan en clínica son las vasculares (infartos y hemorragias cerebrales). También, producen afasia los traumatismos, los procesos expansivos, las infecciones, etc. (Tabla 15-6). Pueden ser vistos como componentes focales de procesos demenciales (Alzheimer).

DIAGNÓSTICO

El diagnóstico se establece por el modo de comienzo (súbito en las afecciones vasculares, lentamente progresivos en los tumorales, etc.), por los hallazgos clínicos concomitantes (paresia derecha, sobre todo en afasia motora; hemianopsia o

Tabla 15-6. Causas de afasia

Accidentes vasculares cerebrales
Infarto cerebral Hemorragia cerebral
Traumatismo craneoencefálico
Procesos expansivos
Infecciones localizadas o generalizadas
Absceso cerebral Encefalitis
Enfermedades degenerativas

cuadrantopsia homónima derecha en afasia comprensiva, por lesiones de regiones posteriores temporales) y por exámenes complementarios (tomografía axial computarizada, resonancia nuclear magnética, etc.).

APRAXIA

J. Lavados

Se llama **apraxia** a la incapacidad de ejecutar actos motores voluntarios (es decir, con algún propósito o finalidad), generalmente, aprendidos. Ello, sin paresia (disminución de fuerza de uno o más grupos musculares; un grado menor de parálisis) u otro déficit motor o sensorial, alteración de conciencia o confusión.

EXAMEN DEL PACIENTE CON APRAXIA

El examen del paciente apráxico se realiza haciéndole ejecutar actos o gestos como los indicados a continuación. Debe tenerse presente que el paciente debe comprender lo que se le pide:

1. Gestos con extremidades:
   - Salude con la mano a persona lejana.
   - Haga saludo militar.
   - Haga "dedo" para transporte.
   - Llame con la mano.
2. Manipulación con extremidades:
   - Abra una puerta con una llave.
   - Tire una moneda al aire.
   - Use una peineta.
   - Use unas tijeras.
3. Gestos bucofaciales:
   - Saque la lengua.
   - Tire un beso.
4. Manipulación bucofacial:
   - Apague un fósforo.
   - Chupe un caramelo.
5. Actos seriados:
   - Saque un cigarrillo, encienda un fósforo y fume.
   - Sirva té (del jarro o la taza), ponga azúcar, revuelva y beba.

Estos actos pueden realizarse con los objetos reales (estudio transitivo) o sin ellos (intransitivos). En ambos casos, el acto puede realizarse imitando lo que hace el examinador o sin demostraciones previas.

CLASIFICACIÓN DE LAS APRAXIAS

Dependiendo del tipo de alteración que se encuentre en estas pruebas, las apraxias se clasifican como sigue (Tabla 15-7):

Tabla 15-7. Clasificación de las apraxias

Ideatoria
Ideomotora
Motora (mieloquinética)
Específicas
Bucolingual
De la marcha
Constructiva

Apraxia ideatoria. En este caso la dificultad consiste en realizar conductas complejas, como las indicadas en el número 5, que implican series de actos que tienen una secuencia y un esquema muy regular de ejecución. Se trata de la imposibilidad de generar planes para la ejecución de la serie, aunque cada movimiento esté, individualmente, bien hecho.

Esta apraxia se observa en enfermos con alteraciones más globales, generalmente dementes. Se discute si es solamente un déficit en el procesamiento superior de la función motora como tal o se trata de la manifestación, en lo motor, de la demencia, particularmente por daño en regiones prefrontales.

Apraxia ideomotora. Se trata de dificultad en la realización de gestos o manipulaciones (actos unitarios) con las extremidades, como las indicadas en los números 1 y 2. El acto se realiza mejor con la presencia del objeto (N° 2) (Figura 15-5). Se trata, generalmente, de lesión en hemisferio izquierdo, sea en

Figura 15-5. La figura ilustra la incapacidad del paciente para realizar actos motores hábiles en respuesta a órdenes verbales, en particular el uso de instrumentos (apraxia ideomotora).

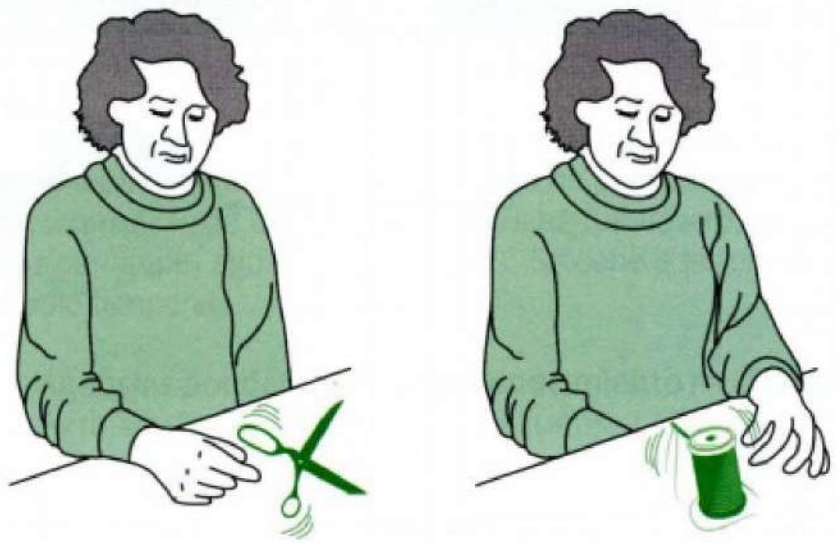

regiones posteriores en la conjunción de los lóbulos parieto-temporo-occipital) (*gyrus angularis* y *supramarginalis*) donde se encontrarían los "modelos del acto" (engramas visuoquinéticos de Heilman) o en regiones frontales premotoras, donde se produce la programación en detalle de cada acción voluntaria. También, la dificultad aparece al lesionarse las fibras longitudinales profundas de sustancia blanca izquierda que comunican las regiones posteriores que, a su vez, mantienen el depósito de engramas en la ejecución de actos en situaciones concretas. No es fácil verla en forma pura, porque se acompaña de paresias y afasias, debido a la relación anatómica de las áreas que la producen.

Apraxia motora (mieloquinética). Se trata de ejecutar movimientos finos, especialmente con los dedos de las manos. La estructura del movimiento suele ser, en general, correcta, pero su ejecución es torpe, difícil, lenta; como se produce en relación con lesiones de las regiones prefrontales; se suele acompañar de dificultades motoras de tipo piramidal (es decir, no apráxicos), por lo que su existencia como entidad aislada se discute.

Apraxias específicas. Es posible encontrar un cierto número de apraxias que se relacionan con tareas muy específicas, manteniéndose normalidad para los demás actos.

Apraxia bucolingual. Consiste en la dificultad de ejecutar, a la orden verbal o gestual, movimientos "con propósito" de la boca y lengua (sacar y mover la lengua, disponer los labios en posición de besar, chupar, etc.). Se produce en lesiones frontales izquierdas y lesiones del área de Broca, por lo cual suele acompañar a la afasia expresiva, aunque su existencia, como entidad semiológica independiente, está bien comprobada.

Apraxia de la marcha. Se trata de una condición en la cual la dificultad del paciente consiste en no poder caminar, o lo hace con gran dificultad, aunque no existen alteraciones de fuerzas en los miembros, ni cerebelosas ni sensitivas ni de equilibrio. Semiológicamente, este déficit específico de la marcha se comprueba porque en posición horizontal y sentado el paciente no tiene dificultades motoras.

Apraxia constructiva. En estos casos, los pacientes no pueden ejecutar actos que signifiquen producir un diseño en el espacio, sea dibujando, arreglando cerillas o con cubos. Como esta actividad constructiva depende de variadas funciones del cerebro (percepción del espacio, disposición de las manos que ejecutan el diseño respecto a este espacio, "estructuración" interna del diseño o "engrama"), la apraxia constructiva es frecuente y se relaciona con diversas patologías que interesan distintas regiones del sistema nervioso (frontales izquierdas, parietales izquierdas y derechas o lesiones más globales).

Aparece con mucha facilidad en la alteración de conciencia, lo que ha originado su uso para evolucionar de modo simple a las encefalopatías hepática y portal.

ETIOLOGÍA Y DIAGNÓSTICO

Las consideraciones hechas en relación a las Afasias son válidas también para las apraxias (ver p. 211).

AGNOSIAS

J. Lavados

Las agnosias consisten en la dificultad de reconocer objetos, colores, ruidos, estímulos táctiles complejos, etc., sin alteración de las sensibilidades primarias (visión, audición, tacto y cinestesia, respectivamente) y sin alteración de conciencia o confusión (Figura 15-6).

Figura 15-6. Agnosia. Reconocimiento de los objetos.

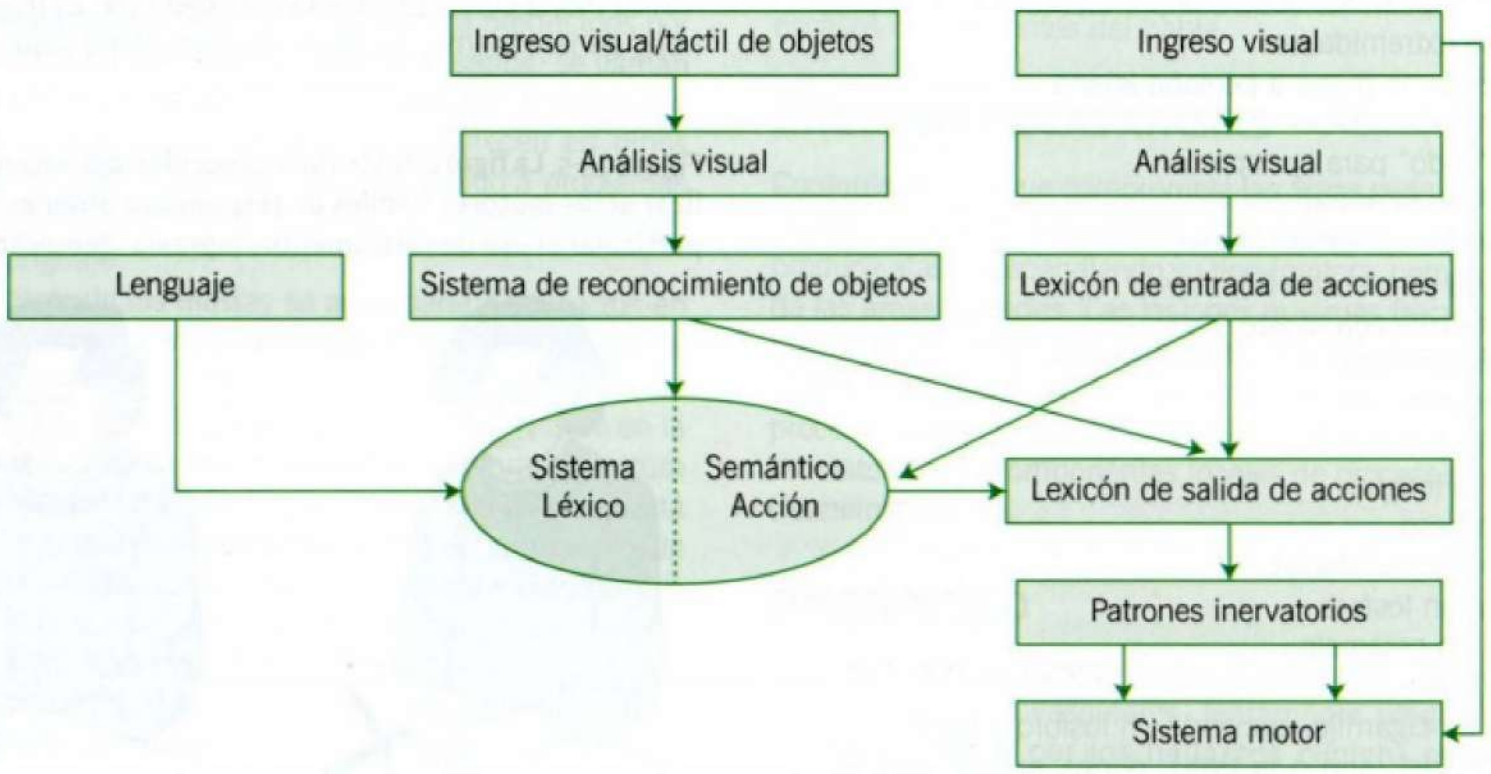

Tomada de: Lavados J. Neuropsicología. Bases neurales de los procesos mentales. Santiago, Chile: Mediterráneo, 2013.

El estudio de estos cuadros es difícil, porque con frecuencia acompañan a alteraciones parciales de las sensibilidades primarias (como es la agnosia visual que se ve en conjunto con cegueras corticales parciales). En estos casos, el diagnóstico de agnosia se fundamenta en la desproporción entre el defecto primario y la dificultad de reconocimiento.

CLASIFICACIÓN

Se clasifican según el tipo de percepción primaria que se altere (visual, táctil, auditiva), o en relación con funciones más complejas o multimodales, es decir, constituidas por asociaciones de estímulos de diverso origen, como los defectos de reconocimiento del propio cuerpo y su relación con el espacio circundante (agnosia visoespacial, asomatognosia, anosognosia, agnosia digital) (Tabla 15-8).

Tabla 15-8. Clasificación de las agnosias

Agnosias por defecto el reconocimiento unimodal
Visual
Táctil
Auditiva
Agnosias por defecto en reconocimiento multimodal
Agnosias por trastornos del esquema corporal y de la orientación en el espacio
Autotopognosia o incapacidad para orientarse respecto a las partes del cuerpo
Agnosia digital
Confusión derecha izquierda
Síndrome de Gerstman
Agnosias por inatención de segmentos corporales o de su déficit funcional y del espacio circundante:
Inatenciones
Asomatognosia
Negligencia espacial
Anosognosia
Rehacer

Figura 15-7. Agnosia visual versus pérdida de memoria. En la agnosia el paciente no reconoce visualmente el objeto, pero sí al cogerlo porque usa otros sentidos; en la pérdida de memoria no lo reconoce visualmente ni al cogerlo.

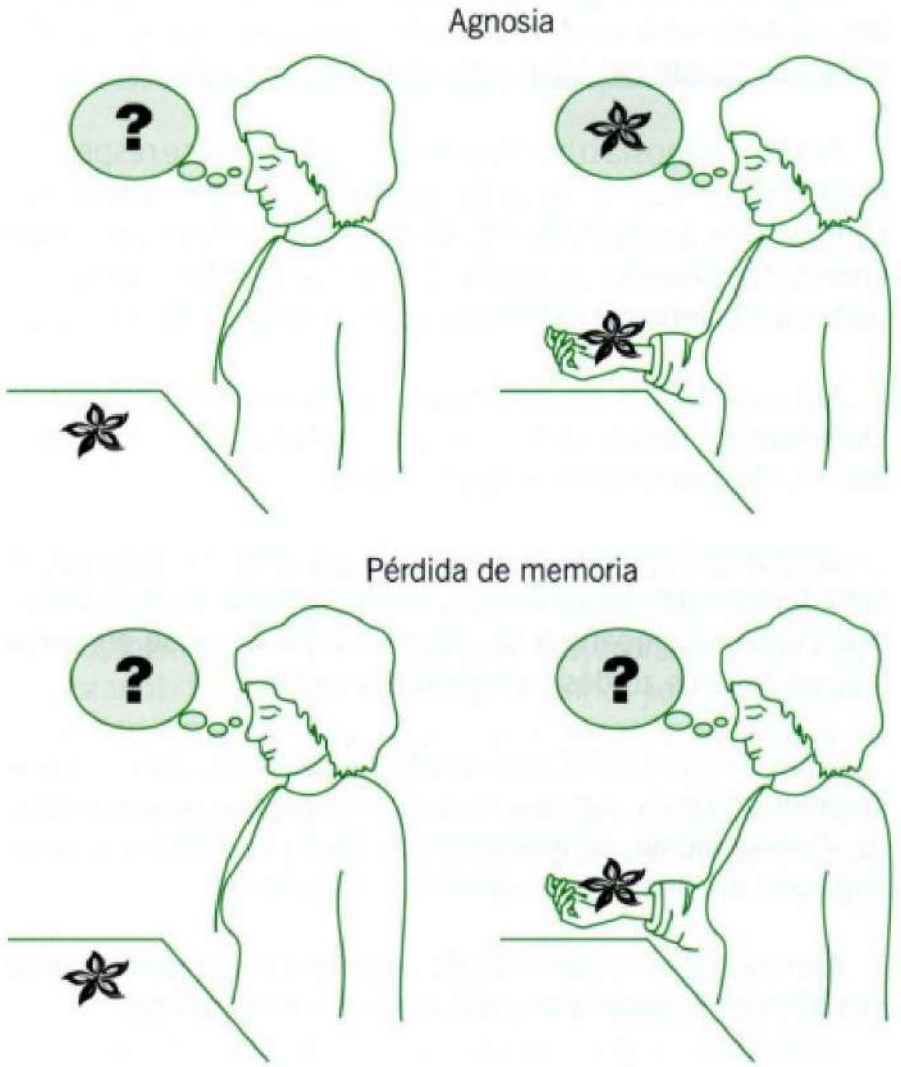

Agnosias por defecto en el reconocimiento unimodal:

Agnosia visual. Se trata de la dificultad para reconocer formas, colores u objetos, cuando estos son presentados por vía visual (Figura 15-7). Las alteraciones anatomofuncionales se encuentran generalmente en las zonas de asociación visual, es decir, en regiones occipitales lejanas a la cisura calcarina. También, se incluye entre las agnosias visuales la **prosopoagnosia** o dificultad para reconocer caras que les son familiares. Los rostros le resultan imprecisos y el paciente reconoce a las personas por la voz.

Como el reconocimiento de caras implica procesos cerebrales más complejos y no se realiza en regiones de puro procesamiento visual (regiones occipitales derechas o bilaterales), hay duda si esta agnosia es puramente visual. La prosopognosia se debe, generalmente, a lesiones bilaterales (o solo derechas) en regiones occipitotemporales laterales e inferiores.

Agnosia táctil. La más corriente de estas agnosias es la **asterognosia**, que consiste en la dificultad de reconocer objetos por el tacto, sin que esta incapacidad sea atribuible a hipoestesia exteroperceptiva (temperatura, suavidad o formas superficiales, rugosidad, consistencia, etc.) o propioceptiva (peso, tamaño, forma o y volumen de los objetos). Se estudia entregándole al paciente diversos objetos que debe reconocer al tacto y manipulación con una mano. Debe contrastarse el defecto de reconocimiento con indemnidad de la sensibilidad primaria.

Agnosia auditiva. El paciente oye bien (no tiene defectos en el audiograma de tonos puros) pero no puede reconocer las características de los ruidos que escucha (un llavero, un papel que se rompe, agua que corre, etc.). Se debe a lesiones en el lóbulo temporal.

Agnosias por defecto en el reconocimiento multimodal:

Agnosias por trastornos del esquema corporal y de la orientación en el espacio. El esquema del propio cuerpo, la relación de sus partes y de estas con el espacio y los objetos

circundantes, es construido durante el desarrollo madurativo del niño. Este esquema resulta de experiencias visuales, táctiles, cinestesias y propioceptivas, además de otros estímulos, como los de rotación, equilibrio, etcétera.

El daño en las regiones cerebrales de asociación multimodal, es decir, en la confluencia entre lóbulo parietal, occipital y temporal, puede dar lugar a diversos tipos de agnosia.

Autotopognosia o incapacidad para orientarse respecto a las partes del cuerpo. Si se les solicita que señalen una de sus piernas, ojos o una oreja, etc. se muestran confusos, cometen errores o perseveran. Lo mismo ocurre si se les pide hacerlo con partes del cuerpo del examinador o en una figura de un dibujo.

Agnosia digital. En este cuadro el paciente es incapaz de identificar los dedos (índice, anular, meñique, etc.), sea de sí mismo, del examinador o de una figura.

Confusión derecha-izquierda. El paciente no distingue el lado derecho del izquierdo de sí mismo o fuera de él. A veces, este cuadro acompaña a las dislexias o puede verse en forma leve en algunos zurdos y en personas sanas.

Síndrome de Gertsmann. Existe cuando se asocia confusión derecha izquierda, agnosia digital y se agrega acalculia y agrafia. Generalmente, se relaciona con lesión en región de *gyrus angularis* del hemisferio izquierdo o dominante.

Agnosias por inatención de segmentos corporales o de sus déficits funcionales y del espacio circundante:

Inatenciones. Algunas lesiones en regiones parietales posteriores bajas y parietooccipitales, especialmente del hemisferio derecho, producen un cuadro que consiste en la imposibilidad de percibir un estímulo (táctil o visual) en el lado comprometido cuando se estimula simultáneamente, a los dos lados, con parecida intensidad, duración y posición. En cambio, el estímulo único en el lado afectado es bien percibido. La inatención auditiva es más difícil de demostrar por la recepción bilateral del estímulo auditivo. Sin embargo, en "estímulos dicóticos" puede ser demostrado en forma experimental.

Asomatognosia. No es infrecuente en la evolución de un accidente cerebrovascular parietal derecho que, durante un tiempo relativamente largo –hasta algunos meses–, el paciente desconozca la existencia de su hemicuerpo izquierdo. La asomatognosia puede ser más parcial (solo la mano y no la pierna) dependiendo de la extensión y localización del daño. Si se le pone en el lugar apropiado la mano de un ayudante, el paciente, al tomarla con el miembro sano, la reconocerá como propia.

Negligencia espacial. En esta el paciente no solo desconoce su hemicuerpo izquierdo, sino inatiende al espacio de su lado. No vuelve la mirada hacia allá, no percibe objetos a izquierda, no responde a estímulos auditivos provenientes de ese espacio, etcétera.

Anosognosia. A veces, a lo anterior se agrega una imposibilidad para reconocer los déficits funcionales existentes en el lado con negligencia. Plejías completas, hemianopsias o anestesias absolutas, no serán reconocidas como síntomas propios. El paciente explicará su presencia en un hospital con razones pueriles y alejadas de la realidad.

ETIOLOGÍA Y DIAGNÓSTICO DE LAS AGNOSIAS

Las consideraciones hechas en relación a las afasias son válidas también respecto a las agnosias (ver p. 212).

CAPÍTULO 16

Síntomas y signos funcionales

A. Goic

Desde el punto de vista de las funciones que cumplen sus componentes, en el sistema nervioso podemos distinguir un sistema somático y un sistema visceral o vegetativo. El **sistema nervioso somático** está integrado por el sistema nervioso central y fibras periféricas que conducen mensajes desde y hacia los órganos de los sentidos y músculos estriados del cuerpo. La mayoría de sus funciones están bajo control voluntario.

Por otra parte, el **sistema visceral o vegetativo** está compuesto por el sistema nervioso autónomo o neurovegetativo (SNA) y sus dos divisiones (nervios simpático y parasimpático). El SNA tiene sus centros en el tronco cerebral y médula espinal e inerva los órganos internos, glándulas, músculos lisos, corazón y pulmones (Figura 16-1). En su mayoría, estas funciones son involuntarias y escapan a nuestra conciencia (hace excepción la respiración que tiene dimensiones voluntarias e involuntarias).

El **sistema simpático**, cadena de ganglios situados a ambos lados de la columna toracolumbar (tronco simpático) comprende, además, los ganglios prevertebrales o preaórticos, adosados

Figura 16-1. Sistema nervioso autónomo con sus ramas simpática y parasimpática.

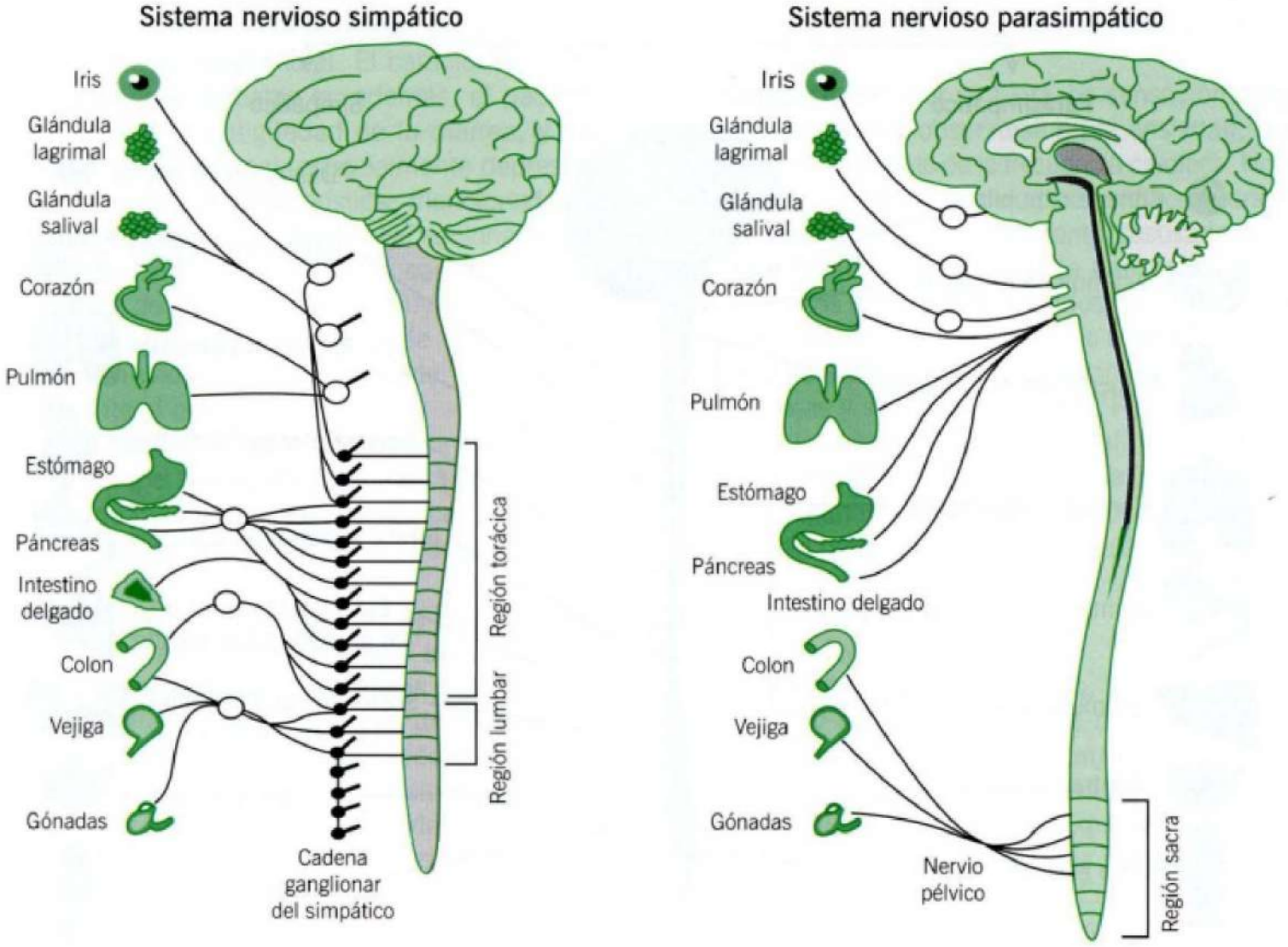

a la cara anterior de la aorta. Es llamado también sistema adrenérgico o noradrenérgico por su neurotransmisor. La estimulación adrenérgica produce un aumento del gasto cardíaco, broncodilatación, inhibición de las secreciones gastrointestinales y estimula el metabolismo en general. El simpático juega un papel fundamental en la preservación del organismo, ya que ocasiona de forma rápida y muy efectiva una respuesta a estímulos exteriores que puedan amenazar la integridad de un sujeto.

El **sistema simpático**, de disposición cráneo-sacra, lo forman ganglios aislados que están cercanos al órgano efector. Su neurotransmisor es la acetilcolina, por lo que es llamado también sistema colinérgico. La activación del parasimpático produce una disminución de la frecuencia cardíaca y de la velocidad de conducción auriculoventricular, constricción del músculo liso bronquial, miosis, aumento de las secreciones, etc. Los sistemas simpático y parasimpático tienen efectos antagónicos sobre los diferentes efectores (Figura 16-2).

Las estructuras del sistema nervioso mencionadas constituyen el substrato de los denominados síntomas funcionales.

Definición

En clínica, definimos el síntoma funcional como aquel que no se debe a una alteración orgánica (infección, inflamación, ulceración, neoformación) demostrable por la exploración física y de laboratorio (definición negativa) y cuya aparición, persistencia o exacerbación se relaciona con estímulos psicológicos estresante y factores emocionales (definición positiva). En términos fisiológicos los síntomas funcionales son respuestas biológicas del organismo desencadenadas por estímulos psicológicos y emociones; es decir, reacciones psicofisiológicas (Tabla 16-1).

SÍNTOMAS FUNCIONALES FRECUENTES EN CLÍNICA

Revisaremos algunos de los síntomas funcionales de observación más frecuente en clínica (Tabla 16-2).

Dolor abdominal (ver p. 70). El dolor abdominal funcional no tiene características semiológicas definidas. Este hecho negativo ayuda a diferenciarlo de otros dolores abdominales que, en la mayoría de los casos, tienen características semiológicas precisas (ej.: dolor ulceroso, cólico biliar, cólico renal). El dolor funcional es crónico, localizado o difuso; se puede ubicar en cualquier área del abdomen; es impreciso y cambiante a lo largo de los días o meses, aunque en ocasiones puede tener una ubicación constante en una misma zona abdominal; generalmente, es atenuado y persistente, o bien de tipo cólico intestinal; su intensidad es discreta o moderada y, excepcionalmente, intensa. Estas características, unidas a su cronicidad (meses o años); asociación a otros síntomas digestivos (dispepsia, diarrea, constipación); alivio con la eliminación de gases o la defecación y

Figura 16-2. Efectos antagónicos de los sistemas simpático y parasimpático sobre sus efectores.

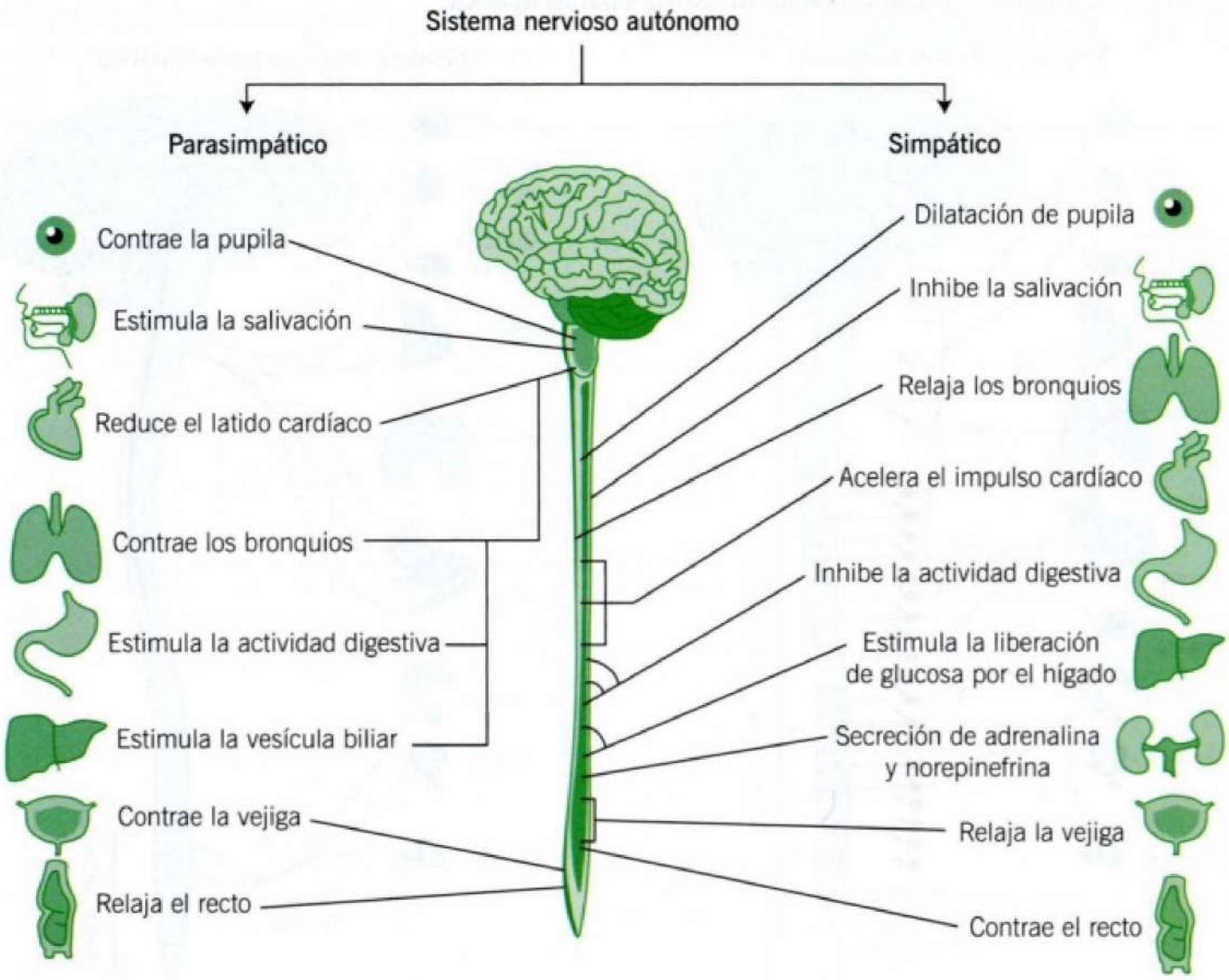

Tabla 16-1. Características sugerentes de síntoma funcional

Sintomatología atípica
Evolución crónica, continua o intermitente
Comienzo o exacerbación por estrés emocional
Evidencias de ansiedad y/o depresión psíquica
Conservación del estado general
Negatividad del examen físico
Negatividad de los exámenes de laboratorio

Tabla 16-2. Síntomas funcionales frecuentes en clínica

Dolor abdominal	Dispepsia	Diarrea
Disnea	Dolor precordial	Palpitaciones
Mareos	Astenia	Cefalea
Lumbago	Dorsalgia	

a la mantención del peso del enfermo, sugieren su naturaleza funcional. Esta posibilidad se acrecienta si comprobamos síntomas emocionales en el enfermo (ansiedad, depresión, insomnio, etc.). La presencia exclusiva de dolor, sin otros síntomas, obliga a un estudio exhaustivo y a formular el diagnóstico por exclusión, es decir, después de practicar un análisis completo de laboratorio.

Diarrea (ver p. 80). La diarrea funcional es crónica, continua o intermitente y se caracteriza por la ausencia de elementos patológicos en las evacuaciones (pus, sangre), y por presentarse solo durante el día (diurna) y, habitualmente, en la mañana (matinal); generalmente es posprandial. El carácter funcional de la diarrea es altamente probable si, además, el paciente conserva el peso pese a la antigüedad de la diarrea, y hay evidencias de alteración emocional, especialmente depresión. Si no están presentes todas las características mencionadas, el diagnóstico debe formularse por exclusión. Excepcionalmente, una diarrea funcional es aguda y, en estos casos, existe un factor desencadenante de orden emocional muy evidente (diarrea aguda emocional); por ejemplo, a raíz de enfrentar una entrevista, un examen u otro evento estresante. Esta diarrea cede espontáneamente al pasar el conflicto.

En el diagnóstico diferencial de la diarrea crónica tiene especial importancia el hipertiroidismo, ya que esta enfermedad, además de diarrea, da manifestaciones fisiológicas similares a las de la ansiedad (nerviosidad, taquicardia, sudoración, etc.).

Dispepsia. Los numerosos síntomas que se engloban bajo el rótulo de dispepsia pueden tener un origen exclusivamente funcional (ver p. 74). Los trastornos funcionales digestivos son, tal vez, la causa más frecuente de síntomas dispépticos. Sin embargo, por su inespecificidad, el diagnóstico de dispepsia funcional debe hacerse por exclusión, especialmente si no se acompaña de otros síntomas digestivos que orienten hacia un diagnóstico definido. La dispepsia funcional es generalmente del tipo flatulento (sensación de distensión abdominal, eructación, flatulencia anal), acompañada de alteraciones del tránsito intestinal (diarrea, constipación o alternancia de ambas). La presencia concomitante de síntomas emocionales y la conservación del peso, apoyan su naturaleza funcional. En la práctica, es necesario formular el diagnóstico por exclusión.

Disnea (ver p. 115). La disnea funcional se reconoce por su carácter suspirante (suspiros profundos, "dificultad para llenar los pulmones"), por su falta de relación o desproporción con el ejercicio y por su presentación intermitente. Puede acompañarse de síntomas de angustia y, si es muy intensa o prolongada, de parestesias peribucales y mareos, debidas a hiperventilación. El examen físico y de laboratorio no revela patología pulmonar o cardíaca u otras causas de disnea (obesidad, anemia). La disnea es un síntoma central en la denominada astenia neurocirculatoria o neurosis cardíaca, síndrome que, además de disnea, comprende palpitaciones, astenia, dolor inframamario izquierdo, mareos o síncope. Este cuadro es expresión de ansiedad crónica.

Dolor precordial (ver: *Dolor torácico*, p. 106). El dolor precordial funcional se caracteriza por su carácter punzante y su ubicación apexiana (inframamaria izquierda); sin embargo, a veces puede ser más alto o bajo, más a la derecha o lateral; su aparición es caprichosa, no guardando relación con el esfuerzo ni aliviándose con el reposo. Es común en la noche e impide al enfermo dormir recostado sobre el lado izquierdo. Estos hechos semiológicos permiten diferenciarlo del dolor anginoso, que tiene habitualmente otra ubicación (retroesternal) e irradiaciones; distinto carácter (opresivo o constrictivo) y factores desencadenantes precisos (esfuerzo, comidas copiosas). El dolor precordial funcional se observa en sujetos ansiosos o con depresión psíquica y suele acompañarse de otras manifestaciones de ansiedad crónica (nerviosidad, palpitaciones, disnea, astenia, etc.).

Palpitaciones (ver p. 117). La sensación de palpitaciones precordiales puede observarse en la ansiedad, pudiendo o no comprobarse aumento de la frecuencia cardíaca. No se demuestra en estos casos alteración del ritmo cardíaco (extrasistolia, *flutter* o fibrilación auricular), ni aumento desusado de la frecuencia cardíaca como en la taquicardia paroxística supraventricular. Los enfermos refieren sentir latidos, no solo precordiales, sino que en otros sitios (por ej.: sienes o cuello). En el examen no se comprueba patología cardiovascular; en cambio, son evidentes los síntomas y signos de ansiedad. Frecuentemente, se asocia a disnea suspirosa, dolor precordial, punzante, fatiga u otros síntomas de astenia neurocirculatoria (ver *Glosario de enfermedades*). Algunas alteraciones del ritmo cardíaco (extrasistolia, taquicardia paroxística supraventricular) se han relacionado con las emociones, pero en estos casos se demuestra la arritmia en el electrocardiograma.

Mareos (ver *Mareos y vértigo*, p. 53). Excluido el vértigo verdadero y otras causas obvias de mareos (anemia severa, hipertensión arterial severa), la causa más corriente de mareos es emocional. Los enfermos relatan la sensación subjetiva de inestabilidad con distintas expresiones: mareos, vahídos, emborrachamiento, pesadez de la cabeza, etc., sin que exista sensación vertiginosa (giratoria). Este síntoma se asocia a otras manifestaciones de ansiedad y es corriente de observar en el

síndrome de hiperventilación. El examen físico y neurológico es normal. La presencia de *tinnitus*, hipoacusia, nistagmo o de cualquier otro signo neurológico apunta hacia una causa orgánica de mareos y descarta un origen funcional.

Astenia (ver p. 56). La astenia o fatiga funcional es predominantemente matinal, mejorando el vigor del enfermo en el curso del día. Los enfermos refieren que el sueño no ha sido reparador y se despiertan cansados; se fatigan con el esfuerzo y se sienten mejor en el atardecer que durante el día. La sensación de fatiga se relaciona con algunas actividades más que con otras y compromete tanto las actividades físicas como mentales. El paciente tiene deseo de acostarse pero es incapaz de conciliar el sueño. La astenia se presenta como síntoma único o acompañado de otros síntomas funcionales.

El diagnóstico diferencial de la astenia crónica incluye varias enfermedades crónicas, algunas de naturaleza infecciosa (tuberculosis, brucelosis, etc.), otras no infecciosas (insuficiencia cardíaca, hepatopatías crónicas, etc.). Aunque de observación más bien excepcional, debe descartarse una insuficiencia suprarrenal crónica (enfermedad de Addison) (ver: *Glosario de enfermedades*), uno de cuyos síntomas más llamativos es precisamente la astenia. En los cuadros orgánicos la astenia es continua y relacionada con todo tipo de actividad física; el examen revela habitualmente numerosos signos positivos, que ponen en la pista del diagnóstico (fiebre, hepatomegalia, esplenomegalia, signos de daño hepático crónico, melanodermias y melanoplaquias, hipotensión arterial, etc.).

Cefalea (ver p. 50). La cefalea funcional se caracteriza por su ubicación occipital; es leve y persistente (dolor cansado) y, generalmente, se presenta hacia el final del día; no guarda relación con los movimientos de la columna cervical y se alivia con el masaje de los músculos del cuello, calor, reposo y sueño. Probablemente, se debe a contracción de la musculatura posterior del cuello. Se observa en pacientes tensos y ansiosos. Debe diferenciarse de la jaqueca, que en la mayoría de los casos tiene caracteres semiológicos muy típicos, y de otras cefaleas vasculares.

Lumbago (ver *Dolor lumbar y ciático*, p. 146). El dolor lumbar funcional se caracteriza por ser crónico, difuso, leve y persistente ("cansado"), no se relaciona con los movimientos de la columna lumbar y no se acentúa con maniobras que enderezan la columna lumbar o elongan el nervio ciático. Alivia con el masaje muscular, calor, reposo y sueño; y es inducido al mantener una determinada postura por un período prolongado de tiempo. Se atribuye a tensión aumentada y persistente de la musculatura lumbar.

El lumbago crónico por discopatía, espondilopatías o alteración estático-dinámica de la columna proporciona habitualmente hallazgos positivos al examen físico.

Dorsalgia. El dolor dorsal crónico ha sido considerado una forma de reumatismo no articular y ha recibido sucesivamente los nombres de fibrositis y de fibromialgia. Su causa es motivo de controversia. En un alto porcentaje de los pacientes con esta afección se ha constatado alteraciones emocionales relevantes. El dolor dorsal crónico funcional se ubica habitualmente en la región interescápulovertebral, es leve y persistente, no se relaciona con los movimientos de la columna o con esfuerzos. Se observa corrientemente en mujeres tensas y activas. El examen físico, de laboratorio y por imágenes de la columna dorsal es normal. Los dolores dorsales de origen orgánico (escoliosis, hernias discales [poco frecuentes en columna dorsal], aplastamiento vertebral, infección vertebral, tumores, reumatismos, etc.), por lo general, tienen caracteres semiológicos que permiten identificar su causa y se comprueban anormalidades en la exploración física y de laboratorio.

ENFOQUE DIAGNÓSTICO DEL DOLOR FUNCIONAL EN CLÍNICA

Como se puede apreciar de lo descrito, los síntomas funcionales son crónicos, por lo que nunca debe formularse el diagnóstico de funcional frente a un síntoma agudo o de iniciación reciente. Junto a un examen físico minucioso, la investigación de síntomas emocionales en la anamnesis es crucial para el diagnóstico. Los síntomas funcionales mencionados tienen sus equivalentes en síntomas similares de origen orgánico, por lo que siempre es necesario hacer un acabado diagnóstico diferencial y, en un número importante de casos, es indispensable recurrir a un completo estudio de laboratorio (diagnóstico por exclusión). El diagnóstico positivo de síntoma funcional requiere que el médico tenga mucha experiencia clínica y un conocimiento acabado de la patología; por ello debe ser intentado con cautela por los estudiantes o médicos de pocos años de profesión. Aun el médico experimentado que formula el diagnóstico positivo de síntoma funcional necesita corroborarlo por la negatividad de algunos exámenes básicos de laboratorio, variables según el aparato afectado.

PARTE II

Principales síndromes clínicos

CAPÍTULO 17

Síndromes digestivos

SÍNDROME ULCEROSO

A. Goic

Se denomina síndrome ulceroso al dolor abdominal crónico, generalmente referido al epigastrio, caracterizado por su periodicidad y ritmicidad y que, en la casi totalidad de los casos, se debe a una úlcera gástrica o duodenal. La periodicidad se relaciona con la evolución del dolor a lo largo del tiempo y la ritmicidad con su evolución en el curso del día.

CARACTERÍSTICAS DEL DOLOR

Tipo. El carácter o tipo del dolor es variable. A veces hay dolor definido, que el enfermo describe como urente o ardor epigástrico; otras, un malestar vago y no infrecuentemente solo sensación de hambre molesta (o "vacío estomacal") que lo impele a ingerir alimentos; esta necesidad imperiosa de alimentarse lo diferencia de la sensación de hambre corriente. El tipo de dolor es de importancia semiológica muy secundaria, comparativamente con la periodicidad y ritmicidad.

Intensidad. La intensidad del dolor es generalmente moderada salvo en complicaciones de la úlcera (ej.: úlcera penetrante) habitualmente referido a la parte media o alta del epigastrio; no presenta irradiaciones, excepto en casos de úlcera perforante a páncreas, en que el dolor se irradia al dorso.

Periodicidad. Significa que el paciente presenta épocas o períodos de dolor (semanas o algunos meses) y épocas (semanas, meses o años) en que está completamente libre de dolor (período de bienestar). En algunos pacientes el período de dolor aparece en determinada estación del año (dolor estacional).

Ritmicidad. Significa que el dolor se presenta a determinadas horas del día en relación con la vacuidad o llene del estómago (ritmo horario). El dolor aparece tardíamente después de la ingestión del alimento (una a tres horas después) y se alivia con la ingestión de alimentos, incluso líquidos o antiácidos, para reaparecer nuevamente horas después (dolor-comida-alivio-dolor). A veces el enfermo puede identificar con precisión las horas en que aparece el dolor (ej.: 11 AM y 6 PM). Es frecuente el dolor nocturno que despierta al enfermo de madrugada (1 a 3 AM) y lo obliga a ingerir algún alimento en busca de alivio. En cambio, es muy infrecuente que el dolor aparezca en la mañana antes del desayuno.

Síntomas concomitantes. Las náuseas o vómitos son excepcionales en el síndrome ulceroso; puede haber vómitos precoces, que alivian el dolor, en la úlcera pilórica y en el síndrome pilórico o de retención gástrica (vómitos de retención) (ver *Síndrome de retención gástrica*, p. 222).

La anorexia, baja de peso, pirosis y dispepsia no forman parte del síndrome ulceroso y su presencia debe inclinar hacia otro tipo de patología digestiva o a patología concomitante. El examen físico no contribuye al diagnóstico de la úlcera péptica no complicada.

CAUSAS

El síndrome ulceroso se debe casi exclusivamente a la presencia de una úlcera péptica, gástrica o duodenal (Figuras 17-1 y 17-2); es excepcional que otro tipo de patología simule un síndrome ulceroso típico. Hay patología digestiva que remeda el síndrome ulceroso en algunas de sus características (síndrome ulceroso atípico), pero en nuestra experiencia, en esos casos no existe indiscutible periodicidad y ritmicidad del dolor. Por otra parte, una proporción no despreciable de úlceras no se manifiestan por dolor, descubriéndose a raíz de una hemorragia digestiva alta (ver p. 91), de un dolor atípico o en exámenes de rutina.

En ulcerosos de largos años de evolución el dolor puede perder sus caracteres típicos. En estos casos, es indispensable preguntar por las características del dolor en los primeros años de enfermedad; no infrecuentemente se obtiene el dato de que, inicialmente, el dolor tenía periodicidad y ritmicidad, caracteres que se perdieron en el transcurso de los años a medida que la enfermedad ulcerosa "envejecía".

Figura 17-1. Úlcera gástrica angular con pliegues convergentes (radiografía de estómago y duodeno con medio de contraste).

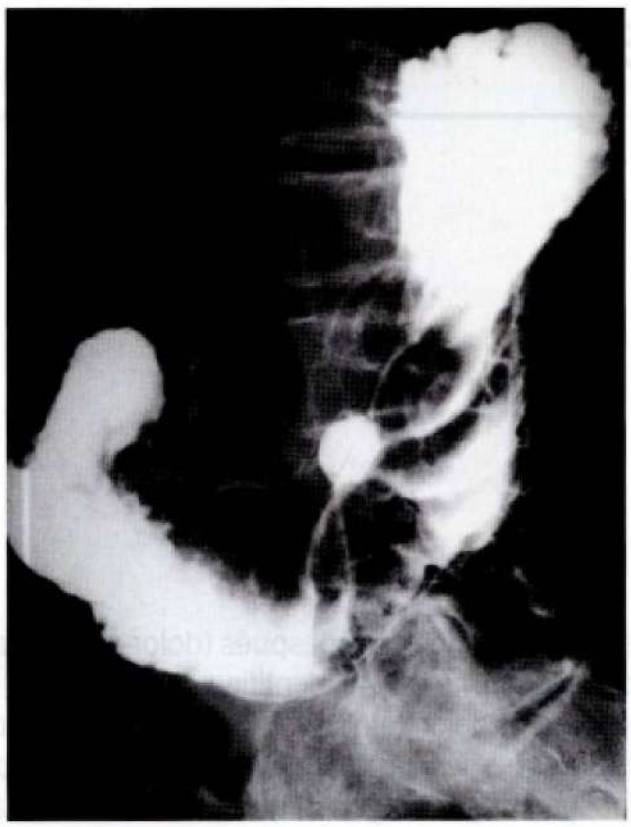

Figura 17-2. Bulbo ulceroso crónico en hoja de trébol (radiografía).

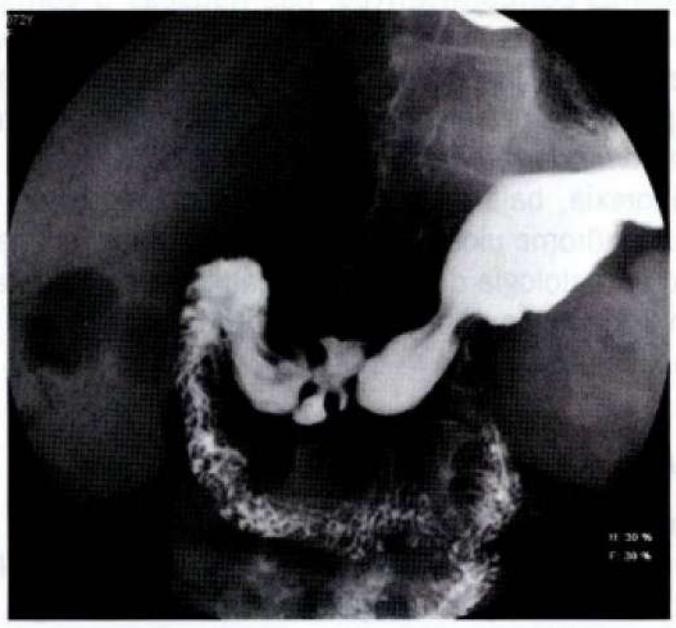

COMPLICACIONES

También hacen perder las características típicas del dolor las complicaciones de la úlcera. Así, frecuentemente se observa que en un enfermo previamente sintomático el dolor desaparece al presentarse una hemorragia. La perforación de una úlcera a la cavidad peritoneal (perforación libre) provoca un dolor epigástrico de comienzo súbito, de gran intensidad y persistencia, que puede irradiarse al hombro y al hemiabdomen inferior; el examen físico revela un síndrome de abdomen agudo con neumoperitoneo (ver *Examen del abdomen*, p. 434). La penetración de una úlcera hacia tejidos vecinos generalmente al páncreas (úlcera penetrante) puede modificar, en el sentido que se indica, las características del dolor: 1) irradiación al dorso; 2) dolor nocturno no presente previamente, que despierta al enfermo; 3) aumento de la intensidad del dolor; 4) extensión del dolor más allá del epigastrio; 5) rebeldía al tratamiento que antes aliviaba el dolor. Estos cambios semiológicos si bien no aseguran penetración de la úlcera son altamente sugerentes de ello. Finalmente, patología concomitante puede enmascarar las características típicas del dolor ulceroso (ej.: colecistopatía crónica calculosa o trastorno funcional digestivo).

EXPLORACIÓN

En todo paciente con síndrome ulceroso se debe realizar una endoscopía digestiva alta; eventualmente, un estudio radiológico del estómago y duodeno. La endoscopía tiene la indiscutible ventaja sobre la radiología de visualizar directamente los caracteres de la úlcera, obtener biopsias para estudio histológico cuando ello está indicado y muestras para examen bacteriológico en búsqueda de la bacteria *Helicobacter pylori* que infecta el epitelio gástrico y que se le relaciona con la etiopatogenia de la úlcera gastroduodenal, gastritis y otras patologías. Es, además, de mayor fidelidad diagnóstica que la radiología, especialmente en el caso de úlceras duodenales (Figura 17-3).

Figura 17-3. Úlcera gástrica, visión endoscópica.



SÍNDROME DE RETENCIÓN GÁSTRICA

P. Maggiolo

La permanencia de los alimentos en el estómago después de haber sido ingeridos es variable y depende fundamentalmente de su consistencia, capacidad calórica y calidad. Los líquidos abandonan precozmente el estómago; mientras que los sólidos suelen demorar 2 o más horas, hasta que estén reducidos a partículas cercanas a 1 mm de tamaño; del mismo modo, los alimentos grasos permanecen mayor tiempo que los hidratos de carbono o las proteínas, dependiendo estrictamente de su valor calórico.

Se acepta generalmente que un estómago normal no debe contener alimentos al cabo de 4 horas después de haber sido ingeridos y que el contenido gástrico en ayunas no debe exceder los 100 mL. Al practicar un vaciamiento gástrico en ayunas, por medio de una sonda, no debe encontrarse alimentos ingeridos la noche anterior. Se habla de **síndrome de retención gástrica** (SRG) cuando los alimentos permanecen en el estómago más allá de esos lapsos y, especialmente, después de 8 a 12 horas de ayuno. Un SRG se puede deber a una enfermedad orgánica que obstruye el paso del alimento en la región pilórica o en el duodeno o a una alteración en la función motora del estómago.

Cuando la dificultad de vaciamiento gástrico se origina en una lesión orgánica que compromete al píloro o su vecindad causando obstrucción mecánica, se habla de **síndrome pilórico**; este compromiso orgánico puede ser de diversa naturaleza y la obstrucción puede ser parcial o total. La obstrucción orgánica, en estos casos, no se extiende, ni compromete más allá del bulbo duodenal.

Si bien hay procesos que pueden causar obstrucción en la segunda o tercera porción del duodeno, las características y su presentación clínica son distintas, de tal manera que en estos casos no se habla de síndrome pilórico sino que, genéricamente, de SRG.

En otras oportunidades, el origen de la retención de alimentos en el estómago no obedece a lesión orgánica obstructiva en la zona piloroduodenal y este fenómeno se debe a una alteración de la motilidad gástrica (falla de la acción propulsora), cuyo origen puede ser de naturaleza muy variada, habitualmente alteraciones metabólicas, neurológicas o medicamentosas.

SÍNTOMAS

El síntoma cardinal del síndrome pilórico es el **vómito**, en el cual se reconocen alimentos ingeridos varias horas antes. Habitualmente es abundante, precedido de náuseas o, a veces, provocado por el mismo paciente para aliviar sus molestias, y en él, por definición no se encuentra bilis. Este es el característico vómito de retención. La presencia de bilis en el vómito es una objeción importante al diagnóstico de síndrome pilórico pero, muy excepcionalmente, puede presentarse cuando la obstrucción orgánica no es completa. Cuando la obstrucción es a nivel de la segunda porción del duodeno o más allá, la presencia de bilis en el vómito es un hecho muy común y llamativo, constituyendo un elemento de juicio muy importante para no plantear el diagnóstico de síndrome pilórico propiamente tal.

En los pacientes con retención gástrica debido a alteración de la motilidad, el vómito se presenta con menor frecuencia y el estómago se dilata en forma importante antes que este se haga presente; en estos casos, por la ausencia de lesión orgánica que ocluya la zona pilórica, puede evidenciarse la presencia de bilis al finalizar episodios de vómitos reiterados.

El **dolor** suele ser otra manifestación del síndrome pilórico, dependiendo de la causa que lo origine, pudiendo corresponder a un síndrome ulceroso característico que alivia con el vómito cuando la causa es una úlcera péptica. Cuando la causa de la obstrucción es una lesión neoplásica, el dolor suele ser persistente y progresivo y no aliviarse con el vómito. El dolor no suele acompañar al SRG.

Otras manifestaciones menos específicas son anorexia, saciedad precoz, **distensión abdominal alta** y **sitofobia** (temor a comer). Alteración del tránsito intestinal, constipación y, más raramente, diarrea, incluso pueden anteceder a los vómitos de retención.

EXAMEN FÍSICO

El examen físico puede mostrar evidencias de **pérdida de peso** y **desnutrición**, **distensión abdominal alta** y, ocasionalmente, pueden observarse ondas de peristaltismo gástrico en aquellos pacientes que han perdido mucho peso. El hallazgo más importante en el examen físico es la detección de **bazuqueo** en la región epigástrica (ver *Examen del abdomen*, p. 434).

CAUSAS

Al considerar las causas del síndrome de retención gástrica debe dilucidarse si existe **obstrucción mecánica de la región piloroduodenal** o alguna otra lesión que pueda perturbar el mecanismo de vaciamiento gástrico a través de esa zona (síndrome pilórico propiamente tal). Si la retención no obedece a una alteración orgánica y existe indemnidad de la zona piloroduodenal, debe investigarse alteración de la motilidad gástrica, la presencia de alteraciones metabólicas, neurológicas o uso de medicamentos que puedan afectarla (diabetes *mellitus*, neuropatías, alteraciones ácido-básicas), o una obstrucción más distal a la zona piloroduodenal.

Las causas más frecuentes de obstrucción mecánica al vaciamiento gástrico son la **úlcera péptica activa** o **su cicatriz** y el **cáncer gástrico** de ubicación antral y pilórica (Tabla 17-1). La gran eficacia de los nuevos tratamientos para la enfermedad ácido péptica ha disminuido considerablemente a este fenómeno como causal de síndrome pilórico propiamente tal, dejando a las neoplasias en primer lugar.

Tabla 17-1. Causas mecánicas de retención gástrica

Úlcera péptica	Duodenal
Pilórica	Antral
Tumores	Cáncer gástrico
Linfomas	Inflamaciones
Biliar y pancreática (por vecindad)	Enfermedad de Crohn
Otros	Malformaciones congénitas
Cicatriz por caústicos	Traumatismos

Las causas congénitas se manifiestan de preferencia en los pacientes pediátricos, siendo la más frecuente la **hipertrofia muscular pilórica** (Figura 17-4).

Figura 17-4. Hipertrofia congénita del píloro (infante). Se observa el canal pilórico elongado y estenosado.

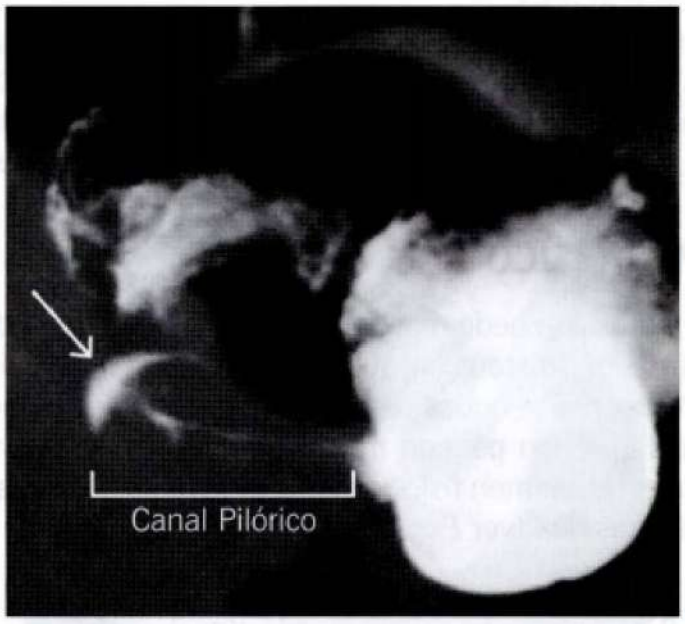

DIAGNÓSTICO

La sospecha clínica de retención gástrica se ve confirmada por la presencia de contenido gástrico residual de más de 300 mL 4 horas después de haber ingerido alimentos, o más de 100 mL en ayunas. En algunas oportunidades, se detecta accidentalmente al pasar una sonda nasogástrica al efectuar un examen radiológico o endoscópico a pacientes portadores de alguna patología crónica, como es el caso de enfermos con diabetes *mellitus*, traumatizados en reposo o con inmovilización prolongada, portadores de desequilibrio hidroelectrolítico (hipocalemia), o que han estado recibiendo medicación anticolinérgica (atropina o derivados, fármacos antidepresivos) por diversas razones. En estos pacientes, el estudio no revela ninguna alteración de tipo mecánico u obstrucción: se atribuye esta retención al compromiso del sistema nervioso autonómico que regula la motilidad y el vaciamiento gástricos (Tabla 17-2).

Los pacientes en inmovilización, por motivos desconocidos –tal vez de orden muscular– y los pacientes con trastornos hidroelectrolíticos y del equilibrio ácido-base, pueden manifestar cuadros clínicos de retención gástrica, especialmente cuando estas alteraciones se prolongan en el tiempo. El uso de atropina y otros anticolinérgicos usados en dosis mayores y repetidas suelen inducir retención gástrica, en especial en personas de edad avanzada.

En los pacientes que presentan retención gástrica sin patología obstructiva, el vómito puede estar presente, aunque la mayor parte de las veces, como se ha señalado, son los hallazgos de alimentos en el estudio radiológico, sondeo gástrico o endoscopía, los que orientan al diagnóstico. Por ausencia de patología orgánica obstructiva a nivel pilórico, ocasionalmente refluye bilis del duodeno al estómago, encontrándose entonces contenido bilioso en el material obtenido del estómago por sonda o en el material vomitado.

La presencia de vómitos de retención obliga a investigar una patología obstructiva piloroduodenal, resultante en general de una enfermedad ulcerosa péptica (actualmente, como lo hemos señalado, de menor incidencia) o una neoplasia gástrica. La ausencia de patología obstructiva obliga a investigar alteraciones de orden funcional, metabólicas, neurológicas, etcétera.

Tabla 17-2. Causas de retención gástrica sin obstrucción mecánica

Diabetes *mellitus* (neuropatía)
Inmovilización prolongada
Traumatismos abdominales
Drogas (atropina y derivados)
Alteraciones metabólicas e hidroelectrolíticas

CLÍNICA

El diagnóstico del síndrome de retención gástrica implica inexcusablemente precisar el diagnóstico etiológico y, subsecuentemente, una definición terapéutica. Una vez comprobada la retención gástrica, deberá someterse al paciente a ayuno, colocar sonda nasogástrica gruesa para evacuar y limpiar el estómago del contenido retenido, y administrar hidratación y electrólitos por vía parenteral con el objeto de mantener el equilibrio hidroelectrolítico y mejorar las condiciones del enfermo, además de facilitar el reposo gástrico. Con el estómago limpio y en reposo, se pueden efectuar los exámenes adecuados para precisar la causa de la retención –especialmente endoscopía– lo que indicará la conducta terapéutica a seguir. El sondaje y vaciamiento gástrico repetidos permitirán saber si la obstrucción ha cedido. Del mismo modo, la presencia de sangre, bilis y la medición del pH del contenido orientará al diagnóstico etiológico.

La persistencia de la obstrucción al vaciamiento gástrico exige una solución activa, la que implica la indicación de cirugía si la causa de ella es una lesión maligna u otra patología benigna irreversible. En algunos casos, en que la causa se debe a cicatriz o deformación por úlcera péptica, puede intentarse dilatación del área estenótica por medio de un balón instalado a través de un endoscopio (endoscopía terapéutica, previo a la cirugía).

SÍNDROME DISENTÉRICO

A. Goic

Se denomina síndrome disentérico a un trastorno intestinal inflamatorio –especialmente del colon– caracterizado por diarrea con sangre fresca, *mucus* o pus, y que se acompaña de pujo y tenesmo (ver *Diarrea*, p. 80). Se conoce, también, como diarrea disenteriforme o simplemente disentería.

SÍNTOMAS

Habitualmente, el paciente consulta por diarrea y, espontáneamente o por el interrogatorio dirigido, describe la presencia en las evacuaciones de sangre roja, mucus o pus y de pujo o tenesmo. Además de una diarrea de numerosas evacuaciones con poca materia fecal, se acompaña de dolor abdominal de tipo cólico y fiebre de magnitud variable. Generalmente, se presenta como una enfermedad aguda pero, en ocasiones, puede tener el carácter de un cuadro crónico recurrente. El carácter agudo o recurrente orienta hacia la naturaleza probable del cuadro:

hacia una infección bacteriana o infestación parasitaria en un cuadro agudo o hacia una enfermedad granulomatosa del intestino en un cuadro recidivante. Claro está que un episodio disentérico agudo puede ser la primera manifestación de una enfermedad crónica.

CAUSAS

Un síndrome disentérico, en la mayoría de los casos, indica inflamación de la mucosa rectosigmoidea por enfermedad de la propia mucosa y, excepcionalmente, por inflamación de vecindad. Es producido por enfermedades de distinta naturaleza: parasitarias, microbianas, granulomatosas y misceláneas (Tabla 17-3 y Figura 17-5).

Tabla 17-3. Causas de síndrome disentérico

Parasitarias
Amebiasis intestinal (disentería amebiana)
Balantidiasis
Bacterianas
Shigelosis (disentería bacilar)
Escherichia coli invasora
Salmonella no typhi
Yersinia enterocolitica
Granulomatosas
Colitis ulcerosa inespecífica
Ileítis regional
Misceláneas
Rectitis actínica
Tumores rectosigmoideos
Abscesos perirrectales

Figura 17-5. Inflamación del colon o colitis, causa de deposiciones disentéricas (visión endoscópica).

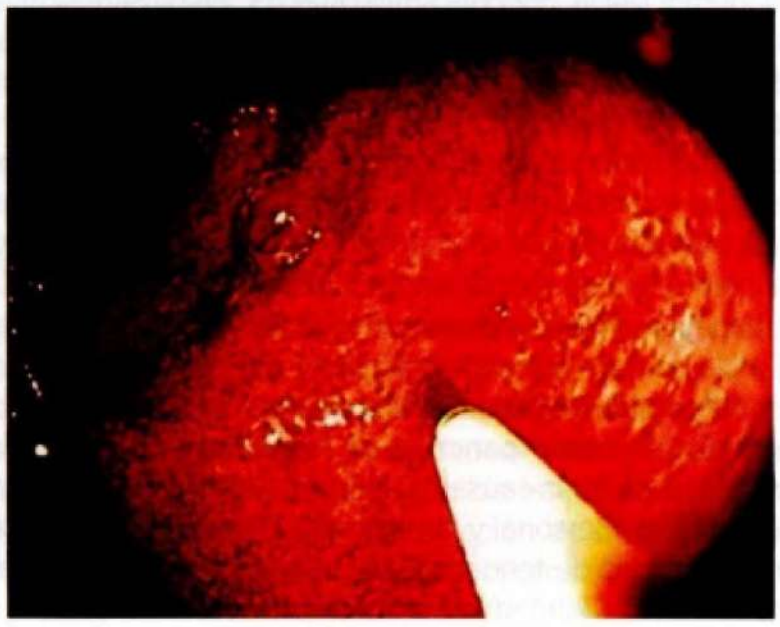

En nuestro medio las causas más corrientes son la **disentería bacilar** (causada por bacterios del género *Shigella* (shigelosis) y, eventualmente, por *Escherichia coli* enteroinvasiva); disentería amebiana, por el parásito *Entamoeba histolytica* (amebiasis intestinal) y el *Balantidium coli* (balantidiasis); y la colitis ulcerosa inespecífica, afección inflamatoria del colon de causa no conocida. Con menor frecuencia lo observamos en la rectitis secundaria e irradiación (rectitis actínica), enteritis regional, tumores rectosigmoideos e inflamaciones perirrectales (abscesos). Debe tenerse presente que cualquier diarrea que se asocia a lesiones anorrectales (fistulas, abscesos, etc.) o inflamación del ano (anusitis) pueden simular un síndrome disentérico.

La disentería bacilar es más febril (38°C a 40°C) que la disentería amebiana, con evacuaciones diarias más abundantes (10 a 20) y el paciente está más comprometido en su estado general. En la disentería bacilar la mucosa rectosigmoidea está roja y edematosa, con pequeñas ulceraciones que luego coalescen para formar grandes defectos mucosos de base sucia; en la disentería amebiana se observan ulceraciones pequeñas con mucosa sana entre ellas. El exudado rectal en la disentería bacilar es rico en polimorfonucleares degenerados y glóbulos rojos, que son escasos en la amebiana, en la que predominan mononucleares. El diagnóstico de certeza está dado por la demostración de *Shigella* en el coprocultivo y de trofozoitos de *Entamoeba histolytica* en el examen microscópico del exudado rectal, respectivamente.

Si se sospecha **enfermedad inflamatoria del intestino** (colitis ulcerosa inespecífica, enfermedad de Crohn), la gastroduodenoscopía es un procedimiento adecuado para examinar la porción proximal del intestino delgado, mientras que la ileocolonoscopía lo es para examinar el sector distal del intestino delgado. En la colitis ulcerosa inespecífica, el aspecto endoscópico inicial (colonoscopía) más característico es la hiperemia difusa y la fragilidad de la mucosa al frotarla con una tórula; la biopsia muestra una inflamación inespecífica (Figura 17-5).

EXPLORACIÓN

En todo paciente con síndrome disentérico debe practicarse una rectosigmoidoscopía o colonoscopía corta y tomar muestras para coprocultivo y examen parasitológico de las deposiciones. Estos procedimientos permiten visualizar las lesiones de la mucosa, tomar muestras de exudado rectal para examen y, eventualmente, biopsia para estudio histopatológico. En ocasiones (colitis ulcerosa, enfermedad de Crohn), es necesario complementar el estudio con un enema baritado o colonoscopía larga, para observar la extensión y características de las lesiones y obtener biopsias a distintas alturas del colon; y, ocasionalmente, realizar estudios serológicos (amebiasis). El tipo de lesiones rectosigmoideas, cuando son típicas y el examen microscópico del exudado rectal ayudan en el diagnóstico diferencial de los cuadros disentéricos. Sin embargo, a veces, el diagnóstico diferencial de estos cuadros es difícil y solo la evolución y la respuesta a terapias específicas permite aclarar la etiología.

SÍNDROME DE MALABSORCIÓN

A. Goic

La asimilación de los alimentos (hidratos de carbono, grasas, proteínas) puede alterarse por déficit de enzimas intestinales y con ello su hidrólisis (maladigestión); o por enfermedad de la mucosa intestinal que altera el transporte de los nutrientes desde el lumen intestinal a los líquidos orgánicos (malabsorción). En la práctica, se utiliza el término malabsorción para referirse a ambos trastornos.

La digestión de las grasas tiene dos fases: la lipólisis y la formación de micelas. La lipólisis puede alterarse por afecciones pancreáticas y, la fase de formación de micelas, por reducción en la concentración duodenal de ácidos biliares conjugados. Respecto a la absorción, provocan esteatorrea las afecciones inflamatorias de la mucosa intestinal, la resección intestinal y, en general, cualquier enfermedad que altere el transporte de nutrientes desde el intestino. La esteatorrea a su vez se asocia con diarrea y malabsorción de otros nutrientes como las vitaminas liposolubles.

Se denomina **síndrome de malabsorción** al conjunto de síntomas y signos derivados de una digestión y/o absorción alterada de los alimentos, minerales y vitaminas. La alteración más llamativa es la pérdida exagerada de grasas por el intestino (**esteatorrea**), tanto que suele usarse esteatorrea como sinónimo de malabsorción, lo que no es estrictamente exacto ya que, excepcionalmente, puede haber malabsorción sin esteatorrea demostrable.

La esteatorrea se traduce por deposiciones voluminosas de color amarillo claro, espumosa, aspecto grasoso y olor rancio, que flotan en el agua (deposiciones esteatorreicas); habitualmente, pero no siempre, de frecuencia aumentada (diarrea). Además, expulsión de gases fétidos por el recto. Cuando la malabsorción es manifiesta, la sola observación de las características de las deposiciones es de gran utilidad diagnóstica.

SÍNTOMAS Y SIGNOS

La malabsorción de los alimentos puede producir múltiples y severos síntomas y signos carenciales (Tabla 17-4): enflaquecimiento con pérdida acentuada de la masa muscular; edema generalizado por hipoproteinemia; glositis y queilosis; adelgazamiento del cabello, piel seca y escamosa; anemia, por absorción alterada de fierro, ácido fólico o vitamina B12; hemorragias de la piel y mucosas por alteración de la absorción de la vitamina K (hipoprotrombinemia); distensión abdominal; dedos hipocráticos; parestesias, tetania, espasmos musculares, espasmo carpopedal (hipocalcemia); osteomalacia por absorción alterada de vitamina D y excreción aumentada de calcio por el intestino; osteoporosis, debido probablemente a la alteración del metabolismo proteico. En algunos casos, puede haber fiebre (enfermedad de Whipple, enteritis regional) y artritis (enfermedad de Whipple) o hiperpigmentación de la piel. La enfermedad de Whipple, granulomatosis intestinal lipofágica o lipodistrofia intestinal, probablemente, es de origen infeccioso: bacterio *Tropheryma whippelii* de la familia de los *Actinomyces* (ver *Glosario de enfermedades*). En los casos más severos, la diarrea y la pérdida de peso son signos que hacen sospechar el diagnóstico de malabsorción; sin embargo, en formas menos severas u oligosintomáticas el diagnóstico puede ser difícil y requiere un alto índice de sospecha (ej.: heces de consistencia disminuida y frecuencia aumentada, disconfort abdominal, pérdida de peso, anemia o edema inexplicados).

Tabla 17-4. Síntomas y signos de malabsorción

a) Deposiciones esteatorreicas
(Pérdida exagerada de grasas por el intestino)
b) Signos carenciales generales
Retardo del crecimiento (niños, adolescentes)
Enflaquecimiento (pérdida acentuada de masa muscular)
Déficit de fuerzas físicas
Malestar general y astenia
Edema generalizado (hipoproteinemia)
Distensión abdominal
Hipocratismo digital
c) Signos carenciales específicos (déficit de vitaminas y minerales)
Glositis y queilosis (riboflavina y hierro)
Adelgazamiento del cabello (zinc)
Piel seca y escamosa
Anemia (fierro, ácido fólico y vit. B12)
Hemorragia de piel y mucosas (hipoprotrombinemia)
Tetania y calambres (calcio y magnesio)
Osteomalacia (vitamina D)
Osteoporosis (proteínas, calcio y vitamina D)
d) Otros síntomas y signos
Artritis (enfermedad de Whipple)
Fiebre (enfermedad de Whipple)
Espasmo carpopedal (hipocalcemia)
Hiperpigmentación de la piel (melanodermia)

CAUSAS

Las causas del síndrome de malabsorción son múltiples, de diversa naturaleza y mecanismos de producción y, por lo tanto, de difícil clasificación.

Es importante señalar que numerosas enfermedades pueden determinar un síndrome de malabsorción que carece de importancia clínica primaria, ya que son epifenómeno de una enfermedad de base predominante: insuficiencia cardíaca congestiva, colestasis intrahepática, hipertiroidismo, mesenquimopatías, etcétera.

Desde un punto de vista práctico es útil distinguir síndromes de **malabsorción de causa intestinal** (enfermedad de la mucosa intestinal), de **causa pancreática** (insuficiencia pancreática), **quirúrgica** y de otras causas. Es importante obtener una anamnesis detallada personal y familiar para investigar cirugía previa o enfermedades de tendencia familiar vinculadas a malabsorción, como la enfermedad celíaca (enteropatía por gluten) o la enfermedad de Crohn o ileítis regional (enfermedad inflamatoria intestinal) (Tabla 17-5).

Tabla 17-5. Causas de síndromes de malabsorción. Clasificación clínica

De causa intestinal	
Primarias	Enteropatía por gluten (enfermedad celíaca) Espru e tropical
Secundarias	Linfoma intestinal Amiloidosis Esclerodermia Enteritis regional Enteritis actínica Enfermedad de Whipple
De causa pancreática	
Pancreatitis crónica Fibrosis quística del páncreas Diabetes *mellitus*	
De causa quirúrgica	
Gastrectomía subtotal Síndrome de asa ciega Resección intestinal extensa (intestino corto) Fístula gastrocólica	
Otras causas	
Lambliasis masiva Colestasis intra y extrahepática Síndrome de Zollinger-Ellison Endocrinopatías Insuficiencia cardíaca congestiva severa	

En adultos, probablemente, las enfermedades que más frecuentemente producen síndrome de malabsorción son la **enfermedad celíaca** y la **pancreatitis crónica**. Hace algunas décadas, la malabsorción poscirugía gástrica por úlcera péptica o cáncer gástrico era causa frecuente. Excepcionalmente, puede deberse a la lambliasis, provocada por el protozoo *Giardia lamblia* o *Giardia intestinalis*. En esta última afección, el test inmunológico que detecta antígenos específicos de *Giardia* (ELISA) es más sensible, rápido y menos costoso que el examen parasitológico convencional en muestras de deposiciones (búsqueda de huevos y parásitos al microscopio).

LABORATORIO

El primer paso es certificar la existencia de esteatorrea mediante determinación química (método de Van de Kamer) de la cantidad de grasas eliminadas por las deposiciones en 24 horas (normalmente hasta 5 g/24 h), en deposiciones recolectadas por 3 días. Este examen no está disponible en todos los hospitales y no es fácil ni agradable la recolección de las deposiciones; recientemente, se ha sugerido la espectrometría infrarroja como un método rápido y preciso para medir la grasa fecal, que se correlaciona bien con la determinación de la grasa fecal. El análisis microscópico de una muestra de heces teñida con Sudán III (tiñe de color rojizo la grasa neutra) es un procedimiento sencillo de aproximación diagnóstica. Comprobada la esteatorrea hay que precisar su causa mediante una exploración especializada de laboratorio. El clínico debe preguntarse primero si la esteatorrea es de causa intestinal o pancreática, o de otras causas.

La malabsorción de causa intestinal se investiga mediante estudio radiológico del intestino delgado (*pattern* de malabsorción intestinal) (Figura 17-6), pruebas de absorción intestinal (prueba de la d-xilosa), enteroscopía y biopsia del intestino. La d-xilosa es una azúcar simple (pentosa) que administrada por vía oral es absorbida por el duodeno y yeyuno proximal y eliminada por el riñón. El test nos indica qué tan bien la absorbe el intestino: concentraciones bajas de la dosis administrada en orina de 5 horas y en una muestra de sangre a los 60 minutos, nos indica que el intestino es incapaz de absorberla adecuadamente y, en consecuencia, existe un daño de la pared intestinal. Otras pruebas, eventualmente utilizadas, son el test de Schilling (Vit B12), test del hidrógeno espirado para glucosa (sobrecrecimiento bacteriano); *clearance* de alfa-1 antitripsina (pérdida intestinal de proteínas); angiografía de las arterias celíaca y mesentérica (lesión intestinal isquémica).

En el diagnóstico de malabsorción por enfermedad celíaca la biopsia de intestino delgado sigue siendo el examen más decisivo. Los marcadores serológicos más utilizados son los anticuerpos antiendomisio y los anticuerpos antitransglutaminasa tisular; los anticuerpos antigliadina son de menor sensibilidad y especificidad. La solicitud de estudios serológicos se recomienda en pacientes con síntomas sugerentes de la enfermedad, condiciones asociadas con ella y familiares de primer grado de un paciente celíaco. En las últimas décadas se ha descrito un cuadro de intolerancia o sensibilidad al gluten no-celíaca, con anticuerpos y negativos y sin alteraciones (o alteraciones mínimas) en la biopsia de intestino. Está por demostrarse si configura o no una nueva entidad clínica.

La malabsorción de causa pancreática se estudia fundamentalmente por imagenología diagnóstica: ecografía, tomografía computarizada, resonancia nuclear magnética, pancreatografía

Figura 17-6. Radiografía de intestino delgado: *pattern* de malabsorción intestinal. Se observa la floculación, fragmentación y segmentación de la columna baritada.

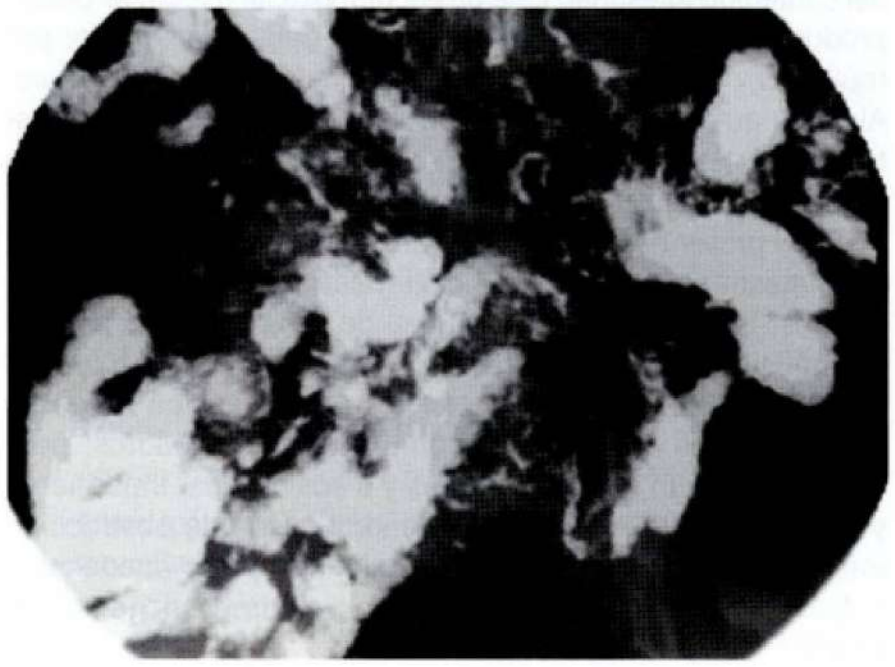

endoscópica y, en ocasiones, estudios funcionales del páncreas. Exámenes complementarios (hematológicos, serológicos, parasitológicos, enema baritado, linfografía, etc.) son necesarios para investigar causas menos frecuentes del síndrome de malabsorción (enfermedades sistémicas, mesenquimopatías, linfoma intestinal, parasitosis intestinal, etc.).

ENFOQUE DIAGNÓSTICO DE LA MALABSORCIÓN EN CLÍNICA

El diagnóstico de malabsorción se sospecha clínicamente por la existencia de diarrea con deposiciones esteatorreicas (excepcionalmente sin diarrea); por edema que no obedece a las causas más habituales (cardíaco, hepático, renal); por anemia de causa oscura o signos carenciales de piel y mucosas. La clave diagnóstica fundamental es ciertamente la esteatorrea; no obstante, el real desafío clínico es determinar la causa que la provoca.

La observación de las deposiciones por el médico es inexcusable ya que, cuando sus características son típicas, el diagnóstico de esteatorrea clínicamente es de muy alta probabilidad. Con anterioridad al desarrollo de la endoscopía e imagenología para estudio de los órganos abdominales (ultrasonido, ecoendoscopía, rayos X, tomografía computarizada, resonancia magnética, etc.), las pruebas funcionales de actividad digestiva del jugo gástrico, bilis y secreción pancreática, y de capacidad de absorción del intestino para numerosos nutrientes, tenían un lugar preponderante en el enfoque diagnóstico de la malabsorción. Actualmente, por razones prácticas no se recomienda utilizar una multitud de pruebas en todos los pacientes en que se sospeche una malabsorción. En lugar de esto el enfoque diagnóstico apunta primariamente a establecer el diagnóstico de la enfermedad subyacente a través de los exámenes pertinentes según la sospecha clínica y el diagnóstico diferencial, más que a comprobar o descartar el "síndrome de malabsorción."

OBSTRUCCIÓN INTESTINAL

A. Goic

La obstrucción se define intestinal como un obstáculo al tránsito del contenido intestinal. Este obstáculo, parcial o total, se puede producir a cualquier nivel del intestino delgado o grueso, por múltiples y variadas causas de distinta naturaleza y pronóstico. Algunos autores usan el término íleo como sinónimo de obstrucción intestinal, distinguiendo un íleo mecánico de un íleo funcional (paralítico o adinámico).

En el presente capítulo reservaremos el nombre de obstrucción intestinal para la obstrucción mecánica del intestino (ej.: hernias, bridas, tumores, etc.) y el de íleo, para la detención del tránsito por parálisis de la musculatura lisa del intestino (ej.: íleo del postoperatorio). La falta de expulsión de gases y excrementos es un hecho común a ambos cuadros, pero difieren respecto a otros síntomas y a sus causas, tratamiento y pronóstico. Se excluye de la denominación de obstrucción intestinal la que se produce a nivel pilórico o píloro-duodenal, a la que se denomina síndrome pilórico o síndrome de retención gástrica (ver p. 222).

PRINCIPALES SÍNTOMAS

Los síntomas y signos de una obstrucción intestinal varían según su causa; el **nivel de la obstrucción** (intestino delgado alto, delgado bajo o colon); el grado de obstrucción (completa o incompleta) y la presencia o no de **compromiso vascular** del intestino. Cuando no hay compromiso vascular se habla de obstrucción simple y, cuando lo hay, de estrangulación; la **estrangulación intestinal** es más grave y sintomatológicamente más dramática que la obstrucción simple; puede llevar a la necrosis y peritonitis difusa y, ocasionalmente, perforación del asa comprometida.

Tres son los **principales síntomas** en la obstrucción intestinal (Tabla 17-6): dolor abdominal cólico, vómitos y falta de eliminación de deposiciones y gases; y tres los principales signos: distensión abdominal, alteración de los ruidos intestinales (y eventualmente silencio abdominal) y signos de deshidratación.

Tabla 17-6. Síntomas y signos de obstrucción intestinal

Principales síntomas
Dolor abdominal cólico
Vómitos
Falta de eliminación de deposiciones y gases
Principales signos
Distensión abdominal
Alteración de los ruidos intestinales
Signos de deshidratación

Dolor abdominal. Es de tipo cólico intestinal y se presenta en forma episódica, traduciendo los movimientos peristálticos que intentan mover el contenido intestinal más allá del sitio de obstrucción. En la obstrucción del intestino delgado el dolor se ubica más frecuentemente en el abdomen alto o medio; y, en la obstrucción colónica, hacia el abdomen bajo; en esta última, es de menor intensidad que en la obstrucción del delgado. Sin embargo, estos hechos semiológicos no tienen un valor absoluto para identificar el segmento intestinal obstruido. Si la obstrucción lleva un largo tiempo de evolución el dolor puede desaparecer y producirse silencio abdominal por parálisis intestinal. En la estrangulación el dolor puede ser localizado, intenso y continuo, sin carácter cólico.

Vómitos. La precocidad con que se presentan vómitos depende del sitio de la obstrucción: mientras más baja es la obstrucción, más tardíos son los vómitos. En la obstrucción intestinal alta los vómitos son inicialmente alimenticios o biliosos; en la obstrucción del intestino delgado medio o bajo el vómito puede ser verde oscuro como pasto molido (vómito porráceo) o de color café oscuro y olor nauseabundo (vómito fecaloideo); este nombre es inadecuado ya que el carácter y olor del vómito se debe a la estasis del contenido intestinal, rápida multiplicación bacteriana y descomposición del contenido intestinal y no a la presencia de contenido fecal. En la obstrucción de colon los vómitos aparecen

tardíamente, sobre todo si la válvula ileocecal es competente; los vómitos fecaloideos son infrecuentes

Falta de eliminación de deposiciones y gases. Es un signo capital en la obstrucción intestinal; sin embargo, inicialmente puede en algunos casos haber evacuación de excrementos al eliminarse el contenido que había distalmente al sitio de la obstrucción.

PRINCIPALES SIGNOS

Los principales signos de la obstrucción intestinal son los que se detallan a continuación (Tabla 17-6).

Distensión abdominal. Es un signo cuya intensidad varía según el sitio de la obstrucción y el tiempo de evolución de ella; cuando es alta la distensión puede ser poco marcada en un comienzo debido a la rápida descompresión del intestino por los vómitos; es más acentuada en las obstrucciones del delgado distal y colon. No obstante, la distensión abdominal franca es un signo constante en cualquier forma de obstrucción intestinal que lleva algún tiempo de evolución y en los casos en que se ha producido una irritación peritoneal (peritonitis). En el *volvulus* del sigmoides (torsión del intestino sobre sí mismo) la distensión abdominal es particularmente acentuada, desproporcionada a la duración de la obstrucción.

En la obstrucción intestinal, ocasionalmente, se pueden ver ondas peristálticas en la pared abdominal, especialmente si hay peristalsis intensa, distensión abdominal acentuada y pared abdominal delgada (ondas peristálticas de lucha).

Alteración de los ruidos intestinales. La auscultación abdominal es de gran importancia diagnóstica: característicamente se auscultan ruidos hidroaéreos de tonalidad alta y timbre metálico que coinciden con las ondas peristálticas y el dolor cólico intestinal. En etapas más avanzadas y cuando se ha producido una peritonitis difusa, los ruidos intestinales desaparecen (silencio abdominal) al agregarse un íleo paralítico secundario a la irritación peritoneal; por eso, la ausencia de ruidos no descarta una obstrucción intestinal, ni asegura un íleo paralítico primario.

Signos de deshidratación. En el examen físico general se comprueban signos de deshidratación (sequedad de la lengua, piel y axilas; ojos hundidos, taquicardia, hipotensión ortostática) que van haciéndose cada vez más evidentes a medida que transcurre el tiempo de obstrucción. La deshidratación es producida no solo por los vómitos, sino que también por el pasaje de líquido al lumen intestinal, a la cavidad peritoneal y a la pared del intestino (edema). En la obstrucción con compromiso vascular (estrangulación), la pérdida de sangre y líquidos al lumen intestinal y cavidad peritoneal puede llevar al *shock* por disminución del volumen circulante.

El tacto rectal permite detectar tumores rectales o sangre (cáncer de colon, invaginación intestinal, infarto intestinal); precisar si hay o no deposiciones en la ampolla rectal y sus características y obtener muestra para investigación de hemorragias ocultas.

En la obstrucción intestinal incompleta (suboclusión intestinal) el paciente tiene crisis de dolor abdominal de tipo cólico, acompañado de ruidos hidroaéreos; puede o no haber distensión abdominal y vómitos; el paciente puede eliminar algunos gases y excrementos e, incluso, tener diarrea.

CAUSAS

Las causas de obstrucción intestinal son múltiples (Tabla 17-7) y pueden clasificarse en **luminales** (patología del lumen) y **extraluminales**. Alrededor del 80% de ellas se debe a bridas y adherencias por intervenciones quirúrgicas abdominales previas y a hernias estranguladas (causas extraluminales) (Figura 17-7). La causa más frecuente de obstrucción del intestino grueso es el cáncer de colon (causa luminal). La obstrucción intestinal por bridas la hemos visto tan precozmente como 48 horas después de una intervención quirúrgica abdominal y tan tardíamente como 40 años después de ella. Probablemente, la frecuencia relativa de obstrucción intestinal por hernias esté disminuyendo en razón de operarse hoy más hernias en forma electiva.

En un paciente en que se sospecha una obstrucción intestinal, debe investigarse en la anamnesis **antecedentes de intervenciones quirúrgicas abdominales previas**, cualquiera sea su antigüedad; y, en el examen físico, buscar cuidadosamente **cicatrices de laparotomías** antiguas, **hernias** inguinales o umbilicales y **eventraciones** (hernias incisionales). Los antecedentes de cambios recientes en el hábito intestinal, hemorragia baja o enflaquecimiento, apuntan hacia una obstrucción por neoplasia del colon; en esta circunstancia, el tacto rectal y rectosigmoidoscopía adquieren la mayor importancia.

Una historia previa de colecistopatía con cólicos biliares a repetición puede poner en la pista del llamado **íleo biliar** (Figura 17-8), una forma de obstrucción intestinal provocada por un cálculo vesicular grande (2,5 cm o más) que ha pasado al intestino delgado a través de una fístula colecistoduodenal. El antecedente de episodios repetidos de obstrucción intestinal puede

Tabla 17-7. Causas de obstrucción intestinal

Luminales
Tumores del intestino delgado y colon
Inflamación intestinal (enfermedad de Crohn, TBC, diverticulitis)
Obturación por cuerpos extraños (cálculos biliares, vermes, tumores polipoideos e impacto fecal)
Estenosis de boca anastomótica
Malformaciones congénitas del intestino
Extraluminales
Hernias
Bridas o adherencias postoperatorias
Masas extraintestinales (abscesos, tumores)
Otras (páncreas anular, compresión por vasos mesentéricos superiores)
Volvulus e intususcepción del intestino

Figura 17-7. Obstrucción intestinal (radiografía simple de abdomen). Se observan niveles hidroaéreos, bridas o adherencias y hernias estranguladas, que son la causa más frecuente de obstrucción.



Figura 17-8. Íleo biliar, causa poco común de obstrucción intestinal. Se observa aire en la vía biliar **(A)**, asas intestinales dilatadas **(B)** e imagen de cálculo **(C)** (tríada de Rigler).

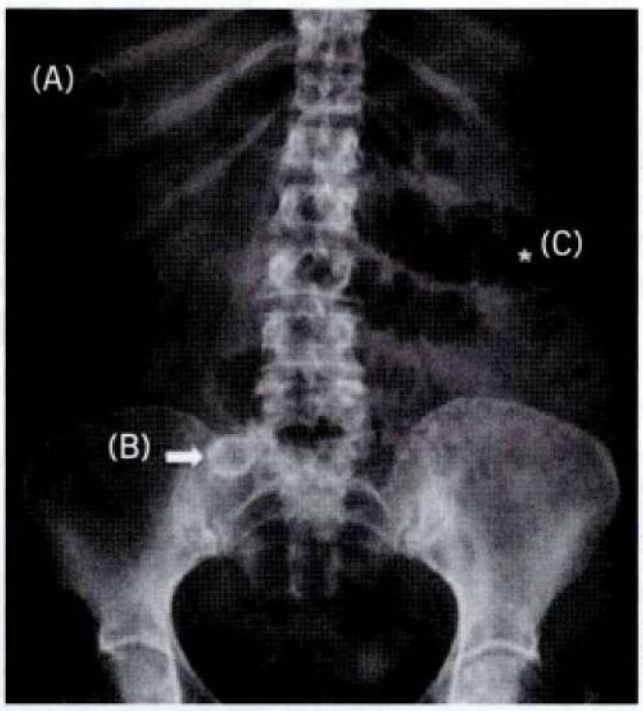

ser el resultado de una intususcepción intestinal (invaginación de una parte del intestino sobre otra). Un dolor acentuado de comienzo brusco, con rápida y marcada distensión abdominal, en la que se comprueba una desproporcionada distensión del abdomen con timpanismo a la percusión, puede ser la clave del diagnóstico de *volvulus*, siendo el *volvulus* del sigmoides el más común.

La diferenciación entre una **obstrucción intestinal simple** y una **estrangulación intestinal** es difícil. Apuntan hacia una estrangulación algunos cambios evolutivos de la obstrucción: signos de intoxicación, aparición de fiebre, aumento de los leucocitos con desviación a izquierda, disminución de los ruidos intestinales de obstrucción, aparición de sensibilidad abdominal de rebote (signo de Blumberg) y, posteriormente, masa palpable (asa intestinal estrangulada llena de líquido). La ausencia de estos signos no excluye la existencia de estrangulación intestinal y es una buena norma clínica suponer estrangulación en todo paciente con obstrucción intestinal.

El **diagnóstico diferencial** de una obstrucción intestinal se plantea con otros cuadros abdominales agudos, especialmente con la pancreatitis aguda severa, úlcera péptica perforada y peritonitis de cualquier origen (ver *Abdomen agudo*, p. 234).

En el íleo paralítico, al revés de la obstrucción mecánica, no hay dolor cólico intestinal y por definición hay silencio abdominal desde un comienzo. La ausencia de ruidos intestinales y la distensión abdominal de grado variable son los síntomas predominantes del íleo paralítico; puede o no haber vómitos, dependiendo de su causa (Tabla 17-8). Las circunstancias clínicas en que se observa el íleo paralítico son totalmente diversas a las de la obstrucción mecánica, siendo el íleo del postoperatorio el más frecuente. La radiografía simple del abdomen muestra asas intestinales distendidas a través de todo el abdomen; la extensión del aire hasta el recto haría el diagnóstico seguro.

Tabla 17-8. Causas de íleo paralítico

Quirúrgicas
Íleo del postoperatorio
Peritonitis difusa
Tóxicas
Neumonía
Fiebre tifoidea
Sepsis
Uremia
Trastornos electrolíticos
Hipopotasemia
Drogas
Anticolinérgicos
Ganglioplejicos
Neurogénicas
Fracturas de pelvis, columna, fémur y costillas inferiores
Hematoma retroperitoneal
Plumbismo
Lesión medular
Vasculares
Trombosis mesentérica
Embolia mesentérica

EXÁMENES Y EXPLORACIÓN DE LABORATORIO

Cuando se sospecha una obstrucción intestinal el examen de laboratorio más importante es la radiografía simple de abdomen: es el de mayor jerarquía diagnóstica y jamás debe omitirse. Hay que tomar una radiografía de pie y otra acostada en búsqueda

de imágenes anormales de gas intestinal (especialmente niveles hidroaéreos) y de aire en la región subdiafragmática; si el paciente no se puede poner de pie, debe tomarse una placa en decúbito lateral. Las características de las imágenes hidroaéreas sugieren si la obstrucción es del delgado o colon.

Si se sospecha que la obstrucción está en el colon, el segundo examen en importancia es el enema baritado y, eventualmente, la rectosigmoidoscopía o colonoscopía.

En casos de duda diagnóstica, debe repetirse la radiografía simple de abdomen pocas horas después, si el estado del enfermo lo permite.

Como norma, en la obstrucción intestinal no deben efectuarse estudios radiológicos con medio de contraste por boca ya que pueden acentuar o completar una obstrucción intestinal parcial.

En situaciones más bien excepcionales es necesario recurrir a técnicas de diagnóstico por imágenes (tomografía axial computarizada), especialmente en búsqueda de la causa de obstrucción, como por ejemplo, tumores, diverticulitis, intususcepción, pero siguen siendo la clínica y la radiografía simple de abdomen los elementos diagnósticos más valiosos.

De los exámenes de sangre, el hemograma puede revelar hemoconcentración secundaria a la deshidratación y leucocitosis con desviación a izquierda en la estrangulación intestinal. El nitrógeno ureico puede estar elevado por deshidratación. La amilasemia puede estar alta en ausencia de enfermedad pancreática, especialmente cuando existe estrangulación. Los electrólitos del plasma y el CO_2 son tal vez los exámenes más útiles para el manejo de la deshidratación y alteraciones ácido-básicas; las alteraciones son más marcadas en la obstrucción intestinal alta debido a los vómitos, lo que puede llevar a una alcalosis metabólica por pérdida predominante de iones ácidos; en la obstrucción baja (colon) la pérdida de electrólitos es más balanceada y menor la pérdida de iones ácidos que en la obstrucción alta.

INSUFICIENCIA HEPÁTICA

A. Goic

El hígado es una verdadera usina metabólica: sintetiza las proteínas del plasma, entre ellas, en forma exclusiva la albúmina; la albúmina regula la presión oncótica del plasma y el transporte de bilirrubina, hormonas, ácidos grasos, algunos metales y productos tóxicos. Muchos de las factores de la coagulación, de naturaleza proteica, son sintetizados en el hígado: fibrinógeno (factor 1), protrombina (factor II), factor lábil (factor V), y los factores VII, IX y X. El hígado utiliza aminoácidos para la síntesis de proteínas, provenientes de los alimentos (proteínas exógenas) o del músculo (endógenas) que llegan al hígado vía porta; o aminoácidos sintetizados por la propia glándula. El amonio, producto tóxico del metabolismo nitrogenado (aminoácidos), es convertido en el hígado en un producto no tóxico: la urea.

Tiene un rol fundamental en la homeostasis de la glucosa: deposita glucosa en forma del glicógeno (glucogénesis), transforma el glucógeno en glucosa (glucogenólisis) y forma glucosa a partir de aminoácidos y lípidos (gluconeogénesis); en estos procesos intervienen varias hormonas: insulina, glucagón y hormona del crecimiento.

También juega un papel activo en la síntesis del colesterol y de los lípidos, especialmente triglicéridos, la mayoría de los cuales son excretados a la sangre como lipoproteínas.

Debido a su riqueza en mitocondrias y enzimas, es una glándula básica para la producción de energía en el organismo (oxidaciones bioquímicas); participa en el metabolismo de sustancias endógenas (hormonas) y exógenas (medicamentos); cumple una función fagocitaria (células de Kupffer) y, finalmente, ejerce un rol fundamental en el metabolismo de la bilirrubina, ácidos biliares y porfirinas.

La **insuficiencia hepática** se puede definir como la incapacidad del hígado de llevar a cabo adecuadamente sus variadas y complejas funciones de síntesis y metabólicas, debido a un daño difuso de las células hepáticas sea de carácter agudo o crónico. El concepto de insuficiencia hepática (insuficiencia hepatocelular) es un concepto fisiopatológico (funcional), ya que en la insuficiencia hepática no existe un cuadro histológico constante y no siempre se encuentra necrosis de las células hepáticas; tampoco es posible deducir el grado de insuficiencia hepática a base del estudio histopatológico del órgano salvo excepciones (ej.: el hallazgo anatomopatológico de una atrofia amarilla aguda del hígado en una hepatitis aguda fulminante).

Dado que la **reserva funcional del hígado** es muy grande, para que se manifieste una insuficiencia hepática tiene que existir un compromiso anatómico difuso e importante de la glándula que comprometa su función en forma global. La insuficiencia hepática produce diversas anormalidades bioquímicas, que se revelan en los niveles de algunas enzimas en la sangre (ver *Laboratorio bioquímico hepático*, p. 559). Sin embargo, compromisos leves de la función hepática pueden no reflejarse en los exámenes bioquímicos de la sangre actualmente disponibles.

El hígado contiene miles de enzimas, algunas propias del órgano pero otras presentes también en otros tejidos; por lo tanto, anormalidades en los niveles de determinadas enzimas séricas deben interpretarse en conjunto con los hechos clínicos y otros datos de laboratorio. Ninguna prueba de laboratorio disponible mide la función hepática global del hígado, de modo que las denominadas pruebas hepáticas no son pruebas funcionales de la glándula; algunas pruebas que miden funciones exclusivas del hígado (ej.: pruebas de excreción de colorantes como la bromosulftaleína o el verde de indocianina) pueden ser consideradas pruebas funcionales pero miden solo una función parcial del órgano.

SÍNTOMAS Y SIGNOS

El síndrome de insuficiencia hepática –cualquiera sea su causa– se caracteriza por un conjunto variado de síntomas y signos (Tabla 17-9). En un caso determinado pueden estar presentes algunos o todos ellos, dependiendo de la naturaleza de la enfermedad hepática de base. Orientan más específicamente hacia un síndrome de insuficiencia hepática la asociación de **ictericia**, **encefalopatía portal**, *fetor hepaticus* y **trastornos de la coagulación**.

Sin embargo, en el adulto la mayoría de las hepatitis y cirrosis que ve el clínico cursan con ictericia (Figura 17-9), puede haber insuficiencia hepática sin ictericia, lo que puede observarse en algunas hepatitis agudas y, excepcionalmente, en la hepatitis

Tabla 17-9. Síntomas y signos de síndrome de insuficiencia hepática

Síntomas y signos principales
Ictericia
Síntomas y signos neurológicos y psiquiátricos (encefalopatía portal)
Fetor hepaticus
Trastornos de la coagulación sanguínea (ej.: hemorragias de piel y mucosas)
Alteraciones nutritivas e hipoproteinemia
Otros síntomas y signos
Ascitis
Alteraciones del metabolismo nitrogenado
Alteraciones cutáneas (ej.: *nevi* aracniformes, telangectasias)
Alteraciones endocrinas (ej.: ginecomastia, atrofia testicular, alteraciones menstruales)
Alteraciones circulatorias (ej.: estado circulatorio hiperquinético)
Insuficiencia renal aguda (hiponatremia terminal)

aguda fulminante. Estas son las llamadas hepatitis anictéricas; La ictericia no es un signo inequívoco de insuficiencia hepática ya que puede presentarse en enfermedades que no tienen relación directa con el hígado (ictericias hemolíticas, obstructivas, intrainfecciosas, etc.). En algunas ocasiones, sin embargo, también estas enfermedades pueden dar lugar a insuficiencia hepática por compromiso secundario del hepatocito (ej.: coledocolitiasis y colangitis, sepsis, leptospirosis, etc.).

La **intensidad de la ictericia** es uno de los índices de gravedad de una enfermedad hepática, particularmente en el caso del daño hepático agudo. La asociación de ictericia profunda, compromiso sensorial, fenómenos hemorrágicos y vómitos persistentes indica una insuficiencia hepática severa (ictericia grave). La ictericia puede ser un signo importante en el diagnóstico diferencial de un enfermo en coma; no obstante, no asegura que el origen del coma esté en el hígado, ya que un enfermo hepático con ictericia puede tener otra afección que explique el compromiso de conciencia (ej.: cirrótico con hematoma subdural).

Figura 17-9. Ictericia de piel y mucosas.



Un conjunto de **síntomas neurológicos y neuropsiquiátricos** derivados de una insuficiencia hepatocelular se engloban bajo el nombre de **encefalopatía portal**. Estos síntomas pueden ir desde alteraciones leves a graves de la personalidad (irritabilidad, cambios bruscos de humor, conducta infantil, despreocupación por la familia), perturbaciones del sueño y diversos grados de compromiso de conciencia, hasta el coma hepático. Se estima que la encefalopatía portal se debe al efecto sobre el sistema nervioso central de sustancias tóxicas derivadas de un metabolismo alterado del amonio. En ocasiones, es la primera manifestación de una cirrosis hepática antes que se hagan evidentes otros síntomas; es frecuente de ver en cirróticos que han sido sometidos a cirugía de derivación porto-cava.

Entre los signos neurológicos de encefalopatía portal es muy característico, aunque no patognomónico, el *flapping tremor* o temblor aleteante (asterixis): se explora haciendo colocar la mano del paciente en hiperflexión dorsal con los dedos separados; cuando el signo está presente se observan movimientos irregulares de flexión y extensión de la mano a nivel de la muñeca y articulaciones metacarpofalángicas, sin que el paciente pueda mantener la posición de la mano (Figura 17-10). El temblor puede observarse además en los pies y lengua y, en ocasiones, en otros músculos sometidos a tensión. El *flapping* puede verse también en encefalopatías anóxicas (ej.: *cor pulmonale*) y en la uremia. Otros signos neurológicos característicos son la disgrafía y apraxia de construcción, manifestadas por la imposibilidad del enfermo de realizar movimientos coordinados para un fin determinado; se explora haciendo copiar una figura o firmar al paciente (ver *Apraxia*, p. 211).

El *fetor hepaticus* es un olor peculiar del paciente con insuficiencia hepática severa, que ha sido comparado al olor de un cadáver fresco abierto, humano o de rata. Se atribuye a la eliminación por el aliento de compuestos volátiles (metilmercaptano) derivados de la metionina. Los mercaptanos son productos tóxicos generados en el tracto gastrointestinal y, en condiciones normales, removidos por el hígado. Es frecuente en cirróticos con extensa circulación venosa colateral. En general, es un síntoma ominoso, aunque no necesariamente fatal; asociado a otros síntomas de gravedad de insuficiencia hepática indica un estado irreversible. En la insuficiencia hepática aguda el *fetor hepaticus* suele preceder al coma. El *fetor hepaticus* puede ser un síntoma

Figura 17-10. Asterixis (*flapping* tremor o temblor aleteante).

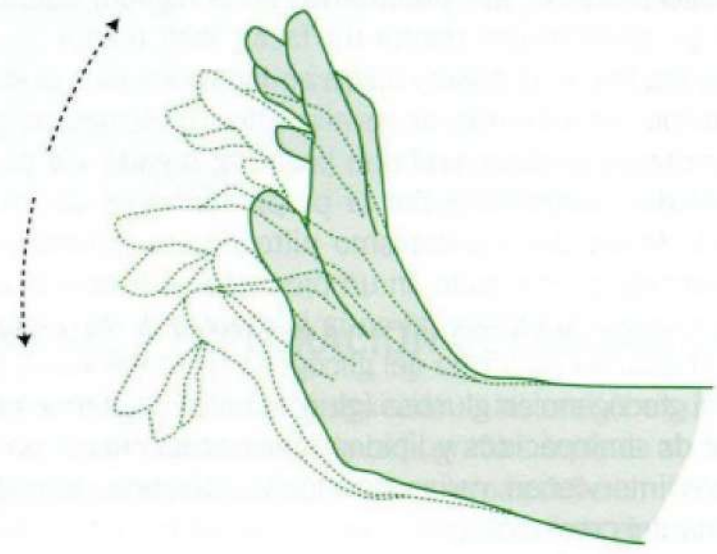

útil cuando enfrentamos a un enfermo en coma, pero no todas las personas tienen igual habilidad olfatoria para percibirlo.

La **alteración de los factores de la coagulación** sintetizados por el hígado se manifiesta clínicamente por fenómenos hemorrágicos de la piel (petequias, equimosis espontáneas y en sitios de punción venosa) y de las mucosas (epistaxis, gingivorragia y, más raramente, del aparato digestivo o de otros aparatos). La asociación de hemorragia cutáneo-mucosa, ictericia y encefalopatía portal es indicador de una insuficiencia hepática severa. El tiempo de protrombina está prolongado en la insuficiencia hepática manifiesta; compromisos leves de la función hepática no se acompañan de alteración de tiempo de protrombina ni del factor V, lo que puede pesquisarse por otras pruebas hepáticas, como por ejemplo las pruebas de excreción de colorantes (bromosulftaleína, verde de indocianina). También puede estar alterado el tiempo parcial de tromboplastina, que refleja la actividad del fibrinógeno, protrombina y factores X, VIII, IX, XI y XII.

La **ascitis** (ver p. 100) no es en sí misma un signo de insuficiencia hepática ya que puede deberse a causas locales y generales no relacionadas con el hígado. Sin embargo, en un paciente portador de una enfermedad difusa del hígado la ascitis –en ausencia de una causa local que la explique– es manifestación de insuficiencia hepática e hipertensión portal.

La profunda alteración metabólica del hígado, especialmente en las enfermedades crónicas, se traduce en **compromiso del estado general** caracterizado por baja importante de peso, pérdida del panículo adiposo y atrofia de la musculatura, mucho más notable en brazos y piernas. Existe además anorexia, astenia y fatigabilidad. La anorexia y astenia es acentuada en los períodos iniciales de la hepatitis aguda. En los cirróticos la anorexia y los hábitos dietéticos inadecuados contribuyen a la desnutrición.

La perturbación en la síntesis de proteínas se traduce en la sangre periférica por hipoproteinemia, con marcado descenso de la albúmina sérica. Se puede además observar niveles elevados de aminoácidos en el plasma y excreción aumentada de ellos por la orina.

Las manifestaciones cutáneas y endocrinas son ricas, variadas y de valor diagnóstico, especialmente en la cirrosis hepática. La piel del cirrótico es seca, a veces con manchas pigmentadas de tipo pelagroide en la cara anterior de las piernas y zona del escote. Las arañas vasculares (*nevi* aracniformes) suelen verse en la insuficiencia hepática crónica y ocasionalmente en la aguda (Figura 17-11); se deben a una alteración en el metabolismo de los estrógenos (hiperestrogenismo). No son patognomónicas de insuficiencia hepática ya que pueden observarse en el embarazo y, ocasionalmente, en sujetos aparentemente normales. Su ubicación más frecuente es en el dorso de las manos, parte alta del tórax y cara. Además de los *nevi* se aprecian telangectasias (dilataciones de pequeños vasos sanguíneos de la piel). En el cirrótico habitualmente se observa disminución del vello corporal, en especial del vello axilar y pubiano. Otro signo es el enrojecimiento de las eminencias tenar e hipotenar (eritema palmar o palma hepática), que se observa tanto en la insuficiencia aguda como crónica del hígado y, ocasionalmente, en sujetos aparentemente normales parece tener igual patogenia que los *nevi* aracniformes. En la cirrosis hepática se suelen observar alteraciones de las uñas: opacidad blanquecina, estriación longitudinal, fragilidad ungueal y, en ocasiones, uñas en vidrio de reloj y dedos en palillo de tambor. En el cirrótico también se puede observar hipertrofia parotídea y retracción palmar de Dupuytren, cuya etiopatogenia es oscura.

Figura 17-11. Araña vascular.



Las **manifestaciones endocrinas** en la cirrosis hepática consisten en ginecomastia, atrofia testicular, disminución de la libido e impotencia *coeundi* y, en la mujer, irregularidades menstruales, amenorrea y esterilidad.

La insuficiencia hepática severa se asocia a un **estado circulatorio hiperquinético**, caracterizado por manos calientes, taquicardia, pulso saltón, choque de la punta impulsivo, soplo sistólico de eyección e hipotensión arterial; expresan un aumento del gasto cardíaco y disminución de la resistencia periférica. Alrededor de un tercio de los cirróticos tiene, además, una saturación de oxígeno disminuida y, a veces, cianosis evidente.

Muchos cirróticos presentan como episodio terminal **insuficiencia renal aguda**, con oliguria marcada y baja concentración de Na en la orina (menos de 10 mEq/L), sin evidencias anatómicas de lesión renal. No se conoce su causa y se considera un trastorno hemodinámico funcional del riñón (**síndrome hepatorrenal**). Ocasionalmente, este síndrome se puede presentar en casos de hepatitis aguda fulminante.

INSUFICIENCIA HEPÁTICA AGUDA Y CRÓNICA

Desde un punto de vista clínico el síndrome de insuficiencia hepática se puede presentar en forma aguda o crónica (Tabla 17-10) y, como ya señalamos, ser muy manifiesta o inaparente.

La insuficiencia hepática aguda es el resultado de una necrosis masiva de las células hepáticas (ej.: hepatitis aguda fulminante) o de una alteración severa y repentina de la función hepática en una enfermedad difusa crónica del órgano. Pese a su gravedad y mal pronóstico, la insuficiencia hepática aguda es potencialmente reversible, al revés de la insuficiencia crónica que es irreversible, aun cuando puede cursar con remisiones o agudizaciones en forma espontánea o en relación a factores agravantes. A veces se agrega una insuficiencia aguda sobre un proceso crónico (ej.: hepatitis aguda alcohólica en un cirrótico).

Un signo importante y de mal pronóstico en la insuficiencia hepática aguda es la reducción progresiva de la proyección de la matidez hepática, por necrosis masiva del órgano; anatomopatológicamente se encuentra una atrofia amarilla aguda del hígado.

Tabla 17-10. Causas de insuficiencia hepática

Aguda
Hepatitis aguda viral (A, B, C, D, E)
Hepatitis aguda tóxica (halotano, cloroformo, fósforo, tetracloruro de carbono)
Hepatitis aguda alcohólica
Hepatitis aguda por drogas (iproniazida, isoniacida, fenelzina, acetominofenol, paracetamol)
Metamorfosis aguda grasa del hígado (embarazo)
Shock
Sepsis
Crónica
Cirrosis hepática alcohólica
Hepatitis crónica activa
Hemocromatosis (diabetes bronceada)
Enfermedad de Wilson (degeneración hepatolenticular)
Cirrosis biliar primaria
Congestión hepática crónica

En la insuficiencia hepática crónica predomina el proceso de fibrosis difusa y sistematizada del hígado y formación de nódulos, siendo la necrosis moderada y, generalmente, ausente en la cirrosis constituida.

CAUSAS

Las enfermedades que pueden determinar insuficiencia hepática son afecciones primarias difusas del hígado, de evolución aguda, subaguda o crónica. Excepcionalmente, puede resultar de una ictericia obstructiva que secundariamente compromete el hígado, o de afecciones generales (sepsis, *shock*, insuficiencia cardíaca congestiva crónica, etc.).

En nuestro medio, las causas más frecuentes de insuficiencia hepática son las hepatitis agudas y crónicas y la cirrosis hepática de diversa etiología, particularmente la cirrosis alcohólica (cirrosis de Laënnec) (Figura 17-12). En décadas pasadas era relativamente frecuente la insuficiencia hepática por hepatitis tóxica (ej.: anestésico halotano) y las hepatitis por drogas.

FACTORES AGRAVANTES O PRECIPITANTES

Además de los factores causales de la insuficiencia hepática hay que tener en consideración los factores agravantes o precipitantes de ella (Tabla 17-11). En enfermos con insuficiencia hepática inaparente se puede hacer manifiesta, e incluso desencadenarse un coma, a raíz de algún factor agravante. En este sentido, tienen especial importancia la hemorragia digestiva por la anoxia que somete al hígado, las infecciones intercurrentes y las alteraciones electrolíticas (hiponatremia, hipocalemia) agravadas por el uso indiscriminado de diuréticos. En los pacientes con insuficiencia hepática, especialmente crónica, es importante identificar los factores que pueden estar agravándola, ya que su corrección permite retrotraer al enfermo a su situación previa.

Figura 17-12. Cirrosis hepática, causa frecuente de insuficiencia hepática.

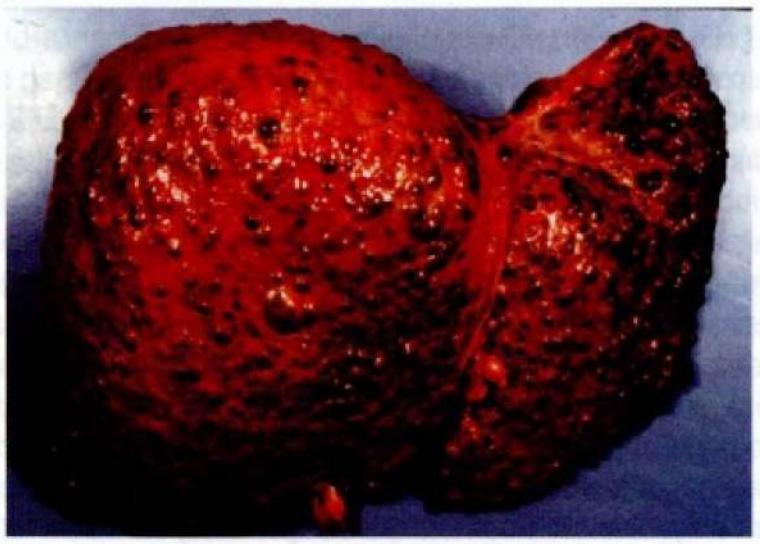

Tabla 17-11. Factores agravantes o precipitantes de insuficiencia hepática

Hemorragia digestiva
Infecciones intercurrentes
Intervenciones quirúrgicas
Anestesia general
Medicamentos
Malnutrición
Paracentesis abdominal evacuadora
Alcoholismo agudo

ABDOMEN AGUDO

A. Goic

Se denomina **abdomen agudo** a un síndrome clínico caracterizado por dolor abdominal, habitualmente muy intenso, acompañado de signos de irritación peritoneal localizada o generalizada que, en un gran número de casos, requiere de una intervención quirúrgica de urgencia ya que la afección pone en peligro la vida del enfermo.

Múltiples causas, de distinta naturaleza, pueden provocar un abdomen agudo, desde la perforación de una víscera hueca abdominal hasta enfermedades vasculares del abdomen. Si bien es cierto que en la mayoría de los casos de abdomen agudo es necesaria una intervención quirúrgica, hay afecciones abdominales que dan un síndrome de abdomen agudo y que no son de resorte quirúrgico y enfermedades extraabdominales que pueden simular un abdomen agudo quirúrgico. El diagnóstico diferencial para una decisión terapéutica correcta requiere de gran habilidad semiológica y experiencia clínica.

SÍNTOMAS

Los síntomas de abdomen agudo varían según la causa que lo provoca y el tiempo de evolución del cuadro. Sin embargo, hay síntomas que son más o menos constantes cualquiera sea la causa (Tabla 17-12).

Tabla 17-12. Síntomas y signos del abdomen agudo

Síntomas
Dolor abdominal localizado o generalizado
Vómitos
Diarrea*
Escalofríos*
Fiebre*
Signos
Inversión de la movilidad respiratoria normal
Dolor localizado o generalizado a la palpación
Rigidez del abdomen
Abdomen en tabla
Silencio abdominal
Signos de irritación peritoneal (sensibilidad de rebote)
Inmovilidad del paciente

* Infrecuentes en el abdomen agudo.

El **dolor abdominal** en el síntoma cardinal. Generalmente es muy intenso, especialmente cuando hay peritonitis generalizada. Sin embargo, puede ser también muy intenso en cuadros que no requieren tratamiento quirúrgico (pancreatitis aguda, porfiria aguda, aracnoidismo, etc.). La localización del dolor permite en muchos casos saber cuál es el órgano inflamado (colecistitis aguda, apendicitis aguda, diverticulitis aguda); pero en las causas médicas el dolor es habitualmente generalizado (cetoacidosis diabética, porfiria aguda, aracnoidismo). Cuando existe peritonitis difusa el dolor es constante, mientras que en la obstrucción intestinal, intoxicación plúmbica, porfiria o aracnoidismo, puede ser de carácter cólico. La irradiación del dolor al hombro indica compromiso subdiafragmático, las más de las veces asociado perforación de una úlcera péptica a cavidad peritoneal con el consiguiente neumoperitoneo.

El **vómito** es particularmente intenso en la obstrucción intestinal alta y puede serlo también en enfermedades no quirúrgicas (pancreatitis aguda, acidosis diabética, etc.).

La **diarrea** es muy infrecuente, especialmente si hay peritonitis difusa, y su presencia habla más bien en contra de este diagnóstico. Puede haber diarrea en la apendicitis aguda complicada, cetoacidosis diabética y en las crisis de ileítis regional.

El **escalofrío** como síntoma inicial del abdomen agudo es raro y orienta más hacia enfermedades infecciosas que pueden dar síntomas abdominales: neumonía, infección urinaria, sepsis, etcétera.

En el abdomen agudo la **fiebre** no es muy elevada, y cuando lo es, apunta hacia infecciones, especialmente pulmonares o urinarias.

EXAMEN FÍSICO ABDOMINAL

El examen físico del abdomen es crucial para el diagnóstico. Los elementos semiológicos que permiten fundamentarlo son:

Inversión de la movilidad respiratoria normal. Cuando existe irritación peritoneal el abdomen se inmoviliza. Los movimientos rítmicos de ascenso y descenso abdominal relacionados con la respiración están disminuidos o ausentes. La respiración, normalmente toracoabdominal, se convierte en una respiración predominante o exclusivamente torácica.

Rigidez del abdomen. La palpación revela rigidez de la pared abdominal, es decir, es difícilmente o nada depresible a la palpación. El grado extremo de rigidez abdominal se denomina abdomen en tabla. La verdadera rigidez abdominal, que no cede a una presión constante de la pared raramente es simulada por otras afecciones y casi siempre indica una peritonitis real. El error más común es estimar como rigidez abdominal lo que no es tal; las afecciones que simulan una rigidez abdominal son raras (concusión de la médula espinal, aracnoidismo y crisis gástrica tabética). Hay que tener presente que en los viejos con peritonitis puede faltar la rigidez abdominal.

Silencio abdominal. La ausencia total de ruidos intestinales es un indicio franco a favor de una peritonitis aguda y la presencia de ruidos es un argumento importante en contra del diagnóstico. La excepción la constituye el íleo paralítico transitorio del postoperatorio.

Signos de irritación peritoneal. Cuando existe peritonitis hay franco dolor a la palpación abdominal, localizado o generalizado. La compresión paulatina de la pared abdominal y la suspensión brusca de ella producen un dolor agudo en la región peritoneal irritada (**sensibilidad de rebote o signo de Blumberg**).

Inmovilidad del paciente. Habitualmente el enfermo con un abdomen agudo está quieto en cama y con las piernas semiflectadas, ya que los movimientos o cambios de posición exacerban el dolor. En los casos de abdomen agudo con hemorragia intraabdominal y *shock* el paciente se muestra inquieto o excitado (ej.: ruptura del bazo, embarazo ectópico roto).

En todo paciente con sospecha de abdomen agudo deben examinarse con detención los orificios herniarios para descartar que su causa sea una hernia estrangulada. El tacto rectal es obligatorio: permite detectar dolor o masa en el fondo de saco derecho en caso de una apendicitis aguda o absceso apendicular pelviano y, en el fondo de saco izquierdo, en algunos casos de diverticulitis aguda. También es de utilidad para investigar inflamaciones pelvianas, en cuyo caso debe practicarse además un examen ginecológico.

CLASIFICACIÓN CLÍNICA

Una clasificación práctica de las causas de abdomen agudo es la propuesta por Bockus que distingue tres grupos (Tabla 17-13):

- **Afecciones intraabdominales que requieren de una operación de urgencia:** apendicitis aguda, colecistitis aguda (Figura 17-13), obstrucción intestinal, perforación de úlcera péptica u otras vísceras huecas (Figura 17-14), íleo biliar, embarazo ectópico roto, torsión de vísceras, etcétera.
- **Afecciones intraabdominales que, habitualmente, no requieren de operación de urgencia:** pancreatitis aguda (Figura 17-15), diverticulitis aguda, enfermedades inflamatorias pelvianas, linfadenitis mesentérica, ovulación dolorosa (*mitelschmers*), ileítis regional aguda, etcétera.

Tabla 17-13. Clasificación clínica del abdomen agudo según causas (Bockus)

I. Afecciones intraabdominales que requieren de una operación de urgencia	
Apendicitis aguda Obstrucción intestinal Perforación de úlcera péptica u otras vísceras huecas Colecistitis aguda Embarazo ectópico roto Torsión de vísceras	
II. Afecciones intraabdominales que habitualmente no requieren de operación de urgencia	
Pancreatitis aguda Diverticulitis aguda Enfermedades inflamatorias pelvianas Linfadenitis mesentérica Ovulación dolorosa (mitelschmers) Ileítis regional aguda	
III. Afecciones que pueden simular un abdomen agudo	
a. Cardiovasculares	Infarto agudo de miocardio Embolia esplénica, renal o mesentérica Pericarditis aguda Hígado cardíaco Aneurisma disecante de la aorta
b. Torácicas	Neumonía (niños) Infarto pulmonar Neumotórax espontáneo Pleuresía diafragmática Mediastinitis aguda
c. Enfermedades generales	Acidosis diabética Crisis gástrica tabética Aracnoidismo Porfiria aguda Plumbismo agudo Insuficiencia suprarrenal Púrpura de Schönlein-Henoch

Figura 17-13. Extirpación de la vesícula (colecistectomía laparoscópica).



Figura 17-14. Neumoperitoneo por perforación de víscera hueca abdominal (radiografía de tórax). Se observa aire en la región subdiafragmática derecha.

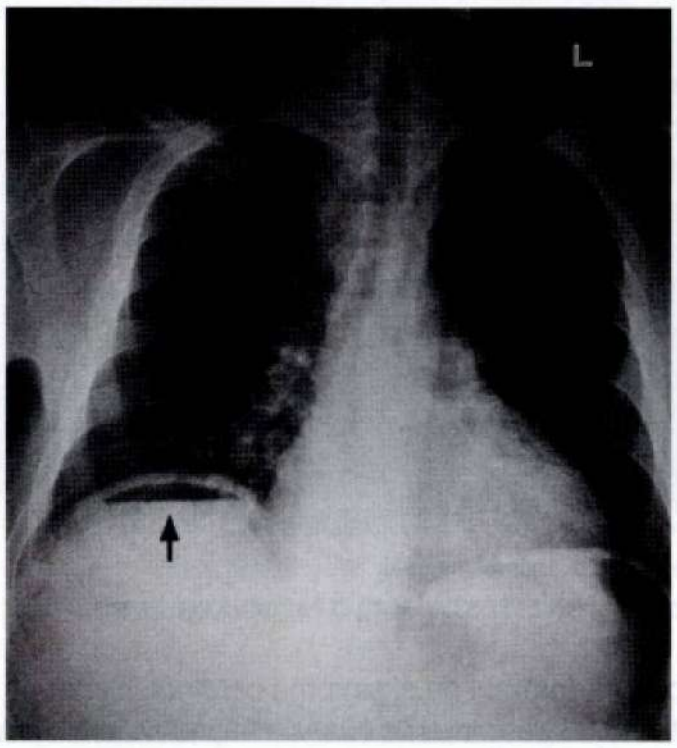

Fuente: Wikimedia Commons, Philipp N.

Figura 17-15. Pancreatitis aguda (tomografía computarizada). Se observa edema difuso del páncreas.



- **Afecciones que pueden simular un abdomen agudo:** a) cardiovasculares: infarto agudo de miocardio, embolia esplénica, renal o mesentérica, pericarditis aguda, hígado cardíaco, aneurisma disecante de la aorta, etc.; b) torácicas: neumonía (niños), infarto pulmonar, neumotórax espontáneo, pleuresía diafragmática, mediastinitis aguda, etc.; c) enfermedades generales: acidosis diabética, crisis gástrica tabética, aracnoidismo, porfiria aguda, plumbismo agudo, insuficiencia suprarrenal, púrpura de Schönlein-Henoch, etcétera.

La sola enumeración de esta larga y variada lista indica la necesidad de tener un conocimiento profundo de la patología médica y quirúrgica, realizar una anamnesis cuidadosa y un

examen físico completo y minucioso en todo caso que se sospeche un abdomen agudo.

EXÁMENES DE LABORATORIO E IMAGENOLOGÍA

Radiografía de tórax. Permite descartar enfermedades pulmonares que simulan un abdomen agudo.

Radiografía simple de abdomen. Es de extraordinaria utilidad, especialmente para pesquisar neumoperitoneo por perforación visceral y **obstrucción intestinal**. Puede mostrar además asa intestinal dilatada localizada (pancreatitis aguda), cálculos radioopacos, dilatación del colon (megacolon tóxico) y signos indirectos de masas y abscesos intraabdominales (desplazamiento de asas intestinales), etc.; nunca debe omitirse la radiografía simple de abdomen en un paciente con abdomen agudo (ver *Radiografía simple de abdomen*, p. 588) (Figura 17-8).

Exámenes hematológicos y urinarios. Permiten el diagnóstico de enfermedades específicas: cetoacidosis diabética (hiperglicemia, cetonemia, glucosuria, cetonuria); pancreatitis aguda (hiperamilasemia y amilasuria); porfiria aguda intermitente (excreción aumentada de porfibilinógeno y ácido alfaaminolevulínico ALA en la orina), etcétera.

Ecografía abdominal y tomografía computarizada del abdomen. El advenimiento de estos exámenes ha significado una importante ayuda diagnóstica, especialmente para demostrar masas intraabdominales (abscesos) o retroperitoneales, signos de inflamación del páncreas (aumento de tamaño), colelitiasis, etc. (Figura 17-9).

Los exámenes de laboratorio orientados por la hipótesis clínica, en muchos casos, son decisivos en el diagnóstico diferencial (ej.: cetoacidosis diabética); sin embargo, en otros casos el diagnóstico y decisión terapéutica se fundamentan exclusivamente en elementos clínicos y el laboratorio no es de gran ayuda (ej.: apendicitis aguda).

Pocas situaciones clínicas ponen más a prueba la habilidad diagnóstica y conocimientos del médico, así como su buen criterio, que el síndrome de abdomen agudo. Enfrentado a la sospecha de un abdomen agudo, y a pesar de tratarse de una emergencia mayor, el médico no debe precipitarse. Siempre dispondrá de algunas horas para observar la evolución, reexaminar al enfermo y contar con algunos exámenes de laboratorio, antes de decidir una conducta terapéutica; e incluso, en caso de dudas, para consultar otras opiniones. A veces, la situación es de extrema urgencia, pero en estos casos suele haber un ambiente clínico que deja poco lugar a dudas diagnósticas (ej.: traumatismo abdominal con ruptura de bazo, hemoperitoneo y *shock*).

CAPÍTULO 18

Síndromes cardiovasculares

SÍNDROME ANGINOSO

F. Florenzano

La angina de pecho (*angor pectoris*) es una de las manifestaciones cardinales de enfermedad cardiovascular y ocurre en situaciones de isquemia miocárdica. En la isquemia hay un déficit en el aporte de oxígeno al miocardio en relación a la demanda, generándose localmente, a nivel celular, sustancias que activan terminaciones nerviosas sensitivas (Figura 18-1).

Una proporción de los síndromes anginosos son secundarios a una enfermedad coronaria, ya sea por disminución relativa del aporte de oxígeno frente a aumentos de la demanda (angina de esfuerzo), o por disminución absoluta del aporte (síndromes coronarios agudos). Sin embargo, es relativamente frecuente la angina de pecho en ausencia de enfermedad orgánica de las coronarias, como ocurre en las alteraciones funcionales de aporte-demanda en el subendocardio, que se da en el miocardio hipertrófico, en la anemia, en las taquiarritmias o en la angina microvascular. Por otra parte, no todas las situaciones de isquemia miocárdica se manifiestan como un síndrome anginoso, existiendo la isquemia silente, más frecuente en diabéticos, hipertensos y en ancianos.

ANAMNESIS

Ante un paciente que se presenta con dolor torácico, para orientar el diagnóstico diferencial es importante investigar la localización del dolor, su carácter, su intensidad, las circunstancias que lo desencadenan o lo atenúan, y su duración.

La anamnesis cuidadosa y precisa tiene una importancia crucial para el análisis de este síntoma:

Localización. El dolor o molestia torácicos causados por isquemia miocárdica tienen una localización esternal media o baja, con irradiación ocasional hacia el cuello y la mandíbula, hacia la extremidad superior izquierda o es transfixiante al

Figura 18-1. Vaciado de las arterias coronarias (vista anterior). Cada arteria coronaria da origen a dos ramos principales:la izquierda da origen al ramo circunflejo y al interventricularanterior; la derecha da origen al ramo marginaly al interventricular posterior.

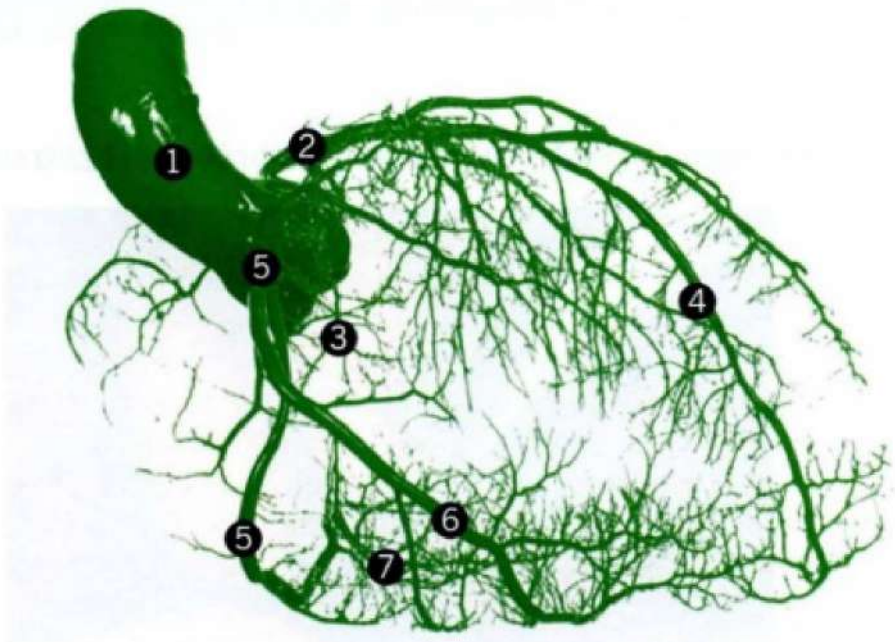

1. Aorta ascendente
2. Arteria coronaria izquierda
3. Ramo circunflejo de la arteria coronaria izquierda
4. Ramo interventricular anterior de la arteria coronaria izquierda
5. Arteria coronaria derecha
6. Ramo marginal de la arteria coronaria derecha
7. Ramo interventricular posterior de la arteria coronaria derecha

dorso. Esta localización típica puede variar y el dolor se puede sentir en la zona precordial, esto es, en el área de proyección del corazón en la superficie torácica. Con escasa frecuencia, el dolor puede sentirse solo en el área de irradiación, sin afectar la región torácica; por ejemplo, en la región cervical o mandibular y, en forma muy excepcional, en lugares atípicos, como en piezas dentarias, en el brazo derecho, o en el epigastrio. El dolor localizado en el ápex habitualmente no tiene origen coronario.

Carácter. El dolor o molestia torácicos por isquemia miocárdica tienen carácter opresivo o constrictivo: los pacientes suelen hacer analogías con situaciones de opresión del pecho, como "una plancha sobre el tórax", muchas veces acompañando la descripción del síntoma con un puño cerrado sobre el esternón, o bien la mano abierta sobre él. Otra característica del dolor por isquemia miocárdica es ser relativamente difuso, poco definido en un punto exacto. En unas pocas ocasiones puede tener carácter urente.

Intensidad. La intensidad del dolor en la angina de pecho por esfuerzo físico es muy variable, por lo general baja a mediana. En cambio, en los síndromes coronarios agudos, que incluyen la angina inestable y el infarto del miocardio, el dolor es de mayor intensidad, pudiendo llegar a ser francamente insoportable en el infarto transmural (con supradesnivel de ST). En este último caso, el dolor alcanza su intensidad máxima con cierta rapidez (10 a 30 minutos), pero nunca en forma instantánea como ocurre en la disección aórtica.

Factores desencadenantes. El dolor de la angina de pecho de esfuerzo sobreviene durante o pocos segundos después de realizar un esfuerzo o actividad física demandante y cesa pocos minutos después de suspender el esfuerzo. Es característico de las formas estables de este tipo de angina el hecho de sobrevenir con cierto nivel de esfuerzo relativamente bien definido para cada paciente. Este "umbral" puede disminuir en circunstancias como el frío, luego de comidas abundantes y cuando hay un estrés emocional. La característica de ser aliviado rápidamente por nitroglicerina sublingual se ocupa con fines terapéuticos, pero también es útil como maniobra para apoyar el diagnóstico de una angina de pecho.

Algunos pacientes anginosos experimentan el fenómeno conocido como *walk through*, en el cual la angina sobreviene con cierto nivel de esfuerzo, pero si el paciente persiste ejercitándose, la molestia se atenúa a veces hasta desaparecer por completo. Este fenómeno se ha atribuido a un "reclutamiento" de colaterales inducido por la isquemia inicial.

En los síndromes coronarios agudos el dolor por isquemia miocárdica puede o no tener circunstancias desencadenantes, siendo frecuente que aparezca en reposo, incluso durante el sueño. El estrés emocional o físico también puede desencadenar estos episodios de isquemia. Con el uso más frecuente de los stents para producir una revascularización coronaria, ha surgido una nueva circunstancia desencadenante de síndromes coronarios agudos: la necesaria suspensión de la terapia antiagregante plaquetaria algunos días antes del evento.

Duración. Esta es una característica importante en el análisis semiológico del dolor torácico, muy útil para el diagnóstico diferencial de sus causas. En la angina de esfuerzo, el dolor o la molestia causada por isquemia miocárdica dura 5 a 10 minutos y se puede abreviar con la administración de nitroglicerina sublingual. En los casos de angina de reposo, como ocurre en los síndromes coronarios agudos, el dolor puede tener mayor duración. En el infarto del miocardio transmural suele durar varias horas (hasta 24 horas) si no recibe tratamiento oportuno. Los dolores torácicos anteriores que duran fracciones de minuto, habitualmente no se deben a una isquemia miocárdica. Los espasmos esofágicos dolorosos que suelen ocurrir después de comidas copiosas y excesos alcohólicos pueden tener una duración de varios minutos pero, habitualmente, se calman en posición de pie o sentada, más la administración de antiácidos, antiflatulentos y bloqueadores de la secreción gástrica.

Otros elementos semiológicos. Tiene interés anotar los factores de riesgo cardiovascular y los eventos cardiovasculares previos: un dolor torácico anterior en una persona joven sin factores de riesgo asociados, tiene menos probabilidades de corresponder a una isquemia miocárdica que si un dolor, con las mismas características, ocurre en un adulto mayor con presencia de factores de riesgo tales como hipertensión, diabetes, tabaquismo y dislipidemia; o que tenga antecedentes de manifestaciones clínicas de enfermedad ateroesclerótica, ya sea en las coronarias o en otros territorios arteriales.

El dolor de la angina puede acompañarse de disnea y, en ocasiones, esta es la única manifestación de isquemia miocárdica (equivalente de angina). El dolor torácico del síndrome coronario agudo puede acompañarse de manifestaciones de activación simpática o parasimpática, como sudoración, palidez, palpitaciones, náuseas y vómitos.

EXAMEN FÍSICO

En los pacientes con angina estable por enfermedad coronaria examinados después de los episodios de dolor, el examen físico suele no arrojar elementos diferenciadores. Si en su etiología participan las alteraciones del aporte-demanda ya mencionadas (hipertrofia, anemia, arritmias rápidas), estarán presentes las alteraciones respectivas, que es necesario buscar dirigidamente en todos los pacientes. Específicamente, es importante notar las características del pulso, el carácter del impulso apical, la presencia de cuarto ruido, de soplos sistólicos. La hipertrofia que acompaña a la estenosis valvular aórtica y a la miocardiopatía hipertrófica puede causar angina.

En el enfermo anginoso de etiología coronaria que examinamos durante el episodio de angina, podemos descubrir cuarto o tercer ruido o soplos leves de insuficiencia mitral, ambos transitorios. Estos mismos fenómenos pueden estar presentes en forma más prolongada en los síndromes coronarios agudos.

En el examen físico general es importante consignar la existencia de hallazgos asociados a hipercolesterolemia familiar y a enfermedad coronaria, como xantomas, xantelasmas, arco senil y alopecia precoz, y surco diagonal bilateral en el lóbulo inferior de las orejas (signo de Frank) (Figura 18-2).

Figura 18-2. Surco diagonal en el lóbulo inferior de la oreja (Signo de Frank.



DIAGNÓSTICO DE LAS VARIANTES DEL SÍNDROME ANGINOSO SEGÚN LA FORMA DE PRESENTACIÓN DEL DOLOR ISQUÉMICO MIOCÁRDICO

Angina de pecho de esfuerzo (o angina de pecho crónica o estable):

- Las características del dolor son las clásicas.
- En los últimos tres meses hay escasa variación en el número, intensidad y duración de las crisis.
- Se puede identificar un umbral de ejercicio relativamente estable, superado el cual sobreviene el síntoma.

Síndromes coronarios agudos. La fisiopatología de los síndromes coronarios agudos (SCA) es común para todos: hay una complicación trombótica aguda de una placa de ateroesclerosis en una arteria coronaria epicárdica.

SCA sin supradesnivel de ST. Hay una de las siguientes manifestaciones:

- Angina de reposo.
- Angina de comienzo reciente.
- Angina creciente.
- Angina postinfarto.
- No hay supradesnivel persistente de ST en el ECG.

Si los marcadores séricos específicos de injuria miocárdica (ej.: troponina I o T; creatinquinasa MB) son negativos, se cataloga el cuadro como angina inestable. Si los marcadores séricos específicos de injuria miocárdica son positivos, se cataloga el cuadro como infarto sin supradesnivel de ST.

SCA con supradesnivel de ST. Hay dolor con características de isquemia miocárdica, habitualmente de reposo (más de 20 minutos de duración) y ECG con supradesnivel de ST en dos o más derivaciones. Habitualmente, estos pacientes desarrollan onda Q en el ECG, y los marcadores séricos de injuria miocárdica son positivos. Se los cataloga como infarto con supradesnivel de ST.

Angina variante (de Prinzmetal). En la angina variante de Prinzmetal el dolor con características isquémicas sobreviene en reposo, en ocasiones en la madrugada, y se acompaña de elevación transitoria de ST en varias derivaciones del ECG, respondiendo con rapidez a vasodilatadores como la nitroglicerina o los antagonistas del calcio de acción rápida. Su etiología se atribuye a espasmos de la capa muscular de arterias coronarias epicárdicas en un segmento arterial sano o con ateroesclerosis, habitualmente, no obstructiva.

Angina microvascular. Se ve predominantemente en mujeres con dolor torácico que sugiere angina, muchas veces con prueba de esfuerzo positiva, con coronariografía normal. Se ha propuesto como causa una dilatación dependiente de un endotelio defectuoso a nivel de la microcirculación, con factores de riesgo coronario habitualmente presentes.

TÉCNICAS Y LABORATORIO BIOQUÍMICO

En la angina de esfuerzo estable, el ECG no suele aportar elementos diagnósticos de importancia; pero si tomamos un trazado durante un episodio de dolor, probablemente, detectaremos un infradesnivel del segmento ST, que es el principal signo que se registra cuando realizamos una prueba de esfuerzo para documentar cambios por isquemia. De todos modos, el ECG clásico de reposo es importante en el paciente anginoso para investigar la existencia de una hipertrofia ventricular izquierda (HVI).

Con alguna frecuencia, no es apropiado confiar en la prueba de esfuerzo como técnica que demuestre isquemia, por dos razones: a) existen cambios basales del trazado que dificultan la interpretación del ECG de ejercicio, tales como la presencia de HVI, el bloqueo completo de rama izquierda y el síndrome de Wolf-Parkinson-White; y b) el paciente no puede ejercitarse por problemas musculoesqueléticos o limitaciones de otro orden. En estos casos, están disponibles el ECO de estrés (habitualmente con dobutamina) y métodos de perfusión con isótopos radioactivos (talio y MIBI), que se pueden realizar en reposo y ejercicio; o en reposo y luego de redistribución del flujo coronario con dipiridamol.

Por último, ante un paciente que posiblemente necesitará una revascularización miocárdica quirúrgica y percutánea para aliviar su angina, se plantea la necesidad de efectuar una coronariografía invasiva, que da una información precisa de la anatomía del árbol coronario. En la actualidad está disponible una forma no invasiva de la angiografía coronaria con el tomógrafo computarizado multicorte, que da información valiosa, pero menos precisa que el estudio invasivo.

En los SCA, que incluyen a los pacientes sin supradesnivel de ST (SCA sin SDST) y con supradesnivel de ST (SCA con SDST), el ECG es un elemento central para el diagnóstico y la toma de decisiones inicial. En el primero, que incluye la angina inestable, el ECG puede permanecer sin alteraciones evolutivas, o pueden aparecer infradesnivel de ST o inversión de la onda T que evolucionan en minutos o días; pero, en forma característica, no hay desarrollo de ondas Q ni supradesnivel de ST. En el segundo caso, fuera del supradesnivel de ST que lo define, hay habitualmente aparición de ondas Q patológicas.

Las mismas pruebas que demuestran una isquemia en pacientes con angina estable pueden ser utilizadas en los

pacientes con sospecha de síndrome coronario agudo que se ha estabilizado. En este síndrome, si el diagnóstico clínico es de alta probabilidad, se suele recurrir a una coronariografía invasiva para proseguir con una revascularización si fuere apropiado.

En los síndromes coronarios agudos sin SDST, los marcadores séricos miocárdicos (creatinquinasa MB y troponina T o I) pueden elevarse francamente, en cuyo caso hablamos de infarto del miocardio sin SDST; o bien, permanecer normales o con mínima elevación de la troponina, en cuyo caso catalogamos el cuadro como angina inestable.

SÍNDROME DE INSUFICIENCIA CARDÍACA

R. Kauffmann

La insuficiencia cardíaca (IC) es un síndrome, es decir, un conjunto de síntomas y signos que la caracterizan producto de un compromiso del corazón por causas diversas que determinan que este sea incapaz de aportar el oxígeno en la proporción que lo requiere el metabolismo de los diferentes tejidos del organismo. La IC es una causa frecuente de hospitalización, su incidencia aumenta con la edad y su presencia compromete la sobrevida.

La mayoría de las veces la IC se debe a una disfunción sistólica. Este término, bastante utilizado en la práctica clínica, se refiere a la falla del corazón en su función como bomba durante el período expulsivo. Lo característico es una disminución de la eyección ventricular, asociado a un aumento del volumen del corazón o cardiomegalia, y un débito cardíaco disminuido.

En la disfunción diastólica, también denominada IC con fracción de eyección preservada, es una causa menos frecuente; el llene ventricular, que ocurre en la diástole, está impedido por una disminución de la distensibilidad ventricular. El corazón no puede manejar con presiones normales el retorno venoso; en general, no hay cardiomegalia, la fracción de eyección es normal y las presiones de llene ventricular están elevadas. El diagnóstico se realiza con el ecocardiograma en presencia de: una fracción de eyección preservada (> 50%), alteración en la relajación, disminución de la distensibilidad o aumento de la rigidez del VI.

Cabe señalar que la disfunción ventricular sistólica o diastólica puede ser detectada por exámenes en una fase asintomática, sin manifestaciones clínicas de insuficiencia cardíaca, debido a que los mecanismos de compensación son apropiados.

CAUSAS

Las causas de IC habitualmente se deben a enfermedades que comprometen la función ventricular, como las miocardiopatías o la enfermedad coronaria a través de isquemia o infarto del miocardio. En las valvulopatías, como insuficiencia mitral o aórtica, se produce una sobrecarga de volumen; en la estenosis aórtica o en la hipertensión arterial severa existe una sobrecarga de presión que, en ambos casos, el ventrículo puede ser incapaz de manejar. Puede ocurrir IC en presencia de una función ventricular normal en circunstancias que se asocian a restricción del llene ventricular, como en la estenosis mitral, tricuspídea o en la pericarditis crónica. Hay que distinguir la IC de otros estados congestivos en que primariamente, la función del corazón es normal pero, debido a una retención de sal y líquidos, por ejemplo en la insuficiencia renal (glomerulonefritis aguda) o por un exceso de aporte de líquidos por vía parenteral, se produce congestión pulmonar y/o sistémica.

CLASIFICACIÓN

Según la duración de los síntomas la IC puede ser clasificada en **crónica** o **aguda**. Es habitual que la IC se desarrolle en forma gradual e insidiosa, de tal manera que el paciente no puede especificar con exactitud una fecha de comienzo de sus síntomas. En los pacientes obesos, los de mayor edad y las embarazadas, el diagnóstico de IC puede ser más difícil y también más tardío porque las limitaciones de la actividad física por disnea pueden ser interpretadas por el paciente o por el médico como un cansancio "natural" de su condición específica.

La IC aguda se observa con más frecuencia en aquellos pacientes que sufren un infarto agudo de miocardio, miocarditis o destrucción valvular por endocarditis infecciosa. Los síntomas aparecen rápidamente, minutos u horas después del evento agudo y pueden evolucionar precozmente al edema pulmonar.

Existe una clasificación de la IC en estadios (Tabla 18-1) que tiene la ventaja de identificar en etapas tempranas a los sujetos

Tabla 18-1. Clasificación en estadios según la evolución de la insuficiencia cardíaca*

Estadio A:	Pacientes con alto riesgo para desarrollar IC Sin cardiopatía estructural ni funcional Sin síntomas ni signos de insuficiencia cardíaca actual (ej.: hipertensión arterial, diabetes *mellitus*, historia de exposición a drogas cardiotóxicas, historia familiar de miocardiopatía)
Estadio B:	Presencia de daño estructural cardíaco que se asocia fuertemente a IC Sin síntomas ni signos de IC actual (ej.: hipertrofia ventricular izquierda, disfunción sistólica del ventrículo izquierdo, valvulopatías asintomáticas)
Estadio C:	Cardiopatía estructural subyacente asociada a síntomas de IC (ej.: cardiopatía, coronaria, valvular, pericárdicas o miocardiopatía con IC sintomática)
Estadio D:	Cardiopatía estructural avanzada y síntomas de IC refractarios a tratamiento médico óptimo (ej.: pacientes con múltiples hospitalizaciones o no pueden ser dados de alta por IC. Pacientes en lista de espera de trasplante cardíaco)

* Según guías de la Asociación Americana del Corazón y el Colegio Americano de Cardiología (AHA/ACC).

con riesgo de presentar IC y adoptar en ellos medidas preventivas; también define a aquellos con grado variable de compromiso de la función ventricular izquierda

IC izquierda, derecha y global. Desde el punto de vista semiológico, dependiendo de la cámara que esté predominantemente afectada, la IC puede clasificarse en IC izquierda, derecha; o, en caso de que ambas estén afectadas por igual, se denomina IC global (Tabla 18-2). Esta es una división esquemática; debe considerarse que en la práctica algunos síntomas y signos pueden superponerse e, igualmente, el tratamiento puede modificar en forma importante estas manifestaciones.

Insuficiencia cardíaca izquierda

Anamnesis. La disnea es el primer síntoma en aparecer y se constituye en la molestia principal. En las etapas iniciales, el paciente nota que en relación a grandes esfuerzos aparece, en desproporción a la actividad desarrollada, un cansancio que describe como falta de aire o sofocación que cede con el reposo. La evolución tiende a ser progresiva expresándose este síntoma con mayor precocidad y puede presentarse con esfuerzos menores, incluso en reposo. La ortopnea, disnea que se manifiesta cuando el paciente está en decúbito, y la disnea paroxística nocturna, que es una sensación de asfixia que despierta al paciente en las primeras horas del sueño, son expresiones de mayor severidad del síndrome de IC. La disnea es una sensación subjetiva y, como todos los síntomas, es difícil de cuantificar. Para este objeto existe una clasificación según la *New York Heart Association* (NYHA) que distingue 4 grados de IC (Tabla 18-3).

La **tos** puede ser causada por congestión pulmonar y es precipitada por las mismas circunstancias que en el síntoma disnea; la tos de esfuerzo es un equivalente a la disnea de esfuerzo. La tos que se produce en decúbito es un equivalente a la ortopnea y se observa con mayor frecuencia en pacientes de mayor edad que realizan escasa actividad física diurna.

Puede ser difícil el diagnóstico diferencial entre IC y enfermedades pulmonares ya que ambas comparten los síntomas disnea y tos. La anamnesis remota debe recoger los antecedentes previos de patología pulmonar o cardíaca y es de gran ayuda. Sin embargo, estos antecedentes pueden estar ausentes. Sugiere un origen pulmonar la disnea que es precedida algunos días antes por un cuadro de tos y expectoración mucopurulenta, especialmente si hay fiebre, o la intensificación de estos síntomas en un paciente tosedor crónico. La disnea y la tos en el paciente respiratorio pueden ocurrir también en la noche por acumulación de secreciones bronquiales, pero se alivia con su eliminación; mientras que en el cardiópata estos síntomas se alivian con la posición sentada. En general, en el cardiópata la tos es no productiva y, al igual que la disnea, cede con terapia diurética.

La **nicturia** o aumento del número de micciones durante el período del sueño es un síntoma que puede aparecer en etapas tempranas de la IC. Durante el día, la formación de orina puede estar reducida secundaria a una vasoconstricción renal por la actividad y la posición de pie, mediada por el sistema simpático. Durante la noche, con el decúbito y por el reposo, la vasoconstricción disminuye con un aumento de la diuresis. Los despertares por esta causa interrumpen el sueño del paciente y

Tabla 18-2. Síntomas y signos que pueden estar presentes en el síndrome de insuficiencia cardíaca

Insuficiencia cardíaca izquierda	
Síntomas	Disnea de esfuerzo o reposo Ortopnea Disnea paroxística nocturna Nicturia Tos
Signos	Piel fría y sudorosa Taquipnea Respiración de Cheyne Stokes Taquicardia Pulso alternante Palpación del ápex desplazado a izquierda Galope por tercer ruido izquierdo Derrame pleural derecho Congestión pulmonar
Insuficiencia cardíaca derecha	
Síntomas	Fatigabilidad Decaimiento Malestar abdominal Anorexia Nicturia
Signos	Piel fría con cianosis distal Distensión venosa yugular Ventrículo derecho palpable Acentuación pulmonar del segundo ruido Insuficiencia tricuspídea Derrame pleural Hepatomegalia Reflujo hepatoyugular Ictericia leve Ascitis Esplenomegalia congestiva
Insuficiencia cardíaca global	
Combinación de los anteriores	

Tabla 18-3. Clasificación de la insuficiencia cardíaca según la *New York Heart Association*

Capacidad funcional	Síntomas
Grado I	Sin síntomas en relación a actividad física habitual
Grado II	Sin síntomas durante el reposo Síntomas con grandes esfuerzos Existe limitación leve a la actividad física
Grado III	Existe limitación marcada para la actividad física pero sin molestias durante el reposo
Grado IV	Existen síntomas permanentes en reposo que se intensifican con esfuerzos menores

Tabla 18-4. Causas frecuentes de precipitación o descompensación de la insuficiencia cardíaca

Infección y/o fiebre
Anemia
Hipertensión no controlada
Hipertiroidismo
Embarazo
Arritmias
Actividad reumática
Tromboembolismo pulmonar
Infarto agudo de miocardio
Endocarditis infecciosa
Exceso de actividad física o estrés mental
Abandono de la terapia
Transgresiones alimentarias, especialmente de líquidos y sal

contribuye al cansancio diurno. La oliguria por una reducción severa del gasto cardíaco y de la perfusión renal se observa en etapas avanzadas

En la historia clínica deben investigarse las causas frecuentes de precipitación o descompensación de la IC que aparecen en la Tabla 18-4. La corrección de la causa precipitante o desencadenante contribuye a una mejoría de la IC. Por el contrario, cuando no se puede determinar una causa específica hay que considerar una progresión de la enfermedad de base: por ejemplo, la acentuación de una estenosis valvular, un nuevo evento coronario o un empeoramiento de la función ventricular izquierda, con pérdida de los mecanismos de reserva miocárdicos; en todos estos casos el pronóstico suele ser peor.

Examen físico. El paciente se aprecia taquipneico, las manos están sudorosas, pálidas y frías, por efecto de la vasoconstricción periférica producida por la hiperactividad simpática. El pulso es rápido, la presión de pulso reducida y puede existir un aumento leve de la presión arterial diastólica. En la IC izquierda pura puede no existir distensión de los vasos venosos cervicales.

La respiración de Cheyne-Stokes es una respiración periódica por una disminución de la sensibilidad del centro respiratorio al estímulo respiratorio determinado por la PCO_2. Se observa una alternancia de respiraciones rápidas de volumen creciente que van disminuyendo hasta determinar un período de apnea de duración variable y se reinicia un nuevo ciclo. Este signo se ve en pacientes con IC de mayor edad, también se puede observar en pacientes sin IC con trastornos de conciencia de variada etiología.

El pulso alternante puede ser detectado en pacientes con IC como la palpación de un pulso regular que varía intermitentemente, latido a latido, en un pulso fuerte seguido de otro débil. Es posible evaluarlo también con el esfigmomanómetro.

En el examen cardíaco es importante buscar signos de crecimiento ventricular izquierdo, con el consiguiente desplazamiento en la palpación del ápex. Se puede auscultar en la diástole, correspondiente a la fase de llene precoz, un tercer ruido izquierdo que, asociado a la taquicardia, adopta el denominado ritmo de galope. El hallazgo de un tercer ruido (que puede ser normal en sujetos jóvenes sanos) en pacientes mayores con cardiopatía conocida es un signo que sugiere fuertemente IC. La contribución auricular en el llenado ventricular puede generar la aparición de un cuarto ruido que, en general, es más bien un reflejo de alteración de la distensibilidad ventricular que una manifestación de IC.

Tabla 18-5. Criterios de Framingham para el diagnóstico de insuficiencia cardíaca*

Criterios mayores
Disnea paroxística nocturna
Distensión venosa yugular
Crépitos pulmonares
Cardiomegalia
Edema agudo de pulmón
Galope por tercer ruido izquierdo
Presión venosa yugular > 16 cm H_2O
Reflujo hepatoyugular +
Disminución de peso > 4,5 kg en 5 días como respuesta a tratamiento de insuficiencia cardíaca
Criterios menores
Edema extremidades inferiores
Tos nocturna
Disnea de esfuerzo
Hepatomegalia
Derrame pleural
Capacidad vital disminuida en 1/3
Taquicardia (≥ 120 latidos x min)
Baja de peso ≥ a 4,5 kg después de 5 días no atribuible a tratamiento

El diagnóstico de insuficiencia cardíaca requiere de la presencia simultánea de al menos dos criterios mayores o un criterio mayor y dos criterios menores. Los criterios menores se considera solo si no pueden ser atribuidos a otras condiciones médicas, por ejemplo, enfermedad pulmonar crónica, cirrosis hepática, ascitis de otra etiología, síndrome nefrótico, etcétera.

* Criterios de Framingham modificados por: Senni M, Tribouilloy CN, Rodeheffer RJ, Jacobsen SJ, Evans JM, Bailey KR y cols. Congestive heart failure in the community: a study of all incident cases in Olmsted county, Minnesota, in 1991. Circulation 1998; 98:2282-89.

En el examen pulmonar pueden existir signos congestivos, como estertores finos inspiratorios basales bilaterales, signos que no son exclusivos de la IC. Los pacientes con evolución más crónica pueden tener IC severa sin congestión pulmonar y aparecer derrame pleural, que tiende a ser predominantemente derecho o bilateral.

Es importante interrogar al paciente por variaciones en su peso. Como consecuencia de la congestión de los parénquimas y el edema en extremidades, los pacientes suben de peso, a veces en forma no perceptible y, en otras, manifiesta. En estadios más avanzados de IC, debido a la anorexia, los pacientes bajan de peso progresivamente. Si la medición rutinaria del peso en un paciente con IC demuestra un incremento no explicable por cambios en la dieta, puede ser la primera manifestación objetiva de una descompensación. Una disminución de peso > 4,5 kg en 5 días como respuesta a tratamiento diurético, es un criterio diagnóstico de IC (Tabla 18-5). La evolución del peso es también una información adicional al momento de ajustar la terapia en el seguimiento.

Edema agudo pulmonar. Es la manifestación extrema de la IC izquierda. Está determinada por un aumento de la presión venosa pulmonar y del capilar pulmonar con paso de líquido al intersticio y, posteriormente, al alvéolo pulmonar. Puede iniciarse con tos, dificultad respiratoria abrupta y progresiva. El paciente se ve angustiado, pálido, la piel fría y sudorosa, con un aumento de la frecuencia respiratoria (taquipnea); en casos graves, aparece cianosis, compromiso de conciencia, agitación, respiración estertorosa y tos con eliminación de esputo rosado. En el examen físico, si es muy precoz, aparte de la taquipnea o las manifestaciones de la cardiopatía de base, puede no haber signología pulmonar y posteriormente aparecer sibilancias; finalmente, los característicos signos de congestión pulmonar con estertores húmedos bilaterales centrales.

Insuficiencia cardíaca derecha

La IC derecha aislada es infrecuente; se le observa asociada secundariamente a enfermedades crónicas pulmonares y se denomina *cor pulmonale*. Más a menudo, la claudicación del ventrículo derecho sobreviene en etapas más tardías a consecuencia de la IC izquierda.

Anamnesis. Si bien la fatigabilidad y decaimiento son comunes en ambas formas de IC, los pacientes con IC derecha refieren estos síntomas con más frecuencia, probablemente porque su presencia revela un estadio más avanzado de la enfermedad. Algunos pacientes pueden experimentar la disminución del síntoma disnea cuando aparece la fatigabilidad debido a que en la medida que aparece la insuficiencia ventricular derecha disminuye el retorno venoso (precarga) al ventrículo izquierdo y se produce alivio de la congestión pulmonar pero con el alto costo de una caída del gasto cardíaco. Producto de la congestión hepática y visceral, es frecuente que los pacientes acusen síntomas digestivos relevantes: náuseas, dolor epigástrico o en el hipocondrio derecho, meteorismo y anorexia, que contribuye a la desnutrición o caquexia cardíaca.

La **nicturia** también puede estar presente: además del mecanismo de activación simpática, ya descrito para la IC izquierda, una causa adicional en IC derecha es la reabsorción del edema desde las extremidades inferiores al disminuir con el decúbito la presión hidrostática en el sistema venoso.

Examen físico. En casos avanzados, el paciente se puede observar enflaquecido con signos de débito bajo: frialdad y cianosis distal. Existe distensión de las venas del cuello como expresión de la hipertensión auricular derecha. En el examen cardíaco pueden encontrarse los siguientes hallazgos: ventrículo derecho palpable en el borde esternal izquierdo, acentuación del componente pulmonar del segundo ruido como expresión de hipertensión pulmonar, soplo sistólico que aumenta con la inspiración, de insuficiencia tricuspídea, y tercer ruido derecho. En el examen pulmonar puede encontrarse derrame pleural. En el abdomen se detecta una hepatomegalia sensible de superficie lisa, cuya compresión manual suave produce un aumento de la distensión venosa, signo denominado reflujo hepatoyugular positivo; puede encontrarse ictericia leve, ascitis y esplenomegalia congestiva. Es frecuente el edema simétrico de extremidades inferiores, inicialmente vespertino y maleolar, que puede comprometer posteriormente toda la extremidad, los genitales, la pared abdominal y la región lumbar en caso de decúbito prolongado.

En la insuficiencia cardíaca global se encuentran asociaciones de los síntomas y signos anteriormente descritos.

Finalmente, también es necesario señalar que se ha clasificado la IC como de gasto alto o bajo (normalmente el índice cardíaco oscila entre 2,3 a 3,5 L/min/m^2). La IC de débito bajo es la más frecuente y se ha descrito como una falla de la función sistólica ventricular, mientras que la IC de débito alto se refiere al compromiso cardíaco producto del embarazo o enfermedades como beriberi, anemia, fístula arteriovenosa, enfermedad de Paget e hipertiroidismo, que se caracterizan por un estado circulatorio hiperquinético. Los pacientes se quejan de disnea y palpitaciones; en ellos se observa una piel caliente, el pulso es taquicárdico con amplitud aumentada, hay incremento de la presión diferencial y puede auscultarse un soplo de eyección aórtico funcional.

DIAGNÓSTICO DE INSUFICIENCIA CARDÍACA

En general, el diagnóstico de insuficiencia cardíaca se plantea en tres situaciones clínicas de ocurrencia más frecuente: a) el paciente consulta por reducción de la tolerancia al esfuerzo, determinado por disnea y/o fatiga; b) consulta por un síndrome edematoso; y c) el paciente es asintomático u oligosintomático, pero concurre porque en una consulta por otro motivo se le ha detectado un soplo cardíaco significativo, una cardiomegalia radiológica o una disfunción ventricular izquierda ecocardiográfica.

Además de la anamnesis y un cuidadoso examen físico existen otros elementos que contribuyen al diagnóstico:

Criterios Framingham para el diagnóstico de insuficiencia. Como se ha señalado, los síntomas y signos de IC no son exclusivos de esta condición y se presentan con características similares en otras patologías no cardíacas. Los criterios de Framingham (Tabla 18-5) son de utilidad porque ordenan por categoría de importancia los hallazgos clínicos asociados a insuficiencia cardíaca. Han demostrado tener una buena sensibilidad y valor predictivo positivo, aunque tienen como limitación una baja especificidad diagnóstica.

Radiografía de tórax. El aumento de tamaño de la silueta cardíaca con una relación cardiotorácica aumentada (> 0,5) es un signo mayor de los criterios de Framingham; contribuye al diagnóstico de insuficiencia cardíaca, pero su ausencia no la excluye. La congestión venosa pulmonar es un signo de anormalidad de la función cardíaca, especialmente cuando se reconocen imágenes opacas intersticiales, basales, periféricas de > 2 cm, llamadas líneas B de Kerley. Se puede encontrar derrame pleural de cuantía variable. La máxima expresión clínica de la IC congestiva, el edema pulmonar agudo, también se puede observar en el distrés respiratorio del adulto, llamado también edema pulmonar no cardiogénico, secundario a septicemia, pancreatitis, aspiración gástrica, infecciones graves bacterianas o virales, entre otras causa (ver p. 582). La radiografía puede ayudar en el diagnóstico diferencial de la disnea al detectar causas alternativas de origen respiratorio.

Electrocardiograma. Es poco probable encontrar un ECG completamente normal en un paciente con IC. Se debe buscar signos de hipertrofia ventricular izquierda, signos de agrandamiento de cavidades cardíacas y los hallazgos propios de la enfermedad coronaria. Es un buen método para detectar arritmias auriculares y ventriculares.

Ecocardiograma. Es uno de los exámenes de apoyo diagnóstico más importante y también útil en el seguimiento del paciente para evaluar la respuesta terapéutica médica y quirúrgica. Es indispensable para valorar la función cardíaca sistólica y diastólica, determinar las dimensiones de las cavidades cardíacas, anomalías estructurales y funcionales valvulares, anomalías pericárdicas, existencia de hipertensión pulmonar y trastornos segmentarios de la motilidad ventricular.

Péptidos natriuréticos. Durante largo tiempo se consideró que el diagnóstico de insuficiencia cardíaca era exclusivamente clínico. Actualmente, la medición de la concentración plasmática de ciertos péptidos natriuréticos, especialmente el péptido natriurético tipo B (BNP) y el péptido natriurético tipo pro B, N terminal (NT-pro BNP), es de ayuda en el diagnóstico de IC, ya sea por disfunción sistólica o diastólica. Un valor normal o bajo de estos péptidos, en ausencia de tratamiento de insuficiencia cardíaca, indica que la probabilidad de IC como causa de los síntomas es muy baja y es innecesario realizar pruebas diagnósticas adicionales.

Su determinación también tiene importancia en la evaluación pronóstica y contribuye a la monitorización del tratamiento. Por ejemplo, en pacientes hospitalizados la disminución significativa en los valores de este examen al momento del alta, comparado con los del ingreso, se correlaciona con una menor incidencia de rehospitalización.

TAPONAMIENTO CARDÍACO

F. Florenzano • G. Chamorro

Se denomina **taponamiento cardíaco** a la restricción del llene cardíaco debida a la acumulación anormal de líquido intrapericárdico. El principal trastorno circulatorio del taponamiento es una restricción de la expansión diastólica de los ventrículos por el derrame pericárdico. En condiciones normales este líquido no sobrepasa los 50 mL; pero, si aumenta en forma rápida, basta con poco más de 200 mL acumulados para que se produzca taponamiento agudo. En cambio, la acumulación lenta permite que el pericardio se distienda y llegue a tolerar en ocasiones más de litro y medio de líquido antes de que aparezcan las manifestaciones clínicas del taponamiento.

Las alteraciones hemodinámicas que de esto derivan, incluyen:

- Aumento de la presión auricular derecha y ventricular derecha en diástole.
- Disminución de la eyección sistólica y, consecuentemente, del débito cardíaco.
- Aumento de la frecuencia cardíaca, para tratar de mantener el débito.
- Disminución de la presión arterial y, especialmente, de la sistólica (caída de la presión del pulso).

MANIFESTACIONES SEMIOLÓGICAS. SÍNTOMAS Y SIGNOS

De las alteraciones hemodinámicas señaladas derivan, a su vez, las manifestaciones semiológicas del taponamiento (Tabla 18-6).

De acuerdo a la menor o mayor severidad del taponamiento, las **manifestaciones clínicas** van desde leves hasta el colapso. Así, en el taponamiento agudo o de brusca instalación predominan estas últimas: angustia, inquietud, piel pálida, fría y viscosa, pulso filiforme, caída de la presión arterial; mientras en el taponamiento subagudo o de más lenta instalación, el cuadro parece más bien el de una insuficiencia cardíaca congestiva (disnea, ortopnea, hepatomegalia y aumento del área de matidez cardíaca). En ambos casos, destaca la repleción de las yugulares, la que aumenta en inspiración (signo de Kussmaul) y la disminución inspiratoria de la amplitud del pulso arterial (pulso paradójico), que puede ser confirmado y cuantificado por el esfigmomanómetro. También en ambos casos pueden auscultarse, ocasionalmente, roces pericárdicos, a pesar de la presencia de derrame.

Tabla 18-6. Síntomas y signos de taponamiento cardíaco

Síntomas	Signos
Disnea	Piel fría y viscosa
Ortopnea	Taquipnea
Sudor	Taquicardia
Ansiedad-inquietud	Distensión yugular
Confusión	Hipotensión
Dolor interescapular	Presión diferencial disminuida
Dolor abdominal	Latido apexiano y tonos cardíacos disminuidos
Oliguria	Hepatomegalia congestiva

El **área de matidez cardíaca** estará francamente aumentada en caso de derrame pericárdico abundante, como ocurre en casos de taponamiento de lenta instalación. Esto se va a manifestar por matidez en el segundo y tercer espacio intercostal izquierdo en posición tendida, la que desaparece al sentar al paciente; matidez que sobrepasa el choque apexiano cuando este se logra palpar; y matidez en el quinto espacio intercostal derecho (**signo de Rotch**). En ninguno de estos sitios debe existir matidez en condiciones normales. En el taponamiento agudo, por el contrario, en la mayoría de los casos no se apreciarán cambios en la matidez cardíaca.

De la misma manera, la radiología de tórax muestra poca o ninguna deformación de la silueta cardíaca en el taponamiento agudo mientras que, en los subagudos, puede revelar en radiografías seriadas un evidente aumento de la silueta en el curso de pocos días. En ambos casos, los contornos del complejo

Figura 18-3. Taponamiento cardíaco por derrame pericárdico (radiografía anteroposterior de tórax).

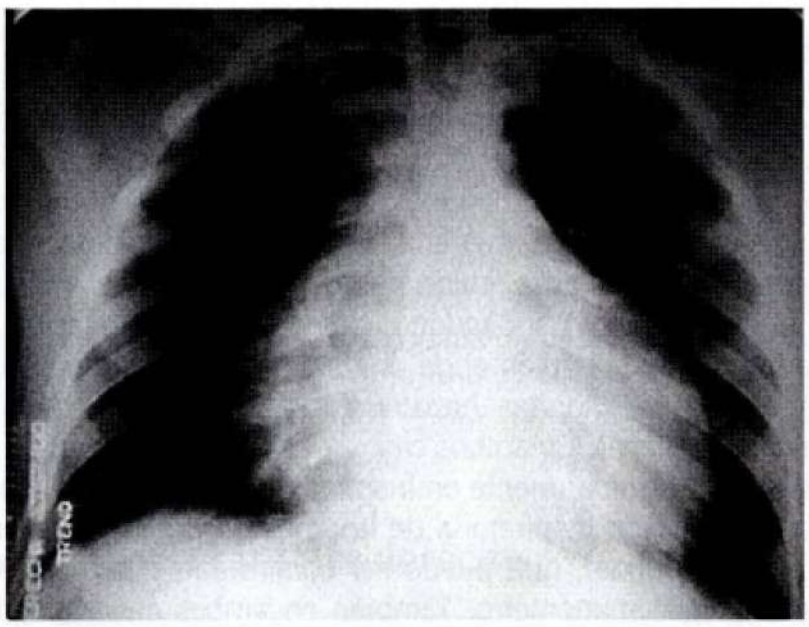

pericardio-corazón aparecen nítidos con aspecto de botellón y los campos pulmonares claros (Figura 18-3). La fluoroscopía permite comprobar disminución o incluso ausencia de latidos en los bordes.

El **electrocardiograma** se altera a menudo en estos casos, aunque no siempre, demostrando generalmente bajo voltaje y alteraciones más o menos difusas de S-T y T, atribuibles a lesiones miocárdicas subepicárdicas. Se ha señalado también la alternancia eléctrica del QRS y de la onda P (alternancia eléctrica total), la que se ha observado solamente en casos de derrame pericárdico con taponamiento cardíaco.

El **ecocardiograma** es actualmente el método no invasivo más útil para el diagnóstico de derrame pericárdico, vaya este acompañado o no de taponamiento. Cuando este último existe, el ecocardiografista puede advertir colapso parcial o avanzado de la aurícula derecha, y eventualmente de la cavidad ventricular derecha. También se puede encontrar variación del volumen de las cámaras cardíacas con la respiración. Si se registra un aumento importante del volumen del ventrículo derecho con la inspiración y una importante disminución en la espiración, estaremos frente a las alteraciones fisiopatológicas que subyacen al pulso paradójico (ver *Pulso arterial y venoso*, p. 368). La distensión de las venas cavas traducen aumento de la presión de llene de las cavidades derechas y la presencia de variaciones respiratorias de las curvas de llene mitral y tricuspídeo revelan la fisiopatología del pulso paradójico.

Aunque la ecocardiografía da información valiosa, finalmente, es la clínica la que debe decidir en gran medida si existe o no taponamiento.

CAUSAS

En la Tabla 18-7 se muestran las diversas causas de taponamiento cardíaco. Una causa frecuente de taponamiento cardíaco la constituyen las neoplasias (tumores primarios o metastásicos) y la insuficiencia renal crónica en diálisis. En los hospitales en los cuales se hacen muchos procedimientos intervencionales percutáneos cardíacos no son infrecuentes los taponamientos cardíacos por hemopericardio.

Tabla 18-7. Causas de taponamiento cardíaco

Hemopericardio	
Herida penetrante torácica	
Rotura pared libre postinfarto miocardio	
Poscirugía cardíaca	
Durante intervención percutánea coronaria o cardíaca	
Aneurisma disecante roto al pericardio	
Tratamiento anticoagulante en derrame pericárdico	
Pericarditis exudativa	
Infecciosas:	Tuberculosis Virales Piógenas
No infecciosas:	Idiopáticas Lupus eritematoso diseminado y otras mesenquimopatías Tumores primarios y metastásicos Posradiación Uremia crónica en diálisis Daño corazón postinfarto (síndrome de Dressler) y pospericardiotomía
Miscelánea:	Sarcoidosis Histoplasmosis

El taponamiento cardíaco es una complicación grave, que pone en riesgo la vida del enfermo, por lo cual constituye una emergencia que es necesario conocer para poder solucionarlo oportunamente. Debe recordarse que si el pericardio está fibrosado, o por cualquier otro motivo se ha hecho no distensible, el cuadro de taponamiento puede aparecer con una acumulación anormal relativamente pequeña de líquido. Del mismo modo, basta vaciar una escasa cantidad de líquido pericárdico para obtener alivio inmediato y alejar el peligro de colapso a que expone el taponamiento agudo. La pericardiocentesis, además de esta indicación urgente, es muy útil para investigar la etiología del derrame.

Para efectuar la pericardiocentesis, la vía subxifoidea (entre el apéndice xifoides y el reborde costal izquierdo) es la más utilizada en la actualidad. Se debe anestesiar adecuadamente el sitio a puncionar y observar en todo momento la más rigurosa asepsia. Es preferible evacuar todo el líquido pericárdico que sea posible en forma segura, para lo cual ayuda ingresar a la cavidad pericárdica en forma transitoria un catéter atraumático. Se deben enviar muestras para exámenes bacteriológicos, virales, de células neoplásicas y otros que sean pertinentes.

Observaciones clínicas. Conviene tener presente la posibilidad de taponamiento cardíaco cada vez que aparezca un cuadro de insuficiencia cardíaca de rápida instalación y con yugulares distendidas, especialmente si aparece: 1) después de cirugía a corazón abierto; 2) después de retirar un marcapaso epicárdico, especialmente si el hematocrito

ha descendido bruscamente; o 3) durante intervenciones percutáneas: angioplastia coronaria, biopsia endomiocárdica, punción transeptal, etcétera.

Si bien entre los signos que ya revisamos, destacamos la importancia del **pulso paradójico** (ver *Pulso arterial y venoso*, p. 368), hay que recordar que este no es patognomónico, ya que se presenta también en crisis de obstrucción de vías respiratorias altas o bajas, en embolia pulmonar masiva, obesidad extrema; además, resulta muy difícil de apreciar en presencia de arritmias como la taquiarritmia por fibrilación auricular o de polipnea (respiración rápida y superficial).

El diagnóstico correcto y una pericardiocentesis oportuna, pueden salvar una vida en caso de taponamiento cardíaco agudo.

SHOCK

R. Kauffmann

El *shock* es un síndrome complejo originado por múltiples causas. El denominador común es una falla del sistema circulatorio que determina, por una parte, un aporte inadecuado de oxígeno y nutrientes a los tejidos y, también, una remoción insuficiente de los productos de desecho que se originan por el metabolismo celular. Si estas alteraciones persisten llevan al daño de la célula, al compromiso de múltiples órganos o sistemas y, eventualmente, a la muerte.

La definición del *shock* actualmente se orienta hacia un estado de insuficiente oxigenación tisular más que a un estado de déficit circulatorio con hipotensión. En efecto, si los mecanismos compensatorios son eficientes, un paciente puede estar en *shock* y mantener una presión arterial en rangos normales.

El cuadro inicial del *shock* tiene un espectro variable y está determinado por las características clínicas propias de la enfermedad desencadenante. En la medida que el síndrome progresa se observan patrones comunes en la mayoría de los casos que, finalmente, terminan con un compromiso denominado multisistémico o multiorgánico.

Los síntomas y signos generales que suelen estar presentes en el estado de *shock* se muestran en la Tabla 18-8; y los mecanismos y causas más importantes de *shock* en la Tabla 18-9.

Tabla 18-8. Síntomas y signos generales que suelen estar presentes en el estado de *shock*

Hipotensión arterial
Ansiedad, inquietud o agitación
Piel pálida, fría y pegajosa
Sudoración profusa
Pulso rápido y débil
Respiración rápida y superficial
Labios y uñas cianóticos
Dolor torácico
Oliguria
Mareos
Compromiso de conciencia

Tabla 18-9. Clasificación y causas de *shock*

Hipovolémico	
Hemorragia aguda Depleción de volumen severa Quemaduras	
Cardiogénico	
Causas miocárdicas	Infarto agudo de miocardio Miocardiopatía dilatada Miocarditis
Causas mecánicas	Insuficiencia mitral o aórtica aguda
Causas arrítmicas	Taquicardia ventricular o supraventricular de alta frecuencia Bradicardias severas
Causas obstructivas extracardíacas	Taponamiento cardíaco Tromboembolismo pulmonar masivo
Distributivo o vasogénico	
Séptico Anafiláctico Pancreatitis Sobredosis de drogas Neurogénico	

SHOCK HIPOVOLÉMICO

Se produce por una reducción del volumen sanguíneo o plasmático circulante (hipovolemia). En caso de hemorragia, esta puede ser clínicamente evidente, por ejemplo, cuando el paciente presenta hematemesis o melena secundaria a una hemorragia digestiva masiva, o cuando se producen lesiones de vasos arteriales o venosos externos en caso de un traumatismo. Sin embargo, el sitio de sangrado puede inicialmente no ser aparente, por ejemplo, hemotórax en casos de contusión torácica o hemoperitoneo por rotura traumática del bazo. Otras causas frecuentes de hipovolemia son: la pérdida de volumen por vómitos o diarrea (especialmente en edades extremas: lactantes y ancianos) y deshidratación. En las quemaduras extensas se produce pérdida al exterior de plasma en la superficie de la piel afectada.

Manifestaciones clínicas. Una pérdida del 15% del volumen sanguíneo total suele pasar inadvertida. Se puede observar taquicardia de reposo, en un comienzo solo en la posición de pie, o taquicardia ortostática, con un incremento en 20 latidos al adoptar la posición de pie desde el decúbito. Un sangrado del 20% al 25% del volumen total determina una hipotensión ortostática, con reducción de por lo menos 15 mmHg de la presión arterial sistólica. Para su evaluación, se compara la presión arterial en decúbito con la presión obtenida con el paciente sentado en el borde de la cama con los pies colgando. La medición solo levantando la cabecera de la cama es insuficiente. Con pérdidas del 30% al 40% del volumen puede haber hipotensión en decúbito y oliguria (producción < 20 mL orina hora). Pérdidas mayores producen hipotensión profunda, pulso imperceptible,

compromiso de conciencia, dificultad respiratoria, colapso circulatorio y riesgo vital.

La anemia secundaria a la pérdida de sangre determina palidez de piel y mucosas. El déficit de volumen activa el sistema simpático observándose taquicardia y, la vasoconstricción periférica produce cambios en la piel, como sudoración y frialdad. La inspección del cuello muestra que las yugulares están colapsadas.

SHOCK CARDIOGÉNICO

Es el resultado de una depresión severa de la función cardíaca. Las causas más frecuentes son: el compromiso miocárdico por infarto agudo de miocardio con una pérdida de la masa ventricular mayor del 40%; causas mecánicas cardíacas: insuficiencia mitral o aórtica aguda, estenosis aórtica severa; causas arrítmicas: taquicardia de alta frecuencia o bradicardia extrema; causas obstructivas extracardíacas que interfieren con el llenado ventricular: taponamiento cardíaco, tromboembolismo pulmonar masivo (Tabla 18-9).

La inestabilidad de los signos vitales hace aconsejable que estos pacientes sean manejados en unidades de cuidados intensivos para una monitorización de parámetros hemodinámicos que reflejan el estado del sistema cardiovascular.

Del punto de vista fisiopatológico, la manifestación inicial es una caída significativa del volumen expulsivo del corazón y la respuesta compensatoria es el aumento de la resistencia vascular periférica mediada por sustancias vasopresoras endógenas como norepinefrina y la angiotensina I. El efecto útil es el aumento de la contractibilidad cardíaca y una mejoría hemodinámica, pero por otro lado, producen aumento del consumo de oxígeno, marcada reducción de la perfusión tisular, además de efectos cardiotóxicos y proarrítmicos indeseables que perpetúan o agravan el estado de *shock*. Últimamente se ha señalado que la combinación de gasto cardíaco bajo y resistencia vascular aumentada no ocurre en todos los pacientes con *shock* cardiogénico. La vasodilatación puede ser el fenómeno predominante en algunas etapas del *shock* cardiogénico. La explicación de este hecho se debe al denominado síndrome de respuesta inflamatoria sistémica que se asocia a concentraciones elevadas de citoquinas, especialmente interleuquina-6 y de óxido nítrico que determinan una vasodilatación inapropiada con reducción de las presiones de perfusión sistémica y coronaria.

Manifestaciones clínicas. A través del examen, se puede establecer una aproximación del estado fisiopatológico del paciente en forma no invasiva. De gran utilidad es evaluar el estado de llene de las yugulares. En el *shock* cardiogénico es frecuente encontrar una hipertensión venosa yugular, lo que señala que las presiones que llenan el corazón derecho o izquierdo están aumentadas. Estos pacientes cursan habitualmente con hipotensión arterial sistólica < 80 mmHg como indicador de un índice cardíaco disminuido que, en general, se observa por debajo de 1,8 L/min/m^2 (normal: 2,3 a 3,5 L/min/m^2). La caída del gasto determina una disminución de la perfusión visceral: a nivel renal se manifiesta con oliguria y, a nivel cerebral, con cambios en el estado de consciencia con desorientación, agitación o sopor. La activación simpática produce taquicardia, sudoración y fenómenos de redistribución del flujo sanguíneo, con vasoconstricción periférica, frialdad, palidez y disminución del llene capilar ungueal. Estos signos pueden ser insuficientes para un tratamiento apropiado y es necesario una monitorización invasiva con el uso de cateterización de la arteria pulmonar (catéter de Swan-Ganz) para mediciones directas del índice cardíaco y presiones del corazón derecho y presión capilar pulmonar, que refleja la presión de llene ventricular izquierdo.

SHOCK DISTRIBUTIVO O VASOGÉNICO

Está determinado por diferentes causas y el efecto común es una reducción marcada de la resistencia vascular periférica por pérdida del tono vascular (vasoplejía) e hipotensión arterial; el gasto cardíaco puede ser normal o alto, pero la perfusión de los tejidos es ineficaz por la hipoxia tisular correspondiente y acidosis láctica, la estasis sanguínea y la exudación pueden conducir a hipovolemia secundaria, disminución del retorno venoso y caída secundaria del volumen minuto cardíaco. Esto ocurre por ejemplo, en el *shock* séptico, *shock* anafiláctico y *shock* neurogénico.

SHOCK SÉPTICO

Es un estado circulatorio anormal que se expresa por la existencia de un proceso inflamatorio con compromiso sistémico. Cabe señalar que esta respuesta de tipo inflamatorio también puede ocurrir por causas no infecciosas, por ejemplo, en una pancreatitis o reacción a drogas. Se ha identificado que los mediadores sistémicos de la sepsis son proteínas denominadas citoquinas, liberadas por los macrófagos y los monocitos circulantes en respuesta a la infección o a la inflamación. Algunas sustancias de la pared celular de las bacterias, como las endotoxinas, pueden estimular la liberación de citoquinas.

Manifestaciones clínicas. La taquipnea, taquicardia y la fiebre son hallazgos comunes en etapas precoces; tardíamente, el paciente puede presentarse con hipotermia. Cuando el cuadro no se logra controlar, se comprometen en forma progresiva múltiples órganos como: pulmones, riñones, hígado y el sistema nervioso central. El compromiso de dos o más órganos se denomina falla multiorgánica. El compromiso pulmonar más frecuente es el síndrome de distrés respiratorio del adulto (ver p. 263) que consiste en el daño endotelial de los capilares pulmonares, resultando en un cuadro indistinguible del edema agudo pulmonar cardiogénico. El compromiso renal puede manifestarse como una insuficiencia renal aguda oligúrica o no oligúrica. El daño del hígado es el de una ictericia de tipo colestásica progresiva, con elevación leve de las transaminasas y marcada de la bilirrubina y de las fosfatasas alcalinas. El compromiso del sistema nervioso central se expresa como un trastorno de conciencia (agitación psicomotora y luego depresión del sensorio progresiva hasta el coma). Los cambios circulatorios iniciales se caracterizan por un patrón hiperdinámico con taquicardia, fiebre, vasodilatación y gasto cardíaco elevado. El paciente se puede apreciar con aumento de la temperatura de la piel, rubicundez, pulso rápido y "saltón", para evolucionar en etapas más tardías a un patrón similar a un *shock* cardiogénico.

SHOCK ANAFILÁCTICO

El *shock* anafiláctico es una manifestación alérgica grave, potencialmente letal, y ocurre en segundos o minutos tras la exposición del alérgeno. El diagnóstico se realiza con la historia y el examen físico; no hay tiempo ni exámenes específicos que justifiquen un retardo del tratamiento.

El término anafilaxia se utiliza para describir las reacciones mediadas por anticuerpos, como la inmunoglobulina E. El paciente tiene que haber tenido un contacto previo con el antígeno o alérgeno, lo que produce en su organismo las inmunoglobulinas específicas para esta sustancia, etapa conocida como sensibilización. La exposición posterior del sujeto al alérgeno reacciona con sus anticuerpos preformados y se liberan a nivel celular compuestos químicos llamados mediadores, por ejemplo la histamina, determinando la reacción anafiláctica.

Las sustancias que pueden producir una reacción anafiláctica son numerosas (Tabla 18-10) y a veces el alérgeno no puede ser identificado.

Este cuadro puede ocurrir a cualquier edad y entre los factores gatillantes más frecuentes destacan los alimentos y, por el uso creciente, los medicamentos. En el ambiente hospitalario puede ocurrir después de la administración de drogas, medios de contraste y productos derivados del plasma. Los pacientes con asma y eccema tienen mayor riesgo que la población general.

Manifestaciones clínicas. Por lo general, después de transcurridos un par de minutos de exposición del alérgeno aparecen síntomas y signos derivados del compromiso de la vía aérea superior, de la respiración, de la circulación y de la piel (Tabla 18-11). Los síntomas son más precoces cuando el alérgeno ingresa al organismo por vía intravenosa comparado con picaduras de insectos y, más tardío, cuando la vía es digestiva.

Las manifestaciones de compromiso de la vía aérea son consecuencia del edema de la lengua, de la faringe y de la laringe. El paciente presenta dificultad para respirar y tragar, la voz es disfónica y si el cuadro avanza puede aparecer estridor que es un ruido inspiratorio de tonalidad alta. Las alteraciones respiratorias, derivadas de la broncoobstrucción son: polipnea, disnea de intensidad variable, puede ser sibilante. En casos de progresión al edema pulmonar el paciente se aprecia angustiado, críticamente enfermo, con confusión mental secundaria a la hipoxia, la cianosis es un signo tardío y finalmente puede ocurrir un paro respiratorio.

Las lesiones en la piel, en las mucosas o en ambas, son frecuentes y se presentan en hasta en el 80% de los casos y pueden ser las primeras manifestaciones. El eritema ocurre en forma generalizada o afecta escasas áreas de la piel. Puede asociarse a pápulas pruriginosas (urticaria) de coloración pálida, rosada o roja, de diferente tamaño y localizadas en cualquier parte del cuerpo.

Los cambios circulatorios predominantes son la vasodilatación periférica y la hipovolemia; esta última se produce por el aumento de la permeabilidad capilar y la consiguiente salida de líquido desde el espacio intravascular.

Considerando la gravedad de este cuadro es necesario un diagnóstico precoz basado en los criterios de la Tabla 18-12 establecidos por el Consejo de Resucitación del Reino Unido.

Tabla 18-10. Sustancias que pueden desencadenar reacción anafiláctica

Medicamentos
Antibióticos, medios de contraste
Venenos o picaduras de insectos
Mordeduras de hormigas, abejas, avispas
Alimentos
Mariscos, pescados, huevos, nueces, maní, frutas, chocolate
Transfusiones de sangre y derivados, vacunas, antitoxina tetánica
Otros
Látex, tinturas, pólenes

Tabla 18-11. Síntomas y signos del *shock* anafiláctico

Cardiovasculares
Taquicardia
Palpitaciones
Hipotensión o colapso circulatorio
Respiratorios
Disnea
Broncoespasmo
Edema en labios, lengua, faringe y laringe
Estridor
Cianosis
Tos
Esputos teñidos de sangre
Cutáneos
Urticaria
Prurito
Eritema o palidez de la piel
Gastrointestinales
Cólicos abdominales
Náuseas
Vómitos
Diarrea

Tabla 18-12. Criterios para el diagnóstico de anafilaxia

Una reacción anafiláctica es probable cuando se presentan estos tres criterios
1. Problemas de la vía aérea y/o respiración y/o circulatorios
2. Cambios en la piel y/o mucosas ((enrojecimiento, urticaria, angioedema)
3. Apoya el diagnóstico el antecedente de exposición a un alérgeno conocido por el paciente

Hay que tener presente que los cambios de piel y mucosa pueden ser leves o estar ausentes y, ocasionalmente, pueden ser dominantes los síntomas digestivos como vómitos, dolor abdominal e incontinencia

SHOCK NEUROGÉNICO

Este tipo de *shock* se produce por compromiso del sistema nervioso central y el fenómeno fisiopatológico es la pérdida del tono del sistema simpático que determina vasodilatación arterial con hipotensión arterial y también vasodilatación venosa con disminución del retorno circulatorio al corazón. Es uno de los pocos casos de *shock* que puede cursar con bradicardia desde sus etapas iniciales debido a que la actividad parasimpática no tiene oposición. También se ha descrito una incapacidad para la regulación de la temperatura corporal.

Otra causa de *shock* neurogénico son las lesiones de la médula espinal que se reconocen por la historia de traumatismo y en el examen por una parálisis fláccida, insensibilidad y ausencia de actividad refleja por debajo del nivel de la injuria.

En la Tabla 18-13 se esquematizan los mecanismos fisiológicos del *shock*.

Tabla 18-13. Fisiopatología del *shock*

Mecanismo fisiológico	Patologías
Disminución de la precarga	Disminución del volumen intravascular
	Hemorragias Pérdida de otros fluidos Fármacos (sedantes, opiáceos)
Dificultad para el llene cardíaco	Neumotórax a tensión
	Ventilación con presión positiva Taponamiento cardíaco Pericarditis constrictiva Alteración de la distensibilidad y cambio de la geometría vertical Pérdida de la sincronía auricular Taquiarritmias
Aumento de la poscarga	Estenosis aórtica severa Tromboembolismo pulmonar
	Disminución de la contractilidad
	Infarto agudo de miocardio Miocarditis Miocardiopatías Tóxicos
Disfunción cardíaca	Flujo regurgitante
	Comunicación interventricular Insuficiencia valvular aguda Bradicardia extrema
Descenso de la resistencia vascular periférica	Sepsis Anafilaxia Lesión medular Fármacos vasodilatadores

CAPÍTULO 19

Síndromes vasculares periféricos

F. Valdés

INSUFICIENCIA ARTERIAL PERIFÉRICA

El sistema arterial permite la distribución de la sangre oxigenada a todos los órganos y tejidos. Está formado por una red de vasos de paredes elásticas y de calibre decreciente (arterias y arteriolas), que está sujeta a modificaciones regulatorias (vasodilatación y vasoconstricción), que permiten entregar mayor flujo a las áreas de mayor requerimiento, sea este transitorio o permanente. La interrupción parcial o total, gradual o súbita, del suministro de sangre arterial a un órgano o segmento del cuerpo, producirá grados variables de isquemia, lo que determinará fallas en el funcionamiento del área afectada (ej.: una extremidad, el cerebro o el corazón) y, eventualmente, la muerte celular por hipoxia.

Las causas más frecuentes de obstrucción arterial se señalan en la Tabla 19-1.

Tabla 19-1. Causas de obstrucción arterial

Embolia
Trombosis
Traumatismo
Disección
Ateroma

Insuficiencia arterial aguda

Si ocurre una obstrucción arterial en forma súbita (es el caso típico de una embolia arterial), se interrumpe en forma brusca el suministro de oxígeno a los tejidos distales a la obstrucción. Si no hay una red colateral competente, los síntomas se precipitan rápidamente aumentando de intensidad en minutos a horas, de distal hacia proximal, hasta presentarse una alteración de la sensibilidad y de la movilidad en los casos más severos o prolongados, por compromiso isquémico de los nervios periféricos de la extremidad. El síndrome de obstrucción arterial aguda de una extremidad se compone de seis elementos típicos, dependiendo del tiempo de evolución: inicialmente, dolor, palidez, ausencia de pulsos, luego parestesias, paresia y frialdad (poiquilotermia) (Tabla 19-2). Estos síntomas y signos se instalan gradualmente según la localización y la magnitud de la obstrucción (Figura 19-1).

Tabla 19-2. Síntomas y signos de obstrucción arterial aguda

Dolor
Palidez
Ausencia de pulsos
Parestesias
Paresia
Frialdad (poiquilotermia)

Figura 19-1. Isquemia aguda del pie derecho por obstrucción aguda reciente de la arteria poplítea (embolia). Obsérvese la marcada palidez del pie derecho.



Embolia. Una obstrucción aguda puede ser causada por un trombo o coágulo formado a distancia del vaso afectado, el que es arrastrado por el torrente sanguíneo, impacta y obstruye la arteria en un punto en que el diámetro del vaso es menor, lo que generalmente ocurre en las bifurcaciones u origen de ramas. Este fenómeno de migración de trombo se denomina embolia, y dicho trombo se puede formar dentro de las cavidades

Tabla 19-3. Fuentes posibles de embolias arteriales

Valvulopatía mitral o aórtica con dilatación auricular izquierda y fibrilación auricular
Trombo adherido a la pared ventricular izquierda dañada por infarto del miocardio
Prótesis valvulares cardíacas
Endocarditis bacteriana
Tumores intracardíacos (ej.: mixoma)
Trombo adherido a la pared aórtica enferma (ej.: aneurisma o ateroma ulcerado)
Trombo de origen venoso en paciente con defecto del tabique interauricular (embolia paradojal)

Tabla 19-4. Causas de trombosis arterial

Daño o injuria de la pared arterial
Ateroesclerosis obliterante
Enfermedades del colágeno
Enfermedades mieloproliferativas
Disproteinemias
Trombofilias

izquierdas del corazón, en la pared enferma de la aorta o sus ramas y, excepcionalmente, en el lado venoso de la circulación, pasando al lado arterial a través de un defecto en el tabique del corazón que separa el lado derecho del lado izquierdo: embolia paradojal (Tabla 19-3).

Trombosis. Una obstrucción aguda causada por un trombo originado *in situ* es llamada trombosis arterial y generalmente, se asocia a la existencia de algún grado de daño de la pared arterial subyacente (por ejemplo, ateroesclerosis). En casos excepcionales, la causa de la trombosis radica no en la pared arterial sino en un estado de hipercoagulabilidad como ocurre en las trombofilias, trastornos congénitos o adquiridos, de la coagulación sanguínea.

La mayoría de las obstrucciones arteriales agudas son de naturaleza embólica (Tabla 19-3). El 50% de las embolias afecta los vasos de las extremidades inferiores y, menos del 15%, compromete las extremidades superiores. En Tabla 19-4 se detallan algunas causas de trombosis arterial.

Laboratorio vascular no invasivo. El laboratorio vascular no invasivo complementa la información clínica obtenida a través de la semiología. El índice sistólico tobillo/brazo objetiva la severidad de una obstrucción arterial (Figura 29-213); la pletismografía, registro que grafica el volumen arterial en un segmento específico de la extremidad, mostrará la repercusión funcional y la altura a la cual ha ocurrido la obstrucción. La ecografía-Doppler muestra las características de la pared arterial e informa sobre el flujo en el punto seleccionado de la arteria (Figura 19-2). En el caso de la insuficiencia arterial de las extremidades, la ecografía-Doppler es menos costo/efectiva que las demás técnicas ya mencionadas, ya que requiere tecnología más sofisticada y cara, además de personal entrenado. Esto adquiere especial relevancia en las obstrucciones arteriales agudas, en la que el tiempo de demora en aliviarla puede dañar en forma irreversible los tejidos de la extremidad afectada.

Insuficiencia arterial crónica

En el caso de las extremidades, la obstrucción gradual de los troncos arteriales reducirá el aporte de oxígeno a los músculos, lo que se manifestará característicamente durante el período de mayor requerimiento energético, vale decir, durante el ejercicio, causando la llamada claudicación intermitente (*claudicare* = cojear). Esta es una sensación dolorosa referida como pesadez o calambre de los músculos afectados, la que aparece gradualmente durante el ejercicio, va aumentando en intensidad hasta el punto en que impide la marcha (impotencia funcional). Las molestias desaparecen completamente con el reposo y

Figura 19-2. Ecotomografía-Doppler color de la vena y arteria femoral.

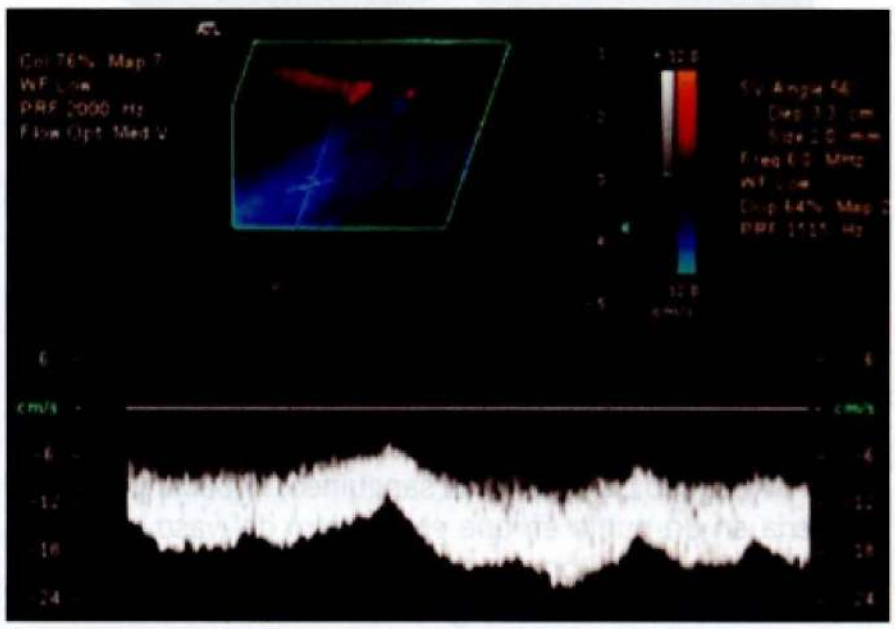

Vena femoral común

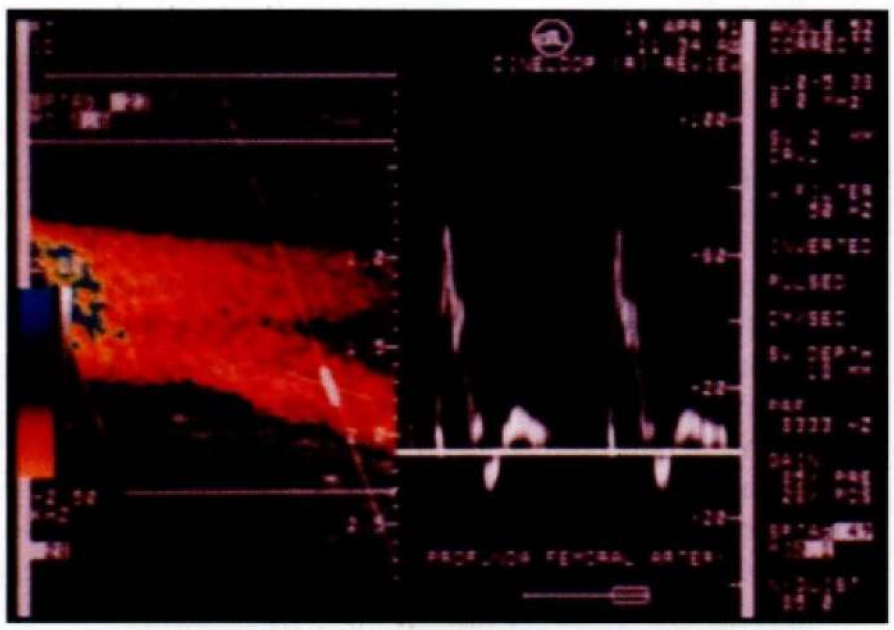

Arteria femoral

se presentan de la misma forma cada vez que la extremidad afectada desarrolla el mismo grado de ejercicio, requiriendo el mismo aporte de oxígeno. Si la obstrucción afecta las arterias distales de la pierna (como ocurre en pacientes diabéticos o en la tromboangeítis obliterante), la claudicación será referida a los músculos de la bóveda plantar del pie. Si la afectada es la arteria del muslo (arteria femoral superficial), la claudicación afectará principalmente a la pantorilla. Si la obstrucción compromete la bifurcación de la aorta y las arterias ilíacas, esta afectará la irrigación de ambas extremidades inferiores (musculatura de las nalgas, muslos y pantorrillas) y la claudicación se asociará a impotencia sexual, constituyendo el síndrome de Leriche.

La distancia que el paciente alcanza a caminar antes de iniciar los síntomas se llama distancia de claudicación. Este es un antecedente importante ya que permite anticipar la severidad de la obstrucción arterial: si la claudicación se presenta a los pocos metros representa una mayor gravedad y peor pronóstico que si se presenta a las 4 o 5 cuadras o solo al apurar el paso. Cabe mencionar que la claudicación intermitente puede aumentar con el frío, al caminar en subida o si hay anemia. Con el ejercicio periódico la distancia de claudicación puede mejorar por el desarrollo gradual de una red vasos colaterales, base del tratamiento inicial de la insuficiencia arterial crónica de las extremidades inferiores.

Cuando la obstrucción arterial es muy extensa, la irrigación tisular puede ser insuficiente, incluso en reposo, por lo que aparecerá dolor en las áreas más distales de la extremidad (ortejos, pie), y/o en las zonas de apoyo (maléolos, talón, etc.) donde la perfusión es más crítica. Este dolor que se presenta durante el reposo, y característicamente a una o dos horas de iniciado el descanso en decúbito, se denomina dolor de reposo y es un síntoma de isquemia crítica, vale decir, un aviso de amenaza de la viabilidad de la extremidad. El dolor ya no es muscular, sino que es referido a la piel y zonas subyacentes. El dolor en reposo desaparece o se alivia con la "ayuda" de la presión hidrostática, que se genera al permanecer en posición vertical, sentada o de pie. Por lo tanto, el paciente despierta por dolor y aprende a dormir con la pierna "colgando" para facilitar la irrigación. El dolor de reposo es también la antesala de la formación de úlceras isquémicas (heridas muy dolorosas que no sanan en forma espontánea) y de la necrosis o la gangrena (muerte de tejido).

La obstrucción arterial crónica se acompaña de cambios típicos en el examen de la piel y de los fanéreos (cambios tróficos): la piel se hace más delgada y brillante, los pelos y uñas crecen más lentamente, el llene capilar demora más y la extremidad está más fría. Al elevar la pierna, el pie adquiere una palidez extrema y, al bajarla, una rubicundez fría producto de la vasodilatación compensatoria. Distal a la obstrucción, no se palpan los pulsos o están disminuidos y la presión sistólica muestra una caída importante en el tobillo (índice tobillo/brazo y pletismografía muy alterados).

Entre los factores predisponentes más importantes para la obstrucción arterial crónica están el consumo de tabaco, el colesterol plasmático elevado, la diabetes *mellitus* y la presión arterial persistentemente alta (Tabla 19-5). La enfermedad más frecuente que produce este mal es la ateroesclerosis obliterante. La tromboangeítis obliterante (enfermedad de Buerger), aunque es de rara ocurrencia, afecta predominantemente a hombres más jóvenes y adictos al cigarrillo. Naturalmente, la corrección o supresión de los factores predisponentes, disminuye el riesgo de sufrir estas enfermedades o de su progresión.

Tabla 19-5. Factores predisponente s de obstrucción arterial crónica

Tabaquismo
Hiperolesterolemia
Diabetes *mellitus*
Hipertensión arterial crónica

INSUFICIENCIA VENOSA

El sistema venoso está constituido por una red de vasos confluyentes, de paredes delgadas, que se inicia desde la malla capilar en la periferia. Su calibre es creciente y transporta la sangre de regreso al corazón para su reoxigenación y distribución. En el sistema venoso la presión es muy baja y está sometida a la presión hidrostática, por lo que, en posición de pie, la presión es fisiológicamente mayor en el tobillo que en el muslo (sobre los 80 mmHg para un adulto de estatura normal, a nivel del tobillo). Para evitar el reflujo por efecto de la gravedad, las venas de las extremidades contienen en su interior cada cierta distancia, unas pequeñas y delicadas válvulas de dos velos.

Gran parte de la red venosa se extiende por los espacios profundos del cuerpo (sistema venoso profundo). En las extremidades inferiores existen plexos venosos dentro de los paquetes musculares que actúan como bomba propulsora. Las venas profundas retornan el 90% de la sangre venosa, y menos del 10% retorna por la red superficial bajo la piel (sistema venoso superficial). Entre las redes superficial y profunda hay conexión por medio de venas comunicantes, siendo el flujo venoso normal en dirección centrípeta y de superficial a profundo.

El flujo de retorno venoso puede ser impedido parcial o totalmente por: trombosis (formación de coágulos), falla del sistema valvular antirreflujo o por compresión extrínseca (ej.: por un tumor pelviano); cualquiera de dichas situaciones determina una falla o insuficiencia venosa, con aumento persistente de la presión dentro de la red, lo que se traduce en la dilatación venosa, formación de edema (aumento del agua intersticial) lo que afecta a los músculos, tejidos de sostén, tejido subcutáneo y piel. La congestión venosa a nivel muscular produce un aumento de la tensión intramuscular y, a nivel superficial, puede inducir un cambio del tinte de la piel (cianosis) por sobrecarga de la red venocapilar cutánea con sangre desaturada.

La trombosis venosa aguda puede afectar venas del sistema superficial, profundo o de ambos. En la trombosis venosa superficial se produce inflamación de la pared venosa y del tejido que la rodea, observándose un cordón enrojecido, doloroso y de mayor consistencia a la palpación (tromboflebitis superficial), que sigue el trayecto de la vena afectada. La flebitis superficial ocurre en venas previamente normales, por una lesión traumática (ej.: inyecciones intravenosas), o como manifestación de otras enfermedades (ej.: cáncer, trombofilias o en la enfermedad de

Buerger). También puede ocurrir en venas anormalmente dilatadas (várices), llamándose en este caso várico-flebitis.

Cuando la trombosis afecta las venas profundas, dependiendo de la ubicación y calibre de los vasos obstruidos, esta puede ocurrir libre de síntomas (flebotrombosis asintomática) o generar un síndrome de trombosis venosa profunda (tromboflebitis profunda), caracterizado por: dolor secundario a la congestión y tensión muscular (a veces calambre doloroso), aumento de volumen de la extremidad afectada por edema progresivo ("retención" de líquido intersticial), aumento visible de la red venosa subcutánea y coloración cianótica de la piel. A la palpación, las masas musculares están tensas y sensibles. En el caso de la pantorrilla, la dorsiflexión del pie provoca dolor en la pantorrilla, signo característico descrito por Homans en la tromboflebitis femoropoplítea (signo de Homans). En la trombosis aguda de troncos venosos más proximales (ilíacas, vena cava inferior), la congestión puede alcanzar gran severidad, con atrapamiento masivo de agua intersticial, lo que puede llevar a la oliguria y al *shock*. La pierna adquiere un aspecto céreo (flegmasía *cerulea dolens*). El aumento de presión intersticial puede llegar a interferir con la perfusión arteriolocapilar y la oxigenación tisular, dando un color pálido (flegmasía *alba dolens*) e, incluso, producir isquemia distal en el pie y gangrena.

La ecografía-Doppler es el método de laboratorio más costo/efectivo para confirmar o descartar el diagnóstico de trombosis venosa, ya que permite ver las venas, detectar trombos en su lumen, analizar el flujo sanguíneo en tiempo real, visualizar el funcionamiento valvular, etcétera.

El aumento crónico de la presión intramuscular por insuficiencia venosa puede ser causa de dolor muscular a la marcha: claudicación venosa. En la flegmasía *alba dolens*, la interferencia con la perfusión distal puede desencadenar gangrena venosa, hallazgo ominoso asociado a la trombosis venosa que ocurre en ciertos tipos de tumores malignos (cáncer avanzado de pulmón, páncreas, estómago o próstata).

SÍNDROME POSFLEBÍTICO

El aumento crónico y sostenido de la presión venosa en las extremidades inferiores determinará cambios a nivel tisular que afectan el músculo, tejidos subcutáneos y la piel. Dicha hipertensión venosa crónica es el resultado de la obstrucción venosa propiamente tal o por la falla valvular, secuela casi inevitable de la tromboflebitis. El aumento de la presión venosa determina la formación de edema y el desarrollo en la extremidad de dilataciones venosas compensatorias (várices secundarias). Con el tiempo, la hipertensión venosa causará cambios en la piel de la zona crónicamente congestionada (dermitis hipostásica o cambios tróficos venosos), los que pueden incluir: eccema (inflamación y exudación de la piel), pigmentación (por microhemorragias), atrofia de la piel y tejidos subcutáneos e incluso úlcera en el área de máxima hipertensión venosa (Tabla 19-6). El punto de mayor presión venosa a nivel cutáneo coincide con el punto de drenaje de las venas perforantes, llamadas así ya que atraviesan ("perforan") la fascia profunda, llevando sangre de la piel del área supramaleolar directamente al sistema venoso profundo. La pigmentación puede abarcar toda la piel del tobillo dando la apariencia de una "polaina". Estos cambios ocurren en el plazo de años y se denominan síndrome posflebítico (Figura 19-3).

Tabla 19-6. Síndrome posflebítico: síntomas y signos

Edema
Várices secundarias
Cambios tróficos venosos
Dermitis hipostásica
Eccema
Pigmentación
Atrofia de la piel y tejidos subcutáneo
Úlcera

Figura 19-3. Síndrome posflebítico. Alteraciones cutáneas características: edema, pigmentación, venas varicosas secundarias.



CAPÍTULO 20

Vasculitis

L. Guzmán

Bajo la denominación de **vasculitis** se agrupa un conjunto heterogéneo de afecciones que, anatomopatológicamente, se caracteriza por inflamación y necrosis de la pared vascular, afectando vasos de distinto tamaño en diversas localizaciones; por lo que sus manifestaciones clínicas son variadas, dependen del tamaño del vaso comprometido, del mecanismo patogénico y del grado de isquemia que provocan. La vasculitis puede ser el signo clínico central de algunas enfermedades (primarias), o bien ser solo un componente en otras (secundarias).

Clasificación

Existen múltiples clasificaciones que intentan sistematizar los síndromes vasculíticos. La clasificación que mostramos en la Tabla 20-1 pretende combinar diversos factores, entre los que se destacan el tamaño del vaso lesionado, algunos elementos clínicos y las causas eventuales en el caso de las secundarias (Figura 20-1). Sin embargo, frecuentemente un cuadro clínico determinado sobrepasa los límites impuestos arbitrariamente por esta u otra clasificación, ya que muchas veces existe más de un tipo de daño afectando a diversos parénquimas, lo que hace difícil distinguir claramente las entidades que se pretende separar.

Síntomas y signos

En general, las vasculitis primarias presentan signos y síntomas multisistémicos más o menos comunes a todas ellas, que permiten sospechar el diagnóstico; su expresión clínica depende del tamaño del vaso lesionado, de los órganos o sistemas comprometidos y del grado de necrosis o infiltración vascular.

Los siguientes son algunos de los síntomas y patología más frecuentes que orientan hacia el diagnóstico (Tabla 20-2):

Fiebre y síntomas constitucionales. El 90% de los síndromes vasculíticos presentan fiebre como síntoma inicial, asociada frecuentemente a baja de peso y postración.

Poliartralgias y mialgias. También son frecuentes, particularmente en sus inicios.

Tabla 20-1. Clasificación de las vasculitis necrotizantes

Vasculitis primarias
Predominante de vasos grandes
Arteritis de Takayasu
Arteritis de la temporal
Vasculitis aislada del sistema nervioso central
Predominante de vasos medianos
Poliarteritis nodosa
Síndrome de Churg y Strauss
Granulomatosis de Wegener
Predominante de vasos pequeños
Poliarteritis nodosa microscópica
Púrpura de Schönlein-Henoch
Vasculitis leucocitoclástica cutánea
Miscelánea
Enfermedad de Buerger
Síndrome de Cogan
Enfermedad de Kawasaki
Vasculitis secundarias
Infecciosas
Asociadas a afecciones del tejido conectivo
Por drogas
Asociada a crioglobulinemia
Relacionada a afecciones malignas
Urticariales
Postrasplante de órganos
Pseudovasculitis
Mixomas, embolias de colesterol, etc.

Adaptada de: Lie JT. Arthritis and Rheumatism 1994; 37:181-86.

Lesiones de la piel. Son características y se describen desde el **púrpura palpable**, más propio de las vasculitis leucocitoclástica de pequeño vaso, hasta la aparición de extensas áreas de necrosis que, a veces, comprometen los dedos o los ortejos y sugieren obstrucción de vasos medianos y grandes.

Figura 20-1. Clasificación de la vasculitis según tipo de vaso afectado.

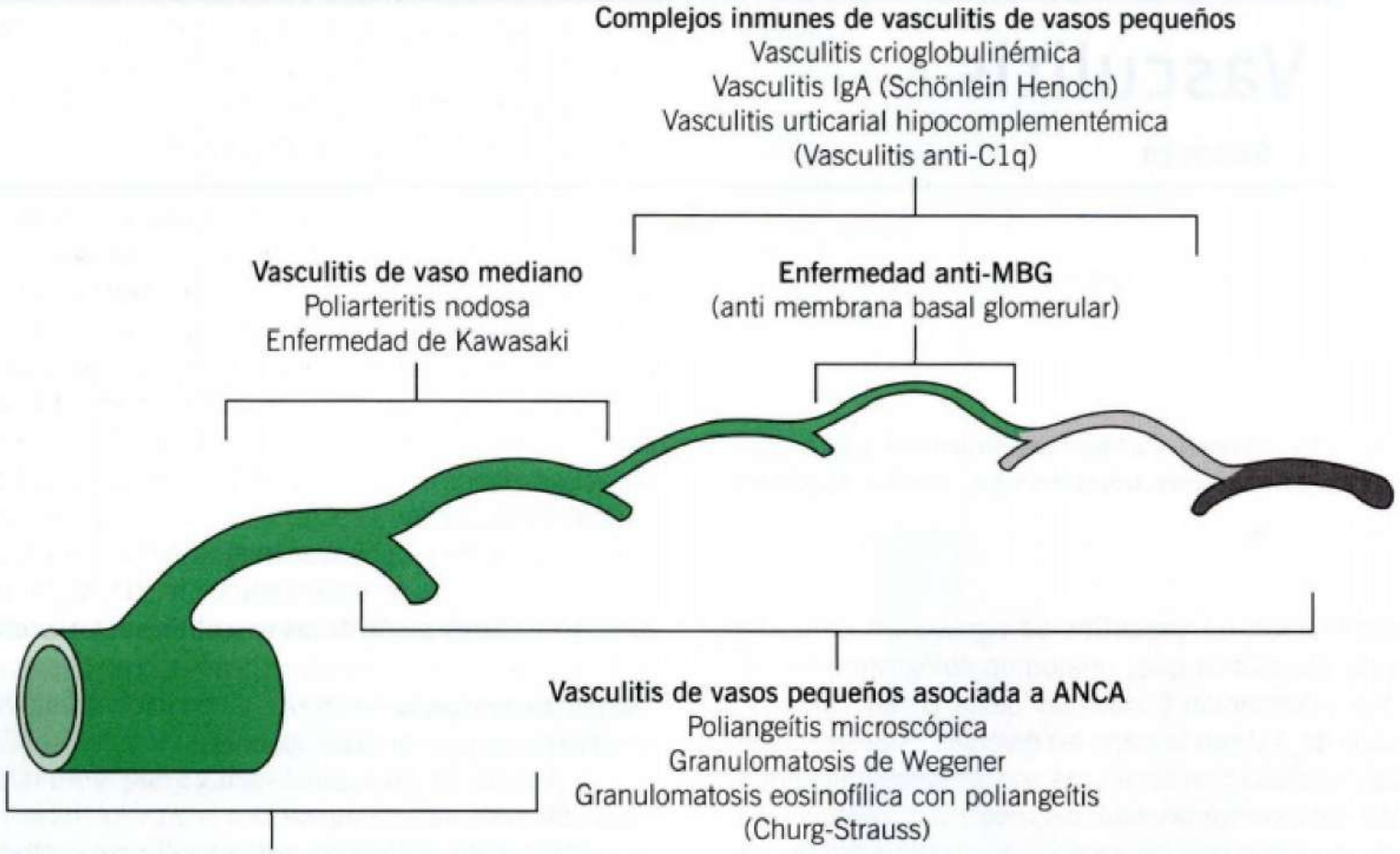

Adaptado de: Jeannete y cols. A&R, 2013.

Tabla 20-2. Síntomas y signos más frecuentes en la vasculitis

Fiebre y síntomas constitucionales
Poliartralgias y poliartritis no erosivas
Lesiones de la piel
Dolor abdominal difuso
Compromiso pulmonar
Daño renal
Trastornos neurológicos

Dolor abdominal difuso. Más frecuente en el grupo de afecciones de vaso pequeño y mediano, encontrándose, en ocasiones, perforación o extensas áreas de necrosis intestinal.

Compromiso pulmonar. Diversos grados de compromiso pulmonar, en rangos que van desde el broncoespasmo (como en la vasculitis de Churg y Strauss), los infiltrados pulmonares, la hemorragia pulmonar masiva (síndrome de Goodpasture, poliarteritis microscópica), al daño necrótico con cavitación, frecuente en la granulomatosis con poliangeítis (granulomatosis de Wegener).

Daño renal. Este generalmente es glomerular, cursa con hematuria, cilindruria y albuminuria, siendo el síndrome nefrótico infrecuente. La hipertensión arterial puede asociarse al daño renal, el que suele adquirir un curso rápidamente progresivo hacia la insuficiencia renal. Esta forma de compromiso renal se encuentra, de preferencia, en los pacientes con afección de vasos pequeños, tales como en la poliarteritis microscópica y la granulomatosis con poliangeítis (glomerulonefritis rápidamente progresiva).

Se denomina "síndrome riñón-pulmón" a aquella forma evolutiva en la que se asocia daño renal y compromiso pulmonar. Las enfermedades que más frecuentemente manifiestan esta combinación son el lupus eritematoso diseminado, la granulomatosis con poliangeítis, la poliarteritis microscópica y el síndrome de Goodpasture.

Trastornos neurológicos. También son frecuentes los trastornos neurológicos, como la mononeuritis múltiple y lesiones del sistema nervioso central. Estas últimas provocan alteraciones de conciencia, convulsiones o infartos isquémicos. Las afecciones de vaso mediano, como la poliarteritis nodosa y las vasculitis aisladas del sistema nervioso central, de vaso pequeño y mediano, son las que más frecuentemente se acompañan de alteraciones neurológicas y, debido al tamaño del vaso, las lesiones características pueden ser demostradas por estudios angiográficos.

SÍNDROMES VASCULÍTICOS

Algunos síndromes vasculíticos tienen ciertos aspectos particulares que los hacen más fácilmente identificables:

Vasculitis leucocitoclástica o por hipersensibilidad. Se presenta, principalmente, en la piel como púrpura palpable y se caracteriza, histológicamente, por la infiltración polimorfonuclear de los pequeños vasos venosos (vénulas) poscapilares, dejando frecuentemente restos nucleares o polvo nuclear como sello. Se ubica de preferencia en extremidades inferiores (Figura 20-2), pero suele extenderse a las superiores y tronco. Puede existir compromiso renal y dolor abdominal de tipo cólico, pero en la mayoría, es la piel la más afectada. El diagnóstico es clínico y se basa en estos hechos, más el hallazgo histopatológico característico.

Figura 20-2. Lesiones purpúricas en vasculitis.



Dr. Francisco Urbina.

Poliarteritis nodosa. Es una forma de vasculitis que afecta arterias de mediano calibre, provocando necrosis segmentaria de la pared vascular, especialmente de las bifurcaciones arteriales, dando origen a microaneurismas. El infiltrado, en su fase aguda, es polimorfonuclear y compromete todas las capas arteriales. Al hacerse crónico, células mononucleares reemplazan a los polimorfonucleares y aparece proliferación de la íntima, trombosis e isquemia tisular. Generalmente, se observan lesiones en diferentes etapas evolutivas. Su distribución es multisistémica, y clásicamente presenta lesiones cutáneas, hipertensión arterial, mononeuritis múltiple, compromiso testicular y dolor abdominal. El daño pulmonar es muy infrecuente. Entre el 20% y el 30% de los pacientes presenta antígenos de superficie para la hepatitis B, atribuyéndose a este un rol patogénico. En la poliarteritis nodosa (PAN) cutánea, la lesión está confinada a la piel, provocando un solevantamiento nodular similar al del eritema nodoso y, en la biopsia, se demuestran las alteraciones características de la PAN.

Vasculitis de la artritis reumatoidea. En algunos pacientes con factor reumatoideo alto e hiperviscosidad, aparecen lesiones necróticas de la piel y mononeuritis múltiple, con características histopatológicas muy semejantes a los de la PAN, lo que puede también observarse excepcionalmente en el lupus eritematoso y en la esclerosis sistémica progresiva.

Enfermedades granulomatosas. Entre las que afectan a vasos pequeños, destaca la granulomatosis con poliangeítis (Wegener), que es una entidad con un complejo clínico patológico muy característico que afecta a pequeños vasos del tracto respiratorio alto y bajo; riñones, ocasionando una glomerulonefritis; y un grado variable de lesiones en otros parénquimas (piel, ojos, oídos, sistema nervioso). Se asocia a marcadores serológicos específicos (ANCA-C, anti PR3) e histológicamente se caracteriza por una lesión vasculítica necrotizante granulomatosa y, en el riñón, una glomerulitis necrotizante crescéntica y solo excepcionalmente se observan granulomas. Aunque es una entidad bien reconocida, su diagnóstico suele ser difícil, ya que las lesiones son evolutivas en el tiempo, no siendo la histología siempre concluyente, pero se confirma con la positividad del ANCA-C.

Granulomatosis linfomatoide. Es una afección linfoproliferativa, angiocéntrica y angiodestructiva por linfocitos B atípicos, relacionada a infección por virus Ebstein Barr, que simula una vasculitis sistémica y, frecuentemente, aparece en pacientes inmunosuprimidos. Se caracteriza por una lesión destructiva extranodal de varios tejidos, con infiltrado de linfocítico y plasmocitos atípicos, y la disposición granulomatosa de las lesiones es menos característica que en la granulomatosis con poliangeítis. El compromiso pulmonar es de regla, con tendencia a la cavitación y, menos frecuentemente, existen lesiones cutáneas (45%), renales y del sistema nervioso central. Habitualmente, no se comprometen los órganos hematopoyéticos ni el sistema linfoide. Otras diferencias con la granulomatosis con poliangeítis son que el daño renal no es una glomerulitis necrotizante sino una infiltración nodular del parénquima con los grupos celulares señalados, y que es una afección ANCA negativa.

Granulomatosis eosinofílica o de Churg y Strauss. Se caracteriza por ser una vasculitis eosinofílica granulomatosa de pequeño vaso, asociado a eosinofilia mayor del 10%, y ANCA positivo. Destaca el compromiso pulmonar con asma bronquial de comienzo reciente, rinitis, eosinofilia, mononeuritis múltiple y lesiones cutáneas. El daño renal es poco significativo e, histológicamente, se observa una lesión necrotizante vascular con infiltrado eosinofílico y granulomas de los pequeños vasos.

Vasculitis de grandes vasos. En este grupo se destacan la enfermedad de Takayasu y la arteritis de la temporal. A pesar de que en ambas existe una panarteritis de vasos grandes con infiltrado mononuclear y células gigantes, sus particularidades clínicas y epidemiológicas son enteramente diferentes.

La enfermedad de Takayasu es una afección de personas jóvenes, especialmente mujeres, en que el compromiso primordial es del arco aórtico y sus ramas, pudiendo dañar también la aorta descendente, abdominal y, menos frecuentemente, la arteria pulmonar. La lesión del tronco braquiocefálico da origen

a la ausencia de pulso, tan propia de esta enfermedad. Se han demostrado alteraciones inmunológicas variables, que en general, son paralelas a la actividad clínica de la arteritis. Esta remite a veces espontáneamente, permaneciendo inactiva por períodos prolongados, lo que hace difícil evaluar cualquier tratamiento.

La arteritis de la temporal, si bien histológicamente es muy similar a la enfermedad de Takayasu, aparece habitualmente en otro contexto. Es una afección que se presenta, generalmente, sobre los 60 años de edad, se caracteriza por cefalea temporal, claudicación de la masticación y amaurosis unilateral y suele asociarse a un síndrome reumatológico: la polimialgia reumática, en la que el dolor y rigidez muscular proximal, sobre todo en las mañanas, sugieren el diagnóstico. La eritrosedimentación y los reactantes de fase aguda elevados, en ausencia de otra causa, es otro elemento muy relevante. La respuesta espectacular al tratamiento esteroidal también suele ser utilizada como elemento diagnóstico. La complicación más ominosa de la arteritis temporal es la ceguera súbita, por obstrucción de la arteria central de la retina, la que se puede evitar con el tratamiento precoz.

Vasculitis por complejos inmunes. Se caracterizan por el depósito de imunoglobulinas y complemento en la pared vascular, afectan a vasos pequeños de la piel, pulmón, riñón y sistema nervioso. Sus principales cuadros son el depósito en la membrana basal glomerular (enfermedad de Goodpasture), las vasculitis criogobulinémicas, la vasculitis por IgA (de Schönlein Henoch), y las vasculitis urticarial hipocomplementémica o vasculitis anti-C1q.

En el síndrome de Goodpasture los síntomas principales son una glomerulitis rápidamente progresiva y hemorragia pulmonar por depósito de complejos inmunes IgG y complemento en la membrana basal; el diagnóstico se hace demostrando los anticuerpos circulantes o por biopsia, demostrando el depósito lineal de los complejos.

La vasculitis por IgA o de Schönlein Henoch se produce por depósito tisular de IgA1 en la piel, el tubo digestivo y los riñones. Clínicamente, se caracteriza por artritis principalmente de rodillas y tobillos, púrpura palpable, dolor abdominal y glomerulitis. Es ANCA negativo y se eleva el IgA en el suero; se diagnostica demostrando el IgA en los tejidos por inmunofluorescencia.

La vasculitis crioglobulinémica se caracteriza por depósito de globulina tisular que precipita con la exposición al frío en capilares, arteriolas y vénulas. Está asociada a neoplasias y al virus de la hepatitis C.

La vasculitis urticarial hipocomplementémica presenta urticaria recurrente, C3 y C4 bajos y anticuerpos anti C1q. Clínicamente al cuadro urticarial puede asociarse a conjuntivitis, artritis, enfermedad pulmonar obstructiva y glomerulonefritis.

Cuadros vasculíticos misceláneos. Hay otras entidades clínicas que tienen también un trasfondo vasculítico, destacando entre ellos la enfermedad de Behçet, el síndrome de Kawasaki o mucocutáneo con adenopatías, y el síndrome de Cogan. Estos afectan a vasos de cualquier tamaño, pequeños, medianos o grandes.

- **Enfermedad de Behçet:** se caracteriza por un complejo sintomático de úlceras orales y genitales, uveítis, compromiso cutáneo, poliartritis, trastornos pulmonares y neurológicos como meningitis o aneurismas de vaso mediano, que pueden romperse y complicar el cuadro. La biopsia en las lesiones demuestra una vasculitis necrotizante, siendo especialmente grave el compromiso ocular, que puede llevar rápidamente a la ceguera y que requiere de tratamiento esteroidal y/o inmunodepresor agresivo.
- **Síndrome mucocutáneo con adenopatía (síndrome de Kawasaki):** es una afección que se presenta como un cuadro febril de comienzo súbito, especialmente en lactantes y niños, con fiebre, irritación, adenopatías cervicales, mucositis, conjuntivitis, exantema edema de manos y descamación palmar. Ocasionalmente, se asocia a poliartralgias y su curso es autolimitado. Sin embargo, el 25% de ellos hace, en el período de convalecencia, una miocarditis y pericarditis y alteraciones coronarias, con aneurismas e infarto agudo de miocardio, del cual fallecen. El estudio de las lesiones coronarias en los casos fatales, demuestra una arteria del tronco principal de las coronarias y sus ramas con engrosamiento de la íntima, proliferación e infiltración mononuclear, fragmentándose la lámina elástica. Con frecuencia creciente un cuadro similar se describe en adultos.
- **Síndrome de Cogan:** se caracteriza por pérdida de la audición, disfunción vestibular, queratitis uveítis y epiescleritis y ocasionalmente aortitis aneurismas aórticos y valvulitis mitral.

Existen formas localizadas de vasculitis que afectan solo un sistema u órgano entre las que destacan la vasculitis aislada del sistema nervioso central, vasculitis localizada de la piel, vasculitis testicular, cuyos síntomas se refieren principalmente al órgano dañado y que, sin embargo, siempre requieren un estudio acabado.

Exámenes complementarios

La heterogeneidad clínica de las diversas formas de vasculitis, hace difícil presentar un plan de estudio común para todos ellos y, sin duda, los aspectos clínicos son esenciales para conducir un estudio diagnóstico apropiado (Tabla 20-3).

Exámenes generales de laboratorio. Los exámenes de rutina reactantes de fase aguda, hemograma, orina, pruebas de función renal y hepática, estudios radiológicos de tórax, ecográficos y tomográficos, son indispensables para completar el estudio de pacientes con vasculitis. La electromiografía y la velocidad de conducción nerviosa de los nervios periféricos,

Tabla 20-3. Estudio de la vasculitis

Exámenes generales
Serología
(Antinucleares, ADN, C3 /C4, ANCA, IgA, virus B y C hepatitis, crioglobulinas)
Imágenes
(Angiografía, angio-TAC, angio-RNM, PET-scan)
Biopsia
(Histología, inmunofluorescencia)

permiten confirmar la sospecha de una mononeuritis y ubicar el sitio más adecuado para efectuar una biopsia en caso necesario.

Histopatología. Uno de los elementos diagnósticos más relevante es la demostración histológica de la vasculitis, particularmente en lo referente al tipo de vaso afectado y las características del infiltrado; la presencia de granuloma y necrosis, son elementos de gran importancia. De ahí que, la biopsia, puede ser fundamental en el diagnóstico y ulterior manejo. La obtención de la biopsia es un procedimiento relativamente simple y el sitio a biopsiar debe ser elegido de acuerdo con las características clínicas de la enfermedad. La biopsia de una lesión cutánea suele ser de una enorme utilidad, sobre todo si junto con el área afectada se analiza un trozo de piel sana. La biopsia de nervio y músculo, cuando existe una mononeuritis clínica confirmada por electromiografía, tiene también gran rendimiento, sobre todo en las lesiones del tipo de la PAN. El estudio histológico de las lesiones del tracto respiratorio alto (tabique nasal) o pulmonar y, con menor frecuencia renal, puede ser diagnóstico en la granulomatosis con poliangeítis. La biopsia de arteria temporal que, a veces, debe ser bilateral, confirma el diagnóstico de la arteritis temporal.

Estudios angiográficos. En las vasculitis de grandes vasos (enfermedad de Takayasu, arteritis de la temporal) y de vasos medianos (poliarteritis nodosa, vasculitis aislada del sistema nervioso central) la angiorresonancia nuclear magnética puede tener gran utilidad ya que permite ubicar el sitio de la lesión, las características de esta y su extensión y señalar un eventual sitio para biopsia. Si bien el estudio histológico es siempre importante, y muchas veces clave, hay ciertos casos en que puede omitirse, si las lesiones angiográficas muestran con suficiente claridad los cambios típicos.

Estudios serológicos. En las vasculitis de vaso pequeño, los estudios serológicos han adquirido progresiva importancia. A los ya tradicionales anticuerpos antinucleares, anti-ADN y anti-Sm, que certifican el diagnóstico del lupus eritematoso, se han agregado los anticuerpos anticitoplasmáticos (ANCA). Estos, que se diferencian en dos patrones, perinuclear (ANCA P) y citoplasmático (ANCA C), corresponden a dos formas de reacción sobre diferentes sustratos antigénicos. Los ANCA P reaccionan sobre la mioloperoxidasa, elastasa y otros antígenos y se asocian a diversas afecciones, entre ellas las vasculitis, pero también a artritis reumatoidea, enfermedades de Crohn y otras, en tanto que los ANCA C son muy específicos de granulomatosis con poliangeítis (Wegener). El sustrato contra el cual actúa el ANCA C, es la proteinasa 3 o PR3 y, en general, todos los estudios confirman su importancia en el diagnóstico y seguimiento de la enfermedad.

No es infrecuente encontrar en la literatura el término "vasculitis asociada a ANCA", refiriéndose a aquel grupo de afecciones vasculíticas que cursan con ANCA positivo, ya sea este ANCA P o ANCA C. Entre los relacionados a ANCA P, están la poliarteritis microscópica y algunas formas de vasculitis con compromiso multisistémico, en lo que no se puede encontrar un "apellido" que defina exactamente la situación clínica, pero que no es un obstáculo para iniciar un tratamiento que cambie el curso de la enfermedad. El ANCA C, como ya dijimos, es muy propio de la granulomatosis con poliangeítis y, solo excepcionalmente, aparece en otra afección.

Otros autoanticuerpos de gran importancia son los que se refieren a los anticuerpos contra la membrana basal glomerular, típicos de la enfermedad de Goodpasture, que se caracteriza por hemorragia pulmonar y una glomerulitis rápidamente progresiva.

Los anticuerpos contra los virus de la hepatitis B y C se han asociado a la aparición de un complejo sintomático indistinguible de la poliarteritis nodosa y de la criogobulinemia mixta. De aquí que, todos aquellos pacientes con vasculitis sin etiología clara deben estudiarse para virus B y C de la hepatitis.

Los niveles de C3 y C4 también son importantes pues su baja está relacionada con la vasculitis urticarial hipocomplementémica y la actividad lúpica severa.

El nivel de IgA sérico se eleva en el púrpura de Schönlein Henoch y es útil en su confirmación diagnóstica.

Por último, la detección de crioglobulinas en el suero con las técnicas apropiadas apoya el diagnóstico de vasculitis tipo PAN asociada al virus de B y C de la hepatitis.

Los niveles séricos de IgG4 se han asociado a la aparición de diversas afecciones autoinmunes (pancreatitis, parotiditis, perivasculitis y vasculitis de grandes vasos), por lo que su búsqueda también ha resultado importante en algunos síndromes vasculíticos de causa incierta.

En suma, los exámenes que siempre deben solicitarse ante la sospecha clínica de una vasculitis son: anticuerpos antinucleares, anti-ADN, niveles de C3 y C4, virus de la hepatitis B y C, ANCA, nivel sérico de IgA, IgG4 y crioglobulinas séricas.

Enfoque diagnóstico de la vasculitis en clínica

El diagnóstico de las vasculitis se fundamenta en un exhaustivo análisis de la historia clínica, un examen físico completo, repetido y el uso juicioso de diversas alternativas complementarias de laboratorio, radiológicas y serológicas, las que se incluyen en el estudio a medida que su necesidad lo justifique.

Desde el punto de vista clínico, resulta imprescindible precisar con claridad el presunto agente etiológico, ya que el tratamiento de una vasculitis causada por una infección es diametralmente opuesto a la causada por una enfermedad autoinmune. Asimismo, las vasculitis asociadas a enfermedades del tejido conectivo suelen tener un curso diferente al de los cuadros primarios. Por su parte, los síndromes pseudovasculíticos, que suelen simular y confundirse con vasculitis sistémicas, deben ser siempre considerados para evitar someter a los pacientes a terapias innecesarias y de alto riesgo. Los exámenes de laboratorio comunes, así como los radiológicos y serológicos son, en general, necesarios por la complejidad de los cuadros que presentan vasculitis. Sin embargo, solicitar una batería de exámenes sin discriminación solo provoca confusión y gastos innecesarios para los pacientes. Una vez que el diagnóstico esté formulado, se inicia la terapia de acuerdo a la gravedad o severidad del problema. En muchos casos, la mejoría depende directamente de la celeridad y buen criterio que se utilizaron para llegar a la conclusión diagnóstica correcta.

CAPÍTULO 21

Síndromes respiratorios

INSUFICIENCIA RESPIRATORIA

Á. Undurraga

Los pulmones cumplen un rol fundamental en la respiración: oxigenan y remueven el CO_2 de la sangre que circula por ellos, asegurando así la oxigenación adecuada de los tejidos. La función pulmonar incluye la ventilación pulmonar, la circulación y distribución de la sangre por el lecho vascular pulmonar y la difusión de O_2 y CO_2 a través de la membrana alveolocapilar. Cualquier alteración de estos mecanismos, si es suficientemente intensa, puede determinar una oxigenación deficiente de la sangre que sale de los pulmones (hipoxemia arterial) y de los tejidos (hipoxia tisular).

La **insuficiencia respiratoria** es un síndrome de inadecuado intercambio gaseoso debido a mal funcionamiento de uno o más de los componentes esenciales del sistema respiratorio, ya sea pared torácica, vía aérea, unidades alveolocapilares, circulación pulmonar, nervios o sistema nervioso central.

La insuficiencia respiratoria es una situación que ocurre con gran frecuencia y que produce mucha letalidad, la cual es mayor en las edades más avanzadas o en pacientes con múltiples comorbilidades presentes. Se produce cuando los pulmones no son capaces de oxigenar adecuadamente la sangre arterial o no pueden evitar la retención de CO_2, es decir, cuando no puede lograrse normalidad en los valores de los gases medidos en la sangre arterial.

- El valor numérico definitorio de insuficiencia respiratoria es para la **presión parcial de oxígeno**: $paO_2 < 60$ mmHg y para la **presión parcial de gas carbónico**: $paCO_2 >$ de 50 mmHg, en sujetos en reposo a nivel del mar. Estas cifras son los

Figura 21-1. Curva de disociación de la hemoglobina.

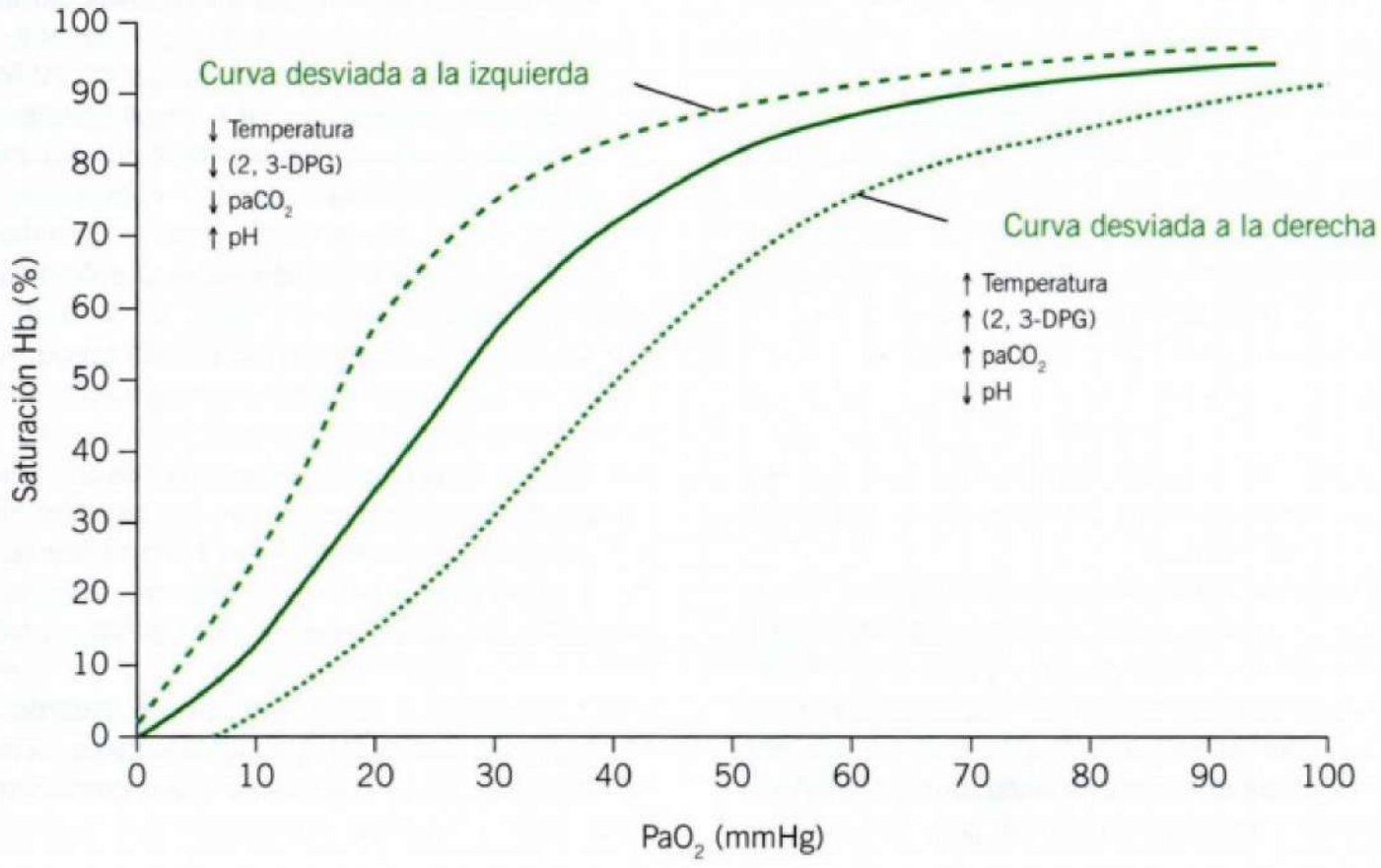

Figura 21-2. Efecto de los cambios de la $paCO_2$ sobre la SaO_2.

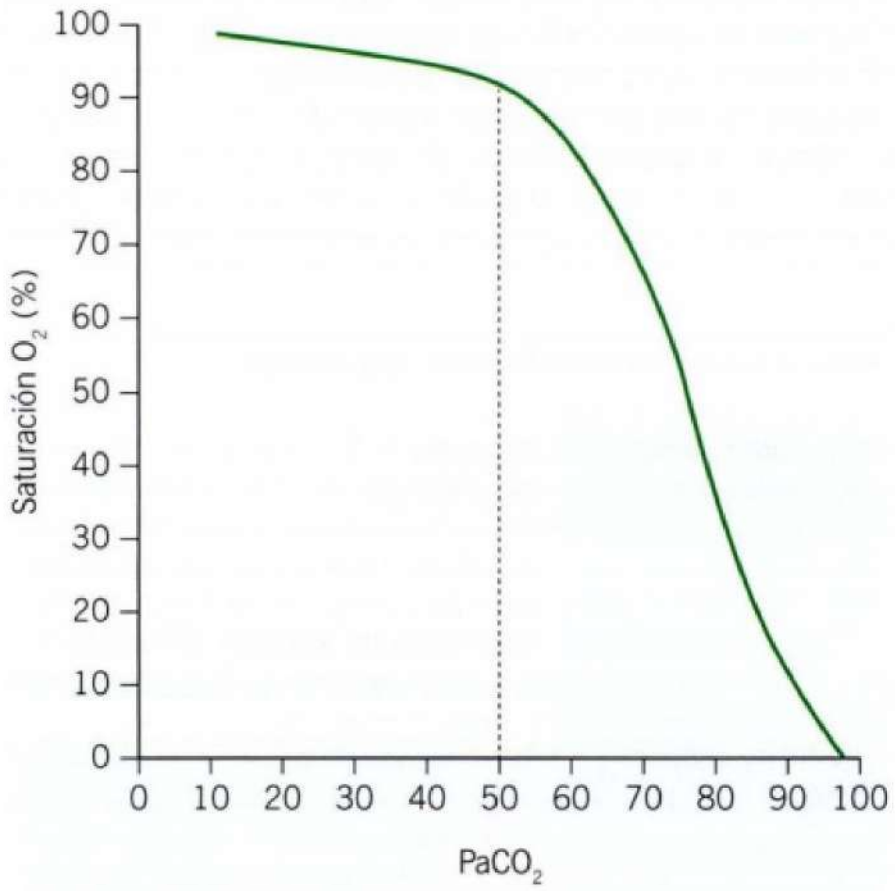

valores más universalmente aceptados para definirla. Ellos informan sobre la función pulmonar pero no necesariamente reflejan siempre la respiración tisular y, tampoco, aseguran la normalidad del sistema respiratorio.

Se denomina **hipoxemia** la constatación en sangre arterial de valores bajos de la paO_2 (menos de 60 mmHg) e hipercapnia, de valores altos de $paCO_2$ (superiores a 50 mmHg).

- Las cifras elegidas de paO_2 y la de la $paCO_2$ tienen un fundamento. Observando la **curva de saturación de la hemoglobina** en el caso de la paO_2 se observa que, sobre 60 mmHg, la saturación de oxígeno de la hemoglobina (SaO_2) se mantiene alta y estable, cayendo en forma importante en niveles inferiores (Figura 21-1). Lo mismo ocurre con la $paCO_2$ cuando, con niveles sobre 50 la saturación cae en forma considerable (Figura 21-2).

CLASIFICACIÓN DE LA INSUFICIENCIA RESPIRATORIA

La insuficiencia respiratoria se ha clasificado en dos grandes grupos:

Insuficiencia respiratoria parcial de tipo I o hipoxémica. Se refiere exclusivamente a una alteración de la oxigenación y se traduce en una paO_2 bajo 60 mmHg con normalidad de la $paCO_2$.

Insuficiencia respiratoria global tipo II o hipercápnica. Suele denominarse también falla respiratoria. En este caso se alteran ambos parámetros pues la paO_2 está bajo 60 mmHg pero, también, la $paCO_2$ está sobre 50 mmHg. La insuficiencia respiratoria hipercápnica puede producirse en pulmones normales o en pulmones alterados. Cuando ocurre en pulmones normales, se ha denominado insuficiencia de la bomba respiratoria, falla respiratoria con pulmón normal o falla ventilatoria pura. Es característico en este tipo de situación que la hipoxemia e hipercapnia sean proporcionales; o sea, la gradiente alveoloarterial de oxígeno se mantiene normal.

La insuficiencia respiratoria hipercápnica con pulmones alterados se observa en enfermedades pulmonares crónicas del flujo aéreo, en particular durante las exacerbaciones.

Ambos tipos de insuficiencia respiratoria pueden producirse en forma aguda o bien establecerse como una situación crónica. Sobre esta condición crónica puede desencadenarse una insuficiencia aguda, constituyendo la insuficiencia respiratoria aguda sobre la crónica. Estas distinciones son de gran importancia pues los mecanismos compensadores pueden estar presentes o no existir, lo cual tiene importantes implicancias clínicas y terapéuticas.

A los grupos antes mencionados, algunos autores agregan otros dos tipos de insuficiencia respiratoria que tienen ciertas peculiaridades y estas son:

Insuficiencia respiratoria tipo III o falla respiratoria perioperatoria. Se produce por atelectasias debido a baja capacidad residual funcional por falla en la mecánica respiratoria, especialmente, de la pared abdominal.

Insuficiencia respiratoria tipo IV o de *shock*. Se presenta en pacientes intubados y ventilados en el proceso de resucitación por *shock*.

La expresión insuficiencia ventilatoria se reserva para aquella situación de alteración de la función respiratoria que, fundamentalmente, puede adquirir un patrón restrictivo u obstructivo y que no necesariamente implica una insuficiencia respiratoria permanente, aunque la puede hacer ante episodios de descompensación.

HIPOXEMIA Y FALLA RESPIRATORIA

Existen cuatro mecanismos básicos de alteraciones del intercambio gaseoso pulmonar que pueden llevar a la insuficiencia respiratoria. El primero que mencionaremos conduce a la insuficiencia global o falla respiratoria mientras que los otros, especialmente el tercero, llevan principalmente a hipoxemia (contenido bajo de oxígeno en sangre arterial).

Hipoventilación alveolar. Es una disminución de la ventilación minuto que produce una alza de la $paCO_2$ y una disminución proporcional de la paO_2.

Cortocircuito. Es una alteración de la relación entre la ventilación alveolar por minuto y el flujo circulatorio pulmonar por minuto (V/Q) extrema, en la cual la parte aérea de la unidad alveolocapilar está bloqueada y la sangre localmente no se oxigena.

Alteración de la distribución (ventilación-perfusión). Es una ruptura del equilibrio entre el aporte aéreo y el sanguíneo a las diversas unidades alveolocapilares. Produce básicamente hipoxemia.

Alteración de la difusión. La capacidad de difusión normal debe caer al 20% para comprometer la oxigenación arterial.

La patogenia de la insuficiencia respiratoria es compleja en clínica, participando más de un mecanismo en un caso determinado.

Los factores extrapulmonares pueden afectar también el intercambio gaseoso. Así, puede alterarse la presión venosa de O_2, la cual está relacionada al consumo de O_2 (aumentado, por ejemplo, en la sepsis, insuficiencia cardíaca, postoperatorio), al débito cardíaco (factor extremadamente variable) y al contenido arterial de oxígeno. Otro factor del metabolismo periférico que puede alterar el intercambio es la producción de CO_2 cuando el ingreso calórico excede los requerimientos metabólicos. En este caso, la producción de CO_2 puede aumentar en forma importante y, si no hay un aumento concomitante de la ventilación, se produce un alza de la pCO_2.

Al nivel tisular, se ha demostrado en animales que la liberación de oxígeno debe estar marcadamente reducida antes de que aparezcan evidencias de utilización tisular disminuida. Aparentemente, las células pueden continuar su metabolismo aeróbico a muy baja presión de O_2. Los tejidos extraen mayor porcentaje del O_2 disponible y se recluta mayor número de capilares para reducir la distancia desde y hacia los tejidos.

RETENCIÓN DE CO_2 Y FALLA RESPIRATORIA

La retención de CO_2 y la falla respiratoria se producen, fundamentalmente, por dos mecanismos. A saber:

- El primero es la **hipoventilación pura con pulmones normales** (enfermedades neuromusculares, sobredosis de drogas depresoras). Puede mencionarse también en este grupo la contribución de la fatiga diafragmática a la hipoventilación. La fatiga de este músculo estriado (normalmente resistente a la fatiga por el tipo de fibras musculares que posee) puede ocurrir cuando el trabajo respiratorio está muy aumentado por largos períodos de tiempo.
- El segundo mecanismo es la **alteración grave de la relación ventilación** perfusión cuando el flujo sanguíneo se hace incapaz de transferir los gases, incluso el CO_2. En la falla hipercápnica se produce, en forma característica, una disminución del volumen minuto en relación a la demanda y un aumento de la ventilación del espacio muerto.

En algunos pacientes con enfermedad pulmonar obstructiva crónica (EPOC), hipoxémicos crónicos con discreta elevación de la $paCO_2$, y en los cuales el estímulo hipóxico de los receptores periféricos es el estímulo principal de la ventilación, el aporte excesivo de O2 puede agravar la situación. En estos pacientes, el pH arterial y del LCR es normal por retención renal de bicarbonato. Al desarrollar una infección respiratoria, por ejemplo, estos pacientes agravan su hipoxemia y aumentan su trabajo respiratorio. Al recibir una alta concentración de O_2 ellos pueden suprimir su estímulo hipóxico y caer el grave retención de CO_2.

INTERCAMBIADOR DE GASES Y BOMBA

El pulmón puede esquematizarse funcionalmente como un intercambiador de gases constituido por los bronquios y las unidades alveolocapilares, y una bomba que los mueve. La bomba está compuesta por los centros respiratorios, los nervios, los músculos, el pulmón y la caja torácica.

El intercambiador puede alterarse por obstrucción de las vías o de la superficie de intercambio. La bomba se altera cuando no puede producirse la fuerza necesaria para mover los gases y se produce una hipoventilación alveolar. Naturalmente, ambos mecanismos pueden mezclarse. En la Tabla 21-1 se presenta un listado de las posibles causas de insuficiencia respiratoria. Se observa que en cualquier parte del sistema respiratorio puede producirse una alteración que lleve a la insuficiencia.

Tabla 21-1. Causas de insuficiencia respiratoria

Nivel del sistema comprometido	Ejemplos de patología
Cerebro	Accidente cerebrovascular, síndrome de hipo-ventilación alveolar central, sobredosis de sedantes o narcóticos, depresión anestésica, TEC, Mixedema
Médula y sistema neuromuscular	Miastenia gravis, poliomielitis, síndrome de Guillain Barré, trauma medular, fractura vértebra cervical, tétanos, drogas curariformes o antibióticos bloqueadores neuromusculares, insecticidas organofosforados, hipocalemia, magnesemia o fosfemia
Pared torácica	Fractura costal con tórax volante, distrofia muscular, xifoescoliosis, obesidad masiva, fatiga muscular inspiratoria, neumotórax, derrame pleural
Vía aérea superior	Aspiración cuerpo extraño, tumor de cuerdas, laringoespasmo, crioaritenoiditis en artritis reumatoidea, apnea de sueño obstructiva, edema y estenosis laríngea postintubación, hipertrofia amigdaliana, bocio endotorácico
Vías aéreas inferiores y pulmonares	EPOC, neumonías graves, inhalación de humo Bronquitis, distrés, atelactasias
Corazón	Insuficiencia cardíaca congestiva, edema pulmonar cardiogénico

SÍNTOMAS Y SIGNOS

La historia del paciente orientará muy precisamente hacia alguna causa que pueda conducir a la insuficiencia respiratoria. Situaciones clínicas graves como la sepsis, el trauma, la aspiración, las transfusiones múltiples, pueden sugerir un edema pulmonar no cardiogénico como causa de la insuficiencia respiratoria. El antecedente de ingesta de drogas o toxinas, las anormalidades del sensorio o signos de debilidad muscular son de gran importancia, así como las circunstancias de exposición a inhalantes especiales.

El examen físico puede demostrar signos de hipotensión o *shock* en el caso de la sepsis o en el tromboembolismo pulmonar masivo; o bien, hipertensión y pobre perfusión en el caso del edema pulmonar; o la signología pulmonar obstructiva o crepitante bilateral nos puede inclinar hacia una enfermedad bronquial obstructiva o un edema pulmonar, una infección o una enfermedad intersticial. Ocasionalmente, pueden apreciarse signos de obstrucción respiratoria alta y estridor. También puede pesquisarse presión venosa yugular elevada o taquicardias y/o taquiarrtimias que pueden aparecer en relación con un edema agudo del pulmón.

Todos los síntomas y signos descritos pertenecen a algunas de las causas que pueden llevar a insuficiencia respiratoria. Sin embargo, la hipoxemia y la hipercapnia, marcadores fundamentales del trastorno, son pobres productoras de sintomatología (Tabla 21-2).

Tabla 21-2. Síntomas de la hipoxemia e hipercapnia

Hipoxemia Hipercapnia	
Sistema nervioso central	Intoxicación etílica: incoordinación, alteraciones juicio, inquietud Efecto de anestésico: somnolencia, desorientación, embotamiento y coma, asterixis y cefalea
Circulatorias	Si < 55: aumento del débito, taquicardia, HTA moderada Si < 30: bradicardia y bradiarritmias, palidez por vasoconstricción periférica Aumento da catecolaminas y vasodilatación directa: enrojecimiento de la piel, hiperemia conjuntival, papiledema e hipertensión moderada
Otros	Vasoconstricción de arteria renal aferente con retención de Na y H_2O En arteria pulmonar, vasoconstricción e hipertensión pulmonar Estímulo de eritropoyetina, poliglobulia Si > 65 mmHg disminución de flujo plasmático renal, de excreción H_2O y de diuresis y edema

Una hipoxemia moderada causa pocos trastornos y la saturación de la hemoglobina no cambia (recordar la forma de la curva de saturación de la hemoglobina). Una caída importante (ej.: 10 mmHg), especialmente si es brusca, provoca síntomas.

Hipoxemias moderadas (bajo 55 mmHg) producen aumento del débito cardíaco, taquicardia y moderada hipertensión. Hipoxemias profundas (bajo 30 mmHg) disminuyen el débito cardíaco, apareciendo bradicardia y bradiarritmias. Sobre la circulación, la hipoxemia produce una vasoconstricción periférica y palidez y, en el riñón, vasocontrae la arteria renal aferente, lo que lleva a retención de sodio y agua. Sobre la circulación pulmonar, la hipoxemia crónica produce vasoconstricción, llevando a hipertensión pulmonar y, excepcionalmente, a la insuficiencia cardíaca derecha.

La hipoxemia crónica bajo 55 mmHg actúa sobre la médula ósea, estimulando la producción de eritroproyetina desde el aparato yuxtaglomerular renal, produciendo un alza del hematocrito; esto puede no manifestarse clínicamente cuando es leve; pero cuando es importante produce signos de plétora con color violáceo de la piel y es un importante factor en la génesis de la hipertensión pulmonar. Entre los signos de hipoxemia es la cianosis el más evidente y útil, pero no siempre es confiable; debe buscarse en áreas de piel caliente, como por ejemplo, bajo el labio inferior o la lengua. Hay que tener en cuenta que, también en estos sitios, puede haber hipoxemia de estancamiento si la vasculatura periférica está contraída, como ocurre en la insuficiencia cardíaca o en el *shock*.

Es importante examinar la cianosis con luz de día y tener presente que es más fácil detectarla cuando hay policitemia y, puede ser más grave de lo observado en casos de anemia severa. Clásicamente, se afirma que la cianosis aparece cuando la hemoglobina no saturada es de alrededor de 5 g% en la sangre circulante. Con concentración de hemoglobina normal, la saturación arterial debe estar bajo el 70% y la paO_2 bajo 50 mmHg para su detección, lo cual naturalmente la demuestra como un signo muy tardío. Además, la cianosis aparece en otras condiciones como el *shock* o los cortocircuitos intracardíacos derecho-izquierdo (ver *Cianosis*, p. 123).

Los signos de la retención de CO_2 representan los efectos del aumento de las catecolaminas circulantes y de los efectos directos de su acción vasodilatadora: crece el flujo vascular cerebral y se producen cefaleas, aumenta la presión del LCR y puede aparecer papiledema. Clínicamente, se pesquisa inquietud, temblor, problemas del habla y fluctuaciones del humor. El enrojecimiento de la piel, la hiperemia conjuntival, la ingurgitación de los vasos retinales son también signos de esa acción. Además, se produce hipertensión moderada, sudoración y miosis. La acción vasodilatadora de la hipercapnia es abolida con $paCO_2$ de 65 mmHg o más, situación que produce disminución del flujo plasmático renal, del *clearance* de agua libre, de la excreción de agua y de la diuresis. Todo ello conduce a retención de sodio, lo cual puede explicar el edema periférico que muchas veces presentan estos pacientes.

DISTRÉS RESPIRATORIO DEL ADULTO

Á. Undurraga

La **definición clásica** del distrés respiratorio del adulto (Ashbaugh, 1967) se mantiene vigente: es un síndrome de insuficiencia respiratoria aguda grave, producido por múltiples causas, que se presenta en individuos con pulmones que previamente pueden estar sanos. Se caracteriza por disnea y cianosis, imagen radiológica de edema pulmonar bilateral, severa repercusión en el intercambio gaseoso, con hipoxemia refractaria a altas concentraciones de oxígeno y disminución de la distensibilidad pulmonar.

Por convención internacional, si la hipoxemia es muy grave o paO_2/FiO_2 (presión parcial de oxígeno/fracción de oxígeno en el aire inspirado) es menor que 200, el trastorno se llama distrés respiratorio agudo del adulto. Sin embargo, la mayoría de los estudios epidemiológicos e intervencionales usan un margen

Tabla 21-3. Criterios diagnósticos para injuria pulmonar aguda/ distrés respiratorio del adulto

Tiempo
Agudo (50% antes de 12 horas y 90% antes de tres días)
Imágenes
Infiltrados difusos bilaterales
Presión de enclavamiento
< 18 mmgH o sin insuficiencia cardíaca clínica
PA/FI
< 200 SDRA
< 300 injuria pulmonar aguda (ALI)

(American European Consensus Coference)

Tabla 21-4. Trastornos asociados al síndrome de distrés respiratorio del adulto

Daño pulmonar directo	Daño pulmonar indirecto
Neumonía	Sepsis grave (trauma mayor, fracturas múltiples, *shock* hipovolémico)
Aspiración gástrica	
Humos y gases tóxicos	Pancreatitis aguda
Inmersión	Sobredosis de drogas (narcóticos o salicilatos)
Infección difusa (viral o bacteriana)	Transfusiones múltiples
Contusión pulmonar	Daño por reperfusión postrasplante
Toxicidad por O_2	
Hemorragia alveolar	
Reperfusión (drenaje de derrame pleural, embolectomía)	

más amplio (paO_2/FiO_2 < 300), refiriéndose a ello como injuria pulmonar aguda (Tabla 21-3). El trastorno es relativamente frecuente y grave. Se ha estimado una incidencia de 1,5 a 12,5 casos por 100.000 habitantes y la mortalidad actual se ubica entre el 25% y el 40%, lo cual es un gran progreso pues hasta hace dos décadas era del 50% al 70%.

Tradicionalmente, se ha considerado que la normalidad de la presión de enclavamiento en el capilar pulmonar distingue el edema pulmonar hidrostático del producido por el trastorno de la permeabilidad que es el distrés. Es importante señalar que una presión elevada no excluye necesariamente el distrés ya que puede existir, además de esta condición, otra causa concurrente que suba esa presión (ej.: sobrecarga de volumen en paciente con auténtica injuria pulmonar aguda).

CAUSAS

Esta condición patológica puede afectar a sujetos de cualquier edad y, generalmente, ocurre después de un gatillante de fácil identificación, siendo la sepsis grave la causa que más frecuentemente puede conducir a esta grave situación. Se ha descrito una predisposición genética a desarrollarlo y algunas condiciones como el alcoholismo son predisponentes.

Las afecciones que pueden llevar al síndrome de distrés respiratorio del adulto (SDRA) se han clasificado en directas e indirectas, lo cual es un ordenamiento, pero sin diferencias en la letalidad entre uno u otro grupo. Las diferencias de letalidad las confiere más bien la falla multiorgánica que puede producirse, las comorbilidades existentes o la edad del paciente que la sufre (Tabla 21-4).

DIAGNÓSTICO DIFERENCIAL

Todas las condiciones clínicas con hipoxemia grave aguda y pulmón blanco por edema plantean el diagnóstico diferencial. Lo inicial es descartar insuficiencia cardíaca y, de estar disponible, la medición de presión de capilar pulmonar ayuda. Por su rápido desarrollo, es fundamental la actitud de sospecha cuando hay condiciones predisponentes o causales.

La taquipnea y la disnea son signos bastante precoces y la hipoxemia refractaria plantea definitivamente el cuadro, entendiendo por tal la condición en la cual con una FIO_2 del 50% no se obtiene una paO_2 de 60 mmHg. Las sombras radiológicas, que son características, suelen ser más tardías, a veces 12 a 24 horas después del inicio del cuadro clínico. Entre las condiciones que pueden producir el síndrome del pulmón blanco radiológico está, en primer lugar, la falla cardíaca izquierda, la sobrecarga de volumen intravascular, la estenosis mitral, la linfangitis carcinomatosa y las enfermedades del intersticio y la vía aérea, como la neumonitis por hipersensibilidad, la neumonía eosinofílica aguda y la neumonía organizativa criptogénica (Figura 21-3).

Figura 21-3. Pulmón blanco de un paciente con síndrome de distrés respiratorio del adulto.

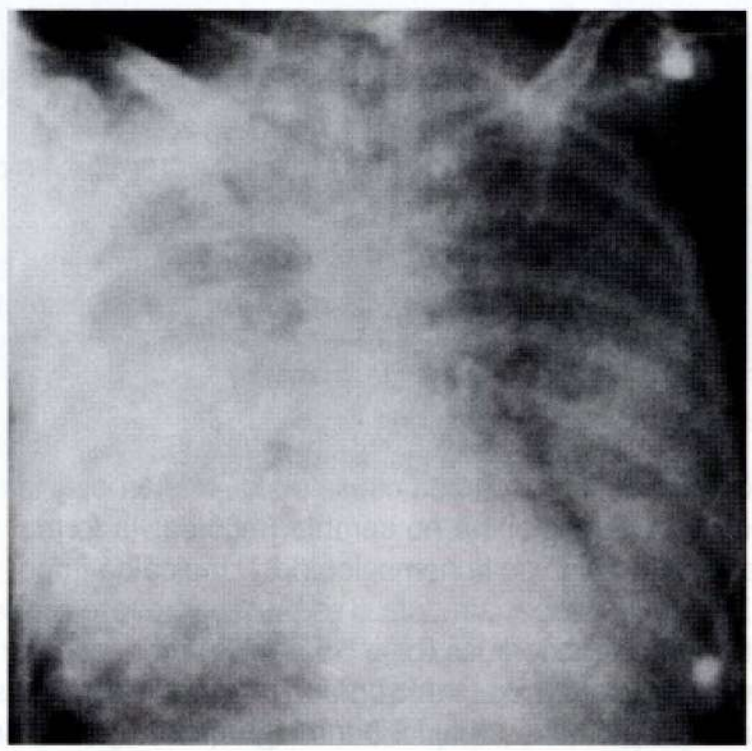

HISTOPATOLOGÍA

El cuadro histopatológico tiene una fase aguda o exudativa con un infiltrado difuso neutrofílico alveolar, con hemorragia y acumulación de edema rico en proteína. En esta fase, hay un

Figura 21-4. Fase exudativa: (A) y fase fibrosa (B) del distrés respiratorio del adulto.

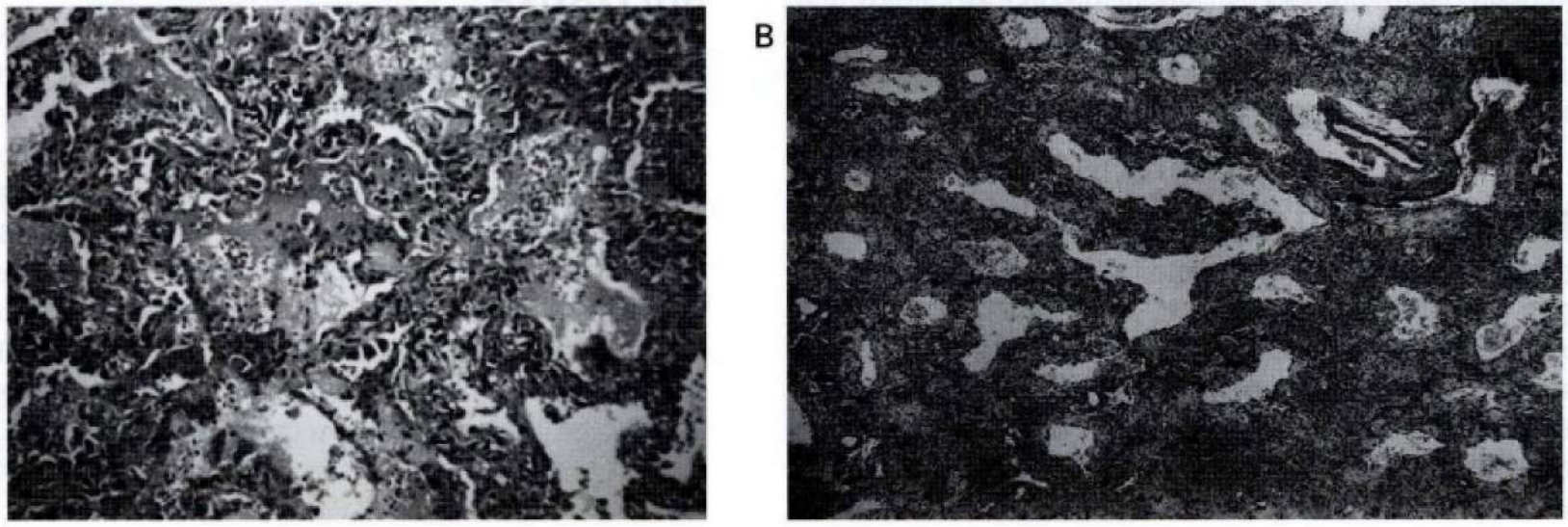

gran número de citocinas (TNF alfa, interleucina 1 y 8) sustancias que, con el estímulo apropiado, virtualmente pueden producir todas los tipos de células pulmonares y que actúan sobre la iniciación y la mantención del fenómeno inflamatorio. La inflamación aumenta el estrés oxidativo y la actividad proteásica, lo cual reduce la producción de surfactante y promueve las atelectasias generalizadas. Además, las elastasas dañan la estructura pulmonar alveolocapilar y endotelial, lo cual altera aún más la barrera alveolocapilar y permite la inundación alveolar. También se produce trombosis capilar por caída de las proteínas anticoagulantes y aumento de las procoagulantes. Las membranas hialinas son acúmulos de fibrina, proteínas plasmáticas y restos celulares, muy característicos de la fase exudativa precoz.

Algunos pacientes que no resuelven esta fase exudativa ni fallecen de la gravedad del cuadro, pueden pasar a una fase fibroproliferativa, con inflamación crónica, fibrosis y neovascularización. Esta fase fibrosa puede sobrevenir en días o semanas, no se sabe bien por qué (Figura 21-4).

Un porcentaje importante de pacientes que muere por el síndrome tiene un pulmón densamente fibrótico con obliteración vascular. O sea, se ha producido una falla en la regulación de la fibrosis y de la angiogénesis, procesos complejos de comunicaciones célula-célula con una amplia acción de citocinas y de factores de crecimiento. La apoptosis o "muerte programada" celular puede ser también de particular importancia en la fase de resolución del DRA.

FISIOPATOLOGÍA

En la fase exudativa, el paso del líquido del edema a los alvéolos y los infiltrados celulares inflamatorios causan las anormalidades de la difusión y las alteraciones V/Q de tipo cortocircuito, responsables de uno de los hechos fundamentales del síndrome: la hipoxemia. Paralelamente a ello, se reduce la distensibilidad torácica por la infiltración celular, el edema y las atelectasias difusas. Por sobre distensión alveolar regional y trombosis de pequeños vasos, hay aumento del espacio muerto fisiológico. Se ha demostrado un aumento en la resistencia vascular pulmonar e hipertensión pulmonar, ya sea mediada por tromboxano A2 o por endotelina. Además, la vasoconstricción vascular hipóxica original normal no funciona bien en DRA, no produciéndose la restricción de flujo a las áreas dañadas, lo cual colabora en la hipoxemia. Posiblemente, en el DRA mediadores vasodilatadores como el óxido nítrico, producidos por el endotelio dañado, llevan a perfusión continua de regiones pobremente ventiladas.

El aumento de la ventilación del espacio muerto, la disminución de la distensibilidad y la hipoxemia aumentan muy importantemente el trabajo respiratorio.

En la fase proliferativa hay, precisamente, marcada proliferación de los neumocitos tipo II y de fibroblastos. Hay disminución de las atelectasias de la fase anterior y corrección parcial de la hipoxemia. Sin embargo, en algunos pacientes se instala una fibrosis progresiva con obliteración alveolar y destrucción de los vasos pulmonares.

PRESENTACIÓN CLÍNICA

Varía considerablemente dependiendo de la enfermedad subyacente y del número y tipo de órganos que participan, además del pulmón.

En la mayoría de los casos, el evento inicial es claro. Existe un período de latencia variable de 12 a 48 horas, aunque puede demorar hasta 5 días. Los pacientes aparecen ansiosos, agitados y disneicos. Pueden presentar cianosis, señal de la profunda hipoxemia que se desarrolla. La hipoxemia es progresiva y refractaria al oxígeno.

Los cambios inflamatorios pulmonares iniciales disminuyen la distensibilidad pulmonar, aumentando el trabajo respiratorio, disminuyendo el volumen corriente y dando origen a una taquipnea progresiva, signo de gran importancia por su precocidad y facilidad de detectar.

El examen torácico es inicialmente normal y, posteriormente, aparecen ruidos húmedos y gruesos.

En la radiografía de tórax hay compromiso intersticial difuso o alveolar, generalmente bilateral, aunque también puede ser moderado en zonas o, incluso, unilaterales. Más tardíamente, aparecen sombras de condensación con broncograma aéreo confluentes. Generalmente, la silueta cardíaca es de tamaño normal. Es importante considerar que las manifestaciones radiológicas pueden ser más tardías, a veces hasta 24 horas después de iniciado el resto del cuadro clínico.

Debe tenerse presente que el DRA es el extremo de un espectro de severidad. La mortalidad del cuadro más severo es muy alta. Los pacientes requieren una monitorización hemodinámica y de oxigenación cuidadosa y, generalmente, deben atenderse en unidades de cuidados intensivos.

EMBOLISMO PULMONAR

F. Florenzano

El tromboembolismo venoso comprende el **embolismo pulmonar** y la **trombosis venosa profunda**. El tromboembolismo venoso constituye una de las "tres grandes" enfermedades cardiovasculares agudas, junto con el infarto del miocárdico y el accidente cerebrovascular, siendo una causa frecuente de morbimortalidad. A diferencia del infarto del miocardio y del cerebral, el embolismo pulmonar (EP) tiene manifestaciones poco específicas y la consideración del contexto (presencia de factores predisponentes) es de valor crítico para levantar la sospecha diagnóstica.

FACTORES PREDISPONENTES DEL TROMBOEMBOLISMO VENOSO

La inflamación, hipercoagulabilidad y la injuria endotelial activan la cascada de mecanismos que promueven la formación de trombos venosos, predominantemente en las venas profundas de las extremidades inferiores. Estos trombos, al desalojarse de su lugar de origen, viajan por la circulación derecha dando origen al embolismo pulmonar. Las condiciones predisponentes de las trombosis venosas profundas son, por lo tanto, las mismas de la embolia pulmonar. Estas se enumeran en la Tabla 21-5. Factores de riesgos de aterotrombosis, que son también factores de riesgo de tromboembolismo venoso, incluyen la edad, obesidad, tabaquismo, diabetes *mellitus* y la enfermedad renal crónica.

Tabla 21-5. Factor de riesgo mayor para tromboembolismo venoso

Edad avanzada
Ateroesclerosis, incluyendo enfermedad coronaria y extracoronaria
Historia personal y familiar de tromboembolismo venoso
Cirugía reciente, trauma o inmovilidad prolongada
Insuficiencia cardíaca congestiva
Enfermedad pulmonar obstructiva crónica
Infección aguda
Inflamación crónica
Enfermedad renal crónica
Viaje aéreo de largo aliento
Embarazo, anticonceptivos orales, terapias sustitución hormonal posmenopáusica
Marcapaso u otro dispositivo electrónico intravascular permanente
Catéter venoso central permanente
Trombofilias

SÍNTOMAS Y SIGNOS DE EMBOLISMO PULMONAR

La **disnea** es el síntoma de presentación más frecuente y la **taquipnea** el signo más frecuente (Tabla 21-6).

La aparición rápida de disnea severa, síncope y cianosis sugieren embolismo pulmonar masivo, muchas veces sin dolor torácico. El dolor torácico con tope inspiratorio habitualmente tiene como sustrato embolias pulmonares periféricas, cerca de la pleura, habitualmente de menos riesgo. Se ha desarrollado un conjunto de criterios que otorgan un puntaje de probabilidad diagnóstica de embolismo pulmonar (criterios de Wells), que se detallan en Tabla 21-7.

Tabla 21-6. Síntomas y signos de embolismo pulmonar

Síntomas
Disnea no explicada
Dolor torácico (pleurítico o "atípico")
Ansiedad
Signos
Taquipnea
Taquicardia
Desaturación
Fiebre
Distensión venosa yugular
Soplo de reflujo tricuspídeo
P2 acentuado
Expectoración hemoptoica, hemoptisis
Edema, eritema, sensibilidad de extremidades inferiores

Tabla 21-7. Criterios clásicos de Wells para evaluar la probabilidad de embolismo pulmonar

Criterios	Puntaje
Síntomas o signos de trombosis venosa profunda	3
Diagnóstico alternativo es menos probable que embolismo pulmonar	3
Frecuencia cardíaca sobre 100 por minuto	1,5
Inmovilización o cirugía en las 4 semanas anteriores	1,5
Antecedentes de trombosis venosa profunda o embolismo pulmonar	1,5
Hemoptisis	1
Cáncer en tratamiento dentro de los últimos 6 meses o metastásico	1
Más de 4 puntos = alta probabilidad; igual o menos de 4 puntos = probabilidad no alta	

DIAGNÓSTICO DIFERENCIAL

La embolia pulmonar es uno de los cuadros en medicina que "simula" otras condiciones de incidencia frecuente, como las detalladas en la Tabla 21-8. Además, la EP ocurre con frecuencia en forma concomitante con otras enfermedades, haciendo más difícil el diagnóstico, lo que obliga al uso oportuno y juicioso de los exámenes de laboratorio que afirmen o descarten esta condición.

Tabla 21-8. Diagnóstico diferencial de embolismo pulmonar

Ansiedad, derrame pleural, costocondritis
Neumonía, bronquitis
Síndrome coronario agudo
Pericarditis
Insuficiencia cardíaca congestiva
Disección aórtica
Hipertensión arterial pulmonar

CLASIFICACIÓN DE EMBOLISMO PULMONAR: ASPECTOS SEMIOLÓGICOS

Embolismo pulmonar masivo. Hay tendencia al *shock* cardiogénico y a la falla sistémica múltiple. La disnea es el síntoma predominante, es poco frecuente el dolor torácico, suele haber hipotensión y cianosis. El cuadro puede debutar con síncope. En la angio-TAC, existen embolias en ramas arteriales pulmonares principales.

Embolismo pulmonar submasivo. Con frecuencia los pacientes parecen estar hemodinámicamente estables, pero hay signos de hipertensión pulmonar y falla cardíaca derecha inminente. Hay sobrecarga de cavidades derechas en el ecocardiograma. Biomarcadores como la troponina y BNP suelen estar elevados.

Embolismo pulmonar de bajo riesgo. No hay signos de hipotensión ni falla derecha, los biomarcadores son negativos, no hay sobrecarga derecha ni hipertensión pulmonar en la ecocardiografía (ECO). La angio-TAC pulmonar muestra embolias más bien periféricas, de menor extensión anatómica.

Infarto pulmonar. El síntoma predominante es dolor torácico de tipo pleurítico, permanente o en vaivén. Puede haber expectoración hemoptoica (ver *Expectoración o esputo*, p. 113). No suelen haber elementos de EP masiva ni submasiva y el material trombótico suele comprometer al árbol arterial pulmonar periférico. Hay elementos inflamatorios: fiebre bajo grado, leucocitosis, VHS elevada durante algunos días y evidencia radiológica de infarto pulmonar.

MORBIMORTALIDAD ASOCIADA A EMBOLISMO PULMONAR

La mortalidad intrahospitalaria del embolismo pulmonar es del 7%. Aquellos pacientes que se presentan con inestabilidad hemodinámica tienen mortalidad de aproximadamente el 30%. Tener una EP es un marcador de calidad de vida limitada en el futuro, con incidencia de complicaciones como tromboembolismo venoso recurrente, hipertensión arterial pulmonar crónica, síndrome postrombótico de extremidades inferiores.

MÉTODOS DIAGNÓSTICOS

Dímero D. La presencia en la circulación de productos de degradación de la fibrina como el dímero D constituye evidencia de alta sensibilidad de la presencia de EP. Sin embargo, la especificidad no es alta, estando elevado en cualquier cuadro inflamatorio, incluyendo los estados posquirúrgicos. El mejor rendimiento diagnóstico de este biomarcador se da en el contexto de la atención en servicio de urgencia, en pacientes que no tienen un cuadro inflamatorio concomitante.

Otros biomarcadores. El BNP (péptido natriurético cerebral) y las troponinas se elevan en pacientes con sobrecarga aguda del ventrículo derecho, estando por lo tanto elevados en EP masiva o submasiva.

Ecocardiograma. Ayuda a excluir síndromes coronarios agudos. Puede haber signos de sobrecarga aguda de ventrículo derecho en presentaciones de mayor gravedad.

Rx de tórax. Ayuda a descartar neumonías, cuadros que provocan congestión pulmonar, neumotórax. Una Rx de tórax normal en un paciente severamente disneico sugiere EP masiva. Una oligohemia focal –reducción de la cantidad habitual de sangre circulante– que se manifiesta como un aumento de la claridad del parénquima pulmonar en la radiografía de tórax se conoce como signo de Westermark y es sugerente de EP masiva.

Una condensación con forma de cuña supradiafragmática indica infarto pulmonar (*Hampton hump*). No es infrecuente una Rx de tórax normal o poco alterada en presencia de EP de distinta gravedad.

Tomografía axial computarizada (TAC) de arterias pulmonares. La angiografía no invasiva de arterias pulmonares con detectores multicorte permite con rapidez visualizar el lumen del árbol arterial pulmonar con alta resolución espacial, reconociendo con claridad trombos en ramas principales (Figura 21-5) y ramas segmentarias o subsegmentarias. Este examen permite también reconocer la sobrecarga ventricular derecha que acompaña muchas veces a las EP masivas y submasivas, al medir la relación diámetro ventricular derecho/diámetro ventricular izquierdo, dato de importancia pronóstica con implicancias en el manejo.

Cintigrafía. La sensibilidad y especificidad de la cintigrafía de perfusión pulmonar son inferiores a las de la TAC de arterias pulmonares, por lo que se reserva solo para casos con contraindicación formal para este último examen, como antecedente de alergia grave al medio de contrate yodado.

Ecocardiografía. La ECO transtorácica es un medio sensible para reconocer la sobrecarga derecha en pacientes con EP masiva o submasiva, permitiendo estimar la presión de la arteria pulmonar.

Figura 21-5. **Embolia pulmonar.** Las flechas indican defectos de llenamiento hipodensos compatibles con trombos (angio-TAC pulmonar).

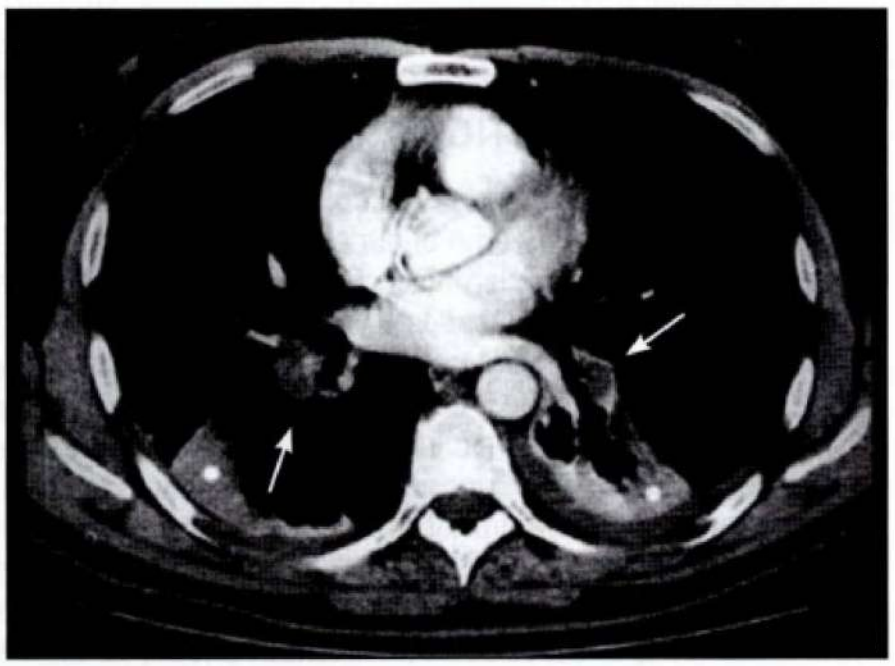

Ecografía venosa extremidades inferiores. La visualización de material trombótico y la pérdida de compresibilidad del sistema venoso de este territorio permite hacer el diagnóstico de trombosis venosa profunda, que acompaña a una proporción importante de los caso de EP.

ESTRATEGIA DIAGNÓSTICA DEL EMBOLISMO PULMONAR

El paciente se evalúa inicialmente con la historia, examen físico, oximetría, ECG y Rx de tórax. Si se estima que hay una alta probabilidad de EP, se inicia tratamiento anticoagulante y se prepara (o deriva) al paciente para efectuar angio-TAC de arterias pulmonares, que confirmará o descartará el diagnóstico.

Si el paciente no tiene una alta probabilidad de EP con los elementos clínicos señalados, se solicita dímero D. Si este es normal, existe una probabilidad muy baja de EP y deben considerarse otras posibilidades diagnósticas. Si el dímero D es alto, debe realizarse una angio-TAC de arterias pulmonares.

CAPÍTULO 22

Síndromes mediastínicos

F. Suárez • C. Suárez

Las causas más frecuentes del **síndrome mediastínico** en el adulto son los tumores primarios (Tabla 22-1) y, en menor grado, las inflamaciones agudas (**mediastinitis**), las que se han incrementado por las intervenciones quirúrgicas sobre el tórax y las endoscopías digestivas altas (perforación del esófago).

Tabla 22-1. Tumores primarios del mediastino

Mediastino anterior*:
Tiroides endotorácico
Timomas
Teratomas y tumores germinales
"Terrible" linfoma
Mediastino medio:
Quistes embrionarios
Quistes pericárdicos
Quistes broncogénicos
Linfomas
Mediastino posterior:
Tumores neurogénicos
Quistes enterógenos
Tumores esofágicos
Aneurisma de la aorta descendente
Linfoma

* Se recuerdan didácticamente como las "4 T".

En el adulto, los tumores primarios que se observan con mayor frecuencia son los del mediastino anterior y, en el niño, los del mediastino posterior. Aproximadamente, la mitad de los timomas (Figura 22-1) y un tercio de los linfomas del mediastino anterior ocurren en adultos. En el mediastino medio, el 50% de los linfomas se observan en adultos; y, en el mediastino posterior, el 50% de los tumores neurogénicos se ven en niños.

Síndrome de vena cava superior. El síndrome de vena cava superior (SVCS) es un conjunto de síntomas causados por una alteración del flujo sanguíneo desde de la vena cava superior a la aurícula derecha. Los **signos físicos** que se pueden observar son edema de cara, cuello y tórax superior (**edema en esclavina**), distensión de las venas del cuello, circulación colateral de la pared torácica, edema de extremidades superiores, taquipnea y plétora, que es una congestión rojiza y edematosa de la cara y cuello del paciente afectado (Figura 22-2). Los **síntomas habituales** son disnea, ronquera, dolor torácico, disfagia y compromiso del estado general.

Figura 22-1. Tumor tímico. La radiografía de tórax muestra imagen de un timoma ubicado en mediastino anterior, con bordes radiológicos lisos, sin calcificaciones ni áreas quísticas.

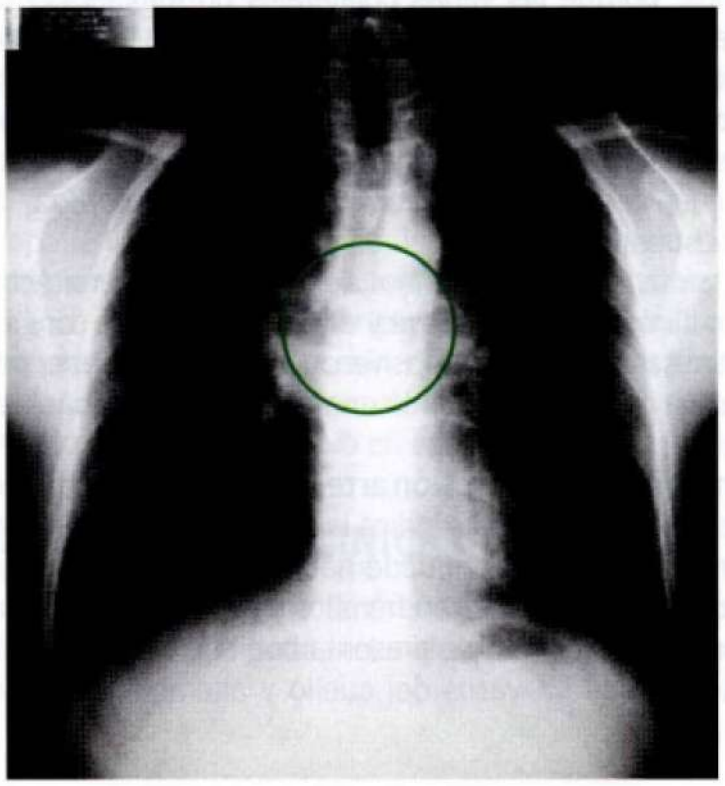

Las **causas** más comunes son el linfoma, los timomas y las neoplasias malignas del pulmón, sobre todo cuando existe importante compromiso linfático secundario a este. Una causa no maligna de SVCS es la trombosis asociada al uso de catéteres intracavos o sondas de marcapasos, la trombosis sin mediar un cuerpo extraño es infrecuente. Una causa rara de SVCS es la mediastinitis fibrosa.

Figura 22-2. A. Obstrucción de la vena cava superior. B. Edema en esclavina. Nótese el acentuado edema y congestión de la cara, edema del cuello y parte superior del tórax.

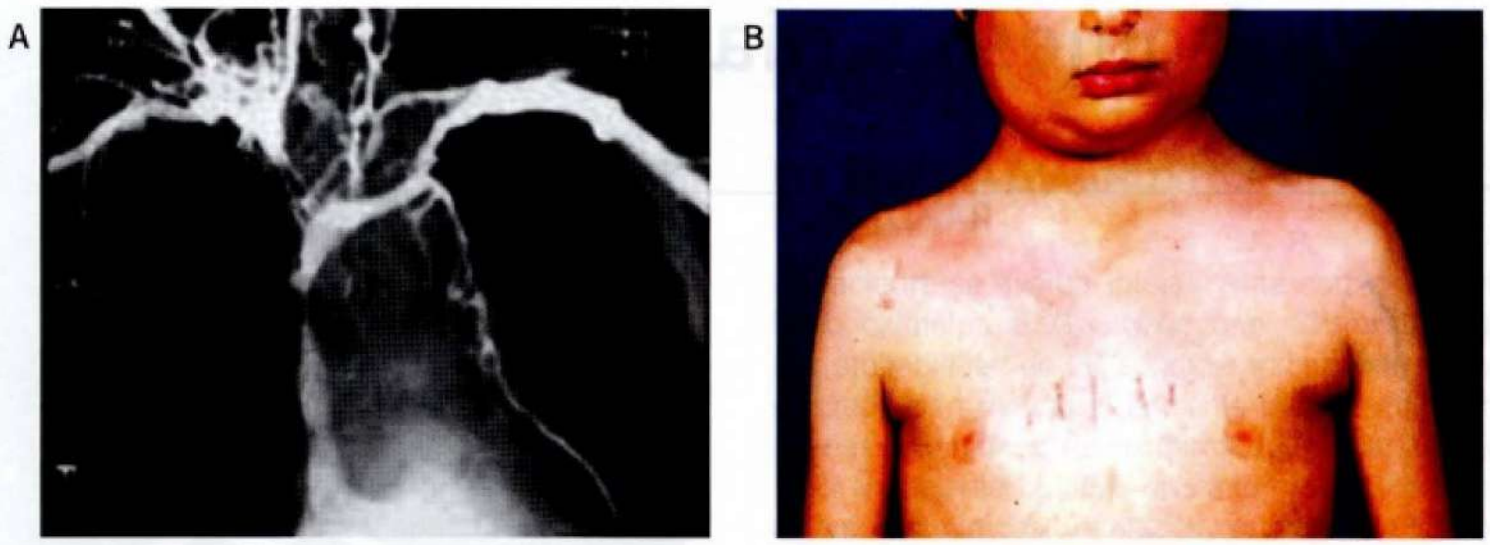

La magnitud de los síntomas y signos dependerá de la rapidez con que comience el cuadro clínico y su ubicación. A mayor velocidad de inicio del cuadro, más severos serán los síntomas y signos, porque las venas colaterales no han tenido tiempo suficiente para dilatarse y recibir el aumento del flujo sanguíneo.

Si la obstrucción está sobre la entrada de la vena ácigos, el síndrome es más leve gracias a que el sistema venoso ácigos puede dilatarse fácilmente y recibir la sangre desviada, presentando menos presión venosa que afecte la cabeza, brazos y tórax superior.

Si la obstrucción está bajo la entrada de la vena ácigos, el cuadro clínico será más grave y evidente, ya que la sangre tiene que regresar al corazón por las venas abdominales superiores y la vena cava inferior, requiriendo una presión venosa más elevada.

Síndrome de compresión arterial. Síndrome poco frecuente, pero cuando se manifiesta indica la presencia de una enfermedad tumoral muy avanzada. Puede haber compresión de la arteria pulmonar, traduciéndose en frémitos y soplo sistólico pulmonar. La compresión aórtica se presenta con soplo sistólico aórtico, frémito irradiado a vasos del cuello y alteraciones periféricas del pulso.

Síndrome de compresión traqueobronquial. La causa principal de obstrucción bronquial es el cáncer broncogénico con crecimiento endoluminal. Estos pacientes presentan disnea sibilante, atelectasias, neumonías postobstructivas. Otros tumores como el cáncer de mama, colon o el linfoma pueden también producir metástasis endobronquiales con crecimiento obstructivo. También podemos encontrar compresión extrínseca del árbol traqueobronquial por metástasis ganglionares o tumores mediastínicos, lo que se traduce clínicamente en disnea inspiratoria, tiraje y cornaje, acompañada o no de otros síndromes mediastínicos.

Síndrome de vena cava inferior. Las neoplasias del mediastino y la fibrosis mediastinal pueden comprimir o penetrar en las paredes de la vena cava inferior. La trombosis de la vena cava inferior es un importante responsable de este síndrome, y puede haberse originado en trombosis extendidas desde las extremidades inferiores. Como manifestaciones clínicas de la obstrucción de la vena cava inferior se encuentran el edema bilateral de miembros inferiores, distensión de las venas colaterales superficiales del abdomen (circulación colateral), ascitis y, a veces, hepatomegalia.

Síndrome esofágico. Ver *Disfagia*, p. 93.

Síndromes compresivos nerviosos. Nos hemos referido a ellos anteriormente en relación a los signos y síntomas torácicos de patología mediastínica (síndrome de Claude Bernard-Horner, ascenso diafragmático y disfonía).

Dadas las características particulares del mediastino, habitualmente la exploración física y la anamnesis no nos permiten realizar un diagnóstico de certeza respecto de las distintas patologías que lo aquejan, requiriéndose el apoyo con exámenes radiológicos.

La radiografía de tórax es habitualmente el primer examen que pone en evidencia una alteración del mediastino, reflejado habitualmente como un ensanchamiento que al evaluar las dos proyecciones (posteroanterior y lateral) dan una buena idea de la estructura comprometida. De cualquier forma, la tomografía axial computarizada de tórax es el examen complementario más valioso para evaluar patología del mediastino, ya que nos permite evaluar con gran claridad los distintos órganos y vasos que en él se contienen. En los últimos años se ha establecido además el PET-CT, que es el resultado de la fusión de una tomografía computarizada y una tomografía por emisión de positrones, examen de medicina nuclear que nos permite una evaluación "funcional" de los distintos tumores del mediastino, como una herramienta de enorme ayuda diagnóstica en patología torácica, y en especial mediastínica.

El diagnóstico definitivo se establece mediante estudio histopatológico de biopsia obtenida por mediastinoscopía, mediastinostomía anterior o videotoracoscopía, o bien, por punción aspirativa con aguja fina si ello es posible.

CAPÍTULO 23

Síndromes nefrourológicos

SÍNDROME NEFRÍTICO AGUDO

E. Roessler

El **síndrome nefrítico agudo** se define como la aparición de hematuria, proteinuria, y caída aguda de la velocidad de filtración glomerular (VFG), traduciéndose esta última en oliguria, edema e hipertensión. Este síndrome es el resultado de un proceso inflamatorio agudo glomerular debido a múltiples causas, con histologías diversas, las que tienen en común la inflamación los glomérulos (Figura 23-1 y Tabla 23-1).

El **fenómeno fisiopatológico** inicial es la inflamación glomerular que lleva a:

- Cambios de la permeabilidad capilar con rupturas de la membrana basal, provocando el escape de proteínas y eritrocitos, dando lugar a dos hechos clínicos: hematuria y proteinuria en rango variable.
- Caída brusca de la VFG por la oclusión de los capilares glomerulares por el proceso inflamatorio. Esta reducción de la VFG causa un balance positivo de sodio y un grado variable de retención nitrogenada, en general discreta. El balance positivo de Na produce expansión del volumen extracelular (VEC), lo que se traduce en edema, hipertensión venosa, hipertensión arterial y, en oportunidades, síntomas y signos congestivos pulmonares que pueden llegar hasta un edema pulmonar agudo.

La evolución del síndrome nefrítico es variable: en la glomerulonefritis aguda postinfecciosa, en general, es a la curación. En otros casos, como en la nefropatía IgA, glomerulopatía membranoproliferativa, es hacia la cronicidad en períodos variables. En la nefropatía lúpica el pronóstico dependerá de la oportunidad del tratamiento y el genio evolutivo de la enfermedad en cada paciente en particular. Ocasionalmente, las glomerulonefritis rápidamente progresivas pueden debutar como un síndrome nefrítico agudo y su pronóstico está dado por la precocidad del tratamiento y el genio evolutivo en cada paciente en particular.

MANIFESTACIONES CLÍNICAS

El síndrome nefrítico agudo se presenta clínicamente con hematuria glomerular, oliguria, retención nitrogenada, edema e hipertensión.

Figura 23-1. Glomerulonefritis aguda: correlación anátomo-clínica. A. Glomérulo normal. **B.** Glomerulonefritis aguda postestreptocócica. Al comparar con el glomérulo normal (izquierda) con el de una glomerulonefritis aguda postestreptocócica (derecha), se puede ver en este último una intensa proliferación capilar con oclusión de sus lúmenes, lo que explica la secuencia de hechos fisiopatológicos desencadenados por estas alteraciones morfológicas, que dan cuenta de la clínica del síndrome nefrítico agudo

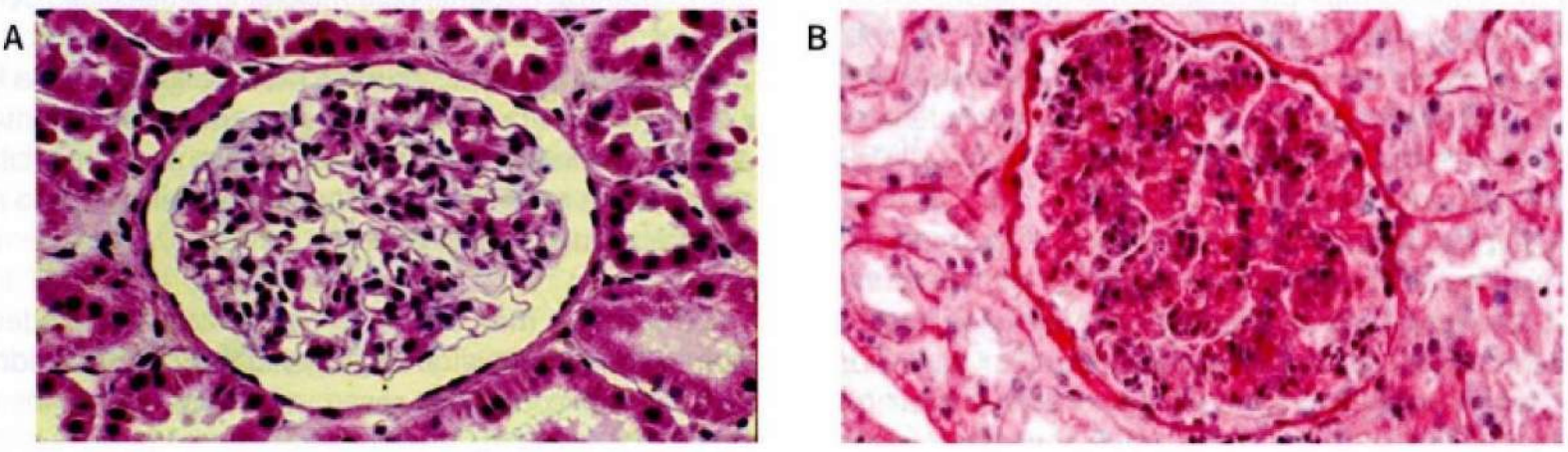

Gentileza Dr. Helmuth Rennke, Universidad de Harvard.

Tabla 23-1. Etiologías del síndrome nefrítico agudo: correlación clínico-patológica

Enfermedades por depósito de complejo antígeno-anticuerpo circulantes	Glomerulonéfritis postinfecciosas	Glomerulonefritis aguda postestreptocócica Glomerulonefritis aguda no estreptocócica Endocarditis bacteriana Infecciones de *shunt* o catéteres Sepsis Neumonía neumocócica Fiebre tifoidea Meningococcemia Hepatitis B Mononucleosis infecciosa
	Glomerulopatías IgA	Nefropatía IgA sin vasculitis sistémica (enfermedad de Buerger) Nefropatía IgA con vasculitis sistémica (púrpura de Schönlein-Henoch)
	Glomerulopatía membranoproliferativa	Infecciones (VHC-VHB-VIH) Enfermedades vasculares del colágeno Gamapatías monoclonales Crioglobulinemias Genéticas
	Glomerulonefritis lúpica	
	Glomerulonefritis rápidamente progresiva crescéntica tipo 2	Cualquier glomerulopatía mediada por complejos inmunes, ej.: postinfecciosa, IgA, membranoproliferativa, lúpica, etc., pueden tomar un curso rápidamente progresivo al proliferar epitelio parietal de la cápsula de Bowman (crecientes)
Enfermedades por anticuerpo antimembrana basal (glomerulonefritis rápidamente progresiva crescéntica tipo 1)	Síndrome de Goodpasture Glomerulonefritis por anticuerpos antimembrana basal sin hemorragia pulmonar	
Enfermedades pauciinmunes (sin evidencias a la inmunofluorescencia y microscopía electrónica de presencia de complejos inmunes ni anticuerpos anti membrana basal) (glomerulonefritis rápidamente progresiva crescéntica tipo 3)	1. Asociadas a anticuerpos ANCA circulantes (ANCA = antineutrophil citoplasma antibodies = anticuerpos anticitoplasma de los neutrófilos)	Poliangeítis granulomatosa (enfermedad de Wegener)
		Poliangeítis granulomatosa eosinofílica (Churg-Straus)
		Poliangeítis microscópica
	2. No asociadas a anticuerpos ANCA circulantes	Poliangeítis microscópica ANCA negativa

Hematuria. La hematuria es el sello clínico en todos los pacientes con este síndrome, siendo macroscópica en el 75%. Cuando la hematuria macroscópica remite, persiste microhematuria por un período más prolongado. La hematuria es de tipo glomerular, la que tiene los caracteres señalados en la Tabla 23-2. Dichos caracteres la hacen semiológicamente diferente a la hematuria urológica, como la observada en tumores renales o de las vías excretoras, procesos inflamatorios de esta, TBC urinaria, urolitiasis, etcétera (Tabla 23-3).

La presencia de un cilindro hemático en el examen del sedimento de orina es absolutamente específico de hematuria glomerular pues, para su formación, los glóbulos rojos que en este se encuentran, han salido desde el glomérulo y al pasar por los túbulos, una glicoproteína secretada a ese nivel –la proteína de Tamm-Horsfall– sirve de matriz para aglutinarlos en forma de cilindro, siguiendo el molde tubular (Figura 23-2).

Dada la gran especificidad que tiene un cilindro hemático, cuando se busca el origen de una hematuria el examen del sedimento de orina debiera ser realizado por el mismo médico que examina al paciente para mejorar la sensibilidad del examen.

Proteinuria. En el síndrome nefrítico agudo, dada la disrupción de la barrera de filtración glomerular como consecuencia del proceso inflamatorio, esta aumenta su permeabilidad con aparición de proteinuria, habitualmente en rango no nefrótico, es decir menor de 3,5 g/24 h.

Edema. En más del 90% de los casos hay edema. Este es inicialmente facial y luego generalizado, pudiendo llegar a un síndrome congestivo severo, con síntomas de insuficiencia ventricular izquierda e incluso edema pulmonar agudo. Como manifestación de aumento del contenido en el lado venoso

Tabla 23-2. Caracteres de la hematuria glomerular

Color oscuro ("Coca-Cola", café, "lavado de carne")
Total
Indolora
Sin coágulos
Al examen microscópico: glóbulos rojos dismórficos: bajo luz polarizada, la membrana celular de los glóbulos rojos está alterada, con herniaciones del citoplasma (glóbulos rojos dismórficos)
Presencia de acantocitos
Cilindros hemáticos (patognomónica de hematuria glomerular)

Tabla 23-3. Hechos sugerentes de hematuria urológica*

Color rojo
Parcial (de inicio, media micción o fin de micción)
Dolorosa
Presencia de coágulos
Presencia de glóbulos rojos de aspecto "fresco" al examen microscópico

* Hechos específicos de hematuria urológica no compartidos por las de causa glomerular. No obstante, una patología urológica puede tener hematuria con cualquiera de las características para hematuria glomerular señaladas en la Tabla 23-2, excepto cilindros hemáticos y glóbulos rojos dismórficos y acantocitos, que son específicos de hematuria glomerular.

Figura 23-2. Sedimentos de orina en pacientes con hematuria. A. Hematuria urológica en un paciente con un cáncer vesical. Nótese el aspecto fresco de los glóbulos rojos, los que están intactos. **B.** Hematuria de origen glomerular en un paciente con una glomerulonefritis aguda. A diferencia de la hematuria urológica, en este caso los glóbulos rojos están alterados en su forma y en su membrana citoplasmática, dando origen a glóbulos rojos dismórficos. **C.** Dos cilindros hemáticos en un paciente con una glomerulonefritis aguda.

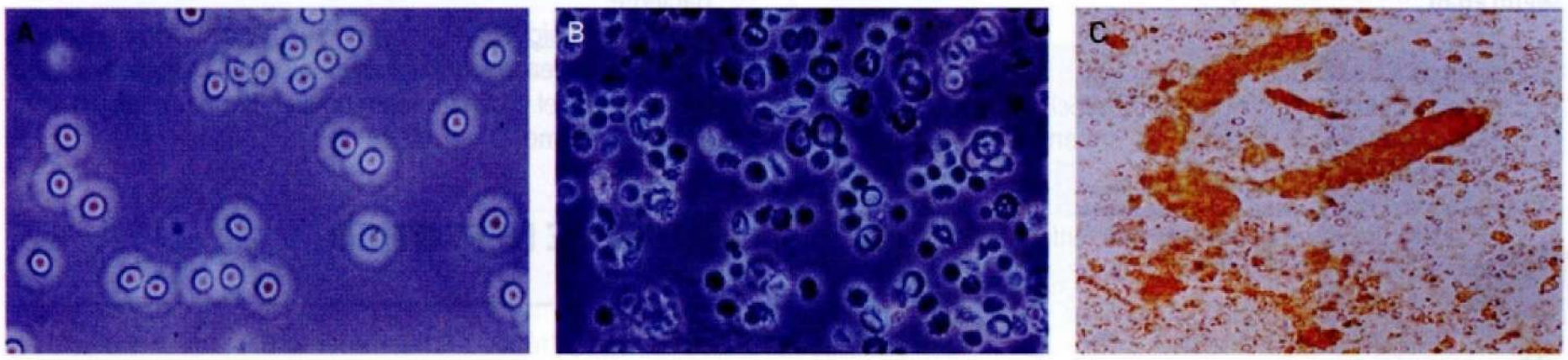

del sistema circulatorio, se observa hipertensión yugular. Por tratarse de una expansión aguda de la volemia, este síndrome congestivo se acompaña de bradicardia.

La presencia de síndrome congestivo con hipertensión venosa, hipertensión arterial y bradicardia, es muy sugerente de un síndrome nefrítico agudo aunque la hematuria haya pasado inadvertida por el enfermo, por ser a veces solo microscópica,

En el adulto mayor, muchas veces, la primera manifestación de un síndrome nefrítico agudo es un edema agudo de pulmón. En un anciano, la aparición de edema pulmonar agudo sin historia ni presencia de cardiopatía evidente, obliga a mirar el sedimento de orina.

En la patogenia del edema intervienen la disminución de la VFG y mayor reabsorción tubular de sodio por reducción de su carga filtrada (balance glomérulo-tubular), mayor reabsorción del filtrado a nivel proximal por baja de la presión hidrostática del capilar peritubular.

Por todo lo anterior, es típico del inicio del síndrome nefrítico agudo la presencia de oliguria, con una concentración urinaria de sodio menor de 10 mEq/L y una fracción excretada de sodio menor del 1%.

Hipertensión arterial. El aumento de la presión arterial en grado variable es otro de los hechos propios del síndrome. Ella se normaliza cuando regresa el proceso inflamatorio glomerular, momento en el cual el paciente es capaz de desembarazarse del exceso de VEC acumulado.

En oportunidades, esto puede ocurrir muy rápido, no siendo advertida la hipertensión. Ocasionalmente, el alza tensional puede ser tan severa que lleve a una encefalopatía hipertensiva y, otras veces, al coexistir con hipervolemia intensa, puede claudicar el ventrículo izquierdo con aparición de edema pulmonar agudo.

En la patogenia de la hipertensión interviene el balance positivo de sodio con hipervolemia, aumento del gasto cardíaco y, secundariamente, leve aumento de la resistencia periférica, hecho que condiciona supresión de la actividad renina angiotensina aldosterona.

Retención de catabolitos nitrogenados. Otra de las consecuencias de la reducción de la VFG es una discreta retención de catabolitos nitrogenados como urea y creatinina, aumentando esta última a valores de 1,5 a 2,0 mg/dL. Solo el 1% de las glomerulonefritis agudas postinfecciosas hacen una insuficiencia renal aguda.

El curso típico del síndrome nefrítico agudo por una glomerulonefritis aguda postestreptocócica es a la curación y, en general, hay una rápida regresión de los signos y síntomas en el lapso de siete días. Lo primero en regresar es la oliguria. La reaparición de diuresis adecuada está seguida de normalización de la presión y fusión de edemas. La proteinuria igualmente

regresa pronto, siendo inexistente a los 6 meses. La persistencia de esta por períodos mayores, debe plantear la presencia de una glomerulopatía crónica que presentó en su evolución un brote de glomerulitis aguda, clínicamente evidenciado como síndrome nefrítico.

Las glomerulopatías primitivas que hacen un síndrome nefrítico continúan su historia natural, llegando a la insuficiencia renal crónica en períodos variables. Las vasculitis que debutan en esta forma suelen seguir un curso de insuficiencia renal rápidamente progresiva, salvo intervención terapéutica precoz.

ENFOQUE DIAGNÓSTICO

En la Tabla 23-1 se muestran las causas más importantes de síndrome nefrítico agudo. En la Tabla 23-4 se muestran sus etiologías según edad.

Tabla 23-4. Etiologías más frecuentes del síndrome nefrítico agudo según edad

Menores de 15 años
Glomerulonefritis aguda postestreptocócica
Nefropatía IgA con vasculitis sistémica (púrpura de Schönlein-Henoch)
Entre 15 y 50 años
Nefropatía IgA sin vasculitis sistémica (enfermedad de Berger)
Glomerulopatía membranoproliferativa
Glomerulonefritis lúpica (en la mujer)
Glomerulonefritis aguda postinfecciosa
Mayores de 50 años
Poliangeítis granulomatosa (enfermedad de Wegener)
Poliangeítis granulomatosa eosinofílica (Churg-Straus)
Poliangeítis microscópica

Hay dos grandes causas: las postinfecciosas y las no infecciosas. Como toda la patología glomerular, puede traducir una enfermedad primitiva del riñón o compromiso renal secundario a enfermedad sistémica (lupus, crioglobulinemia, Schönlein-Henoch, vasculitis). Por lo tanto, la investigación de una enfermedad sistémica es mandatoria cuando la etiología no es obvia clínicamente.

Cuando la causa del síndrome nefrítico agudo no es clara, algunos exámenes de laboratorio inmunológico son útiles como primer tamizaje: antiestreptolisina O (ASO), fracción 3 del complemento (C3), anticuerpos antinucleares (ANA) y anticuerpos anticitoplasmáticos de los neutrófilos (ANCA).

El C3 estará bajo en las glomerulonefritis postinfecciosa, lúpica y membranoproliferativa. Si es postestreptocócica, la ASO estará elevada; si es lúpica, será útil como tamizaje un ANA positivo y, confirmatoria, la presencia de anticuerpos anti-ADN nativo (anti-ADNn). En algunas vasculitis (poliangeítis granulomatosa, antiguamente llamada de Wegener), los ANCA serán positivos. Cuando en un síndrome nefrítico agudo el C3 es bajo y no se demuestra una estreptococia ni un lupus, la búsqueda de una endocarditis bacteriana subaguda o un lupus eritematoso sistémico es obligatoria. La auscultación cardíaca debe ser acuciosa, y si es necesario, recurrir al ecocardiograma, incluso transesofágico, hasta confirmar o excluir precozmente ese último diagnóstico.

Finalmente, se debe recordar que la biopsia renal, procesada para microscopía de luz, electrónica e inmunofluorescencia, es de enorme utilidad diagnóstica para aquellos casos en que la etiología no está clara o la evolución seguida por el enfermo no es la típica.

En general, la hematuria macroscópica regresa en pocos días, persistiendo microhematuria de tipo glomerular por períodos de 6 meses hasta 2 años en sujetos mayores.

En resumen, los pasos a seguir en el diagnóstico etiológico del síndrome nefrítico agudo son:

1. Investigar una glomerulonefritis aguda postinfecciosa. Recordar que una endocarditis bacteriana subaguda (BSA) puede debutar como un síndrome nefrítico agudo.
2. Buscar enfermedad sistémica. Con dicho propósito el laboratorio inmunológico: ASO, C3, ANA, anti-ADNn, ANCA son de gran utilidad.
3. Orientar las probabilidades diagnósticas según la edad del paciente.
4. Recurrir a la biopsia renal cuando el diagnóstico por métodos clínicos no sea obvio o la evolución seguida sea atípica, siempre que el procedimiento no signifique un riesgo mayor para el enfermo.

SÍNDROME NEFRÓTICO

E. Roessler

El síndrome nefrótico –antiguamente llamado nefrósico– es un estado clínico producido por glomerulopatías de múltiples etiologías, con lesiones histológicas diversas, caracterizado por la presencia de edema, proteinuria masiva, hipoalbuminemia, hiperlipidemia y lipiduria.

La pérdida masiva de proteínas por la orina y la presencia de lípidos en ella, traducen un grave trastorno de la permeabilidad de la pared capilar del glomérulo, por lo que el diagnóstico de síndrome nefrótico lleva implícito el concepto de una glomerulopatía, excluyendo a otras nefropatías.

PATOGENIA

La proteinuria masiva –al ser en gran medida la causa de hipoalbuminemia– es el hecho más específico de este síndrome, siendo responsable de los trastornos fisiopatológicos observados en él (Figura 23-3).

La hipoalbuminemia no se explica solo por la pérdida de proteína por el riñón. Un sujeto normal es capaz de aumentar la síntesis de albúmina a 40 g/día al reducirse la presión oncótica del plasma. Por lo tanto, una pérdida de 3,5 a 10 g diarios, por sí sola no produciría hipoalbuminemia. Se piensa que la pérdida de albúmina es mucho mayor que la eliminada en 24 horas por que gran parte de la albúmina filtrada sería catabolizada a nivel tubular y solo una pequeña parte eliminada por la orina. En el síndrome nefrótico existirían, además, factores circulantes que inhiben la síntesis hepática.

Cifras de albúmina plasmática menores de 3 g% producen una disminución significativa de la presión oncótica plasmática,

Figura 23-3. Fisiopatología del síndrome nefrótico.

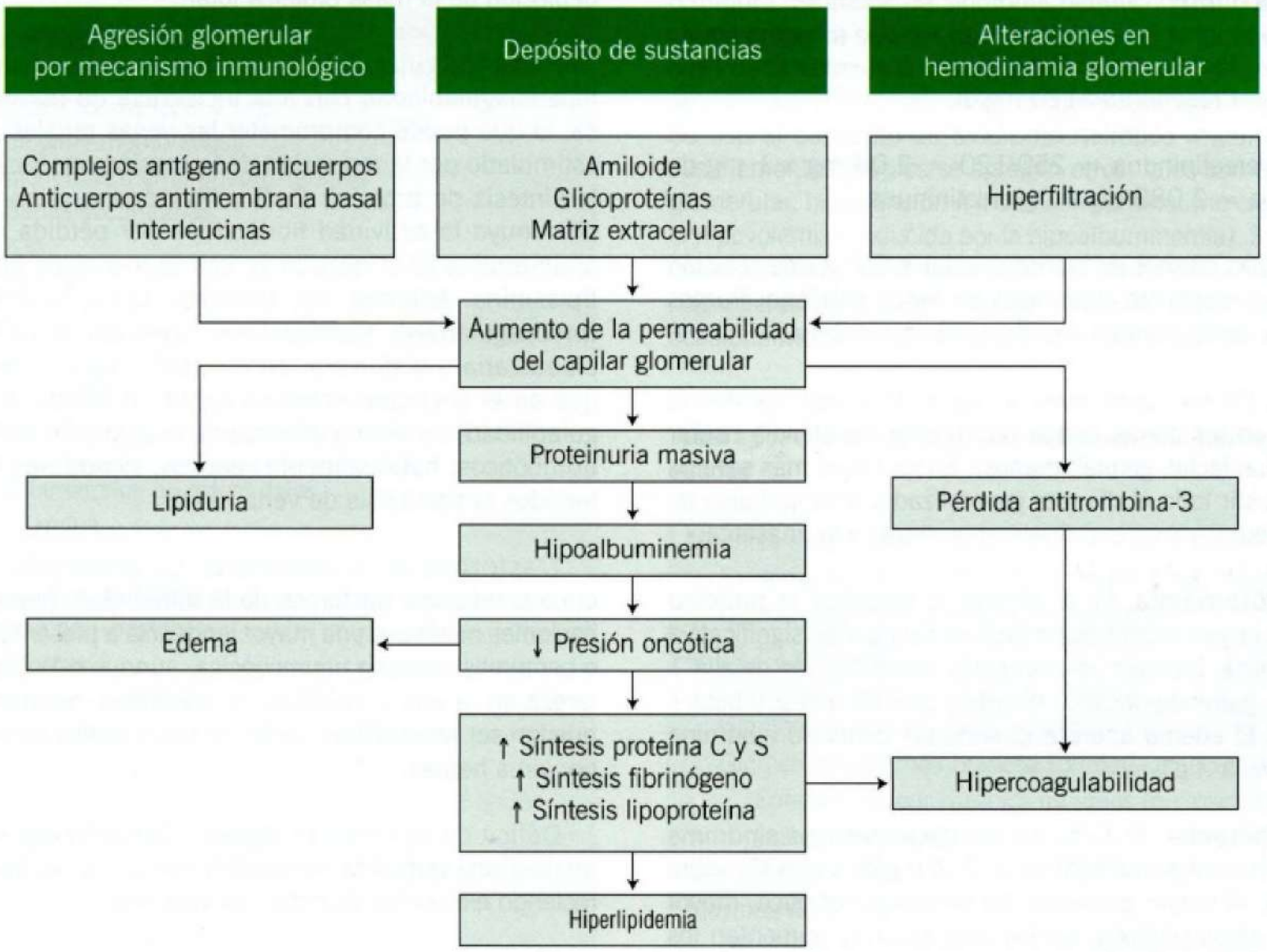

predominando entonces a nivel capilar las fuerzas que favorecen la ultrafiltración, con acumulación del ultrafiltrado plasmático en el intersticio, apareciendo edema. El escape de líquido al intersticio genera hipovolemia; esta, induce retención de sodio y agua, produciéndose entonces un mayor escape de ultrafiltrado, hasta alcanzar el proceso un equilibrio cuando se logra una "volemia efectiva" adecuada, a costa de expansión del volumen extracelular en el intersticio, lo que se traduce en edema. No pocas veces, hay formación de un tercer espacio en pleura (derrame pleural) y peritoneo (ascitis), llegando a veces a la anasarca.

A pesar de lo anterior, hoy se sabe que en algunos pacientes con síndrome nefrótico las cosas no ocurren así. En ellos, el evento primario que sigue a la aparición de proteinuria masiva es la expansión del espacio intravascular y, posteriormente, aparición de edema, no encontrándose hipovolemia ni aumento de renina o de aldosterona. En modelos experimentales se ha encontrado que uno de los canales trasportadores de sodio es estimulado por algunas de las proteínas filtradas anormalmente en este síndrome, aumentando intensamente la reabsorción de sodio y, así se expande el VEC antes de contraerse por hipoalbuminemia.

La reducción de la presión oncótica también es responsable del aumento de síntesis de lipoproteínas a nivel hepático y, por otro lado, hay una disminución del *clearance* de colesterol por un defecto adquirido en su remoción. Además del aumento del colesterol total, el colesterol de baja densidad (LDL) está aumentado y también puede estarlo el colesterol de muy baja densidad (VLDL). El colesterol de alta densidad (HDL), protector de ateromatosis, no está aumentado y muchas veces es bajo tal vez por pérdida urinaria. El aumento de triglicéridos se debe a una disminución del paso de VLDL a LDL, posiblemente por pérdida renal de un regulador del metabolismo lipídico, el que normalmente no es filtrado por el riñón.

MANIFESTACIONES CLÍNICAS

Los hechos clínicos cardinales del síndrome nefrótico son: proteinuria masiva, hipoalbuminemia, edema, hiperlipidemia y lipiduria.

Proteinuria masiva. Es aquella cuya magnitud es capaz de producir hipoalbuminemia, lo que se correlaciona con valores de 3,5 g/24 h/l,73 m^2 (o 50 mg/kg en niños), excluyendo las proteínas urinarias de bajo peso molecular, por lo cual es la cifra usada para definir una de las características del síndrome nefrótico, la proteinuria masiva. Dada la dificultad de recolección de orina de 24 h y su transporte, se buscó otra forma de cuantificar la proteinuria y se encontró que una correlación de la concentración de proteinuria factorado por la de creatininuria tiene una correlación muy buena con la proteinuria de 24 h, con un r de 0,9.

$$\frac{\text{Proteinuria (mg/dL)}}{\text{Creatininura (mg/dL)}} = \text{mg de proteinuria por 1 mg de creatininuria}$$

Ejemplo: Proteinuria 250 mg/dL
Creatinununa120 mg/dL

Proteinuria/creatininuria = 250/120 = 2,08 mg x 1 mg de creatininuria = 2.080 mg x 1 g creatininuria.

La relación normal es menor o igual a 0,2 y una relación de ≥ 3,3 es propia de proteinuria en rango nefrótico. Puntos intermedios corresponden a proteinuria no nefrótica.

Edema. En los casos leves, el paciente lo aprecia solo al despertar, en las zonas donde hay menor resistencia tisular (periorbitaria, facial, genital, manos). En los casos más severos puede persistir todo el día, ser generalizado, acompañarse de derrame pleural y ascitis y, finalmente, llegar a la anasarca.

Hipoproteinemia. En el síndrome nefrótico la proteína plasmática cuya concentración baja en forma más significativa es la albúmina. También, disminuye la concentración de alfa-1 globulina y gammaglobulina, mientras que las alfa-2 y beta-1 aumentan. El edema aparece cuando las cifras de albúmina son menores a 3 g%.

Hiperlipidemia. El 87% de los pacientes con síndrome nefrótico tiene colesterol total sobre 200 mg/dL y el 53% sobre 300 mg/dL. A mayor gravedad del síndrome nefrótico, mayor es la cifra de colesterol y, en los más severos, aumentan los triglicéridos e incluso los quilomicrones.

Lipiduria. En el examen del sedimento de orina se observan gotas de grasa, cuerpos ovales grasos y cilindros grasos. Estos elementos lipídicos son testigos del importante trastorno en la permeabilidad de la pared capilar del glomérulo y certifican el diagnóstico de síndrome nefrótico.

Otros trastornos. En la Tabla 20-5 se resumen las principales consecuencias de la depleción proteica producida por este síndrome.

Tabla 23-5. Consecuencias del síndrome nefrótico

Depleción proteica
Edema
Desnutrición proteica
Hiperlipidemia
Hipercoagulabilidad
Hipovolemia efectiva y disfunción renal
Disminución de la inmunidad humoral
Alteraciones endocrinas:
Déficit de 25-OH-colecalciferol
Disminución de tiroxina
Aceleración en la progresión del daño renal
Cambios en farmacocinética de algunas drogas

Desnutrición proteica. Como traducción de la progresiva depleción de la masa proteica total.

Hipercoagulabilidad. Con frecuencia, hay un estado de hipercoagulabilidad con alta incidencia de trombosis venosa, la que puede comprometer las venas renales. El hígado, estimulado por la reducción de la presión oncótica, aumenta la síntesis de proteína C, S y fibrinógeno y, por otro lado, disminuye la actividad fibrinolítica por pérdida urinaria de antitrombina III (Figura 23-3), con aumento de la alfa 2-antiplasmina. Además, hay aumento de los factores V y VIII (procoagulantes), trombocitosis, aumento de la reactividad plaquetaria y disfunción de endotelio. Todo esto determina que en el síndrome nefrótico exista un estado de hipercoagulabilidad, no siendo infrecuente la aparición de fenómenos trombóticos, habitualmente venosos, siendo uno de los más temidos la trombosis de vena renal.

Trastornos de la inmunidad. La pérdida de IgG por la orina condiciona trastornos de la inmunidad, presentando los pacientes nefróticos una mayor tendencia a presentar neumonía o peritonitis primaria neumocócica, aunque esta última es una rareza en la era antibiótica. En pacientes inmunosuprimidos pueden ser un problema enfermedades virales como infección por virus herpes.

Déficit de 25-OH-colecalciferol. Debido a que este circula unido a una globulina, se pierde junto a ella por la orina, apareciendo elementos de déficit de vitamina D.

Disminución de tiroxina. Al perderse por el riñón la globulina unida a tiroxina, disminuyen los niveles de T4, sin que ello se traduzca en un cuadro clínico de hipotiroidismo.

Complicaciones del tratamiento. El uso de diuréticos para tratar el edema en estos enfermos con reducción de la volemia efectiva, puede incrementar su hipovolemia con una baja de la VFG, que se traduce en alza de la creatinina y nitrógeno ureico. Igualmente, la hemoconcentración provocada por los diuréticos se suma al estado de hipercoagulabilidad, pudiendo aparecer episodios de trombosis venosa como complicación del uso de diuréticos.

Aceleración en la progresión del daño renal. Hoy se sabe que la proteinuria per se es un factor independiente de daño renal, de tal manera que una glomerulopatía con proteinuria masiva evoluciona más rápido a la insuficiencia renal que otra sin ella.

CAUSAS DEL SÍNDROME NEFRÓTICO

En la Tabla 23-6 se señalan las principales causas de síndrome nefrótico. Como se puede ver, el síndrome puede ser consecuencia de una enfermedad primitiva del glomérulo (glomerulopatías primitivas) o traducir la repercusión glomerular de enfermedades sistémicas, tales como: metabólicas, mesenquimopatías, neoplasias, etc. (glomerulopatías secundarias). Igualmente, existen drogas capaces de producir glomerulopatías que se manifiestan como síndrome nefrótico.

Tabla 23-6. Causas de síndrome nefrótico

- Glomerulopatías primitivas
  - Enfermedad por cambios mínimos (nefrosis lipoídica)
  - Glomeruloesclerosis focal y segmentaria
  - Glomerulopatía membranosa
  - Glomerulonefritis membranoproliferativa
- Glomerulopatías secundarias
  - Infecciosas
    - Hepatitis B
    - Hepatitis C
    - VIH
    - Sífilis secundaria
    - Malaria
  - Drogas
    - Antiinflamatorios no esteroidales
    - Penicilamina
  - Neoplasias
    - Enfermedad de Hodgkin
    - Linfoma no Hodgkin
    - Carcinomas
  - Enfermedades sistémicas
    - Diabetes *mellitus*
    - Lupus eritematoso sistémico
    - Amiloidosis
    - Púrpura de Shönlein-Henoch
    - Vasculitis
  - Enfermedades hereditarias
    - Síndrome de Alport
  - Misceláneas
    - Preeclampsia
    - Tiroiditis
    - Obesidad "maligna"
  - Glomeruloesclerosis focal y segmentaria secundaria
    - Rechazo crónico de trasplante

ENFOQUE DIAGNÓSTICO

Los siguientes elementos deben tomarse en cuenta para una aproximación diagnóstica en un paciente con síndrome nefrótico:

1. Edad de aparición.
2. Determinar si el síndrome nefrótico es "puro" o "impuro".
3. Investigar la presencia de una enfermedad sistémica.
4. Averiguar antecedentes de uso de drogas productoras del síndrome

Es importante buscar una enfermedad sistémica, ya que es posible que un paciente con síndrome nefrótico no muestre evidencias de esta última, siendo la glomerulopatía la primera manifestación de esta, por ejemplo, lupus eritematoso sistémico. Además de la clínica, son exámenes útiles en este sentido el C3, ANA, anti-ADNn, AgHBs, anti-VHC y anti-VIH.

Siempre hay que ser muy acucioso en la investigación del uso de medicamentos productores de síndrome nefrótico (antiinflamatorios no esteroidales).

Otro hecho a considerar es si el síndrome nefrótico es puro o impuro. Se habla de síndrome nefrótico puro cuando el paciente presenta solo los hechos típicos del síndrome. Ese es el caso de la nefrosis lipoídica, esclerosis focal y segmentaria, la amiloidosis y muchas veces la glomerulopatía membranosa. Se usa el concepto de síndrome nefrótico impuro cuando a sus elementos propios se agregan otros, tales como hematuria glomerular, hipertensión o insuficiencia renal (no explicable por la hipovolemia producida por la hipoalbuminemia). Se presentan como síndrome nefrótico impuro las glomerulopatías membranoproliferativas, IgA (enfermedad de Berger), Schönlein-Henoch, ocasionalmente la glomerulonefritis lúpica tipo IV OMS.

Tabla 23-7. Causas de síndrome nefrótico más frecuentes según edades

- Menores de 15 años
  - Enfermedad por cambios mínimos ("nefrosis lipoídica")
  - Glomeruloesclerosis focal y segmentaria
- Entre 15 y 40 años
  - Glomerulopatía membranoproliferativa
  - Glomeruloesclerosis focal y segmentaria
  - Glomerulopatía membranosa (primaria o secundaria)
    - Enfermedad por cambios mínimos (nefrosis lipoídica)
    - Nefropatía diabética
    - Preeclampsia
- Mayores de 40 años
  - Glomerulopatía membranosa (secundaria y primaria)
  - Glomeruloesclerosis diabética
  - Amiloidosis primaria

Aunque la mayoría de las glomerulopatías se puede presentar a cualquier edad en determinados períodos de la vida algunas son más frecuentes y, otras prácticamente no se ven (Tabla 23-7).

El diagnóstico etiológico definitivo se basará en el juicioso uso de los criterios clínicos señalados, más la biopsia renal debidamente procesada. Ella es una importante herramienta diagnóstica, indicada en todo síndrome nefrótico cuya causa no sea evidente o altamente probable. Esta última es la situación del síndrome nefrótico en niños. En ellos, la causa más frecuente es la nefrosis lipoídica, por lo cual, para iniciar el tratamiento, es suficiente una clínica consistente con el diagnóstico, reservándose la biopsia para casos atípicos. Lo mismo ocurre en un adulto diabético, en quien una nefropatía diabética diagnosticada en base a la clínica sea muy probable. A la inversa, en otras enfermedades, como el lupus, siendo clínicamente obvia la etiología, muchas veces la biopsia es necesaria para precisar el tipo e intensidad del daño histológico, ya que, según este, el enfoque terapéutico variará.

La biopsia renal estará contraindicada en quienes el procedimiento encierre un riesgo no aceptable como cuando hay hipertensión severa, hipertensión maligna, sospecha de poliarteritis nodosa y riñones que en la ecografía muestran estar con mucho daño crónico.

ENFERMEDAD RENAL CRÓNICA E INSUFICIENCIA RENAL CRÓNICA

E. Roessler • E. Katz

El riñón es uno de los órganos responsables de mantener la constancia del medio interno (homeostasis), permitiendo que tanto el volumen, pH y composición de los líquidos del organismo permanezcan inalterables a pesar de las múltiples influencias externas que tienden normalmente a modificarlos.

El riñón, como cualquier órgano, puede sufrir enfermedades crónicas de diversa naturaleza que lo lleven a un daño funcional crónico e irreversible.

Enfermedad renal crónica se define mediante cualquiera de estos dos criterios:

- Daño estructural renal.
- Reducción de la VFG[1] a valores < 60 mL/min por más de tres meses con o sin alteraciones estructurales renales

Se define daño renal por presencia de alteraciones renales estructurales o funcionales con o sin reducción de la VFG. Estas alteraciones funcionales o estructurales se pueden manifestar por cualquiera de los siguientes hechos:

- Anomalías anatomopatológicas.
- Marcadores de daño renal como:
  - Alteraciones de la bioquímica sanguínea.
  - Alteraciones del examen de orina.
  - Anormalidades en exámenes de imagen.

La evolución de la enfermedad renal crónica (ERC) se ha clasificado por la *National Kidney Fundation* en cinco etapas (Tabla 23-8).

La traducción funcional de las enfermedades renales crónicas es la insuficiencia renal crónica.

El concepto fisiopatológico de insuficiencia renal crónica es la pérdida crónica, total o parcial, de la capacidad del riñón de mantener la homeostasis.

Tabla 23-8. Clasificación de las enfermedades renales crónicas*

Etapa	Descripción	VFG (mL/min)
1	Daño renal con VFG normal o elevada	> 90
2	Daño renal con leve baja VFG	89-60
3	Daño renal con moderada de la VFG	59-30
4	Daño renal con severa reducción de la VFG	29-15
5	Insuficiencia renal con necesidad de terapia de reemplazo de función renal (enfermedad renal crónica terminal)	< 15 o diálisis

* Recomendada por el grupo de trabajo K-DOKI (Kidney Disease Outcome Quality Initiative of the National Kidney Foundation).

El concepto clínico de insuficiencia renal crónica (IRC) es la repercusión funcional de la pérdida progresiva e irreversible de nefrones, como consecuencia de la evolución de nefropatías crónicas y en oportunidades de algunas agudas. Desde el punto de vista operativo se considera que un paciente está en IRC cuando su VFG es < de 60 mL/min por tres o más meses.

Uremia es el término empleado para caracterizar los síntomas y signos presentes en las etapas más avanzadas de la insuficiencia renal.

Los trastornos propios de la insuficiencia renal crónica se deben básicamente a:

- Retención de sustancias tóxicas: urea, toxinas urémicas, fósforo, potasio, protones y sodio.
- Falta de producción de moléculas útiles: eritropoyetina y calcitriol.
- El costo biológico de un mecanismo de compensación: hiperparatiroidismo secundario, para mantener el balance de fósforo y calcemias normales hasta períodos avanzados de la falla renal.
- Diuresis osmótica: responsable de la nicturia, alteración del balance de Na, H_2O.

En el curso de una enfermedad renal crónica no se pierden todas las funciones renales a la misma velocidad. La concentración sanguínea de aquellas moléculas que son eliminadas solo por filtración glomerular aumenta en razón directa a la reducción de la VFG; pero, las que además pueden ser manipuladas por el túbulo renal, de tal manera que al bajar la VFG aumenta la secreción o la reabsorción tubular, mantienen niveles normales en la sangre hasta períodos más avanzados de la falla renal.

Por ejemplo, si la VFG cae a la mitad, de 120 a 60 mL/min, la creatinina aumentará al doble, de 0,75 a 1,4 mg/dL, pero el potasio continuará en 4 mEq/L sin aumentar su concentración al doble; o, por dar otro ejemplo, el contenido de sodio no aumentará al doble. Estas diferencias están dadas porque la creatinina se elimina principalmente por filtración glomerular; en cambio, el potasio y el sodio, mantienen una eliminación constante hasta períodos avanzados de la insuficiencia renal porque, al bajar la filtración glomerular, aumenta la secreción tubular del primero y disminuye la reabsorción tubular del segundo.

A continuación se entrega una aproximación de los trastornos del medio interno que se van haciendo evidentes a medida que en el curso de una enfermedad renal crónica se va perdiendo VFG:

- VFG < 120 mL/min:
  - ↑ N. ureico y creatinina
  - ↑ PTH
- VFG 40-20 mL/min:
  - ↑ P
  - ↓ Ca
  - ↓ Calcitriol

[1] VFG obtenida por la fórmula MDRD, publicada en un trabajo que medía el impacto del control de la dieta y presión arterial en la progresión de las enfermedades renales crónicas (Peterson JC, Adler S, Burkart JM, Greene T, Hebert LA, Hunsicker LG y cols. Blood pressure control, proteinuria, and the progression of renal disease. The Modification of Diet in Renal Disease Study. Ann Intern Med 1995; 123(10):754-62).

  - ↓ Eritropoyetina
  - Acidosis metabólica leve a moderada
  - ↑ Ácido úrico
- VFG 15-10 mL/min
  - ↑ Contenido de Na?? VEC
  - ↑ Contenido agua libre?? osmolaridad
  - ↑ K
  - Acidosis metabólica moderada a severa

En todo paciente con ERC se deben buscar su etiología, presencia de factores de progresión y situaciones reversibles que puedan estar descompensando la función renal observada.

Las etiologías más frecuentes de insuficiencia renal crónica se ilustran en la Tabla 23-9.

En nuestro medio, en la población adulta, la causa más frecuente de insuficiencia renal crónica es la nefropatía diabética, que da cuenta del 36% de los pacientes adultos en hemodiálisis crónica, seguida de la nefroesclerosis y glomerulonefritis crónica, responsables del 30% de los enfermos en diálisis (10% cada una).

Por el contrario, en el niño pequeño las malformaciones congénitas, generalmente acompañadas de obstrucción e infección, tienen la mayor importancia etiológica.

Los factores de progresión (Tabla 23-10) son condiciones diferentes a las etiológicas, pero contribuyen a la progresión hacia la insuficiencia renal crónica terminal. Se ha demostrado que el control de algunos de estos factores se traduce en un enlentecimiento del avance de la ERC hacia la etapa 5.

Finalmente, cuando se evalúa por primera vez a un paciente con ERC o cuando en su seguimiento hay un deterioro no esperado de la función renal, se debe descartar la existencia de factores de descompensación (Tabla 23-11).

Tabla 23-9. Causas más frecuentes de insuficiencia renal crónica

Enfermedades glomerulares
Glomerulopatías primitivas
Glomerulopatías secundarias
Diabetes *mellitus*
Lupus
Vasculitis
Amiloidosis
Hipertensión arterial
Uropatía obstructiva
Nefropatías tubulointersticiales crónicas
Paraproteinemias
Síndrome hemolítico urémico/púrpura trombocitopénico trombótico
Enfermedades hereditarias:
Enfermedad renal poliquística autonómica dominante
Enfermedad de Alport
Enfermedad renovascular
Rechazo crónico de riñón trasplantado

Tabla 23-10. Factores de progresión de la enfermedad renal crónica

Hipertensión arterial
Proteinuria
Hiperglicemia
Injurias renales agudas sobre agregadas
Dietas hiperproteicas
Tabaco
Factores metabólicos:
Acidosis metabólica
Hiperfosfemia
Hiperuricemia

Tabla 23-11. Factores reversibles de descompensación de una enfermedad renal crónica

Reactivación de la enfermedad
Hipovolemia
Insuficiencia cardíaca
Uropatía obstructiva
Medicamentos
Infecciones
Hipotiroidismo

SÍNDROME URÉMICO

E. Roessler

Se denomina síndrome urémico al conjunto de manifestaciones clínicas, síntomas y signos que acompañan a la insuficiencia renal crónica terminal. Algunos de estos síntomas, especialmente los que se producen por toxinas urémicas y alteraciones hidroelectrolíticas, se ven en la injuria renal aguda ("insuficiencia renal aguda") cuando el nitrógeno ureico sobrepasa los 100 mg/dL (ver *Síndrome de injuria renal aguda*, p. 282).

Como la incapacidad renal de regular la homeostasis afecta a todos los sistemas del organismo, los síntomas y signos del síndrome urémico comprometen prácticamente a todos los órganos.

La causa del síndrome urémico no ha podido ser claramente dilucidada; se sabe que la urea contribuye muy poco a la sintomatología, siendo básicamente un marcador de la falla renal que, solo por razones históricas, sigue dándole el nombre.

No existe una sola causa del síndrome, este es la consecuencia de múltiples factores, tres de ellos al menos, muy importantes:

- Disfunción celular por "toxinas urémicas": ya sea por acción directa de las toxinas en las células o por cambios electrolíticos intracelulares por ellas inducidos. Algunas de las toxinas urémicas identificadas son guanidinas, fenoles, poliaminas, indoles y moléculas de tamaño mediano no individualizadas. Estas toxinas son responsables de los síntomas neurológicos centrales y periféricos, desnutrición y en parte de la anemia, por dar algunos ejemplos de su toxicidad
- Disfunción de sistemas, por ejemplo, insuficiencia cardíaca por balance positivo de sodio con expansión del VEC, hipertensión arterial, anemia y depresión miocárdica por toxinas urémicas.
- Trastornos electrolíticos y ácido-base.

Tabla 23-12. Alteraciones bioquímicas propias del síndrome urémico

Aumento de la concentración plasmática de creatinina y urea y toxina urémicas
Retención de sodio con expansión del VEC
Hipercalemia
Acidosis metabólica
Hiperparatiroidismo secundario a:
Hiperfosfemia
Hipocalcemia
Déficit de 1,25 colecalciferol
Resistencia a la insulina
Hipertrigliceridemia
Otras alteraciones hormonales
↓ Eritropoyetina
↓ Testosterona
↓ Estrógenos-progesterona
↑ Prolactina
↑ Aldosterona

Las alteraciones bioquímicas más importantes que caracterizan a la uremia se anotan esquemáticamente en la Tabla 23-12.

Manifestaciones clínicas

Como ya está dicho, este conjunto de alteraciones producidas como consecuencia de la falla renal son las responsable de las manifestaciones clínicas que describimos a continuación, artificialmente separadas de acuerdo al órgano o sistema que comprometen, ya que en la práctica, generalmente, se mezclan unas y otras.

Manifestaciones gastrointestinales. Las manifestaciones gastrointestinales son extraordinariamente frecuentes, prácticamente de regla. Muchas veces constituyen el motivo de consulta de los enfermos, los que son sometidos a diversos exámenes del tubo digestivo antes de que se piense en la uremia como la causa de ellas. La anorexia, las náuseas y los vómitos son los síntomas más llamativos y frecuentes.

Ulceraciones a varios niveles del tubo digestivo, desde la boca al colon, probablemente causadas por el amoníaco producido por el desdoblamiento bacteriano de la urea, pueden causar estomatitis y aliento urinoso, denominado aliento urémico, a nivel de la cavidad bucal, y hemorragia digestiva de diferente magnitud a nivel del intestino. Ocasionalmente, pueden observarse diarreas que se atribuyen a la uremia, la denominada colitis urémica.

Manifestaciones neurológicas. Los síntomas neurológicos son muy variados en pacientes no tratados. Inicialmente lasitud, dificultad de concentración, insomnio y, en períodos avanzados, aparece somnolencia alternada con períodos de excitación y, finalmente, convulsiones, confusión y coma. Además, hay manifestaciones neuromusculares: hiperexcitabilidad muscular, fasciculaciones, mioclonías, asterixis.

Igualmente, puede observarse en estos casos una neuropatía periférica sensitiva con parestesias que afectan especialmente las extremidades inferiores y, casi exclusivamente en pacientes en diálisis crónica, el denominado pie inquieto, en el que el enfermo necesita estar permanentemente moviendo los pies. Esta neuropatía, de muy difícil recuperación una vez producida, debe ser evitada con el tratamiento precoz de la uremia con terapias de reemplazo renal.

Manifestaciones cardiovasculares. La hipertensión arterial no es en estricto rigor una manifestación de la insuficiencia renal; de hecho, hay algunas causas de falla renal que no se acompañan de ella (enfermedad medular quística, uropatía obstructiva), pero es una manifestación prácticamente de regla en la mayoría de los enfermos urémicos en que existe un aumento del volumen extracelular y/o un aumento de la actividad renínica plasmática. Otros factores que contribuyen a la patogenia de la hipertensión arterial en las nefropatías crónicas son el aumento de endotelina, aumento del calcio intracelular y disminución de sustancias vasodilatadoras: óxido nítrico, prostaglandinas vasodilatadoras, medulina. La magnitud de la hipertensión es variable en los diversos enfermos, desde moderada a severa o maligna.

La pericarditis fibrinosa "seca" que progresa hasta la aparición de derrame pericárdico, generalmente hemorrágico con taponamiento cardíaco, son complicaciones frecuentes en los estados más avanzados de insuficiencia renal y son signos de pésimo pronóstico si el enfermo no es sometido rápidamente a procedimientos de diálisis. En pacientes con síndrome urémico siempre se debe explorar la presencia de frotes pericárdicos y del fenómeno arterial y venoso de Kussmaul (ver *Respiración*, p. 377).

La ateromatosis prematura también se ve muy frecuente, probablemente favorecida por la hiperlipidemia y la hipertensión arterial, observadas en la uremia crónica. La insuficiencia renal crónica *per se* es un factor de riesgo cardiovascular independiente, con un coeficiente de riesgo relativo de 2.

La insuficiencia cardíaca por plétora, hipertensión, anemia o por enfermedad coronaria arterioesclerótica puede ser un factor de agravación de la función renal y se presenta con frecuencia en los estados avanzados de uremia.

Manifestaciones hematológicas. Grados variables de anemia, correlacionados con el grado de insuficiencia renal se observan prácticamente en todos los casos de uremia. Se trata habitualmente de una anemia normocítica normocrómica, debida a una disminución de la eritropoyesis por un déficit de la producción renal de eritropoyetina, una hormona polipeptídica normalmente producida por el riñón que estimula eritropoyesis. En algunos enfermos, se puede agregar una disminución de la vida media de los hematíes, causada por alguna de las toxinas urémicas y déficit de folato y de hierro.

Los enfermos urémicos presentan corrientemente manifestaciones hemorragíparas, especialmente equimosis y sangramiento mucosos. Existe una prolongación del tiempo de sangría y alteraciones cualitativas de la función plaquetaria, que ha sido atribuida a la acumulación de compuestos guanidínicos.

Por último, hay una mayor susceptibilidad a las infecciones, producida en parte por alteraciones en la función leucocitaria,

especialmente disminución de la quimiotaxis, que explica la disminución de la respuesta inflamatoria y, por depresión de la inmunidad humoral y celular observada en estos enfermos.

Manifestaciones urinarias. Como se ha mencionado anteriormente, una de las características funcionales de la insuficiencia renal es que los nefrones funcionales remanentes están en diuresis osmótica por la carga de urea que reciben. Cuando el nefrón entra en diuresis osmótica pierde la capacidad de concentración y de dilución urinaria, produciendo una orina de osmolaridad constante parecida a la del plasma, isostenuria, a diferencia de un riñón normal que, en presencia de carga acuosa, la elimina rápidamente en una orina hipoosmótica, con osmolaridades tan bajas como 50 a 75 mOsm/kg; y, en condiciones de déficit de agua, parar ahorrarla concentra la orina llevándola a osmolaridades que pueden llegar a 1.200 mOsm/kg. El estado de diuresis osmótica de los enfermos renales crónicos etapas IV y V explica que no concentran ni diluyen y, tiendan en general, a presentar volúmenes urinarios elevados y constantes, lo que es responsable de la nicturia observada prácticamente de regla. Por la misma razón, incapacidad de concentrar y diluir la orina, fácilmente se puedan depletar o expandir de agua si los aportes no empalman con las pérdidas. Solo en las etapas finales es posible observar oliguria, que no se modifica con la hidratación ni los diuréticos; este es un signo de pronóstico sombrío. Es importante que ante un paciente con insuficiencia renal visto por primera vez, en la anamnesis se investigue el antecedente de nicturia ya que su presencia orienta a que estamos ante una insuficiencia renal crónica y no aguda y dará cuenta del tiempo de enfermedad.

En relación con el balance de sodio, la mayoría de los enfermos al estar en diuresis osmótica, eliminan una cantidad fija de sodio al día, 75 a 100 mEq, pero otros, en período muy avanzado, cantidades mucho menores y, en el otro extremo, un grupo muy reducido de enfermos, en general con enfermedades intersticiales, son perdedores de sodio. Esta rigidez en la excreción de sodio que cada paciente tiene determina que si el aporte es mayor que su capacidad máxima de excreción, queda en balance positivo, con hipertensión, edema e insuficiencia cardíaca. A la inversa, si el aporte es menor que el mínimo del cual un enfermo es capaz excretar, se puede depletar de volumen extracelular y una de las manifestaciones puede ser el deterioro de su función renal remanente.

En el examen de orina de pacientes con ERC, especialmente en sus etapas avanzada, se pueden ver en el sedimento urinario cilindros gruesos y anchos que, por su aspecto, se denominan cilindros céreos. Ellos están formados por una matriz con un índice de refracción mucho mayor que los cilindros hialinos, lo que determina que su apariencia sea cerosa y están marcando la presencia de túbulos dilatados propios de la histología de la enfermedad renal crónica terminal.

Manifestaciones cutáneas. La piel es característicamente de una palidez amarillenta, atribuible a la anemia y a la acumulación de urocromos, pigmentos normalmente excretados por la orina y que se acumulan en la insuficiencia renal. Puede observarse, además, equimosis y hematomas debidos a las alteraciones de la coagulación. En los casos muy avanzados y no tratados, es posible observar la denominada escarcha urémica, que es la acumulación de cristales de urea producidos por la evaporación de la transpiración en enfermos que tienen una enorme elevación de la concentración de urea en la sangre y que se observa a nivel de los pliegues nasogenianos. En la práctica, este es un signo histórico, ya que en la actualidad, en Chile, con el acceso universal a diálisis de todo ciudadano que la requiera, es excepcional ver esta manifestación propia de la insuficiencia renal terminal avanzada.

El prurito generalizado es una de las manifestaciones más molestas para el enfermo y lo lleva frecuentemente a la producción de lesiones por rasquido y a infección secundaria (ver *Prurito*, p. 45). Ha sido atribuido al hiperparatiroidismo secundario producido por la insuficiencia renal y podría aliviarse, a veces, por la extirpación parcial de las paratiroides.

Manifestaciones oculares. El ojo rojo debido a una conjuntivitis interpalpebral puede ser observado en casos de insuficiencia renal aguda y crónica. Se debe a la precipitación de cristales de calcio en la localización señalada, donde las condiciones de pH relativamente alcalino favorecen la precipitación del calcio.

En el fondo de ojo pueden ser observadas las alteraciones propias de la arterioesclerosis retinal y de la hipertensión arterial, pudiendo ir desde el simple estrechamiento y aumento del brillo de los vasos retinianos, hasta las hemorragias, edema retinal y papilar.

Manifestaciones óseas. En la insuficiencia renal se producen los siguientes trastornos del metabolismo del calcio y fósforo, los cuales que tienen impacto en el hueso, produciendo variados tipos de osteopatía urémica:

- Aumento de la concentración de hormona paratiroidea (PTH): el exceso de PTH reduce la reabsorción tubular de fósforo aumentando su excreción, moviliza calcio desde el hueso manteniendo así calcemias y fosfemias a costa de empobrecimiento del calcio óseo y enfermedad ósea. En los períodos más avanzados de la enfermedad renal crónica, a pesar del exceso de PTH, no se pueden mantener fosfemias y calcemias normales por falta de masa tubular, apareciendo hiperfosfemia e hipocalcemia.
- Disminución de la producción de 1,25- $(OH)_2D3$ (calcitriol): la forma activada de la vitamina D, con la consecuente reducción de la reabsorción del calcio desde el intestino.

El aumento de la PTH es secundario a disminución de calcio y aumentos del fósforo sérico más incremento de los niveles del FGF 23 (*Fibroblastic growth factor*). Tradicionalmente, se pensaba que el evento inicial en la producción del hiperparatiroidismo secundario era la reducción del calcitriol porque el riñón enfermo se ha empobrecido de túbulos proximales donde es sintetizado. Investigaciones recientes muestran que el aumento del FGF23, que inhibe la síntesis de calcitriol, sería el evento inicial de la secuencia falta de calcitriol con reducción de la calcemia, más retención de fósforo por caída de la VFG. Estas alteraciones estimularán la secreción de PTH y determinan hiperplasia paratiroidea

El hiperparatiroidismo secundario produce alteraciones óseas típicas que configuran la denominada osteítis fibrosa quística caracterizada, inicialmente, por reabsorción subperióstica,

especialmente a nivel de las falanges y clavícula. Los síntomas de esta osteopatía son dolores óseos. Por otro lado, debilidad y dolores musculares son manifestaciones musculoesqueléticas de esta condición. En períodos avanzados, pueden aparecer rotura de algún tendón y fracturas, siendo la de cadera, observada principalmente en dializados crónicos, la manifestación más grave.

En algunos enfermos con largo tiempo de enfermedad renal crónica puede aparecer calcifilaxis, otra forma de calcificación vascular que incluye vasos pequeños y se observa casi exclusivamente en pacientes dializados. En estos enfermos el examen puede mostrar erupciones violáceas, nódulos cutáneos, escaras, *livedo reticularis*, ulceraciones de la piel que no curan y gangrena resistente a la terapia que, a menudo, conducen a la amputación y muerte.

Cuando el trastorno predominante es el hiperparatiroidismo secundario se habla de una enfermedad ósea de alto recambio. En un menor número de pacientes, especialmente en niños, el trastorno óseo que predomina son las consecuencias de la falta de calcitriol, apareciendo osteomalasia, una enfermedad ósea de bajo recambio. Finalmente, algunos de estos enfermos tienen un hueso totalmente adinámico: "hueso muerto". Por último, habría que mencionar la osteopatía por aluminio, que hoy ya no se observa; fue una causa importante de osteopatía asociada a diálisis en la época en que se usaba hidróxido de aluminio como quelante de fósforo.

Alteraciones respiratorias. Son variadas en la uremia. La más frecuente es la denominada respiración de Kussmaul, que consiste en un aumento de la amplitud de los movimientos respiratorios, acompañado de un leve aumento de la frecuencia respiratoria, hechos que traducen una hiperventilación pulmonar, compensatoria de la acidosis metabólica frecuentemente presente en la insuficiencia renal terminal, consecuencia de la incapacidad del riñón para excretar la carga diaria de hidrógeno-iones producida por la dieta normal.

Otra alteración que puede observarse es el denominado pulmón urémico, que consiste en opacidad radiológica que va desde los hilios hacia la periferia en forma de alas de mariposa y que no representa sino que edema pulmonar, ya que desaparece con medidas depletivas enérgicas.

Alteraciones endocrinas. Son múltiples las alteraciones endocrinas que es dable observar en el curso de la insuficiencia renal. Ya hemos mencionado el déficit de eritropoyetina, responsable de la anemia, el déficit de vitamina D activa y la hiperfunción paratiroidea.

Existe, además, una resistencia a la insulina que se manifiesta por trastornos del metabolismo de los hidratos de carbono, especialmente de las curvas de tolerancia a la glucosa e hipertrigliceridemia. Hay alteraciones en las hormonas sexuales y son responsables de alteraciones en la libido, potencia sexual y fertilidad, como consecuencia de disminución de la producción de testosterona en el hombre. En la mujer, la disminución del nivel de estrógenos y progesterona y la hiperprolactinemia, producen amenorrea e infertilidad.

Como se ha visto, las manifestaciones de la insuficiencia renal son tan variadas que es difícil describir adecuadamente el aspecto característico de un enfermo tipo; sin embargo, si pudiéramos intentarlo, diríamos que un enfermo urémico se presenta, generalmente, como un sujeto pálido amarillento, con *facies* vultuosa, con cierto grado de compromiso de conciencia, en el que se comprueba al examen físico aliento urémico, equimosis, hipertensión arterial, plétora circulatoria y edema de las extremidades inferiores, pudiendo además presentar cualquiera de los otros hechos que hemos señalado en la descripción precedente.

SÍNDROME DE INJURIA RENAL AGUDA

E. Roessler • E. Katz

La injuria renal aguda (IRA) –anteriormente denominada insuficiencia renal aguda– es un síndrome producido por múltiples causas y con substratos anatómicos muy variados, que se caracteriza por la pérdida brusca de la función renal acompañada muchas veces de oliguria, pero con tendencia a la recuperación en la mayoría de los casos.

De acuerdo a su mecanismo patogénico las insuficiencias renales agudas pueden ser divididas en tres grandes causas: prerrenal o funcional; renal o parenquimatosa; y posrenal u obstructiva.

IRA prerrenal. No es otra cosa que la respuesta fisiológica ante una caída de la presión hidrostática capilar glomerular por hipoperfusión renal o alteración de la hemodinámica glomerular por medicamentos: reducción de la VFG con oliguria, antidiuresis y antinatriuresis. Estas dos últimas determinan que la escasa orina producida sea concentrada y muy pobre en sodio. La integridad del parénquima renal no se interrumpe en la IRA prerrenal y la filtración glomerular se restaura con el restablecimiento de la perfusión.

IRA renal parenquimatosa. Es la manifestación funcional, caída de la VFG instalada en horas o pocos días, con o sin oliguria, secundaria al daño de cualquiera de las estructuras anatómicas renales: vascular, glomerular, intersticial o tubular (necrosis tubular aguda).

IRA posrenal. Es una caída de la VFG por obstrucción a cualquier nivel de las vías evacuadoras de orina. Obviamente que en este caso, para una falla renal de significado clínico evidente, es necesario que se afecte la eliminación de orina de ambos riñones o, de su único riñón si es monorreno anatómico o funcional (tiene dos riñones pero uno no aporta función significativa), por obstrucción de uréteres, del tracto de salida vesical o pérdida de la capacidad contráctil de la vejiga.

Esta clasificación, extremadamente útil desde un punto de vista operativo, se basa en que si la causa está antes del riñón, en el riñón mismo o en la vía excretora.

CAUSAS

En la Tabla 23-13 se anotan las causas más frecuentes de IRA. En nuestro medio la causa más frecuente es el daño tubular agudo producido por hipoperfusión renal, secundario a estados de hipovolemia o sepsis y por nefrotóxicos, en general drogas

Tabla 23-13. Causas de insuficiencia renal aguda

Prerrenal	1. Hipovolemia real: depleción del volumen extra celular por pérdidas de este por:	– Tubo digestivo: vómitos, diarreas, sondas	
		– Renal: diuresis osmótica por glucosuria en diabetes *mellitus* descompensada, insuficiencia suprarrenal, mal uso de diuréticos	
		– Hemorragia	
		– Formación de tercer espacio	
	2. Hipovolemia efectiva:	– Insuficiencia cardíaca	
		– Insuficiencia hepática avanzada	
		– Síndrome nefrótico	
	3. Vasodilatación periférica: anafilaxia, drogas		
	4. Vasodilatación periférica + aumento resistencia intrarrenal: sepsis por gram negativos		
	5. Obstrucción de arteria renal bilateral o unilateral en un monorreno anatómico o funcional: trombosis, embolia, aneurisma disecante		
	6. Vasoconstricción renal: noradrenalina, antiinflamatorios no esteroidales, ciclosporina		
	7. Hipoperfusión renal en pacientes con IEC o ARA2		
Renal	1. Insuficiencia renal aguda parenquimatosa reversible o "necrosis tubular aguda":	A. Isquémica	
		B. Tóxicos:	– Endógenos: hemoglobina por hemólisis o mioglobina por rabdomiólisis
			– Exógenos: aminoglicósidos, medios de contraste yodado, cisplatino
	2. Enfermedad glomerular aguda:	– Glomerulonefritis aguda postinfecciosa	
		– Glomerulonefritis lúpica	
		– Brote agudo de nefropatía IgA	
		– Glomerulopatía crescéntica	
	3. Nefritis intersticial aguda: alérgica, drogas, infecciones		
	4. Vasculitis:	– Poliangeítis microscópica	
		– Poliangeítis granulomatosa (enfermedad de Wegener)	
		– Poliangeítis granulomatosa eosinofílica (Churg-Straus)	
	5. Glomerulonefritis crescéntica por anticuerpos antimembrana basal (síndrome de Goodpasture)		
	6. Hipertensión maligna		
Posrenal	1. Obstrucción ureteral bilateral o unilateral en monorreno anatómico o funcional: cálculos, tumores, fibrosis		
	2. Obstrucción vesical o ureteral: adenoma prostático, cálculos, vejiga neurogénica		
	3. Precipitación de cristales intratubulares (ác. úrico, oxal ato, sulfas) o paraproteínas (mieloma)		

como aminoglicósidos y medios de contraste yodado en paciente con deterioro basal de su función renal.

Esta insuficiencia renal aguda de origen tubular recibe el nombre histórico de "necrosis tubular aguda" (NTA). Sin embargo, no es infrecuente que en la microscopía de luz no se vea necrosis tubular ya que el daño está a nivel mitocondrial

En otras oportunidades la causa de una insuficiencia renal aguda parenquimatosa es una glomerulitis o vasculitis o nefritis intersticial aguda.

El hecho más característico de la insuficiencia renal aguda clásica es la oligoanuria, con volúmenes urinarios que fluctúan entre muy escasos a 300 a 400 mL por día. Sin embargo, hay

muchos casos en que el volumen urinario no disminuye significativamente; estas son las denominadas IRA no oligúricas, observadas especialmente cuando son producidas por aminoglicósidos y en pacientes que sufren una injuria renal isquémica o tóxica pero se les expande prontamente la volemia.

Con el fin del diagnóstico oportuno y así un inicio precoz de la terapia se han introducido los criterios diagnósticos de IRA que se muestran en la Tabla 23-14:

Tabla 23-14. Criterios precoces para el diagnóstico de injuria renal aguda

1. Un aumento de la creatininemia ≥ 0,3 mg / dL en 48 horas
2. Aumento de la creatinina ≥ 50% dentro de 7 días
3. Reducción del volumen de orina a < de 0,5 mL/kg/h durante 6 horas

DIAGNÓSTICO DIFERENCIAL

En el diagnóstico diferencial de una IRA, la primera pregunta a responder es si esta es prerrenal, renal o posrenal.

A continuación mencionaremos algunos de los elementos que son útiles para el diagnóstico diferencial entre IRA prerrenal, renal y posrenal. Consideraremos solo la IRA renal producida por "necrosis tubular aguda", ya que la clínica de las glomerulopatías la encontrarán en los capítulos de síndrome nefrítico y síndrome nefrótico. En la IRA prerrenal se encontrará el antecedente de pérdidas de VEC ya sea como líquidos o sangre, uso de drogas que alteren la presión de filtración glomerular (AINE[2] o IEC/ARA2[3]) o de la existencia de un estado que predispone a la hipovolemia efectiva: por ejemplo, insuficiencia hepática.

En el examen físico de algunos pacientes se encontrarán signos de contracción del VEC (Tabla 23-15) y en otros elementos de enfermedades condicionantes de hipovolemia efectiva (insuficiencia cardíaca o insuficiencia hepática). Como extensión del examen físico, en oportunidades es necesario medir la presión venosa central o de capilar pulmonar como indicadores del estado del VEC.

Tabla 23-15. Parámetros urinarios utilizados para el diagnóstico diferencial de oliguria

	Prerrenal	Renal
Diuresis 24 h	≤ 500 mL	Variable
Osmolaridad urinaria (mOsm/kg)	≥ 500	≤ 350
Na urinario (mEq/L)	< 20	> 40
$FE_{Na\ (\%)}$	< 1	≥ 3
Relación U/P nitrógeno ureico	> 8	< 3
Relación U/P creatinina	> 40	< 20

LABORATORIO EN IRA

Sin duda la mayor ayuda para el diagnóstico diferencial entre una oliguria prerrenal y renal está dada por el examen de orina, el que mostrará elementos específicos de una oliguria funcional, es decir, prerrenal, ya que en esta condición los túbulos están intactos y respondiendo fisiológicamente con antidiuresis y antinatriuresis, cuando hay hipovolemia real o efectiva o si el glomérulo se hipoperfunde por otras razones.

Es así como la orina de una oliguria funcional, prerrenal, mostrará una densidad, osmolaridad y concentración de solutos elevadas. Por otro lado, como el riñón está ahorrando sodio, su concentración urinaria será muy baja y la fracción excretada de sodio (FENa)[4], es decir, el porcentaje del sodio filtrado que se excreta será bajo, lo que traduce que el porcentaje reabsorbido es alto.

Si la oliguria es producto de una necrosis tubular aguda, se pierde la capacidad de ahorrar sodio y concentrar la orina, por lo que la osmolaridad, densidad, concentración de solutos serán bajas y la concentración de sodio alta (Tabla 23-15).

Estos parámetros pierden toda validez si el paciente recibe un diurético (furosemida), está en diuresis osmótica (diabetes con glucosuria) o hay daño renal previo. Si hay bicarbonaturia (alcalosis metabólica), en vez de medir sodio urinario el parámetro marcador es el cloro urinario.

El sedimento urinario será "limpio" en la oliguria prerrenal y "sucio" en la necrosis tubular aguda: cilindros hialinos, epiteliales, granulosos y, si hay pigmento Hem por hemólisis o rabdomiólisis, habrán cilindros pigmentados. Si, en cambio, hay cilindros hemáticos, se deberá pensar en una glomerulitis como causa de IRA.

En la insuficiencia renal aguda de causa renal, en la anamnesis encontrarán el antecedente de hipovolemia con hipoperfusión renal prolongada, ingesta de medicamentos o sustancias tóxicas, transfusiones, politraumatismo, cirugía prolongada, accidente obstétrico o maniobras abortivas.

En el examen físico habrán elementos de la condición que produjo la necrosis tubular aguda, cuando esta es conocida y, en el laboratorio, el análisis químico del examen de orina antes de usar diuréticos, será de gran utilidad (Tabla 23-15).

---

2 AINE: antiinflamatorios no esteroidales que, al bloquear la formación de prostaglandinas vasodilatadoras, impiden la dilatación de la arteriola aferente con caída de la presión de filtración del capilar glomerular y por tanto de la VFG.

3 IECA: inhibidores de la enzima convertidora de la angiotensina. ARA2: antagonistas de la angiotensina 2 a nivel de su receptor. Ambos producen dilatación de la arteriola eferente, con caída de la presión de filtración del capilar glomerular por lo cual, si se usan en circunstancias de baja presión de perfusión renal por hipovolemia o estenosis de arteria renal, producirán una importante caída de la VFG.

4 FENa = NaU x CrP/NaP x CrU;
Donde: NaU: concentración Na urinario; NaP: concentración Na en plasma; CrU: concentración creatinina urinaria; CrP: concentración creatinina en plasma.

En la insuficiencia renal aguda posrenal la anamnesis dará el antecedente de un episodio doloroso abdominal que evoque un cólico renal. Igualmente, el dato de la existencia de una enfermedad que pueda producir obstrucción de vías urinarias: adenoma de próstata, cánceres de próstata, vejiga o endometrio, será de gran importancia. La historia de anuria total o alternancia de anuria-poliuria si existe un obstáculo con efecto de válvula, orientan en forma categórica a una IRA posrenal.

El dato de anuria total es muy importante, ya que en las IRA de causa prerrenal y renal siempre se produce algo de orina y el paciente está en oliguria (volumen urinaria < 400 mL de orina en 24 h) pero no en cero, que es lo que define una anuria total. Otras causas excepcionales de anuria total son una glomerulitis muy intensa y la necrosis cortical total.

En el examen físico, la percusión y palpación mostrarán una vejiga sin vaciar si la IRA posrenal es por obstrucción baja o vejiga neuro o miogénica.

Finalmente, como extensión del examen físico, el sondeo vesical mostrará contenido significativo de orina (> 100 mL) con mantención de la diuresis al dejar instalada la sonda vesical.

Las imágenes son de enorme utilidad para el diagnóstico de IRA posrenal, ya que la ecotomografía abdominal evidenciará dilatación de la pelvis y cálices renales y, en oportunidades, la causa de la obstrucción (urolitiasis) y el sitio de la interrupción del flujo urinario. Para mayor precisión respecto al sitio o naturaleza de la obstrucción la tomografía axial computarizada es un gran aporte.

MANIFESTACIONES CLÍNICAS

Las manifestaciones clínicas de la insuficiencia renal aguda dependen del momento de su evolución. Al inicio están presentes solo los de la enfermedad o condición que produjo la NTA, más la aparición de oliguria. Si cursa con volumen de orina conservado, no tendremos la alerta que da la aparición de oliguria, pero si el enfermo está hospitalizado, los criterios señalados en la Tabla 23-14 orientarán a un diagnóstico precoz. Especial vigilancia deben tener los enfermos con factores potencialmente productores de IRA.

A medida que transcurren los días, en ausencia de diálisis, aparecerán las alteraciones del medio interno propias de la falta de función renal excretora (Tabla 23-15): alza del nitrógeno ureico a una velocidad de ≥ 15 mg/dL/día, creatinina > 0,5 mg/día, K > 0,5 mEq/L día, expansión del VEC, caída de la natremia-osmolaridad plasmática y progresiva acidosis metabólica con *anion gap* aumentado. Todo lo anterior dará origen a emergencias que, de no mediar tratamiento y diálisis, la vida del paciente estará en peligro (Tabla 23-16). Las manifestaciones clínicas de estas alteraciones fueron analizadas en "Síndrome de insuficiencia renal crónica" (p. 285) y "Síndrome urémico" (p. 279). Las alteraciones más temidas son la hipercalemia, que puede llevar a paro cardíaco, y la expansión del VEC que puede llevar a edema pulmonar agudo.

Tabla 23-16. Emergencias médicas que ocurrirán en una IRA no tratada

– Edema pulmonar agudo
– Hipercalemia con trastornos de la conducción eléctrica en el sistema cardíaco-éxito-conductor
– Paro cardíaco hipercalémico
– Hiposmolaridad con significado clínico
– Acidosis metabólica grave
– Necesidad de dializar agente causal (ej.: medicamentos)

SÍNDROME DE INSUFICIENCIA RENAL RÁPIDAMENTE PROGRESIVA (INSUFICIENCIA RENAL SUBAGUDA)

E. Roessler

Se entiende por insuficiencia renal rápidamente progresiva a aquella instalada en un riñón previamente sano en el cual la patología subyacente lleva a una reducción de la VFG a ≤ 50% (doblaje del valor de creatinina) respecto a la basal en un período de tres meses. El substrato histopatológico es una glomerulonefritis crescéntica o glomerulonefritis rápidamente progresiva (GNRP). El substrato anatómico es la proliferación de células epiteliales de la cápsula de Bowman, proliferación que adopta la forma de medias lunas o crecientes (Figura 23-4), las que al estrangular el glomérulo, determinan la evolución a la insuficiencia renal en semanas o meses. Esta proliferación celular está constituida mayoritariamente por células mononucleares derivadas de la circulación y células del epitelio capsular del glomérulo. La aparición de insuficiencia renal ocurre cuando más del 50% de la superficie glomerular está envuelta por crecientes, inicialmente celulares y luego fibrosas. Las primeras potencialmente reversibles, no así las segundas.

La aparición de crecientes es una respuesta inespecífica a muy diversas agresiones glomerulares. Así, una GNRP puede ser idiopática pero, en otras oportunidades, aparecer en el curso de una glomerulopatía primitiva o de una secundaria a enfermedades sistémicas. Las causas de GNRP se detallan en

Figura 23-4. Glomerulopatía crescéntica. Biopsia renal de paciente con una glomerulonefritis rápidamente progresiva. Nótese la proliferación extracapilar del epitelio capsular, el que extrangula al glomérulo.

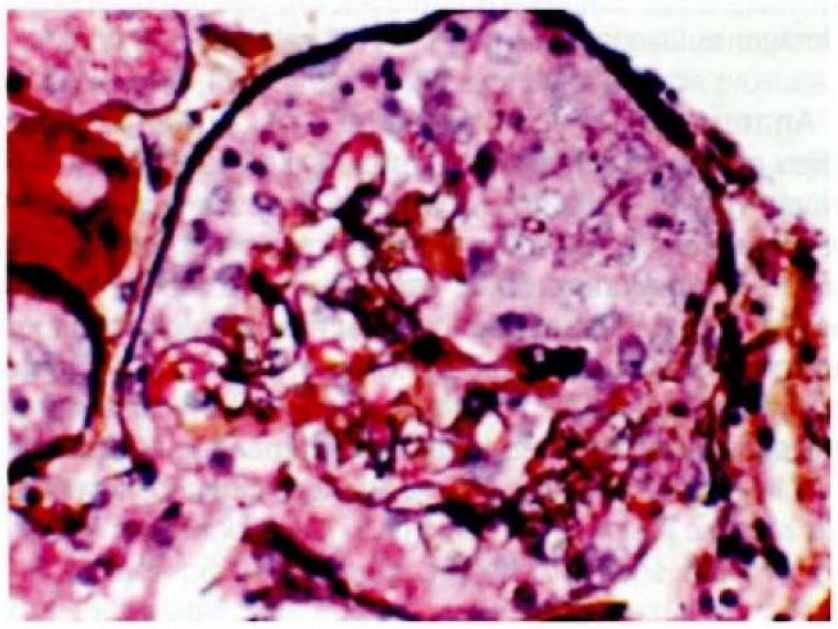

Tabla 23-17. Causas más frecuentes de glomerulonefritis crescéntica

I. Glomerulonefritis rápidamente progresiva tipo 1	(Enfermedades mediadas por anticuerpo antimembrana basal)	Síndrome de Goodpasture (glomerulopatía crescéntica más alveolitis con hemorragia pulmonar)	
		Glomerulonefritis por anticuerpos antimembrana basal sin hemorragia pulmonar	
II. Glomerulonefritis rápidamente progresiva tipo 2	(Enfermedades mediadas por complejos antígeno-anticuerpos)	Cualquier glomerulopatía mediada por complejos inmunes. Ej.: postinfecciosa, IgA, membranoproliferativa, lúpica, etc., pueden tomar un curso rápidamente progresivo al proliferar epitelio parietal de la cápsula de Bowman formando crecientes	
III. Glomerulonefritis rápidamente progresiva tipo 3	(Enfermedades pauciinmunes, es decir, sin evidencias de complejos inmunes por inmunofluorescencia o microscopía electrónica, ni anticuerpos antimembrana basal por inmunofluorescencia y serología)	Asociadas a anticuerpos ANCA circulantes (ANCA = *antineutrophil cytoplasmic antibodies* = anticuerpos anticitoplasma de los neutrófilos)	Poliangeítis granulomatosa (enfermedad de Wegener)
			Poliangeítis granulomatosa eosinofílica (Churg-Straus)
			Poliangeítis microscópica
		No asociadas a anticuerpos ANCA circulantes	Poliangeítis microscópica ANCA negativa

la Tabla 23-17. El análisis de cada una de las enfermedades señaladas en esta tabla escapa a los objetivos de este capítulo.

Clínicamente estas enfermedades pueden debutar como un síndrome nefrítico agudo, el que en su evolución toma un curso de insuficiencia renal rápidamente progresiva; otras tienen un curso tan violento que llegan al clínico como una insuficiencia renal aguda con examen de orina propio de enfermedad glomerular, demostrándose en la biopsia una glomerulonefritis crecéntica. Finalmente, muchas debutan por síntomas de insuficiencia renal con riñones de tamaño y aspecto normal y en la biopsia se comprueba una glomerulopatía crescéntica. Ocasionalmente está el dato que tres meses antes la función renal era normal.

DIAGNÓSTICO ETIOLÓGICO

Para llegar al diagnóstico etiológico de una GNRP son herramientas indispensables la anamnesis, examen físico, laboratorio e imágenes.

Anamnesis. Se debe obtener el dato de exámenes anteriores para demostrar que tres meses antes la función renal era normal, es un hecho importante. En las vasculitis estarán los datos de compromiso del estado general, síntomas de estado inflamatorio crónico con alzas de temperatura, baja de peso, aparición de lesiones cutáneas, artralgias, síntomas musculares o de neuropatía periférica. Extremadamente útil es el antecedente de hemoptisis que orienta a un síndrome de Goodpasture (glomerulopatía rápidamente progresiva más alveolitis). Es importante el dato de exposición a bencenos que se ha asociado a este último. La historia de sinusitis rebelde, en este contexto, puede orientar a poliangeítis granulomatosa (enfermedad de Wegener).

Examen físico. Se deberán explorar piel y mucosa en búsqueda de estigmas de vasculitis o lupus. El examen ocular que muestre una uveítis anterior es una fuerte clave de vasculitis.

Laboratorio. Tomar hemograma, VHS para evaluar elementos de estado inflamatorio, nitrógeno ureico y creatinina para evaluar función renal; el examen de orina será testigo de una glomerulopatía: hematuria glomerular y proteinuria en grado variable. El laboratorio inmunológico debe incluir anticuerpos antinucleares como tamizaje inicial de lupus; complemento para certificar o descartar glomerulopatías hipocomplementémicas (postinfecciosa, membranoproliferativa, lupus, crioglobulinenias).

Finalmente, los anticuerpos anticitoplasmáticos de los neutrófilos, ANCA, ayudarán enormemente en el diagnóstico de poliangeítis granulomatosa (enfermedad de Wegener) donde el ANCA C (llamado anti-PR3, antiproteinasa 3, si se miden por ELISA) es positivo en el 75% de los pacientes. En la poliangeítis microscópica los ANCA P (llamados anti-MPO, anticuerpo antimieloperoxidasa, si se miden por ELISA) son positivos en el 50%-65% de los pacientes, pero no así los ANCA C.

Por último, encontrar en estudio imagenológico riñones de tamaño normal, sin estigmas de nefropatía crónica y que tiene un examen de orina propio de enfermedad glomerular inflamatoria, sugiere una GNRP.

UROPATÍA OBSTRUCTIVA BAJA E HIPERPLASIA PROSTÁTICA BENIGNA

H. Chiang

La prevalencia de síntomas urinarios en los hombres mayores es alta y creciente, por lo que es un motivo de consulta muy importante en este grupo etario. A pesar de ello, también un grupo significativo de pacientes sufre de este tipo de problemas en silencio y hay evidencias de subconsulta y subdiagnóstico, lo que causa un importante deterioro en su calidad de vida.

Tradicionalmente, se ha asociado la presencia de síntomas urinarios bajos en el hombre (conocidos ampliamente en la literatura por su nombre en inglés, *Lower urinary tract symptoms*: LUTS) a la obstrucción en el tracto de salida secundaria al crecimiento prostático o "prostatismo". Este concepto simplificado debe ser dejado atrás ya que los mismos síntomas causados por el crecimiento benigno de la próstata pueden ser originados por otras causas de obstrucción (ej.: estrechez uretral) o por una falla de la contractilidad vesical con o sin una obstrucción (mecánica o funcional) del tracto de salida.

Después de los 40 años de edad puede haber un crecimiento progresivo del componente glandular y estromal de la próstata que origine síntomas obstructivos, pero es frecuente la presencia de hiperplasia prostática benigna en ausencia de síntomas obstructivos o, incluso, de pacientes con obstrucción del tracto de salida vesical y que no manifiestan síntomas urinarios bajos. Esta situación afecta al 40% de los hombres en la cuarta década de su vida y a cerca del 90% de ellos durante la novena década.

Si bien es frecuente y plenamente justificado que se diagnostique y trate a los pacientes con síntomas urinarios bajos en búsqueda de mejorar su calidad de vida, no debemos olvidar que el objetivo principal es evitar las complicaciones secundarias a la uropatía obstructiva baja, como son la formación de litiasis vesicales, hidronefrosis, insuficiencia renal e infecciones urinarias.

El objetivo de este capítulo es entregar herramientas para interpretar los síntomas urinarios bajos en el hombre en relación a la fisiología y fisiopatología del tracto urinario inferior, representada en el ciclo vesical, diagnosticar sus principales causas y delinear sus opciones terapéuticas.

DEFINICIONES

Entregamos algunas definiciones y comentarios destinados a resolver dudas respecto a términos que frecuentemente son utilizados o interpretados en forma equívoca.

Síntomas urinarios bajos. Los síntomas del tracto urinario inferior corresponden a una variedad de molestias atribuidas a este conjunto anatómico y que trataron de ser sistematizadas por la *International Continence Society* (ICS), quien publicó su trabajo agrupándolas como LUTS, nombre que se ha hecho corriente en la literatura, por lo cual lo usaremos en adelante. Estos síntomas se agruparon como de **fase de llenado o de acumulación**, consistentes en polaquiuria, nocturia, urgencia, incontinencia por urgencia y dolor vesical al llenado (atribuidos a entidades que afectan la vejiga como detrusor hiperactivo, cistitis intersticial, etc.); y de **fase de vaciado o miccional** consistentes en chorro miccional débil, latencia, disuria de esfuerzo, goteo terminal o retención urinaria (atribuidos a fenómenos obstructivos como hiperplasia prostática benigna, estenosis uretral, etc.). Sin embargo, se ha demostrado que tanto síntomas de fase de vaciado como de fase de llenado pueden coexistir en las mismas patologías y que pueden combinarse de cualquier manera, siendo por lo tanto totalmente inespecíficos.

Por otro lado, estos síntomas también pueden ser secundarios a una alteración del sistema nervioso central o periférico o, incluso, a patologías cardíacas, respiratorias o renales que pudieran estar contribuyendo a la presencia de síntomas urinarios, por ejemplo, por medio de la producción de poliuria nocturna que simule nocturia. Por lo anterior, un paciente de 50 años puede presentar LUTS por hiperplasia prostática o por otra causa que simula lo anterior, como una infección urinaria, patología maligna, una enfermedad neurológica o una alteración de la función vesical: vejiga hipoactiva o hiperactiva. Es por esto que, actualmente, se habla de LUTS independiente de "hiperplasia prostática benigna" y en reemplazo de "prostatismo".

Hiperplasia prostática benigna. La hiperplasia prostática benigna (HPB) corresponde a un fenómeno histológico que causa aumento progresivo del tamaño de la próstata y que, en mayor o menor grado, afecta a todos los hombres después de la cuarta década de vida (Figura 23-5). La causa de la HPB es desconocida, pero parece relacionada a cambios en los niveles hormonales presentes a esta edad. El incremento de volumen prostático puede producir obstrucción del tracto de salida. La velocidad del aumento de volumen glanduloestromal de la próstata es variable en cada persona y, la relación entre volumen prostático y obstrucción, es también variable. Vale decir, un mayor volumen glandular en general se asocia a un mayor nivel de obstrucción, pero no existe una relación matemática entre ambas entidades. Por otro lado, tradicionalmente se ha pensado que la existencia de crecimiento prostático en sí no está relacionada a la presencia de síntomas y que las molestias relacionadas a este fenómeno estarían ocasionadas en su mayoría por la presencia de obstrucción, lo cual se ha puesto en duda cada vez con mayor énfasis.

Vale la pena destacar que la expresión de receptores alfa adrenérgicos, tanto prostáticos como del cuello vesical y otras ubicaciones, se encuentra aumentada en pacientes con hiperplasia benigna de próstata, complementando la teoría anatómica con un factor bioquímico activo. Cabe destacar, también, que la presencia de hiperplasia prostática benigna no parece constituir un factor favorecedor ni protector de la aparición de cáncer de próstata.

Uropatía obstructiva baja. El normal **vaciado de la vejiga** durante la micción depende de la **presión intravesical**, relacionada con la contractilidad del detrusor y de la **conductancia del tracto de salida**. El balance entre ambas ocasiona la diferencia de presión existente entre el interior de la vejiga y la atmósfera y produce el movimiento del fluido (orina) desde la zona de mayor presión (vejiga) hacia el exterior del cuerpo. La presencia de obstrucción infravesical, puede alterar este proceso al disminuir la conductancia del tracto de salida, ocasionando un vaciado vesical ineficiente o, incluso, incompleto o imposible. La hiperplasia prostática benigna puede ocasionar obstrucción, pero debe establecerse que el simple aumento del tamaño de

Figura 23-5. Hipertrofia benigna de la próstata. A: próstata normal. **B:** próstata hipertrófica (adenoma prostático).

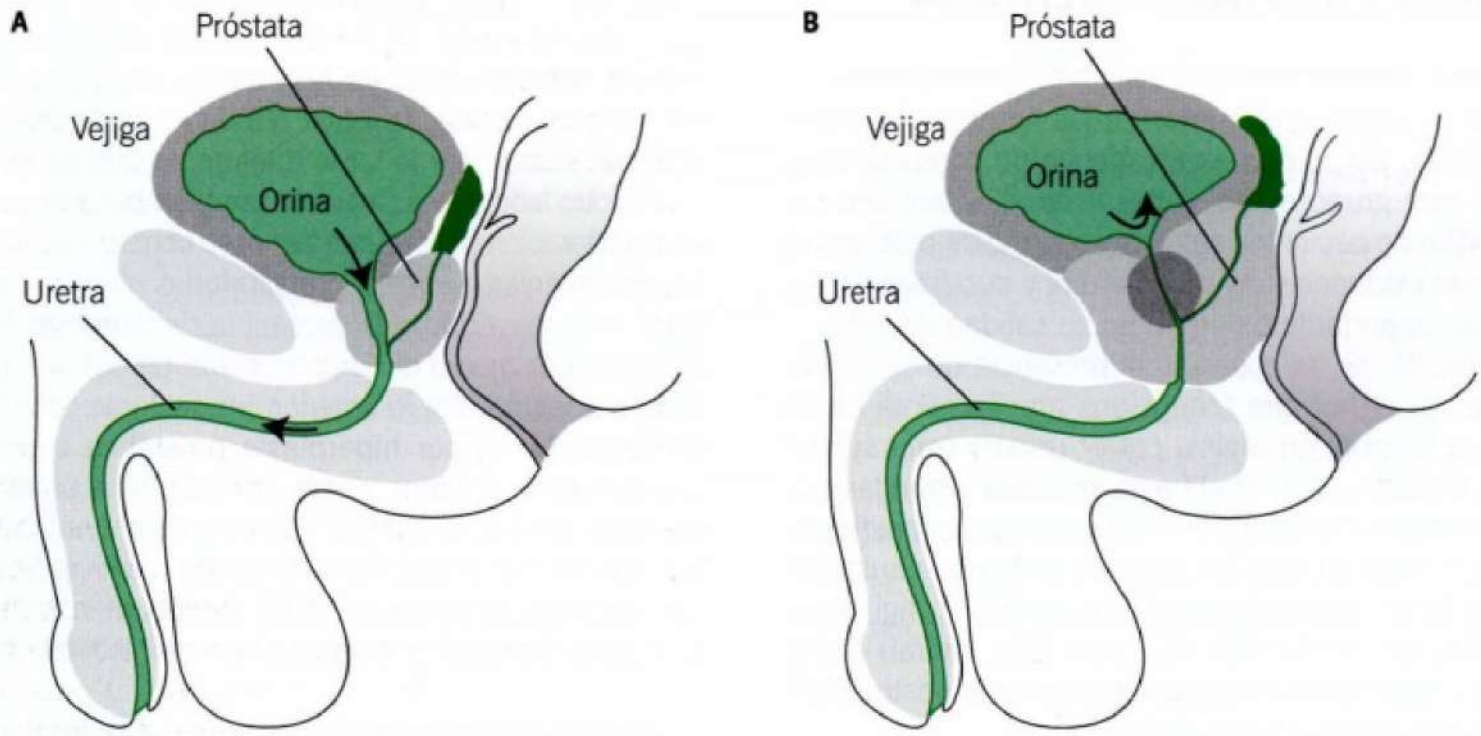

la próstata no garantiza que esta es obstructiva, como se indicó previamente. Por otro lado, la presencia de obstrucción puede deberse a otra serie de fenómenos como, por ejemplo, hipertrofia primaria del cuello vesical, estenosis cicatrizal de cuello vesical, cáncer de próstata, estenosis de uretra, estenosis de meato uretral e, incluso, una fimosis puntiforme, para nombrar solo algunas posibilidades, ordenadas de proximal a distal.

Adicionalmente, la presencia de obstrucción puede ocasionar síntomas del tracto urinario inferior; sin embargo, como veremos más adelante, la presencia de estos síntomas no asegura la presencia de obstrucción subyacente y, por el contrario, existe una serie de entidades no obstructivas del tracto urinario inferior que pueden también causar síntomas indistinguibles de aquellos ocasionados por una obstrucción genuina, como por ejemplo la hiperactividad del detrusor o, incluso su opuesta, la hipoactividad del detrusor.

FISIOLOGÍA Y FISIOPATOLOGÍA BÁSICA DE LA CONTINENCIA Y MICCIÓN

Con el objetivo de comprender los aspectos más básicos de la continencia y la micción, y a riesgo de sobresimplificar este tema, conviene considerar que fisiológicamente la vejiga se comporta como un órgano que permanentemente está ciclando en dos fases: la miccional y la de continencia. Esto depende de complejas relaciones anatómicas y funcionales de la propia vejiga (detrusor) con su tracto de salida (esfínter interno, esfínter externo y uretra) y cuya coordinación y regulación depende de distintos niveles neurológicos estando, en el individuo adulto, bajo control voluntario. Desde el punto de vista anatómico, la **fase de continencia** depende de la viscoelasticidad del detrusor (acomodación) y de la coaptación (resistencia) del tracto de salida. La **fase miccional** depende, así mismo, de la función contráctil del detrusor y de la conductancia del tracto de salida (ausencia de obstrucción).

Desde el punto de vista funcional la fase de continencia requiere de ausencia de contracciones vesicales, de acomodación adecuada y de cierre esfinteriano activo, mientras que la fase miccional requiere de contracción del detrusor y apertura del aparato esfinteriano. Este conjunto de funciones se obtiene a través de la inervación tanto visceral (simpática y parasimpática) como somática, con diversos niveles de integración a nivel medular, mesencefálico y, finalmente, cortical. En este esquema, la función fundamental de la vejiga durante la fase de almacenamiento es la de servir como reservorio urinario de baja presión, con adecuada capacidad y buena continencia. Parece obvio, pero la incontinencia urinaria se define, por lo tanto, como un trastorno de la fase de continencia.

En la fase miccional, en cambio, la tarea es vaciar el contenido de la vejiga en forma coordinada con todas las estructuras del tracto de salida (apertura) y sin afectar la vía urinaria superior. La uropatía obstructiva es, por lo tanto, una alteración de la fase miccional. La gran ventaja de entender la función vésico-esfinteriana de acuerdo al esquema anterior, consiste en que es posible clasificar todas las alteraciones funcionales de la continencia y micción en cuatro grupos, dependiendo de si la patología afecta la fase miccional o la fase de continencia y si depende de alteraciones de la función del detrusor o del tracto de salida (Tabla 23-18).

Así por ejemplo, en la fisiopatología de la incontinencia urinaria se pueden distinguir dos grandes grupos. Aquellos cuadros en donde el trastorno está en el tracto de salida, el cual no es capaz de mantener una adecuada resistencia para evitar la fuga de orina; y los provocados por la incapacidad de la pared vesical y el detrusor de comportarse como un reservorio de baja presión, expulsando la orina a través de un tracto de salida de resistencia conservada. Estas alteraciones se dan en su conjunto en la fase de continencia. Del mismo modo, podemos separar las causas de retención urinaria en las provocadas por la incapacidad del detrusor de generar

Tabla 23-18. Alteraciones funcionales de la fase de continencia y miccional

Detrusor:
- Disminución de la acomodación
  - Alteración visco elasticidad
  - Alteración de la inhibición del tono
- Aumento de la contractilidad
  - Incontinencia de orina por hiperactividad del detrusor idiopática o neurógena

Complejo esfinteriano:
- Incontinencia de esfuerzo femenina por hipermovilidad uretral
- Incontinencia urinaria por incompetencia esfinteriana intrínseca
  - Neurógena
  - Daño esfinteriano anatómico
  - Falla del sello
  - Incontinencia extrauretral (fístulas)

Detrusor:
- Disminución o ausencia de la contractilidad del detrusor
  - Neurógena
  - Miógena

Tracto de salida:
(Uropatía obstructiva)
- Activas
  - Disinergia detrusor-esfínter
  - Externo
  - Interno
- Pasivas
  - Compresivas (adenoma prostático)
  - Restrictivas (estrechez de uretra)
  - Otros (acodadura uretral)
- Inhibición psicógena

Tabla 23-19. Síntomas y signos de LUTS

Síntomas:
- Polaquiuria
- Nocturia
- Poliuria
- Disuria
- Incontinencia
- Urgencia miccional

Signos:
- Incontinencia (observada)
- Globo vesical
- Aumento de volumen próstata
- Prolapso genital
- Cartilla o diario miccional
- Residuo posmiccional

fuerza expulsiva que se contraponga a la normal resistencia del tracto de salida; y las alteraciones en que el tracto de salida no puede disminuir adecuadamente su resistencia para permitir un correcto vaciado vesical. Todos estos fenómenos fisiopatológicos ocurren durante la fase miccional.

Utilizando estos conceptos podemos comprender mejor lo que ocurre con la hiperplasia prostática benigna, respecto de la cual debemos reconocer tres ámbitos:

- Anatómico: corresponde al aumento de volumen de la glándula prostática producida por su hiperplasia. Debemos recordar que, si bien a medida que aumenta el volumen de la próstata es más probable que esta obstruya la salida de orina, no existe una relación proporcional estricta entre ambos fenómenos.
- Fisiopatológico: el crecimiento de la próstata ocasiona un grado variable de aumento de la resistencia del tracto de salida. Este cambio eleva la presión que debe producir el detrusor y, eventualmente, requiere de apoyo de la musculatura abdominal para inducir el flujo urinario y vaciar completamente la vejiga. Este proceso, que ocurre completamente durante la fase de vaciado o miccional del ciclo vesical, ocasiona cambios anatómicos (engrosamiento de la pared vesical) y fisiopatológicos (aumento de la sensibilidad) que afectan la fase de continencia o de llenado del ciclo vesical.
- Clínico: estos fenómenos anatómicos y fisiológicos condicionan una serie de síntomas y signos que son mayormente inespecíficos y que se manifiestan tanto durante la fase de continencia como durante la fase miccional del ciclo vesical. Este cuadro clínico, conocido antiguamente como prostatismo y cuyo complejo sintomático actualmente es conocido como LUTS, además puede ser producido por múltiples patologías propias del tracto urinario inferior como también de otros órganos o sistemas.

DIAGNÓSTICO

Un conjunto de herramientas clínicas nos permitirán no solo hacer el diagnóstico preciso de la uropatía obstructiva baja en el hombre sino que, también, diagnosticar otros cuadros que afectan el funcionamiento del tracto urinario inferior, tanto del hombre como de la mujer. Dado que esto último, escapa a los objetivos de este capítulo, solo haremos algunas menciones superficiales a esas otras entidades.

CUADRO CLÍNICO DEL LUTS

Describiremos sucintamente los síntomas y signos más frecuentes en relación al tema que tratamos en forma individual y, luego, describiremos cómo la observación de estos síntomas y signos se combinan para hacer un diagnóstico preciso (Tabla 23-19).

Síntomas:

- **Polaquiuria:** se refiere al aumento de la frecuencia miccional, vale decir al aumento de las veces que el paciente debe acudir al baño, para vaciar su vejiga. Habitualmente, se estima en referencia a un día y no debe superar las 6 veces. No hace distinción del volumen de cada micción.
- **Nocturia:** se refiere a la necesidad de despertar para orinar durante el sueño nocturno. En estricto sentido, es polaquiuria que ocurre durante el sueño nocturno.
- **Poliuria:** se refiere al aumento de la producción de orina en un período de tiempo. No distingue el número de micciones.

- **Disuria:** se refiere a sensaciones anormales durante la micción, como dolor (disuria dolorosa), ardor, necesidad de pujar (disuria de esfuerzo), etcétera.
- **Incontinencia:** se refiere a la salida involuntaria de orina por la uretra. Se puede relacionar a esfuerzo físico (incontinencia de esfuerzo) o a urgencia (urge incontinencia), etc. Debe destacarse que la incontinencia puede ser un síntoma (al ser relatado por la paciente) o un signo (al ser observado por el médico, por ejemplo, durante el examen ginecológico) o ser, incluso, un hallazgo urodinámico, como se explicará más adelante.
- **Urgencia:** se refiere a la percepción de deseo impostergable de orinar, habitualmente de aparición súbita.

Signos:

- **Incontinencia:** se refiere a la observación de la salida involuntaria de orina por la uretra. También puede considerarse el *pad test*, consistente en colocar un apósito previamente pesado y, luego de un período de actividad previamente establecido, retirarlo y volver a pesarlo para comprobar la pérdida urinaria y cuantificar su magnitud.
- **Globo vesical:** se refiere a la palpación de la vejiga llena en la región suprapúbica, después de que el paciente ha orinado o ha intentado orinar.
- **Aumento de volumen de la próstata:** se refiere a la palpación de una próstata aumentada de volumen durante el examen rectal de un hombre. La cuantía del crecimiento se clasifica tradicionalmente en grados, del I al IV. También puede estimarse en centímetros cúbicos y hacer así un paralelo con lo medido por medio de ecografía u otros exámenes de imagen. La consistencia de la hiperplasia prostática benigna es característicamente renitente y un examinador entrenado puede diferenciarla de la consistencia más leñosa, propia del cáncer de próstata.
- **Prolapso genital:** Aunque no forma parte de este capítulo, vale la pena mencionar que se trata de la observación del descenso de la pared anterior (vejiga, cistocele), cúpula (prolapso de cúpula, prolapso uterino o enterocele, dependiendo de si la paciente fue histerectomizada previamente) o pared posterior (rectocele). La cuantía del descenso se clasifica actualmente de preferencia por el sistema llamado "POP Q", cuya explicación excede el objetivo de este párrafo.
- **Cartilla o diario miccional:** Permite objetivar los síntomas mencionados previamente. Consiste en solicitar al paciente, que utilice un jarro graduado en ml y anote durante un período de un mínimo de 24 horas, la hora y el volumen de cada micción. De acuerdo a necesidades especiales, se puede solicitar al paciente que además anote la existencia de urgencia, incontinencia, etc. Además, se puede agregar el volumen de líquidos ingeridos. En todo caso, la simplicidad de un registro con pocas variables es siempre más conveniente.
- **Residuo post miccional:** Consiste en medir la cantidad de orina que queda en la vejiga, luego de que un paciente ha orinado. Normalmente, la vejiga debe quedar vacía luego de orinar. El residuo puede medirse directamente por cateterismo o bien puede estimarse con ultrasonido, ya sea durante una ecografía formal o mediante equipos ultrasónicos sencillos comercialmente disponibles, que calculan automáticamente este volumen.

Estos síntomas y signos, acompañados de estudios adicionales, permiten en la práctica orientarnos al hacer la anamnesis, el examen físico, el estudio de laboratorio y complementario de este grupo de pacientes.

ANAMNESIS

La anamnesis puede incluir el interrogatorio clásico, el interrogatorio estructurado y los cuestionarios. En esta parte del contacto con el paciente, debe documentarse cuidadosamente todos los síntomas que afectan la función vésico-esfinteriana. La sola anamnesis cuidadosa, es muy orientadora cuando se conocen las posibles alteraciones subyacentes. Por ejemplo, en la evaluación del síntoma incontinencia, la presencia de factores desencadenantes como el esfuerzo y la tos son característicos de la incontinencia urinaria de esfuerzo. La presencia de urgencia y de urge-incontinencia es característica de la hiperactividad vesical. También deben identificarse factores asociados tales como hematuria, expulsión de litiasis de la vía urinaria o presencia de sintomatología de infección del tracto urinario, etc. Un elemento auxiliar muy útil es la cartilla miccional (que consiste en el registro calendarizado diario de episodios miccionales, su volumen y el tipo y magnitud de los escapes urinarios), la que nos da una aproximación a elementos de hiperactividad vesical, capacidad vesical o poliuria nocturna en relación a exceso de ingesta de líquido común, por ejemplo, en el hombre añoso. Existen cuestionarios validados que pueden complementar esta etapa y que evalúan, tanto los síntomas urinarios en sí, como el impacto que estos generan en la calidad de vida. El uso de estos cuestionarios y de la cartilla miccional permite objetivar una serie de apreciaciones subjetivas del médico y del paciente, haciendo más fácil el diagnóstico inicial, la monitorización del resultado del tratamiento y la comparación entre diferentes grupos, por lo que son altamente recomendables. Disponemos de una versión en español recientemente validada del cuestionario ICQ-SF y versiones no validadas pero utilizables para fines prácticos del cuestionario UDI-6. Si bien no existe evidencia suficiente que confirme que el uso de cuestionarios tenga un impacto en el resultado del tratamiento en nuestros pacientes, son una herramienta válida y segura para ayudar al médico al momento del diagnóstico.

El índice de síntomas de la Asociación Americana de Urología (AUA-SI), el cuestionario de calidad de vida (QoL), y el índice de impacto de la HPB (BII) son herramientas cuantitativas, validadas para evaluar síntomas de LUTS. Las anteriores se recomiendan para poder graduar la severidad de los síntomas y entender el grado de impacto en la calidad de vida del paciente.

En la anamnesis es muy importante considerar la presencia de condiciones asociadas que alteren la función del detrusor y/o del esfínter. Muchas de estas condiciones son transitorias, relativamente fáciles de corregir y deben descartarse en particular en pacientes añosos, tales como estado confusional, depresión y otros trastornos psicológicos severos, infección urinaria, uretritis, exceso de ingesta líquida o de diuresis (uso diuréticos, hiperglicemia), movilidad restringida y alteraciones del tránsito intestinal (fecaloma). Además, deben considerarse otras condiciones más crónicas tales como la diabetes *mellitus*, el alcoholismo, algunas enfermedades carenciales, otras de índole neurológico como las

mielodisplasias, Parkinson, deterioro psicoorgánico, raquiestenosis, hidrocefalia normotensiva, etc. También, es relevante el consumo de drogas que alteren la función vésico-esfinteriana (alfa bloqueadores, anticolinérgicos, neurolépticos).

Por otra parte, las cirugías previas sobre órganos pelvianos son especialmente importantes, así como el antecedente de cualquier intervención pélvica de otra causa, radioterapia, trauma, entre otros. La anamnesis clásica de un paciente portador de uropatía obstructiva originada en hiperplasia prostática benigna debiera incluir polaquiuria, nocturia, disuria de esfuerzo, referencia de chorro miccional débil o lento y sensación de vaciado vesical incompleto, con volumen miccional de 24 horas normal (diuresis de 24 horas). La cartilla miccional y los cuestionarios debiesen corroborar estos hallazgos.

La ausencia de otros hallazgos anamnésticos es clave y la presencia de síntomas que sugieran alteraciones metabólicas, neurológicas o conductuales, deberían hacernos poner más atención en estos factores.

Examen físico

En el hombre, el **tacto rectal** es fundamental para caracterizar la próstata (Figura 23-6). Será su tamaño, consistencia y forma lo que nos orientará a hiperplasia prostática benigna y nos alejará del diagnóstico de un cáncer prostático. Se debe inspeccionar y palpar el área suprapúbica para descartar la presencia de un globo vesical. También puede utilizarse la medición de **residuo posmiccional** (RPM) no invasiva en el momento de la consulta (ecografía suprapúbica posmiccional) o la medición directa por cateterismo.

Debido a la gran variabilidad intrapersonal del RPM, es recomendable realizar varias mediciones, especialmente si hay una primera medición anormal y se deben tomar decisiones terapéuticas. Además, es conveniente realizar un examen neurológico básico y determinar la función motora y sensitiva del periné y de las extremidades inferiores, para descartar patología de esa esfera.

El examen físico clásico de un paciente portador de uropatía obstructiva originada en hiperplasia prostática benigna debiera incluir tacto rectal que muestre aumento de volumen prostático, de consistencia renitente característica, combinado en los casos más severos o de más larga evolución, de residuo posmiccional aumentado, estimado por la existencia de globo vesical posmiccional palpable o por ultrasonido o medido por cateterismo. La ausencia de aumento de volumen prostático y la presencia de otros hallazgos, especialmente de la esfera neurológica, deben hacernos poner más atención.

Figura 23-6. Examen de la próstata por tacto rectal.

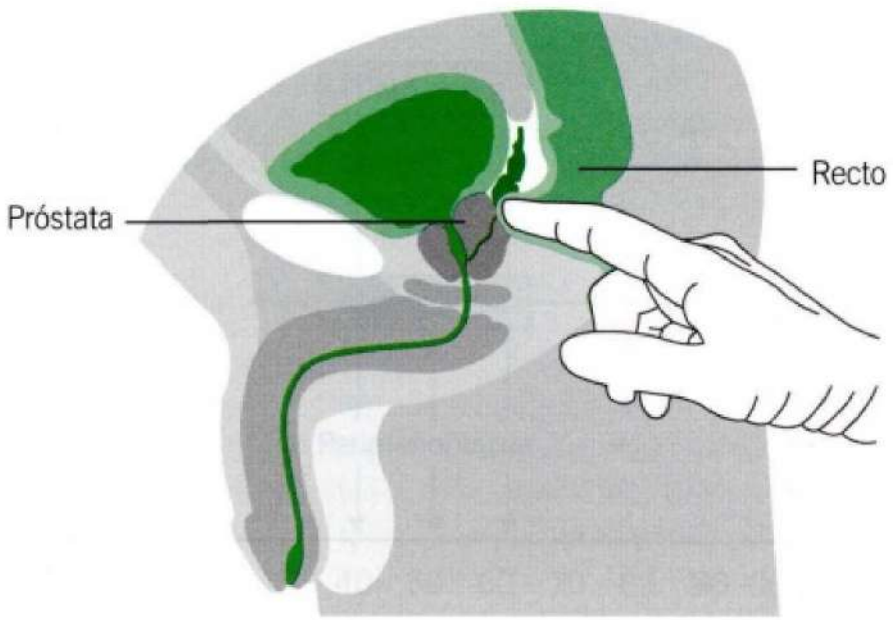

Estudios adicionales

Los estudios adicionales, están orientados a descartar patología asociada relevante y a determinar con precisión la causa de los síntomas urinarios bajos, con miras a proponer un plan terapéutico racional.

Exámenes de laboratorio. El examen de orina completo y cultivo es importante para descartar infección urinaria y hematuria, así como condiciones que generan poliuria como la glucosuria. Debe insistirse en que la hematuria no forma parte de los hallazgos esperables en pacientes portadores de hiperplasia prostática benigna y debe hacernos sospechar otras patologías como cánceres de urotelio (tejido urotelial).

Si bien el antígeno prostático específico no es un examen específico para la evaluación de LUTS, nos puede orientar para discernir entre la presencia de una hiperplasia prostática benigna que causa uropatía obstructiva baja o a la presencia de un cáncer de próstata, que también puede producir obstrucción del tracto de salida. La discusión del valor del antígeno prostático en el diagnóstico del cáncer de próstata excede este capítulo pero, en términos muy generales, un antígeno mayor a lo esperable de acuerdo al tamaño de la próstata y a la historia de determinaciones previas del mismo paciente, debe hacernos sospechar la presencia de cáncer.

Exámenes de imagen. Dentro de los estudios más específicos hay algunos orientados a caracterizar mejor la anatomía del sistema urinario inferior así como descartar condiciones asociadas, tales como la uretrocistografía, la pielografía de eliminación, la ecotomografía abdominal y pelviana, la tomografía axial computarizada con medio de contraste (UROTAC) o sin este (pielo-TAC). Si bien todos ellos pueden entregarnos información valiosa, la ecotomografía de pelvis es la que nos entrega más información específica respecto del problema que tratamos. Ella es capaz de mostrarnos el aumento del grosor de la pared vesical originada por hipertrofia del detrusor debida al mayor trabajo muscular necesario para vaciar la vejiga, dada la presencia de obstrucción. También nos mostrará el aumento de volumen prostático y la presencia de aumento del residuo posmiccional.

Exámenes endoscópicos. La cistoscopía, habitualmente realizada en forma ambulatoria con anestesia local, es muy útil a la hora de evaluar en forma directa la uretra, próstata y vejiga, en especial si existen elementos de sospecha de enfermedad neoplásica, litiásica o inflamatoria vesical (permite toma de biopsia en caso de ser necesario). Si bien no es mandatorio realizar una cistoscopía en todos los casos de uropatía obstructiva secundaria

a hiperplasia prostática benigna, esta es especialmente útil en los casos en que existe discordancia entre el grado de obstrucción y el tamaño de la próstata, ya que permite descartar las otras dos causas más frecuentes de uropatía obstructiva baja en el hombre, como es la estrechez uretral o la hipertrofia primaria de cuello vesical.

Exámenes funcionales. La uroflujometría no invasiva consiste en hacer que el paciente orine espontáneamente en un retrete que incorpora un dispositivo capaz de entregar una curva de la velocidad de expulsión de la orina conforme transcurre la micción, además de valores como flujo máximo, flujo promedio, volumen miccional, etc. Es un examen completamente no invasivo y de bajo costo y permite objetivar el síntoma de "chorro miccional débil o lento". El flujo máximo (Qmáx) es el mejor índice por sí solo para estimar la probabilidad de obstrucción urodinámica, pero un Qmáx bajo no distingue entre obstrucción y contractilidad del detrusor disminuida.

Evaluación urodinámica. No es otra cosa que la reproducción de uno o varios ciclos vesicales con su fase de continencia y su fase miccional bajo condiciones controladas, que permiten medir objetivamente el desempeño de cada uno de los componentes del complejo vésico-esfinteriano. Esta evaluación se realiza en forma ambulatoria, no requiere anestesia y, en general, es indolora y muy bien tolerada. La evaluación urodinámica incluye la medición de diversos parámetros dinámicos, que constituyen las diversas partes del examen. Dentro del estudio urodinámico, el estudio de flujo presión es el que puede medir la contribución de la vejiga, el tracto de salida en general y la próstata, en particular, en la función y disfunción de la fase de vaciado del tracto urinario en un paciente con LUTS.

Uroflujometría. La uroflujometría puede practicarse como un examen aislado, como se indicó previamente, o formar parte de un estudio urodinámico completo.

Cistomanometría de fase de continencia. En este caso se mide la presión intravesical, la presión intraabdominal y se calcula la presión verdadera ejercida por el músculo detrusor mientras se llena la vejiga a una velocidad conocida, simulando una rápida fase de continencia. Esta parte del estudio urodinámico es la que permite diagnosticar la presencia de incontinencia urinaria y determinar si es de causa "detrusor" o de causa "tracto de salida", ya que permite medir objetivamente la competencia o incompetencia del complejo esfinteriano y detectar la presencia de contracciones no inhibidas u otras alteraciones de la función del detrusor.

Estudio de flujo de presión. El estudio de flujo presión, que se realiza a continuación de la cistomanometría de fase de continencia, permite la evaluación detallada de la fase miccional. En este caso se puede distinguir con precisión entre una retención urinaria causada por una uropatía obstructiva o por una disminución de la contractilidad voluntaria del detrusor. Existe una serie de poderosos nomogramas computacionalmente calculados que permiten aumentar la precisión de estos diagnósticos (Schäffer, Abrahams & Griffith, Watts, etc.).

Los exámenes adicionales clásicos de un paciente portador de uropatía obstructiva originada en hiperplasia prostática benigna, debieran mostrar un examen de orina normal, con ausencia de leucocituria y hematuria. La ecografía pélvica mostraría aumento del grosor de la pared vesical, residuo posmiccional aumentado (en los casos más severos o crónicos) y aumento del volumen de la próstata. La cistoscopía confirmaría el aumento de volumen de la próstata y descartaría la presencia de estrechez uretral, entre otras afecciones. La uroflujometría mostraría disminución del flujo máximo y flujo promedio. El estudio urodinámico confirmaría la presencia de adecuada contractilidad del detrusor y aumento de la resistencia del tracto de salida, durante la fase miccional, confirmando la presencia inequívoca de uropatía obstructiva.

Desde luego, no todos los pacientes necesitarán todos los exámenes descritos y será la clínica la que decidirá cuáles de los estudios adicionales serán necesarios en cada caso particular.

CAPÍTULO 24

Menopausia y climaterio

M. Bianchi • G. Pineda

La Organización Mundial de la Salud (OMS) define menopausia como: "el cese de las menstruaciones como resultado de la pérdida de la actividad folicular ovárica", siendo un diagnóstico retrospectivo, ya que se requiere de 12 meses consecutivos de amenorrea. Se denomina **climaterio** al período de transición entre la vida reproductiva y período posreproductivo, abarca desde 2 a 8 años antes de la menopausia hasta 2 años después del cese de las menstruaciones y se acompaña de manifestaciones de hipoestrogenismo. Así, es posible hablar de **climaterio pre o posmenopáusico**, dependiendo del momento en que aparecen síntomas clínicos (Figura 24-1).

La menopausia suele no ser un fenómeno agudo sino que la resultante de una progresiva disminución de la actividad estrogénica ovárica por agotamiento de la dotación de folículos primarios. En las etapas iniciales suele observarse un acortamiento de la longitud de los ciclos, como consecuencia del aumento de hormona folículo estimulante (FSH) secundario a una disminución del *feedback* negativo de estradiol e inhibina; posteriormente, predominan ciclos anovulatorios que se traducen en oligomenorrea; finalmente, los sangrados uterinos se distancian cada vez más hasta desaparecer por completo. Como puede apreciarse, la principal manifestación de este proceso es la alteración de los ciclos menstruales que suele ir acompañado de síntomas.

Se ha intentado predecir la edad de la menopausia en una mujer midiendo su reserva ovárica; esta se calcula midiendo los niveles de hormona antimullerina, los niveles de estradiol, FSH y el conteo ecográfico de folículos antrales en el día 3 del ciclo. Sin embargo, aún su mayor importancia tiene que ver con predicción de fertilidad más que edad de la menopausia

La menopausia es considerada una endocrinopatía, similar al hipotiroidismo o hipoadrenalismo, que debe ser estudiada y tratada en forma sistemática. Lo anterior se debe a que la carencia de estrógeno puede provocar síntomas y signos característicos, tendiendo su reposición a normalizar el cuadro clínico.

La **menopausia natural o espontánea** ocurre en Latinoamérica a una edad promedio de 50 años, pero puede presentarse entre los 41 y 57 años. Se ha sugerido que factores como tabaquismo, la extirpación del útero, vivir en altura, etc., influyen en la edad de presentación de la menopausia, pero ninguno de ellos ha sido suficientemente documentado.

Cuando se presenta en forma natural, aproximadamente el 75% de las mujeres occidentales experimenta síntomas, existiendo variabilidad atribuida a factores étnicos, geográficos y culturales. Es así como se ha comprobado que, en general, las mujeres del mundo occidental son más sintomáticas que las asiáticas. Cuando el cese de las menstruaciones ocurre antes de los 40 años se habla de **menopausia prematura**; sin embargo, este término ha sido reemplazado por el de **insuficiencia ovárica primaria** dado que esta condición podría ser reversible. Cuando se presenta antes de los 30 años, se denomina **falla ovárica prematura.** Las dos condiciones anteriores presentan los síntomas y signos asociados al hipoestrogenismo, pero por la edad de presentación también se agregan problemas concernientes a la fertilidad de la paciente. En general, suelen ser pacientes muy sintomáticas y con un deterioro importante en su calidad de vida por lo que existe consenso de manejo y tratamiento activo.

Si la menopausia es provocada, sea por extirpación de ovarios (**menopausia quirúrgica**), por administración de drogas

Figura 24-1. Climaterio y menopausia (esquema).

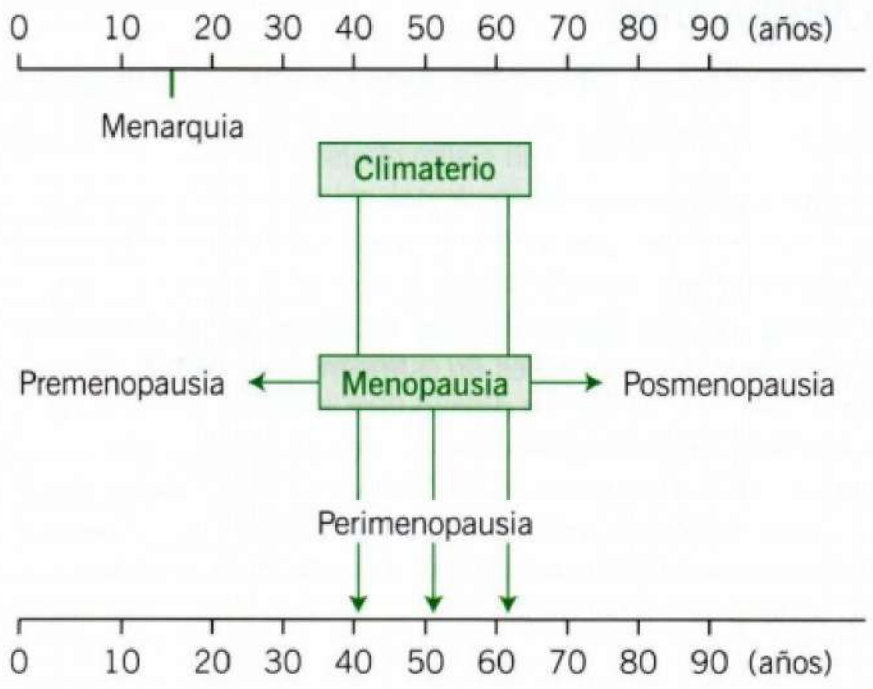

anticancerosas o irradiación pélvica, un porcentaje mayoritario de mujeres experimentará síntomas de deprivación estrogénica, los que pueden ser muy intensos.

MANIFESTACIONES CLÍNICAS

Ya hemos señalado que los **sangrados uterinos** constituyen la manifestación más significativa de la menopausia. A ellos se agregan los síntomas atribuidos a la disminución de los niveles séricos de estrógenos, siendo los más destacados los **síntomas vasomotores** como los **bochornos**, que es la aparición brusca de sensación de calor que suele iniciarse en el tórax alto para extenderse al cuello y cara. Se producen como consecuencia de la desregulación de neuronas liberadoras de serotonina y noradrenalina a nivel del hipotálamo, secundario a disminución de los estrógenos circulantes. Los bochornos suelen ir seguidos de sudoración profusa, principalmente nocturna, lo que provoca importantes alteraciones del sueño.

Estos síntomas pueden aparecer varios años antes del cese de las menstruaciones y, también, pueden persistir por largo tiempo luego de la menopausia. Otra manifestación es la **atrofia urogenital**, que se caracteriza por sequedad vaginal, falta de lubricación con la excitación sexual, disminución de la elasticidad vaginal, dispareunia (dolor o molestia antes, después o durante la unión sexual) y aumento del número de infecciones vaginales y urinarias. Lo anterior puede dificultar la vida sexual de parejas en este período de la vida. También se describe **atrofia de la piel**, que se manifiesta por mayor número de arrugas y disminución de la elasticidad y turgor, como consecuencia de una disminución del colágeno dérmico por el hipoestrogenismo.

La carencia de estrógeno provoca una disminución de la densidad mineral ósea que, llevada a ciertos valores, se denomina **osteoporosis**. La osteoporosis tiene como consecuencia un mayor riesgo de fractura, principalmente, vertebrales, de cadera y antebrazo frente a traumatismos menores. Se produce por una disminución de la acción osteoblástica (formadora de hueso), con una mantención o aumento de la acción osteoclástica (resorción de hueso), provocando un desbalance a favor de la resorción ósea.

El hipoestrogenismo también se asocia a un aumento de la morbimortalidad cardiovascular como consecuencia de cambios desfavorables del perfil lipídico, aumento de la resistencia vascular, aparición de fenómenos de insulinorresistencia y pérdida de un importante antioxidante y vasodilatador como el estradiol.

A estas manifestaciones deben agregarse **síntomas de la esfera psicológica**, como trastornos del ánimo, labilidad emocional, depresión, irritabilidad, y alteraciones de memoria. Lo anterior, se produce como consecuencia de los bajos niveles de estrógeno, el fin de la era fértil y la percepción errónea de la mujer de que entra en una etapa de deterioro y envejecimiento.

También se describen cambios en la esfera de la **sexualidad**, los que son muy variables dependiendo de cada paciente. La sexualidad tiene diversos componentes siendo uno de los factores comprometidos el hormonal. Puede verse disminución de la libido o apetito sexual, dolor con la vida sexual o dispareunia y disminución o carencia de orgasmos, siendo estos cambios de mayor severidad en la mujeres con menopausia quirúrgica (Tabla 24-1).

Tabla 24-1. Manifestaciones clínicas de la menopausia

Síntomas vasomotores
Bochornos
Sudoración profusa
Atrofia urogenital
Sequedad vaginal
Falta de lubricación
Disminución elasticidad vaginal
Dispareunia
Susceptibilidad a infecciones urogenitales
Atrofia de la piel
Disminución de elasticidad y turgor
Arrugas
Disminución de la densidad mineral ósea
Osteopenia
Osteoporosis
Aumento de la morbimortalidad cardiovascular
Síntomas psicológicos
Trastornos del ánimo
Labilidad emocional
Depresión, irritabilidad
Alteraciones de memoria
Cambios en la sexualidad
Disminución de la libido
Dispareunia
Disminución o carencia de orgasmos

EXAMEN FÍSICO

Este puede ser totalmente normal o bien demostrar los efectos de la disminución de la actividad gonadal, especialmente a nivel de tegumentos y mucosas, como también un aumento del vello corporal y caída de pelo que experimentan algunas mujeres. También, se ha asociado al hipoestrogenismo un aumento de la circunferencia abdominal, debido a una redistribución de la grasa corporal.

LABORATORIO

Los exámenes de laboratorio mostrarán alteraciones variables según el período en que ellos se realicen.

Determinaciones hormonales. En el período premenopáusico, suele observarse niveles de progesterona muy bajos (que traducen la anovulación) y elevación discreta (entre 20 y 40 mIU/mL) de las gonadotrofinas hipofisiarias, especialmente FSH, con niveles normales de estrógeno plasmático. Con posterioridad, los estrógenos disminuyen a niveles bajo 20 pg/mL y se elevan significativamente las gonadotropinas, tanto FSH como LH, a niveles sobre 45 mIU/mL. La combinación de amenorrea, gonadotrofinas hipofisiarias elevadas y niveles de estrógeno extremadamente bajos, permiten hacer el diagnóstico de certeza de menopausia.

En las mujeres menopáusicas los andrógenos también tienden a variar, observándose en una menopausia natural

una disminución de la androstenediona de origen ovárico, con una mantención de los niveles de testosterona total, la cual va disminuyendo lentamente a medida que se envejece. Como el 50% de la testosterona en una mujer es de origen ovárico, con una menopausia quirúrgica (ooforectomía bilateral) se provoca una caída brusca al 50% de la testosterona que puede traducirse en manifestaciones adversas en la esfera de la sexualidad.

Metabolismo óseo. En las etapas iniciales, y dependiendo del aporte cálcico que haya tenido la mujer durante la adolescencia, puede que no se evidencien alteraciones o habrá una moderada disminución de la densidad mineral ósea.

Los métodos para evaluar la masa ósea son:

- **Radiología:** es un método diagnóstico que evalúa la forma de los cuerpos vertebrales y también, la presencia de fracturas óseas. En la columna vertebral se pueden evaluar deformaciones vertebrales y cambios de contrastes en las densidades, relacionando las imágenes óseas con las partes blandas que lo rodean. Para que el deterioro sea visible radiológicamente, es necesario que la pérdida ósea sea superior al 30%. La zona más sensible para evaluar es la columna dorsal y lumbar en posición anteroposterior y lateral (Figuras 24-2 y 24-3). Se considera que existe un cambio de la forma vertebral cuando las alturas vertebrales disminuyen a partir del 20%.
- **Densitometría ósea:** es el examen más utilizado y uno de los más sensibles que se realizan para evaluar la masa ósea cuando se sospecha o se quiere descartar osteoporosis. Las áreas esqueléticas que pueden ser evaluadas son: la columna lumbar, el fémur proximal y el esqueleto total. También, se puede evaluar la composición corporal (tejido graso y masa magra). Los equipos actuales utilizan una fuente de rayos X que emite una muy baja radiación. Una vez obtenido el resultado, se debe comparar con los datos de la población normal de igual sexo edad, raza y región geográfica de la paciente. La densitometría se informa en un valor numérico expresado en g/cm^2. El valor se compara contra una población de edad similar y mismo sexo de la paciente lo que se denomina Z-*Score*. Sin embargo, lo más adecuado es comparar el valor de la mujer en estudio contra el valor de las mujeres que presentan la mayor masa ósea que corresponde a la población sana adulta joven, denominando a esta medición T-*Score* (Tabla 24-2).
- **Ultrasonido:** este método refleja no solo la densidad mineral ósea sino que también la estructura ósea del paciente. La velocidad del pasaje del sonido a través del hueso es menor en los sujetos osteoporóticos que en los normales. Los equipos utilizados actualmente determinan la velocidad del sonido, la atenuación del sonido y un índice que combina ambos parámetros, denominado rigidez. La medición se realiza en calcáneo, tibia o falange, dependiendo del equipo utilizado. Sin embargo, su validación en una paciente con osteoporosis o en tratamiento por osteoporosis es cuestionable; su mejor indicación es como método de *screening* o evaluación poblacional.

Figura 24-2. Osteoporosis de columna vertebral (radiografía lateral).



Figura 24-3. Cifosis por osteoporosis de la columna vertebral.

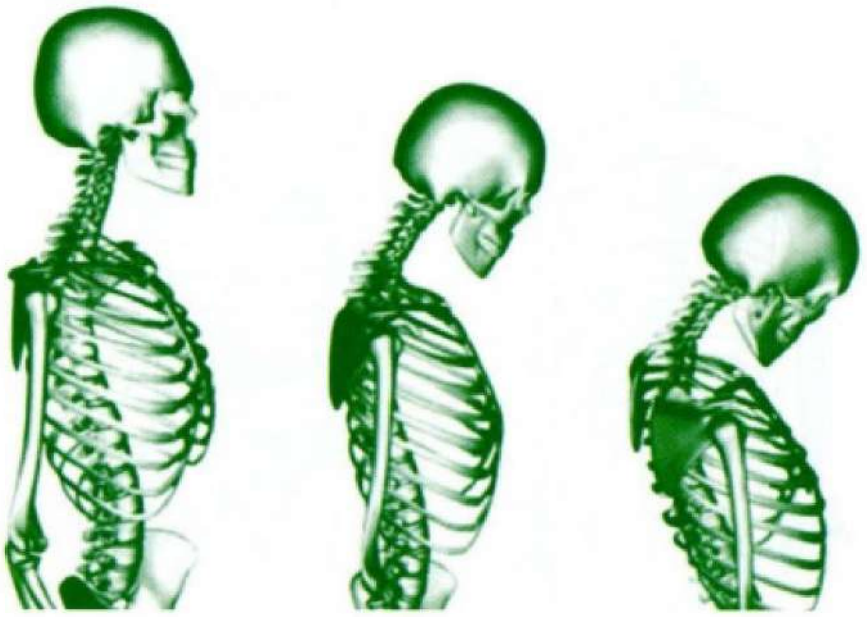

Tabla 24-2. Definición de osteopenia y osteoporosis (OMS, 1994)

Normal	=	T-*Score* igual o superior a -1 desviación estándar
Osteopenia	=	T-*Score* igual entre -1 y -2,5 desviación estándar
Osteoporosis	=	T-*Score* igual o inferior a -2,5 desviación estándar

Laboratorio bioquímico. En la menopausia, la resorción ósea predomina sobre la formación de hueso, lo que lleva a una disminución de la masa ósea. Cuando se estudia un paciente con **osteopenia u osteoporosis**, es necesario evaluar el metabolismo mineral mediante la medición de calcio, fósforo, vitamina D, hormona paratiroidea y calcio en orina. Estos parámetros pueden ser normales en pacientes con osteopenia-osteoporosis y permiten descartar otras enfermedades esqueléticas que producen osteoporosis. Es importante mencionar que estudios recientes en población de mujeres chilenas demuestran hasta un 50% de déficit de vitamina D, por lo que es importante su medición y eventual sustitución También, se han desarrollados nuevos marcadores para medir el remodelamiento óseo; así mismo, son de utilidad en el seguimiento de pacientes tratados por osteoporosis (Tabla 24-3).

- **Metabolismo de lipoproteínas.** Durante la menopausia, como consecuencia de la disminución estrogénica se ve un deterioro del perfil lipídico y lipoproteico. Se observa una elevación del colesterol total, del colesterol LDL y de la Lp(a) sin cambios significativos del colesterol HDL. También, puede observarse una tendencia hacia la insulinorresistencia, lo que puede ser objetivado con mediciones de glicemia, insulina de ayuno, HOMA (*Homeostasis Model Assesment*) y test de tolerancia a la insulina. Estos cambios determinan un aumento del riesgo de accidentes cardiovasculares.

Tabla 24-3. Marcadores de formación y resorción ósea

Marcadores de formación ósea
Fosfatasa alcalina total
Fosfatasa alcalina ósea
Osteocalcina (BGP)
Péptidos del colágeno tipo I:
PICP carboxiterminal
PINP aminoterminal
Marcadores de resorción ósea
Orina:
Hidroxiprolina
Piridinolina (Pyr)
Deoxipiridinolina (D-Pyr)
Telopéptidos del colágeno:
NTX aminoterminal
ICTP carboxiterminal
CTX crosslap
Suero:
NTX aminoterminal
CTX crosslap

CAPÍTULO 25

Síndromes neurológicos

J. Lavados

SÍNDROMES SENSITIVOS

Las alteraciones sensitivas adquieren diversas modalidades semiológicas a partir de las cuales puede inferirse la localización del daño. Aunque con frecuencia el compromiso sensitivo se asocia a alteración motora o de otro tipo por la disposición anatómica correspondiente (la existencia de nervios mixtos, por ejemplo), se ha preferido indicar aquí los síndromes sensitivos porque la distribución en dermatomas es mucho más constante y clara respecto a la sensibilidad que a la motricidad (Figuras 25-1 y 25-2). La comprensión de estos síndromes es más fácil si se les correlaciona con ciertos antecedentes anatomofisiológicos. Por ello, se indicarán a partir de la periferia hasta la corteza parietal.

SÍNDROMES SENSITIVOS PERIFÉRICOS

El elemento más importante para diferenciar los distintos síndromes periféricos es la distribución territorial de la alteración.

El síndrome polineurítico se debe a compromiso tóxico o metabólico de las terminaciones neuronales libres antes de alcanzar la piel o fanéreos (diabetes, alcohol, tóxicos y venenos, medicamentos, etc.). Sus alteraciones se distribuyen en la característica forma de "guante" o "calcetín". Sea que se trate de elementos anamnésticos (parestesias o adormecimiento) o hallazgos en el examen: hipoestesia (disminución) o anestesia (pérdida de la sensibilidad), estos comprometen la porción distal de la extremidad en forma global hasta un límite más alto o más bajo y más o menos claro, pero no absolutamente neto. Aunque, generalmente, se acompaña de alteraciones motoras (paresia, hiporreflexia, etc.), el compromiso sensitivo puede anteceder en mucho al signo motor y tener características cualitativas específicas. Las disestesias, como ardor o calor en la diabetes, son un ejemplo.

El compromiso de un nervio específico, por otra parte, seguirá con bastante exactitud la distribución de este dejando indemne las zonas adyacentes inervadas por otros nervios; el compromiso del cubital, tibial o intercostal, son ejemplos frecuentes. Puede ser de origen traumático, compresivo, "por atrapamiento" o por alteración de la *vasa nervorum*, como se ve en la mononeuritis diabética o en la periarteritis nodosa. Un caso especial de este tipo de compromiso es el herpes zóster (ver *Glosario de enfermedades*) que compromete el territorio de un nervio (dolor intenso, lesiones de la piel y cierta hipoestesia con

Figura 25-1. Topografía de la sensibilidad cutánea radicular (raíces posteriores). Se representan los dermatomas cutáneos (vistas anterior y posterior). Debe tenerse presente que los límites de los dermatomas no son precisos, debido a que los dermatomas se sobreponen, lo que explica las diferencias en su descripción en diversos textos especializados. En áreas punteadas se destacan los dermatomas cutáneos cuyas raíces de origen es útil memorizar por su interés clínico. Vista anterior: cuello anterior(C3); pulgar (C6); anular y meñique (C8); pezones (T4); ombligo (T10); región inguinal (L1); rodilla (L3); tobillo anterior y pie (L5). Vista posterior: cuello posterior (C3); pulgar (C6); anular y meñique (C8); talón (S1).

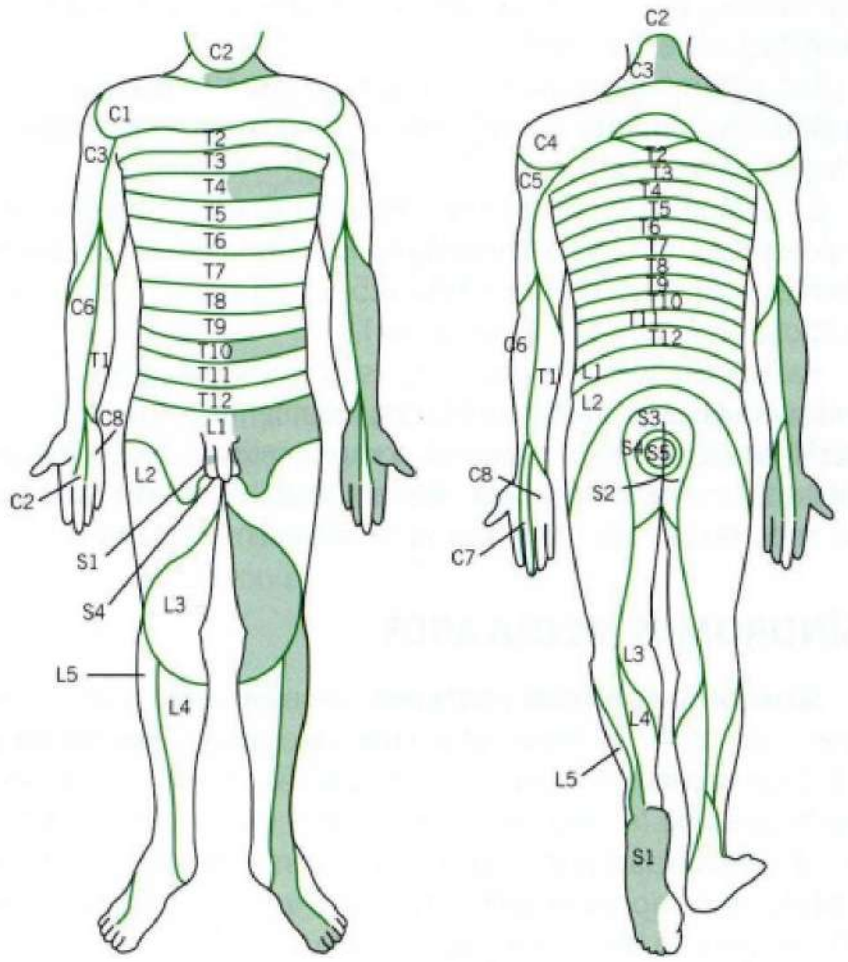

Figura 25-2. Topografía de la sensibilidad cutánea periférica (nervios espinales). Vistas anterior y posterior.

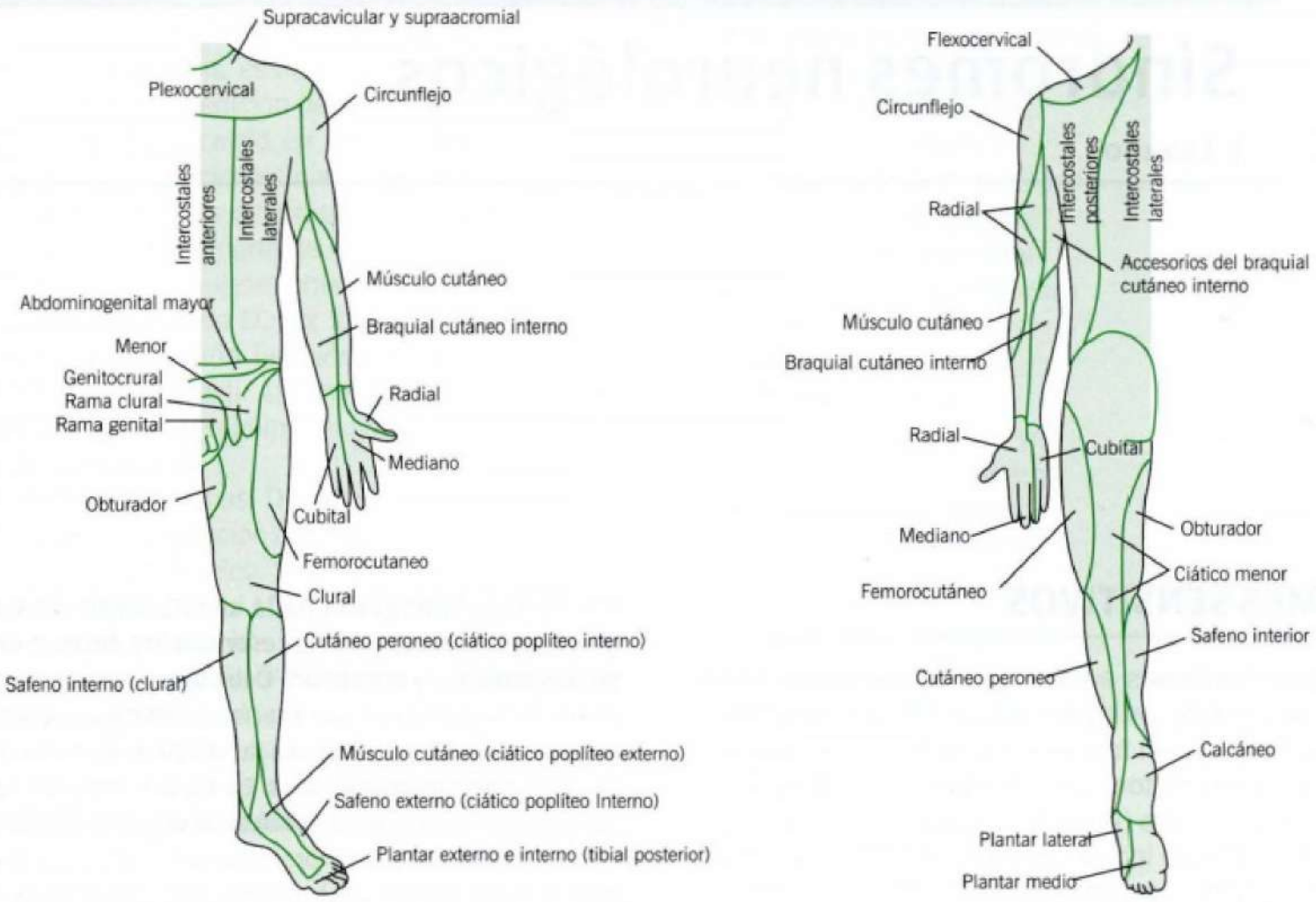

hiperpatía), pero por inflamación viral producida en el ganglio sensitivo correspondiente.

Los síndromes de plexos (braquial o crural), sean parciales o globales, tomarán el conjunto de nervios que nacen de ese plexo o parte de él.

En el síndrome radicular las alteraciones (dolor, parestesias, hipoestesias, etc.) se distribuirán en los dermatomas correspondientes a la raíz comprometida (L5-S1 en hernias de núcleo pulposo con compresión de la raíz).

Para el diagnóstico etiológico de estos diversos síndromes serán indispensables, naturalmente, otros elementos: antecedentes, perfil temporal, otros sistemas comprometidos, exámenes de laboratorio y radiológico, etc. Sin embargo, el estudio sensitivo es importante para identificar la localización del daño.

SÍNDROMES MEDULARES

Síndrome cordonal posterior. Diversas etiologías (compresiones, tumores, malformaciones vasculares, sífilis terciaria, etc.) son capaces de comprometer específicamente los cordones posteriores de la médula. En este caso, se encontrará déficit en la sensibilidad profunda en sus diversas formas (postural, vibratoria, compresión profunda) que a veces se acompaña de alteraciones en la marcha y el equilibrio por falta de información propioceptiva; o, sobre todo, en la tabes luética, disminución de reflejos osteotendíneos. Como las vías de estas formas de sensibilidad se cruzan en el tronco, la alteración, cuando es unilateral, es del lado de la lesión.

Síndrome de cordones anterolaterales. El compromiso específico de las regiones anteriores y laterales de la médula produce déficit de la sensibilidad superficial, particularmente la termoalgésica, a partir de uno o dos dermatomas más abajo de la región de la lesión, pero contralateralmente, ya que estas formas de sensibilidad se cruzan en la médula uno o dos dermatomas más arriba de donde entraron las fibras a la médula.

Síndrome siringomiélico. Se trata de un compromiso de las fibras de la sensibilidad termoanalgésica con conservación de la sensibilidad táctil (parte de la cual va por cordón posterior). Se produce por lesión de las fibras que llevan la sensibilidad dolorosa y térmica, cuando estas se cruzan por la región inmediatamente anterior al epéndimo para llegar al fascículo espinotalámico lateral. Quistes ependimarios, hamartomas y otras lesiones de la región comprometen estas fibras. El déficit sensitivo es "suspendido", es decir, sobre y bajo la zona con déficit termoalgésico la sensibilidad es normal. Esto se debe a que no es el fascículo o cordón el comprometido sino solamente las fibras que se cruzan; las que lo hacen más abajo o más arriba no son alteradas y, por ello, no hay déficit.

Síndrome de hemisección medular. Es distinto el modo como se cruzan las fibras que llevan información propioceptiva –que lo hacen en el tronco– respecto a las fibras de sensibilidad superficial (termoalgésica, especialmente) –que lo hacen 1 o 2 dermatomas más arriba de donde entraron a la médula–. Por esto, una lesión de la mitad izquierda o derecha de la médula

producirá, bajo la lesión, pérdida homolateral de la sensibilidad profunda y contralateral de la sensibilidad superficial. El cuadro llamado síndrome de Brown Sequard, se completa con paresia homolateral por compromiso piramidal, que también se cruza bajo el bulbo. La etiología es traumática (puñalada), vascular, tumoral, etcétera.

Síndrome talámico. Lesiones en el tálamo, núcleo que recibe la información sensitiva, crearán un cuadro contralateral a la lesión que se caracteriza por hipoestesia, a lo que se agrega, espontáneamente o al estímulo repetido, la así llamada hiperpatía talámica, es decir, una intensa sensación desagradable que se suma a la sensibilidad primaria (táctil o dolorosa) propiamente tal. Habitualmente, por cercanía de este núcleo con la cápsula interna, al síndrome se agrega compromiso motor de tipo piramidal.

Síndrome sensitivo parietal. Se encuentra, en este caso, alteración de las sensibilidades primarias, pero, si esta es escasa, o si la lesión es algo más posterior a una de las zonas de recepción primaria, hay compromiso de sensibilidad discriminativa, a lo que se agrega hipotrofia muscular y ciertas alteraciones de la piel, que se ve brillante y algo infiltrada.

SÍNDROMES MENÍNGEO Y RADICULAR

Se acostumbra agrupar la semiología de compromiso de las raíces espinales con la de irritación meníngea porque esta última genera signos debidos, en buena parte, a la inflamación de la leptomeninge que rodea la porción inicial de las raíces, provocando aumento de la irritabilidad en estas.

SÍNDROME MENÍNGEO

El síndrome meníngeo se presenta frente a una irritación o inflamación de las meninges (meningitis), particularmente de las leptomeninges, causada por diversos agentes etiológicos, sean estos gérmenes, sangre (en la hemorragia subaracnoidea) o infiltrados neoplásicos (en las meningitis carcinomatosas), etcétera.

Síntomas y signos

Los síntomas y signos fundamentales del síndrome meníngeo son los siguientes:

Cefalea. Este síntoma no depende de compromiso radicular secundario, sino directamente de la irritación de las meninges que, con los vasos, son los únicos elementos del SNC que tienen receptores de dolor. La cefalea es holocránea, precoz, continua e intensa. Se agregan vómitos y bradicardia cuando la inflamación meníngea está causando hipertensión endocraneana.

Rigidez de nuca. Es un signo constante y precoz. Se estudia moviendo pasivamente la cabeza del paciente, sea en el sentido lateral o haciéndola flectar. Para ello, la palma de la mano del examinador coge la región occipital y dirige la cabeza con movimientos suaves. Como se trata de pruebas dolorosas, el examen debe ser breve y no debiera repetirse innecesariamente.

En el síndrome meníngeo, el cuello se nota rígido, por contractura de los músculos que sujetan la cabeza, especialmente los posteriores. Es por ello que, generalmente, el desplazamiento lateral es más fácil que la flexión. Cuando la contracción posterior es muy acentuada, el paciente puede llegar al opistótono (hiperextensión de columna) signo que actualmente es muy raro de ver.

La rigidez de nuca puede deberse a otros procesos no meningíticos que provocan irritación radicular y/o contractura muscular secundaria: fracturas o inflamación de las vértebras o articulaciones cervicales, inflamaciones directas, musculares o de raíces; o ciertas inflamaciones de cercanía, como abscesos retrofaríngeos y, aún, algunas adenopatías dolorosas.

Signo de Brudzinski. La irritación meníngea rápidamente compromete las raíces que abandonan el saco dural en su parte más baja. Al flectar el cuello con rapidez (pero suavemente), se aducen y flectan los muslos y rodillas del paciente, debido a la gran irritabilidad de las raíces que inervan los músculos correspondientes (flexores y abductores) (Figura 25-3).

Figura 25-3. Signo de Brudzinski por irritación meníngea. La rigidez severa del cuello produce que las rodillas y cadera del paciente se flexionen cuando se flexiona el cuello.

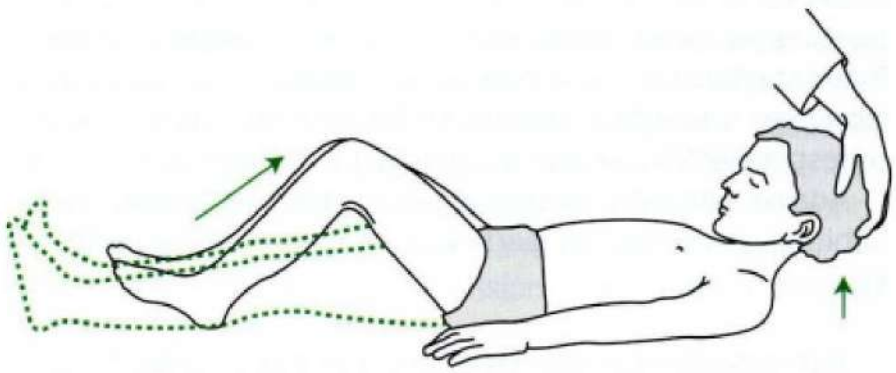

Signo de Kerning. Al tratar de elevar suavemente los miembros inferiores extendidos, con el paciente en decúbito dorsal, estos se flectan en la rodilla al alcanzar algunos grados de elevación (Figura 25-4). Del mismo modo, al flectar el muslo sobre la cadera, la extensión posterior de la rodilla es imposible o muy

Figura 25-4. Signo de Kernig por irritación meníngea. Al sentarse o elevar las piernas aparece flexión de las rodillas.

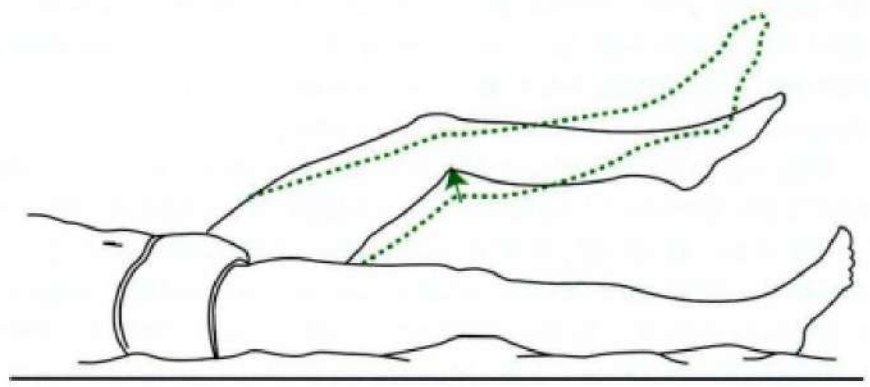

dolorosa, por la mantenida contractura de los músculos flexores de la pierna. La tendencia a la flexión de las extremidades, junto a la ligera extensión de columna, produce la postura que los antiguos llamaron en gatillo de escopeta.

Además de estos clásicos signos de irritación meníngea, pueden mencionarse otros más ocasionales: la hipertonía, que no solo alcanza los músculos paravertebrales (opistótonos), sino que se extiende a otros segmentos. Cuando lo hace a los masticadores se produce trismus, es decir, hipercontracción de mandíbula. Cuando compromete los músculos abdominales (abdomen en batea), estos son duros y rígidos a la palpación, pudiendo confundirse con signos de irritación peritoneal.

Oscurecimiento de conciencia. Puede ser de distintos tipos y estar presente en el síndrome meníngeo. Cuando se profundiza, pueden ir desapareciendo los signos meníngeos provocados por hipertonía, los que no existen en el coma profundo.

Debe insistirse, por último, que un síndrome meníngeo cuyo origen provoque la menor incertidumbre implica practicar una punción lumbar (PL). Siempre deberá ser descartada previamente la presencia de hipertensión endocraneana o masa intracraneana que hace riesgosa la extracción de líquido cefalorraquídeo (LCR).

SÍNDROME RADICULAR

Los signos que indican compromiso de las raíces espinales (signos radiculares) tienen las características generales indicadas en el estudio de la motilidad y sensibilidad (paresias, parestesias, dolor, hiporreflexia, atrofias, etcétera.). El rasgo más característico es la distribución de los síntomas y signos sensitivos o sensitivo-motores en los dermatomas y músculos correspondientes a la raíz comprometida (distribución radicular).

Además de esto, existen algunas raíces nerviosas que es habitual examinar, en particular, con pruebas específicas. Ellas son:

Signo de elongación ciática (raíces L4-L5 y L5-SI). También llamado, cuando está alterado, signo de Lasègue. Se explora con el paciente en decúbito dorsal, levantando pasivamente el miembro inferior extendido, que se coge a la altura del tendón de Aquiles o talón. Normalmente, el miembro puede llegar a los 90°, es decir, al ángulo recto sobre la superficie de la cama, sin provocar molestias. La irritación de las raíces que configuran al nervio ciático, o de este mismo (por compresión, inflamación, etc.), provoca dolor antes de llegar a los 90° y, a veces, casi al iniciar la elevación. El dolor se extiende por toda la región posterior de la pierna, alcanzando hasta el pie (Figura 25-4). Cuando el dolor solo se mantiene en cadera y muslo, debe descartarse un problema de articulación de cadera, realizando igual maniobra con la pierna flectada, agregando rotaciones internas y externas, las que no provocan dolor ciático y, sí lo hacen, cuando la cadera es la comprometida.

Este signo se diferencia del signo de Kernig en que, en este último predomina la hipertonía en flexión más que el dolor y tiende a ser bilateral, mientras el ciático es unilateral. Si se sospecha un componente psicogénico, puede sobreextenderse el ciático en el punto de elevación en el que se inicia el dolor con dorsiflexión del pie (Figura 25-4). Esta maniobra aumenta el dolor del ciático orgánico y puede no causar molestias adicionales al paciente funcional.

Signo de elongación crural. Con el paciente en decúbito lateral y la pierna semiextendida, se sobreextiende el muslo sobre la cadera, "elongando" el nervio crural (raíces L2-L3 - L3-L4). Para ello, se afirma con una mano la cadera y, con la otra, se toma el muslo por sobre la rodilla. El examinador está detrás del paciente en esta prueba, que se repite a ambos lados sucesivamente. El signo positivo se expresa por dolor en la cara anterior del muslo y rodilla.

Otros signos radiculares. Es frecuente que, junto al compromiso de las raíces propiamente tales, se comprometan los haces que, saliendo de los agujeros de conjunción con estos, se dirigen luego hacia atrás para inervar los músculos paravertebrales. Por esta razón se debe explorar, con el paciente de pie, la motilidad de la columna, que puede estar rígida, dolorosa, sea en los movimientos de flexión, extensión, inclinación lateral a uno u otro lado y rotación. A la palpación, los músculos podrán estar rígidos o dolorosos y contracturados y, si el problema es unilateral, producen escoliosis secundaria. Naturalmente, estos signos también pueden originarse en compromisos vertebrales de distinto tipo y por inflamación muscular directa, es decir, no mediada por irritación radicular.

SÍNDROME DE HIPERTENSIÓN ENDOCRANEANA

El síndrome de hipertensión endocraneana se refiere al conjunto de síntomas y signos derivados de un aumento patológico de la presión existente al interior del cráneo, más allá de ciertos límites en que esta puede fluctuar en condiciones normales. Esta fluctuación se relaciona con la presión venosa y, en menor grado, con la arterial. Con la tos, esfuerzo defecatorio y pujo, compresión yugular, etc., aumenta la presión endocraneana pasajera y limitadamente. Normalmente, esta es de 10 a 16 cmH_2O.

Aunque también existen condiciones que generan hipotensión endocraneana (la extracción de LCR, por ejemplo) esta no tiene manifestaciones clínicas características, además de cefalea.

En el niño, antes de la soldadura de las suturas, la hipertensión endocraneana genera macrocefalia, pues el cráneo cede al aumento de presión (Figura 25-5). Las hidrocefalias del lactante son un buen ejemplo de esta condición.

Cuando ocurre un cierre prematuro de las suturas, la caja craneana resulta demasiado pequeña respecto al contenido (cerebro) que sigue creciendo. Son las craneostenosis, que producen diversas deformaciones craneanas según la sutura o grupo de suturas que se fusionen precozmente.

En el adulto y el niño mayor, las causas generales de hipertensión endocraneana son dos: a) la existencia de un "proceso expansivo"; y b) el aumento de la cantidad de LCR. El término proceso expansivo denota la existencia de cualquier elemento patológico que ocupe espacio en el interior de la caja craneana: tumores, quistes parasitarios, hematomas o infartos cerebrales, procesos inflamatorios (abscesos) o de otro origen, sea por

Figura 25-5. Hidrocefalia. Nótese la desviación de la mirada hacia abajo (signo de la puesta del sol). Este signo también puede observarse, transitoriamente, en recién nacidos normales.



aumento directo de volumen o a través de la producción de edema cerebral.

La cantidad de LCR puede aumentar por bloqueo mecánico (tumores o cisticercos de la base, por ejemplo) o inflamatorio (meningitis) de la circulación de líquido, que no alcanza las regiones donde se reabsorbe; la hidrocefalia es una de sus consecuencias. También, puede aumentar la producción de líquido en edemas cerebrales que comprimen la circulación venosa, o en el raro papiloma del plexo coroideo, que se caracteriza precisamente por aumento de la producción de LCR.

Síntomas de hipertensión endocraneana

Cefalea. Este es el síntoma más importante de hipertensión endocraneana. Lo refieren casi el 90% de los aumentos lentos de presión (tumores, por ejemplo) y el 100% de los casos agudos (hematomas), siempre que permanezcan con conciencia conservada.

En los casos crónicos, se trata de una cefalea constante, gravativa, de predominio matutino, especialmente al despertar, que luego disminuye. Aumenta con todos los factores que influyen en presión venosa (tos, estornudo, defecación, etc.). En algunos casos (tumores en sistema ventricular), los cambios de postura de la cabeza aumentan el dolor. Cede poco y mal a los analgésicos corrientes, pero, inicialmente, puede hacerlo. Disminuye luego del vómito.

Vómito explosivo. Es un síntoma muy característico, aunque poco frecuente. Se trata de un vómito que no es precedido de náuseas –o estas son muy escasas– y es inesperado. Suele producirse en el acmé de la cefalea, a la que calma un tanto.

Otros síntomas. El paciente puede relatar disminución transitoria de visión, rara vez estable, producida periféricamente por el edema papilar y de retina, que se analizan más adelante (ver *Examen del fondo de ojo*, p. 396).

Suelen haber grados variables y fluctuantes de compromiso de conciencia relatados por los familiares, como tendencia al embotamiento y a la somnolencia, sobre todo en los momentos en que disminuye la cefalea. Ocasionalmente, se informa de crisis convulsivas; estas pueden ser, obviamente, producidas por el factor causal (un tumor, por ejemplo), pero a veces solo se correlacionan con aumento de presión. La sensación de mareo es frecuente y, más raro, el vértigo. Los enfermos pueden relatar diplopía, debido a paresia de recto externo por tracción o compresión del VI par en su largo trayecto. De vez en cuando, se encuentra amenorrea u otros síntomas de hipopituitarismo que, en hipertensiones endocraneanas de larga data, son más evidentes.

Signos de hipertensión endocraneana

Edema papilar. El LCR rodea la vaina perineural del II par en su nacimiento. Cuando su presión excede la de las venas del nervio estas se colapsan, provocando un edema pasivo por estasis sanguíneo, que alcanza la papila y luego la retina circundante. Es por ello que la disminución o desaparición del latido venoso en las venas centrales de la retina es un signo precoz de edema papilar por hipertensión endocraneana, aunque el signo central es el edema de papila.

Las fibras mielínicas de la papila pueden no resistir la compresión a nivel de la lámina cribosa, por lo que se agrega ambliopía por degeneración, que culmina en una atrofia secundaria.

Signos autonómicos. En las hipertensiones endocraneanas agudas (hematomas subdural o intracerebral, tumores de crecimiento explosivo, etc.) pueden observarse bradicardia, trastornos del ritmo respiratorio y variaciones de presión arterial. Son signos de mal pronóstico, pues indican compresión del tronco encefálico, pero como no son permanentes, su no aparición no invalida el diagnóstico de hipertensión endocraneana apoyada en otros síntomas y signos.

Signos derivados de hernias intracraneanas

La existencia de tabiques de duramadre que separan compartimentos más o menos definidos al interior del inextensible cráneo, crean las condiciones anatómicas para la aparición de hernias. Un proceso expansivo al interior de una de estas subdivisiones produce el empuje necesario para que el tejido nervioso, blando y deformable, busque una vía de salida a través de los huecos que dejan los tabiques de la duramadre.

Las hernias intracraneanas se producen entonces en relación con: a) la hoz del cerebro que divide ambos hemisferios cerebrales, llegando hasta 1,5 o 2 cm por sobre el cuerpo calloso; b) con la tienda del cerebelo, que separa el espacio supratentorial (hemisferios cerebrales) del infratentorial, que aloja al cerebelo y la mayor parte del tronco cerebral; y c) el agujero magno, que limita por abajo el espacio subtentorial o "fosa posterior" y se continúa caudalmente con la cavidad intrarraquídea. Los síntomas y signos más importantes derivan de la compresión de las estructuras nerviosas en la tienda del cerebelo. La hernia transcallosa (bajo la hoz del cerebro) tiene poca semiología específica en un cuadro de hipertensión de gravedad extrema.

La herniación que se produce a través del agujero magno por procesos expansivos de la región infratentorial produce un descenso uni o bilateral de las amígdalas cerebelosas que, cuando es rápido y de grandes dimensiones, comprime el bulbo raquídeo con paro respiratorio y muerte (enclavamiento). Esto es una razón adicional para abstenerse de practicar punción lumbar (PL) en hipertensión endocraneana.

Los síntomas y signos derivados de la hernia transtentorial son variados y dependen de las estructuras que, al pasar por allí, son comprimidas y elongadas. Los más frecuentes son los siguientes:

- Compresión del III par con midriasis del ojo homolateral por compromiso de fibras parasimpáticas constrictoras, de posición externa en el nervio; frecuente en hematomas subdurales supratentoriales. En el trabajo de urgencia, el hallazgo de midriasis en un traumatismo encefalocraneano (TEC) hace imperativo descartar un proceso expansivo agudo.
- Comprensión del segmento mesencefálico con alteración de conciencia por compromiso del sistema reticular ascendente y con rigidez de descerebración, por compromiso de los fascículos reticuloespinales. La rigidez de descerebración es una forma de hipertonía en extensión de los brazos que se acentúa con rotación interna por estímulos dolorosos. La búsqueda de rigidez de descerebración es necesaria en pacientes con enfermedades cerebrovasculares, traumatizados o portadores de tumores, para pesquisar una hernia transtentorial.
- Estrabismo por compresión del VI par y paresia del recto externo correspondiente.
- Signos derivados de la compresión de las arterias cerebrales posteriores, con hemianopsia más o menos transitoria o, a veces, con alucinaciones visuales. La hemianopsia puede ser definitiva cuando se produce un infarto isquémico.

El síndrome de hipertensión endocraneana no siempre produce todos los síntomas aquí indicados. Ellos dependen, sobre todo, de la localización y tipo de proceso que aumente la presión y de su velocidad de instalación. Grandes tumores de lentísimo crecimiento (meningeomas) provocan menos síntomas y signos que pequeñas colecciones sanguíneas de aparición brusca.

No es necesario tener toda la semiología indicada para sospechar un síndrome de hipertensión endocraneana. En los casos crónicos, una cefalea de tipo hipertensivo siempre debe ser investigada. Lo mismo es válido para el edema de papila.

SÍNDROMES MOTORES

Bajo esta denominación se incluyen diversas alteraciones del sistema nervioso, músculos y su conexión anátomo-funcional (placa motora). Desde el punto de vista clínico, los síndromes motores se clasifican según las modalidades que, en cada uno de ellos, adoptan los diversos signos y síntomas neurológicos de tipo motor: disminución (paresia) o pérdida (parálisis) de la motilidad voluntaria; movimientos anormales, déficit de coordinación y metría, *tonus*, reflejos, trofismo, etc. Con frecuencia se acompañan de síntomas y signos de otra naturaleza: sensitivos, mentales, y autonómicos, por ejemplo, lo que unido a otros elementos clínicos, como antecedentes mórbidos, perfil temporal, otras patologías concomitantes y exámenes de laboratorio, permiten avanzar a diagnósticos, no solo de localización sino etiológicos.

La descripción de los síndromes supone el conocimiento previo de los síntomas y signos implicados y cuya descripción detallada se entrega en *Examen neurológico* (p. 472). Los síndromes motores más importantes se señalan en la Tabla 25-1.

SÍNDROME PIRAMIDAL

Se trata de las manifestaciones clínicas derivadas del daño –destructivo, compresivo o metabólico– de la así llamada primera neurona motora, cuyos axones, naciendo de las células de tipo

Tabla 25-1. Síndromes motores

Signos	Lesiones			
	1ra neurona motora (piramidal)	2da neurona motora (periférica)	Músculo	Extrapiramidal
Parálisis (o paresia)	Hemi o paraparesia	Distal	Proximal	Escasa o no
Tropismo	Atrofia escasa y tardía. Desuso	Atrofia temprana severa	Atrofia lenta, proximal	No
Fasciculaciones	No	Presentes	No	No
Movimientos anormales	No	No	No	Sí. Distintos tipos
Reflejos osteotendíneos	Hiperreflexia	Hipo o arreflexia	Disminuidos	No alterados
Reflejos superficiales	Ausentes	Presentes	Presentes	Normales
Reflejo plantar	Extensor	Normal o poco reactivo	Normal o poco reactivo	Normal
Tonus	Espasticidad	Hipotonía	Hipotonía ligera	Rigidez o hipotonía

Figura 21-6. Esquema de la vía motora. Se observa la primera neurona motora en la zona prerrolándica de la corteza cerebral, el haz piramidal y su conexión con la segunda neurona motora, ubicada en el asta anterior de la médula, cuyos axones inervan el músculo esquelético.

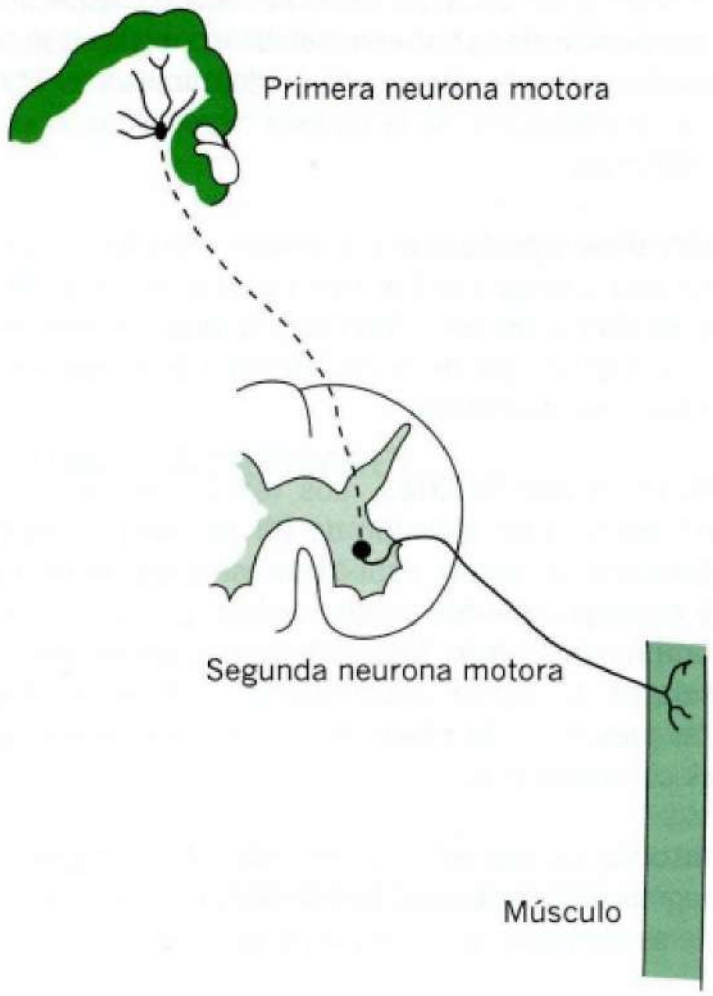

piramidal de la cuarta capa cortical de regiones prerrolándicas, se extienden en haces compactos hasta los núcleos motores de tronco o el asta anterior de la médula (Figura 25-6). En cualquier punto de este largo trayecto que se produzca una alteración, sea de la neurona o sus axones, las manifestaciones semiológicas serán idénticas. Ellas consisten en:

Paresia o parálisis. Su intensidad y evolución dependerá de la etiología respectiva (compresión por un proceso expansivo, destrucción por una hemorragia capsular, sección por un traumatismo raquimedular, alteración metabólica, etc.). La localización de la paresia o parálisis se relaciona, en cambio, con el lugar en que se ha producido el daño, pudiendo entonces existir hemiplejías o hemiparesias en lesiones ubicadas en cerebro y tronco, es decir, más arriba de la decusación de las pirámides; paraparesias por lesiones medulares bilaterales, etc. (Figura 25-7). La extensión de la paresia o parálisis dependerá de las relaciones entre los segmentos piramidales dañados y sus correspondencias topográficas periféricas (Figura 25-8).

Hiperreflexia profunda. En la lesión piramidal los reflejos osteotendinosos están alterados: exaltados, con aumento de zona reflexógena, policinéticos o con difusión anormal. Ocasionalmente, sin embargo, solo presentan una de estas alteraciones aun cuando exista una alteración piramidal y, más rara vez, no tienen alteraciones aun cuando, por otras vías, se

Figura 25-7. Tipos de parálisis: A: hemiplejía; B: paraplejía; y C: monoplejía.

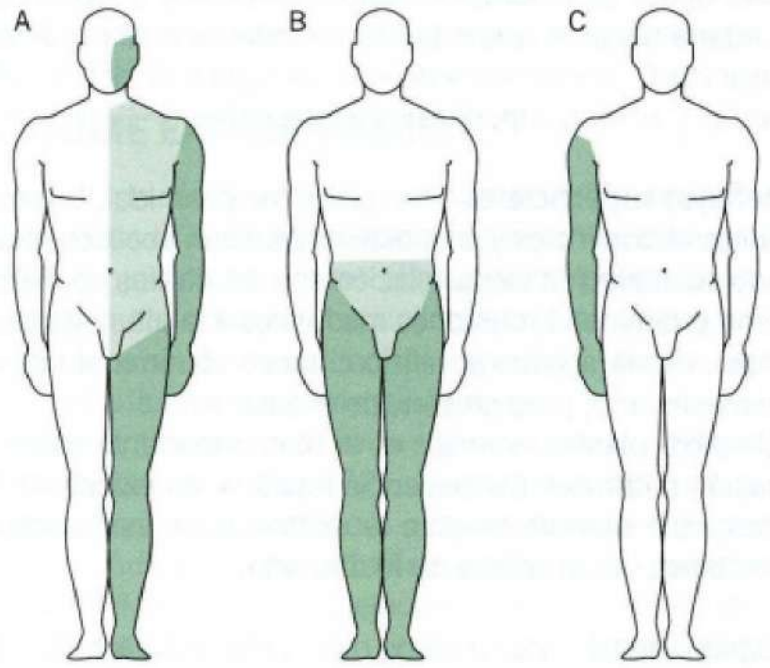

Figura 25-8. Tipos de hemiplejías según el nivel de la lesión de la vía motora. 1: hemiplejía capsular; **2:** hemiplejía peduncular (hay parálisis del III par); y **3:** hemiplejía protuberancial (hay parálisis del VI y VII pares craneanos). Estas dos últimas se denominan hemiplejías alternas.

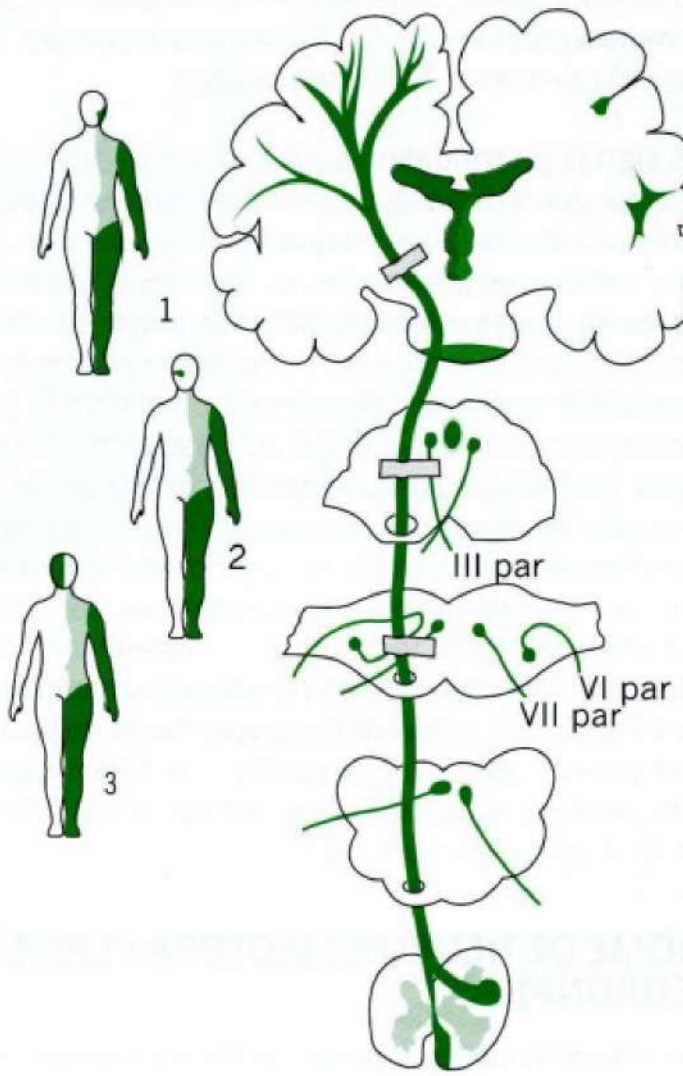

puede afirmar la existencia de un daño piramidal (presencia de extensor plantar, por ejemplo). Del mismo modo, puede darse la circunstancia de anormalidad de reflejos sin paresia o hipertonía importantes.

En las primeras 2 o 3 semanas de una lesión piramidal aguda (ej.: accidente vascular cerebral o traumatismo medular) los signos piramidales no aparecen debido a hiperfunción secundaria del arco reflejo periférico (reflejos osteotendíneos y espasticidad), permaneciendo solo los signos de déficit central (paresias y reflejos superficiales alterados).

Reflejos superficiales. En el síndrome piramidal, los reflejos cutáneos abdominales y cremasterianos están abolidos, manteniendo su alteración cierta relación con los niveles de daño del sistema piramidal. En lesiones medulares a la altura de DI, por ejemplo, estará abolido el reflejo cutáneo abdominal inferior y el cremasteriano, pero preservado el superior.

El reflejo plantar extensor es el más importante indicio de alteración piramidal. Su presencia repetida, en exámenes bien hechos, casi siempre asegura la existencia de este síndrome. Sin embargo, su ausencia no lo descarta.

Espasticidad. Esta forma de hipertonía es característica del síndrome piramidal y puede significar una importante contribución a la incapacidad de pacientes con paresia moderada. En *Examen neurológico* (*Tonus muscular*, p. 487) se describen sus características.

Trofismo. En el síndrome piramidal no existen alteraciones tróficas directas, es decir, originadas en la disfunción de primera neurona motora propiamente tal. Existe cierta hipotrofia, debido al desuso del miembro o segmento parético.

Otros signos piramidales. Se han descrito otros diversos signos clínicos que indican lesión piramidal, aunque ellos tienen mucho menos valor diagnóstico que los indicados más arriba. Entre ellos, deben mencionarse los así llamados sucedáneos del Babinski, en los que la extensión del ortejo mayor se obtiene al frotar con intensidad el borde anterior de la tibia partiendo desde su parte superior (signo de Oppenheim) o frotando la piel del borde externo y dorsal del pie (signo de Chaddock). Asimismo, en lesiones piramidales puede obtenerse extensión del ortejo mayor al resistir la elevación de la rodilla con la pierna extendida. Los automatismos medulares son contracciones involuntarias de los miembros inferiores en pacientes parapléjicos, con estímulos diversos (táctiles, dolorosos, térmicos, etc.). Representan, también, lesión piramidal, aun cuando son de naturaleza polisináptica.

Las sincinesias son movimientos involuntarios de tipo tónico que aparecen en miembros con parálisis de origen piramidal, cuando los miembros sanos realizan ciertos movimientos voluntarios de importante intensidad.

SÍNDROME DE NEURONA MOTORA PERIFÉRICA (2DA NEURONA)

El compromiso de la vía que se extiende desde la neurona motora del asta anterior de la médula hasta la placa neuromuscular (Figura 25-6) genera el mismo conjunto sindromático, cualquiera sea su etiología y localización. Esta última, se diagnostica por la distribución topográfica de las alteraciones (del cuerpo celular, como en la poliomielitis y otras mielitis, de la raíz, plexo, nervio o terminaciones).

El síndrome periférico de neurona motora se caracteriza por los siguientes hechos semiológicos:

Paresia o parálisis. La localización de la paresia o parálisis se relaciona con la porción de la 2da neurona que se comprometa. Tiende a ser distal en las extremidades, especialmente en las polineuritis de tipo tóxico metabólico, en las que el daño es generalizado en la mayoría de las terminaciones libres. La evolución e intensidad de la paresia depende de la etiología del compromiso.

Hiporreflexia profunda. Los reflejos osteotendíneos están disminuidos o abolidos en las lesiones de la 2da neurona motora. Esto se debe a que se interrumpe la rama eferente del arco reflejo. La distribución de la hiporreflexia se relaciona con la raíz o nervio comprometido.

Reflejos superficiales. Los reflejos cutáneos están también abolidos en la lesión de 2da neurona, siempre que el compromiso se ubique específicamente en las neuronas o axones correspondientes a cada reflejo. En las polineuritis, que comprometen más frecuentemente los axones de las extremidades, los reflejos abdominales y cremasteriano suelen estar presentes. El reflejo plantar es indiferente, por las mismas circunstancias

Hipotonía. La falta de vía motora eferente hace que el *tonus* de los segmentos comprometidos esté disminuido en una relación bastante estricta con la cuantía de la paresia.

Hipotrofia. La falta de estímulos tróficos axonales a los músculos inervados por las neuronas comprometidas produce una hipotrofia importante y, generalmente, de rápida instalación. En algunas afecciones crónicas y degenerativas, la hipotrofia puede anteceder a la paresia y la hiporreflexia profunda.

Otros signos de alteración de la 2da neurona motora. Ciertas afecciones inducen formas de compromiso de 2da neurona motora que se acompañan de fasciculaciones. Estas pueden ser precoces o tardías y parecen correlacionarse con daño del cuerpo celular. En la Tabla 25-1 se muestran comparativamente los signos de lesión de 1ra y 2da neurona, lesión de músculo y compromiso extrapiramidal.

SÍNDROMES MIXTOS

Existen algunos cuadros, generalmente crónicos y de etiología desconocida –degenerativa–, que se caracterizan por un compromiso prácticamente aislado de la vía motora. Ellos, tradicionalmente se conocen con el nombre de enfermedades de la neurona motora. Algunas de estas afecciones comprometen solo la segunda neurona (ej.: la atrofia espinal progresiva de Aran-Duchenne y la atrofia medular infantil de Werding-Hoffman, con alteraciones del cuerpo celular en asta anterior de médula, o la atrofia muscular peronea de Charcot-MarieTooth, con lesiones especialmente en los nervios periféricos). También, suele verse el compromiso aislado de la vía piramidal (esclerosis lateral progresiva de Erb).

El cuadro más importante en este grupo, tanto por su mayor frecuencia y mal pronóstico (progresivo y mortal en 3 a 8 años en promedio) como por su abigarrada semiología, es la esclerosis lateral amiotrófica, que mezcla signos de primera neurona motora con signos de segunda neurona motora. Así, el paciente presenta simultáneamente y en los mismos segmentos, además de paresia, atrofia muscular intensa de tipo neurogénico, reflejos osteotendíneos aumentados y anormales, fasciculaciones y reflejo plantar extensor. Es importante que la mezcla de signos de primera y segunda neurona se produzca en el mismo segmento, pues lesiones compresivas en médula cervical pueden dar signos de segunda neurona en miembros superiores por compromiso de las raíces que emergen del asta anterior y, signos piramidales en los miembros inferiores por lesión de estas vías a su paso, en la médula, por las regiones cervicales.

SÍNDROMES MUSCULARES

La lesión primaria –de distinta etiología– de la musculatura estriada o voluntaria da origen a un conjunto de cuadros que tienen en común la presencia de alteraciones de la motilidad y, en algún momento de su evolución, compromiso trófico de los músculos. Este último, sin embargo, puede ser inaparente al examen clínico corriente y manifestarse solo al examen histológico.

En los síndromes musculares la falta de fuerza y la atrofia son corrientemente proximales y no se acompañan de alteración de reflejos profundos (excepto una cierta disminución en casos avanzados) ni de fasciculaciones. Cuando estos últimos signos están presentes debe sospecharse un compromiso del sistema nervioso central o periférico, según el caso.

Aunque la hipotrofia es la alteración predominante en las miopatías, debe tenerse en cuenta que, en algunos de estos cuadros (distrofia muscular infantil de Duchenne), el volumen muscular parece aumentado. Se trata de la pseudohipertrofia, muy característica, especialmente en las pantorrillas.

Puede existir un cierto grado de hipertrofia real en la miotonía congénita o enfermedad de Thomsen, afección hereditaria y rara que se caracteriza por lentitud en la relajación muscular y en la formación de rodetes miotónicos.

Algunos otros elementos semiológicos son importantes en estos síndromes. La presencia de dolor (espontáneo, pero sobre todo a la compresión), indica una afección muscular de tipo inflamatorio (miositis). El perfil temporal del cuadro (lento y progresivo, o rápido y fluctuante) es un dato importante en el diagnóstico diferencial de enfermedades heredo-degenerativas y miopatías, y miositis secundarias.

La edad de comienzo y los antecedentes familiares también permiten acercarse al diagnóstico clínico de la gran variedad de estos cuadros, cuya descripción escapa a los límites de este texto de semiología general.

Una afección que suele dar dificultades de diagnóstico diferencial con las alteraciones musculares es la miastenia *gravis*. Esta es una debilidad muscular de intensidad fluctuante, con marcada predilección por los músculos craneanos e importante mejoría transitoria con el descanso. Dichas fluctuaciones se deben a que, en rigor, en la miastenia lo que existe es una fatigabilidad excesiva más que estable falta de fuerzas. Ello se explica por su etiopatogenia. Como se sabe, se trata de una dificultad de transmisión del impulso en la placa motora por bloqueo de los receptores postsinápticos, debido a un desorden inmunológico. En la enfermedad avanzada y en los músculos oculares la fluctuación es muy pequeña o inexistente.

SÍNDROME EXTRAPIRAMIDAL

El conjunto de síntomas y signos que se atribuye al sistema extrapiramidal es muy abigarrado y heterogéneo, configurando diversos conjuntos de límites clínicamente poco claros, con la excepción del síndrome parkinsoniano. Este último, el más definido de los síndromes extrapiramidales, es al mismo tiempo, el más importante y frecuente (Tabla 25-2).

Aunque la semiología de cada signo se analiza en detalle en *Examen neurológico* (pp. 472), vale la pena recordar cuáles son los conjuntos sindromáticos que, además del síndrome de Parkinson, indican lesión extrapiramidal y, por lo tanto –en la práctica médica corriente– alteración de los núcleos de la base.

Tabla 25-2. Síndrome parkinsoniano

Signo	Característica
Rigidez	Rueda dentada o tubo de plomo
Temblor	De reposo 4 a 6 cps
Aquinesia	Lentitud, hipomomenia
Otros:	
Marcha y postura:	Akatisia (inquietud motora) ocasional Tendencia a la flexión Marcha festinante Pérdida de los reflejos posturales
Alteraciones autonómicas:	Seborrea facial, sialorrea, depresión orgánica
Alteraciones mentales:	Deterioro y demencia (30% al 40% de los casos)

Síndromes coreicos. En diversas patologías pueden verse movimientos involuntarios anormales de tipo coreico. Por ejemplo, la parálisis cerebral por anoxia perinatal reúne signos piramidales, cerebelosos y coreoatetósicos, además de variable retardo mental. Sin embargo, es en el corea menor (o de Sydenham) donde el núcleo de la semiología está constituido por movimientos de tipo coreico. Se trata de un cuadro que predomina en niños y está relacionado con la enfermedad reumática, aunque se han descrito muy raros casos de otras etiologías.

En el corea mayor (o de Huntington), enfermedad hereditaria del adulto, a los movimientos anormales se suma la demencia.

Síndrome de hemibalismo. Aunque infrecuentemente, movimientos de tipo bálico acompañan otras patologías; el hemibalismo es el síndrome más característico de este grupo. Se debe, generalmente, a lesiones vasculares del núcleo subtalámico.

Figura 25-9. Vías cerebelosas. En gris, vías eferentes; en negro, vías aferentes. **1:** haz cerebeloso directo; **2:** haz cerebeloso indirecto; 3: haz vestibulocerebeloso; **4:** haz cerebelovestibular; **5 y 6:** vía corticopontocerebelosa; **7 y 8:** vías intercerebelosas; **9:** haz cerebelorrubral; **10:** haz cerebelotalámico.

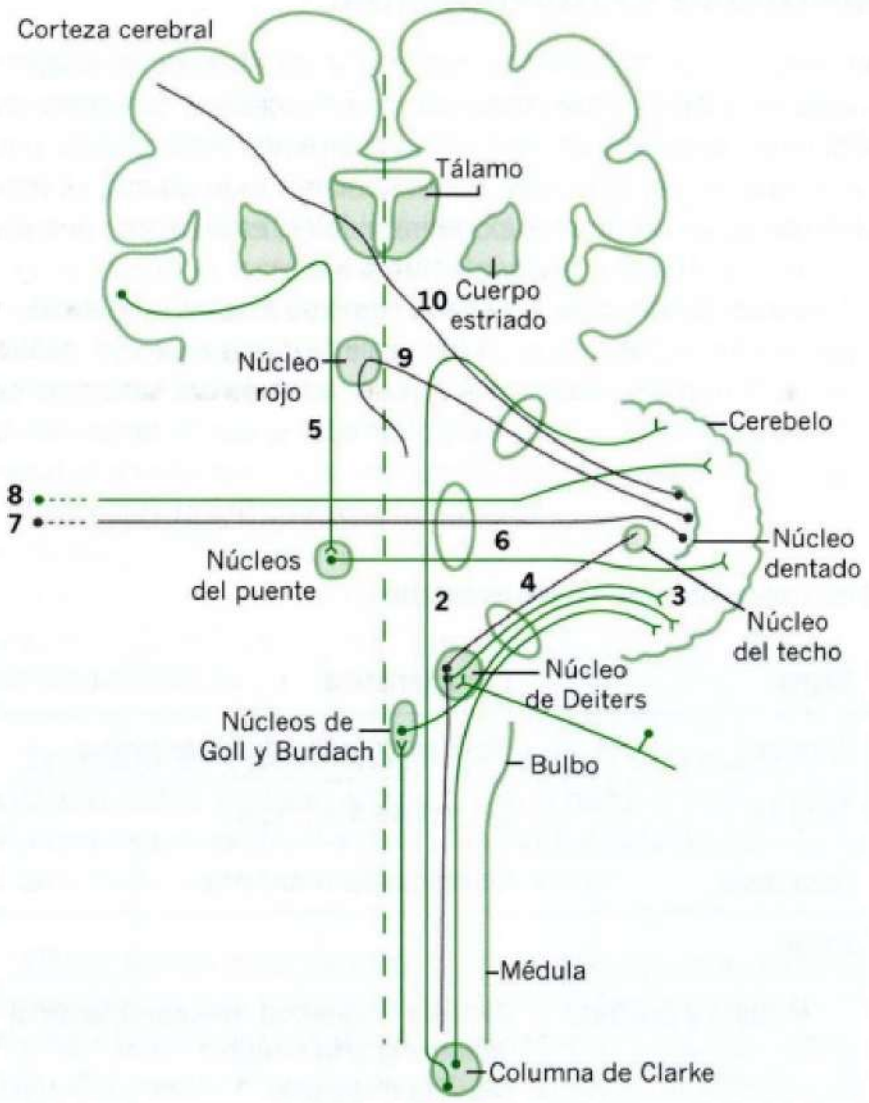

Figura 25-10. Síndromes cerebelosos.

Distribución de los déficits		Síndrome clínico
1		Síndrome de hemisferio cerebral
2		Síndrome del vermis
3		Síndrome pancerebelar

Síndrome de alteración de *tonus*. Entre estos vale la pena mencionar la rigidez que, aunque característica del Parkinson, es frecuente en otras afecciones de los núcleos de la base (enfermedad de Wilson, por ejemplo). Los espasmos de torsión y las discinesias, que mezclan alteración de *tonus* con movimientos anormales, se detallan en *Examen neurológico* (pp. 472).

SÍNDROMES CEREBELOSOS

El síndrome cerebeloso es un conjunto de signos y síntomas dados por perturbación del control cerebeloso sobre la motilidad estática y cinética. Las vías cerebelosas se muestran en la Figura 25-9.

Los síndromes cerebelosos pueden ser de tres tipos puros, aunque corrientemente se les encuentra mezclados (Figura 25-10).

Síndrome de neocerebelo (hemisferio). Es más frecuente y clásico y corresponde a lesiones de los hemisferios cerebelosos o sus vías. Puede ser bilateral o unilateral. En este último caso, la manifestación clínica es del mismo lado (ipsilateral) de la lesión, pues las vías cerebelosas no son cruzadas. Se caracteriza por: a) hipotonía que, además de las características propias de la disminución de tono muscular (aumento de extensibilidad y pasividad, con disminución de resistencia al desplazamiento), se acompaña de reflejos pendulares; b) alteración de la coordinación y metría, que se manifiestan por alteración de la prueba talón-rodilla e índice-nariz y también por disdiadococinesia; naturalmente, en la historia y en la observación directa del paciente pueden aparecer conductas motoras vacilantes, dismétricas o incoordinadas; c) temblor intencional, que es el resultado de la descomposición del movimiento y, como tal, tiene el mismo origen que la dismetría y la disdiadococinesia.

Tabla 25-3. Síndromes cerebelosos

	Vermis	Hemisferio	Global
Desequilibrio estático	+++	+	+++
Ataxia	+++	+	+++
Dismetría	–	Ipsilateral +	+++
Temblor intencional	–	Ipsilateral +	+++
Disdiadococinesia	–	Ipsilateral +	+++
Hipotonía	–	Ipsilateral +	+++
Rebote	–	Ipsilateral +	+++
Nistagmus	Tipo central ++	Horizontal ±	+++
Disartria	+	+	+++

Síndrome de paleocerebelo (vermis). Es un cuadro poco frecuente en su forma pura (tumores de vermis), aun cuando corrientemente se presenta en conjunto con síndrome de neocerebelo cuando las lesiones son extensas, lo que es habitual. Se caracteriza por ataxia, con marcha ebriosa y desequilibrada y aumento importante de la base de sustentación y palabra escandida.

Síndrome de arquicerebelo. En este caso, a la ataxia, desequilibrio y disartria, se agrega *nistagmus* espontáneo con su fase rápida hacia el lado de la mirada. La ataxia de tronco puede extenderse también a la mitad superior del cuerpo en las lesiones de arquicerebelo.

En la Tabla 25-3 se señalan comparativamente los signos de cada síndrome cerebeloso.

Un resumen de los signos neurológicos en los síndromes piramidal, extrapiramidal y cerebelosos se muestra en la Tabla 25-4.

Tabla 25-4. Resumen de los signos neurológicos en los síndromes piramidal, extrapiramidal y cerebeloso

Piramidal
Parálisis o paresia
Espasticidad
Escasa atrofia muscular
Hiperreflexia profunda
Hiporreflexia superficial
Babinski
Extrapiramidal
Hipomovilidad (corporal y facial)
Disminución reflejos posturales
Hipertonía: rigidez – rueda dentada
Temblor d ereposo
Marcha: inclinada, pasos cortos, titubeo
Cerebeloso
Hipotonía
Reflejos profundos pendulares
Desequilibrio (postural y marcha)
Disdiadococinesia
Disartria

HEMORRAGIAS INTRACRANEANAS E INFARTO CEREBRAL

Prácticamente la totalidad de las hemorragias intracraneanas son de aparición súbita, por lo que corrientemente se les llama *ictus* ("golpe", "ataque"). Las excepciones a este perfil temporal son las escasas y continuas extravasación de sangre de venas pequeñas que pueden tener varias localizaciones, siendo clínicamente más importante las que se ubican en la piamadre, dando origen al "hematoma subdural crónico". Este y los hematomas por sangramientos sub o extradural agudos, causados en el 95%-98% de los casos por TEC se verán al final de este apartado.

ICTUS CEREBROVASCULAR

El *ictus* cerebrovascular espontáneo es una emergencia médica por su gravedad y pronóstico. Sus causas son: hemorragia intracerebral (HIC), infarto cerebral (IC) y hemorragia subaracnoidea (HSA). El episodio agudo originado por un sangramiento intracerebral es semiológicamente semejante al infarto cerebral, razón por la cual lo incluimos en este capítulo. Como su nombre lo indica, la hemorragia intracerebral se produce en el tejido cerebral, al contrario de las hemorragias extraparenquimatosas que ocurren dentro de la cabeza, pero fuera del tejido cerebral (hematoma subdural, hemorragia subaracnoidea) (Tabla 25-5). Por otra parte, el infarto cerebral es el resultado de una isquemia o disminución transitoria o permanente del riego sanguíneo por oclusión de una arteria cerebral (por trombosis *in situ* o embolia), lo que conduce a la muerte de la parte comprometida de tejido cerebral.

Tabla 25-5. Hemorragias intracraneanas e infarto cerebral

Intraparenquimatosas
Hemorragia intracrebral
Infarto cerebral (trombosis *in situ*, embolia)
Extraparenquimatosas
Hematoma subdural (agudo, crónico, extradural)
Hemorragia subaracnoidea

Diagnóstico diferencial

El diagnóstico diferencial entre HIC e IC es crítico, pues para el infarto se pueden usar sustancias trombolíticas destinadas a reabrir la arteria ocluida licuando la obstrucción por trombosis *in situ* o por embolia. Los trombolíticos son altamente perjudiciales en un *ictus* hemorrágico. El diagnóstico diferencial se basa en estudios imagenológicos, especialmente resonancia nuclear magnética (RNM), pues la tomografía axial computarizada (TAC) no registra en las primeras horas las diferencias entre hemorragia e infarto cerebral. Estas primera horas son decisivas pues los trombolíticos tienen efecto solo si se aplican antes de 4-5 horas de producido el accidente cerebrovascular obstructivo que determino el infarto.

Historia clínica. El estudio semiológico del *ictus* y su diagnóstico diferencial se inicia con una cuidadosa historia clínica en la cual el factor más relevante es la hipertensión arterial, factor causal del 86% de las hemorragias intracerebrales. El resto se origina en angiopatía amiloide, aneurismas y malformaciones vasculares intracerebrales, ciertos tumores (cavernomas u otros) y algunas enfermedades hematológicas o tratamientos anticoagulantes. Esta información y las terapias previas al *ictus* deben consultarse con familiares dado que es probable que el propio paciente tenga alteración de conciencia.

La historia también debe reflejar las circunstancias en que se instaló el *ictus*. La aparición súbita que coincide con un esfuerzo físico es frecuente en la hemorragia intracerebral, no así en los infartos. Entre los esfuerzos físicos no debe olvidarse la relación

sexual o la defecación. La cefalea de inicio es menos intensa en la hemorragia intracerebral que en la hemorragia subaracnoide, pero mayor que en el infarto.

Una alteración de conciencia rápida y profunda apunta a una hemorragia intracerebral.

La edad y el sexo del paciente tienen cierta importancia. La hemorragia subaracnoidea se produce en adultos jóvenes, mayormente mujeres. Los infartos son más frecuentes en personas de la tercera edad, mientras la hemorragia intracerebral se presenta principalmente en adultos maduros del sexo masculino.

Examen físico. El examen físico general puede dar información relevante. En primer lugar, la presencia de hipertensión arterial durante el *ictus* producido por hemorragia intracerebral, que puede ser muy alta. El examen cardíaco mostrará hipertrofia ventricular, mayor en los hipertensos. Las alteraciones del ritmo son sugerentes de infarto embólico. En la hemorragia subaracnoidea la condición cardiovascular es generalmente normal. La palpación de las carótidas puede indicar arteroesclerosis de esos vasos, lo cual apunta más a infarto que a hemorragia. A partir de una placa ateromatosa de las carótidas puede originarse una embolia e infarto cerebral consecutivo.

El examen neurológico, tanto de la hemorragia intracerebral como del infarto, es similar en las primarias horas y días, dado que en ambos hay importante edema cerebral junto al daño tisular. La diferencia más importante es la profundidad de la alteración de conciencia, mayor en la hemorragia intracerebral. Otra diferencia, más tardía (5-6 día por disminución del edema), es la sintomatología que hace posible un diagnóstico de localización. La Tabla 25-6 muestra los síntomas y signos que presenta el paciente según los territorios arteriales comprometidos (arteria cerebral, anterior, media o posterior). El diagnóstico de localización (ver *Examen neurológico*, p. 472) puede ser más preciso en los infartos que en la hemorragia intracerebral. La razón es simple: la hemorragia significa sangre con alta tensión, inundando y destruyendo tejido cerebral mucho más allá que la distribución de la arteria que se rompió[1].

Hemorragia subaracnoidea

La Hemorragia subaracnoidea presenta una semiología distinta. La cefalea holocránea es muy intensa. Se trata de pacientes más jóvenes preferentemente mujeres y sin antecedentes. Su causa más frecuente es la ruptura de un aneurisma de las arterias cerebrales mayores extratisulares. En el examen físico general no hay hallazgos importantes. En el neurológico es poco frecuente encontrar signos de localización, sean estos motores, sensoriales o sensitivos. Lo que predomina es un síndrome meníngeo (ver p. 299) que se agrava en muy corto tiempo, igual que la alteración de conciencia y la cefalea. En el *ictus* mismo hay escasa alteración de conciencia, pero esta se profundiza con cierta rapidez. El diagnóstico diferencial se aclara con una punción lumbar que muestra un LCR sanguinolento. Sin embargo la hemorragia intracerebral puede producir un derrame de sangre en los ventrículos adyacentes que contamina el LCR. Los signos focales, escasos en la hemorragia subaracnoidea, más la intensidad del síndrome meníngeo hacen la diferencia.

Hematomas subdural y extradural

Los hematomas subdurales (HSD) y extradurales (HED) son el resultado de sangramiento que se acumulan en el espacio sub o extradural, habitualmente como resultado de un TEC, aunque rara vez pueden tener otras etiologías tales como discrasias sanguíneas o tratamiento anticoagulante. Aun en estas hay un traumatismo leve que inicia el sangramiento.

Tabla 25-6. Síndromes en el *ictus* cerebrovascular: Fosa anterior

Territorio Arterial	Área afectada	Signos y síntomas
Arteria cerebral anterior	Lóbulo frontal Prefrontal, polo y cara interna	Hemiparesia piramidal centrolateral mayor miembro inferior Afasia expresiva leve Signos frontales. Ej.: apatía
Arteria cerebral media	Frontal posterior Temporal y parietal Tálamo-hipotálamo, núcleos de la base	Hemiparesia (plejía) piramidal contralateral mayor cara y miembro superior Hiposensibilidad contralateral todas sus formas. Alteración campo visual contralateral con negligencia visuoespacial Mirada preferencial ipsilateral Compromiso hemisferio dominante: - Afasia, agrafia-alexia, agnosia - Apraxia
Arteria cerebral posterior	Lóbulo occipital	- Hemianopsia homónima contralateral con compromiso talámico: pérdida sensitiva todas las modalidades

[1] Los síndromes por ictus en fosa posterior (bajo la tienda del cerebelo) ocurren por compromiso de la arteria basilar o sus ramas. La oclusión o ruptura de la arteria basilar es mortal. El compromiso de las ramas produce los "síndromes alternos"; vías largas (motoras y sensitivas) contralaterales al hemitronco cerebral dañado; pares craneanos comprometidos, ipsilaterales a la lesión; síndrome cerebeloso variable.

Hematoma subdural agudo. Genera signos y síntomas en varios minutos u horas siguientes al TEC, pues se debe a ruptura de venas con cierto caudal sanguíneo o pequeñas arterias de la meninge. Con alguna frecuencia tiene el llamado "intervalo libre" porque la acumulación de sangre es algo más lenta y demora hasta 6-12 horas en alcanzar un volumen suficiente como para generar hipertensión endocraneana y signos neurológicos focales más tempranos, si el TEC produjo además daño parenquimatoso (contusión cerebral). Solo en ocasiones, hay vómitos explosivos y sin edema papilar inicial. La cefalea es intensa. Hay una progresiva alteración de conciencia.

Hematoma extradural. Generalmente es de origen arterial, de vasos entre duramadre y calota, con lo que la mayor presión y más abundante caudal de sangre hacen que la compresión del cerebro sea muy rápida, por lo cual su fisonomía clínica se instala a pocos minutos del TEC y evoluciona con creciente velocidad. Su diagnóstico se fundamenta en la rapidez de aparición de la hipertensión endocraneana con vómitos explosivos, alteración de conciencia y signos focales. Es difícil evaluar la cefalea por la profundidad de la alteración de conciencia.

El hematoma extradural es una urgencia médica muy seria porque sin tratamiento se puede "enclavar". Se llama enclavamiento a la compresión del tronco cerebral en el *foramen magnum* de la tienda del cerebelo. Ocurre por el gran aumento de la presión intracraneana en la fosa anterior y lleva a la muerte porque la compresión del tronco cerebral paraliza los procesos fundamentales que mantienen la vida: sistema respiratorio, sistema cardiovascular, etc. La sospecha de HSD o HED obliga a indicar una TAC, urgente y/o derivar a servicio neuroquirúrgico.

Hematoma subdural crónico. A veces el TEC solo rompe venas pequeñas de escaso caudal, con lo que la acumulación de sangre subaracnoidea es muy lenta. En estas condiciones el hematoma se cronifica y recubre de una membrana epitelial que lo aísla del cerebro y las meninges. El hematoma subdural crónico puede crecer por intercambios líquidos a través de la membrana. Semiológicamente, este hematoma cursa en tiempos prolongados (meses o años) y sus síntomas corresponden a una masa expansiva intracraneana, es decir, una tumoración no neoplásica, hipertensión endocraneana con cefalea progresiva y edema papilar. Rara vez llegan a vómitos explosivos o alteración de conciencia. Se acompañan de signos neurológicos focales, dependiendo de la localización del hematoma y la región del cerebro que al crecer presiona.

DEMENCIAS

Se define demencia como un síndrome de naturaleza crónica y por lo general progresivo que se caracteriza por el compromiso de memoria y otras funciones cognitiva (juicio, cálculo, orientación espacial) y de personalidad (carácter, control emocional, adecuación a las circunstancias). La demencia cursa con claridad de conciencia pero esta se puede alterar por enfermedades intercurrentes tales como infecciones respiratorias y urinarias o pequeños trauma encefalocraneanos.

Tabla 25-7. Clasificación de las demencias

Demencias primarias o degenerativas
Demencia frontotemporal
Enfermedad de Parkinson
Corea de Huntington
Otras enfermedades
Demencias secundarias
Multiinfartos cerebrales
Traumatismos encefalocraneanos masivos o prefrontales
Demencia de los boxeadores
Meningitis mal tratadas
Encefalitis herpética
Demencia por VIH
Medicamentos (litio)
Tóxicos (talio)
Hidrocefalia normotensiva

ETIOLOGÍA

Etiológicamente se distinguen demencias primarias, también llamadas degenerativas, y demencias secundarias, causadas por diversas injurias cerebrales (Tabla 25-7). Las degenerativas son las más frecuentes y entre ellas la enfermedad de Alzheimer representa el 60%-70% de los casos. La enfermedad de Parkinson se acompaña en un tercio de los pacientes de demencia. Tanto el Alzheimer como el Parkinson tienen un componente genético. En un pequeño número de pacientes, en ambas enfermedades, la demenciación aparece en edades tempranas (30-40 años) y suelen ser familiares. En las demencias degenerativas de aparición tardía (60 años) suponemos una predisposición genética activada por elementos medio ambientales (metales pesados, componentes nutricionales). La demencia que acompaña el corea de Huntington es genéticamente dominante. Una forma adicional de degeneración es la demencia frontotemporal.

Las etiologías de las demencias secundarias son variadas. La más frecuente es por multiinfartos cerebrales, cada uno de los cuales pueden ser pequeños. TEC masivos o prefrontales suelen cursar con demencia de rápida aparición. La demencia de los boxeadores es el resultado de múltiples y pequeñas lesiones frontales. Entre las infecciones, algunas meningitis mal tratadas dejan demencias como secuela. La encefalitis herpética, corrientemente con daño en ambos lóbulos temporales, produce demencia, en la que predomina el compromiso de la memoria en el 50% de los casos no tratados con antivirales y corticoides. Entre las sustancias capaces de producir demencias hay medicamentos (por ej.: litio) y algunos tóxicos ingeridos inadvertidamente. El talio presente en veneno para ratas es una etiología corriente en gente que trabaja en graneros. Una demencia recuperable (con operación oportuna) es la debida a la hidrocefalia normotensiva que es el resultado, en adultos mayores, de pequeños TEC que producen escasa y lenta hemorragia subaracnoidea venosa, suficiente para bloquear la circulación del LCR. Importante es la demencia por el virus de la inmunodeficiencia humana (VIH).

SEMIOLOGÍA DE LAS DEMENCIAS

Dado que se trata de cuadros complejos, la técnica más apropiada para estudiarlos es diferenciar en la anamnesis y en el examen mental sus tres componentes mayores: 1: compromiso de la memoria; 2: alteraciones de la personalidad; y 3: deterioro cognitivo.

Compromiso de la memoria

Las dificultades mnésicas son la primera razón de consulta en una demencia que esté iniciando su instalación clínica. Es corriente que el paciente sea llevado al médico por un familiar porque él mismo no se percata de sus alteraciones de memoria. Las memorias que se alteran en las demencias son las llamadas memorias declarativas, tanto en su forma semántica que recuerda el conocimiento común, como la autobiografía que registra los acontecimientos de su propia vida. En el interrogatorio, tanto al paciente como a sus familiares, hay que tener presente que el defecto de memoria en la demencia se debe a que pierde la capacidad de aprender, es decir no recuerda informaciones que debía conocer, luego de iniciada su demencia. Esto significa que datos y hechos depositados en su memoria de largo plazo (años atrás) se recuerdan perfectamente (salvo en las etapas finales). Los más recientes no se recuerdan simplemente porque nunca los depositó en sus bases de datos; no los aprendió. Se ha llamado amnesia retrograda al olvido de informaciones que debía conocer, pues los acontecimientos o los hechos ocurrieron antes del inicio de una demencia. Lo que aquí ocurre es que el daño del hipocampo de los lóbulos temporales, que procesan las memorias declarativas, se estaba produciendo meses y a veces años antes del diagnóstico clínico de demencia. Naturalmente, la amnesia retrogrado es menos completa y mucho más variable que la amnesia de las informaciones cercanas al diagnóstico. La amnesia retrogrado puede tener una causa adicional neurofisiológica. Se trata de la demora que toma el cerebro normal (varios meses) para fijar una memoria de largo plazo que no se deposita en el hipocampo sino en la corteza cerebral que procesó el dato o hecho a recordar.

El examen de las memorias en las demencias debe seguir un cierto patrón bien definido preguntando: a) orientación temporal (qué día es hoy); b) espacial (dónde está Ud.); y c) situacional (qué hace aquí). Luego, informaciones comunes que el paciente seguramente debe recordar. Por ejemplo, cuál es la capital de Argentina, o cómo se llamaba el Presidente de Chile durante el gobierno militar. Luego el examinador debe avanzar hacia hechos más recientes. Quién salió campeón en última Copa América, o quién es el actual Presidente de Chile. Luego que a través de estas preguntas se identifica aquello que recuerda bien de lo que ha olvidado (en realidad no ha aprendido) vale la pena continuar con preguntas similares de conocimiento común que cuantifican con alguna precisión el tiempo en que comienza su amnesia. La memoria autobiográfica se explora reparadamente. Por ejemplo, cuántos hijos tiene, en qué fecha se casó, para memoria de largo plazo. Para la memoria de mediano plazo: qué hacía usted cuando Chile ganó la Copa América o dónde estaba para el último terremoto en Chile.

Con frecuencia los síntomas de amnesia deben ser consultados con familiares cercanos. Cuándo se dieron cuenta de un cambio en la memoria del paciente, qué otros síntomas le acompañan, tanto de tipo demencial, además de la amnesia (ver más adelante), como de carácter general. Particular importancia tiene la diabetes, afecciones tiroideas y problemas hepáticos, que pueden agravar el cuadro demencial o producir por sí mismas deterioro de las funciones mentales, no siempre recuperables. También las infecciones intercurrentes, especialmente broncopulmonares y urinarias, que mientras duran, profundizan el cuadro demencial. Es importante tener presente que cuando un paciente, aparentemente sano, tiene una afección intercurrente y su estado mental se deteriora (memoria, personalidad, cogniciones) es necesario estudiar la posibilidad de una demencia de curso inicial o larvado.

El examen físico y neurológico y los estudios de laboratorio deben averiguar la presencia de signos de las áreas más arriba indicada; pequeños signos de las áreas cerebrovasculares: paresias, hiperreflexia, Babinski, campo visual, alteración de lenguaje de rápida instalación; diabetes, tiroides, hígado, infecciones intercurrentes.

El examen mental de los pacientes amnésicos debe explorar además: a) la memoria inmediata, lo normal es retener entre 6 y 8 dígitos sin relación entre ellos; b) la memoria recursiva, que se trata de la posibilidad de revertir series automáticas, por ejemplo, diga los días de la semana al revés, empezando por el domingo, o los meses del año. Más compleja es la resta seriada: cien menos siete (respuesta normal 93) luego y menos siete, etc. sin repetir por parte del examinados la respuesta del paciente. Esta prueba es importante porque permite distinguir problemas de memoria de problemas de cálculo; y c) el examinador debe averiguar el estado de la memoria espacial; ciertos pacientes con Alzheimer inician su cuadro al perderse camino hacia el trabajo o casa. También al interior de su vivienda.

Alteraciones de la personalidad

Las alteraciones en este atributo mental son difíciles de obtener del propio paciente, por lo que es menester recurrir a los familiares. Se trata de alteraciones que se manifiestan en los comportamientos.

Cambios de carácter. El paciente puede aparecer "apático", signo que es distinto a la depresión, confusión que con frecuencia se produce. El enfermo apático está desinteresado, no preocupado, falto de iniciativa, con pocos movimientos y silencioso. En contraposición, existen pacientes que se hacen hiperactivos. Con cierta frecuencia intentan actos para los cuales ni su cuerpo y menos su mente están preparados (el clásico "viejo verde" de la demencia sifilítica, que hoy no se observa, pretendía parejas sexuales que estaban mucho más allá de sus posibilidades). Los cambios de carácter son propios del predominio frontal del daño cerebral. Cuando el daño cortical es de predominio temporo-parietal el carácter escasamente se modifica.

Falta de control de impulsos emocionales. Se trata de episodios, por lo tanto pasajeros (los cambios de carácter son estables), en los que el paciente tiene una reacción desproporcionada al estímulo, corrientemente derivados de interacciones

sociales o familiares (por ejemplo, un amigo no lo saludo y llora; su esposa quebró un vaso, rabieta). Lo importante es que antes de la demencia no tenía estos descontroles emocionales.

Conductas inapropiadas. Este es un signo frecuente y temprano. La adecuación de las conductas a las precisas circunstancias que se viven es un importante atributo de la mente humana. Los dementes pierden esta adecuación. Con el médico que lo atiende puede tener una actitud de amistad que no corresponde: lo palmotea, le cuenta chistes, etc.; en una comida de negocios puede manifestar desprecio por la raza o condición de alguno de los presentes; en una fiesta trata de seducir a la esposa de un amigo. Todo esto ocurre abiertamente con desenfado.

Síntomas cognitivos

Su exploración es parte del examen mental que corrientemente practican los neurólogos.

Capacidad de abstracción. Las preguntas son estándar. Por ejemplo, semejanzas: en qué se parece un plátano con una manzana; diferencias: en qué se distingue un niño de un enano; interpretación de proverbios: qué quiere decir "los cojos le echan la culpa de al empedrado".

Juicio. Qué hace usted si encuentra en la calle un sobre cerrado con dirección completa y estampilla puesta. Para quienes lean este apartado las repuestas normales son evidentes. Los dementes fallan en darlas.

Cálculo. Se examina con múltiples sumas y restas, siempre de dos dígitos y sin relaciones evidentes. Por ej.: (31+17) o (83-29). Naturalmente en este como en varios otros exámenes de rendimientos cognitivo, el examinador debe tener presente la educación del paciente.

EVOLUCIÓN DE LAS DEMENCIAS

Las demencias por multiinfartos cerebrales son progresivas en tanto las lesiones cerebrales continúan produciéndose. Pacientes bien tratados, por ejemplo con anticoagulantes, pueden llegar a detener su avance. El Alzheimer es lentamente progresivo, pero por razones no bien conocidas, evoluciona en "escalones". Puede mantenerse sin cambios por varios meses, para agravarse de manera más rápida y alcanzar la siguiente etapa en la que sufre menos variaciones. En promedio, demora 10-12 años en llegar a producir una completa incapacidad mental.

CAPÍTULO 26

Volumen extracelular, osmolaridad y concentración de hidrógeno

EQUILIBRIO HIDROSALINO

E. Roessler

Al evaluar el estado hidrosalino de un paciente interesa responder dos preguntas:

1. ¿Cuál es el estado de su volumen extracelular (VEC)?
2. ¿Cuál es su osmolaridad?

La cantidad de **VEC** existente depende del contenido total de sodio del organismo. El VEC es regulado mediante el manejo del sodio: un balance positivo, resulta en expansión y, uno negativo, en su reducción.

La **osmolaridad** (π) depende de la relación entre el número total de partículas y el volumen de agua en el cual están disueltas.

En una solución que contiene 100 mMol/L, habrán 100 partículas por litro si la molécula no es disociable (ej.: glucosa) pero, si la molécula disuelta es bivalente y se disocia en un 95% como es el caso del NaCl, en un litro habrá 95 partículas de Na más 95 de Cl y 5 de NaCl no disociado, siendo en este caso el número total de partículas 95 + 95 + 5 = 195 por litro. Esto significa que la solución de glucosa tendrá una osmolaridad de 100 mOsm/kg y la de NaCl de 195 mOsm/kg.

Siguiendo con el ejemplo anterior, si la glucosa la diluyo no en un litro si no en dos y hago lo mismo con el NaCl, la osmolaridad de la solución glucosada será 50 mOsm/kg y la de la solución de NaCl será de 97, 5 mOsm/kg.

El organismo regula la osmolaridad manejando el **agua libre** por lo cual, cuando la osmolaridad disminuye la excreta y en la situación inversa la ahorra. El encendido y apagado de hormona antidiurética y la sed son las señales empleadas para aumentar o reducir el contenido de agua libre.

Por las mismas razones, los trastornos de la osmolaridad se producen por variaciones primarias del agua libre. En la hipoosmolaridad, el agua libre está aumentada y, en la hiperosmolaridad, está reducida.

Tabla 26-1. Cantidad de agua del organismo

Porcentaje del peso como agua	
Recién nacidos	79%
Caquécticos	65%
Niño al año de vida	62%
Hombres normales	60%
Mujeres	55%
Obesos	45%

COMPOSICIÓN DEL MEDIO INTERNO

El medio interno está formado por agua y solutos. Estos últimos, pueden ser cristaloides (electrólitos o no electrólitos) o coloides (proteínas y lípidos).

- **Agua.** Con fines didácticos, consideraremos que el volumen total de agua es el 60% del peso corporal, aunque en realidad hay algunas variaciones en razón inversa de la masa del tejido graso (Tabla 26-1). El agua se distribuye en dos grandes espacios: el espacio extracelular (EEC) y el intracelular (EIC). En el espacio extracelular está contenida un tercio del agua total (volumen extracelular) y, en el intracelular dos tercios. En la Tabla 26-2 se expresan dichas cifras en porcentaje del peso corporal.
- **Solutos.** La membrana celular mantiene una composición absolutamente diferente en ambos espacios, siendo el sodio el principal catión del EEC y el potasio del EIC (Figura 26-1).

Tabla 26-2. Contenido y distribución del agua corporal en un adulto (Porcentaje del peso corporal)

Agua total	60%
Agua del EIC	40%
Agua del EEC	20%

EEC: espacio extracelular; EIC: espacio intracelular.

Figura 26-1. Composición de los espacios extra e intracelulares (simplificado y valores calculados para un hombre sano de 75 kg).

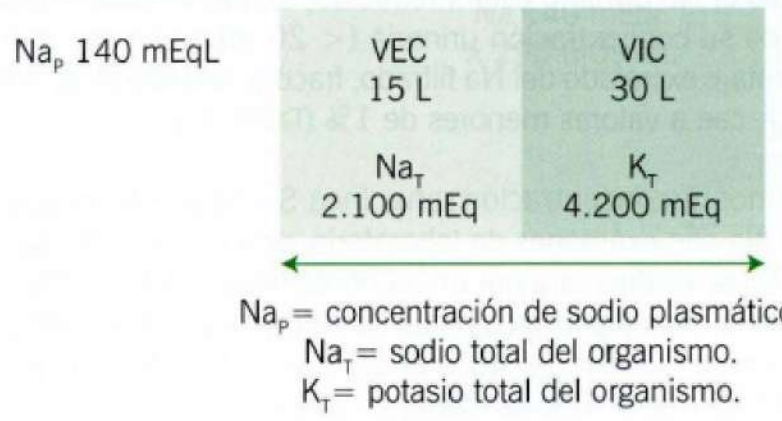

Na_p= concentración de sodio plasmático.
Na_T= sodio total del organismo.
K_T= potasio total del organismo.

El sodio y los aniones a él unidos forman el 90% de las partículas del espacio extracelular. Como el sodio está confinado casi exclusivamente a este espacio, le da una osmolaridad efectiva. Es así como, el VEC, dependerá en forma directa del contenido total de sodio.

Osmolaridad efectiva es aquella capaz de producir movimiento de agua de un espacio a otro. Es producida por moléculas o iones que se distribuyen en un espacio sin migrar al otro (ej.: sodio, manitol). Otras moléculas que se distribuyen en ambos espacios (ej.: urea) modifican la osmolaridad total, pero al no producir gradiente de concentración entre el extra e intracelular, no aumentan la osmolaridad efectiva y no producen movimiento de agua de un espacio a otro, por lo que el tamaño de ambos no varía.

En la Figura 26-1, se puede apreciar la diferencia entre el concepto de concentración de un ion y el de contenido total en el organismo.

El contenido total es la cantidad existente de ese ion (ej.: Na_T) y, la concentración, es la relación entre el contenido total y el volumen de agua en que está disuelto. La concentración nada tiene que ver con el contenido total del ion. Es así como, con una misma natremia, el Na_T puede estar normal, disminuido o aumentado. Cuando decimos que la natremia es de 140 mEq/L, lo que se está expresando es que en 1 litro de agua extracelular hay 140 mEq de sodio.

CONTENIDO DE SODIO Y VOLUMEN EXTRACELULAR

El contenido de sodio determina el volumen del espacio extracelular. El organismo regula el VEC mediante el manejo del sodio. Cuando es necesario expandirlo se retiene sodio y, lo inverso, para reducir su volumen. Por lo tanto, explorando semiológicamente el tamaño del VEC, podremos inferir cómo está el contenido total de sodio del organismo. Si semiológicamente el VEC está expandido, significa que hay exceso de sodio. A la inversa, si los signos semiológicos son los propios de un VEC contraído, falta sodio.

Semiología de la contracción del VEC (reducción del contenido de sodio)

Para conocerla se buscan tres marcadores (Tabla 26-3):

- **Relación continente-contenido intravascular:** se puede explorar en los lados venoso y arterial del aparato circulatorio.
- **Gasto cardíaco:** se investiga indirectamente evaluando la perfusión tisular; elegimos la perfusión renal, por contar con marcadores cuantitativos de ella.
- **Signos de concentración sanguínea:** en la hipovolemia aguda se pueden concentrar los componentes sanguíneos, con aumento del hematocrito.

Tabla 26-3. Marcadores de contracción del VEC (déficit de sodio)

Signos de reducción de la relación normal continente/contenido:
Territorio venoso:
Yugulares colapsadas en decúbito horizontal
PVC < 10 cm de H_2O
Territorio arterial:
Hipotensión ortostática
Hipotensión arterial
Shock hipovolémico
Signos de baja del débito cardíaco:
Oliguria con marcadores de ahorro de agua:
Densidad urinaria alta (> 1.015)
Osmolaridad urinaria elevada (> 500 mOsmol/L)
Relación orina/plasma (O/P) elevada de:
Creatinina O/P > 40
Urea O/P > 8
Oliguria con marcadores de ahorro de sodio:
NaU < 10 mEq/L
FENa < 1%
Aumento del hematocrito (en contracción aguda del VEC)

Relación continente/contenido intravascular:

Exploración de la presión venosa. La presión venosa está determinada por el contenido venoso, en razón directa, y la capacitancia venosa, en razón inversa. El primero, depende de la volemia y, la segunda, del tamaño del espacio venoso. La volemia dependerá exclusivamente del VEC, cuando la albuminemia, determinante de la presión oncótica, es normal. Por lo tanto, estará determinada por la masa total de sodio y la concentración de albúmina plasmática.

Disponemos de tres métodos para apreciar la presión venosa: inspección de las venas yugulares; medición de la presión venosa central (PVC); y medición de la presión del capilar pulmonar (PCP).

1. **Inspección de las venas yugulares.** En una persona tendida en decúbito dorsal, las venas yugulares están ingurgitadas si su volemia es normal. Encontrarlas colapsadas traduce una volemia baja, indicando que el VEC y el contenido de sodio están reducidos.

   En un obeso con cuello corto suele ser difícil el examen yugular. En ellos, se debe proceder a comprimir el extremo caudal de la vena, luego ordeñar la sangre hacia cefálica, comprimir el extremo cefálico de la vena y, entonces, soltar el caudal. En condiciones normales, se transmitirá la presión de la subclavia y la vena cava, observándose una instantánea repleción venosa.

Otra fuente de error es la falla ventricular derecha. En esa situación, las yugulares pueden estar distendidas, aun con volemia normal o baja.
En los pacientes críticos, es deseable tener un método más sensible y objetivo que el anterior. En dichas circunstancias, según el estado de gravedad del paciente, se puede usar la medición de la PVC o la PCP.

2. **Presión venosa central.** Es la presión de las grandes venas intratorácicas: cava, subclavia e innominada. Como en ellas no hay válvulas que alteren la transmisión de presiones, la PVC traduce la presión de aurícula y ventrículo derecho (excepto cuando existe una estenosis tricuspídea, condición extremadamente rara).
La PVC depende de la función ventricular derecha, la volemia y el tono venoso. Con función ventricular derecha normal, la PVC dependerá exclusivamente de la volemia.
En sujetos sanos, la PVC es de 0 a 6,6 cm H_2O (0 a 5 mmHg). En los pacientes críticos se tiende a optimizar la volemia, buscándose una PVC de 10 cm H_2O (7,5 mmHg).
3. **Presión del capilar pulmonar.** En los pacientes críticos, diversos factores pueden inducir errores en el uso de la PVC como marcador de la volemia. Es así como, en un paciente séptico o con insuficiencia respiratoria, puede haber un aumento significativo de la PVC, aun en presencia de hipovolemia. En estos casos, es preferible usar la PCP. Ella depende de la volemia y de la función ventricular izquierda. Si esta última es normal, la PCP será un excelente marcador de la volemia. Su valor normal es 4 a 12 mmHg.

Exploración de la presión arterial. La presión arterial (PA) en un paciente con hipovolemia es variable, dependiendo de la magnitud de la hipovolemia, velocidad de instalación y de la respuesta vasoconstrictora. En un extremo, hay pacientes con un déficit de VEC menor del 5%; en ellos, la PA es normal y solo se tiene el antecedente de pérdida de líquidos con sodio. En el otro extremo, está el paciente en *shock* hipovolémico, en quien el déficit de VEC supera el 20%. Entre estos dos puntos, hay enfermos con un déficit de VEC entre el 10% y el 15%. Ellos tienen una PA normal en decúbito, pero al sentarlos con los pies colgando del borde de la cama aparece hipotensión ortostática. Ella, se define como una caída de la PA sistólica en ≥ 20 mmHg y, la diastólica, en ≥ 10 mmHg. En estos enfermos, la respuesta vasoconstrictora permite una adecuada relación continente/contenido en decúbito, pero si se dificulta el retorno venoso (por ej., sentado con los pies colgando al borde de la cama), cae el débito y disminuye la PA. La presencia de ortostatismo pierde significado como marcador de hipovolemia en presencia de disfunción autonómica en pacientes que reciben medicamentos con acción vasodilatadora y en pacientes con reposo prolongado en cama.

Signos de hipoperfusión renal. Una contracción significativa del VEC lleva a una caída del gasto cardíaco y por tanto, reducción de la perfusión renal con cambios hemodinámicos intrarrenales, y liberación de ADH, angiotensina, aldosterona y catecolaminas que a nivel tubular inducen ahorro de sodio y agua. Por lo tanto, el paciente hipovolémico presentará oliguria, densidad y osmolaridad urinaria elevadas y concentración alta de solutos, que se traduce en una relación orina/plasma (O/P o U/P, en lengua inglesa), de creatinina y urea elevadas. En cambio el Na urinario estará reducido, lo que se evidencia por baja de su concentración urinaria (< 20 mEq/L) o por que el porcentaje excretado del Na filtrado, fracción excretada de sodio (FE_{NA}), cae a valores menores de 1% (Tabla 26-3).

Signos de concentración sanguínea. Si un paciente es seguido día a día con exámenes de laboratorio, una contracción aguda del VEC se evidenciará por un aumento brusco del hematocrito (Ht) en la misma proporción que se redujo la volemia. Ejemplo: un aumento del Ht del 45% al 50% en 24 h ($\Delta \sim +$ 10%) significará que el VEC se redujo en el 10%.

Aumento del contenido de sodio

El aumento del contenido de sodio se traduce en expansión del VEC. Los marcadores clínicos de dicha situación, son: relación continente/contenido intravascular elevada; aumento del líquido del espacio intersticial; formación de tercer espacio y los signos de dilución sanguínea (Tabla 26-4 y Figura 26-2).

Tabla 26-4. Marcadores de expansión del VEC (exceso de sodio)

Territorio venoso
Circulación mayor:
Hipertensión yugular en 45°
PVC > 12 cmH_2O
Circulación pulmonar:
Signos congestivos pulmonares:
Clínicos
Radiológicos
Presión capilar pulmonar > 18 mmHg
Territorio arterial
Hipertensión arterial en hipertensos volumen dependientes
Intersticio
Edema
Formación de un tercer espacio
Derrame pleural
Ascitis
Anasarca
Signos de dilución sanguínea
Caída aguda del Ht en ausencia de hemorragia

Relación continente/contenido. Se puede explorar en el sistema venoso y en el arterial del aparato circulatorio. El aumento del líquido intersticial se traduce en aparición de edema. En situaciones extremas, aparecerá un tercer espacio (derrame pleural, ascitis), pudiendo el paciente llegar a anasarca. Finalmente, en la hipervolemia aguda se pueden diluir los componentes sanguíneos.

Exploración de la presión venosa. Si se altera la relación continente/contenido por aumento del contenido, habrá aumento de la presión de la sangre en el territorio venoso, hecho

Figura 26-2. Cambios del contenido sodio del organismo.

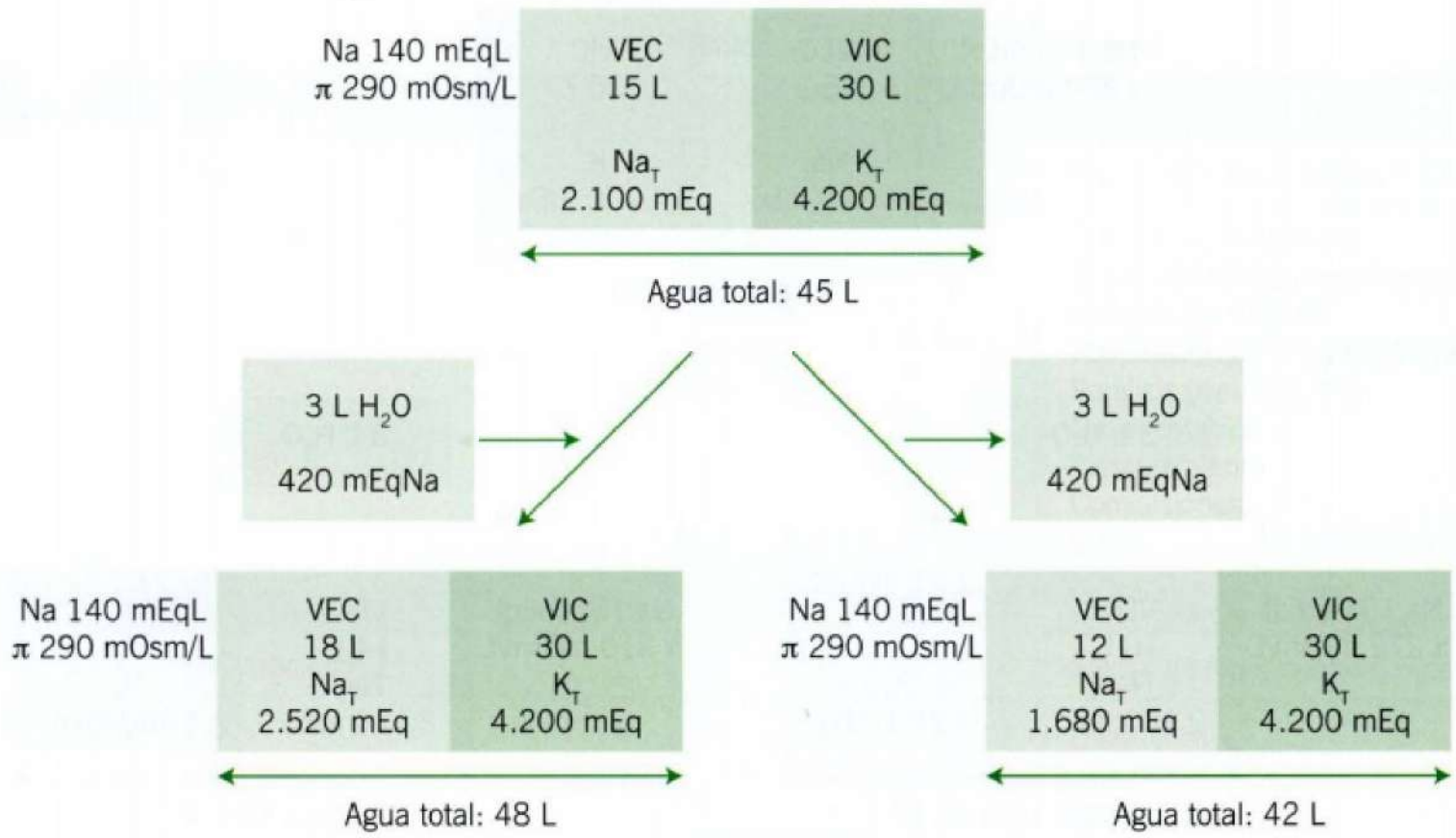

evidenciable por: a) inspección de las yugulares; b) medición de la PVC; y c) medición de la PCP.

1. **Inspección de las yugulares.** En un sujeto en decúbito a 45°, con volemia y función cardíaca normales, las yugulares serán visibles y palpables hasta 5 cm sobre el ángulo de Louis. Un aumento en la altura del llene yugular a más de 5 cm, traduce un aumento de la presión venosa. Con función cardíaca normal, lo anterior es sinónimo de expansión del VEC.
2. **Medición de la presión venosa central.** Las mediciones de la PVC o de la PCP son métodos cuantificables y más sensibles que el anterior y estarán aumentadas si hay expansión del VEC. Un incremento de la PVC a más de 12 cm H_2O o de la PCP a más de 18 mmHg traduce un aumento de la volemia, cuando la función cardíaca es normal.
3. **Medición de la presión del capilar pulmonar.** El aumento de la PCP se traducirá en los signos clínicos ya descritos en los capítulos sobre síntomas y síndromes cardíacos, tales como: disnea, ortopnea, tos, signos congestivos en el examen físico y radiológico, hasta la aparición de edema pulmonar agudo en situaciones extremas.

Cuando la expansión del VEC se acompaña de un aumento de la volemia, suele observarse aparición de hipertensión arterial o un aumento de las cifras de presión arterial previas. Es el caso de la glomerulonefritis aguda, la insuficiencia renal crónica avanzada y el hiperaldosteronismo primario. En cambio, no hay hipertensión arterial cuando la expansión del VEC es un mecanismo de compensación de una reducción de la volemia efectiva, o cuando el incremento de la volemia gatilla mecanismos vasodilatadores, como el aumento de prostaglandinas, calicreínas y óxido nítrico en el embarazo normal.

Volemia efectiva es la volemia necesaria para permitir una adecuada perfusión periférica. En sujetos normales, su volemia actual es idéntica a la volemia efectiva y, esta última, se logra teniendo un VEC normal.

En otras circunstancias, como en la insuficiencia cardíaca, la cirrosis, el síndrome nefrótico y la vasodilatación aguda, la volemia normal no permite una perfusión tisular adecuada, ya sea por caída del gasto por escape de líquido al intersticio o por reducción de la relación continente/contenido. En todas esas circunstancias, los barorreceptores y sensores de volumen sensan una volemia disminuida, aunque sea normal, y se encienden mecanismos antinatriuréticos expandiéndose el VEC hasta un nivel tal, que permita una adecuada perfusión tisular. Aquella volemia necesaria para obtener perfusión tisular adecuada es la volemia efectiva, en todos estos casos, mayor que la normal.

Signos de aumento del líquido intersticial. Cuando el incremento del VEC supera los 2 a 3 litros, el aumento del líquido intersticial es apreciable como edema. En grandes expansiones del VEC, hay una transudación de ultrafiltrado plasmático a las cavidades normalmente virtuales, con aparición de ascitis o derrame pleural, llegándose a la anasarca en situaciones

Figura 26-3. Cambios del contenido de agua libre del organismo.

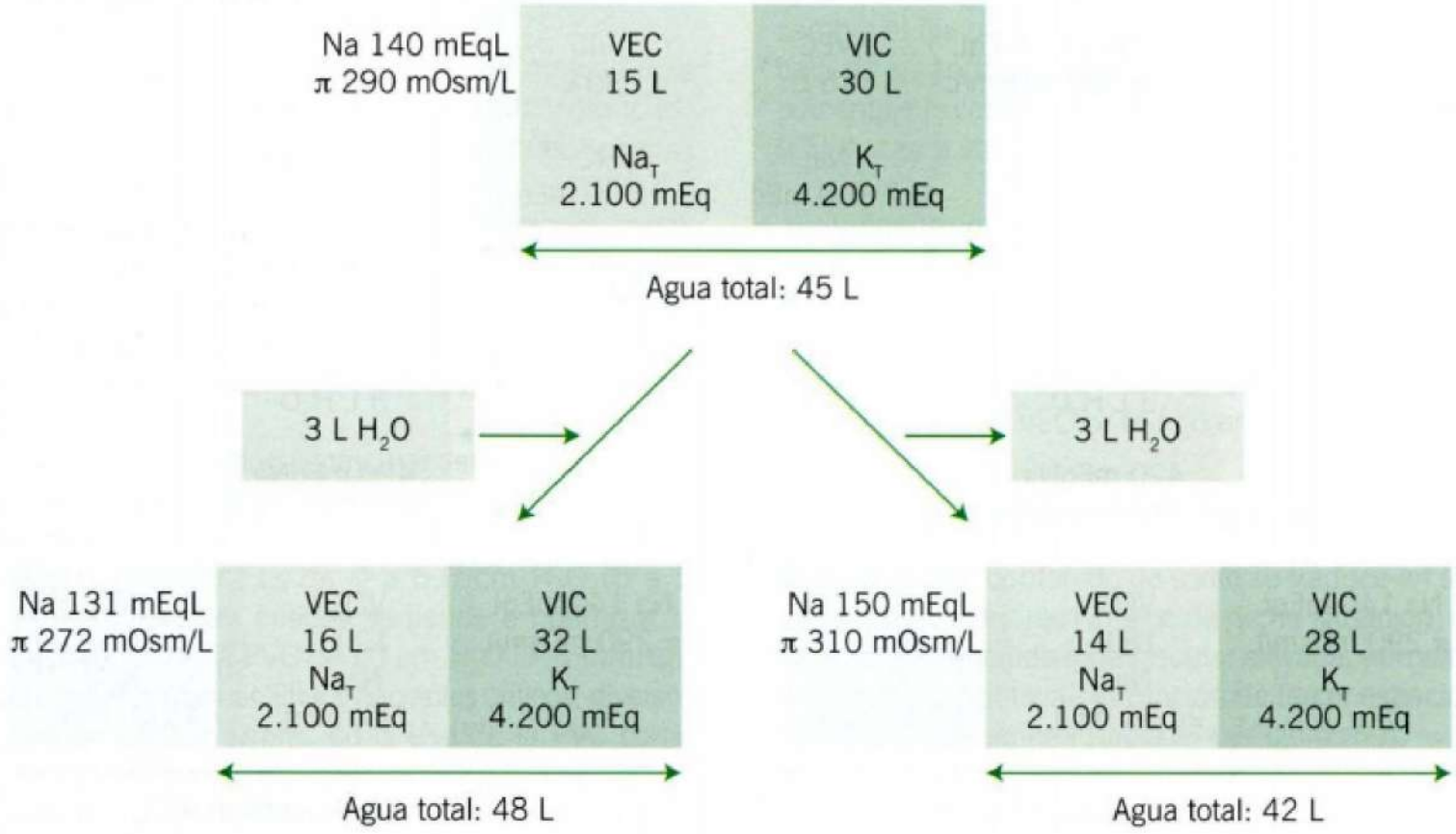

Modelos de variación del contenido de Δ H_2O libre sin Δ del contenido de Na con poca variación del VEC y significativos cambios del volumen celular

Aumento H_2O libre:
Hiponatremia
Hipoosmolaridad

Reducción H_2O libre:
Hipernatremia
Hiperosmolaridad

extremas. La presencia de edema traduce aumento del VEC y, por tanto, un exceso en el contenido de sodio del organismo, cualquiera que sea la natremia.

Signos de dilución sanguínea. En un paciente seguido día a día con exámenes de laboratorio, una expansión aguda del VEC se evidenciará por una reducción brusca del Ht, en la misma proporción que aumentó la volemia. Ejemplo: una reducción del Ht del 45% al 40% (~ 10%), en ausencia de hemorragia, significa que el VEC aumentó en el 10%.

SEMIOLOGÍA DEL AGUA LIBRE

En el medio interno, el agua se encuentra íntimamente mezclada con los solutos. Como señalamos al comienzo de este capítulo, la relación entre el número de partículas y el volumen de agua total del organismo determina la presión osmótica total, que normalmente es 285 a 295 mOsmol/L.

El sodio y los aniones que lo acompañan, forman el 90% de las partículas del espacio extracelular. Por tanto, el sodio es el principal determinante de la osmolaridad del espacio extracelular. Como no migra significativamente al intracelular y sus pérdidas o ganancias se acompañan de agua en forma iso o hipotónica, la natremia dependerá exclusivamente de la cantidad de agua total del organismo y las variaciones de su concentración dependerán de una ganancia o pérdida de agua libre. Solo en muy raras excepciones hay ingreso al organismo de NaCl hipertónico, ya sea por iatrogenia o por beber exclusivamente agua de mar (Figura 26-3).

Como los cambios en la concentración del sodio van en paralelo a los de la osmolaridad, por razones prácticas en clínica se utiliza la natremia como marcadora de la osmolaridad.

Es así como, conociendo la natremia, se puede calcular en forma muy exacta la osmolaridad de un sujeto:

Osmolaridad ≈ (Natremia x 2) + 10

La racionalidad de esta fórmula está en que el sodio y los aniones que lo acompañan (Na x 2), dan cuenta del 90% de las partículas osmóticamente activas del extracelular. El número 10 adiciona la osmolaridad aportada por los solutos no sodio.

Lo anterior significa que una hiponatremia, habitualmente, traduce un exceso de agua libre y, por tanto, hipoosmolaridad. La hipernatremia, en cambio, traduce un déficit de agua libre e hiperosmolaridad.

Cuando aparecen otros solutos osmóticamente activos (ej.: la glucosa en las hiperglicemias), la osmolaridad aportada por ellos se debe adicionar a la fórmula anterior.

En el caso de la glucosa, cada 100 mg/dL que aumente aporta 5,5 mOsmol/kg. Otros solutos que pueden aportar osmolaridad efectiva son el manitol y el sorbitol. La urea, al migrar libremente al intracelular, aunque produce variaciones en la osmolaridad total, no produce gradiente osmótica, por lo cual no hay movimiento de agua entre los dos espacios.

Tabla 26-5. Manifestaciones clínicas de los trastornos del equilibrio hidrosalino

	Síntomas	Signos
Hiponatremia		
Propias del trastorno del VEC asociado		Signos de hipo, normo o hipervolemia
Propias de la hipoosmolaridad (por edema de células cerebrales)	Cefalea Náuseas/vómitos Anorexia Apatía Calambres	Trastornos del sensorio Depresión reflejos tendíneos profundos Reflejos patológicos Respiración de Cheyne-Stockes Parálisis pseudobulbar Desorientación Aletargamiento Convulsiones Coma
Hipernatremia		
Propias del trastorno del VEC asociado		Signos de hipo, normo o hipervolemia
Propias de hiperosmolaridad	Sed Contracturas musculares Falta fuerza muscular Intranquilidad Irritabilidad Letargia	Hiperreflexia Agitación Espasticidad Temblor Ataxia Coma

La principal repercusión biológica de las alteraciones de la osmolaridad, son los cambios del volumen de las células, lo que se traduce en disfunción celular. Siendo la neurona la célula más sensible, es la primera en producir manifestaciones clínicas. Es así como un trastorno osmolar puro, producirá alteraciones neurológicas. Como la neurona tiene mecanismos de adaptación para enfrentar los trastornos osmolares, la intensidad de los síntomas que ellos produzcan dependerá de la magnitud, la velocidad de instalación y la duración del trastorno osmolar. Una natremia de 120 mEq/L puede ser totalmente asintomática en un sujeto con hiponatremia crónica y, en cambio, puede producir síntomas y signos de gravedad si se instala en horas.

Como los trastornos de la osmolaridad frecuentemente se acompañan de alteraciones del VEC, a los signos y síntomas propios del cambio osmolar se agregan los producidos por la alteración del VEC existente. En la Tabla 26-5 se resumen las manifestaciones de la hiper e hiponatremia.

CAUSAS DE LOS TRASTORNOS DEL EQUILIBRIO HIDROSALINO

Al enfrentar un paciente en quien se sospecha un trastorno del equilibrio hidrosalino, el clínico debe responder dos preguntas:
1. ¿Cómo está la osmolaridad?
2. ¿Cómo está la volemia?

Dicho de otra forma, al investigar la causa de una hipo o hipernatremia la pregunta que de inmediato surge es si ella cursa con volemia normal, reducida o expandida (Tablas 26-6 y 26-7).

Hiponatremia. Solo hay dos situaciones, excepcionales, en las que una hiponatremia no traduce una hipoosmolaridad: a) hiponatremia por aumento de solutos no sodio en el espacio extracelular; y b) pseudohiponatremia.

En el primer caso, otros osmoles no sodio y que generan presión osmótica efectiva (glucosa, manitol, sorbitol), retienen agua y esta diluye el sodio, apareciendo hiponatremia con una osmolaridad alta.

En la segunda situación, la presencia de coloides en cantidades mayores que lo habitual (proteínas en la enfermedad de Waldestrom o lípidos en una hiperlipidemia severa) diluyen el sodio del plasma de tal manera que, si se mide la natremia en el plasma total y no en el agua plasmática, se leerá un valor bajo, siendo la osmolaridad normal. Con excepción de estas dos situaciones, una hiponatremia traduce siempre un exceso de agua libre y, por lo tanto, una hipoosmolaridad.

En condiciones normales, el agua libre que ingresa al organismo es idéntica a la que sale, manteniéndose así una osmolaridad constante. Por lo tanto, una hiponatremia siempre significa una dificultad para excretar agua libre.

Ello se puede deber a:

- Aumento de la acción de la hormona antidiurética (ADH) a nivel del túbulo colector, por: a) secreción inapropiada de ADH; b) medicamentos que aumenten su secreción (clorpropamida, carbamacepina), potencien su acción (ciclofosfamida) o la simulen (ocitocina); y c) alteraciones hormonales que sensibilicen el túbulo al ADH (hipotiroidismo).
- Deterioro en la capacidad renal de excretar agua libre por hipovolemia, ya sea real (pérdidas de VEC por el tubo digestivo, renal o por formación de 3er espacio) o disminución de la

Tabla 26-6. Causas de hiponatremia (hipoosmolaridad)

Hiponatremia con VEC cercano a lo normal (cantidad total de sodio cercana a la normal)
- Síndrome de secreción inapropiada de ADH:
  - Patología encefálica
  - Patología pulmonar
  - Cánceres
- Terapia crónica con diuréticos con gran depleción de K
- Mixedema e hipopituitarismo
- Fármacos:
  - Morfina
  - Carbamazepina
  - Fenotiazinas
  - Antidepresivos tricíclicos y bloqueadores de recaptación de serotonina (fluoxetina, sertralina, escitalopram citalopram)
  - Desmopresina
  - Ocitocina
  - Antiinflamatorios no esteroidales
  - Ciclofosfamida
  - Vincristina
- Dolor y ansiedad

Hiponatremia con VEC contraído (cantidad total de sodio disminuida)
- Pérdida de sodio extrarrenal (NaU < 20 mEq/L):
  - Vómitos
  - Diarrea
  - Secuestro de VEC (tercer espacio):
    - Peritonitis
    - Pancreatitis
    - Rabdomiólisis
    - Quemaduras
- Pérdida de sodio por vía renal (NaU > 20 mEq/L):
  - Diuréticos
  - Diuresis osmótica
  - Glucosuria
  - IRA en recuperación de diuresis
  - Desobstrucción de uropatía obstructiva
  - Enfermedad de Addison
  - Acidosis tubular renal tipo I y II
  - Enfermedad de Barter-Gitelman

Hiponatremia con VEC expandido (cantidad total de sodio aumentada)
- Volemia efectiva reducida
  - Insuficiencia cardíaca
  - Cirrosis hepática
  - Síndrome nefrótico
- Incapacidad renal de mantener balance de sodio (NaU > 20 mEq/L):
  - Insuficiencia renal aguda
  - Insuficiencia renal crónica avanzada

Tabla 26-7. Causas de hipernatremia (hiperosmolaridad)

Hipernatremia con VEC cercano a lo normal (cantidad total de sodio cercana a la normal)
- Falta de ingesta de agua:
  - Trastorno de conciencia
  - Obstrucción esofágica
  - Falta de agua en el medio ambiente
  - Lactante mal asistido

Pérdidas exageradas de agua pura:
- Pérdidas insensibles aumentadas:
  - Hiperventilación
  - Fiebre
  - Transpiración
- Diabetes insípida:
  - Nefrogénica
  - Central
- Hipodipsia o adipsia primaria

Hipernatremia con VEC contraído (cantidad total de sodio disminuida)
- Pérdidas extrarrenales de agua > que sodio (NaU < 20 mEq/L):
  - Diarrea
  - Vómitos
  - Sudoración excesiva
- Pérdidas renales de agua > que sodio (NaU > 20 mEq/L):
  - Diuresis osmótica:
    - Coma diabético hiperosmolar
    - IRA en recuperación de diuresis
    - Insuficiencia renal aguda no oligúrica
  - Desobstrucción de uropatía obstructiva

Hipernatremia con VEC expandido (cantidad total de sodio aumentada)
- Hiperaldosteronismo primario
- Uso exagerado de NaHCO3 hipertónico:
  - Resucitación de paro cardíaco
  - Tratamiento de acidosis severa
- Infusión accidental de NaCl hipertónico:
  - Inducción de aborto
  - Cirugía de quiste hidatídico
- Eméticos salinos
- Ingesta de agua de mar

volemia efectiva (insuficiencia cardíaca, cirrosis o síndrome nefrótico).
- Reducción extrema de la velocidad de la filtración glomerular: insuficiencia renal aguda o insuficiencia renal crónica avanzada.

En la Tabla 26-6 se señalan las diversas causas de hiponatremia según el VEC (contenido de sodio) del paciente.

Hipernatremia. Una hipernatremia traduce siempre déficit de agua libre y, por lo tanto, hiperosmolaridad. Sus mecanismos de producción son:
- Falta de ingesta de agua (trastorno de conciencia o de la sed, incapacidad de deglutir agua, falta de agua en el medio ambiente).
- Falta de ADH o resistencia tubular a su acción: diabetes insípida central o nefrogénica.
- Pérdida de agua sin reposición adecuada:
  - Líquidos hipotónicos (vómitos, diarrea, sudoración).
  - Arrastre de agua libre en diuresis osmótica (coma hiperosmolar en un diabético).

  - Agua pura (aumento de la perspiración y la ventilación).
- Aumento del contenido de sodio no acompañado de agua en forma, al menos, isotónica (uso de soluciones hipertónicas o beber agua de mar).

En la Tabla 26-7 se señalan las diversas causas de hipernatremia según el VEC (contenido de sodio) del paciente.

EQUILIBRIO ÁCIDO-BASE

E. Roessler • E. Katz

El organismo mantiene una **concentración de hidrógeno** muy constante, aproximadamente 40 nM/L que corresponde a un pH de 7,4. La concentración de hidrógeno, el pH, depende de la relación que existe entre el componente alcalino y el ácido del *buffer* bicarbonato/ácido carbónico, siendo el primero el álcali y el segundo el ácido. El **ácido carbónico** depende de la presión parcial de anhídrido carbónico existente en la sangre (pCO_2): $H_2CO_3 = pCO_2 \times 0{,}0302$.

En clínica, el pH y la pCO_2 se miden en sangre arterial. Los valores normales (la mediana) en sangre arterial son:

- pCO_2 : 40 mmHg
- H_2CO_3 : 24 mEq
- pH : 7,4

La fórmula matemática para calcular el pH es:

$pH = pK + \log (HCO_3^- / pCO_2 \times 0{,}0302)$

$pH = 6{,}1 + \log (24 / 1{,}2)$

$pH = 6{,}1 + \log \frac{24}{1{,}2}$

$pH = 6{,}1 + \log 20$
$pH = 6{,}1 + 1{,}3$
$pH = 7{,}4$

Como se vio anteriormente, se logra un pH normal de 7,4 cuando la relación bicarbonato/ácido carbónico es 20, pues el logaritmo de 20 es 1,3 que, sumado a la constante 6,1, da 7,4. Cuando la relación bicarbonato/ácido carbónico es < 20:1 el pH cae y, lo inverso, si es > 20:1

Cuando esta relación se altera, los mecanismos de compensación tienden a recuperar la relación HCO_3/H_2CO_3 a valores lo más cercanos a 20:1 y así acercarse a un pH 7,4. Es así si el trastorno es metabólico, por una caída o alza primaria del bicarbonato, el centro respiratorio moverá la pCO_2 en el mismo sentido del cambio del bicarbonato para acercarse a la relación 20:1 y a un pH de 7,4. Lo inverso ocurre cuando el trastorno primario es en el denominador, la pCO_2 (trastorno respiratorio), donde es el riñón el que modifica el numerador, el bicarbonato, para acercarse a una relación 20:1 (Tabla 26-8).

En los dos ejemplos siguientes se muestra qué ocurre con el pH cuando cae la concentración de bicarbonato de 25 (normal) a 15, sin compensación respiratoria (caso A) y lo que ocurre cuando opera la compensación respiratoria, que tiende a recuperar la relación H_2CO_3/H_2CO_3 a valores cercanos de 20:1, reduciendo la pCO_2 (caso B). En el primer caso, el pH cayó a 7,22 y, en el segundo, a solo 7,36. Esto es lo que hacen los mecanismos compensatorios de un trastorno ácido-base: cuando el trastorno es metabólico, evento primario variación del numerador, el pulmón maneja el denominador para acercarse a una relación 20:1 y a un pH cercano a lo normal.

Tabla 26-8. Dirección de los cambios de pH, pCO_2 y HCO_3^- en los trastornos del equilibrio ácido-base

Trastorno	pH	HCO_3	pCO_2
Acidosis metabólica	↓	↓	↓
Acidosis respiratoria	↓	↑	↑
Alcalosis metabólica	↑	↑	↑
Alcalosis respiratoria	↑	↓	↓

Caso A
Reducción del HCO_3, sin compensación respiratoria
HCO_3 15 mEq/L
pCO2 40 mmHg
$H_2CO_3 = 40 \times 0{,}0301 = 1{,}2$ mEq/L

Análisis:
HCO_3 ↓ 10 mmHg
pCO_2 ↓ 0 mmHg
Δ 1 $HCO_3 = \Delta$ 0 pCO_2
$HCO_3/H_2CO_3 = 15/1{,}2 = 12/1$

$pH = 6{,}1 + \log (HCO_3 / H_2CO_3)$

$pH = 6{,}1 + \log (15 / 1{,}2)$

$pH = 6{,}1 + \log 12{,}5$
$pH = 6{,}1 + 1{,}1$
$pH = 7{,}22$ ($H^+ = 64$ nM/L)

Caso B
Reducción del HCO_3, con compensación respiratoria
HCO_3 15 mEq/L
pCO_2 27,5 mmHg
$H_2CO_3 = 27{,}5 \times 0{,}0301 = 0{,}83$ mEq/L

Análisis:
HCO_3 ↓ 10 mmHg
PCO_2 ↓ 12,5 mmHg
Δ 1 $HCO_3 = \Delta$ 1,25 pCO_2
$HCO_3/H_2CO_3 = 15/0{,}83 = 18/1$
$pH = 6{,}1 + \log (HCO_3 / H_2CO_3)$
$pH = 6{,}1 + \log (15 / 0{,}88)$
$pH = 6{,}1 + \log 18{,}07$
$pH = 6{,}1 + 1{,}26$
$pH = 7{,}36$ ($H^+ = 44$ nM/L)

Cuando el pH es < de 7,38 se habla de **acidemia** y cuando es > 7,44 de **alcalemia**; en cambio se entiende por **acidosis** o **alcalosis** en aquellos estados en que el pH tiende a desviarse hacia el lado ácido o alcalino, respectivamente. Según sea su patogenia, el trastorno es **metabólico** cuando se altera primariamente la concentración de bicarbonato; o **respiratorio** cuando el trastorno primario es de la concentración de ácido carbónico (H+-HCO3–).

Como ya se señaló, un trastorno primario de la pCO_2 o del bicarbonato, tiende a ser compensado por el organismo modificando en el mismo sentido el otro componente del par *buffer* HCO_3/H_2CO_3. Ejemplo: en una acidosis metabólica el trastorno primario es la reducción del bicarbonato y el organismo tiende a compensarlo reduciendo el H_2CO_3. La variación fisiológica y, por tanto, esperable de la pCO_2 para compensar trastornos primariamente metabólicos; o del bicarbonato, para los primariamente respiratorios, están señalados en la Tabla 26-9.

Tabla 26-9. Capacidad pulmonar o renal de compensar un trastorno ácido-base

Alteración primaria del HCO_3^-
↑ 1 mEq/L HCO_3^- → ↑ pCO_2 0,75 mmHg (Rango: 0,5-1 mmHg)
↓ 1 mEq/L HCO_3 → ↓ pCO_2 1,25 mmHg (Rango: 1,0-1,5 mmHg)
Alteración primaria de la pCO_2 (crónicas)
↑ pCO_2 10 mmHg → ↑ 4 mEq/L HCO_3
↓ pCO_2 10 mmHg → ↓ 3,5 mEq/L HCO_3

ACIDOSIS METABÓLICA

Acidosis metabólica es un trastorno del equilibrio ácido-base causado por una reducción primaria de la concentración de bicarbonato, lo que se traduce en aumento de la concentración de H a valores de pH < 7,38 en sangre arterial. Se caracteriza por disminución del bicarbonato, pH ácido y reducción compensatoria de la pCO_2 (Tabla 26-9).

Esta alteración se debe a la acumulación de ácidos no volátiles o a pérdidas primarias de bicarbonato:

Acumulación de ácidos no volátiles:
- Ingreso de protones al medio interno desde el exterior (ej.: intoxicación por ácido acetilsalicílico).
- Exceso de producción de ácidos (ej.: acidosis láctica).
- Disminución de la excreción de protones (ej.: insuficiencia renal).

Pérdida de bicarbonato:
- Pérdida de bicarbonato por tubo digestivo (diarrea).
- Pérdidas por el riñón (ej.: acidosis tubular renal).

Las causas más frecuentes de acidosis metabólica se anotan en la Tabla 26-10.

Una acidosis metabólica se puede sospechar clínicamente por la presencia de una respiración acidótica o de Kussmaul, caracterizada por un aumento de la profundidad y, en los casos más severos, de la frecuencia de los movimientos respiratorios. Traduce hiperventilación pulmonar compensatoria, destinada a moderar los cambios del pH hacia el lado ácido mediante una reducción de la presión parcial de CO_2 (pCO_2) (Tabla 26-9) y, por tanto, de la concentración de ácido carbónico. Otras manifestaciones son propias de la acidemia y solo ocurren en situaciones severas: hay depresión del inotropismo, vasodilatación periférica, aumento de resistencia esplácnica, hipotensión; el ventrículo izquierdo puede claudicar, con aparición de edema pulmonar agudo y, luego, fibrilación ventricular.

El diagnóstico se debe certificar por la comprobación de un pH sanguíneo bajo 7,38; disminución de la concentración de bicarbonato y reducción compensatoria de la pCO_2.

Tabla 26-10. Causas de acidosis metabólica

Acidosis metabólica con anión gap normal
Pérdida de bicarbonato por vía digestiva:
Diarrea
Fístula intestinal
Ureterosigmoidostomía
Uso de colestiramina
Pérdida de bicarbonato por vía renal:
Acidosis tubular renal
Uso de acetazolamida
Titulación del $NaHCO_3$ con HCl
Aminoácidos hidroclorados
NH4Cl
CaCl2
Hcl (ingesta con fines suicidas de "ácido muriático")
Acidosis metabólica con anión gap elevado
Uremia
Acidosis láctica
Cetoacidosis diabética y acidosis diabética por ácido beta hidroxibutírico
Intoxicación salicílica
Intoxicación por metanol

ALCALOSIS METABÓLICA

Alcalosis metabólica es un trastorno del equilibrio ácido-base causado por un aumento primario de la concentración de bicarbonato, lo que se traduce en disminución de la concentración de H a valores de pH > 7,44 en sangre arterial. Se caracteriza por aumento del bicarbonato, pH alcalino y elevación compensatoria de la pCO_2 (Tabla 22-9).

El aumento primario del bicarbonato puede ser secundario a:
- Ganancia de álcalis (ej.: síndrome de leche álcali).
- Mayor pérdida de Cl que HCO_3 (ej.: uso de diuréticos).
- Pérdida de ácidos (ej.: síndrome pilórico).
- Entrada a la célula de H (ej.: depleción grave de K).

Desde un punto de vista clínico, las causas de alcalosis metabólica se pueden clasificar en aquellas asociadas a depleción de volumen, a hipermineralocorticalismo y a administración exagerada de alcalinos.

Desde un punto de vista operativo, se las clasifica en las que tienen o no hipovolemia como factor de perpetuación del trastorno (ver más adelante) (Tabla 26-11).

La alcalosis metabólica no tiene síntomas característicos. En casos severos, puede haber hiperexcitabilidad neuromuscular, arritmias, calambres, hiperreflexia y tetania. En situaciones extremas, puede haber depresión respiratoria por la hipoventilación compensatoria.

Tabla 26-11. Causas de alcalosis metabólica

Alcalosis metabólicas respondedoras a NaCl (Cl_u < 10 mEq/L)
- Pérdidas gástricas:
  - Vómitos
  - Síndrome pilórico
  - Sonda gástrica con alto drenaje por período prolongado
  - Bulimia
- Pérdida renal de Cl > HCO3:
  - Furosemida, tiazidas, ácido etacrínico
- Diarrea perdedora de Cl:
  - Adenoma velloso
  - Clorhidrodiarrea congénita

Alcalosis metabólicas no respondedoras a NaCl (Cl_u > 10 mEq/L)
- Hiperaldosteronismo primario
- Síndrome de Cushing
- Drogas: licorice, corticoides
- Ingesta excesiva de bicarbonato o base equivalente, especialmente en presencia de insuficiencia renal
- Otros:
  - Metabolización de ácidos orgánicos endógenos durante administración exagerada de bicarbonato
  - Carbenicilia
  - Recuperación de ayuno prolongado

El diagnóstico se basa en los antecedentes clínicos y en la comprobación de un pH elevado, HCO_3^- alto y aumento compensatorio de la pCO_2 (Tabla 26-9).

ACIDOSIS RESPIRATORIA

Acidosis respiratoria es un trastorno del equilibrio ácido-base causado por un aumento primario de la concentración del ácido carbónico (aumento de la pCO_2), la que se traduce en disminución de la concentración de H a valores a valores de pH < 7,38 en sangre arterial.

Se caracteriza por aumento de la pCO_2, pH ácido y elevación compensatoria del bicarbonato (Tabla 26-9).

Su causa es una hipoventilación, ya sea central (drogas, anestesia) o pulmonar (obstrucción de la vía aérea, enfisema, bronquitis) (Tabla 26-12).

En la acidosis respiratoria, a los síntomas propios de la acidemia se suman los de la hipercapnia y de la hipoxia que acompañan, que dan cuenta de la inquietud, angustia, taquipnea y marcada sensación de disnea que pueden tener estos enfermos. En situaciones más graves, aparece estupor, coma y muerte.

Tabla 26-12. Causas de acidosis respiratoria

Agudas
- Alteraciones neuromusculares:
  - Daño del tronco del encéfalo
  - Daño alto de médula espinal
  - Síndrome de Guillain Barré
  - Miastenia *gravis*
  - Botulismo
  - Narcóticos y sobredosis de tranquilizantes
- Obstrucción de la vía aérea:
  - Cuerpo extraño
  - Aspiración de vómitos
  - Edema laríngeo
  - Broncoespasmo severo
- Alteraciones toracopulmonares:
  - Tórax volante
  - Neumotórax
  - Neumonía severa
  - Inhalación de humos
  - Edema pulmonar severo
- Trastornos vasculares:
  - Embolia pulmonar masiva

Crónicas
- Anomalías neuromusculares:
  - Uso crónico excesivo de sedantes y narcóticos
  - Síndrome de Pickwick
  - Parálisis diafragmática
- Trastornos toracopulmonares:
  - Enfermedad bronquial obstructiva crónica (EBOC)
  - Cifoescoliosis
  - Enfermedad pulmonar intersticial avanzada

La hipercapnia produce vasodilatación y edema cerebral, responsable de la cefalea en los casos crónicos. El diagnóstico se hace por la presencia de pH ácido, aumento de la pCO_2 y aumento del bicarbonato.

ALCALOSIS RESPIRATORIA

Alcalosis respiratoria es una disminución primaria de la concentración del ácido carbónico por reducción de la pCO_2, la que se traduce en disminución de la concentración de H a valores de pH > 7,44 en sangre arterial. Se caracteriza por la reducción de la pCO_2, pH alcalino y disminución compensatoria del bicarbonato (Tabla 26-9).

Sus causas son un aumento de la ventilación pulmonar producida por:

- Estimulación neuroquímica del centro respiratorio por mecanismos centrales o periféricos (hipoxia, encefalopatía hepática, hipertensión venosa pulmonar).
- Hiperventilación, por ansiedad, dolor o por ventilación mecánica mal regulada (Tabla 26-13).

Tabla 26-13. Causas de alcalosis respiratoria

Estimulación del centro respiratorio
Hipoxia
Altura
Ansiedad
Traumatismo craneano
Tumores y accidentes vasculares cerebrales
Fase inicial de intoxicación salicílica
Fiebre
Dolor
Embarazo
Estimulación periférica de la respiración
Embolia pulmonar
Insuficiencia cardíaca congestiva
Enfermedad pulmonar intersticial
Misceláneas
Insuficiencia hepática
Sepsis por gérmenes gramnegativos
Hiperventilación voluntaria
Hiperventilación mecánica

El trastorno puede ser agudo o crónico. Los estados de hiperventilación aguda son extremadamente frecuentes, produciendo alcalosis aguda en situaciones tales como ansiedad, fiebre o ejercicio. Además, producen alcalosis respiratoria algunas afecciones del sistema nervioso central (encefalitis), drogas (intoxicación salicílica) y el embarazo normal. También, se puede deber a enfermedades pulmonares (neumopatías agudas) o cardíacas (edema pulmonar aguda) o en el curso de la ventilación mecánica mal regulada. El diagnóstico se basa en la comprobación de un pH alcalino, disminución de la pCO_2 y reducción compensatoria del HCO_3 (Tabla 26-9).

ENFOQUE CLÍNICO DE UN PACIENTE CON TRASTORNOS DEL EQUILIBRIO ÁCIDO-BASE DE ORIGEN METABÓLICO

Las preguntas que debemos responder para poder manejar adecuadamente a un paciente con una alteración del equilibrio ácido-base, son:

1. ¿Cuál es la concentración de H?
2. ¿Cuál es el trastorno dominante?
3. ¿El trastorno es puro o mixto?
4. ¿Cuál es el factor de producción?
5. ¿Cuáles son los factores de perpetuación?

¿Cuál es la concentración de H^+ ($[H^+]$)? Lo que realmente altera las funciones celulares en un trastorno ácido-base es la concentración anormal de H^+, no la de bicarbonato. La alteración final de un trastorno ácido-base es acidemia o alcalemia.

Por tanto, al evaluar a un paciente, la pregunta que el médico se debe formular es si la $[H^+]$ está:

- Normal = pH 7,4.
- Elevada = pH < 7,38 (situación que se llama acidemia).
- Reducida = pH > 7,44 (situación que se llama alcalemia).

La concentración de hidrógeno se puede evaluar de dos maneras, calculando el pH o la concentración de hidrógeno en números reales:

Cálculo del pH. Se hace usando la ecuación de Henderson y Hasselbalch desarrollada al comienzo de este capítulo.

Cálculo de la concentración real de H^+. Se puede conocer la $[H^+]$ en números reales, teniéndose así una mejor idea de la magnitud del trastorno. Es más fácil comprender qué significa una $[H^+]$ de 100 nM/L que un pH de 7,0.

La $[H^+]$ se puede calcular directamente usando la ecuación de Henderson:

$$[H^+] = 24 \times (PaCO_2 / HCO_3)$$

Así, un sujeto normal con pCO_2 de 40 mmHg, pCO_2 40 mmHg y pH 7,4, su $[H^+]$ será:

$$[H^+] = 24 \times (40 / 24)$$

$$[H^+] = 40 \text{ nM/L}$$

¿Cuál es el trastorno dominante? La etapa siguiente de la evaluación del estado ácido-base de un paciente es precisar si el trastorno principal existente es una acidosis o alcalosis y si su origen es metabólico, respiratorio o mixto.

Los pasos a seguir para responder esta pregunta, son:

1. Determine si hay acidemia o alcalemia: vea el pH, o calcule la $[H^+]$.
   Si hay alcalemia, las únicas posibilidades son una alcalosis metabólica o respiratoria. Si hay acidemia, las únicas posibilidades son una acidosis metabólica o respiratoria.
2. Vea en qué dirección varió el bicarbonato y la pCO_2.
3. Analice el cambio que pudo producir en el pH el cambio del bicarbonato y el de la pCO_2.
4. El pH que coincida con la dirección del cambio del bicarbonato o de la pCO_2, marca cuál es el trastorno primario.

Así, si hay alcalemia con bicarbonato alto, es una alcalosis metabólica. A la inversa, si la alcalemia cursa con pCO_2 baja, es una alcalosis respiratoria. Lo inverso es para las acidosis.

Ejemplo:
pH 7,27
$HCO3^-$ 10 mEq/L
pCO_2 22 mmHg

Paso 1: hay acidemia (pH 7,22)
Paso 2: dirección del $\Delta\ HCO_3^- = \downarrow$
Paso 3: el $\Delta\ HCO_3$ debiera producir acidemia
Paso 4: dirección del $\Delta\ pCO_2 = \downarrow$
Paso 5: el $\Delta\ pCO_2$ debiera producir alcalemia
Paso 6: el pH coincide con el A HCO_3^-

Luego, el trastorno primario es del HCO_3^-
Diagnóstico: acidosis metabólica.

¿El trastorno es puro o mixto? Se habla de un trastorno mixto cuando un paciente presenta, simultáneamente, una alteración metabólica y otra respiratoria. Si coexisten alteraciones opuestas, por ejemplo, acidosis metabólica con alcalosis respiratoria, la $[H^+]$ dependerá del balance de ambas. Es así como un paciente con acidosis metabólica más alcalosis respiratoria puede tener acidemia o alcalemia, dependiendo del trastorno predominante.

Si, en cambio, coexisten dos trastornos en el mismo sentido, la alteración del pH estará amplificada. Así, en una acidosis respiratoria más acidosis metabólica, la acidemia será mucho mayor que la esperable con cada trastorno por separado.

La variación fisiológica y por tanto esperable de la pCO_2 para compensar trastornos primariamente metabólicos; o del bicarbonato para los primariamente respiratorios está señalada en la Tabla 26-9. Estos números deben ser conocidos y aplicados en el análisis de los valores de pH, bicarbonato y pCO_2 en cada paciente para saber si el trastorno es puro o mixto. Cuando es puro el valor de la variable compensadora (pCO_2 para un trastorno metabólico y bicarbonato para un trastorno respiratorio) corresponderá a los valores señalados. Si en una acidosis metabólica, la caída de la pCO_2 es menor que la esperada, el trastorno es mixto, acidosis metabólica más acidosis respiratoria. Si la caída de la pCO_2 es mayor que la esperada, hay una acidosis metabólica y una alcalosis respiratoria. Lo mismo en el resto de los trastornos.

Ejemplo:

pH	7,24
HCO_3	15
PCO_2	35

En este enfermo hay un trastorno del equilibrio ácido-base mixto; una acidosis metabólica y una acidosis respiratoria, ya que al bajar el bicarbonato en 10 puntos, la pCO_2 debió bajar en 12,5 puntos (1,25 x 10) y solo se redujo en 5 puntos. A pesar que la pCO_2 en este caso es menor que lo normal, hay una acidosis respiratoria agregada a la metabólica porque no bajó todo lo que debía bajar, en 12,7 puntos, es decir da 27,5 mmHg (Tabla 26-9).

Detectar un trastorno mixto tiene importancia clínica ya que la pregunta obligada es por qué hay un segundo trastorno. Por ejemplo, si en una acidosis metabólica hay además una acidosis respiratoria, al preguntarse por las causas de esta última se puede encontrar sobredosis de depresores respiratorios, ventilador mecánico mal calibrado, etcétera.

¿Cuál es el factor de producción? Las etiologías de los trastornos ácido base están en las Tablas 26-11 y 26-12. La causa primaria se hace evidente por la historia, clínica, laboratorio y correlación clínico-fisiopatológica.

A veces, la etiología de un trastorno no es tan obvia y, para orientarse en su causa, hay algunas claves:

- En la alcalosis metabólica, como uno de los factores perpetuadores del trastorno, el más importante es la hipovolemia (*vide infra*), se debe buscar si esta se presenta con volumen extracelular, real o efectivo, normal o reducido, para lo cual se usa el cloro urinario (Tabla 26-11).
- En la acidosis metabólica, se debe calcular el anión gap, dato que orienta a la etiología (Tabla 26-10).

El anión gap (AG), palabra inglesa sin una buena traducción el español, traduce los aniónes que no se determinan en los exámenes de rutina. Su cálculo se basa en el principio que la suma de aniones es igual a la de cationes. Por tanto, el número de aniones que falta corresponde a aquellos no determinados, siendo su valor normal 10 ± 2:

$$\text{Anión gap} = Na^+ - (Cl^- + HCO_3^-)$$

Ejemplo:

Na	140 mEq/L
Cl	105 mEq/L
HCO_3	25 mEq/L
AG	10 mEq/L

Las acidosis metabólicas se pueden producir por dos grandes mecanismos (Figura 26-4):

Figura 26-4. Variaciones del anión gap (AG).

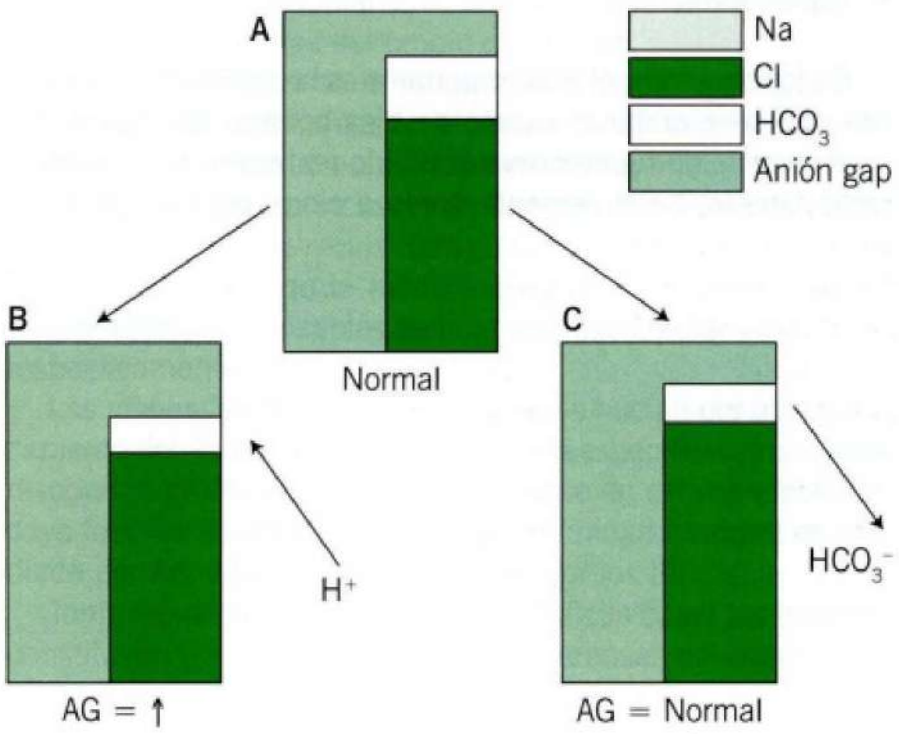

Panel A: AG normal

Panel B: aumento del AG por que el evento primario es aparición en el medio interno de ácidos anormales por:

- Ingesta (intoxicación con metanol)
- Producción de ácidos (cetoacidosis diabética)
- Dificultad de excreción

Panel C: acidosis metabólica con AG normal porque el evento primario es pérdida de bicarbonato por:

- Tubo digestivo (vómitos)
- Riñón (acidosis tubular renal)

1. Titulación del HCO_3^- por ácidos (ej.: ácido láctico, ácido B OH butírico, ácidos inorgánicos no excretados en la insuficiencia renal, etc.). En estos casos, el AG está elevado, ya que al ser titulado el HCO_3^-, se forma una sal de sodio con el anión del ácido, el que habitualmente no se mide, pero incrementa el AG.
2. Pérdida de HCO_3 por el tubo digestivo (diarrea) o renal (acidosis tubular). En estos casos, el AG es normal, ya que

no hay aumento de ácidos con sus aniónes sino pérdida de HCO_3^-.

¿Cuáles son los factores de perpetuación? En la mayoría de los trastorno crónicos del equilibrio hidrosalino, además del factor de producción, existen otros que lo perpetúan al impedir que los mecanismos fisiológicos correctores operen con toda su capacidades.

Conociendo la enfermedad productora del trastorno es fácil inferir el factor de producción y, conociendo la fisiopatología, se puede identificar el o los mecanismos de perpetuación del trastorno.

En la alcalosis metabólica la presencia de factores de perpetuación es un hecho muy importante y de fácil identificación. Estos factores son condiciones que limitan la excreción de bicarbonato, mecanismo fisiológico de corrección de esta alteración.

Limitan la excreción de bicarbonato, perpetuando una alcalosis metabólica:

- Hipovolemia real o efectiva.
- Hipocalemia.
- Hipercapnia.

De los anteriores el más importante es la hipovolemia, ya que ella impide excretar el exceso de bicarbonato. Normalmente, en presencia de hipovolemia el túbulo reabsorbe al máximo el sodio filtrado, habitualmente unido a cloro, pero en alcalosis metabólica, al haber en el filtrado exceso de bicarbonato con cloro disminuido, el Na reabsorbido se acompañará de bicarbonato, limitándose así su excreción y, por tanto, perpetuando el trastorno.

Encontrar el o los factores de perpetuación de un trastorno ácido-base tiene gran importancia, ya que si no son corregidos será imposible tratar el trastorno original.

Por lo anterior, es muy importante certificar si una alcalosis metabólica cursa o no con hipovolemia, ya que esta debe ser corregida para controlar este trastorno ácido-base. En la alcalosis metabólica, el marcador de hipovolemia empleado es el cloro urinario (ClU), no el sodio, por estar la orina "contaminada" con bicarbonato. Un cloro urinario menor o igual a 10 mEq/L, significa hipovolemia, que debe ser corregida con NaCl.

Por lo anterior, una de las clasificaciones clínicas más usadas de alcalosis metabólica es aquella que las separa en las con ClU disminuido de las otras (Tabla 26-11).

En la insuficiencia renal crónica, el factor de producción es un balance positivo de protones por incapacidad tubular de excretarlos y sintetizar bicarbonato en cantidad suficiente para mantener una concentración normal y, a veces, hay factores de perpetuación como medicamentos que interfieren con el eje renina-angiotensina-aldosterona, déficit de aldosterona si hay un hipoaldosteronismo hiporreninémico, una infección que favorezca mayor producción diaria de ácidos por estado hipercatabólico.

CAPÍTULO 27

Inmunología clínica

C. Sepúlveda

SISTEMA INMUNE

El **sistema inmune** es el sistema responsable de destruir las sustancias extrañas que, en contacto con el organismo, pueden causar enfermedades. Toda sustancia percibida como extraña por el sistema inmune se denomina antígeno o Ag. La responsabilidad del sistema inmune es inmensa, ya que debe ser capaz de discriminar adecuadamente miles de diferentes Ag potencialmente peligrosos que invaden el organismo y, simultáneamente, preservar lo propio sin dañarlo.

CATEGORÍAS MAYORES DEL SISTEMA INMUNE

El sistema inmune está dividido en dos categorías mayores: inmune (del latín *inmunitas* = exento de la obligación de pagar tributos) e innato o no inmune (también denominado natural o nativo).

Inmunidad innata. Esta inmunidad provee las primeras líneas de defensa contra los microbios y, sus principales componentes son:

- Barreras físicas y químicas, tales como epitelios y sustancias antimicrobianas producidas por las superficies epiteliales.
- Proteínas sanguíneas, incluyendo el sistema del complemento y otros mediadores de inflamación.
- Células fagocíticas (neutrófilos, macrófagos), células dendríticas y otros leucocitos, tales como las "células citolíticas naturales" o *natural killer*.
- Citoquinas, proteínas que regulan y coordinan muchas actividades de la inmunidad innata.

Inmunidad adaptativa o específica (no inmune). En contraste con la inmunidad innata, los mecanismos de defensa que son estimulados por exposición a sustancias extrañas constituyen la inmunidad adaptativa o específica. Esta se caracteriza por una respuesta específica al Ag extraño y, generalmente, demora varios días o más en materializarse (respuesta inmune primaria); además, es capaz de "recordar" (memoria inmunológica) y responder más rápida y vigorosamente a exposiciones subsecuentes al mismo Ag (respuesta inmune secundaria). La especificidad, la memoria y su carácter adaptativo (o de fenómeno adquirido y "aprendido"), son los rasgos definitorios de este sistema. Otra característica fundamental es la falta de respuesta o "tolerancia" para los componentes del propio organismo.

Los componentes de la inmunidad adaptativa o específica son células especializadas en el reconocimiento de los Ag: los linfocitos y sus productos, principalmente los anticuerpos (Ac).

Existen dos tipos principales de linfocitos: los linfocitos T (LT), derivados del timo (*thymus-derived lymphocyte*) y los linfocitos B (LB), derivados de la médula ósea (*bone marrow-derived lymphocyte*), responsables de la inmunidad celular y humoral, respectivamente.

Las respuestas inmunes específicas se inician por el reconocimiento del Ag extraño por los linfocitos específicos, los cuales responden proliferando y diferenciándose en células efectoras, cuya función es eliminar el Ag. La inmunidad humoral es mediada por Ac, y la inmunidad celular, por los LT.

Tanto las respuestas inmunes específicas como las innatas, constituyen un sistema integrado de defensas del organismo, en el cual participan coordinadamente numerosas células y moléculas. La inmunidad innata no solo provee las defensas iniciales contra los microbios, sino que también juega un rol importante en la inducción de las respuestas inmunes específicas (a través de la secreción de mediadores proteicos solubles, las citoquinas y de la activación del complemento) y en la amplificación de su fase efectora (a través de la participación de fagocitos, células inflamatorias, citoquinas y complemento). Las células del sistema inmune se encuentran, normalmente, presentes como células circulantes en la sangre y en la linfa, en órganos linfoides anatómicamente bien definidos y, en forma aislada, en todos los tejidos, excepto en el sistema nervioso central.

ORGANIZACIÓN DEL SISTEMA INMUNE

La organización anatómica del sistema inmune y su capacidad para circular y pasar de la sangre a la linfa y tejidos, y nuevamente a la circulación (recirculación de los linfocitos), es de importancia crítica para la generación de las respuestas inmunes (Figura 27-1).

Figura 27-1. Organización anatómica del sistema inmune.

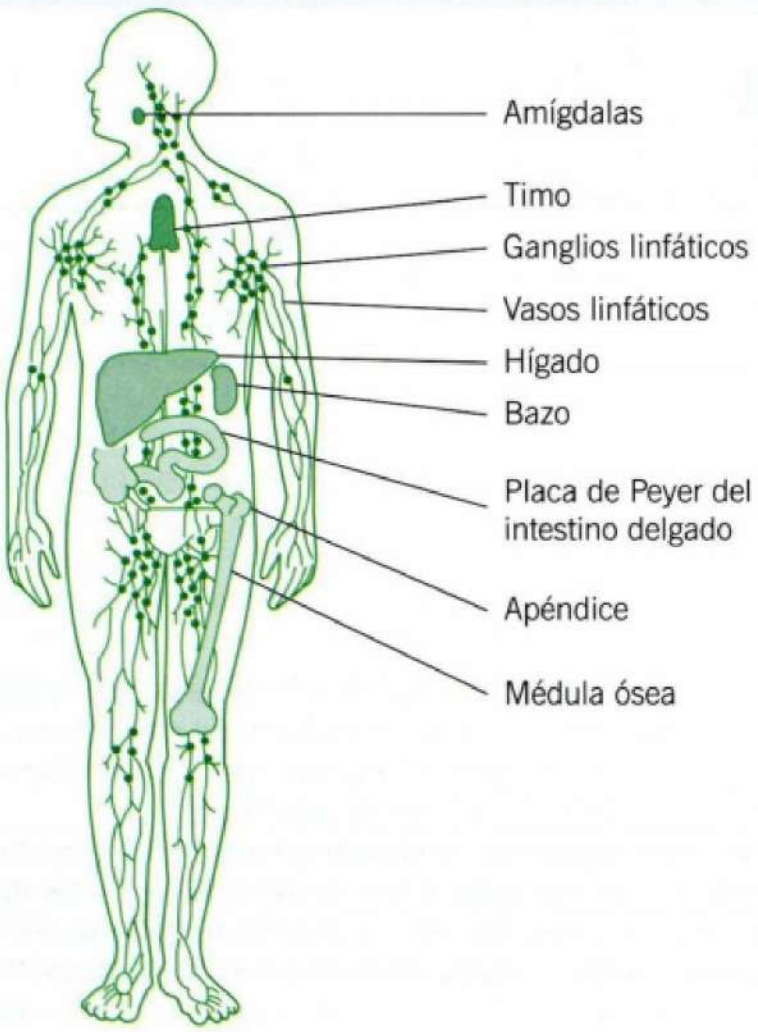

El sistema inmune está organizado en órganos linfoides primarios o centrales, en los cuales se producen y diferencian inicialmente sus células a partir de precursores; y en órganos linfoides secundarios o periféricos, en los cuales se concentran los Ag que se introducen al organismo a través de diferentes puertas de entrada (piel y mucosas, vía sanguínea) y se producen las respuestas inmunes.

Órganos linfoides primarios

Médula ósea. La médula ósea es el sitio principal de maduración de LB, de los monocitos/macrófagos y de los granulocitos. Contiene potentes células pluripotenciales o *stem cells*, las cuales, bajo la influencia de varias citoquinas (factores estimulantes de colonias), originan todos los tipos de células hematopoyéticas.

Los precursores de los LT, también se originan en las *stem cells* de la médula ósea, pero la abandonan para dirigirse al timo, donde completan su maduración.

Al nacimiento, la mayoría de las cavidades de los huesos están llenas de precursores celulares que forman nuevos elementos. Desde los 3 a 4 años de vida, la médula ósea de huesos como la tibia y el fémur, va siendo reemplazada por grasa; sin embargo, costillas, esternón, crestas ilíacas y vértebras, continúan produciendo células hematopoyéticas durante toda la vida.

Timo. En el timo se seleccionan y educan los LT. El timo está localizado en el mediastino anterior y es un órgano bilobulado. Cada lóbulo está dividido en múltiples lóbulos por septos fibrosos y, cada lóbulo, consiste de una corteza externa y de una médula interna.

Los linfocitos en el timo, llamados también timocitos, son LT en distintas etapas de maduración. Los precursores de estas células entran a la corteza tímica por vía sanguínea y van adquiriendo sus características de LT maduros a medida que van migrando desde la corteza hacia la médula. Solo los LT maduros, comisionados para una función ayudadora/cooperadora (*helper*) o para una función citolítica, o bien inmunorreguladora, salen del timo y entran a la sangre y tejidos linfoides periféricos. Al nacimiento, el timo está muy desarrollado y en la pubertad involuciona; sin embargo, el timo nunca desaparece por completo y persiste como un órgano funcional durante toda la vida adulta. Antes del nacimiento alcanza su mayor tamaño relativo, pero su mayor peso absoluto lo alcanza en la pubertad, con un promedio de 34 ± 15 gramos.

Órganos linfoides secundarios

Los órganos linfoides secundarios son los sitios de residencia de los linfocitos maduros y el sitio donde se generan las respuestas inmunes. Normalmente, no están involucrados en la hematopoyesis ni linfopoyesis en el individuo adulto. Los órganos linfoides secundarios son parte, ya sea del sistema inmune sistémico o del sistema inmune de mucosas.

Sistema inmune sistémico. Este incluye el bazo y los ganglios linfáticos, mientras que el sistema inmune de mucosas incluye las tonsilas, las placas de Peyer, folículos linfoides en diferentes órganos, linfocitos intraepiteliales y en la lámina propia de las mucosas. En los órganos linfoides secundarios, existen áreas de linfocitos, tanto T como B y, además, se encuentran abundantes células auxiliares del sistema inmune que participan en el procesamiento y la presentación de los Ag a las células inmunes específicas.

Bazo. El bazo es un órgano que pesa alrededor de 150 gramos en el adulto (su peso variable de persona persona) y está localizado en el cuadrante superior izquierdo del abdomen. Está constituido por lóbulos, rodeados por una cápsula fibrosa. En los lóbulos, se encuentran dos compartimientos funcionales, la pulpa roja y la pulpa blanca.

La pulpa blanca es el tejido linfoide que rodea las arteriolas centrales. Este tejido linfoide contiene un área rica en LT, llamada vaina linfoide periarteriolar, en la cual se encuentran los folículos o corpúsculos de Malpighi, zonas ricas en LB. Estas áreas B contienen folículos primarios y folículos secundarios. Los folículos primarios están constituidos solo de una zona denominada del manto, sin centros germinales, mientras que, los folículos secundarios, contienen además un centro germinal interno. En la zona del manto se encuentran principalmente LB en reposo y, en los centros germinales, los LB activados por los estímulos antigénicos. Los centros germinales son más numerosos en los niños y jóvenes y disminuyen con la edad.

El bazo es el principal sitio de respuesta inmune frente a Ag que entran por vía sanguínea al organismo. Es, también, un importante "filtro" de la sangre; en la pulpa roja, los macrófagos

depuran la sangre de sustancias extrañas y de glóbulos rojos senescentes.

Ganglios linfáticos. Los ganglios linfáticos son órganos linfoides distribuidos en grupos o cadenas a lo largo de la circulación linfática en dos grupos principales: los ganglios linfáticos que drenan la piel y los tejidos superficiales (ej.: cervicales, axilares e inguinales) y los ganglios linfáticos que drenan las mucosas y los tejidos profundos (ej.: mesentéricos, mediastínicos, periaórticos).

Los ganglios linfáticos son estructuras ovales o reniformes con una identación en la región del hilio de donde entran y salen vasos sanguíneos y nervios. Están rodeados por una cápsula fibrosa contigua, con trabéculas que los atraviesan. Bajo la cápsula, se encuentra el seno marginal, al cual entran los vasos linfáticos aferentes del ganglio linfático. Las células dendríticas de Langerhans de la piel procesan el Ag que encuentran y migran a los ganglios linfáticos regionales por los linfáticos aferentes. Los ganglios linfáticos varían en su tamaño, desde difícilmente visibles en estados no estimulados hasta ganglios de varios centímetros de diámetro, cuando se está produciendo una respuesta inmune activa. Son, por lo tanto, normales estas fluctuaciones. Ganglios linfáticos persistentemente mayores de 1 cm de diámetro reflejan un estado patológico.

Los ganglios linfáticos tienen una corteza y una médula. La corteza contiene numerosos folículos primarios y secundarios, cada uno aproximadamente de 0,5 mm de diámetro. La estructura y función de estos folículos es similar a la de los folículos del bazo. En la corteza, alrededor de los folículos, está la región paracortical, que consiste principalmente de LT.

En la médula dividida en cordones medulares y alrededor de estos, están los senos medulares que drenan en el hilio. Los LT y los LB migran de los folículos y regiones paracorticales a la médula. Los vasos linfáticos eferentes que dejan el hilio conducen estas células y sus productos (ej.: los anticuerpos) a través del sistema de vasos linfáticos hasta el conducto torácico (Figura 27-2). Este material es, entonces, drenado en la vena subclavia izquierda y vuelve a la circulación. Por este mecanismo, los linfocitos circulan a través de todo el organismo.

Otros órganos linfoides periféricos. Además de encontrarse en los ganglios linfáticos y en el bazo, los linfocitos se encuentran, ya sea salpicados o formando acúmulos, en muchos tejidos. Algunas de estas colecciones están anatómicamente bien organizadas y tienen propiedades únicas.

Sistema inmune de mucosas. En las mucosas del tracto respiratorio y digestivo se encuentran acúmulos de linfocitos y de células accesorias que semejan ganglios linfáticos en estructura y función. Estos, constituyen las placas de Peyer en la lámina propia del intestino delgado, las tonsilas en la faringe, los folículos linfoides submucosos en el apéndice y se encuentran, también, a través de todas las vías respiratorias superiores. Los tejidos linfoides en estos sitios constituyen el sistema inmune de mucosas, que responde a Ag que entran a través de las superficies mucosas. El sistema inmune de mucosas "difuso" consiste de linfocitos intraepiteliales y de la lámina propia.

La piel, aunque no es un órgano linfoide *per se*, está involucrada en la inducción de las respuestas inmunes a través de la

Figura 27-2. Estructura del ganglio linfático.

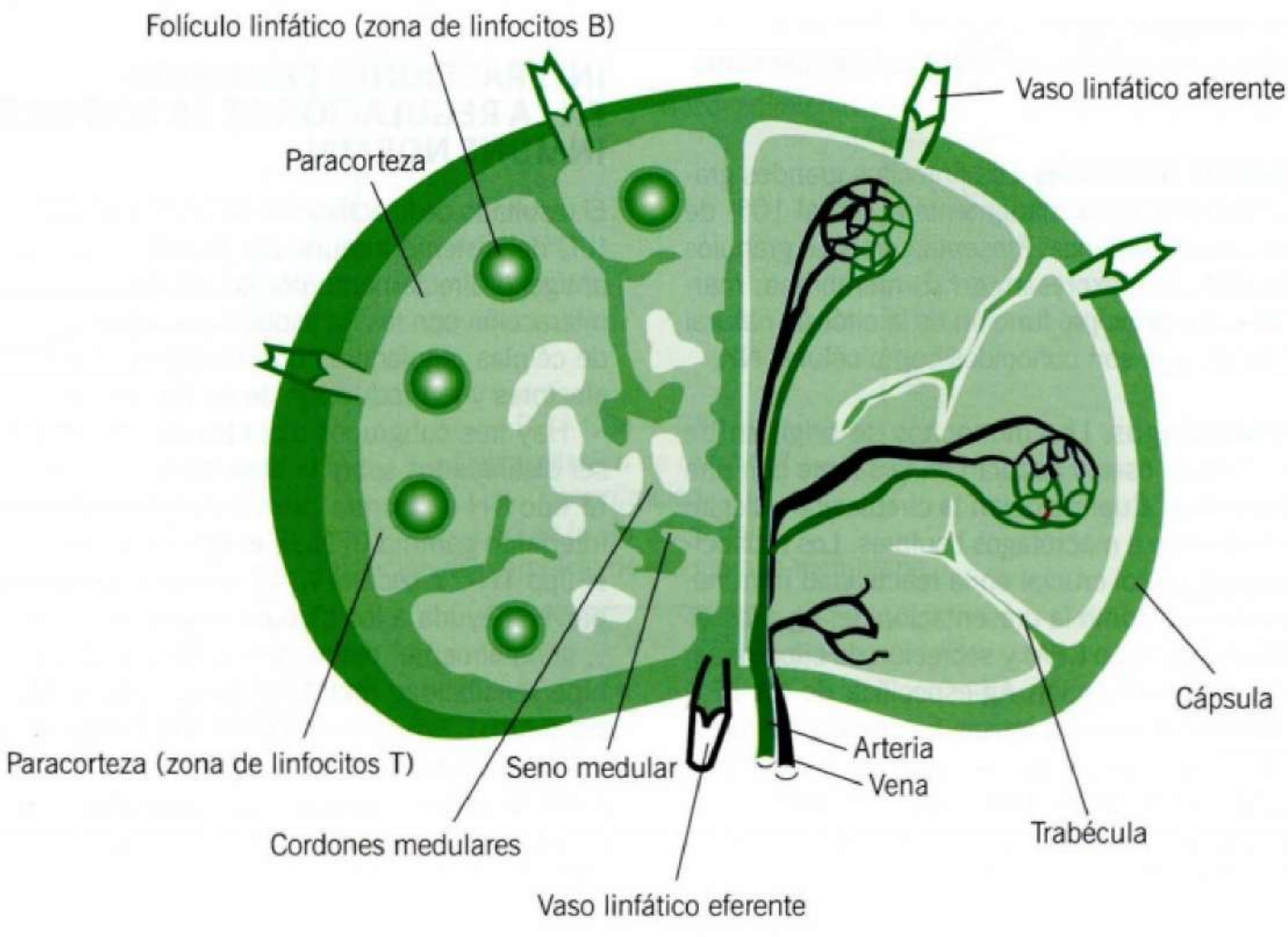

captación de Ag y presentación por las células de Langerhans y, también, en la fase efectora de la respuesta inmune a través de las células cebadas (mastocitos), basófilos y LT, que participan en las respuestas de hipersensibilidad inmediata y retardada, respectivamente.

CÉLULAS DEL SISTEMA INMUNE

Linfocitos T. Los linfocitos T maduros constituyen el 70% al 80% de los linfocitos de la sangre periférica (solo el 2% del total de los linfocitos en el organismo), el 90% de los linfocitos en el conducto torácico, el 30% al 40% de las células de los ganglios linfáticos, y, el 20% al 30%, de las células linfáticas del bazo. Además de los receptores específicos para el Ag, los LT expresan en su membrana proteínas que marcan etapas de la maduración intratímica e identifican subpoblaciones funcionales de células T maduras (Ag de diferenciación de leucocitos humanos o moléculas CD = *cluster of differentiation*). Muchas de estas moléculas median o participan en importantes funciones celulares. Se identifican dos subpoblaciones de LT relevantes: CD4+ y CD8+. Las células T CD4+ inducen la diferenciación de los linfocitos B, la proliferación de los LT CD8+ citolíticos, actuando como linfocitos T ayudadores (*helper*); producen, además, varias citoquinas. Una pequeña subpoblación de linfocitos T CD4+, que en su mayoría expresan el marcador CD25, ejercen una acción reguladora. Las células T CD8+ funcionan como células citolíticas efectoras.

Linfocitos B. Los LB maduros comprenden del 10% al 15% de los linfocitos de la sangre periférica, el 50% de los linfocitos esplénicos y, aproximadamente, el 10% de los linfocitos de la médula ósea. Los linfocitos B expresan en su membrana inmunoglobulinas que funcionan como receptores para el Ag; expresan también, receptores para el fragmento cristalizable (Fc) de la IgG y para los componentes activados del complemento. Su función primaria es producir Ac.

Linfocitos grandes granulares. Los linfocitos grandes granulares (LGL) constituyen aproximadamente el 5% al 10% de los linfocitos de la sangre periférica. Presentan grandes gránulos azurótilos citoplasmáticos y expresan, en su membrana, marcadores CD16/56+. Su principal función es la citólisis natural o *natural killer*; de ahí que son conocidos como células NK.

Monocitos/macrófagos. Los monocitos se originan de precursores de la médula ósea y circulan en la sangre con una vida media de 1 a 3 días. Cuando dejan la circulación y llegan a los tejidos se diferencian a macrófagos tisulares. Los monocitos/macrófagos juegan un rol crucial en la reactividad inmune, mediando funciones tales como la presentación del Ag a los LT (células presentadoras de Ag o CPA) y secreción de citoquinas, que son centrales en la activación Ag-específica de los LT y de los LB. Además, cumplen numerosas funciones efectoras, como, por ejemplo, la destrucción de bacterias recubiertas por Ac (opsonizadas) y lisis de múltiples células cuando están activados por citoquinas. Secretan una variedad de citoquinas inflamatorias, antiinflamatorias y reguladoras.

Células dendríticas de Langerhans. Son células CPA, derivadas de la médula ósea, distintas de los monocitos/macrófagos. Se caracterizan por su excepcional capacidad para presentar Ag a los LT y por su morfología dendrítica. En piel y mucosas son las células de Langerhans; en la sangre y en el bazo, son las células dendríticas; en los linfáticos aferentes, son las células "veladas"; en los órganos linfáticos, forman parte de la red de células interdigitadas.

Células foliculares dendríticas. Presentan Ag a los LB y son distintas de las células dendríticas/de Langerhans. Están localizadas en los folículos de los órganos linfoides secundarios, en donde su función principal es atrapar y retener el Ag para presentarlo al LB, utilizando las prolongaciones o procesos que poseen en su membrana.

Neutrófilos, eosinófilos y basófilos. Los granulocitos están presentes en casi todas las formas de inflamación y son efectores y amplificadores inespecíficos de respuestas inmunes específicas.

Los neutrófilos y los eosinófilos expresan receptores para la IgG y, los neutrófilos, presentan, además, receptores para componentes del complemento activados.

Inmunoglobulinas o anticuerpos. Las inmunoglobulinas (Ig) o Ac son los productos de las células B activadas por el Ag y diferenciadas a células plasmáticas. Su función primaria es unirse específicamente al Ag e inactivarlo o removerlo.

Estas proteínas, tienen una estructura básica de dos cadenas pesadas (cadenas H, de *heavy*, en inglés) y dos cadenas livianas (cadenas L, de *light*, en inglés), unidas entre sí por puentes disulfuro. El isotipo de Ig (G, M, A, D, E) está determinado por el tipo de cadena pesada, los isotipos de IgG e IgA pueden a su vez subdividirse en varias subclases (G1, G2, G3, G4, y A1, A2).

INTERACCIONES CELULARES EN LA REGULACIÓN DE LA RESPUESTA INMUNE NORMAL

El resultado de la activación de las ramas humoral (LB) y celular (LT) del sistema inmune por Ag extraños es la eliminación del antígeno directamente por las células inmunes efectoras o en interacción con los Ac específicos. Además, se activa una serie de células reguladoras que modulan la activación de los LT y efectores y la producción de Ac por los LB (Figura 27-3).

Hay tres subgrupos distintos de células T CD4+ y pueden ser distinguidos sobre la base de las citoquinas que producen. El tipo TH-1 secreta principalmente interleucina-2 (IL-2) e interferón gamma (IFN-?); el tipo TH-2 secreta IL-4, 5, y 13; y el tipo TH-17 secreta IL-17 e IL-22. Las células CD4+ TH-1 proveen ayuda a los LT para la generación de los LT citolíticos y, generalmente, responden a Ag que llevan a respuestas de hipersensibilidad retardada (tales como el *Mycobacterium tuberculosis*). Las células CD4+ TH-2 regulan la intensidad de las respuestas inmunes por la secreción de otras citoquinas y, además, proveen ayuda a los LB para la producción de Ig. Las células TH-17 cumplen funciones efectoras frente a bacterias extracelulares y hongos.

Figura 27-3. Interacciones celulares en la regulación de la respuesta inmune normal.

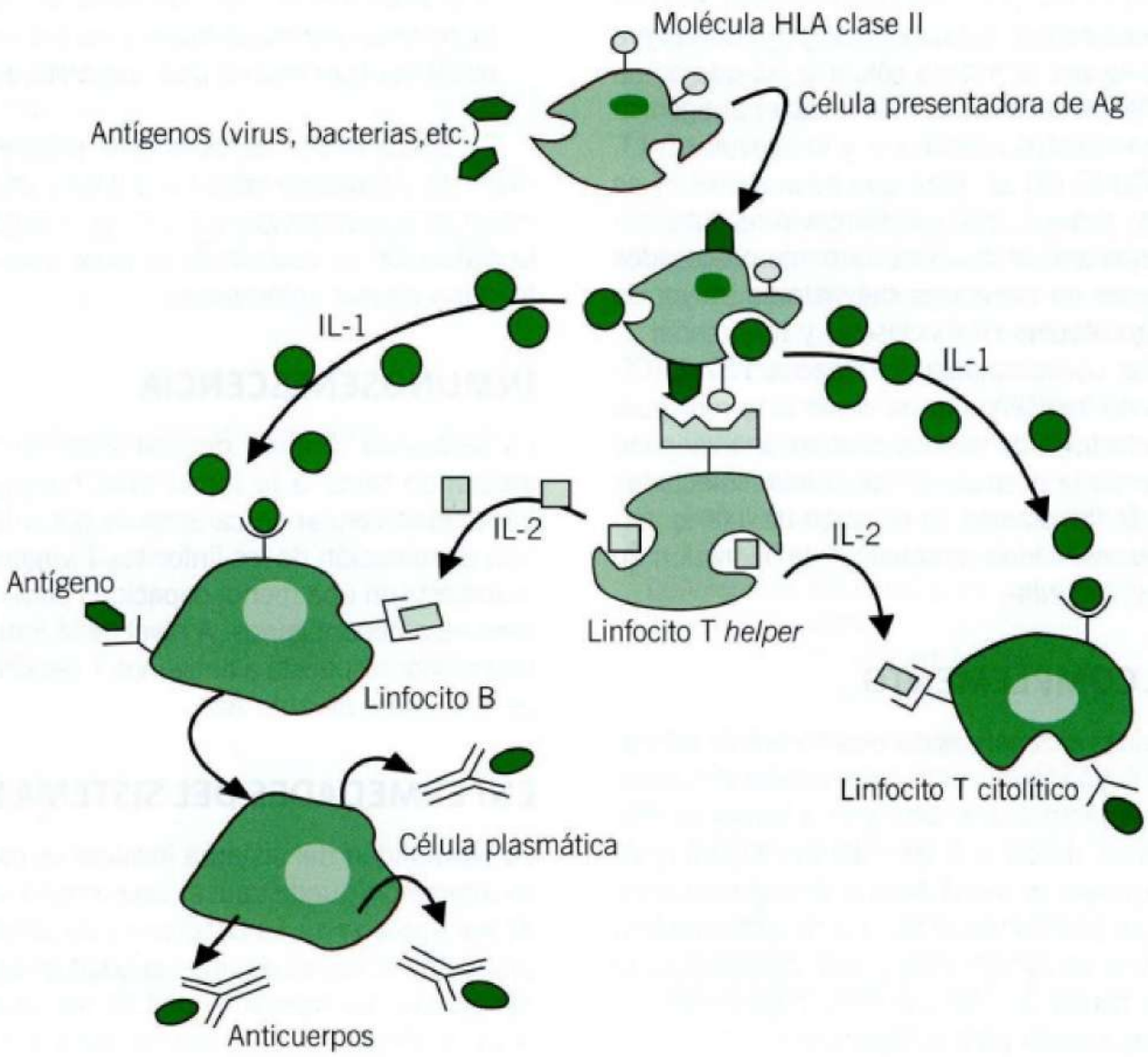

Figura 27-4. Componentes del sistema de complemento.

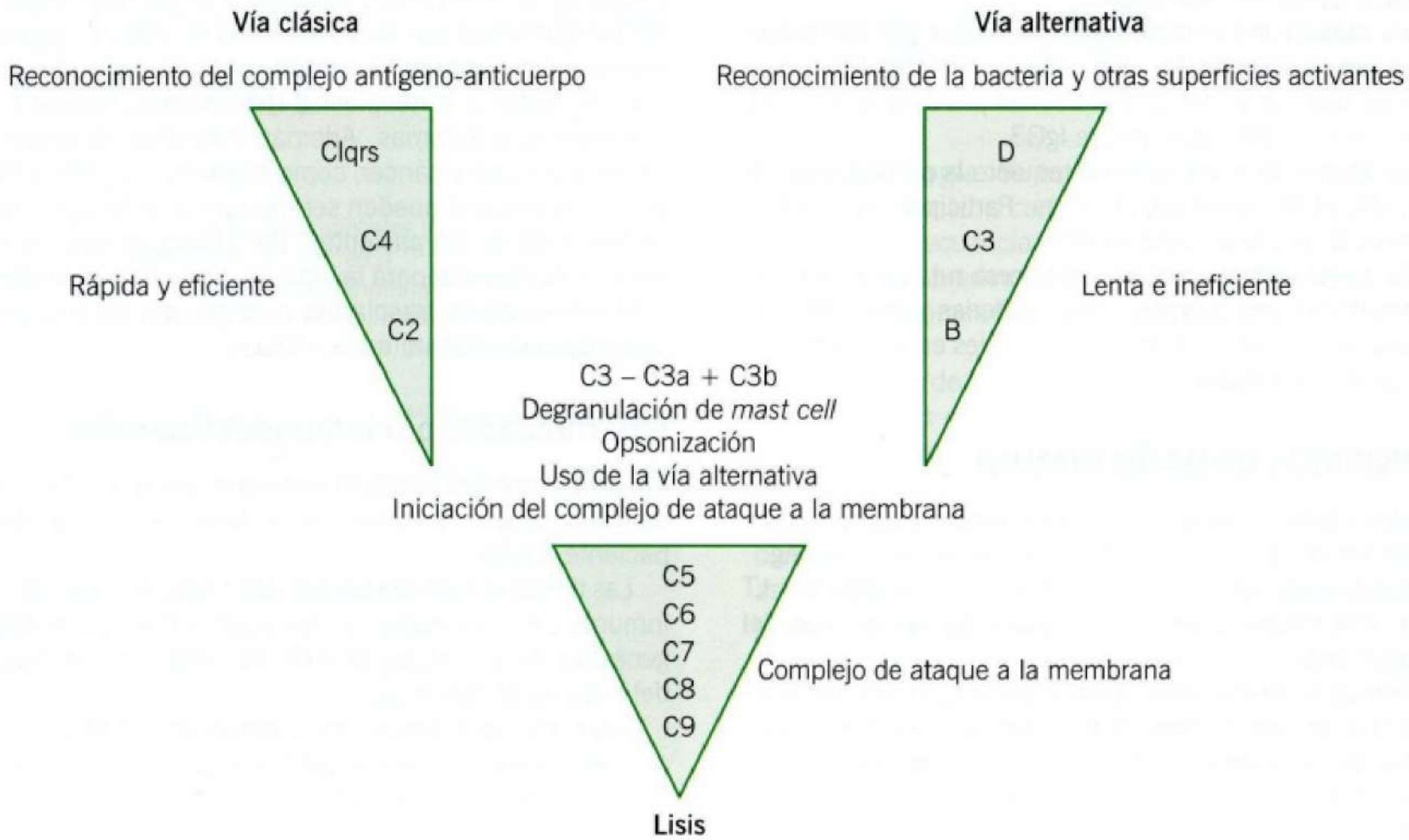

Los LB requieren de la ayuda de los LT para producir Ac de alta afinidad y de múltiples isotipos, más efectivos en eliminar el Ag extraño (Ag T-dependientes). Esta cooperación T-B requiere el procesamiento del Ag por la misma célula B (la que actúa en este caso como CPA); su presentación al receptor antigénico del LT en forma de fragmentos peptídicos; y la ligazón LB-LT, a través del ligando CD40 del LT. Para que se active el LT se requieren dos señales: señal 1, dada al complejo receptor del Ag/CD3 por los péptidos antigénicos (previamente procesados por las CPA), embebidos en moléculas del sistema mayor de histocompatibilidad (moléculas HLA) clases I y II; y, señal 2, mediada por moléculas coestimuladoras llamadas 137-1 (CD 80) y B7-2 (CD 86) de las CPA, que se unen a la molécula CD28 del LT. Los LT efectores generados median una variedad de funciones, incluyendo la destrucción de células infectadas por virus, el rechazo de trasplantes, la reacción de injerto versus huésped, la hipersensibilidad retardada, y la liberación de citoquinas inmunorreguladoras.

EL SISTEMA DEL COMPLEMENTO

Está formado por proteínas enzimáticas del plasma que se activan en cascada, proteínas reguladoras y proteínas capaces de causar lisis celular. El complemento puede activarse a través de tres rutas principales: clásica, de las lectinas y alterna (Figura 27-4). La activación de cualquiera de estas lleva a la fragmentación y activación de C3. Los fragmentos activados de esta proteína se unen a bacterias y otros Ag extraños y son críticos para la opsonización (recubrimiento por Ac y/o estos fragmentos del complemento), en preparación para la fagocitosis.

Un fragmento de C3 (C3b) es necesario para la activación de los componentes terminales C5-9. Estos, forman el complejo de ataque a la membrana, el cual, al insertarse en las membranas celulares, provoca lisis osmótica.

La vía clásica del complemento se activa por complejos inmunes (interacción de Ag y los correspondientes Ac) que se unen a Clq, una subunidad de C1. Los isotipos de Ig que poseen esta función son IgM, IgGI, IgG2 e IgG3.

La vía alterna para activarse no requiere la participación de C1, C2, C4, ni de complejos inmunes. Participan, en cambio, los factores B, D y la properdina (P).

La vía de las lectinas provee una tercera ruta de activación, independiente de anticuerpos, sobre bacterias y otros microorganismos, reconociendo manosas terminales en glicoproteínas y glucolípidos microbianos.

MECANISMOS DE DAÑO INMUNE

Se producen cuatro fases generales en las defensas del individuo:

- Migración de los leucocitos al sitio de localización del Ag.
- Reconocimiento específico e inespecífico, mediado por LT y LB, macrófagos y las vías alterna y de las lectinas del complemento.
- Amplificación de la respuesta inflamatoria, con reclutamiento de células efectoras, específicas e inespecíficas, por componentes del complemento, citoquinas, quininas, metabolitos del ácido araquidónico y productos de las células cebadas y mastocitos.
- Participación de los macrófagos, neutrófilos y linfocitos en la destrucción del Ag, con remoción de este a través de la fagocitosis (por macrófagos y neutrófilos) y por mecanismos citolíticos (por macrófagos, neutrófilos y linfocitos).

En condiciones normales, una progresión ordenada de las defensas a través de estas fases lleva a una respuesta inmune e inflamatoria controlada que protege al organismo. Sin embargo, la disfunción de cualquiera de estos sistemas puede dañar los tejidos y causar enfermedad.

INMUNOSENESCENCIA

La respuesta inmune declina gradualmente en el anciano, afectando tanto a la inmunidad humoral como celular. La inmunidad celular se caracteriza por una involución tímica y una disminución de los linfocitos T vírgenes (*naive*), lo cual se manifiesta en una menor capacidad para montar una respuesta inmune a neoantígenos. A nivel de la inmunidad humoral, hay una menor respuesta a antígenos T dependientes y un aumento en el número de auto-Ac.

ENFERMEDADES DEL SISTEMA INMUNE

La normalidad del sistema inmune es esencial para la salud: su alteración puede causar una amplia variedad de enfermedades (Tabla 27-1). La deficiencia de células inmunes o de sus productos es causa de una variedad de síndromes de inmunodeficiencia. La hiperactividad de varios de sus componentes lleva al desarrollo de enfermedades por "hipersensibilidad", entre ellas enfermedades por autoinmunidad (en las que se pierde la tolerancia a lo propio y las respuestas inmunes se dirigen contra los Ag del propio organismo), enfermedades contra Ag ambientales o alergias; y si las respuestas contra microorganismos son excesivas o los microbios inusualmente persistentes también se puede producir daño. La transformación maligna o neoplásica del sistema inmune conduce a leucemias y linfomas. Además, hay otras relaciones entre sistema inmune y cáncer, como diversas respuestas inmunes antitumorales que pueden ser manipuladas terapéuticamente en beneficio de los pacientes. Por último, aunque el sistema inmune es esencial para la vida, su presencia es un obstáculo para el éxito de los trasplantes de órganos y tejidos, causando una respuesta denominada rechazo.

Enfermedades por inmunodeficiencias

En esta parte del capítulo nos enfocaremos a las inmunodeficiencias (ID), con especial énfasis en las que afectan al paciente adulto.

Las ID son enfermedades primarias o secundarias del sistema inmune. Las ID primarias comprenden al menos 200 trastornos genéticos de la inmunidad y afectan uno o más componentes del sistema de defensas.

Las inmunodeficiencias secundarias son aquellas que no son causadas por alteraciones intrínsecas en el desarrollo y función de los componentes del sistema inmune (Tabla 27-2).

Tabla 27-1. Enfermedades del sistema inmune

- **Inmunodeficiencias**
  - Inmunodeficiencias primarias
    - Deficiencias combinadas
    - Déficit predominante de anticuerpos
    - Deficiencias celulares y de anticuerpos asociadas con otros defectos mayores
    - Inmunodeficiencias asociadas con defectos de fagocitosis
    - Defectos del sistema fagocítico
    - Defectos congénitos del complemento
  - Inmunodeficiencias secundarias
    - Infección por VIH/SIDA
    - A malnutrición
    - A tratamientos farmacológicos (inmunosupresores, quimioterapia, otros)
    - A infecciones severas
    - A enfermedades metabólicas
    - A tumores linforreticulares
    - A estrés severo
    - A trauma y cirugía mayor
- **Enfermedades alérgicas**
  - Generalizadas
    - Anafilaxis
    - Enfermedad del suero
    - Reacciones generalizadas a drogas
    - Alergia a alimentos
    - Alergia a veneno de insectos
  - Respiratorias
    - Rinitis alérgica
    - Asma
    - Neumonitis por hipersensibilidad
  - Cutáneas
    - Urticaria
    - Angioedema
    - Eccema
    - Dermatitis atópica
    - Dermatitis alérgica de contacto
    - Eritema multiforme y síndrome de Stevens-Johnson y variedades
  - Oculares
    - Conjuntivitis alérgicas
    - Queratoconjuntivitis atópica
    - Alergia de contacto
- **Autoinmunidad**
  - Órgano específicas
    - Sistema endocrino (tiroiditis, diabetes inmune, etc.)
    - Cutáneas (pénfigo, penfigoide, etc.)
    - Hematológicas (citopenias autoinmunes)
    - Neuromuscular (miastenia gravis, esclerosis múltiple, etc.)
    - Hepatobiliar (cirrosis biliar primaria, hepatitis inmune)
  - Órgano inespecíficas
    - Enfermedades del tejido conectivo (lupus eritematoso sistémico, artritis reumatoidea, etc.)
    - Síndromes vasculíticos (periarteritis nodosa, vasculitis de Wegener, etc.)
    - Sarcoidosis
    - Enfermedad de injerto versus huésped
    - Criopatías (crioglobulinemias)
- **Neoplasias**
  - De células T (linfomas, leucemias)
  - De células B (linfomas, leucemias)
  - De linfocitos grandes granulares (leucemias)
  - De monocitos

Tabla 27-2. Clasificación de las inmunodeficiencias primarias

- **Deficiencias combinadas**
  - Disgenesia reticular
  - Inmunodeficiencia combinada severa
  - Inmunodeficiencia combinada
  - Inmunodeficiencia celular con inmunoglobulinas y Ac normales
- **Déficit predominante de anticuerpos**
  - Agammaglobulinemia ligada al sexo (IgM, IgG, IgA bajas)
  - Síndrome de hiper-IgM (IgM elevada, IgG e IgA bajas)
  - Inmunodeficiencia común variable (IgG baja, con o sin deficiencia de IgM y/o IgA)
  - Inmunodeficiencia común variable asociada con timoma
  - Deficiencia de subclases de IgG
  - Deficiencia de IgA
  - Deficiencia de Ac con inmunoglobulinas normales
  - Hipogammaglobulinemia transitoria de la infancia
- **Deficiencias celulares y de anticuerpos asociadas con otros defectos mayores**
  - Síndrome de Wiskott-Aldrich
  - Ataxia telangiectasia
  - Síndrome de DiGeorge
  - Síndrome linfoproliferativo ligado al sexo
  - Candidiasis mucocutánea crónica
- **Inmunodeficiencias asociadas con defectos de fagocitosis**
  - Síndrome de hiper-IgE
  - Defectos de adhesión leucocitaria
  - Síndrome de Chediak-Higashi
- **Defectos del sistema fagocítico**
  - Neutropenia autoinmune
  - Neutropenia cíclica
  - Enfermedad granulomatosa crónica
  - Síndrome de hiper-IgE
- **Defectos congénitos del complemento**
  - De factores (uno o varios)
  - De inhibidores (uno o varios)

Epidemiología. Se estima que por cada 10.000 nacidos vivos hay un paciente con ID primaria (1/10.000). Estas afectan, en orden de frecuencia:

- Deficiencia predominantemente de anticuerpos: 60%.
- Otros síndromes bien definidos asociados con ID primarias: 15%.
- Deficiencia de fagocitos: 10%.
- Deficiencias combinadas: 10%.
- Deficiencias de complemento: 5%.

La prevalencia de la deficiencia selectiva de IgA es muy común (1 en 500-700), pero la mayoría de los casos son asintomáticos. En general, las ID de Ac son las más frecuentes, en especial la ID común variable, siendo probable que muchos casos no se diagnostiquen o bien se reconocen tardíamente, lo cual se asocia con peor pronóstico. Las formas más severas de ID primarias se manifiestan precozmente en la vida y, con frecuencia, causan la muerte del paciente durante la infancia;

sin embargo, pueden manifestarse también a cualquier edad. Contrariamente a la percepción más común, las ID primarias a menudo debutan en la adultez.

Como grupo, las inmunodeficiencias secundarias son las más comunes, especialmente las asociadas al virus de inmunodeficiencia humana (VIH) y a la malnutrición, pudiendo presentarse a cualquier edad. La infección por el VIH es la más frecuente, diagnosticándose en más de la mitad de los casos en forma tardía, cuando la enfermedad ya es sintomática. Otros ejemplos son las inmunodeficiencias secundarias a enteropatías perdedoras de proteínas, linfangectasia intestinal, tumores malignos linforreticulares, las inducidas por cirugía y trauma, estrés severo, tratamientos inmunosupresores y quimioterapia. Poco conocidas son las ID con hipogammaglobulinemia secundarias al uso de algunos anticonvulsivantes y antirreumáticos (sulfazalina y sales de oro). La neutropenia y otras causas de ID secundaria tienen una prevalencia difícil de evaluar.

SÍNDROMES DE INMUNODEFICIENCIA

Las enfermedades por inmunodeficiencia tienen manifestaciones clínicas heterogéneas, se expresan como síndromes de inmunodeficiencia los que se caracterizan por una susceptibilidad inusual a las infecciones y, algunas veces, por la presencia de enfermedades autoinmunes y algunos tipos de cáncer. En todos los pacientes que presentan infecciones severas, persistentes, inusuales y/o recurrentes debe sospecharse una inmunodeficiencia.

A menudo, el tipo de infección provee la primera clave sobre la naturaleza del defecto inmunológico. En general, pacientes con disminución de la inmunidad humoral (Ac) tienen una incidencia aumentada de infecciones recurrentes con bacterias extracelulares, tales como *Streptococcus pneumoniae*, *Haemophilus influenzae* y *Staphylococcus*, con infección sinopulmonar crónica, meningitis y bacteremia. Estos, y otros microorganismos piogénicos, causan también infecciones en individuos que tienen, ya sea neutropenia o una deficiencia del tercer componente del complemento (C3), debido a que, en la defensa contra estos agentes infecciosos, participan los Ac, el complemento y los fagocitos polimorfonucleares neutrófilos (PMN).

Las alteraciones de la inmunidad celular (células T) predisponen a infecciones diseminadas por virus, particularmente con virus latentes, tales como herpes simple, varicela zóster y citomegalovirus; hongos; bacterias intracelulares y parásitos.

La forma más severa de inmunodeficiencia ocurre en individuos, a menudo niños, a los que les falta tanto la inmunidad celular como humoral: síndrome de inmunodeficiencia combinada severa. Estos pacientes, son susceptibles a un amplio rango de agentes infecciosos, incluyendo microorganismos normalmente apatogénos (oportunistas). Los síndromes de inmunodeficiencia asociados a defectos de los PMN y del complemento, presentan también algunas características propias (Tabla 27-3).

Tabla 27-3. Síndromes clínicos comunes asociados con inmunodeficiencias

Inmunidad Síndrome clínico
Humoral (Ac)
Infección sinopulmonar por bacterias extracelulares y otitis media crónica
Giardiasis intestinal
Episodios repetidos de enfermedades virales comunes
Encefalitis crónica por enterovirus
Complemento
Infección sinopulmonar por bacterias extracelulares y otitis media crónica
Bacteremia y meningitis por *Neisseria*
Síndromes autoinmunes y glomerulonefritis
Angioedema
Fagocitos
Infección por bacterias catalasa positivas (ej.: estafilococos), enterobacterias, *Candida*, *Aspergillus*
Celulitis, linfadenitis supurativa, fístulas, osteomielitis, abscesos viscerales y cerebrales y periodontitis
Granulomas
Inmunidad celular (linfocitos T)
Infección diseminada por agentes intracelulares, protozoos, hongos y virus
Diarrea prolongada y eccema
Reacción de injerto versus huésped postransfusional

EVALUACIÓN DEL PACIENTE

Anamnesis

Está indicado un interrogatorio detallado, para determinar la frecuencia y severidad de las infecciones, sitios y órganos afectados, agentes etiológicos y edad de comienzo.

Como se señaló, los pacientes con inmunodeficiencia por lo general tienen infecciones inusualmente prolongadas, inusualmente severas o con complicaciones inesperadas (atípicas). Las infecciones recurrentes en más de un sitio son más sospechosas de una inmunodeficiencia subyacente que las que se presentan en una misma localización.

Una historia de infecciones severas, tales como neumonía recurrente, meningitis, sepsis, artritis séptica, osteomielitis o abscesos, sugiere una posible inmunodeficiencia, al igual que las infecciones con microorganismos oportunistas, tales como *Candida albicans* y *Pneumocystis jiroveci*. Debido a la presencia de los Ac maternos protectores, los niños con defectos primarios de la inmunidad humoral, tales como la agammaglobulinemia, usualmente no tienen manifestaciones clínicas sino hasta los 3 a 18 meses de edad, cuando estos Ac se pierden. La deficiencia selectiva de IgA y la inmunodeficiencia común variable, generalmente, se manifiestan después de los 18 meses de edad. En niños recién nacidos y hasta los 3-4 meses de edad que presentan infecciones a repetición debe sospecharse una

ID debida, con mayor probabilidad, a deficiencias severas de otros componentes del sistema inmune, tales como los PMN, el complemento, las células T o a inmunodeficiencias combinadas.

Es importante recordar que los niños normales en edad escolar pueden tener 4 a 6 infecciones respiratorias por año. La frecuencia de los episodios declina con la edad y, en la adolescencia, se alcanzan los valores propios de los adultos: dos a cuatro infecciones por año. La presencia de más de seis episodios de este tipo por año en un niño y más de cuatro en un adulto, debe considerarse sospechosa si se descartan otros factores predisponentes que los explique, tales como alergia respiratoria, enfermedades bronquiales o cardíacas, etcétera.

Ciertas infecciones, tales como resfríos comunes, faringitis no necrotizante, amigdalitis, raramente indican una inmunodeficiencia. De igual modo, las infecciones recurrentes del árbol urinario o biliar sugieren lesiones obstructivas y es poco probable que se deban a defectos del sistema inmune.

En pacientes con neumonía recurrente debe tenerse en cuenta una obstrucción bronquial, la enfermedad quística y cavitaria subyacente y enfermedades como la fibrosis quística y el síndrome de cilios inmóviles. La neumonía recurrente en el mismo lóbulo pulmonar sugiere una anormalidad anatómica más que una inmunodeficiencia.

La otitis media crónica es frecuente en individuos adultos con hipogammaglobulinemia y es significativa, ya que es relativamente rara en el adulto sano. La pansinusitis, casi siempre presente también en las deficiencias de Ac, es un dato menos útil, ya que también es frecuente en el sujeto inmunocompetente.

Las infecciones estafilocócicas recurrentes de la piel, asociadas con compromiso subcutáneo o de órganos profundos, sugiere una alteración de los PMN; en ausencia de infección extracutánea, raramente indican una inmunodeficiencia. Estos pacientes puede tener, además, enfermedad periodontal, que no se observa en individuos con infecciones cutáneas recurrentes sin disfunción de fagocitos.

Otros datos en la historia, como la diarrea crónica y parasitosis intestinal por *Giardia lamblia* refractaria al tratamiento, son sugerentes de inmunodeficiencia humoral. La hipocalcemia del recién nacido puede sugerir un síndrome de DiGeorge (inmunodeficiencia celular); la enfermedad intrauterina de injerto versus huésped (eritrodermia descamativa y alopecia total) es sugerente de una deficiencia severa de las células T. De igual modo, los niños con trastornos primarios de la inmunidad celular pueden presentar falta de progreso pondoestatural, diarrea, eccema severo, candidiasis mucocutánea crónica y tumores malignos asociados.

En la anamnesis remota personal, es vital la historia de inmunizaciones: reacciones inesperadas a vacunas vivas (como las por virus atenuados y la vacuna BCG), como aparición de enfermedad severa causada por estas, aumentan la sospecha de una inmunodeficiencia de células T, B, o de ambas. A la inversa, una historia de respuesta normal a estas vacunas, sugiere una inmunidad celular normal.

En la historia familiar debe indagarse por casos de muertes infantiles precoces, otros casos de inmunodeficiencia y por la posibilidad de consanguinidad. Además, en los familiares de los pacientes con inmunodeficiencia son más frecuentes las enfermedades autoinmunes y las enfermedades del tejido conectivo.

Examen físico

En el examen físico pueden encontrarse signos inespecíficos; en ocasiones hay alteraciones características, y muchas veces, es totalmente normal.

En el examen físico general puede constatarse una talla baja para la edad (por un retardo del crecimiento secundario a las infecciones recurrentes o asociada con ciertas inmunodeficiencias de células T y B), peso bajo y aspecto de enfermo crónico.

En la piel puede haber palidez y lesiones tales como *rash*, seborrea, piodermias, abscesos necróticos, alopecia, eccema y telangiectasias.

En algunas inmunodeficiencias se encuentra una *facies* especial, por ejemplo, en el síndrome de DiGeorge (timo ausente o hipoplásico) puede haber micrognatia, hipertelorismo e implantación baja de las orejas. La ausencia o hipoplasia del tejido linfoide, como las amígdalas o los ganglios linfáticos, sugiere inmunodeficiencia, especialmente agammaglobulinemia ligada a X.

Ciertos hallazgos físicos específicos sugieren inmunodeficiencias específicas. La presencia de telangiectasias en la conjuntiva bulbar, el puente de la nariz, las orejas y la fosa antecubital, con o sin ataxia, sugieren una ataxia-telangiectasia. En el síndrome de hiper-IgE (IgE muy elevada asociada a defecto de la quimiotaxis de los PMN) y en el de Wiskott-Aldrich (deficiencia de la inmunidad celular y trombocitopenia) es frecuente el eccema crónico; en los defectos de la quimiotaxis de los PMN la periodontitis crónica; en el síndrome de Chediak-Higashi (PMN con gránulos gigantes) el pelo cano, piel pálida y fotofobia; en el síndrome de deficiencia de adhesión leucocitaria, son características la gingivoestomatitis severa y las erosiones dentales. Los pacientes con inmunodeficiencia celular presentan con frecuencia candidiasis oral (lesiones blanquecinas pseudomembranosas).

Mención especial requiere el paciente con infección por VIH/SIDA. Generalmente, en nuestro medio se trata de un hombre o mujer joven, aunque se observan casos en todas las edades, incluido el adulto mayor. El espectro de manifestaciones clínicas es muy heterogéneo y, aunque algunas son atribuibles directamente al propio virus, la mayoría se relaciona con las infecciones oportunistas o no, y neoplasias secundarias a la inmunodeficiencia inducida por este.

En el momento de, o poco después de la infección inicial, puede presentarse el denominado síndrome retroviral agudo, generalmente un síndrome mononucleósico, con compromiso del estado general, fiebre, linfadenopatías y, ocasionalmente, exantema maculopapular. Otras manifestaciones iniciales pueden ser muy banales y confundirse, por ejemplo, con un estado gripal, y otras pueden corresponder a cuadros bien definidos, como una meningitis aséptica. Este síndrome transitorio da paso a la etapa asintomática de la infección, habitualmente de varios años de duración, en la que algunos pacientes pueden presentar linfadenopatía generalizada persistente. Posteriormente, en etapas avanzadas de la enfermedad, el paciente con infección por VIH puede presentar síntomas constitucionales (baja de peso superior al 10% del basal, diarrea y/o fiebre por más de un mes), enfermedades neurológicas (manifestaciones de demencia, mielopatía, neuropatía periférica no explicables por otra causa), enfermedades infecciosas (son doce las infecciones enumeradas

en la definición de caso de SIDA, entre ellas la neumonía por P. jiroveci; y seis las agrupadas como otras infecciones, entre ellas, la candidiasis oral), neoplasias asociadas (sarcoma de Kaposi, ciertos linfomas), y finalmente, otras condiciones asociadas al VIH, como por ejemplo, trombocitopenia. Debe recordarse que el diagnóstico de esta infección requiere siempre demostrar la presencia de anticuerpos anti-VIH circulantes.

Exámenes de laboratorio

El estudio de laboratorio del paciente con inmunodeficiencia debe orientarse según la sospecha diagnóstica, luego de una cuidadosa historia y examen físico completo.

El estudio inicial, debe comprender un hemograma y una cuantificación de inmunoglobulinas séricas (junto con la historia y el examen físico; estas pruebas de laboratorio identifican más del 95% de las inmunodeficiencias primarias).

El hemograma permite conocer el recuento total y diferencial de los leucocitos, así como el de plaquetas. Esto, permite detectar neutropenia, linfopenia y alteraciones de la morfología de los leucocitos. El 60% al 70% de los linfocitos circulantes son células T: una linfopenia persistente (< 1.000 linfocitos por μL) es sugerente de alteración de la inmunidad celular.

Las plaquetas pueden estar disminuidas en enfermedades autoinmunes y de la médula ósea; en el síndrome de Wiskott-Aldrich, además de disminuidas, son muy pequeñas.

Inmunidad humoral. Si se sospecha una inmunodeficiencia humoral es indispensable cuantificar la IgG, IgA e IgM séricas (la técnica de referencia es la nefelometría). La medición de la IgA es particularmente útil, ya que está baja o ausente en todos los tipos de agammaglobulinemia y en el déficit selectivo de esta inmunoglobulina. Con raras excepciones, las inmunodeficiencias humorales se acompañan de una disminución o ausencia de una o más clases de inmunoglobulinas. En la interpretación de los resultados hay que considerar que varían con la edad, especialmente en los niños. Así, la IgG se encuentra en los rangos del adulto al nacer (por la transferencia pasiva de los Ac de la madre), disminuye abruptamente entre los 3 y 12 meses para, enseguida, aumentar progresivamente, alcanzando los rangos normales del adulto alrededor de los cinco años (8,0 g/L). La IgM es indetectable al nacer (no atraviesa la placenta) y alcanza los niveles del adulto alrededor del año de vida (1,0 g/L). En cuanto a la IgA, es la inmunoglobulina que más tardíamente alcanza los rangos del adulto, habitualmente entre los 10 y 15 años de edad (2,0 g/L). Debido al amplio rango de valores normales de las inmunoglobulinas en el adulto, es difícil definir los límites más bajos de lo aceptable. Se estima que lo mínimo de lo normal para la IgM es de 0,4 g/L, de 5 g/L para la IgG, y de 0,5 g/L para la IgA.

Si la hipogammaglobulinemia es dudosa, es preferible evaluar la capacidad del paciente para producir Ac específicos, El método consiste en medir la respuesta de Ac después de una inmunización; tanto la respuesta frente a los antígenos polisacáridos, como el neumococo (se utiliza la vacuna antineumocócica polivalente), como los proteicos: tétanos, difteria. Los títulos de anticuerpos deben ser medidos antes de la aplicación de la vacuna, y cuatro semanas después; se acepta en general, que una respuesta adecuada de anticuerpos implica un incremento de 3 a 4 veces el título de los mismos. La ausencia de las isohemaglutinas correspondientes en personas de grupo sanguíneo A, B u O, también apunta a una ID humoral. De igual modo, es necesario determinar las subclases de IgG (IgGI, IgG2, IgG3, e IgG4) cuando hay sospecha de inmunodeficiencia humoral y niveles normales o en límite normal bajo de IgG. La estimación del número de linfocitos B circulantes no es útil en el estudio inicial.

Como las deficiencias de Ac pueden ser imitadas clínicamente por deficiencias de componentes del complemento, debe realizarse una medición del complemento hemolítico total (prueba funcional de la actividad del complemento). La cuantificación aislada de C3 no es adecuada, ya que las deficiencias de todos los componentes del complemento pueden predisponer a infecciones bacterianas. Para el diagnóstico de angioedema hereditario se requiere también el dosaje de C1 y del inhibidor de C1.

Inmunidad celular. Los linfocitos T totales pueden enumerarse por la expresión del complejo CD3/ receptor del Ag en su membrana. La molécula CD4 sirve como un marcador de los linfocitos T inductores/cooperadores (*helper*) y la CD8 de los linfocitos T citolíticos. La técnica de referencia es la citometría de flujo. En la interpretación de los resultados es necesario

Tabla 27-4. Evaluación del paciente sospechoso de inmunodeficiencia

Antecedentes
Mayor frecuencia y severidad de infecciones.
Respuesta anormal a vacunas con gérmenes vivos.
Infecciones frecuentes con patógenos poco comunes (Ej.: hongos).
Diarrea recurrente.
Historia familiar de mayor susceptibilidad a infecciones.
Examen físico
Signos de infección crónica.
Ausencia de tejido linfoideo.
Signos asociados con inmunodeficiencias específicas.
Laboratorio
Estudio preliminar
Hemograma completo (recuento total y diferencial de leucocitos, morfología).
Niveles séricos de inmunoglobulinas.
Estudios posteriores, de relativamente fácil realización
Inmunofenotipo de poblaciones y subpoblaciones linfocitarias: LT CD3+, CD4+, CD8+.
Evaluación funcional de LT: pruebas cutáneas de hipersensibilidad retardada (PPD, toxoide tetánico, tricofitina, etc.).
Evaluación funcional de LB: Ac naturales y adquiridos comunes (isohemaglutininas, Ac antivirus comunes y antitoxinas bacterianas), respuesta a la inmunización con proteínas (toxoide tetánico) y con carbohidratos (vacuna neumocócica), cuantificación de subclases de IgG.
Complemento: complemento hemolítico total, cuantificación de C3, C4, otros componentes.
Función fagocítica: quimiotaxis, fagocitosis, actividad bactericida

considerar la edad, ya que los niños tienen cifras absolutas de linfocitos totales y de todas sus subpoblaciones más altos que el adulto. Niveles normales de inmunoglobulinas y una respuesta de Ac adecuada, indican una función de células T *helper* intacta.

La función de los linfocitos T puede medirse directamente con pruebas cutáneas de hipersensibilidad retardada, que dan origen a una reacción indurada a las 48 a 72 horas. Debe usarse una batería de Ag a los cuales la mayoría de los adultos y niños se han sensibilizado (ya sea en forma natural o por inmunización); los más utilizados son: tuberculina (PPD), *Tricophyton*, parotiditis, toxoide diftérico y tetánico. Una respuesta positiva a dos o más Ag, indica indemnidad de la inmunidad celular.

Ante la sospecha de aplasia o hipoplasia tímica en el niño o de timoma en el adulto, deben efectuarse estudios de imágenes del mediastino.

Complemento. Las determinaciones del complemento hemolítico total y de sus diferentes componentes, especialmente C3 y C4, son las de mayor utilidad.

Polimorfonucleares neutrófilos. La neutropenia es el déficit más frecuente y su pesquisa se realiza con el hemograma. Las alteraciones funcionales de los PMN pueden afectar cada una de las etapas de sus complejas funciones. En la práctica clínica, se cuenta con pruebas que evalúan la fagocitosis, quimiotaxis, actividad bactericida y el estallido respiratorio, pero estas deben solicitarse ante una sospecha clínica fundamentada.

Es esencial jerarquizar el estudio del paciente sospechoso de inmunodeficiencia, realizando solo los estudios necesarios para confirmar o descartar la sospecha diagnóstica basada en la historia y examen físico. La disponibilidad de estos exámenes es limitada, su interpretación puede ser difícil y su costo elevado. También, es importante considerar el costo emocional para el paciente y su familia ante la presunción de un síndrome de inmunodeficiencia, por lo que el estudio debe llevarse a cabo en forma precisa y ordenada (Tabla 27-4).

PARTE III

Anamnesis y examen físico

CAPÍTULO 28

Anamnesis próxima y remota

G. Chamorro

Aunque la medicina clínica tiende cada día a ser más científica, el recoger la anamnesis continúa siendo un arte que no termina nunca de perfeccionarse y que, además de conocimientos, requiere paciencia, tino, penetración psicológica y experiencia que debe ganarse cada día. Requiere, además, que el examinador esté familiarizado con las manifestaciones semiológicas de la mayoría de las enfermedades, y sea capaz de establecer una buena relación médico-paciente que le permita obtener el máximo de información útil de su entrevistado.

ANAMNESIS

La **anamnesis** (recuerdo) es la que requiere mayores conocimientos y experiencia de parte del médico, condiciones que por cierto, no reúne el alumno de medicina al iniciar sus estudios clínicos; pero no cabe duda que, con interés y dedicación, puede lograr durante el desarrollo de la semiología resultados bastantes satisfactorios para las necesidades de la práctica.

Interrogatorio. En la entrevista médica, el interrogatorio es el que permite recoger la anamnesis y construir la historia clínica (ver). Esta, reúne el conjunto de datos que el médico pudo obtener del paciente acerca de su enfermedad actual, sus antecedentes mórbidos y familiares, sus datos biográficos y su personalidad. Si el estado del paciente no permite un buen interrogatorio, el médico deberá interrogar a familiares, convivientes o amigos acerca de todo esto.

El **interrogatorio** persigue, fundamentalmente, dos objetivos:

1. Obtener información sobre qué aqueja al enfermo (**diagnóstico clínico**) y cómo es la persona enferma (**diagnóstico psicológico**).
2. Establecer una buena **relación médico-paciente** (ver p. 524) indispensable para lograr la colaboración del enfermo durante el examen y eventual manejo subsiguiente.

Además, aunque no constituye su objetivo y el médico no se lo proponga, el interrogatorio bien llevado resulta terapéutico, si por "bien llevado" entendemos que el interrogador ha sabido escuchar atentamente las cuitas del enfermo, ha demostrado genuino interés por resolver su problema y ha alentado en él, esperanzas de recuperación. Saber escuchar al enfermo, no dejarle dudas que uno entiende y se interesa por su problema, así como tener siempre una actitud optimista, son atributos esenciales de un buen clínico. El médico que logra adquirirlos, llega a constituirse él mismo en una nueva droga, que muchas veces resulta más importante para el paciente. Wilfred Trotter (1872-1939) en Gran Bretaña, August Francois Chomel (1788-1858) en Francia y Richard Siebeck (1883-1965) en Alemania, se señalan como ejemplos de grandes clínicos europeos con estas virtudes.

Recomendaciones generales para obtener la anamnesis

No pueden darse reglas rígidas para recoger la anamnesis; los enfermos son demasiado diferentes uno de otro y es función del médico saber adaptarse al paciente y no a la inversa. Pero siempre es conveniente atenerse a ciertas recomendaciones generales que ayudan a ganarse la confianza del paciente desde el comienzo y, así, obtener toda la información necesaria. A esto contribuyen, desde luego, la afabilidad y el trato deferente, preocuparse de que el paciente esté confortable, demostrar sincero interés en él y sus problemas, prestando debida atención a lo que dice, sin demostrar jamás apuro o aburrimiento. Todo esto, dentro de cierta formalidad profesional que no conviene descuidar.

Hay que tener presente que recoger una historia clínica tiene algo de reportaje y de investigación policial. La clave está, justamente, en quitarle todo lo impertinente e inquisitivo que habitualmente tienen estos interrogatorios, recurriendo no solo al trato deferente, sino también estimulando el relato espontáneo del paciente. Oír el modo en que se expresa el enfermo nos informará de su grado de instrucción, inteligencia, temperamento, objetividad y –lo más importante– sobre la confiabilidad de su relato. Debe entenderse bien, que el interrogador no debe dedicarse solo a escuchar una serie de datos irrelevantes, ni tampoco transformarse en un fiscal acusador que acose al paciente con preguntas. El arte del médico está justamente en saber situarse donde mejor se logren los objetivos ya señalados, sin perder la confianza del paciente.

Después que se considere agotado el relato espontáneo, o después de tener una orientación diagnóstica, se procede a las preguntas pertinentes, iniciándolas con preguntas abiertas, para luego ir haciéndolas cada vez más dirigidas; estas son en general las de mayor rendimiento, pero exigen a su vez mayor experiencia del clínico, ya que están destinadas a completar o a precisar datos, como también a confirmar o rechazar hipótesis.

Hay que cuidar de no sugerir nunca la respuesta, porque el enfermo puede dejarse llevar por la sugerencia solo para agradar al médico. Del mismo modo, el lenguaje usado en el interrogatorio debe ser claro y directo, evitando eufemismos. Así y todo, en algunos campesinos analfabetos puede ser necesario usar un lenguaje elemental y aun, a veces, recurrir al folclore (ej.: lipiria, incordio, compañón, "las partes", colitis, prendimiento, pasmo).

Recoger una historia clínica y redactar una historia clínica son dos procesos muy diferentes. Al recogerla, el médico debe adaptarse al orden que resulte más natural y cómodo para el paciente, lo que resultará más productivo para el interrogador. En cambio, al redactarla para confeccionar el documento oficial, los datos obtenidos deberán ser ordenados cronológicamente según las pautas oficiales sobre anamnesis, jerarquizados, destacando lo importante sobre lo secundario; sintetizados, despojándolos de todo lo superfluo o irrelevante; y, finalmente, redactados en términos médicos y en el estilo más preciso y coherente que se pueda. Excepcionalmente, podría aceptarse una breve cita textual del paciente, solo cuando esta ilustre el problema clínico mejor que el lenguaje científico.

HISTORIA CLÍNICA

Dada la importancia de la anamnesis para el diagnóstico, la historia clínica debiera ser de la mejor calidad posible. Desgraciadamente, en este asunto es donde más se peca, tal vez, por no tener claro las condiciones que debe reunir una buena historia clínica.

Condiciones para recoger una buena historia clínica. Desde luego, una buena historia clínica no tiene por qué ser extensa y, mucho menos, aburrida. Pero sí, debe:

- Contener solamente datos confiables.
- No omitir ninguna información útil.
- Ser concisa, o sea, libre de datos superfluos.
- Ser objetiva, dejando bien establecidos los hechos y evitando las interpretaciones personales del que los recoge.

Así, cualquiera que lea la historia clínica podrá formarse una opinión adecuada sobre el caso.

La historia clínica (Tabla 28-1) comienza con los datos que identifican al paciente: nombre, sexo, edad, profesión u oficio, lugar de procedencia, etc. Algunos de estos datos pueden ser muy importantes o decisivos para la formulación de la hipótesis diagnóstica y, por eso, los buenos clínicos se apoyan mucho en ellos.

Por ejemplo, hay afecciones que se presentan de preferencia en un determinado sexo, como es el caso de la colelitiasis, anemia ferropriva, lupus eritematoso generalizado, artritis reumatoide, esclerosis sistémica progresiva, enfermedad de Bassedow y la de Cushing que, predominan francamente en mujeres; mientras la periarteritis nodosa, la espondilitis anquilosante, el síndrome de Reiter, la hemocromatosis, el Hodgkin y la enfermedad coronaria son más frecuentes en el varón.

Tabla 28-1. Estructura de una historia clínica

1. **Datos generales**
   - Nombre, sexo, edad, profesión u oficio, lugar de procedencia, raza
2. **Anamnesis próxima o enfermedad actual**
   - Molestia principal
   - Fecha de comienzo
   - Forma de comienzo
   - Causa desencadenante
   - Síntomas asociados
   - Tratamientos recibidos
   - Repercusiones de la enfermedad sobre actividad cotidiana
   - Apetito, ánimo, características del dormir, evolución del peso
   - Idea del paciente sobre su enfermedad
3. **Anamnesis remota**
   - Enfermedades anteriores
   - Antecedentes venéreos y ginecoobstétricos
   - Historia familiar
   - Historia personal y social
4. **Revisión de síntomas por sistemas o aparatos**

También puede orientar la edad. Hay afecciones que predominan en adolescentes y adultos jóvenes, como la fiebre reumática, la tuberculosis, la tifoidea o la mononucleosis infecciosa; mientras otras, como el cáncer, la ateroesclerosis coronaria y cerebral, o la limitación crónica del flujo aéreo o enfermedad bronquial obstructiva crónica (EBOC), predominan en el individuo adulto.

En cuanto a la profesión, podemos mencionar la silicosis, que afecta especialmente a mineros; la intoxicación plúmbica, a los que trabajan en baterías o azarcón; la anemia aplástica, a los que trabajan con benzol o sus derivados.

El lugar de procedencia puede inclinar también a pensar en ciertas patologías, como la brucelosis, que en Chile se presenta de preferencia en el Cajón del Maipo en la zona metropolitana y en Magallanes en el extremo sur; la enfermedad de Chagas que se observa de preferencia desde el norte grande hacia el sur, pero sin sobrepasar la zona de Colchagua; la hidatidosis, que se observa con más frecuencia en pacientes procedentes de Ñuble al sur. En los diversos países esto diferirá según sus características epidemiológicas.

La raza es un factor que tiene en otros países mucho mayor importancia que en el nuestro; baste señalar que los enfermos de raza negra en los EE.UU. hacen una evolución mucho más grave cuando son afectados por hipertensión arterial, SIDA u otros cuadros; del mismo modo, la raza judía es más propensa a ciertas afecciones como la enfermedad de Leo Buerger, la enfermedad de Crohn y otras.

ANAMNESIS PRÓXIMA O ENFERMEDAD ACTUAL

Para incitar el relato espontáneo del enfermo es necesario, casi siempre, comenzar con alguna pregunta que lo estimule: ¿Qué le ha pasado?, ¿Por qué vino a consultar? Generalmente, el enfermo contesta refiriéndose a su molestia principal. Pero, si esta no aparece clara, puede preguntársela en forma directa: ¿Qué es lo que más le molesta? Y cuando el enfermo la precisa, se le pide a continuación que se explaye, sobre todo lo que con la molestia principal se relacione. El médico debe escuchar con atención el relato de su enfermo y evitar la locuacidad: el paciente debe hablar más que el médico.

Muchos tratadistas consignan la **molestia principal** antes de iniciar la enfermedad actual. Sea antes o iniciando la enfermedad actual, la molestia principal debe limitarse a consignar escuetamente el síntoma predominante (dolor epigástrico, sensación febril precedida de escalofríos, tos con expectoración, etc.). Precisar la molestia principal o motivo de consulta es muy importante, en tanto en torno a este el médico inicia y desarrolla el proceso de razonamiento diagnóstico y el diagnóstico diferencial. Puede ocurrir que dos enfermedades diferentes estén cursando paralelamente y, por consiguiente, podrían admitirse en ese caso hasta dos molestias principales. Generalmente, el relato espontáneo del enfermo resulta incompleto e inadecuado; pero es importante formarse a través de él una idea general del problema y completar después los datos que faltan.

Hay que estar atento a registrar no solo los hechos, sino también las reacciones emocionales y las interpretaciones del paciente sobre el tema; así descubriremos hechos importantes que el paciente tiende a minimizar, mientras magnifica otros que son irrelevantes.

Cuando el enfermo llega a un punto en que se detiene, debe volver a estimulársele con expresiones como: ¡claro!, ¿y entonces?, o repitiendo las últimas palabras que ha dicho o, simplemente, guardando tenso silencio en espera de lo que puede agregar. Naturalmente, mientras a algunos enfermos es necesario estimularlos a contar, a otros hay que frenarlos o encauzarlos para que no divaguen.

Ya dijimos que, cuando el relato espontáneo del enfermo se considere agotado, debe recurrirse a preguntas cada vez más dirigidas, destinadas a completar la información y a confirmar o descartar las hipótesis diagnósticas que vayan surgiendo.

Si no se ha precisado antes, en esta etapa debe quedar precisado el cuándo, el cómo y el porqué del comienzo.

El "**cuándo**" o fecha del comienzo es fácil precisarlo en cuadros agudos o recientes; no así en los procesos antiguos, en que se debe confiar en un dato aproximado, pero que ilustrará sobre el tiempo de evolución que lleva la enfermedad.

El "**cómo**" o forma de comienzo, puede a veces ser decisivo en el diagnóstico. Muchos cuadros comienzan en forma insidiosa o paulatina como el cáncer, la diabetes o la insuficiencia cardíaca corriente, mientras otros comienzan en forma brusca o rápidamente progresiva, como el infarto del miocardio o la faringitis estreptocócica. Entre los cuadros agudos, hay algunos de comienzo súbito o instantáneo, en que el cuadro presenta máxima intensidad desde la iniciación; esta forma de comienzo es característica de afecciones como las crisis de taquicardia paroxística, el aneurisma disecante de la aorta, el neumotórax espontáneo y, en general, la rotura de vísceras huecas o de vasos (ver *Dolor*, p. 27).

El "**porqué**" se refiere a la eventual causa desencadenante de la enfermedad. Esta puede ser un esfuerzo desproporcionado, en caso de una insuficiencia cardíaca; un enfriamiento, en caso de neumonía; o una comida grasa, en caso de un cólico biliar. Desgraciadamente, a menudo la causa desencadenante no se hace aparente, lo que deberá también consignarse.

Después habrá que considerar los diversos **síntomas asociados** en orden cronológico, haciendo de cada uno de estos un análisis acabado; los diversos **tratamientos** recibidos (dosis diarias, duración y efectos obtenidos); **la repercusión de la enfermedad** sobre la actividad ordinaria y el estado general y, finalmente, la idea que el paciente tiene de su propia enfermedad (cuadro autoplástico), que debe ser tenido muy en cuenta para el manejo ulterior del enfermo. Algunos enfermos tienen interpretaciones etiopatogénicas muy arraigadas (aunque muy erradas) sobre su enfermedad. El médico no debe cometer el descriterio de comenzar por combatirlas, porque lo más probable es que fracase, haciendo un daño tal vez irreparable a la relación médico-paciente.

ANAMNESIS REMOTA

Enfermedades anteriores. Deben consignarse aquí, por orden cronológico, todas las enfermedades, accidentes, hospitalizaciones e intervenciones quirúrgicas que el paciente haya padecido. Es importante tratar de confirmar, a través del interrogatorio, la verosimilitud de los diagnósticos señalados, como también su gravedad, tratamiento y eventuales secuelas.

Entre las enfermedades anteriores ha sido tradicional dejar expresa constancia de los antecedentes venéreos, en el caso de los hombres (blenorragia, sífilis, chancro blando, linfogranuloma venéreo o serología (+) y, de los antecedentes ginecoobstétricos, en el caso de las mujeres (menarquia, características de los ciclos menstruales, embarazos, partos, abortos, leucorrea o contraceptivos). Especial énfasis debe ponerse en las enfermedades que puedan tener relación con la enfermedad actual.

Historia familiar. Muchos de los progresos médicos de los últimos decenios tienen relación con la genética. De ahí que la historia familiar pueda ser reveladora, al demostrar que hay ciertas enfermedades que se repiten en la familia. Es indispensable preguntar por la salud de los padres y, si están muertos, de qué afección y a qué edad murieron. Lo mismo para los abuelos, tíos y hermanos.

Entre las enfermedades que se repiten en los familiares están la diabetes, la hipertensión, la enfermedad coronaria, la gota, los cuadros alérgicos y los trastornos mentales. Hoy tiene menos importancia que antes el antecedente de tuberculosis en la familia; pero, por cierto, que debe investigarse, sobre todo si la enfermedad actual sugiere alguna relación con TBC.

Historia personal y social. Si se considera que la mayoría de los enfermos presenta molestias psicógenas, sea como única causa de consulta o bien como componente asociado, se comprenderá la importancia de la historia personal y social. Sin embargo, a menudo se la descuida.

Hay que describir cómo está constituido el grupo familiar y el rol que dentro de él juega el paciente, el trabajo que desempeña, los deportes que practica, sus hábitos y entretenciones.

Hay que detallar en qué consiste el trabajo o actividad laboral y su intensidad, teniendo presente que puede ser causa de trastornos. Así por ejemplo, en nuestro medio como ya lo señalamos, la mayoría de las intoxicaciones plúmbicas se observan entre los que trabajan en fábricas de baterías o en la industria del azarcón. El trabajo en minas y en la molienda de vidrio, expone a silicosis. Los que trabajan con derivados del benzol están expuestos a hacer anemia aplástica, etcétera.

Entre los hábitos deberá consignarse el número de cigarrillos que fuma por día; la calidad y cantidad de bebidas alcohólicas que ingiere y con qué frecuencia. Lo mismo para otras toxicomanías si las hubiera (marihuana, cocaína, LSD, analgésicos, tranquilizantes, hipnóticos, etc.).

Especial tacto y cuidado debe ponerse en descubrir los **problemas psicológicos** que pueda tener el paciente en el hogar, en su trabajo o fuera de él. Esto no es siempre fácil y debe recurrirse, muchas veces, a preguntas indirectas (¿dónde se fatiga más: en su trabajo o en su casa? ¿los niños le irritan los nervios?, ¿cómo se lleva con su cónyuge?). El hecho de haber cambiado muchas veces de empleo, ya sugiere la existencia de problemas psicológicos. Muchas veces, esta parte de la investigación es la que permite aclarar la etiología de muchos trastornos (ver *Síntomas funcionales*, p. 215).

Revisión por sistemas o aparatos

Debe reservarse para el fin del interrogatorio, terminando con ella la historia clínica. La revisión por aparatos o sistemas sirve para verificar que no se ha omitido ningún dato o antecedente de valor. Incluye síntomas antiguos y, también, aquellos actuales que no se consideran parte de la enfermedad actual. Aquellos síntomas que ya han sido registrados en la anamnesis próxima o remota, no deben figurar de nuevo aquí; pero los nuevos que se obtengan deben ser analizados y, su posible relación con enfermedades actuales o pasadas, debe ser clarificada. La ausencia de síntomas cuya presencia sea lógico esperar, también, debe ser consignada.

Al hacer esta encuesta nos encontramos a veces con individuos que responden afirmativamente la mayoría de las preguntas, en circunstancias que su estado general es floreciente; esto se ve en temperamentos hipocondríacos. Por otro lado, hay individuos que no mencionan o restan importancia a alteraciones que son significativas.

Si no se ha hecho antes, conviene comenzar esta encuesta preguntando por síntomas generales, como: ánimo, energía, apetito, variaciones del peso, del sueño, del carácter, continuando después con los diversos sistemas en forma ordenada para que no se escape ningún detalle o enfermedad que el paciente haya podido tener.

Los síntomas a investigar en cada sistema son los siguientes:

Piel. Alteraciones del color; petequias y equimosis; erupciones cutáneas y prurito; y alteraciones de los fanéreos.

Sistema hematopoyético. Sangramientos espontáneos; anemia y transfusiones (reacciones transfusionales); y adenopatías dolorosas o supuradas.

Segmentos corporales:

- Cabeza: cefalea, jaqueca, mareos y vértigos.
  - Ojos: ambliopía, amaurosis, diplopía, escotomas y dolor, inyección conjuntival, epífora, secreción purulenta, edema palpebral.
  - Oídos: otalgia, secreción, sordera, *tinnitus* y acúfenos.
  - Nariz: epistaxis, rinorrea y obstrucción nasal.
  - Boca, faringe y laringe: gingivorragia, infecciones dentarias, lengua dolorosa, odinofagia y disfonía.
- Cuello: dolor, rigidez y aumento del tiroides.
- Tórax: dolores y herpes zóster.
- Mamas: masas, dolor y secreción por el pezón (galactorrea, sangre, pus).

Aparato respiratorio. Tos, expectoración, hemoptisis, sibilancias y dolor pleural.

Aparato cardiovascular. Disnea de esfuerzo, ortopnea, disnea paroxística nocturna, angor pectoris, palpitaciones, hipertensión arterial, soplos, claudicación intermitente, várices y edema declive.

Abdomen. Dolor, distensión abdominal y hernias.

Aparato gastrointestinal. Apetito, náuseas, vómitos, hematemesis, disfagia, pirosis, regurgitaciones, sialorrea, constipación, diarrea, melena, hemorroides e ictericia.

Aparato genitourinario. Poliuria, nicturia, polaquiuria, disuria, urgencia miccional, incontinencia, enuresis, retención; alteraciones del chorro urinario, hematuria, cálculos y edema generalizado.

- En el hombre: secreción uretral, lesiones del pene, dolor y aumento de volumen testicular, serología (+).
- En la mujer: alteraciones menstruales, leucorrea, prurito, dispareunia, frigidez; bartolinitis, serología (+).

Sistema musculoesquelético. Dolores en extremidades, espalda o cuello, artralgia, fluxiones y crepitaciones articulares, y rigidez.

Sistema nervioso. Debilidad, paresias, parálisis, parestesias, mareos, vértigos, síncope, convulsiones, temblor, ataxia, disartria y atrofia muscular.

Sistema endocrino. Bocio, temblor fino, sudación, intolerancia al frío o al calor, cambio de voz, sequedad de la piel, polifagia, poliuria y polidipsia, deformación de la silueta, aumento en el número de zapatos o guantes, y cambios en la distribución pilosa.

Estatus psicológico. Nerviosidad, irritabilidad, insomnio, fobias, depresión, obsesiones, manías; amnesia, y alteraciones de la libido y del orgasmo.

Deficiencias en la obtención de la anamnesis

La calidad de la anamnesis puede deteriorarse por fallas del paciente o del médico:

- Del enfermo:
  - Olvido de datos importantes.
  - Deformación de los hechos, sea por ideas preconcebidas o por temor a ser hospitalizado o sometido a exámenes u operaciones.
  - Tergiversación intencionada, para conseguir licencia, jubilación o invalidez.
- Del médico: aquí las deficiencias derivan, generalmente, de:
  - Apresuramiento (¿presión asistencial?).
  - Locuacidad.
  - Desinterés (¿falta de vocación?).
  - Falta de conocimientos.

Mientras las deficiencias derivadas del enfermo deben tenerse presente para no errar, debemos hacer todo lo posible por corregir las que atañen al médico porque se consideran inexcusables, ya que de ellas puede derivar mucho daño.

Errores frecuentes

La revisión o auditoría de historias clínicas revela errores que se repiten con demasiada frecuencia, como:

- Descuido en precisar el comienzo, tanto en lo referente a fecha, forma de comienzo y factores desencadenantes.
- Incompleto análisis de cada síntoma, especialmente en lo que respecta a intensidad y frecuencia.
- Falta de dinámica en el relato de la enfermedad.
- Imprecisión en los tratamientos recibidos (dosis-duración-resultados).
- Descuido en recoger la historia familiar y personal.
- Omisión de la revisión por sistemas.
- No consignar la ausencia de síntomas que era dable de esperar en el caso del enfermo.

Conviene tener presente estas deficiencias para corregirlas y mejorar así la calidad de las fichas clínicas y, por ende, la calidad de la medicina que practicamos.

CAPÍTULO 29

Examen físico

INTRODUCCIÓN GENERAL

G. Chamorro

Idealmente, el examen físico debe ser precedido y orientado por la anamnesis. Esta, junto con aportar información esencial para el diagnóstico, orienta además sobre el área o región del organismo en la cual el examinador debe poner especial énfasis. Además, la relación médico-paciente establecida durante el interrogatorio va a facilitar el examen físico subsiguiente.

Para que el examen físico sea provechoso, debe ser metódico y cuidadoso. Es bueno habituarse a un orden: primero el examen objetivo general y, luego, el examen segmentario, para evitar omisiones graves. Sin embargo, cuando la ansiedad del paciente lo haga aconsejable, podrá iniciarse por el órgano o región que a él más inquieta; pero siempre deberá, después, completarse siguiendo un orden preestablecido.

El examen físico permite:

- Completar el estudio clínico del paciente, iniciado ya por el interrogatorio.
- Descubrir alteraciones que el paciente ignoraba presentar, como fiebre, hipertensión, soplos cardíacos, esplenomegalia, etcétera.
- Afianzar la acción terapéutica, iniciada ya con la anamnesis, la que no es despreciable.

Además, resulta irreemplazable cuando, por alguna razón, como confusión mental, coma, afasia, negativismo o fraude, no se puede contar con una anamnesis confiable.

Como el examen físico investiga signos, permite aportar hechos sólidos a la formulación del diagnóstico. Ahora, su valor aumenta cuando confirma una hipótesis sugerida por la anamnesis.

PROCEDIMIENTOS BÁSICOS DEL EXAMEN FÍSICO

Para practicar un examen físico satisfactorio es necesario aprender a usar bien la vista, el tacto, el oído, el olfato y a coordinar e interpretar bien los hallazgos obtenidos a través de estos sentidos. De aquí nacen los cuatro procedimientos básicos del examen físico: **inspección**, **palpación**, **percusión** y **auscultación** (Tabla 29-1), a los que podría agregarse la **olfación**, la cual, cuando no está embotada por sinusitis o abuso de cigarrillo, es bastante útil en el diagnóstico precoz de algunos procesos, como quetoacidosis diabética (aliento acetónico), como hepático (aliento rancio o *fetor hepaticus*), coma urémico (aliento amoniacal), ocena, etcétera.

Tabla 29-1. Procedimientos básicos del examen físico

Inspección	Global Segmentaria
Palpación	(Dolor; resistencia o rigidez muscular; vísceras; tumores; turgor y humedad de la piel; temperatura local; edema; pulsaciones; frémitos, crepitaciones, etc.).
Percusión	Sonoridad normal Matidez Timpanismo
Auscultación	Mediata Inmediata (estetoscopio) (Ruidos pulmonares normales y agregados; ruidos cardíacos normales y alterados; soplos cardíacos; soplos arteriales; ruidos intestinales, etc.)
Olfación	Aliento (Acetónico, rancio, amoniacal, ocena, etc.).

El rendimiento de los cuatro procedimientos básicos no es igual en las diferentes regiones del organismo: mientras los cuatro se complementan bien y resultan muy útiles en el examen de tórax y del abdomen, en el examen de las extremidades la percusión resulta inútil y, la auscultación, ayuda solo en caso de fístula arteriovenosa de esas regiones (**soplo en maquinaria**); aquí, las que más aportan son la inspección y la palpación.

El hallazgo de un nuevo signo puede sugerir una nueva hipótesis diagnóstica y hacer buscar intencionadamente otros nuevos signos. Por eso, uno debe tener la flexibilidad suficiente

para modificar el orden del examen cuando se presenten circunstancias como estas. Esto, le da un carácter más dinámico al examen físico y lo hace más operativo.

Preparación para examinar. Es necesario tomar algunas providencias que parecen fútiles al enumerarlas pero que son indispensables para mejorar los resultados, como (Tabla 29-2):

- La temperatura de la habitación, de las manos del examinador y de los instrumentos que este utilice, debe ser agradable para evitar contracturas o temblor.
- La iluminación debe ser adecuada, de preferencia proyectada sobre la zona pertinente; en otros casos, puede ser más útil la proyección tangencial (pulso yugular, latidos precordiales).
- La posición del paciente y del examinador debe adecuarse a la zona u órgano a explorar, debiendo cuidarse que ambos estén confortables
- Guardando la debida consideración y delicadeza con que debe tratarse al paciente para iniciar el examen, es aconsejable descubrir solo la región pertinente a menos que el paciente opte espontáneamente por desnudarse.

Tabla 29-2. Preparación y condiciones para el examen físico

Temperatura de la habitación confortable
Iluminación adecuada de la habitación
Temperatura de las manos del examinador grata
Posición cómoda del examinador
Posición cómoda del paciente
Zona a examinar descubierta
Resguardo del pudor

Inspección

Comienza desde el momento en que el examinador mira por primera vez al paciente. Cada detalle observado puede ser significativo: la forma como camina, la posición que adopta en la cama, la expresión de la fisonomía, los gestos o tics, su contextura, el color de la piel, sus manos, los latidos del cuello, etc. Esta observación debe continuarse durante el interrogatorio en forma discreta o disimulada, para no zaherir al paciente. Todo esto se refiere a la inspección global e inicial del paciente, la que no requiere mayor preparación; pero cuando se pasa a la inspección de cada zona en particular, ya no basta una simple mirada; la inspección aquí implica observar en forma minuciosa y detallada una zona ampliamente expuesta y bien iluminada, de preferencia con luz de día. Sin embargo, en la inspección de ciertas zonas como faringe, tímpano, fondo de ojo, recto o vagina, el examinador puede ayudarse de linterna, otoscopio, oftalmoscopio o espéculo, según sea el caso.

Palpación

Permite verificar y complementar los hallazgos de la inspección y, además, buscar resistencia o rigidez muscular; tamaño, forma, consistencia y sensibilidad de vísceras o tumores; alteraciones del turgor o humedad de la piel; variaciones de la temperatura local; edema, pulsaciones, vibraciones o frémitos, crepitaciones, etcétera.

El ideal es palpar con los pulpejos y la superficie palmar de los dedos y con la presión mínima que permita obtener la información buscada (**palpación superficial**). Así, se evita embotar la sensibilidad de los pulpejos y molestar innecesariamente al enfermo en caso de zonas muy sensibles; por esto, es aconsejable comenzar el examen por las zonas alejadas del dolor. También, es indispensable cuidar de temperar adecuadamente las manos antes de palpar para no provocar contracturas reflejas en el paciente.

En la búsqueda de masas profundas del abdomen, es necesario ejercer mayor presión al palpar (**palpación profunda**). En estos casos, se puede presionar la mano que palpa con la otra, para no embotar la sensibilidad de la primera.

En caso de ascitis, puede ser difícil palpar el hígado aunque esté aumentado de tamaño. Se puede recurrir, entonces, a un tipo especial de palpación (*ballottement* o signo del témpano) en que se empuja bruscamente la pared abdominal para que la masa rebote. Otras formas de palpación se verán con más detalle en el examen del abdomen (ver p. 434).

Percusión

La primera que se usó en clínica fue la **percusión inmediata** (Auenbrugger, 1761), que consiste en golpear directamente la zona pertinente con los últimos cuatro pulpejos de la mano agrupados. Aunque ya casi abandonada, esta técnica permite descartar o pesquisar rápidamente la presencia de hipersonoridad, derrame pleural o condensación pulmonar groseros.

En la práctica corriente fue desplazada por la **percusión mediata** (Piorry, 1828), que es la que se usa hasta hoy día y consiste en aplicar el dedo índice o medio de la mano izquierda (**dedo plexímetro**) firmemente adosado a la piel, mientras se golpea suavemente sobre él con el dedo medio derecho (**percutiente**) (Figura 29-1). Las vibraciones así producidas, que son audibles y también palpables, varían según la naturaleza de la estructura percutida, pudiendo producir diversos ruidos, los que pueden diferenciarse fundamentalmente en: matidez,

Figura 29-1. Percusión dígito-digital (percusión mediata, que muestra el dedo plexímetro y el dedo percutiente).

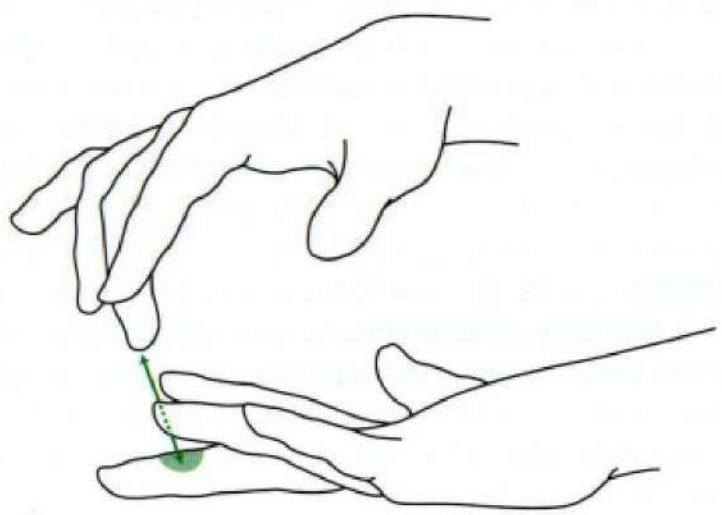

Figura 29-2. Percusión torácica en el plano anterior. CI = Sonoridad pulmonar (sonido claro pulmonar). **M** = Sonido mate o matidez. **T** = Sonido timpánico o timpanismo. **B** = Percusión torácica en el plano posterior. **CI** = Sonoridad pulmonar (**CI2** sonoridad franca y **C11** sonoridad menos acentuada). **M** = Sonido mate.

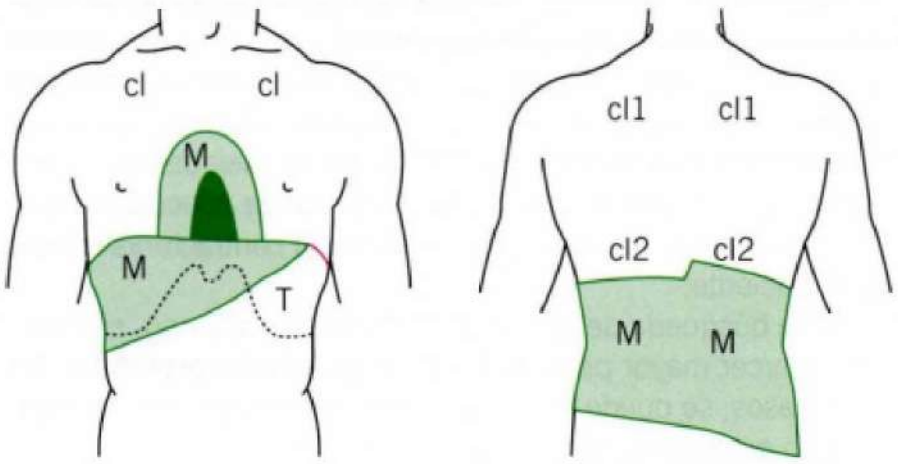

Tabla 29-3. Características de los ruidos inducidos por percusión en áreas con y sin contenido de aire

	Tono/ altura (cps)	Intensidad (++++)	Duración	Calidad o carácter
Matidez hídrica	190 o +			
MATIDEZ	140-190	+	Breve	Seco
Submatidez				
SONORIDAD	100-128	++	Mediana	Vibrante
Hipersonoridad	70- 90			
TIMPANISMO	(180-360)	±++	Prolongada	Musical

sonoridad y timpanismo (Figura 29-2), a los cuales puede agregarse algunos matices como: matidez hídrica, submatidez e hipersonoridad (Tabla 29-3). **La ortopercusión digital de Plesch**, es una maniobra de uso excepcional; se emplea para demarcar zonas de reducida y limitada extensión en las que a veces es difícil colocar el dedo plexímetro extendido, como, por ejemplo, en la región supraclavicular (Figuras 29-3 y 29-4).

La experiencia permite apreciar fácilmente a través del dedo plexímetro la vibración que se produce al percutir áreas que contienen aire (**sonoridad o resonancia**), en contraste con la sensación de resistencia que se advierte al percutir un gran derrame pleural o masas musculares (**matidez**), lo que permite distinguir matidez de sonoridad, aun cuando el ruido ambiental impida oír bien. Ahora, los ruidos inducidos por la percusión son manifestaciones de un fenómeno acústico y, por lo tanto, deben ser definidos considerando su tonalidad o altura (función del número de vibraciones por segundo), intensidad (magnitud de las oscilaciones), duración (agotamiento rápido o lento de las vibraciones inducidas) y su calidad o carácter (seco, vibrante o musical) (Tabla 29-3 y Figura 29-5).

Figura 29-3. Técnica de percusión mediata aplicada en el tórax.



Figura 29-4. Ortopercusión de Plesch.

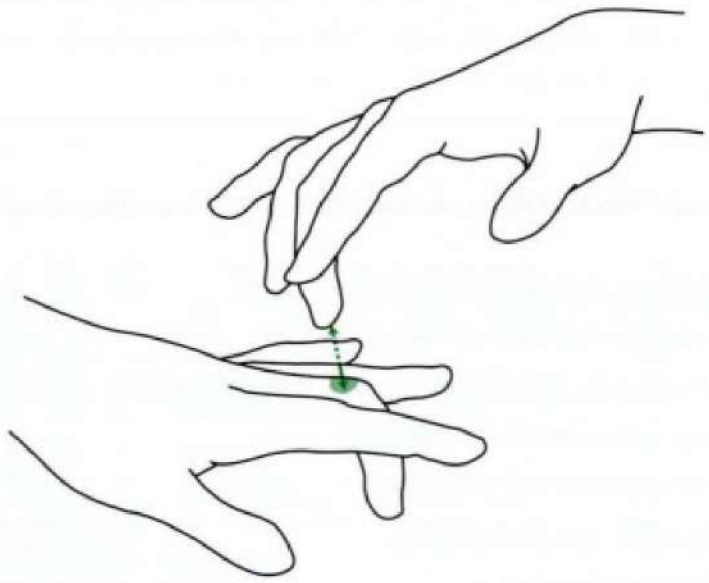

El estudiante debe aprender a reconocer estas diferentes características en los ruidos inducidos por la percusión, para lo cual es aconsejable que practique diariamente en sí mismo, percutiendo diferentes zonas en su organismo que ejemplifiquen los diferentes ruidos, como: región subclavicular (sonoridad); región hepática (matidez); **espacio de Traube** o epigastrio (timpanismo) (Figura 29-2); y cara anterior del muslo (matidez acentuada o hídrica). No olvidar que la percusión debe ejecutarse con la intensidad mínima que produzca un sonido nítido y discriminatorio.

Auscultación

Después de Hipócrates (que describió la que hoy conocemos como "sucusión hipocrática"), a Laënnec se le considera el padre de la auscultación, ya que fue el primero en correlacionar los ruidos auscultables en el tórax con los hallazgos anatómicos *post mórtem*. Se dice que la idea del primer estetoscopio, que fue un cilindro de madera de un pie de longitud, le nació de observar el juego de unos niños que podían auscultar nítidamente en el extremo de un palo de madera los ruidos producidos al rascar con un alfiler el extremo opuesto.

En 1819, Laënnec introdujo el estetoscopio en clínica y muchos médicos europeos confiaron en que este instrumento

Figura 29-5. A: la intensidad de un sonido se relaciona con la amplitud de las ondas sonoras, y el tono (o altura) con la longitud de onda (número de vibraciones por segundo), respectivamente. B: sonido débil y sonido fuerte. C: sonido agudo y sonido grave.

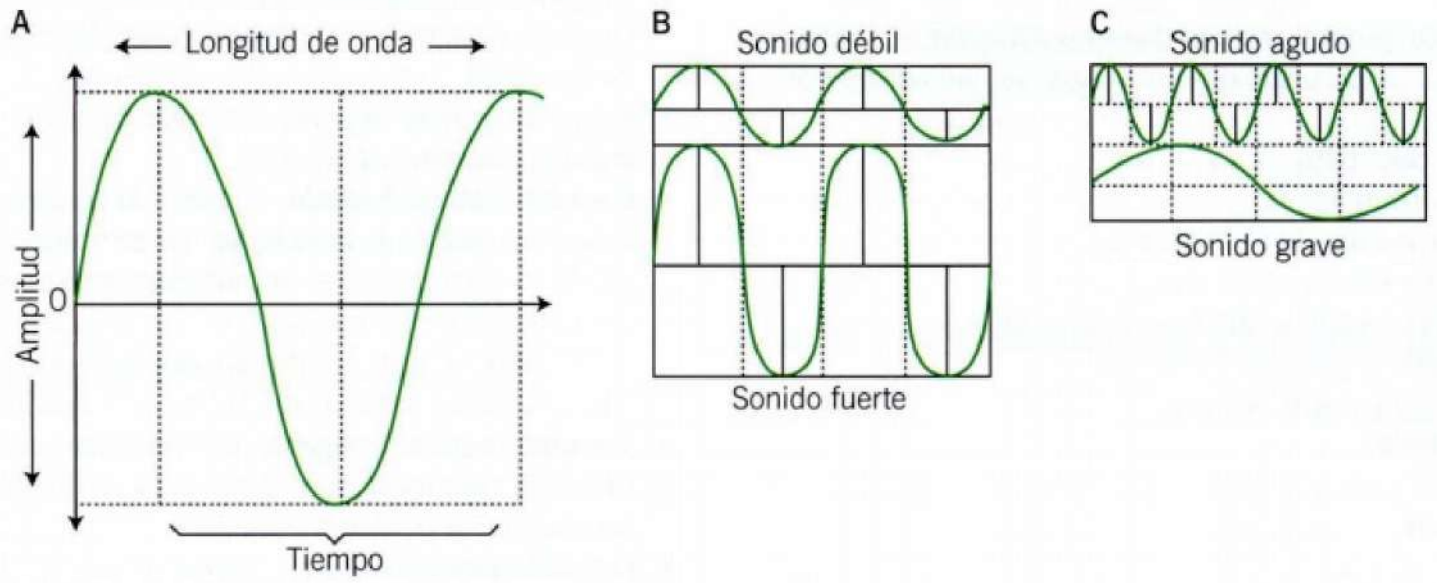

solucionaría la mayoría de sus problemas diagnósticos. Fue Addison (el gran clínico inglés que en 1855 describiera la anemia perniciosa y la insuficiencia suprarrenal crónica) el primero en señalarles su error, escribiendo al respecto: "Los que consideran este instrumento como omnipotente, tienden a descuidar o desdeñar el interrogatorio minucioso, que ningún buen médico jamás deja de hacer. Convierten así un instrumento útil, en algo que, en sus manos al menos, se demuestra como un sustituto imperfecto y engañoso". Esto, que Addison publicó en 1846, tiene aún plena vigencia y podría aplicarse a los entusiasmos desmedidos que despiertan algunas técnicas nuevas que van introduciéndose en clínica. Fue así como, al entusiasmo de los primeros años siguió paulatinamente un período de desencanto por el estetoscopio, que lo dejó confinado preferentemente a la obstetricia.

Estetoscopio. Hasta alrededor de 1930, en nuestro medio se enseñó y practicó la auscultación aplicando el pabellón auricular sobre la pared del enfermo, la que se cubría previamente con un lienzo blando (el **escuche** que todos los internistas de la época llevaban en el bolsillo de sus delantales). Actualmente, todavía en muchas casas se ofrece al médico una toalla o algo similar para auscultar con ella. La tela debe ser de algodón o hilo y nunca de seda u otro tejido que pueda generar ruidos. Debe realizarse la suficiente presión para que el pabellón de la oreja se adapte en todo su contorno formando una cavidad cerrada. Algunos años después, los estetoscopios biauriculares comenzaron a divulgarse y su calidad fue mejorando paulatinamente, en especial después de las investigaciones de Rappaport y Sprague (1915), que estudiaron las leyes físicas que gobiernan la auscultación. Así su uso se ha hecho indispensable y no se concibe hoy una buena auscultación sin: a) un buen estetoscopio, a lo cual habría que agregar; b) ámbito silencioso, sin ruidos que perturben la audición; y c) capacidad de concentrarse en el análisis de cada elemento que se está explorando (1er o 2do ruido, sístole o diástole, inspiración o espiración, etc.).

Por buen estetoscopio entendemos uno biauricular, sin filtraciones, con auriculares que ajusten bien al oído y que tenga incorporado campana y diafragma en el mismo aparato, de manera que puedan intercambiarse según sea necesario. El diafragma debe aplicarse firmemente sobre la piel; capta mejor y refuerza ligeramente los ruidos de tonalidad alta, como ruidos cardíacos, ruidos pulmonares, soplos de regurgitación y de expulsión, los *clicks* y los ruidos intestinales; en cambio, la campana debe aplicarse sin ejercer presión sobre la piel, para no ponerla tensa y transformarla en diafragma, cuidando de no dejar resquicios entre sus bordes y la piel; capta mejor los ruidos graves, como el soplo diastólico de la estenosis mitral, el 3er y 4to ruidos cardíacos y el murmullo vesicular (Figura 29-4).

El estetoscopio evita el contacto de la oreja con la piel del paciente y permite examinar regiones poco accesibles, como la axila o la región apexiana en decúbito lateral izquierdo.

La audición normal abarca de 16 - 16.000 cps, con mayor sensibilidad alrededor de 2.000 cps; sin embargo, el oído humano oye pocos ruidos por debajo de 40 cps. Afortunadamente, la mayoría de los ruidos de importancia clínica tienen entre 40 y 500 ciclos.

Para practicar la auscultación de ruidos cardíacos, pulmonares o abdominales normales, puede auscultar su propio tórax o abdomen, eligiendo zonas que ejemplifiquen los diversos ruidos normales como:

- Regiones basales del pulmón (murmullo pulmonar o vesicular).
- Región traqueal o laríngea (ruido laringotraqueal).
- Tercer espacio intercostal izquierdo (1er y 2do ruidos cardíacos); comparar su intensidad relativa; observar cómo el 2do ruido se desdobla en la inspiración en sus dos componentes: aórtico (A2) y pulmonar (P2).
- Región mamilar izquierda o apexiana (1er y 2do ruidos cardíacos; observar que, normalmente, el segundo ruido es único en esta área, porque se ausculta solamente A2).
- Región periumbilical (ruidos intestinales normales).

EXAMEN FÍSICO GENERAL

G. Chamorro

El **examen físico general** incluye diversos rubros que, tradicionalmente en nuestros cursos de semiología, se han condensado en diez puntos:

1. Posición y decúbito.
2. Marcha o ambulación.
3. Facies y expresión de la fisonomía.
4. Conciencia y estado psíquico.
5. Constitución y estado nutritivo; peso y talla.
6. Piel, fanéreos y ganglios linfáticos.
7. Pulso arterial y pulso venoso.
8. Presión arterial.
9. Respiración.
10. Temperatura.

POSICIÓN Y DECÚBITO

Posición en pie (actitud o postura). Una persona normal se mantiene en pie, bien derecha, firme y sin oscilaciones del cuerpo, gracias a que cuenta con una buena tonicidad muscular y un sentido del equilibrio normal. La enfermedad puede alterar esta postura. Así, el dolor –fenómeno tan frecuente en patología– puede provocar contracturas o posiciones viciosas. Lo mismo ocurre con las alteraciones neurológicas, que pueden ocasionar posturas características, como por ejemplo:

- **Enfermedad de Parkinson:** determina una posición rígida, ligeramente encorvada, con los miembros superiores adosados al tronco y sacudidos por un temblor grosero de reposo.
- **Hemiplejía:** determina una postura asimétrica que induce a menudo al enfermo a apoyarse en un bastón, con el miembro superior del lado afectado en semiflexión y la mano empuñada contra el abdomen.
- **Paraplejía espástica:** se observan con muslos y rodillas bien apretados y los pies en posición equina.
- **Corea de Sydenham:** animado de movimientos continuos, incontrolables y desordenados, tanto de la cara (muecas) como de las extremidades y tronco.
- **Ataxia avanzada (cerebelosa o tabética):** en la ataxia (torpeza y pérdida de la coordinación de los movimientos) se observan piernas separadas y el cuerpo oscilante.

Posición en cama (o de decúbito). La posición en cama puede ser activa o pasiva, o bien, forzada. Habitualmente, el individuo normal adopta en cama una posición indiferente, pero activa, es decir, tiene la lucidez mental y fuerza para adoptar a posición que desee (decúbito activo). Para dormir, la mayoría prefiere el decúbito lateral, otros el supino y, los menos, el decúbito ventral o prono.

Desde el punto de vista semiológico, interesa poner énfasis en los decúbitos con significación patológica o diagnóstica. Entre ellos, se pueden señalar los decúbitos pasivos, como el del coma, en el que el sujeto está inconsciente, y el de la adinamia profunda, en que no tiene la fuerza para cambiar de posición.

Decúbitos forzados. De especial interés semiológico y diagnóstico son los decúbitos forzados, es decir, aquellos que el paciente se ve obligado a adoptar con el fin de buscar alivio de la dolencia que lo aqueja.

- **Ortopnea:** disnea de decúbito que obliga al paciente a adoptar la posición sentada para respirar mejor. Se observa, la mayoría de las veces, como manifestación de insuficiencia ventricular izquierda y, más rara vez, en crisis de asma bronquial o en grandes derrames pleurales.
- **Decúbito lateral forzado:** se observa en pleuritis exudativas recientes (sobre el lado sano los primeros días y sobre el afectado, después) y en las supuraciones pulmonares (sobre el lado enfermo, para evitar provocar la vómica (expectoración súbita de pus y material purulento que procede de una cavidad pulmonar), la que sofoca y angustia al enfermo.
- **Decúbito supino obligado:** generalmente, con rodillas ligeramente flectadas para inmovilizar el abdomen, como se observa en la peritonitis aguda.
- **Decúbito prono electivo:** alivia los dolores de la úlcera péptica penetrante o del páncreas y, también, los provocados por retroversión uterina.
- **Posición en gatillo:** es una forma de decúbito lateral con las piernas flectadas sobre el abdomen y la cabeza hiperextendida, como se observa en las meningitis agudas.
- **Opistótonos:** el enfermo se apoya solo en la región occipital y en los talones, describiendo el resto del cuerpo un arco de concavidad inferior debido a contractura de los músculos dorsales (Figura 29-6). En el emprostótonos, el arco es de concavidad ventral y, en el pleurostótonos, de concavidad lateral. Todas estas posiciones son características del tétanos.

Figura 29-6. Opistótonos.

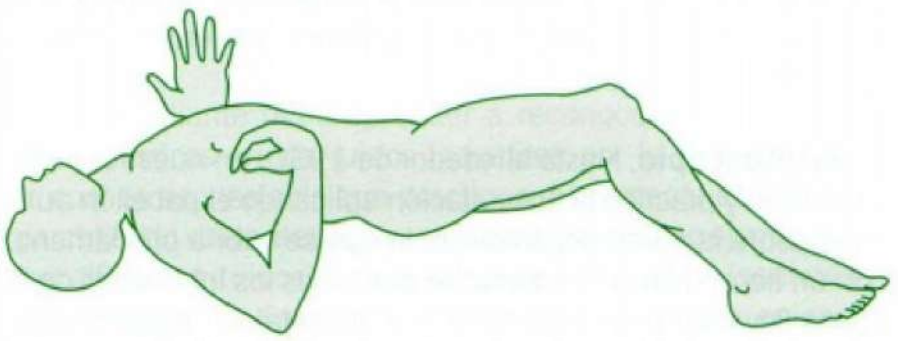

Figura 29-7. Posición genupectoral en la pericarditis exudativa (posición de Blechmann).

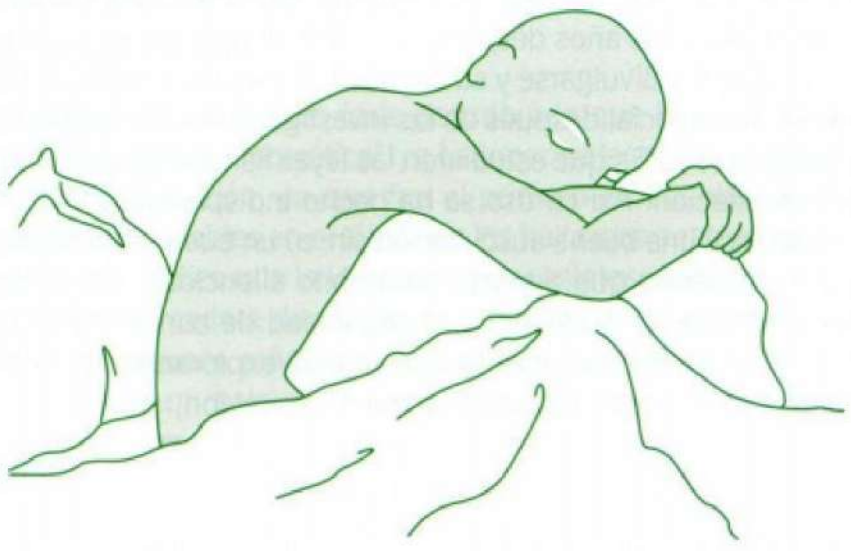

- **Posición genupectoral o de plegaria mahometana.** Se observa que el paciente acerca el pecho a las rodillas, posición que adoptan espontáneamente muchos enfermos de pericarditis exudativa (Figura 29-7).

Existe también un grupo de posiciones grotescas, generalmente cambiantes por gran desasosiego del paciente, que se observan en cuadros dolorosos como el cólico nefrítico, el cólico saturnino y las crisis histéricas y crisis gástricas de la Tabes (sífilis) que, actualmente es de rara observación.

MARCHA O AMBULACIÓN

Si no existe incapacidad que lo impida, el médico debe siempre observar atentamente la marcha del paciente, reparando especialmente en su regularidad y estabilidad, como también en el largo de los pasos y en el braceo. Todo esto se coordina muy bien en el individuo normal, pero se perturba en mayor o menor grado con ciertas enfermedades, particularmente neurológicas. Así, entre las marchas más características podemos señalar:

- **Marcha de Parkinson:** es de pasos cortos, sin braceo y con el cuerpo inclinado hacia adelante, "como si se precipitara tras su centro de gravedad".
- **Marcha atáxica:** se caracteriza por incoordinación, irregularidad de los pasos e inestabilidad. Es propia del síndrome cerebeloso y de la tabes.
- **Marcha del hemipléjico orgánico:** el paciente camina describiendo un semicírculo externo con el pie afectado, logrando así levantarlo a veces y, otras, arrastrarlo por su borde (marcha en segador) (Figura 29-8).
- **Marcha del hemipléjico histérico:** el paciente en vez de tratar de levantar el pie lo arrastra linealmente (marcha en draga).
- **Marcha del parapléjico espástico:** la contractura solo permite pasos pequeños, levantando apenas la punta de los pies y contorneándose para poder avanzar.
- **Marcha del polineurítico:** por paresia de los músculos de los miembros inferiores, el paciente levanta más la rodilla al caminar para no arrastrar el pie, el que después apoya en la punta antes que el talón, originando el "paso de parada" o steppage y, otras, que se verán con más detalle en el Capítulo 30: Examen neurológico (ver *Examen de la marcha*, p. 496).

Figura 29-8. Marcha hemipléjica (marcha en segador, marcha de Todd en guadaña o helicópada).

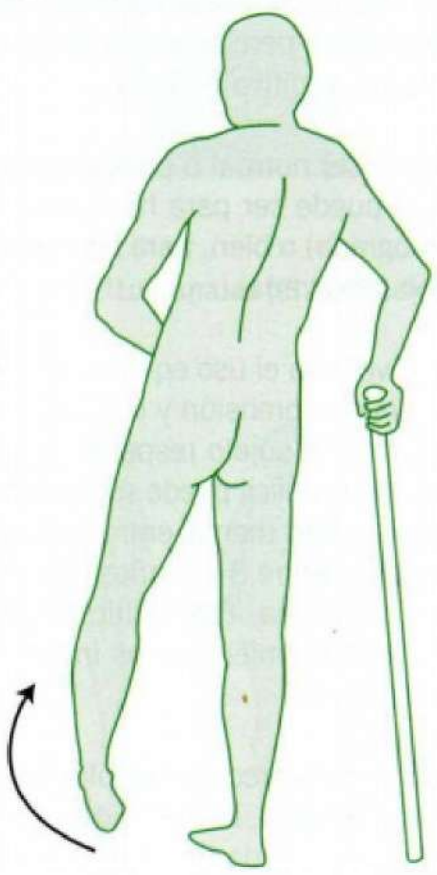

FACIES Y EXPRESIÓN DE LA FISONOMÍA

Varía bastante de una persona a otra y es su inspección lo que permite identificar rápidamente a la gente. Es fácil pesquisar alteraciones de la simetría, de los movimientos, de los pliegues, o bien, la presencia de edema, pigmentaciones o telangectasias (vasos pequeños y dilatados de la piel). El análisis de los diferentes hallazgos físicos nos puede informar sobre el estado anímico: tranquilidad o placidez; euforia o excitación; apatía o indiferencia; depresión y/o angustia, así como posible intoxicación por alcohol y alucinógenos.

Clásicamente se han descrito *facies* características:

- Febril (ligeramente sudorosa, con pómulos rosados y ojos brillantes).
- Hipocrática o peritoneal (mejillas hundidas, nariz afilada, ojos hundidos rodeados de halo rojo azulado).
- Vultuosa (que homologamos a la facies renal: pálida y con edema más acentuado a nivel de párpados).
- Caquéctica (muy enflaquecida, piel sobre osamentas); representa la etapa final de enfermedades consuntivas crónicas.
- Adenoidea (nariz y cara más bien estrechas. Boca entreabierta, mentón retraído) (Figura 29-9).

Figura 29-9. Facies adenoidea. Nótese la boca entreabierta, pómulos aplanados, nariz y labio superior antevertidos y mentón retraído.



Enfermedades que pueden ser sospechadas y muchas veces diagnosticadas por la sola inspección facial:

- Enfermedad de Addison (melanodermia llamativa, más acentuada en los pliegues).
- Acromegalia (prognatismo y rebordes supraorbitarios prominentes) (Figura 29-10).

Figura 29-10. Facies acromegálica: rebordes supraorbitarios prominentes y prognatismo.

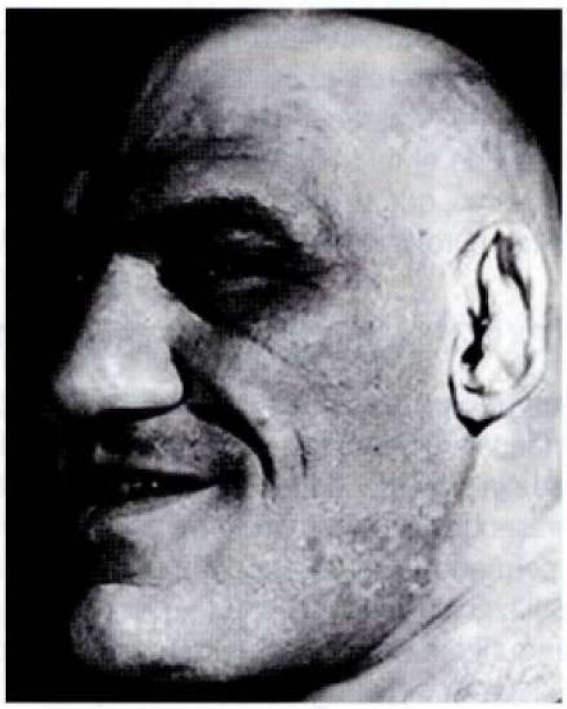

- Enfermedad de Cushing (cara de luna, con acné e hirsutismo).
- Esclerodermia (piel estirada y la boca rodeada de pliegues radiados).
- Estenosis mitral (ligera rubicundez cianótica de las mejillas sobre un fondo pálido).
- Hipertiroidismo (mirada brillante y ojos saltones) (Figura 29-11).
- Lesión del simpático cervical (la tríada de ptosis, enoftalmo y miosis unilateral).
- Lupus eritematoso diseminado (eritema facial "en mariposa" de ambas mejillas y de nariz).
- Mixedema (cara abotagada, piel gruesa y amarillenta, cejas ralas).
- Mongolismo (ojos ligeramente estrábicos, pliegue cutáneo en el borde interno del ojo, boca entreabierta y lengua grande).
- Parálisis facial periférica (desviación de la comisura bucal hacia el lado sano, borramiento de los pliegues en el lado sano e imposibilidad de cerrar el ojo del lado afectado (lagoftalmo).
- Enfermedad de Parkinson (cara inexpresiva, ojos fijos y casi sin parpadeo; saliva que escurre por una comisura).

Figura 29-11. Facies hipertiroidea: ojos saltones mirada brillante.



CONCIENCIA Y ESTADO PSÍQUICO

El médico general debe saber apreciar las funciones mentales a través de la observación de la conducta espontánea de los pacientes y del interrogatorio (ver *Examen mental*, p. 473, en *Examen neurológico*).

Grado de conciencia. Un individuo normal durante el interrogatorio se mantiene alerta, lúcido y cooperador. La conciencia puede estar disminuida parcial y transitoriamente, como ocurre inmediatamente antes o después del sueño natural o postanestesia general; o bien, en estados patológicos como intoxicaciones, traumatismos craneales, epilepsia, histeria, sonambulismo: hablamos entonces de estado crepuscular. Cuando la disminución de la conciencia es global, hablamos de estado confusional y, cuando la pérdida de la conciencia es total, esta puede ser persistente (coma) o momentánea (síncope) (ver *Alteraciones de la conciencia*, p. 201).

El coma profundo o coma *carus*, significa pérdida completa de la conciencia, la motilidad y la sensibilidad, conservándose solamente las funciones vegetativas (respiración y circulación).

El coma puede responder a diferentes etiologías: hepático, urémico, diabético, hipoglicémico, infeccioso, cerebral o a drogas ingeridas muchas veces con fines suicidas. Se instala la mayoría de las veces en forma paulatina, pasando previamente por estado confusional y de precoma. Sin embargo, en casos de hemorragia cerebral, puede instalarse bruscamente; esta entrada brusca en coma, es lo que se denomina ictus (ver *Hemorragias intracraneanas*, p. 307 y *Coma*, p. 203).

Orientación. Para evaluarla se investigan los siguientes aspectos: a) espacial (¿dónde está ahora?); b) temporal (¿qué día es hoy? ¿Qué mes o año?); y c) personal (¿quién soy yo?, reconocer a las personas y sus roles).

Percepción (captar a través de los sentidos todo lo que nos rodea). Puede ser normal; puede ser errónea: percibe bien, pero interpreta mal (ilusión); o percibe algo inexistente (alucinación, que puede ser visual, auditiva o táctil).

Memoria. Puede ser normal o puede ser deficitaria (amnesia). Esta amnesia puede ser para hechos recientes (amnesia de fijación o anterógrada) o bien, para hechos lejanos (amnesia de conservación o retrógrada).

Inteligencia. Involucra el uso equilibrado de todos los anteriores, además de la comprensión y el juicio. Debe ser juzgada en relación a la edad del sujeto respecto de la cual puede ser normal o deficitaria. Este déficit puede ser de diversos grados. Así, si un adulto tiene una edad mental entre 7 y 14 años, hablamos de debilidad mental; si entre 3 y 6 años, de imbecilidad y si es menor de 3 años de idiocia. Estos últimos, generalmente, no logran aprender a hablar, mientras los imbéciles hablan, pero no logran aprender a leer.

Otros. Además debe apreciar: la voluntad, que puede ser normal o disminuida (abulia); la afectividad, que también puede estimarse normal o disminuida (indiferencia), y las alteraciones

conductuales, como la presencia o no de manías, obsesiones, fobias, etcétera.

CONSTITUCIÓN Y ESTADO NUTRITIVO

Constitución o hábito constitucional

La constitución describe el aspecto morfológico o complexión física del individuo según sea el equilibrio o predominio de los diferentes segmentos corporales y de sus diámetros longitudinales o transversales. Se han propuesto diversas clasificaciones de los hábitos constitucionales: Viola y cols., Kretschmer, y Sheldon (Tabla 29-4), siendo las más utilizadas las dos últimas. La mayoría de ellas reconoce un grupo normal o promedio del cual se separan, por un lado, aquellos individuos más bien longilíneos y, por otro, aquellos en que predominan los diámetros transversales (Figura 29-12). Se postula que cada uno de los subgrupos anotados en la Tabla 29-4, aparte de sus peculiares caracteres morfológicos, tendrían ciertos atributos temperamentales o psicológicos y, sobre todo, una particular forma de reacción ante diferentes estímulos, especialmente ante las enfermedades. Esto no deja de tener una base empírica, ya que es conocida la predisposición de ciertos tipos morfológicos a enfermedades de determinadas patologías. Así, los individuos de hábito asténico (ectomorfos o leptosómicos) son propensos a la úlcera péptica y la depresión, mientras su temperamento es habitualmente esquizoide; en cambio, los pletóricos (endomorfos o pícnicos) son propensos a la diabetes, la hipertensión y la enfermedad coronaria, predominando en ellos el temperamento ciclotímico. No obstante, estas relaciones entre caracteres morfológicos y psicológicos no son lineales. Además, hay que tener presente las características morfológicas ligadas al sexo, como: el desarrollo muscular, la distribución del tejido adiposo, del cabello y el vello; la forma de los glúteos, manos y pies; el predominio de la cintura pelviana (mujer) o escapular (hombre), etcétera.

Tabla 29-4. Clasificaciones de la constitución física

Viola y cols.	Kretschmer	Sheldon
Microesplácnico	Leptosómico	Ectomorfo
Normoesplácnico	Atlético	Mesomorfo
Macroesplácnico	Pícnico	Endomorfo

Estado nutritivo: peso y talla

Para apreciar adecuadamente el estado nutritivo, hay que considerar:

Talla y peso. Existen tablas que correlacionan ambos parámetros con la edad; también se acepta un peso ideal que, de acuerdo a la fórmula de Broca, sería igual a la talla en centímetros menos 100 (adultos). Además, se estima que la relación peso actual/peso ideal debe aproximarse lo más posible a 1. Por su parte, la tabla recomendada por la Organización Mundial de la Salud (OMS) para hombres y mujeres considera valores de peso según talla algo inferiores a los de la clásica fórmula de Broca anteriormente mencionada (Tabla 29-5).

Panículo adiposo y masa muscular. Considera la cantidad relativa y la distribución.

Estado de la piel. Para la evaluación se observa el turgor, la elasticidad y la humedad.

Más adelante se describe con mayor detalle a la evaluación del estado nutritivo (p. 353).

Alteraciones comunes del estado nutritivo

Las alteraciones más comunes del estado nutritivo lo constituyen la obesidad, la flacura o delgadez y la caquexia (ver *Evaluación del estado nutritivo*, p. 353).

Obesidad. Caracterizada por aumento anormal del tejido adiposo, la mayoría de las veces, es debida a mayor ingesta calórica. Contribuyen también factores hereditarios, malos hábitos alimentarios familiares y, rara vez, trastornos endocrinos. La relación peso actual/peso ideal es mayor de 1,10. Además del menoscabo estético que representa y la limitación de la

Figura 29-12. Tipos constitucionales (Clasificación de Sheldon). A. Endomórfico. **B.** Ectomórfico. **C.** Mesomórfico.

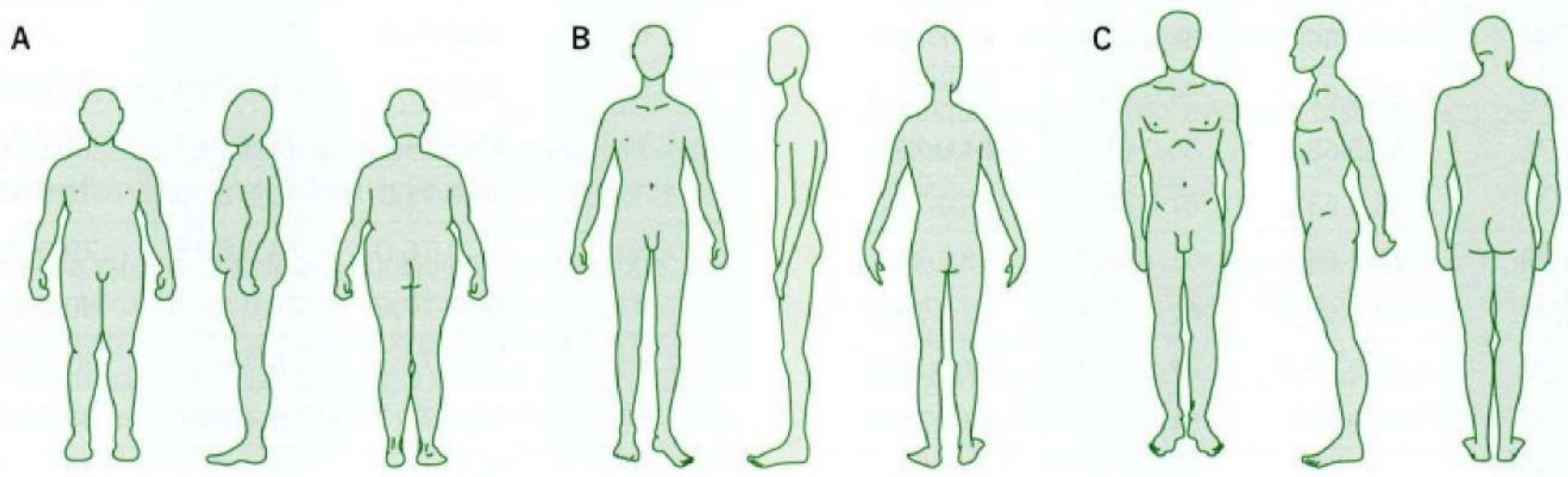

Tabla 29-5. Relación talla/peso según sexo y complexión (OMS)

Mujer			
Altura	Complexión		
	Pequeña	Mediana	Grande
1,42	41,0-44,0	43,0-48,0	47,0-53,0
1,43	42,3-45,3	44,3-49,3	48,3-55,3
1,44	42,0-45,0	44,0-49,0	48,0-55,0
1,45	42,3-45,3	44,3-49,3	48,3-55,3
1,46	42,6-45,6	44,6-49,6	48,6-55,6
1,47	43,0-47,0	45,0-51,0	49,0-56,0
1,48	43,3-47,3	45,3-51,3	49,3-56,3
1,49	43,6-47,6	45,6-51,6	49,6-56,6
1,50	44,0-48,0	47,0-53,0	50,0-58,0
1,51	45,0-48,5	47,5-53,5	51,0-58,5
1,52	46,0-49,0	48,0-54,0	52,0-59,0
1,53	46,3-49,3	48,3-54,3	52,3-59,3
1,54	46,7-49,7	48,7-54,7	52,7-60,7
1,55	47,0-51,0	49,0-55,0	53,0-60,0
1,56	47,5-52,0	50,0-57-5	53,5-63,0
1,57	48,0-53,0	51,0-57,0	54,0-62,0
1,58	48,7-53,3	51,7-58,3	54,7-62,7
1,59	49,4-53,7	52,4-58,7	55,3-63,4
1,60	50,0-54,0	53,0-58,0	56,0-64,0
1,61	50,5-54,5	53,4-59,7	57,0-65,0
1,62	51,0-55,0	54,0-61,0	58,0-66,0
1,63	51,7-55,7	54,7-61,7	58,7-66,7
1,64	52,4-56,4	55,4-62,4	59,4-67,4
1,65	53,0-57,0	56,0-63,0	60,0-68,0
1,66	54,0-60,5	56,5-64,5	61,0-68,5
1,67	55,0-60,0	57,0-64,0	62,0-69,0
1,68	55,7-60,3	57,7-64,7	62,3-69,7
1,69	56,4-60,7	58,3-65,3	62,7-70,3
1,70	57,0-61,0	59,0-66,0	63,0-71,0
1,71	57,5-62,0	60,0-67,0	64,0-72,0
1,72	58,0-63,0	61,0-68,0	65,0-73,0
1,73	58,7-63,7	61,7-68,7	65,7-74,0
1,74	59,3-64,3	62,3-69,3	66,3-75,0
1,75	60,0-65,0	63,0-70,0	67,0-76,0
1,76	61,0-66,0	64,0-71,0	68,5-77,0
1,77	62,0-67,0	65,0-72,0	70,0-78,0

Hombre			
Altura	Complexión		
	Pequeña	Mediana	Grande
1,55	50,0-54,0	53,0-58,0	56,0-63,0
1,56	50,3-54,3	54,3-60,3	58,3-63,3
1,57	52,0-55,0	54,0-60,0	58,0-65,0
1,58	52,3-55,3	54,3-60,3	58,3-65,3
1,59	52,6-55,6	54,6-60,6	58,6-65,6
1,60	53,0-56,0	56,0-61,0	59,0-66,0
1,61	53,5-56,5	56,5-61,5	59,5-66,5
1,62	54,0-60,0	57,0-62,0	61,0-68,0
1,63	54,3-60,3	57,3-62,3	61,3-68,3
1,64	54,6-60,6	57,3-62,6	61,6-68,6
1,65	56,0-60,0	58,0-64,0	62,0-70,0
1,66	56,5-60,5	59,0-65,0	63,0-71,0
1,67	57,0-61,0	60,0-66,0	64,0-72,0
1,68	57,7-61,7	60,7-66,7	64,7-72,7
1,69	58,4-62,4	61,4-67,4	65,4-73,4
1,70	59,0-63,0	62,0-68,0	66,0-74,0
1,71	60,0-64,0	63,0-69,0	67,0-75,0
1,72	61,0-65,0	64,0-70,0	68,0-76,0
1,73	61,7-65,7	64,3-70,7	68,3-76,7
1,74	62,4-66,3	64,7-71,3	68,7-77,4
1,75	63,0-67,0	65,0-72,0	69,0-78,0
1,76	63,5-68,0	65,7-73,0	70,0-79,0
1,77	64,0-69,0	67,0-74,0	71,0-80,0
1,78	64,7-69,7	67,7-74,7	71,7-81,0
1,79	65,4-70,4	68,4-75,4	72,4-82,0
1,80	66,0-71,0	69,0-76,0	73,3-83,0
1,81	67,0-72,0	70,0-77,0	75,0-84,0
1,82	68,0-73,0	71,0-78,0	77,0-85,0
1,83	68,7-73,7	71,7-78,7	77,3-85,7
1,84	69,4-74,4	72,4-79,4	77,7-86,4
1,85	70,0-75,0	73,0-81,0	78,0-87,0
1,86	71,0-76,0	74,0-82,0	79,0-88,0
1,87	72,0-77,0	75,0-83,0	80,0-89,0
1,88	72,3-77,3	75,7-83,7	80,7-90,0
1,89	72,7-77,7	76,4-84,4	81,4-91,0
1,90	73,0-78,0	77,0-85,0	82,0-92,0

actividad física que trae consigo, es importante prevenirla y/o corregirla a cualquier edad en que aparezca, porque expone a diabetes, hipertensión, enfermedad coronaria, gota, artrosis de rodillas y caderas, pie plano, etcétera.

Flacura o delgadez. Aquí la disminución relativa del tejido adiposo y del peso corporal lleva la relación peso actual/peso ideal a menos de 0,90. Cuando es constitucional y permanente, la mayoría de las veces, está en relación con factores hereditarios. Otras veces, obedece a ingesta insuficiente, sea por miseria o por enfermedades intercurrentes, la mayoría de las cuales se acompañan de anorexia. Hacen excepción la diabetes, el hipertiroidismo y el síndrome de malabsorción, los cuales se acompañan, habitualmente, de enflaquecimiento a pesar de conservar el apetito y tener una buena ingesta calórica.

Caquexia. Denominamos así al compromiso extremo del estado general por pérdida acentuada de grasa, musculatura y, por consiguiente, de peso corporal. Representa, habitualmente, la etapa terminal de enfermedades consuntivas crónicas, como los diferentes tipos de cáncer y algunas endocrinopatías no tratadas o descuidadas (enfermedad de Addison, síndrome de Sheehan, enfermedad de Simonds). También la insuficiencia cardíaca crónica, tratada por años con dieta hiposódica y diuréticos, así como la ateroesclerosis cerebral avanzada, terminan frecuentemente en caquexia.

EVALUACIÓN DEL ESTADO NUTRITIVO

K. Papapietro

El estado nutricional refleja la relación entre las necesidades metabólicas del individuo y la ingesta de nutrientes. La evaluación nutricional pretende diagnosticar estados de malnutrición que pueden ser por exceso (obesidad) o por déficit (desnutrición) y que determinan un riesgo para la salud.

En la mayoría de los países desarrollados y en algunos en desarrollo, la obesidad es la malnutrición más frecuente en la población general. En nuestro país, alcanza el 30,7% en mujeres y el 19,2% en hombres, en comparación con el 1,77% de individuos enflaquecidos. Por otra parte, entre los enfermos la desnutrición tiene una alta prevalencia, alcanzando hasta el 50% en pacientes hospitalizados y constituye uno de los factores que empeora la evolución de su enfermedad y aumenta la mortalidad.

Evaluación nutricional

Para la evaluación nutricional se consideran datos anamnésticos, del examen físico, parámetros bioquímicos y pruebas funcionales.

Historia clínica. Se deben considerar los cambios en el peso (cuantificados en registros médicos previos o percibidos cualitativamente, en base a cambios en la talla de la ropa o en el aspecto físico) y su relación con la calidad y cantidad de la alimentación (ej.: ingesta suficiente de alimentos con proteínas, fuentes de vitaminas y fibra, o exceso de calorías, azúcares y grasas).

Para evaluar si la dieta es balanceada y suficiente se pregunta por el consumo habitual de grupos de alimentos (Tabla 29-6) o en base a la pirámide alimentaria. El consumo adecuado de alimentos se puede deteriorar por la persistencia de síntomas, signos o enfermedades relacionadas con todo el proceso de la alimentación (ingestión, digestión y absorción); por ejemplo, anorexia, falta de piezas dentarias, disfagia, náuseas, vómitos, dolor o diarrea. También, alteraciones físicas (postramiento, ceguera), mentales o sociales (confinamiento, pobreza), pueden ser causa de una alimentación insuficiente. Por otra parte, el exceso de peso puede derivar de actos compulsivos al comer como atracones o excesos de comida y bebidas (*binge eating*) que se presentan con mayor frecuencia en la noche.

Tabla 29-6. Requerimiento habitual de grupos de alimentos

Alimento	Porciones por día	Frecuencia de consumo	Aporte principal
Cárneos	2 a 3	3 a 4 veces por semana	Proteínas, hierro, vitamina B
Lácteos	3 a 4	Diario	Proteínas, calcio
Frutas y verduras	6 a 7	Diario	Fibras, vitaminas
Cereales y pan	4 a 6	Diario	Energía, ácido fólico
Grasas y aceites	2	Diario	Energía, vitaminas liposolubles

La evaluación global subjetiva es un método que permite estimar adecuadamente el estado nutricional de los enfermos y su riesgo de desnutrición, a partir de datos específicos de la historia clínica y examen físico:

- Pérdida de peso involuntaria ≥ al 10% del peso habitual en los últimos 6 meses, o > 5% en las últimos 3 meses.
- Deficiencia en la calidad y/o cantidad de la alimentación (dieta escasa, solo líquida o ayuno).
- Presencia de náuseas, vómitos, diarrea o disfagia durante más de 2 semanas.
- Disminución de la capacidad funcional habitual.
- Presencia de una enfermedad hipercatabolizante (infección o trauma).
- Enflaquecimiento con evidente disminución de la grasa subcutánea.
- Presencia de edema sacro.

La evaluación global subjetiva permite calificar al enfermo como: bien nutrido, con riesgo de desnutrición o con desnutrición establecida.

En el adulto mayor (tercera edad), se recomienda realizar la evaluación nutricional aplicando la Mini Encuesta Nutricional del Anciano (MNA) que tambien tiene valor pronóstico de supervivencia. En esta evaluación, los datos de mayor relevancia son:

- Bajo apetito en los 3 meses previos.
- Pérdida de peso en los 3 meses previos.
- Enfermedad aguda o estrés en los 3 meses previos.
- Disminución en la movilidad.
- Problemas de demencia o depresión.
- Bajo índice de masa corporal.

Examen físico. En cada paciente se debe medir y consignar la estatura y peso, recordando que la presencia de edema o ascitis incrementara el peso. En los pacientes en reposo absoluto, es difícil obtener estas mediciones y su estimación basada en segmentos corporales, como brazos, huesos largos, altura de rodilla; o en cálculos, como el que considera los centímetros excedentes a 1,5 metros de la estatura, tienen precisión muy variable.

Se debe observar la contextura general, considerando el estado de la masa muscular y la distribución adiposa.

La **grasa subcutánea** se puede estimar pellizcando el pliegue tricipital en la parte media de la cara posterior del brazo (Figura 29-13). Su disminución, también, se puede evidenciar en las regiones cigomática, supraclavicular e intercostal. Las alteraciones de la piel (palidez, equimosis, dermatitis) y fanéreos (uñas y pelo quebradizos o hipopigmentados), signos como queilitis, glositis y xeroftalmia, se observan en estados carenciales de proteínas, vitaminas y minerales. La presencia de edema sacro, pretibial o ascitis se puede observar en la desnutrición severa.

Figura 29-13. Estimación de la grasa subcutánea. Pellizcamiento del pliegue tricipital en la parte media de la cara posterior del brazo.

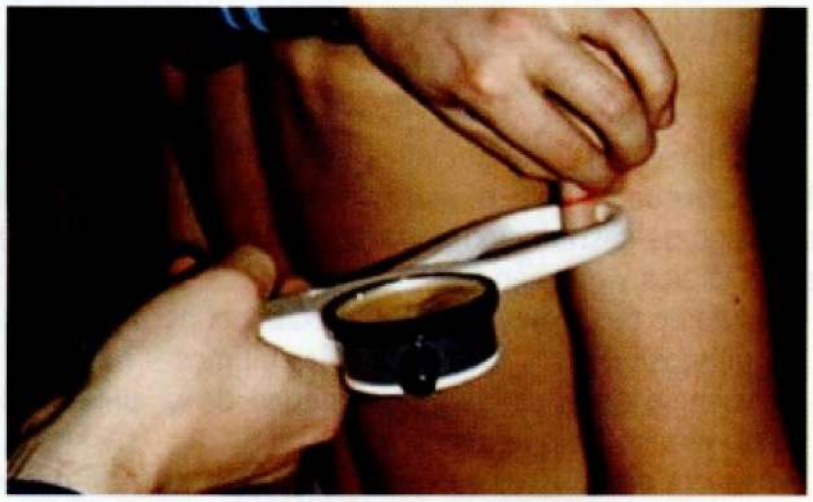

Tabla 29-7. Parámetros bioquímicos más utilizados en la evaluación nutricional proteica

Parámetro bioquímico	Disminución leve	Disminución severa
Albúmina (g/dL)	< 3,5	< 2,5
Prealbúmina (mg/dL)	< 20	< 17,5
Transferrina (mg/dL)	< 175	< 100
Linfocitos totales (cél/dL)	< 1.500	< 800

Se puede evaluar la composición corporal de masa grasa y magra mediante técnicas densitométricas, radiológicas o por antropometría, midiendo los pliegues cutáneos con un compás llamado **adipómetro**, que requiere técnica estandarizada y entrenamiento del operador.

La simple medición del peso y la estatura permite calcular el índice de masa corporal (IMC), que representa una estimación general de la composición corporal y permite clasificar a la población de acuerdo a criterios internacionales, independientes de la etnia:

IMC (kg/m^2) = Peso (kg)/Estatura x estatura (m)
Normal: 18,5 a 24,9 kg/m^2
Sobrepeso: 25 a 29,9 kg/m^2
Obesidad: ≥ 30 kg/m^2

Según el IMC podemos clasificar al individuo como: enflaquecido, eutrófico, con sobrepeso u obeso. En los adultos mayores de 65 años, se acepta como normal un IMC entre 23 y 27,9 kg/m^2.

Parámetros bioquímicos. Reflejan el estado proteico visceral del individuo y, la severidad de su disminución determina la gravedad de la desnutrición proteica (Tabla 29-7). Sus valores también pueden alterarse por causas no nutricionales, como es el caso de estados de hemoconcentración, edema, respuesta inflamatoria sistémica o insuficiencia renal y hepática. La albúmina sérica es el parámetro más utilizado para evaluar estado proteico visceral. Es una proteína de larga vida media (18 a 20 días), de bajo peso molecular y en sus niveles influyen factores no nutricionales; por ejemplo, la deshidratación aumenta su nivel sérico debido a hemoconcentración. Por ser una proteína de fase aguda, cualquier estado de inflamacion tambien la disminuye. El incremento de su producción necesita más de 7 días para reflejarse en el nivel de la albuminemia.

Pruebas funcionales. La disminución de la masa muscular (sarcopenia) es un indicador de desnutricion y se ha correlacionado con mal pronóstico y mortalidad en enfermos y ancianos. La dinamometría manual (*hand grip*), mide la fuerza de apretón de la mano; es una técnica fácil y barata para estimar la reducción de la masa muscular (Figura 29-14). En pacientes con deterioro severo de la masa muscular, la disminución de la fuerza de apretón de la mano puede ser detectada durante el examen físico en forma cualitativa, aun sin instrumento de medición.

Estados de malnutrición

Desnutrición. La desnutrición (malnutrición por déficit) se clasifica, según el deterioro de los parámetros antropométricos y bioquímicos, en tres tipos:

- Desnutrición calórica (tipo marásmica), que se caracteriza por disminución principalmente de las reservas grasas; se manifiesta por enflaquecimiento (IMC < 18 kg/m^2) y es producida por un déficit de calorías en relación a sus necesidades (Figura 29-15).
- Desnutrición proteica (tipo Kwashiorkor), en que las reservas grasas están conservadas y hay deterioro del compartimiento

Figura 29-14. Dinamómetro manual.



Figura 29-15. Paciente severamente desnutrido (desnutrición calórica).



Figura 29-16. Niño con desnutrición proteica (Kwashiorkor).

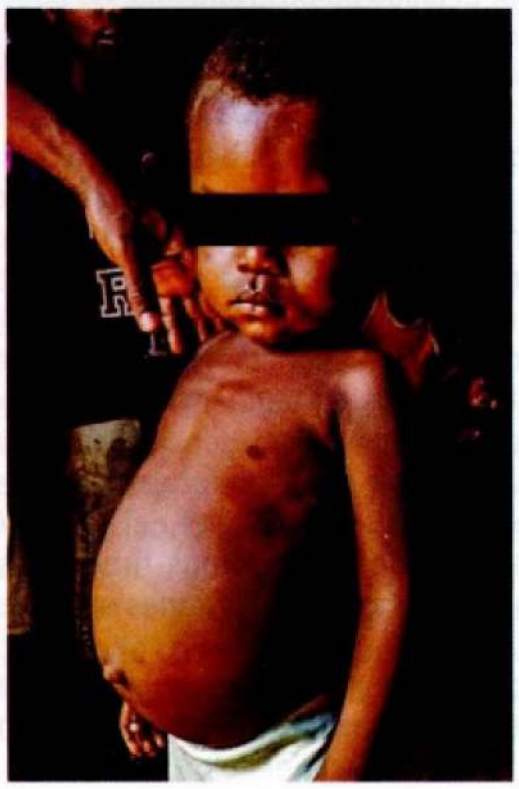

proteico, generalmente, en relación a una enfermedad aguda o trauma (Figura 29-16).

- Desnutrición mixta (calórico-proteica). Los pacientes han enflaquecido y, también, tienen disminución de los indicadores del estado proteico. El marasmo y el Kwashiorkor son dos grados extremos de desnutrición en niños, el primero, por desnutrición calórica y proteica y, el segundo, por desnutrición proteica selectiva. Las formas mixtas se presentan tanto en niños como en adultos.

Obesidad. Es una enfermedad caracterizada por el exceso de grasa corporal. Un individuo se considera obeso cuando su peso es superior al 20% del peso adecuado para su talla, pero se recomienda establecer el diagnóstico calculando el IMC: obesidad grado I (leve): 30 a 34,9 kg/m^2; grado II (moderada): 35 a 39,9 kg/m^2; y grado III (severa): ≥ 40 kg/m^2, también conocida como obesidad mórbida. El IMC ≥ 50 kg/m^2 se conoce como súper obesidad.

La obesidad se produce por una ingesta de energía mayor a las necesidades metabólicas y, aunque tiene un componente genético (antecedente familiar), los factores ambientales son preponderantes. En menos del 1% de los casos puede existir como causa una enfermedad endocrinológica. La obesidad es un factor de riesgo para el desarrollo y agravamiento de enfermedades metabólicas, como diabetes tipo 2, hipertensión arterial y dislipidemias (alteración del metabolismo de los lipidos).

La **obesidad abdominal** (Figura 29-17), determinada por un contorno de cintura (medido en el punto medio entre la última costilla y la cresta ilíaca) igual o mayor que 102 cm, en hombres, y 88 cm, en mujeres, es una condicion fundamental en el diagnóstico de síndrome metabólico (SM), el cual consiste en una serie de alteraciones que condicionan alto riesgo de desarrollar enfermedad cardiovascular ateroesclerótica y diabetes tipo 2. Los criterios para el diagnóstico de SM incluyen, además de la obesidad abdominal, hipertrigliceridemia, bajos niveles de colesterol HDL, hipertensión arterial y glicemia de ayuno elevada. Existen diferencias entre varias entidades internacionales en cuanto a las cifras de corte de cada alteración y a la cantidad mínima de criterios presentes, necesarios para establecer el diagnóstico. La resistencia insulinica periférica (falta de respuesta de los receptores celulares de la insulina) que acompaña a la obesidad también es considerada un criterio diagnóstico por algunas entidades dedicadas al estudio del SM. En el examen físico, en la piel se pueden observar signos sugerentes de resistencia insulinica como la **acantosis**

Figura 29-17. Obesidad abdominal.



Figura 29-18. Acantosis *nigricans*. A. Del cuello. **B.** De la axila.

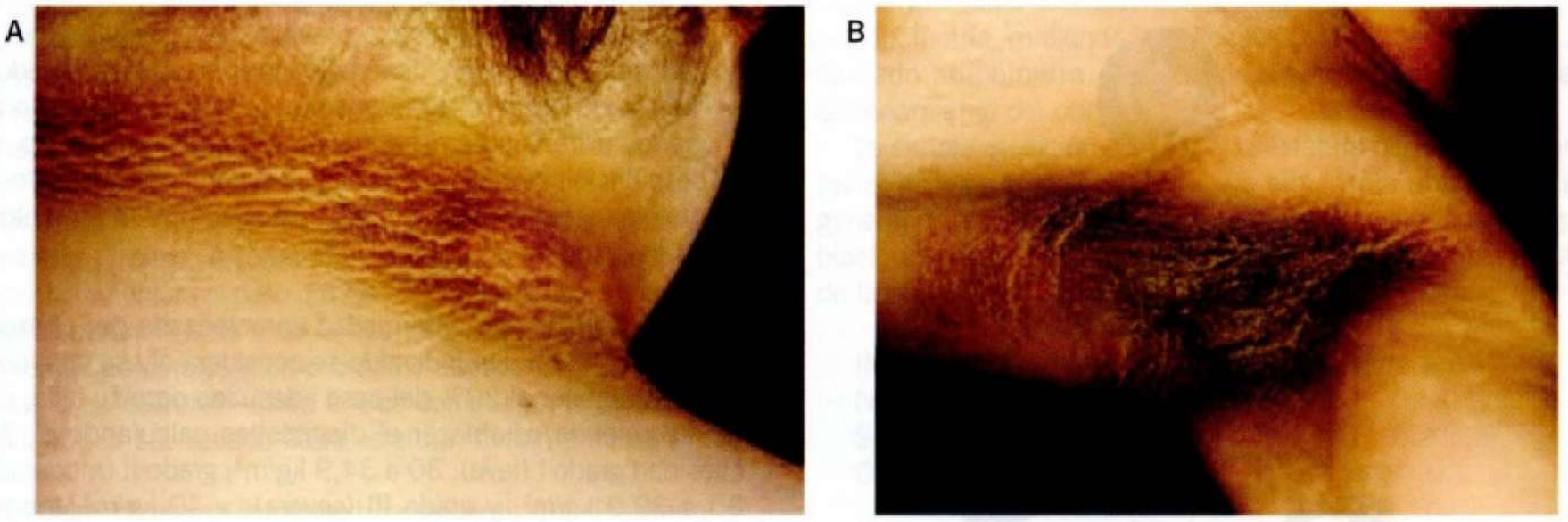

nigricans, que son áreas de coloración oscura y engrosamiento, de disposicion lineal, localizados principalmente en el cuello y axilas (Figura 29-18). También se observa en diabetes tipo 2, algunos tratamientos hormonales y uso de anticonceptivos y, a veces, está asociada a linfoma o cánceres.

Es importante que el médico conozca el estado nutricional de los pacientes, ya que le permite estimar riesgos asociados a malnutrición. Así como los obesos tienen mayor riesgo de presentar enfermedades metabólicas, los pacientes con desnutrición proteica aumentan sus complicaciones durante el curso de una enfermedad. Un buen diagnóstico nutricional permite implementar precozmente la terapia nutricional más apropiada en cada caso.

PIEL, FANÉREOS Y LINFÁTICOS

G. Chamorro

Piel

Muchas afecciones de medicina interna pueden presentarse al clínico con manifestaciones cutáneas, o bien, aparecer estas en el curso de su evolución. Las apariencias de estas manifestaciones pueden ser variadas, correspondiendo muchas de ellas a alguna de las llamadas lesiones fundamentales o primarias de la piel (ver *Lesiones dermatológicas elementales*, p. 168).

Lesiones primarias de la piel:

Mácula. Mancha localizada y plana que, generalmente, no sobrepasa los 3 mm de diámetro (ej.: roséolas tíficas, efélides o pecas, petequias).

Pápula. Pequeño solevantamiento circunscrito, generalmente no mayor de 1/2 cm, como el que se observa en el acné.

Nódulo. Solevantamiento, también circunscrito, aunque un poco mayor que la pápula (1/2 a 4 cm) y que compromete un espesor mayor de la piel (ej.: eritema nodoso) (ver *Glosario de enfermedades*).

Tumor. Solevantamiento congénito o adquirido que tiende a persistir o crecer lentamente, alcanzando generalmente dimensiones mayores (ej.: epitelioma).

Vesícula. Solevantamiento circunscrito lleno de contenido líquido, el que puede ser seroso (flictena, ej.: herpes zóster) (ver *Glosario de enfermedades*) o purulento (pústula, ej.: viruela).

Bula o ampolla. Lesiones similares a la anterior, pero más extensas, como se observa en el pénfigo.

Roncha. Solevantamiento edematoso de color rosado o pálido, de extensión variable, pero de bordes netos, casi siempre pruriginoso, como es frecuente observar en la urticaria.

Tumores benignos. En ocasiones, se ven y palpan tumores benignos, (lipomas) derivados de la proliferación del tejido celular subcutáneo. Son masas indoloras, lisas y móviles bajo la piel; pueden ser únicas o múltiples y crecen en forma lenta. Los más superficiales se ven en el dorso, cuello, cara, manos y extremidades. El tejido adiposo subcutáneo puede sufrir procesos inflamatorios (paniculitis), que se manifiestan también por nódulos y, según su causa, por síntomas generales.

Alteraciones de la piel. Habitualmente, el internista examina la piel a medida que va revisando las diferentes regiones del organismo. El entrenamiento que el alumno recibe en este punto es complementado posteriormente durante su paso por Dermatología.

Las cicatrices pueden poner en evidencia antecedentes que el paciente ha omitido en la anamnesis, ya que constituyen testimonios de antigua patología (operaciones, fístulas, heridas, etc.). Hace años, tuvo mucha importancia el descubrimiento de cicatrices anfractuosas a nivel del cuello (escrofulodermia), indicadoras de una adenitis tuberculosa (escrófula) fistulizada a la piel; hoy, estas lesiones son mucho más raras de observar.

En este capítulo pondremos énfasis en aquellos hallazgos o alteraciones más relacionados con la medicina interna, los que afectan de preferencia el color, la humedad, el turgor, la

Tabla 29-8. Alteraciones de la piel

	Condiciones patológicas (ejemplos)
Alteraciones del color	
Descolorida o pálida	Anemia crónica
Rojiza o rubicunda	Alcohólicos, fogoneros, policitemia
Amarillenta o ictérica	Hepatopatías, hemolisis
Violácea o cianótica	Bronconeumopatías crónicas, cortocircuitos derecha a izquierda
Negruzca o melánica	Insuficiencia suprarrenal crónica
Bronceada o hemocromatósica	Hemocromatosis
Despigmentada	Vitíligo, albinismo óculo cutáneo
Alteraciones vasculares	
Nevos aracniformes	Cirrosis hepática, embarazo
Púrpura	Trombocitopenia
Circulación venosa colateral	Hipertensión portal, obstrucción de la cava inferior, obstrucción vena cava superior
Temperatura y humedad	
Caliente y seca	Fiebre en ascenso
Caliente y ligeramente húmeda	Tirotoxicosis
Caliente y mojada	Fiebre en defervescencia
Fría y seca	Mixedema
Fría húmeda y viscosa	*Shock*

temperatura o los fanéreos de la piel. En el Capítulo 9: *Lesiones dermatológicas elementales*, se describen las enfermedades dermatológicas de observación más frecuente.

Alteraciones del color. El color de la piel depende fundamentalmente de la cuantía de los pigmentos (melanina); la cuantía de oxihemoglobina y Hb reducida en la red capilar; el desarrollo mayor o menor de plexos venosos subpapilares y el grosor de la piel.

En Chile, el color de la piel va desde el blanco hasta el moreno. Sobre este color de base, puede superponerse alguno de los siguientes matices: descolorido o pálido; rojizo o rubicundo; amarillento o ictérico; violáceo o cianótico; negruzco o melánico; y bronceado o hemocromatósico (Tabla 29-8).

- **Palidez.** Puede presentarse en forma transitoria o persistente. Palidez transitoria puede presentarse en condiciones fisiológicas (frío, emoción) o patológicas (síncope, crisis del feocromocitoma). Pero mucho más común es la palidez persistente, la cual, exceptuando ciertos casos constitucionales y generalmente familiares, es casi siempre patológica. Lo primero que evoca la palidez es la posibilidad de anemia (ver p. xx) y el médico deberá resolver si es o no correcta esta hipótesis. Conviene señalar aquí que la palidez de la piel no es un buen índice de anemia; más confiable es, sin duda, la palidez de mucosas, lechos ungüeales y palma de las manos. Los pliegues de esta última permanecen generalmente pigmentadas pese a la palidez; pero en casos de anemia acentuada, y, más precisamente, cuando la Hb baja de 7 g/dL, terminan por decolorarse.
  Para buscar la anemia, la mucosa palpebral es la más usada, sin embargo, en casos de blefaroconjuntivitis –tan frecuente en ancianos– la congestión inflamatoria de la mucosa palpebral puede ocultar la anemia. En estos casos, el examen de la mucosa bucal (evertiendo el labio inferior) puede permitir una apreciación más exacta.
- **Rubicundez.** También puede observarse, transitoriamente, en condiciones fisiológicas (calor, vergüenza) o patológicas (climaterio, carcinoide).
  La rubicundez persistente puede obedecer a dilatación de los pequeños vasos superficiales, como ocurre en la enfermedad de Rendu-Osler-Weber, en alcohólicos crónicos y en fogoneros; o a aumento de la Hb y glóbulos rojos (policitemia) que puede ser primaria (policitemia *vera*) o secundaria a bronconeumopatía crónica.
- **Ictericia.** Por definición, es el color amarillo de piel y mucosas debido a bilirrubinemia aumentada. Si bien compromete a todo el organismo, es en el fondo blanco de la esclerótica donde primero se hace evidente, siempre que la bilirrubinemia haya sobrepasado los 2 mg/dL y se examine el ojo con buena luz de día. Con luz artificial, en cambio, es corriente que la ictericia se pase por alto aún con niveles mayores de bilirrubinemia. La presencia de coluria (orinas oscuras comparables al té cargado, con espuma amarilla y que tiñe de amarillo la ropa blanca), puede ser útil en casos de ictericia leve o en comienzo y, también, cuando se está examinando con luz artificial. Solamente las ictericias hemolíticas no se acompañan de coluria, porque son a predominio de bilirrubina no conjugada, la cual no filtra por el glomérulo (ver: *Ictericia*, p. 96).
  Los diferentes matices de ictericia tienen solo un valor relativo. Así, la ictericia hemolítica tiene un tinte amarillo pálido (flavínica), por la destrucción de glóbulos rojos que la origina; en cambio, la ictericia intensa y prolongada, como en la obstrucción completa del colédoco (cáncer de cabeza de páncreas, por ejemplo) presenta un tinte verdoso (verdínica). En la hepatitis viral, que es la más frecuente de observar, no existe ni destrucción de glóbulos rojos ni se prolonga habitualmente más de 1 o 2 meses, por lo cual la ictericia implantada sobre la piel normal tiene un tinte levemente rosado (rubínica).
  No es infrecuente notar un tinte amarillento de las conjuntivas o de la piel y hacer el diagnóstico equivocado de ictericia. Esto

puede ocurrir en: a) alteraciones locales de la conjuntiva bulbar, como: pterigión, grasa conjuntival aumentada, hemorragia subconjuntival en regresión o en algunos individuos de raza negra; b) ingestión excesiva de alimentos ricos en caroteno, que dan tinte amarillento más acentuado en la palma de las manos y surco nasolabial, pero respeta la conjuntiva; c) ingestión de algunas drogas, como derivados de la acridina, usada en la Giardasis (parasitosis), o ácido pícrico (usado para simular ictericia); y d) en etapas avanzadas de la insuficiencia renal crónica, en que la acumulación de urocromo y otros pigmentos le dan un tinte amarillento a la piel. Por cierto, en todos estos casos, la bilirrubinemia total es normal. El diagnóstico de ictericia debe siempre completarse con el diagnóstico etiológico de la ictericia.

- **Cianosis** (ver p. 123). Es la coloración azulada de la piel y mucosas debido a que en la sangre capilar la hemoglobina reducida sobrepasa los 5 g/100 dL. Más rara vez, puede aparecer también cuando se forman hemoglobinas anormales en la sangre, como ser metahemoglobina, que sobrepase 1,5 g/dL o sulfahemoglobina que sobrepase los 0,5 g/dL.
  Cuando existe anemia con cifras de hemoglobina inferior al 33% de lo normal, es imposible que se haga evidente la cianosis. Por el contrario, su aparición se ve favorecida en caso de un valor de hemoglobina mayor que lo normal, como ocurre en la poliglobulia (aumento del volumen total de los glóbulos rojos del organismo). En general, se distingue una cianosis periférica o local y otra central o generalizada. La cianosis periférica es debida a retardo en la velocidad de la circulación periférica, lo que permite mayor pérdida de oxígeno a nivel de los tejidos, pudiendo llegar la hemoglobina reducida a sobrepasar los 5 g/dL en la sangre capilar; por lo tanto, es fría, de partes distales y se ve de preferencia en la insuficiencia cardíaca congestiva avanzada, en el *shock* y en el fenómeno de Raynaud. La cianosis central o generalizada compromete no solo la piel, sino también las mucosas y es caliente. La PO_2 y la saturación de O_2 están disminuidas. Debe pesquisarse primero en la lengua, conjuntiva palpebral y lechos ungüeales. Disminuye con la administración de O_2 y, además, se acompaña frecuentemente de poliglobulia y acropaquia. Las causas más frecuentes de cianosis central son los cortocircuitos de derecha a izquierda (como ocurre en la tetralogía de Fallot y en el síndrome de Eissenmenger) (ver *Glosario de enfermedades*) y la deficiente oxigenación a nivel pulmonar, secundaria a bronconeumopatías crónicas. Como el color azulado de la cianosis está dado por la sangre de los plexos subpapilares, disminuye o desaparece con la presión, lo que la distingue de la argiria –de color gris o gris azulado–, producida por depósito de sales de plata en la piel, afección muy rara de observar actualmente.
- **Melanodermia.** Tinte negruzco que adquiere la piel por acumulación anormal de pigmentos melánicos en la capa más profunda de la epidermis. Esta acumulación anormal es más intensa en las zonas que normalmente son más pigmentadas, como pezón, aréola, genitales, periné, zonas expuestas al sol o a compresiones mantenidas. Se observa, clásicamente, en la insuficiencia suprarrenal crónica o enfermedad de Addison (ver *Glosario de enfermedades*) donde, además, se observa habitualmente pigmentación de la mucosa bucal (melanoplaquia). También, se observa en el hipertiroidismo y en el embarazo, donde afecta preferentemente la cara (cloasma); en el síndrome posflebítico (ver p. 524) que afecta el tercio inferior de las piernas y se observa en los varicosos crónicos; en la intoxicación crónica por arsénico, donde las manchas pigmentadas adoptan una distribución como rocío melánico en la cara anterior de tórax y abdomen de preferencia, y en algunos casos de cirrosis hepática.
- **Hemocromatosis.** Coloración bronceada de la piel con cierto brillo que le da un tinte sepia. Este aspecto es dado por la acumulación de hemosiderina en la piel, la que afecta también vísceras como el hígado, páncreas, corazón, gónadas, dando lugar a diversos síndromes clínicos (cirrosis bronceada, diabetes, miocardiopatía, insuficiencia gonadal).
- **Depigmentación.** Puede ser localizada a pequeñas áreas (leucodermia) o invadir áreas más extensas (vitíligo); o generalizada a todo el cuerpo, afectando entonces no solo la piel y el cabello sino, también, los ojos (albinismo oculocutáneo). Esta última, es generalmente congénita y se acompaña habitualmente de *nistagmus*.

Alteraciones vasculares:

- **Arañas vasculares o nevos aracniformes.** Constituyen una variedad de telangiectasias que afectan una pequeña arteriola dilatada en un punto (cuerpo central), de donde irradian pequeños vasos, cubriendo un área aproximada de 1 cm de diámetro. Comprimiendo el cuerpo central con la punta de un lápiz, queda exangüe el conjunto (Figura 29-19).
  Se presentan de preferencia en cara, cuello, miembros superiores y tórax y son característicos (aunque no patognomónicos) de la cirrosis hepática, sea alcohólica o posnecrótica. También, se observan en menor cantidad en el embarazo, en tratamiento con progestágenos, en artritis reumatoidea, en tirotoxicosis y, también, en algunos individuos aparentemente normales.
- **Púrpura.** Son extravasaciones de sangre a nivel de capilares cutáneos, que pueden ser puntiformes (petequias) o más extensas (equimosis) y que obligan a precisar su posible causa (trombocitopenia, púrpura senil, vasculitis secundaria a sepsis, EBSA, meningococemia, gonococemia, amiloidosis, etc.).

Figura 29-19. Nevo aracniforme de la mejilla.



- **Circulación colateral.** Desarrollo anormal de la circulación venosa superficial, que aparece en relación con dificultad al retorno venoso. Se ve en obstrucción de vena cava superior (generalmente secundaria a compresión tumoral); la circulación colateral se distribuye en la parte superior del tórax, se acompaña de edema "en esclavina" y el sentido de la corriente sanguínea es descendente. La obstrucción de la vena cava inferior, generalmente producida por trombosis venosa secundaria a procesos ginecológicos, se manifiesta por cordones venosos distribuidos en la cara anterolateral del abdomen y el sentido de la corriente es ascendente.
  En clínica, es mucho más frecuente la circulación colateral secundaria a hipertensión portal. La causa habitual es la cirrosis hepática; en ella la distribución de la circulación colateral es periumbilical y el sentido de la corriente es centrífugo en relación al ombligo (*caput medusae*). En la práctica, lo más común en cirrosis es la distribución de predominio supraumbilical con dirección ascendente de la corriente; la clásica *caput medusae* es más bien rara.

Temperatura y humedad. El análisis de ambas características en conjunto, permite sacar mejores conclusiones semiológicas. Así, una piel caliente y seca se observa en casos de fiebre que va en aumento; caliente y ligeramente húmeda se ve en tirotoxicosis; caliente y mojada, se ve en fiebre en defervescencia; fría y seca, sugiere insuficiente riego sanguíneo; fría, seca y descamada, se observa en el mixedema; fría, húmeda y viscosa, es característica del *shock* (Tabla 29-8). Además, inflamaciones poco aparentes de regiones subcutáneas pueden manifestarse por aumento local de la temperatura de la piel, por lo cual es útil comparar regiones simétricas, usando para esto el dorso de la mano.

Un signo cutáneo excepcionalísimo y curioso es la hematidrosis o hematohidrosis o excreción de sudor sanguinolento, que se observaría en condiciones de estrés o sufrimiento máximo, por ejemplo, enfrentando su propia muerte. Según el Evangelio de San Lucas, Jesucristo presentó este fenómeno previo a su arresto y crucifixión.

Lesiones cutáneas. La piel es asiento de numerosas y variadas afecciones, algunas de las cuales son tratadas en el Capítulo 9: *Lesiones dermatológicas elementales*. Aquí mencionaremos las picaduras de arañas e insectos debido a su frecuencia y potencial gravedad. Las picaduras de zancudos, pulgas, garrapatas, etc., son generalmente autoinvolutivas. En estos casos solo existe el riesgo de que se sobreinfecten con microbios de la piel como el estafilococo dorado o el estreptococo beta hemolítico. La reacción habitual es un dolor intenso en el momento de la picadura, con la formación de una pápula con un punto central donde actuó el insecto; puede haber edema local progresivo en las horas siguientes. Menos frecuentemente, después de una picadura de abeja o avispa, se puede desarrollar una anafilaxia, cuadro grave que se manifiesta por dificultad para respirar o tragar, palidez y taquicardia, síntomas que se dan dentro de la primera media hora y hasta dos horas después. En estos casos es necesario un tratamiento de urgencia (ver *Shock anafiláctico*, p. 249).

Mención especial merece la mordedura por la araña del rincón (*Loxoceles laeta*), la que puede pasar inadvertida o ser muy dolorosa (75% de los casos), pero al cabo de 2 o más horas aparecen los síntomas, especialmente el dolor. El veneno de esta araña es dermonecrótico y hemolítico, es decir, destruye la piel y los glóbulos rojos. Los síntomas producidos por la mordedura se denominan loxocelismo, que puede adoptar dos formas: cutáneo o visceral. En el loxocelismo cutáneo la lesión se inicia con eritema y edema que progresa a un halo vasoconstrictivo azul-grisáceo alrededor del sitio de la mordedura. Por lo general, el centro de la lesión está por debajo de la superficie de la piel y presenta un color violáceo, constituyendo una placa de contornos irregulares llamada placa livedoide. Puede evolucionar a necrosis antes de tres a cuatro días y formar la escara antes de cuatro a siete días. La ulceración cura lentamente en cuatro a seis semanas, aunque ocasionalmente puede demorar hasta cuatro meses. Solo alrededor del 10% de los pacientes que sufre mordedura de araña de rincón desarrolla un loxocelismo visceral. Alrededor de 12 a 24 horas después de la mordedura aparecen los síntomas: fiebre alta, palpitaciones, náuseas, vómitos, dolores articulares y musculares, anemia, ictericia y hematuria derivada de la destrucción de glóbulos rojos generada por la toxina. La mordedura de araña requiere atención de urgencia, especialmente si se sospecha un loxocelismo visceral.

También por su frecuencia, especialmente en niños, debemos mencionar la sarna o escabiosis. Es una ectoparasitosis que se caracteriza por la invasión de la capa córnea de la piel del hombre por el ácaro *Sarcoptes scabiei var hominis*. Las lesiones se presentan en región interdigital, cara anterior de la muñeca, codos, axila, manos, abdomen, zona genital, región glútea, cara interna de muslos, rodillas y tobillos. Lesiones características son: el surco acarino, lesión lineal, de varios mm de longitud; la vesícula perlada o perla escabiótica, pequeñas vesículas en el sitio donde se ubica la hembra en la epidermis, y los nódulos escabióticos, lesiones nodulares induradas de 10-12 mm de diámetro. El síntoma más importante es el prurito, de predominio nocturno o cuando hace calor, causado por el ácaro al hacer un surco y también por reacción alérgica del huésped sensibilizado.

Fanéreos

Pelo. Desde un punto de vista semiológico, conviene distinguir la cabellera del vello corporal; ambos tienen distribución y caducidad diferente en el hombre y en la mujer. En el hombre, la cabellera tiende a despejarse en la región frontoparietal, mientras las patillas se unen con la barba y el bigote. Por otro lado, el vello corporal puede llegar a cubrir el pecho y las extremidades y, en algunos casos, el dorso. El vello pubiano en el hombre asciende hacia el ombligo en forma de losange. Cuando esta forma de distribución pilosa aparece en la mujer, debe considerarse patológica y plantea la posibilidad de algún tumor hipofisiario, suprarrenal u ovárico.

La caída paulatina e irreversible del cabello ocurre con frecuencia en el hombre adulto, por razones genéticas, y afecta de preferencia a las regiones frontoparietales y/o el occipucio (calvicie). Por otra parte, existen causas patológicas que ocasionan caída transitoria del cabello (alopecia), tales como fiebre tifoidea, lupus eritematoso, sífilis secundaria, mixedema, tiña, impétigo, e, incluso, fuerte tensión emocional. Además, la iatrogenia también puede hacer caer el cabello, como es el caso de las radiaciones y de las drogas citotóxicas.

En cuanto al vello axilar y pubiano, disminuye francamente en caso de cirrosis, mixedema, senilidad y caquexia. Por el contrario, el aumento del vello en la mujer (hirsutismo) ocurre en el síndrome de Cushing, tirotoxicosis, menopausia y, también, como resultado de ciertas drogas como el minoxidil (que se usa en hipertensión arterial severa) y los andrógenos.

Uñas. Las uñas pueden sufrir modificaciones en diversas enfermedades, lo que adquiere valor semiológico. Estas alteraciones pueden traducirse en cambios de coloración, cambios de forma y otras.

Entre los cambios de coloración están la palidez del lecho ungüeal (que traduce anemia), la cianosis o el tinte café, frecuente en la insuficiencia renal crónica.

Normalmente la uña tiene ligera convexidad, tanto en sentido longitudinal como transversal (Figura 29-20A). La exageración de esta convexidad da un aspecto de uñas en vidrio de reloj, a la que puede seguir un borramiento del ángulo falangioungüeal (que normalmente es de 160 grados), el que incluso, puede llegar a invertirse en etapas más avanzadas (Figura 29-20B). Al mismo tiempo, se produce un engrosamiento de la extremidad distal de los dedos (acropaquia). El encorvamiento de las uñas fue descrito por Hipócrates, por lo que se llama también dedo hipocrático (Figura 29-20B). Este conjunto de alteraciones da al dedo el aspecto de palillo de tambor, constituye un excelente signo semiológico y se observa en afecciones que se acompañan de cianosis central (cardiopatías congénitas y bronconeumopatías crónicas) y también, en otras enfermedades que no tienen relación con la cianosis, como la endocarditis bacteriana subaguda (EBSA), el cáncer broncogénico y otros tumores pulmonares. Con menor frecuencia e intensidad, se observa también en la cirrosis y síndrome de malabsorción.

Otra deformación es la excavación de la uña, que adquiere un aspecto de cuchara o coiloniquia, la que se observa en casos de anemia ferropriva crónica (Figura 29-20C).

Otras alteraciones que pueden observarse en las uñas son las hemorragias subungüeales "en astilla", propias de la EBSA: la onicolisis (separación de la uña del lecho ungüeal) que se puede observar en la tirotoxicosis (hipertiroidismo), infecciones micóticas de la uña y psoriasis. El pulso capilar, se ve en la insuficiencia aórtica y las estrías longitudinales en algunos casos de gota. La acropaquia es reversible cuando la causa que la produce puede eliminarse, como es el caso de la EBSA curada, la bronquiectasia extirpada o el empiema pleural crónico drenado.

GANGLIOS LINFÁTICOS

Junto con los canales linfáticos, los ganglios constituyen una forma de circulación auxiliar para los vasos sanguíneos.

Se calcula entre 500 y 600 el número total de ganglios del cuerpo humano. En condiciones normales, estos no son palpables en el adulto, a excepción de pequeñas adenopatías inguinales. En el niño, en cambio, pueden aparecer algunos ganglios pequeños en las cadenas laterales del cuello sin que tengan mayor significación clínica.

El compromiso de los linfáticos puede manifestarse por uno o más de los siguientes signos: ganglios palpables (adenopatías),

Figura 29-20. Alteración de la forma de la uña. A. Uña normal. **B.** Uña en vidrio de relo. **C.** Coiloniquia.

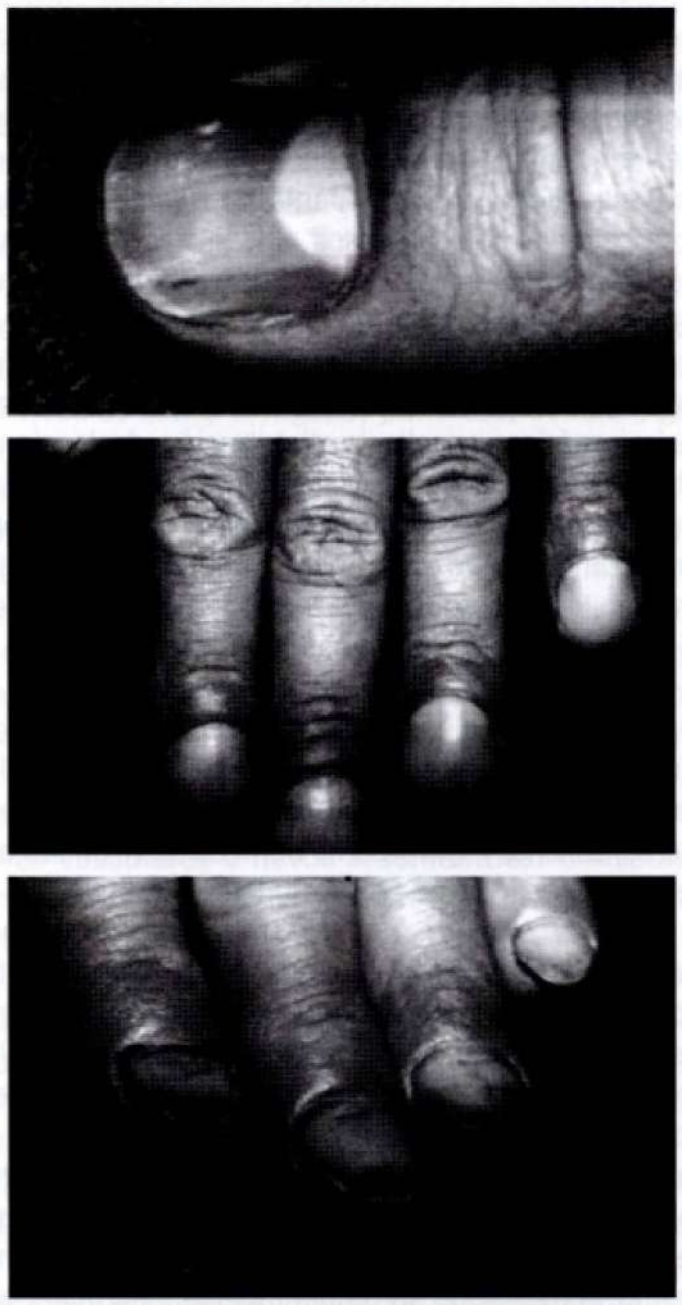

estrías rojas de la piel (linfangitis superficial) y edema regional por obstrucción linfática (linfedema).

El aumento de volumen de un ganglio, puede ser la primera manifestación de un proceso patológico. Si se palpa un ganglio, debe precisarse localización, morfología, tamaño, consistencia (blando, duro, fluctuante), sensibilidad u otras manifestaciones inflamatorias (color, rubor), movilidad o adherencia a los planos vecinos; además, de precisarse si es un ganglio libre o forma un conglomerado de ganglios vecinos. El análisis de estos caracteres permite, la mayoría de las veces, sugerir un diagnóstico, aunque la confirmación requiere del estudio citológico (por punción ganglionar) o histopatológico (por biopsia).

Los principales grupos ganglionares a investigar de rutina durante el examen físico son: los de cabeza y cuello, supraclaviculares, axilares, epitrocleares e inguinales. Otros grupos ganglionares de importancia semiológica, como los mediastínicos y lumboaórticos, no son accesibles al examen físico corriente, pero pueden ser investigados por exámenes complementarios, como radiografía de tórax, linfografía y tomografía axial computarizada.

Tabla 29-9. Territorios drenados por diferentes grupos ganglionares

Grupo ganglionar	Territorio drenado
Preauriculares	Porción lateral de los párpados y su conjuntiva palpebral
Retroauriculares	Cuero cabelludo temporal y meato acústico externo
Suboccipitales	Región posterior del cuero cabelludo y cabeza
Yugulares	
Preesternocleidomastoideo	Porción media de la lengua, amígdalas y parótidas
Postesternocleidomastoideo	Parte baja cuero cabelludo y cuello; piel de brazos y región pectoral
Submaxilares	Bordes de la lengua; submaxilar; mucosa de labios y boca
Submentonianos	Centro del labio inferior, piso de boca, punta de lengua y piel de mejillas
Supraclaviculares	Pared torácica, mama; brazo y cabeza. Derecha (o Bilat): metástasis de pulmón y esófago. Izquierdo: metástasis de riñón, gónadas, vesícula, estómago y páncreas
Axilares	Miembro superior, mama y pared torácica
Epitrocleares	Borde cubital antebrazo y mano, meñique, anular y mitad cubital del medio
Inguinales	
Grupo horizontal	Pared anterior abdominal baja, genitales, periné, canal anal bajo
Grupo vertical	Miembro inferior, genitales: región glútea

Adenopatías. Conviene distinguir las adenopatías generalizadas de las localizadas.

Las adenopatías generalizadas (compromiso de 3 o más grupos ganglionares) pueden ser de diferentes etiologías: bacterianas o virales (rubéola, mononucleosis, arañazo de gato, sífilis secundaria); protozoarias (toxoplasmosis); por hongos (esporotricosis); neoplásicas (Hodgkin, leucemias linfáticas); por mesenquimopatías (lupus eritematoso diseminado, dermatomiositis, enfermedad de Still); por drogas (difenilhidantoína); y misceláneas (sarcoidosis, amiloidosis, enfermedad del suero).

Las adenopatías regionales, que comprometen uno, o a lo más dos grupos ganglionares, corresponden casi siempre a infecciones regionales en el territorio de drenaje correspondiente (Tabla 29-9).

Etiologías. Descartadas las infecciones locales, cada grupo ganglionar afectado puede sugerir determinadas etiologías: así, el compromiso de los ganglios retroauriculares y suboccipitales sugiere rubéola, mononucleosis infecciosa, toxoplasmosis; el compromiso de los ganglios preauriculares, cuando es bilateral, sugiere adenovirus tipo III o enfermedad por arañazo de gato; y, cuando es unilateral, fase aguda de la enfermedad de Chagas. Las adenopatías cervicales de evolución crónica sugieren TBC o linfoma.

Los ganglios supraclaviculares, generalmente, se afectan por metástasis de tumores torácicos o abdominales. Las del lado derecho, generalmente corresponden a metástasis de cánceres o de esófago y, las del lado izquierdo, especialmente la que queda en el lado interno de la fosa por detrás del esternocleidomastoideo (ganglio de Troisier o de Virchow), corresponden a metástasis de cáncer de riñón, gónadas, estómago o páncreas.

Las adenopatías axilares obligan a buscar metástasis de cáncer de mama y, en casos agudos, enfermedad por arañazo de gato.

El compromiso bilateral del ganglio epitroclear se observa en la sífilis secundaria (constituía el clásico signo de Ricord) y, cuando es unilateral, en la enfermedad o fiebre por arañazo de gato (ver *Glosario de enfermedades*).

Las adenopatías inguinales agudas se observan en la sífilis primaria, en el chancro blando y en el linfogranuloma venéreo (enfermedad de Nicolás y Favre).

Cuando la radiografía de tórax revela crecimiento unilateral de los ganglios mediastínicos, sugiere TBC; y, en caso que sea bilateral, sarcoidosis o enfermedad de Hodgkin (ver *Síndromes mediastínicos*, p. 269).

Las adenopatías lumboaórticas, evidenciadas por linfografía o tomografía computarizada, corresponden casi siempre a metástasis cancerosas o linfomas.

AFECCIONES COMUNES DE LA PIEL

X. Raggio

La piel constituye el sistema más grande del cuerpo humano y cumple la función de barrera que separa al organismo del medio ambiente; además, es un medio de comunicación social y biológica con el medio externo. En ella ocurren enfermedades que le son propias y otras que son manifestaciones cutáneas de un proceso que se inició en otro órgano. Las consultas por patologías dermatológicas constituyen aproximadamente el 10% del total en un policlínico de medicina general.

La **anamnesis** del paciente dermatológico comprende, además de la habitual, una anamnesis dirigida: en esta preguntaremos sobre tiempo de evolución, variación en el tiempo, lugar de comienzo, síntomas (prurito, dolor, ardor), tratamientos recibidos, cambios con estos tratamientos, relación con algún factor desencadenante. Son importantes los antecedentes personales como actividades laborales, extralaborales, estado emocional, actividades en áreas fotoexpuestas, uso de medicamentos, uso de productos cosméticos y los antecedentes familiares, especialmente de patologías dermatológicas y alérgicas.

El **examen dermatológico** incluye el examen de la piel, mucosas, y sus anexos, pelos y uñas. Este examen debe ser completo, ojalá con el paciente sin ropa: ahí debemos evaluar su color, turgor, elasticidad, humedad, untuosidad y textura de la piel, además del estudio de las lesiones que se encuentren.

La aplicación de los antecedentes señalados anteriormente y el apoyo de exámenes de laboratorio, como exámenes generales, de raspado de piel, estudios histopatológicos, nos va a permitir hacer un diagnóstico certero y, por ende, una posible solución al problema del paciente.

En el presente capítulo se describirán algunas lesiones de la piel que son de interés para el médico no especialista, dada la frecuencia con que se observan en la práctica médica cotidiana. Adicionalmente, mencionaremos algunas alteraciones comunes de las uñas. No se incluye el tema prurito ni los nevos aracniformes (arañas vasculares), por estar tratados en otros capítulos (ver *Prurito*, p. 45 y *Piel, fanéreos y linfáticos*, p. 356).

Lesiones pigmentarias

Nevos o lunares. Corresponden a formaciones constituidas por uno o varios componentes de la piel. El nevo nevocelular o nevo melanocítico es uno de los tumores pigmentados más frecuentes de la piel. Son lesiones benignas, habitualmente pigmentadas, de color café claro a oscuro, únicas o múltiples, planas, ligeramente elevadas o tuberosas, miden de pocos milímetros a varios centímetros de diámetro (Figura 29-21). Ocasionalmente, pueden tener estructuras pilosas en su superficie. Están formados por células névicas (células derivadas de la cresta neural), las cuales se disponen en forma de nido. Estas se pueden ubicar en la unión dermoepidérmica (**nevos de unión**), en el dermis (**nevo dérmico**) o en ambas zonas (**nevo compuesto**). Aquellos nevos que tienen células en la zona de unión dermoepidérmica son los que tienen riesgo de transformación maligna.

Los nevos pigmentarios aparecen en la edad preescolar hasta el adulto joven; solo el 1% de los recién nacidos presenta este tipo de lesiones (nevos congénitos). Se presentan en cualquier parte de la piel o superficie mucocutánea; en el adulto su número varía de 20 a 40, pudiendo ocurrir cambios en su evolución. Es importante tener presente el ABCD de los nevos pigmentarios para pesquisar signos de malignidad: a) asimetría, b): bordes irregulares, c) color irregular y d) diámetro mayor de 6 mm. Existen también, nevos formados por otros componentes de la piel distintos a las células névicas, por ejemplo, nevos lipomatosos, nevos sebáceos, comedonianos, entre otros.

Figura 29-21. Nevo pigmentado.



Queratosis seborreica (verrugas seborreicas). Son tumores benignos de la piel, donde se observa fundamentalmente una hiperplasia epidérmica. Es una lesión frecuente en el adulto mayor de 50 años y en razas blancas. Comienza con una pequeña placa pigmentada, la cual con el tiempo se hace verrucosa y más oscura.

Se presentan como lesiones papulosas, pigmentadas, de superficie verrucosa, untuosas al tacto, de forma ovoide, de pocos milímetros a dos o tres centímetros de diámetro, de color café claro al negro. Las lesiones pueden ser únicas, pero la mayoría de las veces son múltiples y se distribuyen principalmente en el dorso, flancos del tronco, cara, cuero cabelludo y dorso de manos (Figura 29-22). Las queratosis seborreicas causan malestar al paciente, especialmente prurito y pueden desaparecer en forma espontánea.

Figura 29-22. Queratosis seborreica.

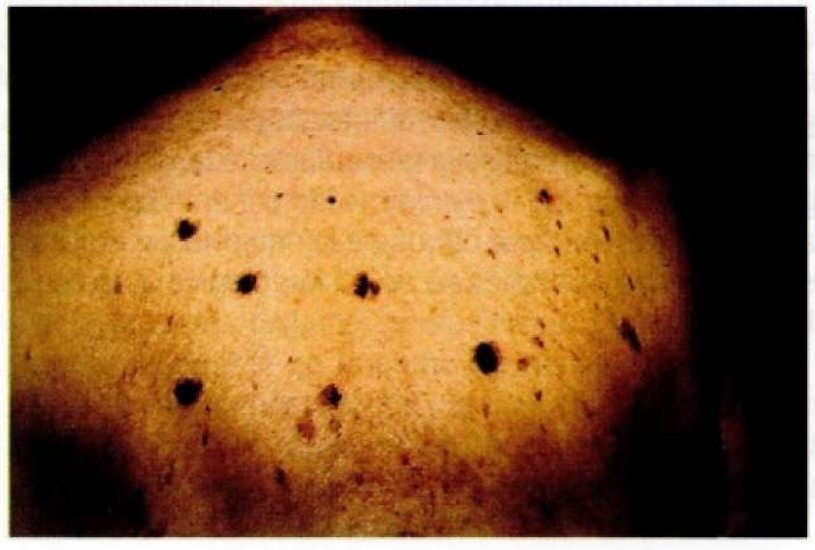

Queratosis actínicas (queratosis solares). Se presentan principalmente en personas de piel blanca y en áreas fotoexpuestas, desde la edad media de la vida. Son lesiones ásperas al tacto, con una escama adherente, de bordes nítidos, de color rosado o café claro, de pocos milímetros a uno o dos centímetros de diámetro. Se localizan principalmente en dorso de manos, antebrazos y cara. Histológicamente hay una alteración de la arquitectura normal de la epidermis, con pérdida de su polaridad y presencia de mitosis anormales. Son lesiones premalignas y deben ser tratadas; la transición hacia la malignidad puede ir acompañada de una induración de la base o erosión de la queratosis. El 0,5% de ellas se transforma en epitelioma espinocelular, lo cual obliga a tratarlas en forma precoz. El carcinoma que se desarrolla de una queratosis es de crecimiento lento y de poca tendencia a metastizar.

Efélides. Comúnmente llamadas pecas, corresponden a máculas pequeñas de color café claro, que aumentan en número y tamaño y se oscurecen durante el verano. Al suspender la exposición solar tienden a desaparecer. Se presentan más frecuentemente en personas de cabello rubio y pelirrojo. Se observan desde los primeros años de vida hasta la edad adulta. Las pecas son lesiones benignas y están determinadas por un gen autosómico dominante.

Léntigos. Son máculas o lesiones ligeramente solevantadas, de coloración uniforme, de tonos café claro a oscuro, de forma circular o policíclica que se presentan en cualquier parte de la superficie cutánea, mucosa o conjuntiva. Pueden presentarse desde la infancia, pero suelen aumentar en la vida adulta. Son frecuentes en personas de piel clara y pueden ser manifestación de algunos síndromes hereditarios (ejemplo: síndrome de Peutz-Jeghers, síndrome de Leopard). Los léntigos corresponden a un mayor acúmulo de melanocitos y melanina en la unión dermoepidérmica (Figura 29-23). Existen los **léntigos seniles** similares a los descritos, pero se observan en personas mayores en áreas fotoexpuestas; se debe tener presente que si esta lesión presenta cambios de color en su superficie o un color no homogéneo puede corresponder a un léntigo maligno, el que equivale a una etapa del melanoma.

Figura 29-23. Angiomas seniles y léntigos.



Cloasma. El cloasma o melasma corresponde a una hiperpigmentación que se presenta principalmente en la frente, mejillas, barbilla y labio superior. Se puede presentar en el curso de un embarazo o uso de anticonceptivos, cosméticos, perfumes, exposición solar o de causa no precisada. Su etiología no está clara, se ha relacionado con el aumento de estrógenos y progesterona. También, se ha presentado con el uso de difenilhidantoína. Se observa principalmente en mujeres y, ocasionalmente, en hombres sanos, siendo más frecuente en pieles oscuras y en períodos de exposición solar.

Angioma senil. Son lesiones asintomáticas, de color rojo violáceo, solevantadas, múltiples, localizadas principalmente en la parte alta del tronco de personas mayores. Miden de 1 a 5 mm de diámetro, y tienden a persistir indefinidamente (Figura 29-23). Estas lesiones corresponden a angiomas capilares con abundante tejido fibroso.

Manchas "café con leche". Son lesiones planas, pigmentadas, de color café claro uniforme que miden de 2 a 20 cm. Están presentes al nacer o aparecen en los primeros meses de vida. Se encuentran en el 10% de la población normal o pueden formar parte de algunas genodermatosis (ejemplo: neurofibromatosis, síndrome de Albright). Se les denomina también "**manchas hepáticas**".

Melanoma maligno. Es un tumor maligno, invasivo. Su incidencia varía de acuerdo a las razas, factores genéticos y factores ambientales. Hay un aumento de este tumor en todas partes del mundo, principalmente en personas de piel clara que han tenido exposiciones solares importantes. También, se ha demostrado un factor genético que favorece el desarrollo de este tumor. La incidencia del melanoma oscila entre el 6/100.000 habitantes (Europa) a 40/100.000 (Australia) y se presenta principalmente después de la pubertad. Se estima que en las últimas décadas está aumentando en el 5% anual y determina el 1% al 2% de todos los fallecimientos por cánceres. El melanoma maligno puede derivar de lesiones pigmentadas preexistentes o iniciarse como lesión primaria.

Frente a una lesión pigmentada hay elementos que hacen pensar en malignidad, se debe recordar el ABCD de las lesiones pigmentarias ya descritas, recalcando: crecimiento rápido; cambio de color, principalmente hacia el negro; crecimiento ameboideo; sangramiento espontáneo o signos inflamatorios.

Clínicamente, el melanoma se puede presentar como una lesión plana, nodular, o pedunculada, de bordes bien definidos o irregulares, de diferentes tonalidades de colores que varían del café al negro, a veces con signos inflamatorios o con ulceración en su superficie (Figura 29-24).

Su pronóstico depende de varios factores:

- Grosor de la lesión: medido desde la capa granulosa de la epidermis hacia la profundidad. Las lesiones iguales o menores de 0,75 mm de profundidad y sin metástasis regionales al momento de su tratamiento, tienen una sobrevida cercana al 100% al cabo de 5 años.
- Tipo histológico: las variedades nodulares tienen peor pronóstico que las lentiginosas.
- Pacientes inmunosuprimidos.

Figura 29-24. Melanoma maligno.

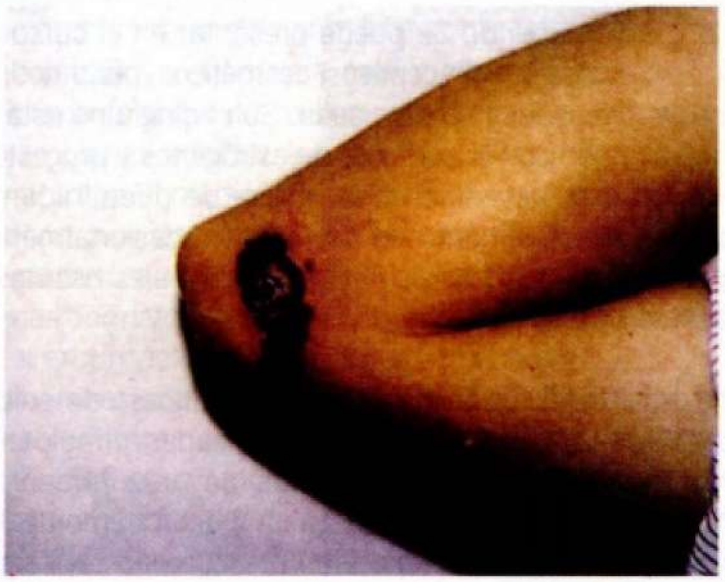

- Los antecedentes familiares o personales de melanomas o de quemaduras solares ampollares, puede empeorar el pronóstico.

Vitíligo. Desorden pigmentario adquirido caracterizado por la ausencia de pigmento en la piel (acromia). Afecta del 1% al 2% de la población mundial, presentándose a cualquier edad pero es más frecuente en personas jóvenes. En su etiología intervienen múltiples factores, siendo actualmente más aceptados el genético y el autoinmune. El 30% al 40% de los portadores de vitíligo presenta el antecedente de familiares con esta patología y está en estudio su asociación con la presencia de antígenos de histocompatibilidad. La teoría autoinmune plantea una falla en el sistema de vigilancia inmune, lo cual lleva a un daño del melanocito; además, se apoya en el hecho que este cuadro se asocia a otras patologías autoinmunes como tiroiditis, diabetes y anemia perniciosa. Se describen factores gatillantes del vitiligo, entre los cuales están el estrés y cuadros depresivos.

El vitiligo clásicamente se presenta como manchas acrómicas bien delimitadas, de tamaño variable, pudiendo ser desde 0,5 a 1 centímetros a grandes placas de distribución simétricas y ubicadas en cualquier parte de la superficie cutánea, siendo más frecuente en extremidades y pliegues (Figura 29-25). Las lesiones pueden ser escasas en número o comprometer prácticamente toda la superficie cutánea. Su evolución es poco predecible; entre el 5% y el 8% regresa en forma espontánea. Existen variantes del vitiligo, entre los que hay que considerar el vitiligo segmentario que sigue el curso de un dermatoma; suele ser más frecuente en niños y es de curso autolimitado.

Lesiones eritematoescamosas

Psoriasis. Constituye el prototipo de enfermedad eritematoescamosa. Es una enfermedad crónica, recidivante, de curso poco predecible y determinada genéticamente. Su frecuencia es la misma en ambos sexos. Su incidencia es variable, entre el 0,2% y el 3%, siendo más baja en grupos indígenas americanos puros y más alta en el norte de Europa y en Norteamérica. Comienza a cualquier edad de la vida, pero lo más frecuente es entre los 20 y 60 años.

La base genética de la psoriasis es indiscutible, pero hay una serie de factores que tienen importancia actuando como desencadenantes: traumatismos locales, infecciones sistémicas (especialmente estreptocócicas), cambios hormonales, fármacos (antipalúdicos, bloqueadores beta-adrenérgicos, litio) y estrés.

La lesión característica de la psoriasis es una pápula o una placa de bordes nítidos, color rojo vivo, con escamas en su superficie. Las escamas son gruesas, plateadas, abundantes y se desprenden con facilidad al raspado (técnica del raspado metódico de Brocq) dejando una área eritematosa con puntos hemorrágicos (Figura 29-26). El tamaño de las lesiones varía desde pocos milímetros a grandes placas, o incluso, puede comprometer toda la superficie corporal, determinando una eritrodermia (enfermedad inflamatoria de la piel que afecta a más del 90% de la superficie corporal).

La psoriasis puede ubicarse en cualquier parte de la superficie corporal, pero afecta principalmente la superficie de extensión de extremidades: codos y rodillas, cuero cabelludo, región lumbosacra. La involución de las lesiones deja una mácula hiperpigmentada o hipopigmentada, las cuales desaparecen con el transcurso del tiempo. Puede existir prurito, pero este no es un elemento diagnóstico de importancia. La evolución de la psoriasis es impredecible, presentando remisiones y exacerbaciones

Figura 29-25. Vitíligo.



Figura 29-26. Psoriasis en placa.



sin una causa aparente. Así, pueden presentarse cuadros que evolucionan en forma intermitente, inveterada y, ocasionalmente, se presenta como un brote agudo. Por otra parte, la psoriasis puede afectar las uñas, las articulaciones (**artropatía psoriática**) o determinar un cuadro pustular localizado o diseminado, lo cual da un peor pronóstico.

Eccema. Corresponde a una forma de respuesta inflamatoria de la piel determinada por agentes externos o internos. Clínicamente, se manifiesta por eritema, edema, vesiculación, resumación, descamación, costras y, a veces, liquenificación de la piel (Figura 29-27). Actualmente, se usa el término de **eccema** como sinónimo de **dermatitis**. Aproximadamente un tercio de las consultas dermatológicas corresponde a alguna forma de eccema. Es una causa de ausencia laboral importante.

El eccema se presenta inicialmente con lesiones eritematosas, con microvesiculación, resumación (forma de eccema agudo), para luego aparecer costras, descamación, fisuración, y en cuadros recidivantes, liquenificación (eccema crónico). La topografía de las lesiones varía para cada cuadro clínico.

Figura 29-27. Eccemas.



Los eccemas se clasifican en:

Eccemas exógenos. Entre estos cabe destacar el eccema de contacto irritativo y el eccema de contacto alérgico.

Los eccemas exógenos corresponden a la forma más frecuente de eccemas y son producidos por una sustancia que actúa como irritante primario, por ejemplo, contacto con productos muy alcalinos (80% de los casos) o determinan un mecanismo alérgico, en el cual el contactante actúa como un hapteno: por ejemplo, dermatitis de contacto por níquel de las fantasías y dermatitis de contacto por el litre.

Eccemas endógenos. Deben considerarse, principalmente, los eccemas seborreicos y los eccemas atópicos.

- El **eccema seborreico** es una afección inflamatoria que se presenta en zonas de mayor actividad de las glándulas sebáceas (cuero cabelludo, parte media del tronco y cara). Se observa principalmente en ciertos períodos de la vida: lactantes y adulto mayor.
  En el lactante se presenta con lesiones descamativas untuosas en pliegues, cuero cabelludo y cara, con formación de costras (costra láctea en cuero cabelludo). También puede formar parte del eccema atópico. En el adulto, se presenta principalmente en cuero cabelludo, cejas, pestañas, surco nasogeniano, parte media del tronco y pliegues. Las lesiones son placas eritemato-descamativas, con prurito variable; tienen un curso crónico y recidivante. Suele estar asociado a un aumento de un hongo: *Malassezia furfur*. Este cuadro puede generalizarse y determinar una eritrodermia.
- Los **eccemas atópicos o dermatitis atópica** son afecciones intensamente pruriginosas, crónicas y recidivantes El término atópico se usa habitualmente como equivalente a alergia. Los eccemas atópicos se pueden asociar con retinitis alérgica o asma bronquial. El 70% de los pacientes con dermatitis atópica tiene el antecedente familiar de alguna forma de atopía. Su manifestación clínica varía de acuerdo a la edad del paciente. En el lactante, el cuadro afecta principalmente a cara, pabellón auricular, cuero cabelludo y, menos frecuentemente, al cuello y superficies de extensión de extremidades. Después de los dos años de edad el cuadro tiende a localizarse, especialmente, en pliegues y zonas palmos plantares. El síntoma principal es el prurito intenso, que llega a limitar las actividades del paciente. La dermatitis atópica, clásicamente, comienza en el lactante menor de seis meses, puede involucionar espontáneamente en la pubertad o permanecer en la vida adulta. Entre los factores que pueden gatillar el cuadro, deben considerarse irritantes locales (jabones, detergentes), sustancias alérgicas tópicas (uso de lanas,) o aéreas (polvo, ácaros), algunos alimentos (soya, colorantes, preservantes de alimentos), infecciones, estrés y sudor.
  En el diagnóstico de los eccemas se debe considerar la topografía de las lesiones y el tipo de lesiones presentes. En la anamnesis del paciente, se debe interrogar en forma detallada el antecedente de uso de contactantes, irritantes y actividad laboral que desempeña, uso de cosméticos, perfumes, antecedentes familiares, etcétera.

Prúrigos y urticarias. No corresponden a cuadros eritematodescamativos, pero son afecciones que se presentan frecuentemente en pacientes atópicos.

Prúrigo agudo. Se caracteriza por pápulas pruriginosas, que evolucionan en brotes de 10 a 15 días de duración. Se presenta principalmente en niños en edad prepuberal.

La lesión característica comienza en una placa eritematosa pequeña, sobre la cual se asienta una pápula y, posteriormente, en su cúspide aparece una vesícula. El cuadro es intensamente pruriginoso, el rascado rompe la vesícula, que se transforma en costra. La lesión se resuelve con pigmentación residual o pequeña cicatriz. En el niño, se observa en cualquier parte de la superficie corporal; en el adulto, es más frecuente en zonas de extensión de extremidades. En su etiología debe considerarse reacciones de hipersensibilidad a picaduras de insectos, alimentos e inhalantes.

Urticarias. Son lesiones edematosas, pruriginosas, eritematosas o de color piel normal, que afectan al dermis superficial (Figura 29-28). Si este fenómeno ocurre en la dermis

Figura 29-28. Urticaria.



profunda y celular subcutánea, se habla de angioedema o edema angioneurótico. Ambos cuadros se pueden presentar simultáneamente, duran de minutos a horas, rara vez más de 24 horas. Las urticarias que duran más de 24 horas hacen pensar en una reacción vasculítica.

De acuerdo a su mecanismo de producción, se distinguen urticarias de origen inmunológico, no inmunológico e idiopáticas.

- En las urticarias mediadas por mecanismos inmunológicos, se reconocen aquellas dependientes de inmunoglobulinas E; este cuadro se observa habitualmente en pacientes con una historia personal o familiar de atopía, en pacientes con una sensibilidad específica a determinados antígenos o por causas físicas; y aquellas mediadas por complemento, como es el caso de las vasculitis necrotizantes, la enfermedad del suero, y las reacciones a productos sanguíneos.
- Las urticarias mediadas por mecanismos no inmunológicos se deben a la liberación directa de mediadores químicos o por alteración del metabolismo del ácido araquidónico producido por drogas.
- En las urticarias idiopáticas no se detecta el agente causal.

Las urticarias pueden presentar un curso agudo, que se caracteriza por brotes de lesiones que se producen en forma repetitiva por un período de hasta seis semanas. Si se presentan lesiones por más de ese período se habla de urticaria crónica. El 15% de la población sufre de urticaria en algún período de su vida. Los factores causantes de urticarias son múltiples. Diversos fármacos pueden provocarlas: codeína, morfina, salicilatos, antibióticos; también alimentos, aditivos alimenticios, inhalantes, contactantes, infecciones y enfermedades sistémicas.

Figura 29-29. A: acné de la cara; B: acné de la frente.

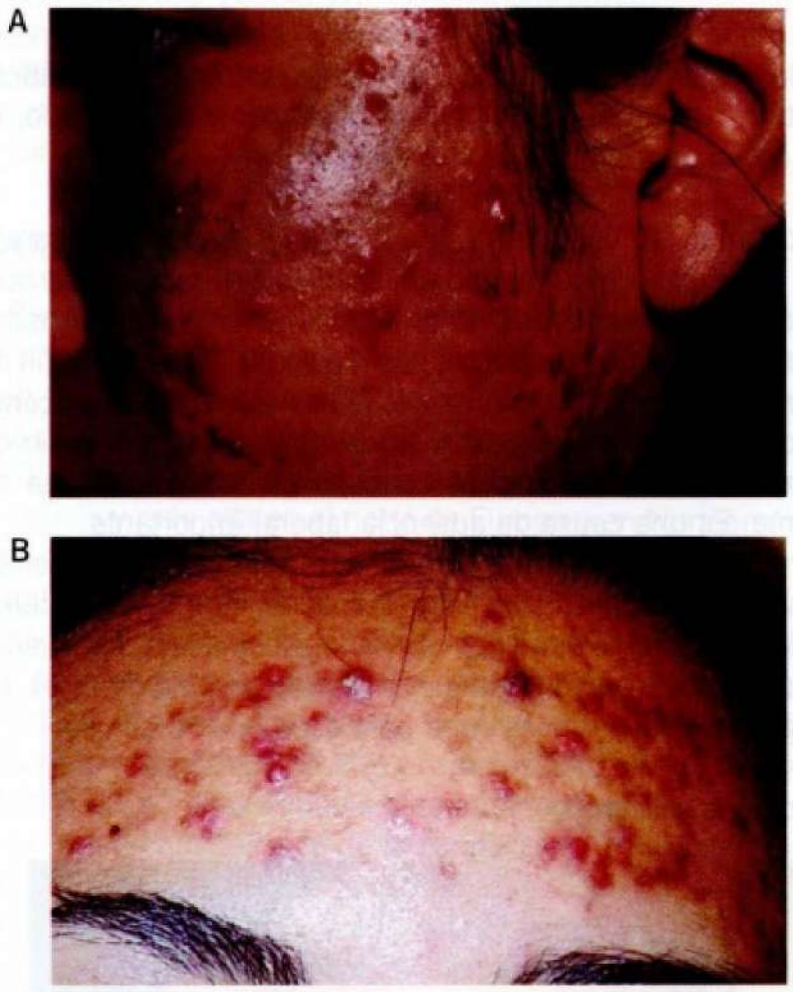

Acné. Corresponde a una afección inflamatoria del folículo pilosebáceo. Se presenta en regiones que contienen grandes glándulas sebáceas: cara, dorso y parte anterior del tórax (Figura 29-29). Es un cuadro propio del adolescente y, aproximadamente, el 80% de ellos lo presenta.

La lesión característica es el comedón, el cual puede ser abierto (“**punto negro**”) o cerrado (“**punto blanco**”). Se produce por una queratinización anormal del conducto excretor de la glándula con retención de sebo, material queratínico y gérmenes. Clínicamente, se observa una micropápula centrada por un punto negro o por un pequeño aumento de volumen blanquecino. Debido a la reacción inflamatoria se produce una pápula y, posteriormente, secundario a una reacción a cuerpo extraño, aparece la pústula. Según la intensidad del cuadro aparecen nódulos y quistes. Las lesiones regresan dejando cicatrices en grado variable.

La causa del acné es multifactorial: por una parte, existe un aumento de la secreción sebácea y una mayor sensibilidad de los receptores hormonales a los andrógenos. Por otra parte, las bacterias del folículo (*Corynebacterium* y *Propionibacterium acnes*) suelen estar aumentadas y son productoras de lipasas que transforman los triglicéridos en ácidos grasos libres, los cuales son irritantes y favorecen el cuadro inflamatorio. Existen agentes exógenos que pueden agravar o producir un acné: uso de cosméticos no adecuados, contacto con aceites, alquitranes, hidrocarburos, uso de medicamentos (corticoides, isoniacida [HIN], bromuros, yoduros, vitaminas B6, BI2). Estos agentes deben tenerse presente e investigarse al enfrentar un paciente con esta patología.

Figura 29-30. **Rosácea.**



Figura 29-31. **Rinofima.**

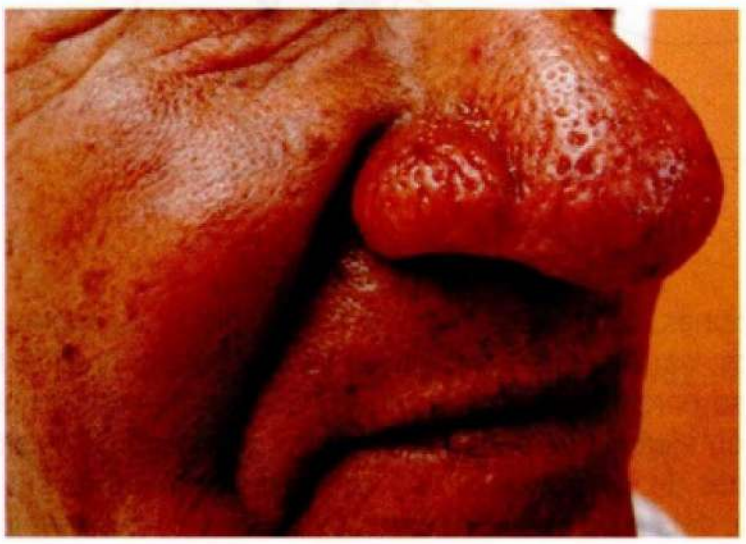

Rosácea. Es una enfermedad cuya etiología no está aún bien aclarada, que se presenta en la cuarta y quinta década de la vida. Es más frecuente en mujeres.

La lesión característica es un eritema rojo violáceo, en un comienzo transitorio, para luego hacerse permanente (Figura 29-30); puede también aparecer telangectasias, pápulas y pústulas. Las lesiones se ubican en mejillas, nariz, mentón y frente. Se acompaña de fotosensibilidad e intolerancia al calor. Una complicación de la rosácea es el compromiso ocular, pudiendo determinar blefaritis, conjuntivitis, queratitis e iritis. Puede también dar una hiperplasia de las glándulas sebáceas de la nariz (**rinofima**). Esto último se observa casi exclusivamente en el varón (Figura 29-31).

Furúnculo (divieso). Es una piodermitis aguda causada por el *Staphylococcus aureus*. Hay una infección necrótica profunda de un folículo piloso y del tejido subyacente (foliculitis con perifoliculitis). El furúnculo se presenta como un tumor inflamatorio, elevado y circunscrito, de forma cónica, de color rojo oscuro, duro, doloroso y sensible, más frecuentemente localizado en la cara, cuello o nalgas. Al supurar, de la parte central se elimina

Figura 29-32. **Furúnculo.**



una masa de pus semisólida, amarillenta verdosa, llamada "**clavo**" o "**bourbillón**", producto de la necrosis tisular. En ocasiones, puede acompañarse de fiebre y síntomas generales. Puede abrirse espontáneamente o requerir drenaje quirúrgico y antibióticos para acelerar su curación y limitar la formación de cicatriz. Se denomina **ántrax** a un proceso similar pero más severo que compromete, además, el tejido celular y todos los elementos hipodérmicos que separan los folículos (Figura 29-32).

Lesiones de las uñas

Las uñas son anexos cutáneos y pueden presentar alteraciones propias a ellas o ser manifestaciones de enfermedades sistémicas. Las alteraciones más frecuentes de las uñas son:

Cambios de color. Se pueden observar **leuconiquias o uñas blancas**, las que se presentan como manchas en la lámina ungueal debido a pequeños traumas de la matriz ungueal; o uñas completamente blanquecinas, que pueden indicar disfunciones hepáticas, renales o hematológicas. Uñas amarillentas, asociadas a otras distrofias de la lámina son frecuentes en psoriasis e infección por hongos.Manchas cafés a negras: se debe plantear la presencia de nevos, hemorragias, melanoma del lecho ungueal. Manchas verdosas en las uñas, se debe pensar en infección por *Pseudomonas*.

Deformidades de la lámina ungueal. Se debe tener presente: estriaciones longitudinales de la lámina, frecuente en ancianos y en uñas con falta de hidratación; onicólisis o separación de la uña de su lecho; onicogrifosis o deformación con engrosamiento de la lámina, frecuente en ancianos; onicorrexis, que corresponde a la tendencia de las uñas a quebrarse; depresiones puntiformes que se pueden observar en pacientes atópicos, psoriáticos y otros; perionixis, que corresponde a la inflamación del tejido que rodea la uña, lo cual puede ser secundario a traumas, infecciones micóticas, bacterianas, etcétera.

PULSO ARTERIAL Y VENOSO

Pulso arterial

El examen del pulso arterial es una de las maniobras clínicas más corrientes y la que entrega importante orientación diagnóstica. Por pulso arterial se entiende la palpación de la onda de presión que se genera por el bombeo de la sangre desde el ventrículo izquierdo a las arterias. Puede palparse en cualquier arteria superficial que pueda comprimirse contra un hueso (Tabla 29-10). La mayoría de los examinadores lo toman a nivel de la arteria radial solo para informarse de su frecuencia y ritmo, quizás de su tensión o dureza, pero pasando por alto la apreciación de la amplitud y de la forma de la onda del pulso, que constituyen los aspectos más importantes y específicos de este examen ya que son ellos los que mejor ilustran sobre el vaciamiento del ventrículo izquierdo. Al tomar el pulso arterial deben investigarse todas las características semiológicas que se señalan en la Tabla 29-11 y tomarse ambos pulsos simétricos.

Tabla 29-10. Sitios para tomar el pulso arterial

En la sien: pulso temporal
En el cuello: pulso carotídeo
Parte interna del brazo: pulso humeral o braquial
En la muñeca: pulso radial
Parte interna del pliegue del codo: pulso cubital
En la ingle: pulso femoral
En la cara posterior de la rodilla: pulso poplíteo
En el dorso del pie: pulso pedio
En el canal retromaleolar tibial interno: pulso tibial posterior

Tabla 29-11. Características generales del pulso arterial

Amplitud
Ritmo
Frecuencia
Tensión o dureza
Forma de la onda pulsátil
Similitud y sincronismo de pulsos simétricos
Estado de la pared arterial

Habitualmente, el pulso radial así como otros pulsos, se palpa con los dedos índice y medio en la cara ventral de la muñeca (corredera bicipital del palmar mayor), apoyando el pulgar en su cara dorsal. Sin embargo, según algunos especialistas, para apreciar bien todas las características del pulso, la palpación de la arteria radial resulta la mayoría de las veces poco adecuada. El destacado cardiólogo británico Paul Wood (1907-1962) recomendaba palpar la humeral derecha del paciente con el pulgar derecho del examinador un poco por encima del pliegue del codo; igualmente efectivo resulta palpar la humeral derecha con los cuatro últimos dedos de la mano izquierda. También, aconsejaba palpar la carótida derecha con el pulgar de la mano izquierda contra la columna, la que también se puede palpar con los dedos medio y anular (Figura 29-33). En cualquiera de estas

Figura 29-33. Palpación del pulso carotídeo. A: Pulso braquial o humeral. **B:** Pulso radial.



posiciones, debe comprimirse la arteria hasta casi suprimir sus latidos, para luego disminuir paulatinamente la presión hasta que se perciba el máximo de amplitud, momento en que la presión ejercida se equipara con la presión arterial diastólica. Además de los pulsos de las extremidades superiores (Figura 29-34), deben palparse de rutina los pulsos de las extremidades inferiores: femorales, pedios y tibiales posteriores, dejando consignado su grado de permeabilidad por la posibilidad de anormalidades que pudieran presentarse en el futuro (Figuras 29-35 y 29-36).

Características del pulso arterial. La frecuencia y el ritmo, sobre todo si existe un aumento de la frecuencia del pulso (taquicardia), se aprecian mejor por la auscultación cardíaca; la tensión, mejor por el esfigmomanómetro. En cambio la amplitud, y sobre todo la forma de la onda del pulso, se aprecian solo por la palpación de las arterias periféricas. El examen debe apreciar también la calidad de la pared arterial y la similitud de los pulsos simétricos.

Frecuencia y ritmo. El ritmo del pulso puede ser regular (ritmo sinusal) o irregular (arritmias). Con ritmo regular, basta contar el número de pulsaciones durante 30 segundos y multiplicar por 2 para obtener la frecuencia; en cambio, si el ritmo es irregular, más aún si va con alta frecuencia, es preferible contar los latidos durante 60 segundos y por medio de la auscultación cardíaca.

Normalmente, la frecuencia del pulso oscila entre 60 a 90 pulsaciones por minuto, mayor en los niños que en los adultos; igual ocurre con los sujetos sedentarios con respecto a los atletas entrenados. Los esfuerzos y emociones suben fisiológicamente su frecuencia. En condiciones patológicas, son múltiples las causas que pueden acelerarlo (taquicardia); desde luego, la mayoría de los cuadros febriles, el hipertiroidismo, la insuficiencia cardíaca,

Figura 29-34. Pulsos arteriales de las extremidades superiores: Técnicas de palpación. A. Pulso braquial o humeral. **B.** Pulso radial. **C.** Pulso cubital.

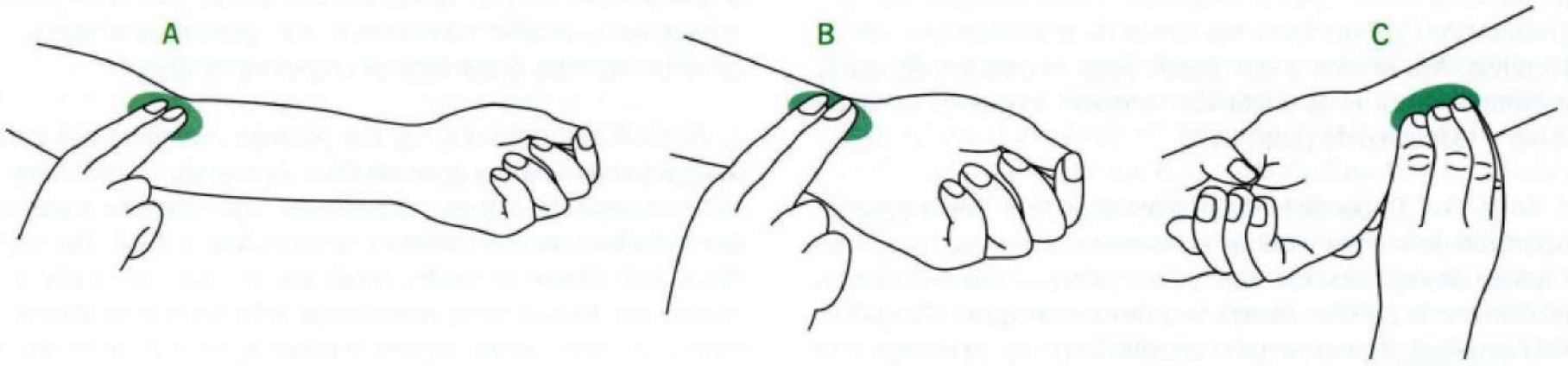

Figura 29-35. Pulsos arteriales de las extremidades inferiores: Técnicas de palpación. A. Pulso femoral. **B.** Pulso pedio. **C.** Pulso tibial posterior. **D y E.** Pulso poplíteo.

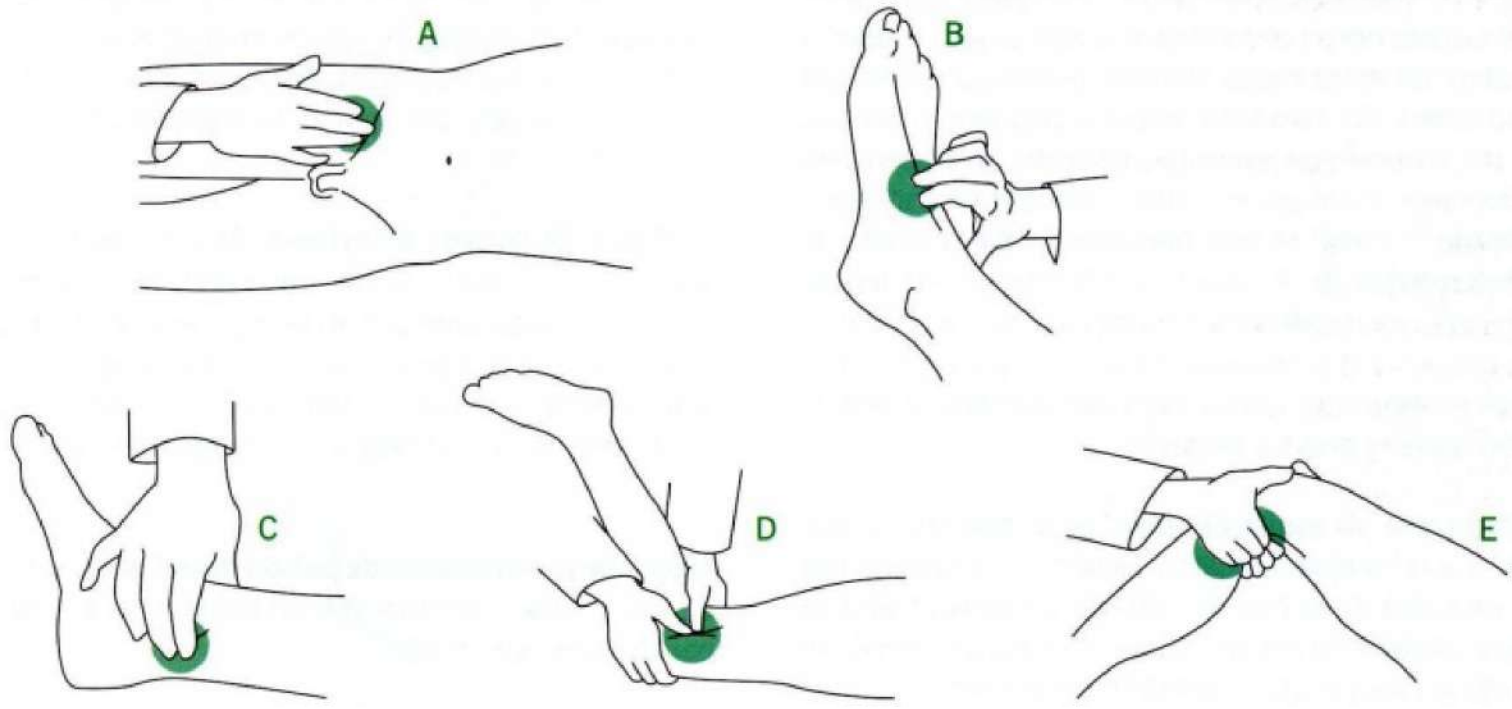

Figura 29-36. Palpación del pulso pedio. Se busca con el dedo índice (o el índice y el dedo medio) en el primer espacio interóseo a la altura de su base.

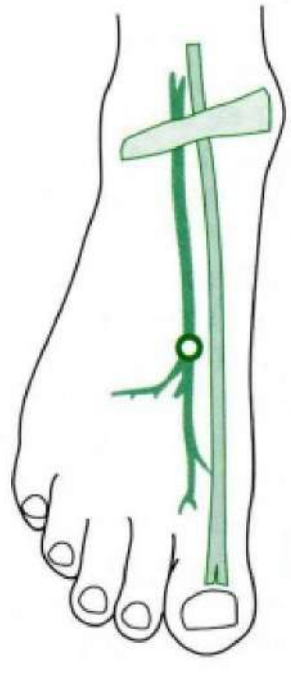

los trastornos paroxísticos del ritmo (taquicardias paroxísticas, *flutter* auricular, fibrilación auricular paroxística, etc.).

Existe una relación entre fiebre y pulso ya que, con cada grado de fiebre, la frecuencia del pulso sube entre 15 y 20 latidos por minuto sobre su frecuencia habitual. Así, si con 37° de temperatura el pulso es alrededor de 70, con 39° debiera esperarse un pulso de alrededor de 110. Ahora, si el ascenso del pulso es menor de lo esperado para la fiebre (ej.: 85 de pulso para 39°C) hablamos de bradicardia relativa, lo que tiene valor semiológico, ya que se observa frecuentemente en la fiebre tifoidea, en la brucelosis y en algunas meningitis tuberculosas complicadas de hipertensión endocraneana. Por el contrario, en la difteria es habitual que la frecuencia del pulso sea desproporcionadamente mayor que la fiebre (taquicardia relativa).

En casos de bloqueo cardíaco completo, mixedema, hipertensión intracraneana y, en menor grado, en ictericia obstructiva y nefritis aguda, la frecuencia del pulso puede caer bastante por debajo del límite de 60 por minuto y hablamos entonces de bradicardia. Algo similar puede ocurrir en casos de taquiarritmia completa o de extrasistolia bigeminada en que latidos más débiles

se hacen imperceptibles al pulso; en estos casos, la frecuencia del pulso es menor que la frecuencia cardíaca (apreciada por auscultación) y, entonces, hablamos de bradisfigmia o déficit del pulso. Así, el error a que puede llevar el examen del pulso es corregible por la auscultación cardíaca, la que es obligada frente a todo caso de pulso lento.

Amplitud. Depende fundamentalmente de la mayor o menor expansión de la pared arterial, consecuencia del mayor o menor volumen de expulsión del ventrículo izquierdo y guarda estrecha relación con la presión diferencial o presión del pulso. El análisis de la amplitud debiera iniciar el estudio del pulso, ya que permite distinguir, *grosso modo*, un pulso normal de uno amplio u otro pequeño. El pulso amplio o *magnus*, indica volumen de eyección aumentado del ventrículo izquierdo y, conservando la morfología normal de la onda, se observa en los estados circulatorios hiperquinéticos (tirotoxicosis, embarazo, anemia acentuada, fístula arteriovenosa, etc.) y en el bloqueo cardíaco completo. Con mayor amplitud aún, se observa en la insuficiencia aórtica y en el *ductus* persistente; pero, en estos casos, la onda pierde su morfología normal (pulso céler). Por otro lado, el pulso pequeño o parvus, que traduce un volumen de eyección reducido, se observa en estenosis valvulares acentuadas (mitral, aórtica, tricuspídea y pulmonar, siendo la mitral la más frecuente), infarto agudo de miocardio, enfermedad de Addison, insuficiencia cardíaca de débito bajo, hipertensión sistémica o pulmonar severas, casos en los cuales se conserva la morfología normal de la onda. Dijimos que se observa en estenosis aórtica, pero asociado aquí a retardo en la eyección (pulso *parvus* y tardus).

Tensión o dureza. Al tomar el pulso, es la resistencia que opone la arteria a la comprensión con los dedos. La tensión nos proporciona una idea de la presión arterial: un pulso fuerte se observa en la hipertensión arterial (pulso duro) y, uno débil, en un descenso de la presión (pulso blando); sin embargo, cuando la arteria está muy endurecida un pulso puede parecernos hipertenso sin serlo. La dureza del pulso se estima por la presión que deben ejercer los dedos para detener la onda pulsátil.

Estado de la pared arterial. En un individuo normal se aprecia mejor el latido que el estado de la pared arterial; lo más que puede decirse de ella que es rectilínea, lisa y más bien blanda. Si se endurece y se hace flexuosa, sugiere fibrosis (como se ve en los hipertensos o en los que laboran con perforadoras vibratorias); si se hace rugosa y da la sensación de palpar un rosario o una tráquea de pollo, sugiere calcificación, como se ve en la arterioesclerosis de Monckeberg, proceso sin mayor trascendencia clínica. Si se sospecha espasmo arterial, este puede ser reducido transitoriamente con masaje o con trinitrina sublingual.

Similitud de los pulsos simétricos. Se estudia comparando la amplitud y el sincronismo entre pulsos simétricos. Algunos ejemplos ilustrarán mejor el problema: así, que una radial sea de menor amplitud que la otra sugiere estenosis de alguna rama precedente (humeral, axilar o subclavia) secundaria a procesos congénitos o adquiridos; si la desaparición paulatina del pulso llega a ser total en un lado, sugiere enfermedad de Takayasu (enfermedad autoinmunitaria que afecta a las arterias llegando a obliterarlas); pero si la obstrucción es de comienzo brusco o reciente (y existen condiciones que puedan producirla), la primera hipótesis a plantear es una embolia arterial.

Auscultación de soplos. Un examen completo del pulso arterial debe incluir la auscultación, ya que esta puede revelar una estenosis de la arteria subyacente. Los soplos se producen por turbulencias que generan la estrechez arterial. De regla, debe auscultarse el cuello sobre las arterias carotideas por debajo del ángulo de la mandíbula, sitio en que la arteria se bifurca en sus ramas interna y externa, en busca de soplos que revelan una estenosis; hay que distinguirlos de los soplos irradiados desde la válvula aórtica del corazón (por ej.: debido a una estenosis aórtica) (ver *Examen cardiovascular*, p. 419 y *Estenosis aórtica*, p. 427).

También pueden auscultarse soplos en el epigastrio, al lado de la línea media, por estenosis de las arterias renales, que hay que distinguirlos de soplos irradiados desde el corazón; en la fosa ilíaca por estenosis de las arterias ilíacas; en la región inguinal o debajo del ligamento inguinal por estenosis de las arterias femorales.

Tipos de pulsos arteriales. Normalmente, la expansión sistólica de la arteria describe una onda que asciende con cierta rapidez, se mantiene por un tiempo similar en la cúspide, para descender luego con menor rapidez que al ascenso. Las desviaciones de este patrón, dan origen a diversos tipos de pulso, todos ellos de significación semiológica (Figura 29-37).

Figura 29-37. Variedades de pulso arterial. A. Pulso normal. **B.** Pulso dicroto. **C.** Pulso alternante. **D.** Pulso bigeminado. **E.** Pulso céler. **F.** Pulso paradójico de Kussmaul.

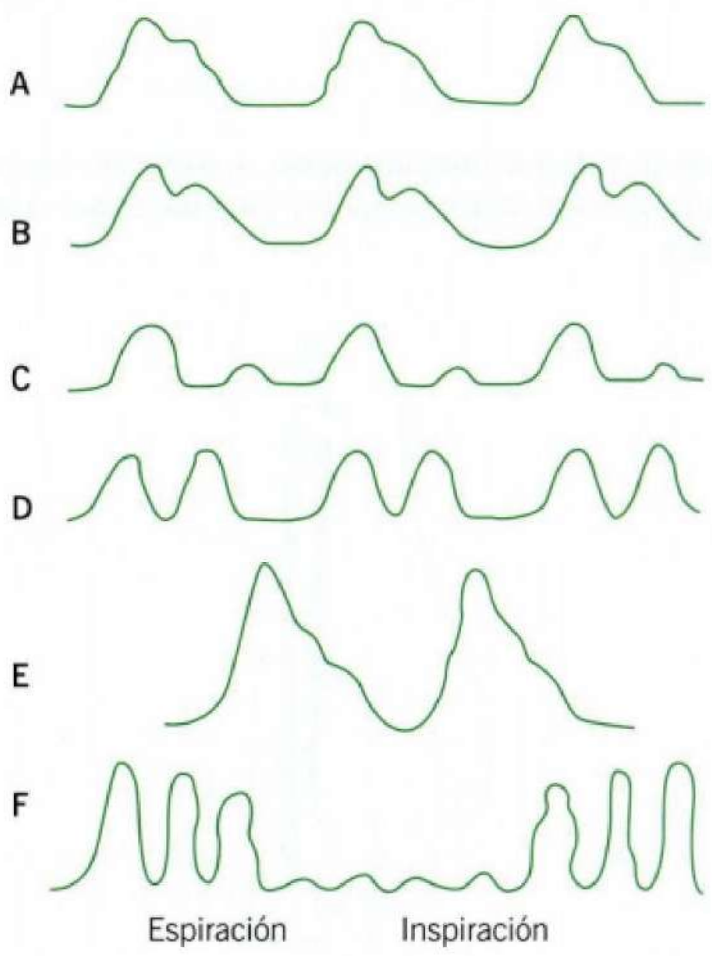

Pulso céler o en martillo de agua. Se caracteriza por un rápido ascenso y rápido descenso, que traduce una expulsión acelerada y aumentada con resistencia periférica disminuida, por lo que, generalmente, va asociado a amplitud aumentada. En su forma más característica, se observa en la insuficiencia aórtica significativa. Cuando el signo es discreto o dudoso, la mejor forma de hacerlo manifiesto es levantando con la mano izquierda el brazo del paciente bien por encima del nivel del corazón, mientras que con su derecha, el examinador abraza el tercio medio del antebrazo del enfermo cuidando que su palma presione la cara anterior del antebrazo (Figura 29-38). Si en estas condiciones se perciben los latidos arteriales, se puede afirmar la celeridad.

Figura 29-38. Técnica para la palpación del pulso céler o "en martillo de agua" cuando el signo es discreto o dudoso.



Pulso *tardus* en meseta o anacrótico. Se caracteriza por un ascenso más lento y una cúspide aplanada y sostenida, asociado casi siempre a amplitud disminuida (*tardus y parvus*). A veces, se logra palpar una pequeña muesca o incisura en la rama ascendente del pulso. Es característico de la estenosis aórtica acentuada.

Pulso *bisferiens*. Mencionado ya por Galeno, se percibe como un pulso aumentado de amplitud y con doble cúspide, que representaría las ondas de percusión y de marea de la antigua nomenclatura. Se observa, característicamente, en casos de doble lesión aórtica a predominio de insuficiencia y en insuficiencia aórtica pura acentuada. También, ha sido descrito e inscrito en cardiomiopatía hipertrófica.

Pulso dicroto. Se percibe, también, como una doble expansión, esta vez por exageración de la onda dicrota normal que es imperceptible en condiciones normales; pero, a diferencia del pulso *bisferiens*, la amplitud no está aumentada y la segunda expansión es francamente más débil y retrasada que la primera. Se observa en casos de fiebre tifoidea en período de estado.

Otros pulsos de valor semiológico:

Pulso alternante. Descrito, ya en 1872 por Traube, como *pulsus alternans*, es aquel en que alternan regularmente una pulsación amplia y otra más débil. Solo en casos acentuados es posible percibirlo al examen del pulso; la mayoría de las veces es preciso buscarlo intencionalmente. Gallavardin aconsejaba comprimir la humeral del examinado con una mano mientras se palpaba la radial con la otra, maniobra que hace más aparente el signo; pero mucho más práctico resulta buscarlo al registrar la presión sistólica por el método auscultatorio: en caso positivo, los primeros latidos que se escuchan son exclusivamente los más amplios y, solo después de descomprimir 5, 10 o 20 mm, van haciéndose cada vez más audibles los más débiles, hasta igualarse con los anteriores y doblar, por consiguiente, la frecuencia de los latidos. Aunque no se conoce bien su mecanismo, su valor semiológico está bien establecido, constituyendo un signo relativamente precoz de insuficiencia ventricular izquierda. Aparece de preferencia en hipertensos severos, desapareciendo después de tratamiento efectivo. También, puede observarse transitoriamente durante la crisis de taquicardia paroxística o después de extrasístoles y, en forma más persistente, en algunos casos de cardiopatía isquémica. Este signo habitualmente no es pesquisable por auscultación cardíaca y, solo ocasionalmente, puede coincidir con alternancia electrocardiográfica.

Pulso bigeminado o *pulsus bigeminus* (o bigeminismo). Corresponde a una variedad de arritmia extrasistólica en la cual una pulsación normal va seguida de una pulsación más débil y anticipada (extrasístole) y es seguida de una pausa más larga (pausa de compensación), constituyendo así un ritmo pareado, en que el primer latido es más amplio que el segundo. Se diferencia del pulso alternante en que el latido débil está aquí más próximo al latido amplio que lo precede, mientras en el alternante se suceden regularmente en forma equidistante. Esta variedad de pulso, se observa frecuentemente en casos de intoxicación digitálica. Sin embargo, lo hemos observado ocasionalmente sin relación con droga alguna.

Pulso paradójico. Observado ya por Williams en 1850, fue estudiado mejor por Kussmaul en una publicación aparecida en 1870 (*pulsus paradoxus*). Consiste en la disminución de la amplitud y eventual desaparición del pulso durante la inspiración. Esto constituye la exageración de una fenómeno normal; pero lo que constituye la verdadera paradoja es que, mientras el pulso arterial se achica, las yugulares se ingurgitan en vez de colapsarse como es lo normal durante la inspiración (pulso venoso paradójico). La magnitud de la disminución de amplitud del pulso puede ser confirmada y cuantificada por el esfigmomanómetro; así, si la diferencia entre la cifra de presión sistólica máxima y aquella en que aparecen los ruidos durante una inspiración profunda significa una reducción mayor del 10% del valor de la sistólica, se confirma la existencia de pulso paradójico. Pulso arterial paradójico asociado a pulso venoso paradójico se observa en casos de compresión cardíaca (taponamiento cardíaco, pericarditis constrictiva).

También puede observarse pulso arterial paradójico, pero ya no acompañado de pulso venoso paradójico, en obstrucciones respiratorias (estenosis laríngeas, crisis de asma bronquial, compresiones por tumores o derrames pleurales invasivos); también, aunque solo en forma unilateral, en casos de costilla cervical (costilla supernumeraria que nace en la séptima vértebra cervical) y el síndrome del escaleno (compresión del paquete vásculo-nervioso que nace en el cuello debido a un espasmo de los músculos escalenos).

Pulso filiforme. De muy escasa amplitud y generalmente rápido, resulta difícil palparlo porque a ratos se hace imperceptible. Se observa en casos de acentuada caída del débito cardíaco y de la presión arterial, como en el *shock* y la insuficiencia cardíaca avanzada.

Pulso venoso yugular

Llamamos pulso venoso yugular (PVY) a las oscilaciones del extremo superior de la columna venosa en la yugular interna, apreciadas a través de la piel que la recubre. Refleja los cambios de presión en la aurícula derecha e, indirectamente, informa sobre la dinámica del retorno venoso al corazón derecho. Ahora, si se relacionan estos hallazgos con los del examen del pulso arterial, que informa sobre la dinámica del ventrículo izquierdo, se tiene ya bastante información sobre la hemodinámica del corazón del paciente. Con excepción de los especialistas, la mayoría de los médicos no tienen la costumbre de examinar el pulso venoso yugular. Sin embargo, la información que proporciona este examen cuando se hace en forma sistemática y minuciosa es valiosa, útil y evita errores diagnósticos.

Tabla 29-12. Caracteres diferenciales entre pulso yugular y pulso carotídeo

	Carotídeo	Yugular
N° de ondas	Una sola visible	Dos (en ritmo sinusal)
Movimiento	Abrupto, expansivo	Suave, ondulante ascendente
Palpabilidad	Palpable	Impalpable (en condiciones normales)
Cambio de posición	No cambia	↑ tendido y ↓ de pie
Respiración	No cambia	↓ en inspiración y ↑ en espiración
Compresión abdominal	No cambia	↑ la ingurgitación
Compresión leve en base del cuello	No cambia	↑ la ingurgitación, pero desaparecen las oscilaciones

↑ = aumenta; ↓ = disminuye

Pulso venoso normal. Una vez identificado el pulso yugular, debemos aprender a reconocer las diferentes ondas y a estimar la presión venosa (ver *Examen cardiovascular*, p. 419). La vena más adecuada para reconocer las ondas es la yugular interna derecha, aunque, ocasionalmente, puede serlo la yugular interna izquierda, la yugular externa o bien los latidos venosos de la fosa supraclavicular. El paciente debe estar en decúbito dorsal, con la cabeza levemente rotada a izquierda, y el tronco incorporado hasta el nivel en que las oscilaciones de la columna se vean más amplias (alrededor de 45°). La iluminación tangencial del cuello a ese nivel, hace más evidente las oscilaciones. Para identificar las diferentes ondas, es útil tener como referencia la palpación simultánea de la carótida del lado opuesto o, mejor aún, la auscultación del 1er ruido (Tabla 29-12).

Figura 29-39. Pulso venoso yugular. A. Pulso venoso normal. **B.** Onda "a" gigante o "corrigan venoso" (hipertensión pulmonar severa). **C.** Onda "y" gigante con ritmo sinusal normal (ej.: insuficiencia tricuspídea); **D.** Onda "y" gigante con fibrilación auricular. **E.** Onda "y" profunda (ej.: pericarditis constrictiva). Adviértase la relación de las diferentes ondas con los ruidos cardíacos y el electrocardiograma (parte superior del esquema) y con el sístole y diástole.

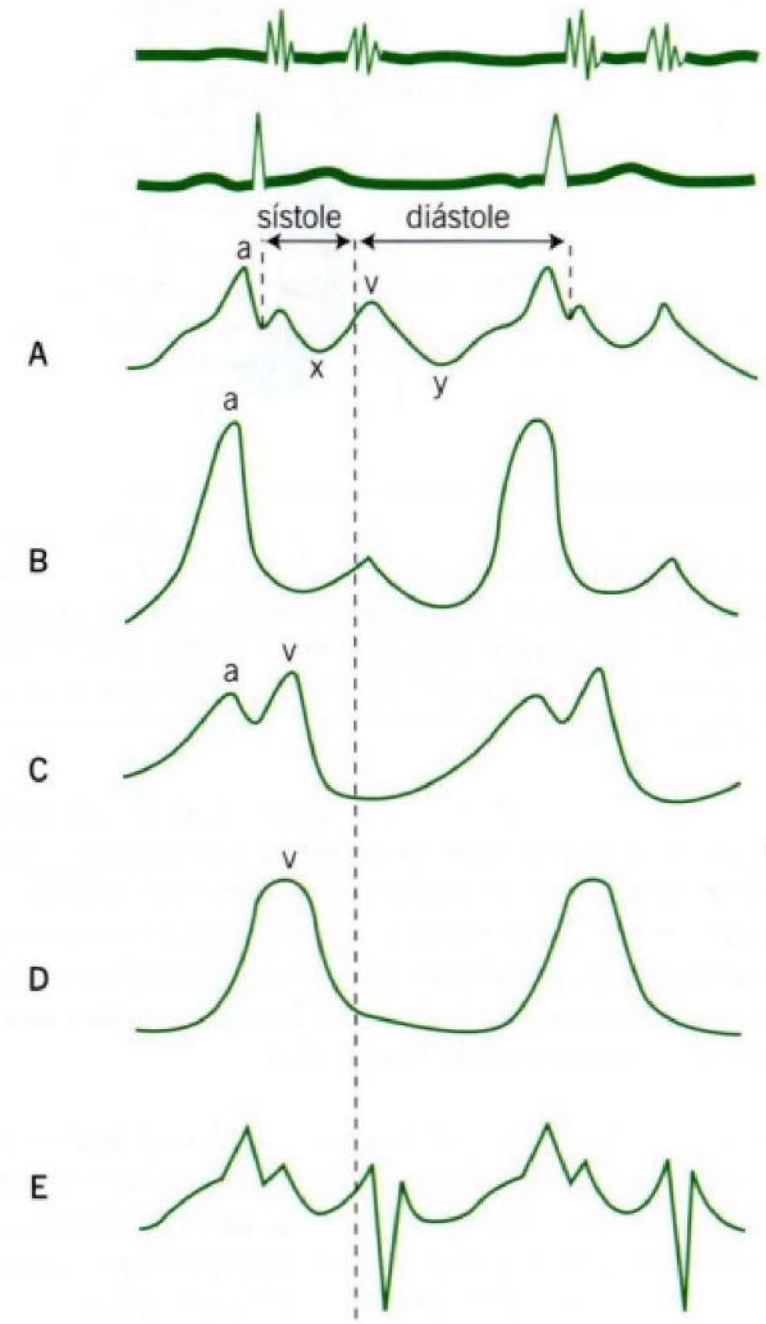

En el pulso venoso normal se pueden identificar habitualmente dos ondas positivas ("a" y "v") y dos depresiones ("x" e "y"). En el flebograma se inscribe, además, un pequeño accidente positivo en la rama descendente de la onda "a" pero que, generalmente, es invisible a la inspección: onda "c", denominada así por Mackenzie, que la relacionó con el impacto del latido carotídeo sobre la yugular (Figura 29-39A).

La onda "a" es la distensión yugular ocasionada por la contracción auricular y desaparece, por lo tanto, en presencia de fibrilación auricular; es presistólica y precede ligeramente al 1er ruido y al pulso carotídeo. Normalmente, predomina ligeramente sobre "y", especialmente en inspiración.

La depresión "x" traduce la relajación de la aurícula derecha, pasada ya su contracción; coincide con el pulso carotídeo y este "colapso venoso sistólico" es lo más llamativo del pulso venoso normal a la inspección.

La onda "v" es telesistólica; su rama ascendente representa el llene pasivo de la aurícula derecha mientras la tricúspide está cerrada; su vértice corresponde a la apertura de esta válvula y, su rama descendente, inicia el vaciamiento de la aurícula derecha.

La depresión "y", o "colapso venoso diastólico", es apenas visible en condiciones normales y representa el vaciamiento de la aurícula derecha (llene rápido ventricular).

Pulso venoso patológico. Varias patologías cardiovasculares producen alteraciones de las ondas descritas, las que adquieren así gran valor semiológico:

Onda "a" patológica. La alteración más común es que se haga muy prominente, abrupta, palpable y, a menudo, asociada a 4to ruido y a P pulmonar en el ECG: es la "a" gigante, o corrigan venoso, que traduce dificultad al vaciamiento de la aurícula derecha (Figura 29-39B), lo que ocurre frecuentemente en caso de hipertensión pulmonar severa; también en estenosis pulmonar severa y, más rara vez, en obstrucciones a nivel de la tricúspide, como estenosis tricuspídea, mixoma auricular derecho, ritmos de la unión o bloqueo a-v de 3er grado. En este último, el trastorno aparece en forma intermitente cuando la contracción auricular y ventricular llegan a coincidir: es la onda en cañón.

Depresión "x" patológica. Se acentúa en algunos casos de pericarditis constrictiva, mientras, por el contrario, disminuye o llega a invertirse en la regurgitación tricuspídea.

Onda "y" patológica. Aumenta francamente en la regurgitación tricuspídea, al mismo tiempo que se anticipa, tendiendo a borrar la depresión "x" (Figura 29-39D). La mayoría de las veces, la onda "y" gigante aparece asociada a fibrilación auricular, originando entonces, una sola onda yugular sistólica que asciende hasta el lóbulo de la oreja (pulso venoso positivo o "ventricularización del pulso yugular").

Depresión "y" patológica. Se hace profunda y abrupta (rápido descenso y ascenso) en casos de pericarditis constrictiva (Figura 29-39E). En cambio, el descenso se hace lento en casos de estenosis tricuspídea o de mixoma auricular derecho.

PRESIÓN ARTERIAL

G. Chamorro

En 1732, en Teddigton (Inglaterra), el Rvdo. Stephen Hales, usando un manómetro muy primitivo que insertó en la arteria crural de una yegua, demostró que la sangre se encuentra a presión dentro de las arterias ya que esta subió a 8 pies y 3 pulgadas (2,51 m) sobre el nivel del ventrículo izquierdo. Hales fue, también, el primero en hacer mediciones de la presión venosa en animales, experimentos que publicó en conjunto en 1773. Sin embargo, la medición de la presión sanguínea no se introdujo en la práctica clínica hasta comienzos del siglo XX, a pesar que Scipione Riva-Rocci había inventado el manguito neumático en 1896, el que, con pequeñas modificaciones, se usa hasta nuestros días.

Se usan indistintamente los términos presión sanguínea: fuerza que ejerce la sangre contra la pared de las arterias, y tensión arterial: resistencia que oponen las paredes arteriales a la presión de la sangre, para designar el mismo fenómeno visto desde dos puntos opuestos. Esta presión, determinada fundamentalmente por la fuerza de la contracción ventricular izquierda y por la resistencia arteriolar, oscila constantemente dentro de las arterias, alcanzando su máximo en correspondencia con la sístole ventricular (presión sistólica o máxima) y, su mínimo, en relación con la diástole ventricular (presión diastólica o mínima). La diferencia entre ambos constituye la presión diferencial o presión del pulso. Ahora bien, la presión más usada en trabajos experimentales es la presión media, que no es la media aritmética entre sistólica y diastólica, sino que está más próxima a la diastólica y representaría la presión sanguínea necesaria para hacer el mismo trabajo con un chorro continuo en vez de intermitente. Aunque no se mide directamente, puede calcularse corrientemente por la fórmula:

$$PM = D + \frac{S - D}{3}$$

Factores que determinan la presión arterial. Dos son los más importantes:

a. El gasto cardíaco, que afecta principalmente la presión sistólica.
b. La resistencia vascular periférica, reflejada preferentemente por la presión diastólica.

En menor grado influyen también:

c. La volemia.
d. La elasticidad de la aorta y grandes arterias.
e. La viscosidad de la sangre.

Registro de la presión arterial. En clínica, se usan solamente los métodos indirectos que, aunque menos precisos, tienen la ventaja de ser incruentos y mucho más prácticos que los directos. Los métodos indirectos utilizan los procedimientos palpatorio, auscultatorio y oscilométrico. Los dos primeros se usan generalmente combinados y son, con mucho, los más usados en clínica.

Figura 29-40. Aparatos para medir la presión arterial. A. Esfigmomanómetro de mercurio. **B.** Banómetro anaeroide. **C.** Manómetro electrónico.

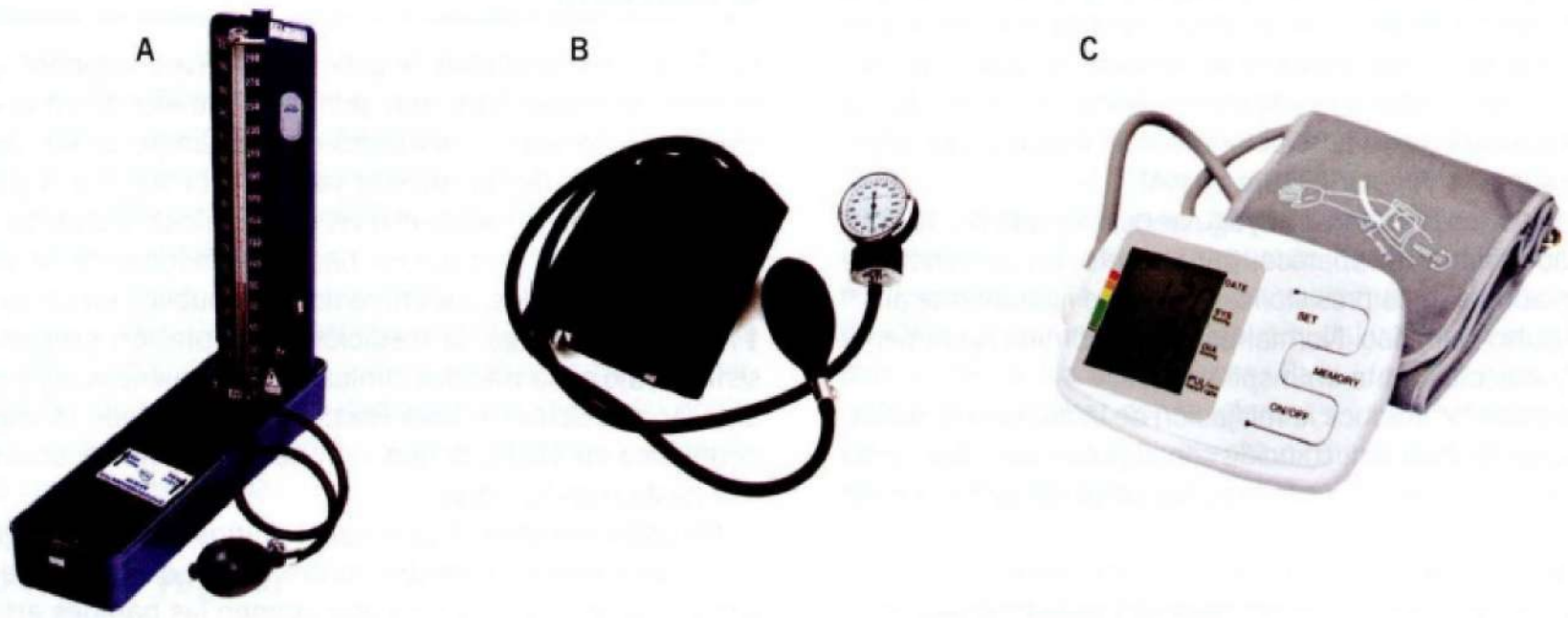

Aparatos para medir la presión arterial

Existen tres tipos principales de aparatos para medir la presión arterial (PA) en clínica: el esfigmomanómetro de Hg, el manómetro aneroide y el manómetro electrónico (Figura 29-40). Tanto el esfigmomanómetro de Hg y el anaeroide requieren del procedimiento auscultatorio con la cápsula del estetoscopio colocado sobre la arteria braquial, en tanto que el manómetro electrónico no lo requiere. Además, este último permite un auto control de la presión por cualquier persona.

Tradicionalmente, se ha usado el esfigmomanómetro de Hg por su precisión y exactitud, el que requiere de personal entrenado para su uso correcto. No obstante, actualmente ha sido reemplazado en gran medida por los manómetros anaeroide y electrónico, que son de más fácil portabilidad y comodidad y pueden ser utilizados por personas no entrenadas.

Sin embargo, las mediciones con estos aparatos no son tan exactas como con el esfigmomanómetro de mercurio y, a su vez, requieren un mayor mantenimiento. El esfigmomanómetro de Hg necesita la integridad de la columna de Hg y que, en posición vertical y con el maguito desinflado, la convexidad o menisco de Hg, debe marcar el cero de la escala.

El registro de la presión con el manómetro anaeroide no es tan confiable como el de Hg porque con el tiempo se pierde la exactitud de la medición, por lo que necesita un control comparativo con el esfigmomanómetro de Hg, en intervalos de 20 mmHg: una diferencia de 4 mmHg o superior significa que el manómetro aneroide necesita ser reparado.

Los manómetros electrónicos tienen la ventaja de que no se requiere de un estetoscopio y permite la automedición de la presión. Son de fácil manejo, pero menos exactos ya que dependen de la energía eléctrica que reciban de la batería: si está por agotarse es imposible hacer una buena medición. Es recomendable usarlo en el brazo y no en la muñeca y hacer dos o tres registros, promediando los resultados. Estos aparatos son útiles para el monitoreo ambulatorio de la presión; por ejemplo, permiten evaluar la hipertensión transitoria que con frecuencia se observa en la primera consulta por razones emocionales en individuos que son normotensos ("hipertensión del guardapolvo blanco").

En suma, el esfigmomanómetro de Hg es el instrumento más confiable para medir la PA y referente de control de la exactitud de medición de los otros manómetros. Sin embargo, por ser su columna de medición una columna de Hg, metal potencialmente tóxico, y por razones der comodidad, está siendo reemplazado por instrumentos de medición alternativos. Estos, que son menos exactos pero de más fácil portabilidad y manejo, deben ser periódicamente controlados.

Medición de la presión arterial con el esfigmomanómetro de Hg

Para una mejor comprensión del procedimiento de medición de la PA y los fenómenos auscultatorios, describiremos el procedimiento utilizado con el esfigmomanómetro de Hg. Este es aplicable al manómetro anaeroide, que también comprende los métodos palpatorio y auscultatorio, y requiere de entrenamiento para su uso correcto.

Fenómeno de Korotkoff. En 1905 N.C. Korotkoff, un joven cirujano ruso[1], descubrió del método auscultatorio para medir la PA. Describió las variaciones que experimentan los ruidos que se oyen con el estetoscopio colocado sobre la arteria braquial, por debajo del manguito, mientras este simultáneamente se desinfla en forma paulatina.

Él distinguió las siguientes fases (Figura 29-41):

- **Primera fase:** brusca aparición de ruidos claros que se intensifican.
- **Segunda fase:** los ruidos se hacen más suaves y prolongados, con carácter de soplo.

[1] Segall HN. Dr. N.C. Korotkoff, discover of the auscultatory method for measuring arterial pressure. Ann Intern Med 1965; 63(1):147-49.

Figura 29-41. Fases auscultatorias durante el registro manométrico de la presión arterial (según Korotkoff).

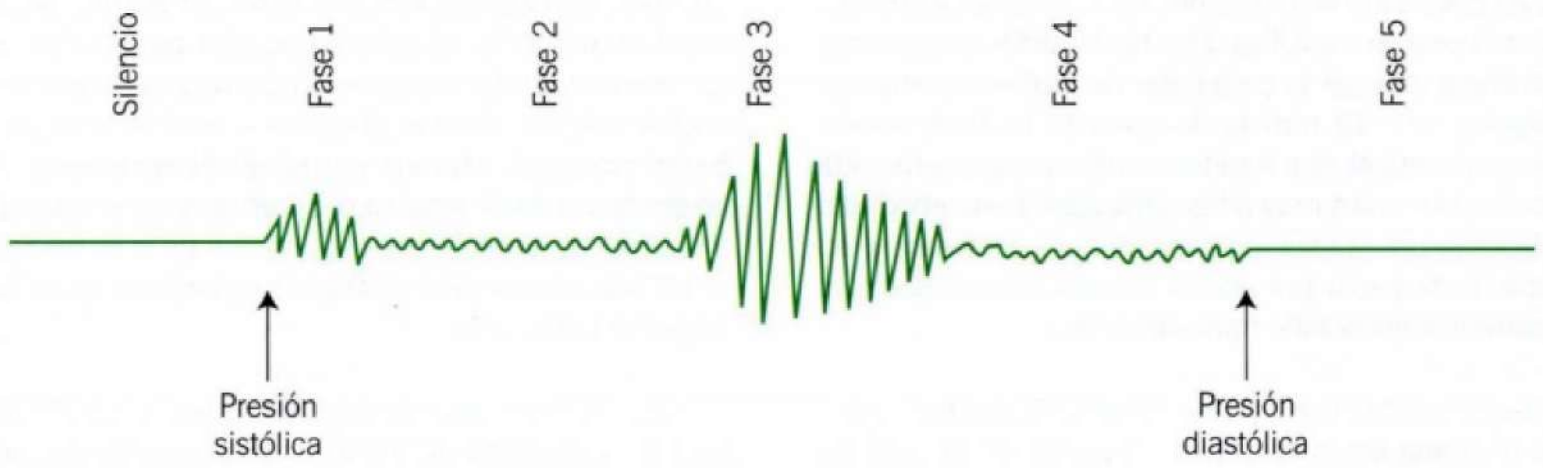

Tabla 29-13. Tamaños del manguito para el esfigmomanómetro de Hg, aparatos semiautomáticos y automáticos

Sujetos	Ancho (cm)	Largo (cm)	Ancho y largo de la vejiga (cm)	Circunferencia del brazo (cm)
Adulto pequeño/niños	10-12	18-24	12 x 18	3
Adulto estándar	12-13	23-35	12 x 26	33
Adulto grande	12-16	35-40	12 x 40	50
Adulto: manguito en el muslo	20	42	20 x 42	53

British Hypertension Society (BHS), European Hypertension Society (ESH) and the American Heart Association., British Hypertension Society.

- **Tercera fase:** los ruidos vuelven a intensificarse y se hacen muy nítidos.
- **Cuarta fase:** los ruidos decrecen rápidamente de intensidad.
- **Quinta fase:** desaparición de los ruidos.

Las primeras recomendaciones para uniformar el registro de la PA, formuladas en conjunto con la *American Heart Association* y la *Cardiac Society* de Gran Bretaña e Irlanda, se publicaron en 1939 en el *American Heart Journal* y, en lo que concierne a la técnica del registro, son válidas hasta ahora. En ellas se consigna:

Equipo instrumental. Debe estar en buenas condiciones y calibrarse por lo menos una vez al año.

Posición del paciente. Debe estar cómodamente sentado (o tendido, según el Comité Británico) con los brazos ligeramente flexionados, con el antebrazo apoyado sobre una superficie horizontal, a la altura del corazón. Si las determinaciones se hacen en cualquier otra posición, ello debe consignarse. Debe darse tiempo al paciente para que se reponga de cualquier ejercicio o excitación previa. El brazo no debe estar comprimido por vestidos u otros objetos. No se debe conversar mientras se toma la presión.

Posición y método para la aplicación del manguito. Generalmente, se usa un brazalete estándar; sin embargo, su tamaño debe guardar relación con la circunferencia del brazo del sujeto (Tabla 29-13). El manguito completamente desinflado debe adaptarse en forma ajustada y pareja alrededor del brazo, con el borde inferior a 2 a 3 cm por encima del pliegue del codo y con la cámara de goma aplicada sobre la cara interna del brazo. Al inflarlo no debe producirse herniaciones ni desplazamientos. En personas con una circunferencia del brazo de 34 cm o más, necesariamente, debe utilizarse un manguito largo y no el estándar.

Significación de los niveles palpatorio y auscultatorio. En todos los casos, las determinaciones hechas por auscultación deben ser controladas por palpación. La presión en el manguito debe elevarse rápidamente de 10 en 10 mmHg hasta que desaparezca el pulso radial y, después, dejar que caiga. Si el pulso radial reaparece a un nivel superior al del primer ruido auscultable, deberá aceptarse la palpatoria como presión sistólica; en caso contrario, debe aceptarse la determinación auscultatoria.

Posición y método para la aplicación del estetoscopio. El estetoscopio debe colocarse sobre la arteria braquial previamente palpada en el espacio antecubital, separado del brazalete. No debe quedar resquicio sobre el borde del estetoscopio y la piel; esto debe lograrse con el mínimo de presión posible. La mano puede estar en pronación o supinación, dependiendo en cuál de ellas se obtiene los ruidos más claros.

Determinación de la presión sistólica. Mientras se palpa la arteria humeral o radial, debe inflarse rápidamente el manguito hasta 30 mm por encima de la desaparición del pulso; después, debe desinflarse a una velocidad de 2 a 3 mmHg por segundo. El nivel en que reaparecen los primeros ruidos regulares debe

considerarse como la presión sistólica, a menos que, como ya se dijo, el nivel palpatorio sea más alto, en cuyo caso, este debe aceptarse como verdadera sistólica. Este hecho debe consignarse. La ventaja técnica de usar la palpación del pulso mientras se infla el manguito solo 30 mmHg después de la desaparición del pulso, es que evita el mal hábito de inflarlo indiscriminada e inútilmente hasta niveles muy altos, provocando incomodidad o dolor al paciente por la excesiva compresión del brazo; y, en segundo lugar, evita pasar por alto el agujero auscultatorio, al que nos referiremos en detalle más adelante.

Determinación de la presión diastólica. Al desinflar paulatinamente el manguito o brazalete, el punto en el cual los ruidos desaparecen completamente, debe considerarse como presión diastólica. El manguito debe desinflarse completamente antes de repetir las determinaciones. Wiggers considera sin valor como para ser consignadas las cifras obtenidas en casos de arritmia completa y duda del valor de la diastólica en casos de insuficiencia aórtica.

El comunicado del Comité de Educación de Posgrado de la American Heart Association (Circulation, 1980) insiste en las recomendaciones ya expuestas y agrega:

- Usar la campana del estetoscopio para auscultar los ruidos de Korotkoff, por ser estos de baja frecuencia.
- La fase 5 (desaparición de los ruidos) correspondería mejor a la diastólica en los adultos, excepto en caso de insuficiencia aórtica y en estados hiperquinéticos, en los que el comienzo de la fase 4 tendría mejor correspondencia.
- En cambio, la fase 4 (brusca atenuación de los ruidos) sería mejor índice de la diastólica en niños, porque en ellos los ruidos persisten muchas veces hasta 0.
- En casos de obesidad, si no se dispone de un mango más ancho, aconseja colocar el manguito en el antebrazo, mientras se controla la radial por palpación y auscultación.
- Frente a las proposiciones de algunos países para expresar la PA en Unidades del Sistema Internacional (el Pascal o Heptopascal), el Comité recomienda mantener el mmHg como la unidad estándar.

Agujero auscultatorio. En algunos individuos, generalmente hipertensos, los ruidos arteriales señalados en el párrafo anterior dejan de oírse en correspondencia de los ruidos con carácter de soplo o fase 2 de Korotkoff. La importancia semiológica de este fenómeno reside en que puede ser causa de error en la determinación de la sistólica y/o diastólica, cuando no se cumplen las recomendaciones. Es común en estos casos tomar por sistólica el comienzo de la fase 3; este error se evita determinando primero la sistólica por palpación, ya que el fenómeno es auscultatorio, pero no palpatorio. Su mecanismo no está bien aclarado, aunque parece estar relacionado con congestión de las venas distales a la compresión, ya que, insuflando rápidamente el manguito con el brazo elevado y repitiendo el registro de presión en la posición habitual, el fenómeno suele desaparecer.

Alteraciones del pulso. Al registrar la PA debe buscarse, intencionadamente, si existe o no alternancia, especialmente en hipertensos y coronarios, para lo cual es recomendable reparar en la frecuencia de los primeros ruidos regulares auscultatorios y ver si esta frecuencia se dobla al continuar desinflando el manguito. También, en presencia de ingurgitación yugular debe buscarse, intencionadamente, el pulso paradójico, para lo cual, auscultados los primeros ruidos regulares, debe pedirse al paciente efectuar respiraciones profundas y regulares, repitiendo el procedimiento 5 mm y después 10 mm más abajo. Normalmente, se produce un descenso de la sistólica durante la inspiración que es inferior a 10 mmHg. Ahora, si la disminución de la sistólica es superior al 10% de la cifra de la sistólica, se puede asegurar la existencia de pulso paradójico.

Valores normales de presión arterial. La PA en el recién nacido es alrededor de 55/40 mmHg y, a medida que se avanza en edad, aumenta paulatinamente. Después de los 25 años, tiende a estabilizarse entre 110 a 150 la sistólica y 70 a 90 la diastólica; pero, en el 15% al 20% de los casos la presión continúa subiendo por encima de 140/90, cifra que se ha aceptado como el límite superior de lo normal para los adultos en la mayoría de los textos.

Según diversas instituciones especializadas en hipertensión, los valores de PA menores de 120/80 mmHg son considerados valores óptimos; los sujetos con PA entre 120/80 y 129/84 pueden ser considerados de presión normal, mientras que los que tienen cifras entre 130/85 y 139/89 son considerados presión normal alta Sujetos con presiones superiores a 140-90 mmHg son consideradas hipertensos (Tabla 29-14). También, consideran que en el caso de la presión sistólica aislada debe considerarse como hipertensión valores iguales o mayores de 140-90 mmHg. Por su parte, no hay acuerdo para fijar los límites bajos de la normalidad, pero los que permanentemente tienen presión sistólica menor de 90 mmHg son indudablemente hipotensos. Curiosamente, mientras los hipertensos crónicos tienen una menor sobrevida, los hipotensos constitucionales viven, en general, más que los de presión "normal".

Tabla 29-14. Presión arterial: valores considerados normales y altos

Presión arterial	sistólica-diastólica
Óptima	< 120-80 mmHg
Normal	< 135-85 mmHg
Normal alta	< 139-89 mmHg
Alta	> 140-90 mmHg
Hipertensión sistólica aislada = > 140-90 mmHg	

La relación de la diastólica con respecto a la sistólica, se resume en la fórmula:

$$D = \frac{S}{2} + 10 \text{ o } 20 \text{ mmHg}$$

Variaciones fisiológicas de la presión arterial. Durante el día, aparte de ligeras alzas posprandiales, la presión tiende a

subir hacia la tarde, alcanzando su máximo entre las 7 y 8 PM; en cambio, desciende durante el reposo nocturno. Al cambiar bruscamente del decúbito a la posición de pie, se produce un discreto descenso de la presión que, rápidamente, vuelve a su nivel primitivo; sin embargo, en cerca de la mitad de los casos, la diastólica persiste 2 a 5 mm más alta en la posición de pie, mientras que en un tercio de los casos, la sistólica cae entre 10 y 15 mm.

El esfuerzo, la emoción, la angustia, el dolor agudo, el cigarrillo, las comidas y aún la repleción vesical, originan alzas tensionales transitorias de diferente grado. Es así como, en suervicios de urgencia es frecuente comprobar presiones elevadas en pacientes que consultan por dolor intenso u otros cuadros que originan angustia (epistaxis rebeldes, por ejemplo). Estas alzas regresan espontáneamente cuando la ansiedad ha cedido y, por lo tanto, no requieren drogas hipotensoras. También, se sabe que la determinación de la presión por un nuevo médico da cifras casi siempre más altas que en consultas posteriores. Por esto, los comités de expertos exigen tres registros concordantes, espaciados por lo menos de una semana cada uno, antes de establecer si una persona es hipertensa o no.

Diferencia entre los dos brazos. Diferencia entre los dos brazos –mayor de 10 mmHg– se observa en la 5ta parte de los individuos aparentemente sanos. En estos casos de desigualdad, casi siempre el brazo derecho es el de mayor presión. Diferencias mayores se observan en coartación aórtica o estenosis de la subclavia o axilar del lado de menor presión.

Diferencia entre los miembros superiores e inferiores. Normalmente, la presión registrada en los miembros inferiores (en posición prono, manguito de 18 cm colocado en el muslo y estetoscopio sobre la arteria poplítea), da cifras entre 10 y 30 mm más altas que en el brazo. Esta diferencia es aún mayor en casos de insuficiencia aórtica (signo de Hill) y, por el contrario, se invierte (presión mayor en el brazo que en el muslo) en casos de coartación de la aorta. Así, cada vez que se sospecha esta última condición, debe registrarse la presión de las extremidades inferiores.

Finalmente, al examinar por primera vez a un paciente, debe registrarse la presión en ambos brazos, especialmente si se descubre desigualdad de amplitud entre las radiales. Del mismo modo, en un primer examen debe determinarse la presión sentado (o tendido) y después de 3 minutos de estar de pie, con el objeto de pesquisar hipotensión ortostática o postural, que consiste en descenso mayor de 15 mm de la presión sistólica y diastólica en la posición de pie, fenómeno que se observa en pacientes con feocromocitoma, en hipertensos tratados con cierto tipo de antihipertensivos o en diabéticos complicados.

Variaciones patológicas de la presión arterial. La hipertensión arterial generalmente se clasifica como: primaria, esencial o idiopática cuando la PA es constantemente mayor de lo normal, sin una causa subyacente identificable. Representa el 85% al 90% de todos los casos de hipertensión. La hipertensión es definida como secundaria cuando la PA es elevada como resultado de una causa subyacente identificable, frecuentemente corregible. La elevación persistente de la presión diastólica (casi siempre asociada a elevación de la sistólica) acompaña a procesos de diversa naturaleza, como renales (glomerulonefritis, pielonefritis, riñón poliquístico, nefropatías de las mesenquimopatías), vasculares (estenosis de arterias renales, coartación de la aorta), endocrinos (aldosteronismo primario, feocromocitoma, Cushing). Esta hipertensión crónica expone a graves riesgos y debe ser pesquisada y tratada de por vida.

Hay, además, una forma de hipertensión que afecta solamente a la sistólica permaneciendo la diastólica en límites normales; se le observa en casos de aumento del volumen sistólico (estados hiperquinéticos, bradicardia acentuada, insuficiencia aórtica, fístulas arteriovenosas), o de disminución de la elasticidad de la aorta y grandes arterias (ateroma aórtico o aorta senil). Como en estos casos la presión media sube poco o nada, tendría menos trascendencia que la hipertensión diastólica; sin embargo, traduce siempre alguna forma de alteración vascular y, estadísticamente, se correlaciona bien con diversas complicaciones cardiovasculares.

Por otro lado, sistólicas inferiores a 90 mmHg (o hipotensión) puede observarse en forma aguda (en casos de *shock*, síncope o hipotensión ortostática de causa iatrogénica, como asociación de hipotensores y antidepresivos o de inhibidores de la monoaminoxidasa e ingesta de alimentos ricos en tirosina); o en forma crónica (en enfermedades caquectizantes crónicas, o bien, en forma constitucional en algunas mujeres jóvenes y delgadas).

En suma, la PA, como signo físico que es, debe ser interpretada a la luz de otros síntomas y signos.

RESPIRACIÓN

La respiración es un proceso involuntario y automático, mediante el cual se extrae el oxígeno del aire inspirado y se expulsan los gases de desecho con el aire espirado. En un sentido amplio, involucra el intercambio gaseoso (O_2 y CO_2) que, iniciado a nivel alveolocapilar, va a terminar a nivel celular.

Semiológicamente, podemos estudiar la mecánica de la respiración por medio del examen físico y, los trastornos funcionales y bioquímicos consiguientes por medio de los exámenes funcionales respiratorios y de gases en sangre.

Mecánica de la respiración. La respiración comprende dos fases sucesivas: una fase de inspiración que permite que el aire fluya hacia los pulmones y una fase de espiración que consiste en la expulsión de gases desde los pulmones (Figura 29-42). Durante la inspiración, el diafragma y los músculos

Figura 29-42. Respiración normal.

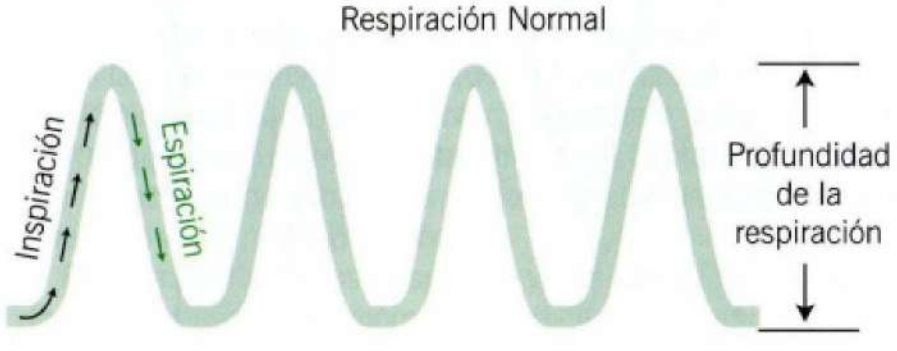

intercostales se contraen, elevando y ensanchando las costillas; la caja torácica expande su volumen, lo que permite que el aire penetre en los pulmones. Durante la espiración, dichos músculos se relajan y las costillas descienden, la caja torácica disminuye su capacidad dejando escapar el aire y gases hacia el exterior. Todo este proceso bajo el control del centro respiratorio del bulbo raquídeo.

En este capítulo nos ocuparemos solo de las alteraciones de la mecánica respiratoria, analizando las características de la respiración que deben ser investigadas durante el examen físico (Tabla 29-15).

Tabla 29-15. Características semiológicas de la respiración

Tipo respiratorio
Frecuencia
Amplitud
Ritmo
Profundidad
Relación inspiración/espiración

Tipo respiratorio. Normalmente, la respiración compromete la acción de músculos torácicos y abdominales; pero, mientras en el varón predomina la acción del diafragma y de los abdominales (respiración de tipo costoabdominal), en la mujer predominan los torácicos (respiración de tipo costal superior) (Figura 29-43). La inversión de este patrón puede tener valor semiológico: así, la presencia de respiración de tipo costal en el varón se observa, frecuentemente, en casos de ascitis a tensión u otros procesos que aumentan la presión intraabdominal, determinando elevación del diafragma y entorpeciendo su excursión; en ausencia de estos procesos, debe descartarse posible irritación peritoneal que tienda a inmovilizar la pared abdominal. Por el contrario, la presencia de respiración de tipo abdominal en una mujer, sugiere irritación pleural u otro proceso que perturbe la excursión respiratoria.

Figura 29-43. Respiración tipo costoabdominal (hombre) y de tipo costal superior (mujer).

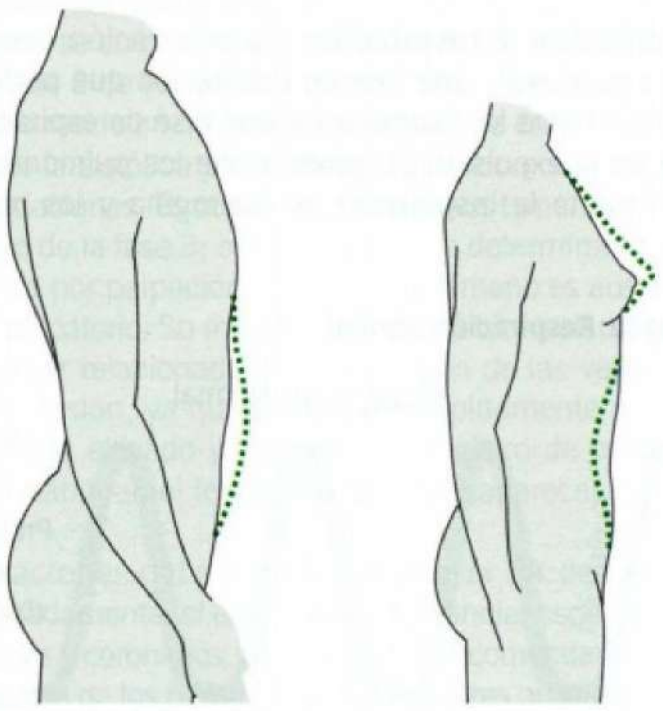

Frecuencia respiratoria. En el recién nacido es alrededor de 44 por minuto; esta frecuencia va disminuyendo paulatinamente con los años, hasta estabilizarse entre 14 y 18 respiraciones por minuto en la edad adulta. En la mujer, es ligeramente más rápida que en el hombre.

Es recomendable medir la frecuencia respiratoria mientras se toma el pulso, para evitar que el paciente se sienta observado y acelere involuntariamente la respiración. Aumento de la frecuencia respiratoria o taquipnea se observa en procesos pleuropulmonares agudos, en la insuficiencia cardíaca izquierda, además del ejercicio, emoción, dolor, fiebre, anemia, etcétera. En la taquipnea de origen cardíaco, la frecuencia respiratoria aumenta considerablemente pero sin llegar a cifras extremas porque la turgencia pulmonar aumentada se lo impide; en cambio, en otros procesos, como la granulia pulmonar (TBC), se puede observar frecuentemente que sobrepasa las 60 respiraciones por minuto.

Por otra parte, la disminución de la frecuencia respiratoria o bradipnea se observa en enfisema pulmonar avanzado, acidosis metabólica, urémica o diabética, y en depresiones del centro respiratorio asociadas a narcosis carbónico, opiáceos u otras drogas sedantes.

Amplitud respiratoria. En general, es función de la frecuencia: vale decir, a mayor frecuencia respiratoria, menor amplitud y viceversa; pero no siempre es así.

Aumento de la amplitud respiratoria o hiperpnea se observa en casos de uremia o quetoacidosis diabética: es la respiración acidótica o de Kussmaul, en que el paciente respira profunda y acompasadamente como una sucesión ininterrumpida de suspiros, con escaso o ningún malestar subjetivo. También se observa hiperpnea, pero esta vez con taquipnea y agitación, en las crisis histéricas, las que llevan habitualmente a alcalosis respiratoria y, eventualmente, a tetania.

Por el contrario, disminución de la amplitud respiratoria o respiración superficial se observa en casos de meningitis y otros estados de inconsciencia.

Ritmo respiratorio. Tal vez la causa más frecuente de alteración del ritmo respiratorio sea la neurosis de ansiedad, en que la respiración, ya de partida ligeramente inestable en su frecuencia y amplitud, se ve salpicada de tanto en tanto por suspiros más o menos profundos. El paciente tiene la sensación de "no poder llenar el pulmón de aire". Esta respiración suspirosa constituye un signo semiológico de valor. Le sigue en frecuencia la respiración de Cheyne-Stokes o respiración "periódica", caracterizada por períodos de apnea que alternan regularmente con respiraciones que van aumentando paulatinamente de amplitud para, luego, disminuir en igual forma, hasta quedar nuevamente en apnea y así sucesivamente (Figura 4-7). Los períodos de apnea duran 20 a 30 segundos y se acompañan de palidez, somnolencia, y acidosis; los períodos de hiperpnea duran alrededor de 40 segundos y se acompañan de inquietud, angustia y sensación de ahogo. Este tipo de respiración puede observarse en forma fisiológica

durante el sueño en lactantes y en ancianos. Patológicamente, exceptuando algunos casos de lesiones cerebrales graves, se presenta casi siempre en insuficiencia cardíaca de predominio izquierdo en hombres mayores de 50 años; como aparece de preferencia de noche, el médico no siempre logra presenciarla y debe aprender a reconocerla por el interrogatorio. Es de advertir que el paciente, aunque este sea médico, no es capaz de darse cuenta de la alternancia de hiperpnea y apnea; él lo describe como un insomnio de conciliación, acompañado de angustia y sensación de ahogo que persiste hasta el amanecer. Así, cuando esta forma de insomnio angustioso coexiste con cardiopatía hipertensiva o isquémica descompensada y el paciente tiene más de 50 años, lo más probable es que se trate de Cheyne-Stokes, aunque no se haya presenciado la respiración típica. La morfina y los barbitúricos pueden desencadenarla; en cambio, la aminofilina la alivia.

Trastornos más raros del ritmo respiratorio lo constituyen la respiración de Biot (acompasada y ligeramente hiperpneica, interrumpida irregularmente por súbitos y prolongados períodos de apnea (Figura 29-44); y la respiración atáxica o caótica (irregular en frecuencia y amplitud, interrumpida también por períodos de apnea de aparición caprichosa). Ambas, se observan en casos de daño grave del sistema nervioso central.

Figura 29-44. Respiración periódica o respiración de Biot.

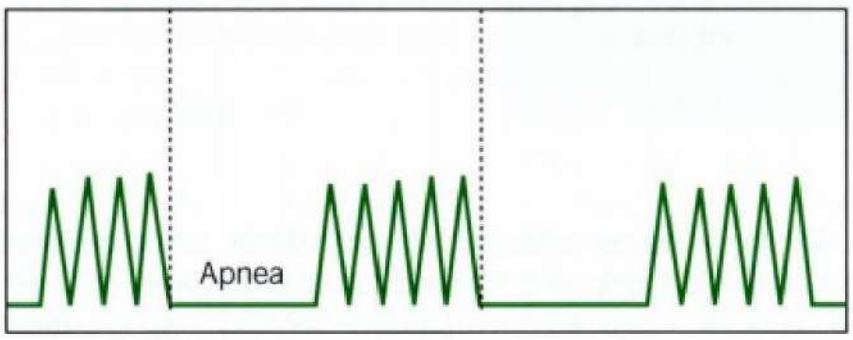

Relación inspiración/espiración. Normalmente, la inspiración (fenómeno activo) dura en total un poco menos que la espiración (fenómeno pasivo), en relación de 5:6. Sin embargo, a la auscultación del pulmón normal, la inspiración se oye de comienzo a fin, mientras la espiración es breve y casi inaudible en relación 5:1. En condiciones patológicas, esta relación puede alterarse. Así, en la obstrucción respiratoria alta, vale decir, a nivel de laringe, tráquea o grandes bronquios, la inspiración se prolonga o dificulta, acompañándose de tiraje (depresión inspiratoria de las fosas supraclaviculares) y cornaje (inspiración ruidosa). En cambio, en la obstrucción respiratoria baja, a nivel bronquiolar, la dificultad radica en la espiración, la que se hace prolongada y sibilante; la auscultación confirma la prolongación de la espiración y la existencia de *roncus* y sibilancias diseminados. Estos últimos, pueden oírse a distancia (ver *Examen pulmonar*, p. 412).

Se denomina respiración paradojal (respiración de Czerny) a un tipo patológico de respiración, en la que el abdomen se contrae en forma perceptible durante la inspiración, al contrario de lo que ocurre normalmente. Se observa en caso de inestabilidad torácica debida a fracturas costales múltiples o en caso de fatiga diafragmática.

Cuando se habla de respiración, es ineludible referirse a la disnea (la conciencia de la necesidad de un mayor esfuerzo respiratorio, como la define Meakins), fenómeno fundamentalmente subjetivo y, por lo tanto, un síntoma; pero, como a menudo se acompaña de un aumento de la frecuencia y amplitud respiratorias, de aleteo nasal y de expresión facial inequívoca de dificultad respiratoria, puede ser también un signo (ver *Disnea*, p. 115).

TEMPERATURA CORPORAL

La principal fuente de calor del organismo es la combustión de los alimentos, la que se realiza principalmente en el hígado y en los músculos. Más aún, la reacción muscular se ajusta a los requerimientos calóricos del organismo, sea en forma de escalofríos, tercianas, contracturas o rigideces. Por otro lado, buena parte del calor se gasta en el calentamiento de los alimentos y bebidas y, además, se pierde a nivel cutáneo por convección, radiación y evaporación. Una temperatura corporal adecuada es indispensable para mantener la intensidad de los procesos biológicos. Estos disminuyen o se detienen si la temperatura baja en exceso y, mejoran, al recuperarse esta, hasta alcanzar un nivel óptimo de temperatura, pasado el cual vuelven a disminuir hasta llegar, incluso, a la muerte. Para evitar oscilaciones exageradas, existe un centro termorregulador en el hipotálamo. Mientras la temperatura ambiental puede experimentar grandes variaciones diarias, la que en algunos lugares sobrepasa los 30-35°C, la temperatura corporal de sus habitantes oscila entre márgenes que no sobrepasan las 8 décimas de grado. Esta relativa fijeza de la temperatura en el individuo sano es el resultado de un equilibrio entre la producción (termogénesis) y las pérdidas (termólisis) del calor corporal.

Termómetros. La temperatura se altera en muchos casos de enfermedad, por lo cual su medición es un examen rutinario y de gran utilidad en la práctica médica. Se dice que Galileo habría inventado el primer instrumento para medirla. El que usamos con este fin (termómetro) consta fundamentalmente de un tubo capilar de vidrio con una escala graduada en su superficie y que contiene en su interior una cierta cantidad de mercurio susceptible de dilatarse y ascender con el calor; el cambio de volumen se visualiza en una escala graduada. Sin embargo, hoy se tiende a abandonar el termómetro de Hg por la toxicidad de este metal, así como otros instrumentos que lo contienen, y reemplazarlo por el termómetro digital (Figura 29-45).

En el mercado están disponibles otros tipos de termómetros: el termómetro de tímpano, que miden la temperatura corporal en el interior del oído; usan la tecnología de infrarrojos y proporcionan una lectura digital; el termómetro de la arteria temporal que utiliza la tecnología de infrarrojos para medir la temperatura de la arteria temporal desde la frente hasta la sien; el termómetro de cristal líquido sensible al calor, que se presenta en forma de tiras de plástico que cambian de color para indicar la temperatura; y el termómetro infrarrojo digital clínico sin contacto con la piel con tecnología de infrarrojos, recomendado preferentemente para su uso en niños pequeños.

En la mayoría de los hospitales y clínicas se ha ido abandonando el uso del termómetro de mercurio, reemplazándolo

Figura 29-45. Tipos de termómetros. A. Termómetro de Hg. **B.** Termómetro digital. **C.** Termómetro clínico infrarrojo digital sin contacto con la piel.

A



B



C



por el termómetro digital. Los otros tipos de los termómetros mencionados no se han incorporado al uso clínico rutinario.

Registro de la temperatura. El lugar de registro más aconsejable en el adulto es la boca (temperatura bucal), por estar expuesta a menos errores. Debe cuidarse que el termómetro quede colocado bajo la lengua en un costado de la boca durante 3 a 5 minutos; que el sujeto pueda mantener los labios cerrados durante ese lapso mientras respira por la nariz y que no haya ingerido líquidos o alimentos muy fríos o calientes poco antes. La boca no debe usarse para registrar la temperatura en niños ni en aquellos adultos que, por obstrucción nasal u otra razón, deben respirar por la boca, ni en pacientes comprometidos de conciencia.

La axila es un sitio muy usado en nuestro medio (temperatura axilar). Puede dar valores perfectamente confiables siempre que se tomen ciertas precauciones, como que el termómetro se adose bien a la piel, que no exista excesiva pilosidad ni humedad, que la mano correspondiente se coloque sobre el hombro opuesto y que se registre durante 8 minutos a lo menos. En caso de gran emanciación, la axila forma una cavidad que hace imposible o inadecuado el contacto del termómetro con la piel, debiendo preferirse entonces la boca o el recto. Para la medición de la temperatura en el recto (temperatura rectal), se prefiere un termómetro bien lubricado, con su depósito de mercurio en forma de bulbo esférico; así hay menos peligro que se rompa y se retiene mejor en posición. En esta ubicación, basta registrar durante 3 minutos.

Ya vimos que, normalmente, la temperatura rectal es por lo menos 0,5°C mayor que la axilar. Esta diferencia suele sobrepasar 1°C en caso de apendicitis aguda, anexitis aguda u otras formas de pelviperitonitis. De ahí que el registro simultáneo de la temperatura en axila y recto sea muy útil en esas circunstancias.

Temperatura normal. La temperatura varía según sea el sitio en que se registre, siendo menor en la axila e ingle, algo más alta en la boca y, mayor aún, en el recto. En la práctica, podemos considerar normal una temperatura corporal menor de 37°C en axila o ingle; menor de 37,3°C en la boca (promedio en la boca: 36,8 ± 0,47), y menor de 37,6°C en el recto (Tabla 29-16).

Tabla 29-16. Valores de temperatura considerados normales según sitio de registro

Temperatura	Límite de lo normal (grados Celsius)
Bucal	≤ 37,3°C
Axilar	≤ 37,0°C
Inguinal	≤ 37,0°C
Rectal	≤ 37,6°C

Dentro de las pequeñas fluctuaciones diarias que experimenta en el individuo sano, la temperatura es algo mayor en las tardes. En casos de fiebre, también tiende a ser mayor en las tardes. Normalmente, los niveles más bajos de temperatura se presentan alrededor de las 3 AM, mientras, los más altos, alrededor de las 8 PM, hecho importante de tener presente cuando se pesquisan fiebres poco aparentes.

Alteraciones patológicas de la temperatura. La alteración patológica más frecuente es su elevación anormal o fiebre, la que es causada la mayoría de las veces por procesos infecciosos pero, también, por afecciones no infecciosas. Estas diferentes causas, lo mismo que los distintos tipos de fiebre y sus manifestaciones clínicas, se tratan detalladamente en la sección *Fiebre* (p. 37).

En cambio, el descenso anormal de la temperatura o hipotermia es mucho más raro y menos conocido. En personas normales, se han registrado descensos hasta 35,5°C durante el sueño nocturno. En casos patológicos, como en el *shock* o en los estados caquécticos, la temperatura puede bajar a 35,5°C o menos. Los grados más acentuados de hipotermia se observan en casos de intoxicación alcohólica o barbitúrica, en algunos tumores cerebrales y, sobre todo, en el coma mixedematoso. También, puede ser causa de hipotermia el uso indiscriminado de antipiréticos (ver *Fiebre*, p. 37).

La hipotermia puede ser provocada por la exposición al frío intenso y prolongado; se clasifica según su grado en leve,

moderada y grave y se acompaña de temblores, torpeza de movimientos, confusión mental, hipotensión, pudiendo llegar a pérdida de la conciencia y muerte.

Por razones de organización interna, en los pacientes hospitalizados se les registra la temperatura alrededor de las 8 AM y de las 5 PM. Esto explica que muchas fiebres leves no aparezcan en los horarios oficiales y, en cambio, se hagan evidentes si se les registra alrededor de las 8 PM.

Finalmente, conviene insistir en que cada individuo tiene su régimen personal de temperatura y las cifras aquí señaladas son solamente valores promedios, que pueden variar con la actividad física, con cambios del metabolismo, el consumo de alimentos y líquidos e, incluso, con los ciclos menstruales y la ovulación.

EXAMEN FÍSICO SEGMENTARIO Y POR APARATOS Y SISTEMAS

CABEZA

G. Chamorro • A. Goic

Tal vez no exista otra región del organismo en que se haya descrito mayor número de signos semiológicos que en la cabeza; sin embargo, muchos de ellos tienen hoy solo valor histórico o anecdótico, por lo cual pondremos el acento en aquellos que nos han parecido de mayor utilidad en la práctica.

La inspección (observación intencionada) es el procedimiento semiológico más importante del examen de la cabeza, cráneo y cara y sus diversas estructuras.

La palpación a nivel del cuero cabelludo procede en la búsqueda de determinados signos físicos: edema, hematomas o, más rara vez, enfisema subcutáneo; y, en lactantes, para apreciar el estado de las fontanelas o el ablandamiento de los huesos craneanos (craneotabes); la palpación del borde palpebral en caso del orzuelo y chalazión, o la inflamación del saco lagrimal (dacriocistitis) para certificar la existencia de dolor o la búsqueda de pequeños nódulos duros en el hélix (tofos gotosos). También, en búsqueda de sensibilidad en la región mastoidea si se sospecha una inflamación (mastoiditis) y, ciertamente, debe palparse cuidadosamente la parótida cuando está aumentada de tamaño (inflamación, tumor). Por su parte, la auscultación se utiliza excepcionalmente: aumento del contenido aéreo de los ventrículos cerebrales o en casos de fístulas arteriovenosas intracerebrales.

INSPECCIÓN GLOBAL DE LA CABEZA

Posición y movimientos anormales. La inspección permite apreciar las posiciones anormales de la cabeza, la más frecuente de las cuales es la tortícolis o lateroflexión de la cabeza. Más rara vez, se manifiesta por anteroflexión o retroflexión debida a contractura involuntaria de esternocleidomastoideos, trapecios y escalenos. La retroflexión de la cabeza puede obedecer también, a meningitis aguda o a tétanos, mientras la anteroflexión se observa, ocasionalmente, en procesos artrósicos de la columna cervical.

También, la inspección nos informa sobre movimientos anormales, como las tenues flexiones de la cabeza ritmadas por el latido cardíaco que se observan en la insuficiencia aórtica (ver *Examen cardiovascular*, p. 419) y que se dice padecía el poeta francés Alfred de Musset, por lo cual este signo lleva su nombre (signo de Musset).

También son pesquisables por la inspección la rigidez y el temblor que se observan en trastornos neurológicos como la enfermedad de Parkinson o parálisis agitante, el temblor senil, los diferentes tics y los desordenados movimientos de la corea o baile de San Vito (ver *Glosario de enfermedades*).

Perfil del rostro. La inspección revela el perfil del rostro del paciente (Figura 29-46) que, en algunos casos, puede ser patológico: malformaciones del maxilar y la mandíbula, sea la proyección o tamaño insuficiente de la mandíbula (retrognatia) que dibuja el denominado "perfil de roedor"; o bien, una proyección y tamaño exagerado de la mandíbula (prognatismo), como se observa en la acromegalia (secreción excesiva de hormona del crecimiento) (Figura 29-10).

Cráneo

Examinando la cabeza en su conjunto, la inspección nos permite apreciar su conformación general, la que puede caer dentro del amplio margen de la normalidad o ser francamente deformada, ya sea como consecuencia de traumatismos (obstétricos o posteriores) o bien de tumores invasores como el epitelioma

Figura 29-46. Perfiles del rostro. A. Perfil promedio. **B.** Perfil recto. **C.** Mandíbula hipoplásica. **D.** Mandíbula prominente.

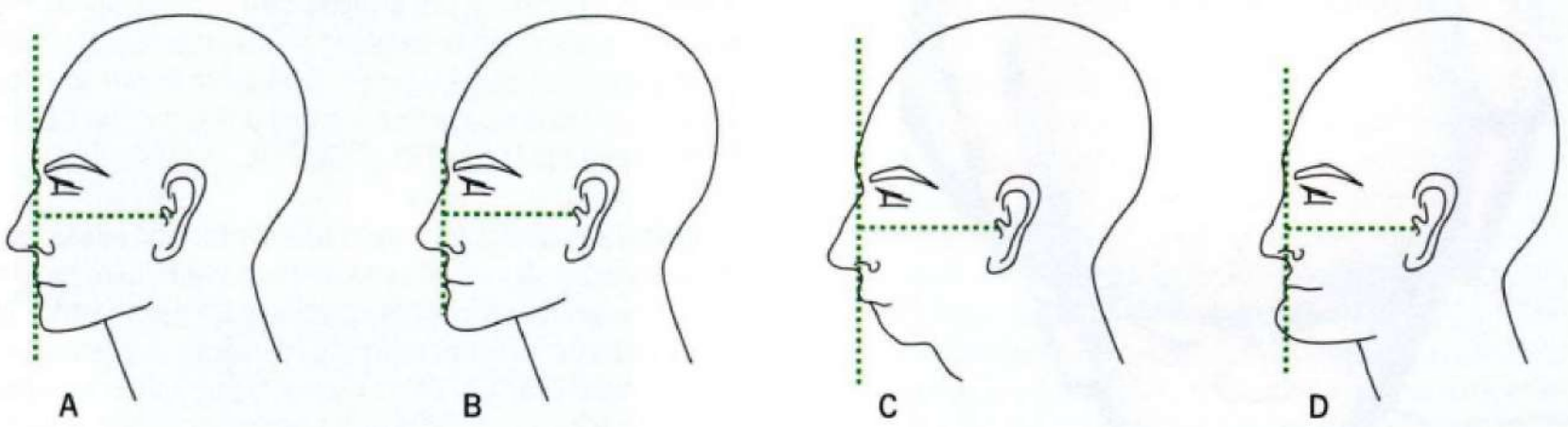

basocelular y otros. Normalmente, el diámetro longitudinal de la cabeza es algo mayor que el transversal. La relación entre el diámetro transversal y el anteroposterior se denomina índice cefálico:

$$\frac{\text{Diámetro transversal}}{\text{Diámetro anteroposterior}} \times 100$$

Estas variaciones no indican patología. Cuando el diámetro transversal tiende a acercarse al longitudinal (un índice mayor de 79) se habla de braquicefalia, que se observa de preferencia en ciertas razas y en pícnicos. En cambio, cuando el diámetro longitudinal es el que aumenta preferentemente (un índice menor de 75), se habla de dolicocefalia, más frecuente en leptosómicos; valores entre 75 y 79, caracterizan la mesocefalia o normocefalia (Figura 29-47). Son pocas las conclusiones que pueden deducirse de estos hallazgos, como no sean características raciales o familiares.

Figura 29-47. Dolicocefalia y braquicefalia.

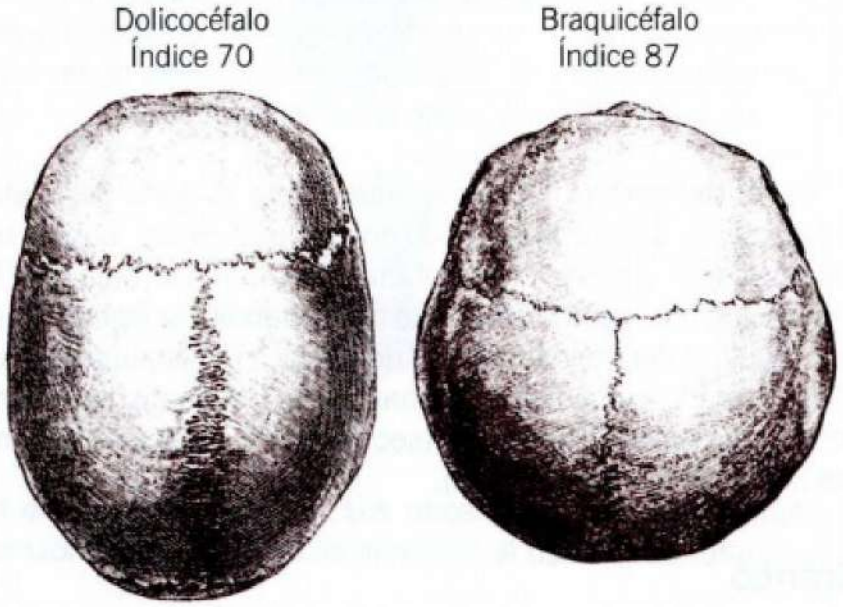

Figura 29-48. Hidrocefalia.

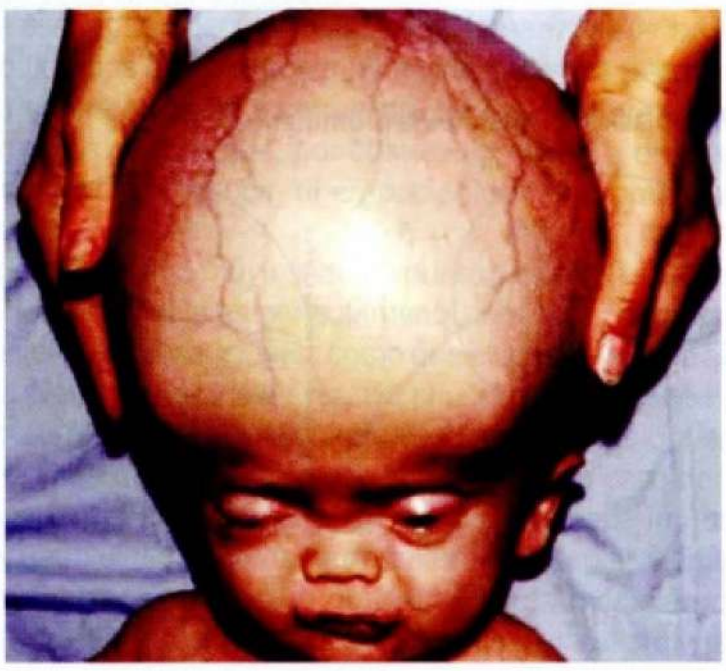

Más significación tiene el aumento global del tamaño cefálico o macrocefalia, que, en niños, puede corresponder a raquitismo o a hidrocefalia congénita o adquirida (secundaria a trastornos en la producción o circulación del líquido cefalorraquídeo) (Figura 29-48); en cambio, pasado el período normal del crecimiento, el aumento cefálico corresponde casi siempre a acromegalia (por hiperfunción de la hormona de crecimiento); o, más rara vez, a enfermedad ósea de Paget (por engrosamiento de la calota craneana).

Cuero cabelludo. La inspección del cuero cabelludo permite comprobar la calvicie (caída hereditaria del cabello) y las diversas formas de alopecia, caída transitoria o patológica del cabello, como las debidas a tiña, impétigo, sífilis secundaria, lupus eritematoso, peladas nerviosas, y las secundarias a drogas citotóxicas (ej.: quimioterapia).

Una infestación frecuente del cuero cabelludo, preferentemente en escolares, es la provocada por los piojos (pediculosis). La mayor parte de las infestaciones son asintomáticas y, cuando hay síntomas, incluyen sensación de algo moviéndose en la cabeza y picazón (prurito) por reacción a las picadas de los insectos. El piojo hembra deposita los huevos o liendres cerca del cuero cabelludo, preferentemente en la zona occipitocervical y retroauricular. Las liendres son generalmente muy pequeñas, miden entre 0,3 y 0,8 mm, son de forma oval y de color amarillo o blanco.

La palpación permite descubrir la existencia de edema, hematomas o, más rara vez, de enfisema subcutáneo a nivel del cuero cabelludo. En lactantes, apreciar el estado de las fontanelas y la presencia de craneotabes o ablandamiento de los huesos craneanos.

Rutinariamente, el cráneo no se percute ni se ausculta, salvo en raros casos en que se busca intencionadamente determinadas patologías, como aquellas que aumentan el contenido aéreo de los ventrículos o en casos de fístulas arteriovenosas intracerebrales.

Cara

Frente. Zona que queda entre la implantación del cabello y las cejas, habitualmente es más amplia en el hombre que en la mujer. Cuando esta amplitud resulta mayor por una prominencia exagerada del hueso frontal se habla de frente olímpica (tipo Beethoven). Se relaciona con el raquitismo, la hidrocefalia y, también, con heredosífilis; o bien puede ser constitucional. El entrecejo fruncido y las arrugas de la frente pueden traducir muchas veces estados de depresión o angustia. Por otra parte, la imposibilidad de arrugar un lado de la frente se observa en la parálisis periférica del nervio facial (VII par) (ver *Examen de pares craneanos*, p. 478).

Cejas. Las cejas constituyen una agrupación pilosa que puede dar gran expresividad al semblante, por ejemplo, para mostrar una impresión, una posible agresión o un desacuerdo. También se levantan las cejas por sorpresa o asombro, atención o temor.

La pérdida de los pelos de las cejas (alopecia superciliar) total o parcial se observa en el hipopituitarismo y la sífilis; la caída del tercio externo de los pelos de las cejas es un signo del

mixedema (hipotiroidismo) y, rara vez, se observa en la sífilis y otras enfermedades.

Globo ocular. El globo ocular puede estar normal, protruido (**exoftalmo**) o hundido (**enoftalmo**). El exoftalmo bilateral se observa en la enfermedad de Bassedow-Graves o bocio exoftálmico (hipertiroidismo) (Figura 29-11) y también en la miopía avanzada; en cambio, el exoftalmo unilateral es propio de tumores expansivos retrobulbares. El enoftalmo bilateral se observa en deshidrataciones intensas y en la caquexia avanzada; en cambio, el enoftalmo unilateral, como ya lo señalamos, forma parte del síndrome de Bernard-Horner.

Normalmente, los globos oculares se mueven armónicamente en el mismo sentido, manteniendo cierto paralelismo de sus ejes. Cuando uno de ellos se desvía hablamos de estrabismo, el que puede ser hacia dentro (estrabismo convergente) (Figura 29-49), hacia fuera (divergente), hacia arriba (sursumvergente) o hacia abajo (deorsumvergente), los que están traduciendo compromiso del VI par (motor ocular externo), del III par craneano (motor ocular común) o, más rara vez, del IV par (patético). El estrabismo puede ser funcional o paralítico; en este último caso, el enfermo presenta visión doble o diplopía (Figura 29-50), debido a que las imágenes no se producen en puntos simétricos de la retina; en cambio, en el estrabismo funcional el sujeto ha aprendido a prescindir de la imagen más débil y no acusa diplopía.

Figura 29-49. Estrabismo convergente.



Figura 29-50. Visión doble o diplopía.



En la parálisis del III par craneano (motor ocular común) que es la más frecuente, hay ptosis palpebral del lado afectado, con parálisis de la elevación, del descenso y de la aducción del ojo (mirada hacia adentro), estrabismo divergente y ausencia de la contracción del esfínter pupilar (midriasis). El globo ocular se desvía hacia afuera y hacia abajo por la acción no inhibida de los músculos recto externo y oblicuo mayor, respectivamente. La diplopía es el síntoma más consistente. La parálisis del III par puede deberse a trastornos vasculares, traumatismos, tumores, etc. (ver *Examen de pares craneanos*, p. 478).

Temblor rítmico, rápido e involuntario de los globos oculares se denomina nistagmo (Figura 29-51). El movimiento más frecuente es el horizontal y puede ser espontáneo o, más rara vez, congénito (ojo en brújula); la mayoría de las veces hay que buscarlo intencionadamente, especialmente cuando se sospecha la presencia de lesiones laberínticas o cerebelosas, o presión intraocular.

Figura 29-51. *Nistagmus* rítmico horizontal. A. Fase lenta. **B.** Base rápida. **C.** Fase lenta larga. El *nistagmus* continúa alternándose estas dos últimas fases.

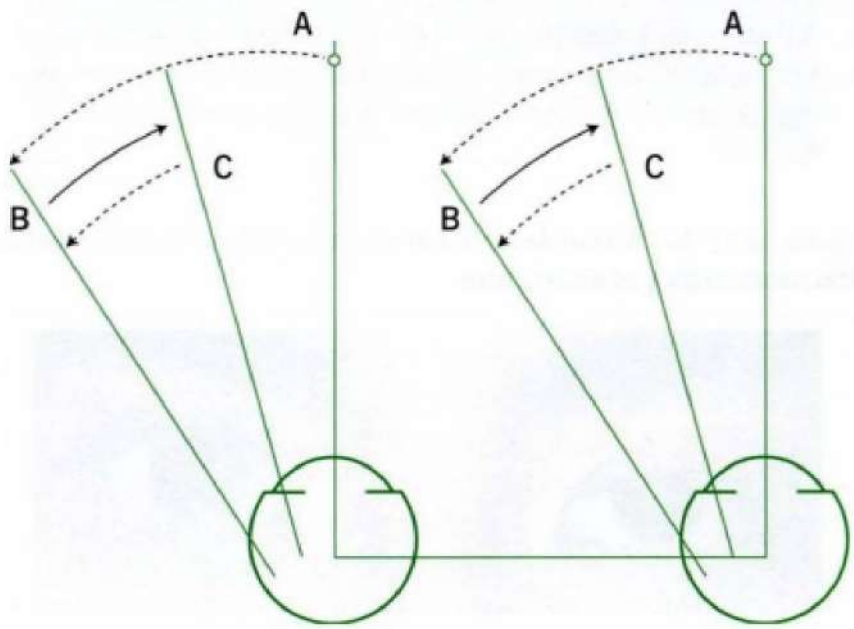

Ojos. Los ojos en sus distintas estructuras externas son asiento de una rica semiología, identificable por inspección.

Párpados. La posición normal del párpado superior es mantenida por la función del músculo elevador del párpado.

La caída del párpado se conoce como ptosis palpebral, que puede tener diversos grados (leve, moderado o severo). Cuando se presenta desde el nacimiento se conoce como ptosis congénita. En adultos, las causas pueden ser la edad avanzada, trauma, enfermedad del músculo o compromiso neurológico. La causa más frecuente de ptosis del párpado superior en las personas de edad avanzada es la desinserción del músculo elevador en el punto de unión con el párpado: el músculo tiene una función normal, pero el debilitamiento y estiramiento del tendón que une al músculo elevador del párpado es incapaz de elevarlo. Es común que este proceso se precipite después de una cirugía de cataratas. Este tipo se conoce como ptosis aponeurótica o senil (Figura 29-52).

Figura 29-52. Ptosis palpebral aponeurótica o senil.



La imposibilidad de levantar el párpado superior puede deberse a parálisis del III par craneano (motor ocular común); o a blefaroespasmo, que es un espasmo involuntario de los músculos del párpado –generalmente el superior– el que puede cerrarse (o casi cerrarse) de manera repetitiva y, luego, volver a abrirse; se le relaciona con fatiga, estrés y cafeína.

Una caída parcial del párpado que se acompaña de miosis, enoftalmo y anhidrosis de ese lado, por compromiso del simpático cervical, se conoce como síndrome de Bernard-Horner (Figura 29-53). En cambio, la imposibilidad de ocluir el párpado o lagoftalmo se observa característicamente en la parálisis periférica del VII par craneano (facial) y en raros casos de oftalmopatía bassedowiana, una forma especial de exoftalmo o proptosis (protusión de los globos oculares) por hipertiroidismo.

Figura 29-53. Síndrome de Bernard-Horner. Nótese la ptosis palpebral moderada y el enoftalmo.



Figura 29-54. Edema del párpado en la enfermedad de Chagas aguda.

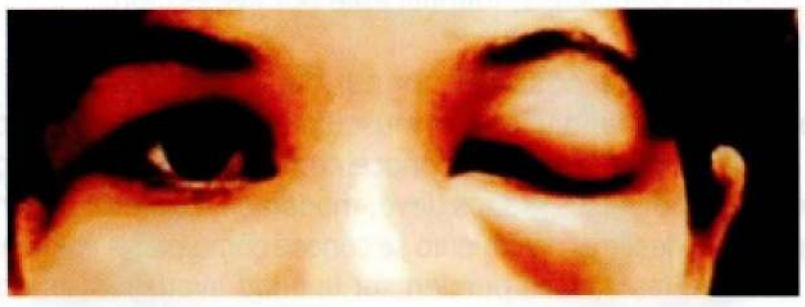

La inspección de los párpados puede también descubrir edema. Si es bilateral, las posibilidades a considerar serán el edema renal (ver *Síndrome nefrítico*, p. 271) y, con menor frecuencia, mixedema, anemia hipocroma o triquinosis. Ahora, si es unilateral, después de descartar la causa traumática, se puede plantear la enfermedad de Chagas aguda (Tripanosomiasis americana) (Figura 29-54); más rara vez, el angioedema

Figura 29-55. Angioedema o edema de Quincke.



Autor: James Heilman, MD

o edema de Quincke: una hinchazón similar a la urticaria (ronchas o habones) de naturaleza alérgica, pero que se presenta bajo la piel en lugar de darse en la superficie. La hinchazón generalmente ocurre alrededor de los ojos y los labios. También se pueden encontrar en las manos, los pies y la garganta (Figura 29-55).

Cuando se inflaman los párpados (blefaritis aguda), se observan rojos e irritados, a veces con escamas que se adhieren a las pestañas (blefaritis escamosa). La blefaritis puede deberse a enfermedades de la piel (dermatitis seborreica, rosácea) o a alergia de contacto (blefaritis alérgica) por cosméticos, colirios o pomadas de uso oftalmológico, o por diversos alérgenos trasmitidos por las manos al refregarse los ojos.

A menudo, especialmente en los ancianos, la blefaritis sigue un curso crónico (blefaritis crónica), llegando a ocasionar con el tiempo retracciones que explican la eversión del párpado (ectropión) o bien, su inversión (entropión), lo que generalmente compromete al párpado inferior (Figuras 29-56 y 29-57).

Figura 29-56. Ectropión.



Figura 29-57. Entropión.



Figura 29-58. Epicanto.



Un repliegue palpebral en forma de media luna que se ubica en el ángulo interno del ojo se denomina epicanto (Figura 29-58). Un pliegue epicántico es normal de observar en personas de ascendencia asiática, pero puede observarse en niños pequeños de cualquier raza antes de que el puente nasal comience a elevarse. También es habitual de comprobar en niños que padecen el síndrome de Down (antiguamente denominado mongolismo), un trastorno de naturaleza genética.

El orzuelo es una inflamación rojiza y sensible al tacto en el borde del párpado, que se palpa como un nódulo duro y muy doloroso (Figura 29-59). Se manifiesta por dolor, enrojecimiento e hinchazón en el párpado. Se debe a una infección por el *Staphylococcus aureus* de una glándula sebácea de Zeiss o glándula de Moll en la base de las pestañas. Es más frecuente de observar en niños.

Figura 29-59. Orzuelo del párpado superior.



Menos frecuente que el orzuelo, es el chalazión (Figura 29-60): una pequeña protuberancia generalmente en el párpado superior cerca de las pestañas, no dolorosa (al contrario del orzuelo). Se debe a un bloqueo e inflamación del conducto de una de las glándulas Meibomio, glándulas sebáceas pequeñas localizadas en el párpado directamente por detrás de las pestañas y que producen un líquido delgado y oleaginoso que lubrica el ojo.

Los xantelasmas se presentan como placas amarillentas en los párpados, tanto el superior como inferior, más frecuentemente en la zona cercana al lagrimal (Figura 29-61). Suelen ser simétricas y bilaterales. Son lesiones benignas que se deben a depósito de lípidos en los párpados, sea en sujetos normales o en hiperlipémicos.

En personas nerviosas es frecuente observar un parpadeo exagerado cuando se le pide ocluir los párpados.

Figura 29-60. Chalazión del párpado superior.



Figura 29-61. Xantelasma.



Conjuntiva palpebral. La conjuntiva palpebral es un buen sitio para apreciar la palidez que traduce la existencia de anemia, salvo en algunos ancianos con blefaroconjuntivitis crónica, en los que la inflamación local puede disfrazar la anemia. En estos casos, es más útil recurrir a la mucosa bucal.

La conjuntiva bulbar es también el mejor lugar para apreciar la ictericia. En ella se ubican las hemorragias subconjuntivales por sangrado de pequeños vasos sanguíneos provocados por una tos intensa o fuertes estornudos (Figura 29-62); desaparecen en alrededor de una semana. Son relativamente frecuentes en niños con tos ferina y también en adultos con diversas patologías; las personas se alarman, injustificadamente, con esta complicación que por lo general es trivial.

Figura 29-62. Hemorragia subconjuntival.



La pinguécula es un crecimiento benigno en la conjuntiva de aspecto carnoso de color amarillo, gris, blanco o incoloro que normalmente se encuentran en la parte blanca del ojo, casi siempre en el lado más cercano a la nariz (Figura 29-63). Se debe a una degeneración de las fibras colágenas de la conjuntiva y, en general, no produce síntomas. Es más común en personas de mediana edad o mayores, pero también se puede encontrar en las personas más jóvenes e incluso niños. No afecta la visión y se le relaciona con la exposición a rayos UV y luz infrarroja y polución ambiental.

Menos frecuente es el pterigión, conocido popularmente como "carnosidad": un crecimiento benigno del tejido conjuntival de leve color rosado y forma triangular, que crece desde el lado basal del ojo hacia la córnea (Figura 29-64). Puede manifestarse por enrojecimiento ocular persistente, inflamación, sensación de cuerpo extraño, picor y sequedad en los ojos. En casos extremos al cubrir la córnea puede interferir con la visión. Se lo ha relacionado con los mismos factores mencionados para la pinguécula.

El edema de la conjuntiva bulbar se denomina quemosis y puede observarse en los síndromes nefrósicos intensos (ver *Síndrome nefrótico*, p. 271), en la triquinosis y en el lupus eritematoso generalizado.

Figura 29-63. Pinguécula.

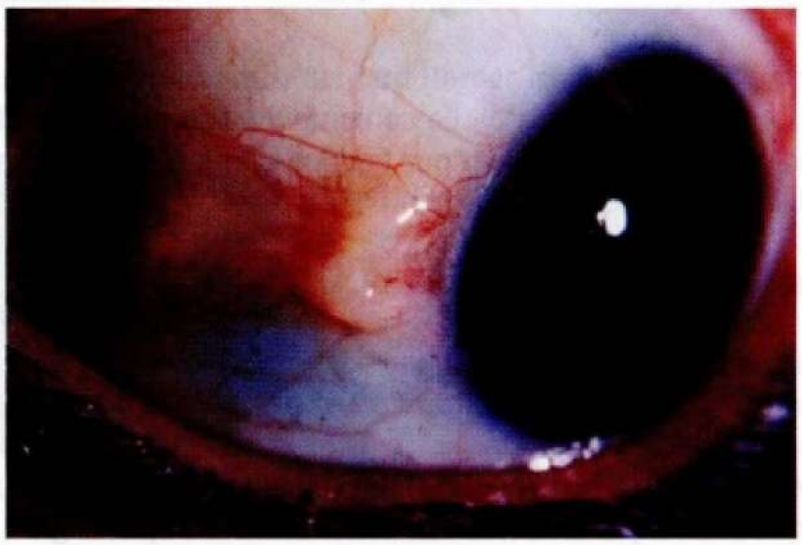

Figura 29-64. Pterigión.

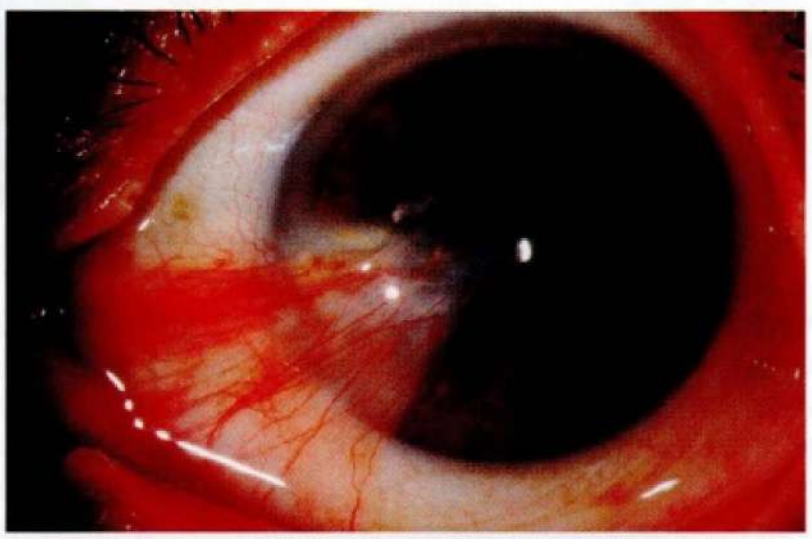

Fuente: José Miguel Varas, MD.

El aumento del lagrimeo o epifora, se observa en casos de conjuntivitis, cuerpos extraños u obstrucción de la vía lacrimal. En cambio, su disminución o xeroftalmia es característica del síndrome de Sjögren (queratoconjuntivitis sicca) (ver *Glosario de enfermedades*).

Córnea. La córnea es normalmente transparente, lo que permite apreciar la transparencia del cristalino o su opacificación en caso de catarata.

Con la edad, puede aparecer un anillo grisáceo en su parte periférica, llamado arco senil, sin mayor significación clínica (Figura 29-65); en cambio, una de las manifestaciones más características de la enfermedad de Wilson (trastorno hereditario que provoca exceso de cobre en el organismo) es la presencia de un anillo pigmentado color café rojizo rodeando el limbo corneal (anillo de Kayser-Fleischer) (Figura 29-66). Las opacidades corneales o leucomas (llamadas vulgarmente "nubes") (Figura 29-67)son secuelas la mayoría de las veces de antiguas queratitis (inflamación de la córnea).

Figura 29-5. Arco senil.



Figura 29-66. Anillo de Kayser-Fleischer.



Figura 29-67. Leucoma corneal o "nube".



Pupilas. Las pupilas normales son redondas e iguales (isocoria) (Figura 29-68); se contraen con la luz y la visión de cerca y se dilatan en la oscuridad y con la visión a distancia. Cuando son desiguales, se habla de anisocoria; en este caso, excluidas las malformaciones congénitas o las secuelas de iridectomía, se debe plantear como primera posibilidad una sífilis del sistema nervioso, sospecha que se vería confirmada con la ausencia de reflejo pupilar a la luz (signo de Argyll-Robertson); otra posibilidad, sería un hematoma subdural que dilata la pupila ipsilateral. Hay que tener presente que los compuestos atropínicos administrados por cualquier vía producen midriasis.

Figura 29-68. Alteraciones pupilares. Las más frecuentes son las alteraciones del tamaño (midriasis, miosis) y la asimetría (anisocoria). La ectopía pupilar y la discoria son de más rara observación. Estas alteraciones pueden ser uni o bilaterales.

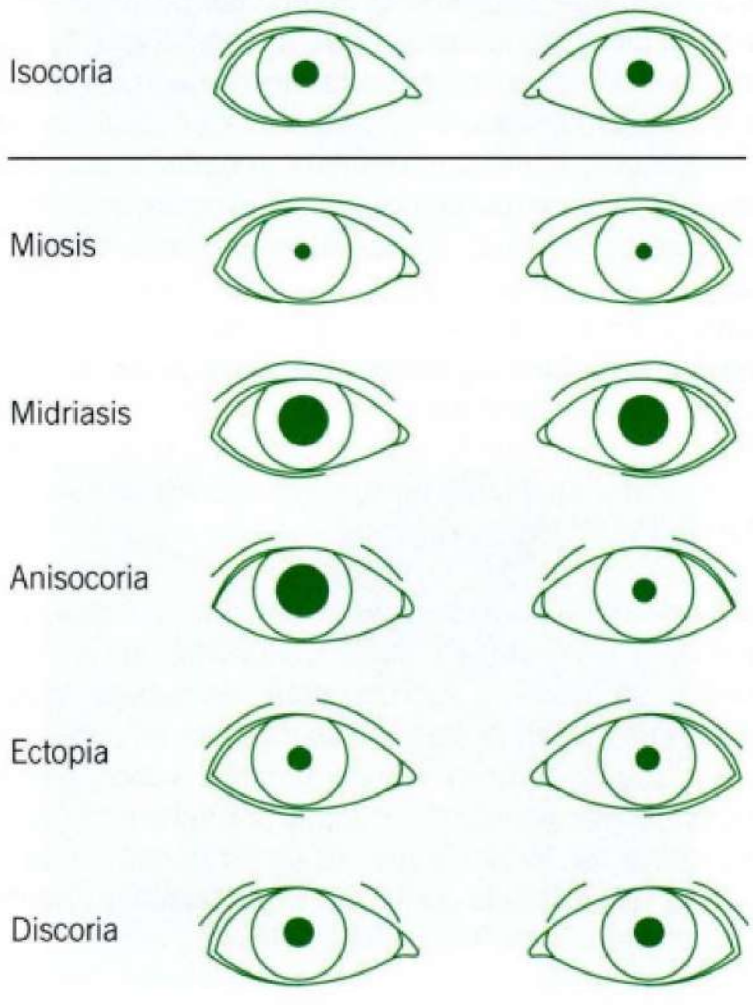

Visión. A la ceguera la llamamos amaurosis y la disminución de la visión, ambliopía. La ceguera de la mitad del campo visual de algún ojo, se denomina hemianopsia, (la que será tratada con más detalle en neurología (ver *Examen de pares craneanos*, p. 378), y la ceguera de una zona bien limitada de un campo visual, escotoma, el que puede afectar la mácula o porciones más periféricas de la retina. Puede existir ceguera solo para ciertos colores: es la discromatopsia, trastorno congénito del que padecía el físico inglés Dalton, por lo que se le conoce también con el nombre de daltonismo. Existe una discromatopsia tóxica; la más común de ellas aparece con sobredosis de digitálicos (medicamento menos utilizados hoy día que antaño): el paciente tiende a ver la mayoría de los objetos de color amarillo o más rara vez, verdes. La acentuada disminución de la visión en el crepúsculo y de noche se llama hemeralopía, y ya Hipócrates hacía mención de ella en sus escritos.

Cuando la luz ocasiona una sensación desagradable e incluso dolorosa, se habla de fotofobia. El síntoma es común y en muchos casos no se debe a ninguna enfermedad. La fotofobia grave puede ocurrir con problemas en los ojos y puede ocasionar dolor ocular intenso, incluso con luz baja. Se observa en algunas afecciones oculares (iritis o uveítis, úlcera corneal, glaucoma; por drogas como anfetaminas, atropina, cocaína, etc., y en afecciones virales febriles. Es un síntoma presente en la meningitis y en la migraña. Se acompaña a menudo de epífora (lagrimeo). Se puede observar también en el período de recuperación de una cirugía ocular y por lentes de contacto mal puestos.

Aparato lagrimal. La inflamación del saco lagrimal se denomina dacriocistitis, la que puede ser aguda o crónica. Es siempre secundaria a la obstrucción del canal naso-lacrimal y a menudo unilateral. La dacriocistitis aguda se manifiesta por inflamación, dolor, edema, eritema e hipersensibilidad en la zona afectada, además de lagrimeo y secreción. Al presionar el saco lacrimal se expulsa un material purulento.

La obstrucción del conducto nasolagrimal puede ser congénita o adquirida. La obstrucción congénita por lo general se resuelve espontáneamente tres a cuatro semanas después del nacimiento. La obstrucción adquirida se debe a trauma nasoorbital, sinusitis crónica o estenosis involutiva en las personas de edad avanzada.

Un síntoma curioso y de excepcional observación es la hemolacria o hematolacria –emisión de lágrimas sanguinolentas– que se ven como teñidas de sangre, o bien, son pura sangre. Se puede deber a factores locales como un tumor o TBC en el aparato lacrimal o, más frecuentemente, a conjuntivitis bacteriana, lesiones o heridas de vecindad. En algunos casos se ha relacionada con afecciones sistémicas como un púrpura trombocitopénico y, en la mujer, a factores hormonales. En otros casos descritos, no se ha logrado identificar su causa.

Nariz. Existe gran variedad de formas de la nariz (Figura 29-69), dependiendo mayormente del origen racial, todas las cuales caen dentro de los amplios márgenes de la normalidad.

Hay deformaciones de la nariz que no son patológicas sino secuelas de antiguos traumatismos (ej.: nariz de boxeador). Pero ciertas deformaciones, como la nariz en silla de montar, se relacionan con heredosífilis, o con ocena (rinitis crónica atrófica); por otro lado, la hipertrofia global de la nariz con color y

Figura 29-69. Tipos de nariz. A. Nariz recta (Augusto). **B.** Nariz griega (Venus de Milo). **C.** Nariz aguileña (Dante). **D.** Nariz respingada o arremangada.

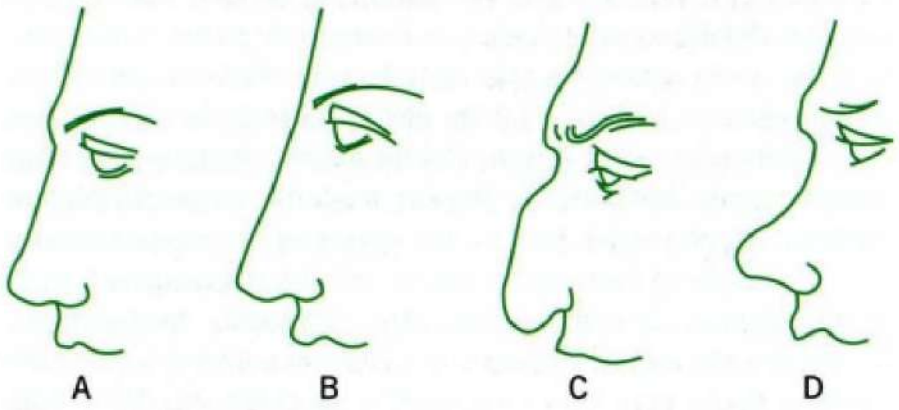

Figura 29-70. Rinofima "Viejo con su nieto" de Ghirlandaio (1449-1494).



aspecto afrutillado, se conoce con el nombre de rinofima (Figura 29-70) y se relaciona con etapas avanzadas del acné rosáceo (ver *Lesiones comunes de la piel*).

El color de la nariz puede variar a azulado o violáceo en caso de cianosis y, a rubicundez, en caso de lupus eritematoso o alcoholismo crónico.

Una relativa dificultad respiratoria, especialmente si va asociada a fiebre importante, ocasionará que las fosas nasales se ensanchen al respirar (aleteo nasal); se observa sobre todo en recién nacidos y niños pequeños con alguna alteración respiratoria (obstrucción de la vía respiratoria, asma, laringo-traqueo-bronquitis aguda, neumonía, etc.).

Las infecciones virales de vías respiratorias altas en sus inicios, como también la rinitis alérgica, se caracterizan por secreción nasal acuosa o serosa, acompañadas a menudo de frecuentes estornudos. Cuando la infección progresa, la secreción tiende a hacerse purulenta, especialmente cuando hay compromiso de los senos frontales o maxilares (sinusitis). En casos de ocena o rinitis crónica atrófica, la secreción es espesa, de color verdoso, costrosa y muy fétida, lo que resulta intolerable para todos los vecinos, pero no para el paciente, que casi siempre es anósmico.

Es frecuente el sangramiento nasal o epistaxis (ver *Epistaxis*, p. 121) que si es posible excluir una causa traumática local que es la causa más común, obliga a pensar en diátesis hemorrágicas, Rendu-Osler-Weber afección hereditaria que se manifiesta por malformaciones arteriovenosas, tratamiento anticoagulante y, más remotamente, en hipertensión, que es frecuentemente inculpada aunque su relación con la epistaxis es controvertida.

Orejas y audición

Las orejas tienen habitualmente un tamaño normal, pero, ocasionalmente, pueden aparecer desproporcionadamente grandes (macrotia) o pequeñas (microtia), variaciones sin mayor significación semiológica. Pero su color, como ya vimos ocurría en la nariz, adquiere un tinte violáceo en casos de cianosis, pálido en casos de anemia, o amarillento, en casos de ictericia. Por transparencia, algunos han sido capaces de descubrir pequeñas embolias capilares en casos de endocarditis infecciosa.

Más importante es el hallazgo de pequeños nódulos de consistencia dura en el hélix: son los tofos –depósitos voluminosos de ácido úrico– manifestación semiológica importante de la gota y que puede ser confirmada con la pesquisa de cristales de ácido úrico en ellos. Cada vez que se sospeche gota, deberá buscarse intencionadamente la presencia de tofos.

El conducto auditivo externo puede dar salida a líquido cefalorraquídeo (con aspecto de sangre aguada) en caso de fracturas de la base del cráneo: o bien, de pus franco, en caso de otitis media supurada.

Audición. La audición puede estar a veces exaltada (hiperacusia); pero más frecuente es comprobar disminución de la agudeza auditiva (hipoacusia), que puede llegar a la sordera total (acusia) como consecuencia de otoesclerosis. Se denomina presbiacusia la disminución progresiva de la capacidad de oír altas frecuencias (como la del habla) en edades avanzadas, por un deterioro del sistema auditivo, principalmente a nivel del oído interno y nervio auditivo. Una queja muy común en pacientes de edad son los ruidos de oídos, que cuando son agudos todos los autores llaman *tinnitus*; pero si son graves, otros los llaman acúfenos (ver *Síntomas y signos otológicos*, p. 182).

Cuando se asocian otalgia, otorrea y fiebre, es indispensable investigar por palpación la sensibilidad de la región mastoidea para no pasar por alto una posible infección de la mastoides o mastoiditis (Figuras 29-71 y 29-72).

Parótida. La inflamación de la parótida (parotiditis), que puede tener varias etiologías, produce tumefacción dolorosa de la glándula por delante y algo por debajo del pabellón auricular. El dolor aumenta con la presión y la masticación (Figura 29-73).

La parótida es también sitio de tumores, siendo el más común el adenoma pleomórfico o tumor mixto benigno, de lento crecimiento y asintomático que se presenta como una masa definida en una glándula por lo demás de caracteres normales. El tumor maligno más frecuente es el carcinoma mucoepidermoide (Figura 29-74).

Figura 29-71. Estructuras subyacentes al pabellón de la oreja.
1. Trompa de Eustaquio. **2.** Apófisis mastoide. **3.** Antro mastoideo.

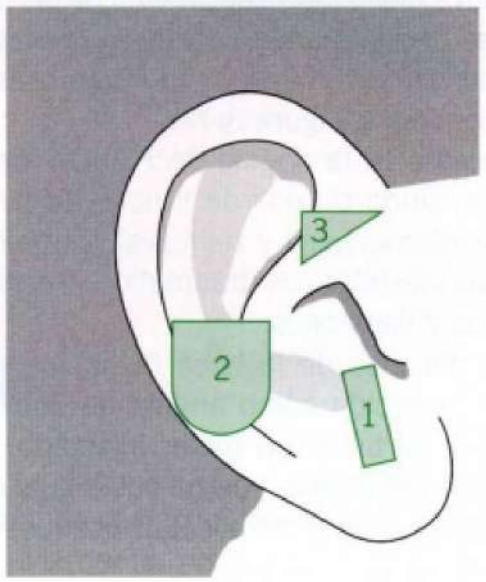

Figura 29-72. Modo de investigar la sensibilidad dolorosa sobre el antro mastoideo.



Figura 29-73. Área de aumento global de tamaño de la glándula parótida.



Figura 29-74. Tumor mixto benigno de la glándula parótida.



Boca

Labios. Lo primero que observamos al examinar la boca son los labios. Es difícil que se escape a la simple inspección un defecto congénito como el labio leporino o fisura labial, estrecha hendidura o separación en el labio superior que puede llegar hasta la nariz (Figura 29-75). En el niño mayor o el adulto esta deformación no le permite silbar.

Figura 29-75. Labio leporino.



El labio leporino frecuentemente se acompaña de paladar hendido o fisura palatina: una abertura o fisura entre el techo del paladar y la cavidad nasal. En algunos niños, la fisura palatina se extiende a lo largo de todo el paladar, mientras que otros solo tienen fisuras parciales; compromete la alimentación, retarda el habla y lenguaje, crea problemas odontológicos, etcétera.

Por otra parte, el labio puede ser asiento de diversas lesiones de interés semiológico, como son el herpes labial (Figura 1-25), frecuente de observar en la neumonía neumocócica y en algunas infecciones virales, pero excepcional en la tifoidea; la queilosis o estomatitis angular (boqueras) (Figura 29-76), pequeñas ulceraciones de la piel en las esquinas de la boca que lleva a la formación de fisuras y costras, relacionadas con deficiencia de riboflavina; también el epitelioma del labio, más rara vez el chancro sifilítico que, después de los genitales, tiene al labio como asiento preferente.

Figura 29-76. Queilitis angular.

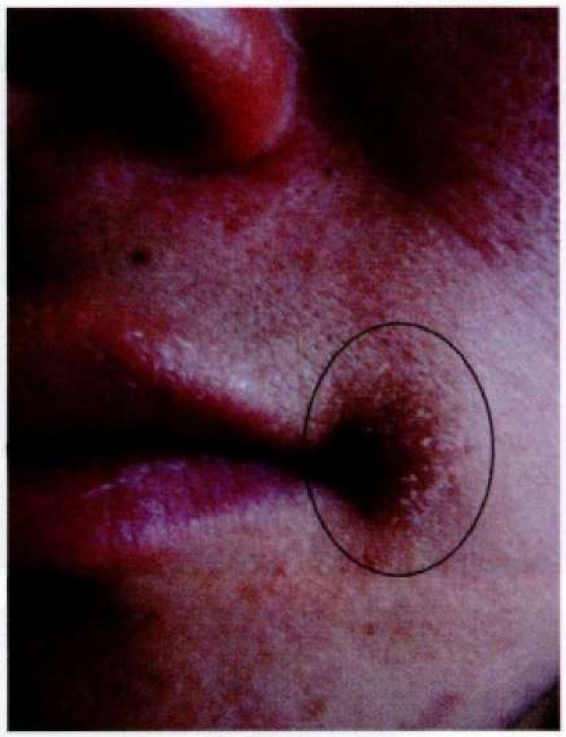

Fuente: James Heilman, MD.

Cavidad bucal. Para el examen de la cavidad bucal (Figura 29-77), es imprescindible un bajalengua y una buena iluminación o linterna.

Allí puede descubrirse manchas negruzcas (similares a las de perros finos) llamadas melanoplaquias, que se observan en casos de enfermedad de Addison (insuficiente secreción de corticoesteroides) y en algunas avitaminosis; enantemas (equivalentes a los exantemas cutáneos) que acompañan a las fiebres eruptivas: por ejemplo, las manchas de Koplik, pequeñas manchas o puntos blancos rodeadas de una estrecha aréola roja, ubicadas en la mucosa interior de las mejillas, enfrentando los primeros molares; aparecen en la etapa inicial del sarampión antes que el exantema cutáneo maculopapular. Es un signo precoz y diagnóstico de la enfermedad, que desaparece en dos o tres días.

La cavidad bucal es lugar de trastornos inflamatorios (estomatitis) de variados tipos y causas (infecciones bacterianas, virales, fúngicas), favorecidas por noxas físicas (calor, presión por prótesis dentales, alcohol). Puede ser simple o catarral, vesiculoulcerativa o ulceronecrótica. Una de las más frecuentes de observar es la estomatitis vesiculoulcerativa recidivante: lesiones pequeñas, ulcerosas y muy dolorosas vulgarmente llamada aftas o fuegos (Figura 29-78).

Más infrecuente es la angina de Plaut-Vincent o gingivitis ulceronecrótica aguda o boca de trinchera (con ulceraciones de las papilas interdentales y halitosis). También, se pueden observar úlceras inespecíficas (traumáticas) o específicas (TBC, sífilis), abscesos y flegmones.

La celulitis del piso de la boca (espacios sublinguales y submaxilares), conocida como angina de Ludwig, se genera habitualmente a partir de un molar infectado; es un cuadro de extrema gravedad (fiebre, edema sublingual que empuja la lengua hacia arriba y atrás, con eventual obstrucción respiratoria y *trismus*).

Las alteraciones del sentido del gusto se conocen como disgeusia; la disminución de la sensibilidad gustativa, hipogeusia; y la pérdida completa, augesia. Los enfermos expresan estas alteraciones como sabor amargo, sabor metálico o sabor fétido. La disgeusia puede ser secundaria a diversas afecciones, o bien, ser un síntoma primario. La secundaria puede deberse a infecciones locales (faringitis, sinusitis, pólipos nasales), enfermedades sistémicas (síndrome de Sjogren), a trastornos neurológicos (senilidad, demencia), a diversas drogas (antibióticos, quimioterapia, medicamentos antiasmáticos, etc.); incluso se ha involucrado al uso de *piercing* lingual. Con frecuencia, el síntoma primario obedece a factores psicológicos (ansiedad, depresión).

Entre las alteraciones del sentido del gusto se incluye el curioso "síndrome de boca ardiente" (*burning mouth syndrome*): sensación de ardor intrabucal sin alteraciones de la mucosa bucofaríngea y sin aparentes causas de origen médico u odontológico. Es más frecuente de observar en mujeres en la edad media de la vida, en período premenopáusico o menopáusico. En algunos casos, la percepción gustativa es de un sabor metálico ("como si tuviera en la boca una moneda de cien pesos", nos relataba una paciente); algunos autores lo separan del síndrome anterior y lo denominan "síndrome de la boca metálica" (*metallic mouth*

Figura 29-77. Cavidad bucal (a la derecha se observa la cavidad con la punta de la lengua levantada para visualizar el piso de la boca).

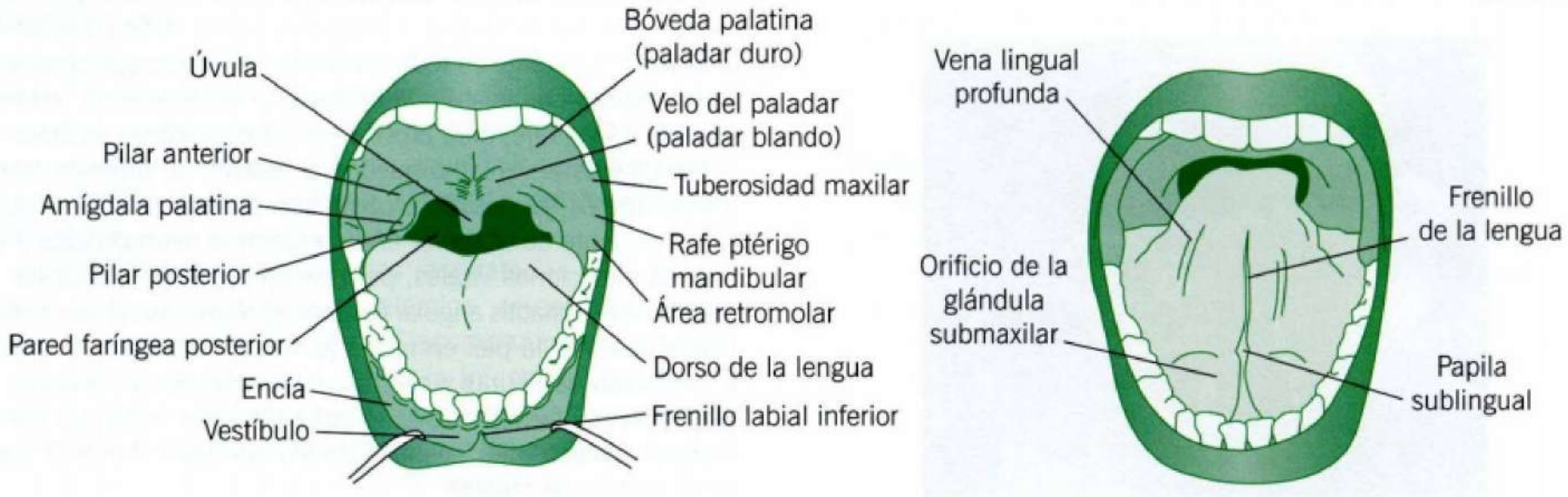

Figura 29-78. **Afta del borde lingual.**



Figura 29-79. **Lengua escrotal.**

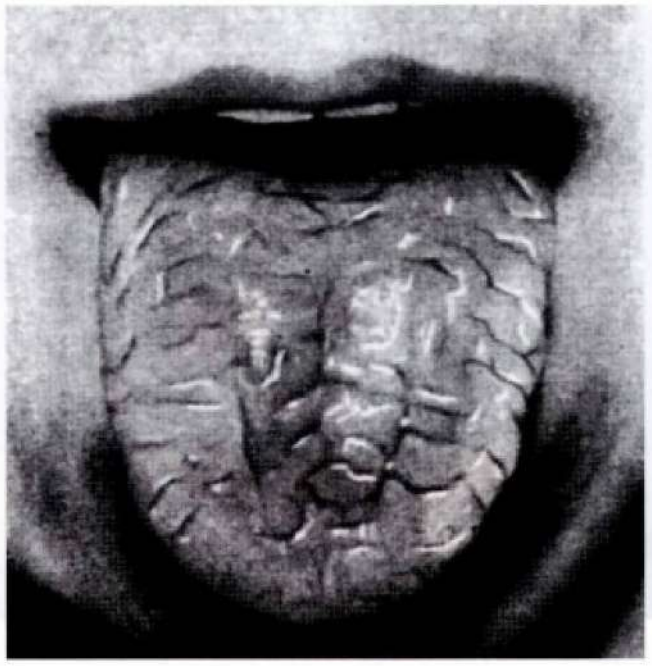

syndrome). Cuando se encuentran factores locales o sistémicos implicados, obviamente, no procede hacer el diagnóstico de estos síndromes.

Un síntoma muy común es el mal aliento o halitosis, perturbador tanto para quien lo sufre como para sus cercanos. Se estima que existe una halitosis fisiológica, matinal, atribuida al escaso o nulo movimiento salival durante el sueño y a la sequedad bucal, que podría determinar multiplicación bacteriana. Habitualmente, se elimina con el comer y el lavado de los dientes. La halitosis adquiere carácter patológico cuando es un síntoma persistente o crónico (halitosis patológica). Por otra parte, se describe una pseudohalitosis o halitosis psicológica: personas que creen tener mal aliento que en realidad no lo tienen. Corrientemente, la halitosis se diagnóstica mediante el olfato del observador, médico u odontólogo. Existe un instrumento que mide la cantidad de gases sulfurados (compuestos volátiles de sulfuro) que expele el paciente con su aliento, que puede ser útil para objetivar casos de pseudohalitosis. Las causas más frecuentes de halitosis son por patología local –halitosis oral– (90% de los casos): gingivitis, periodontitis, caries. Contribuyen al mal aliento el tabaquismo, consumo de alcohol, algunos alimentos (ajo, cebolla). Menos frecuentes son las causas generales (halitosis extraoral): afecciones respiratorias (sinusitis, infecciones pulmonares) y problemas gastrointestinales, hepáticos o renales.

Lengua. La lengua normal es húmeda, papilada y rosada a la inspección. Puede presentar grietas predominantemente transversales (lengua escrotal), que son de carácter congénito y sin significado patológico (Figura 29-79). No debe confundirse con la glositis sifilítica, en que las grietas son principalmente longitudinales. La lengua puede mostrar indentaciones en sus bordes (lengua crenada o festoneada), que se atribuyen a la presión de la lengua contra la superficie lingual de los dientes; no tiene significación patológica.

La alteración más común de observar en la lengua es una pátina blanquecina que se deposita en su superficie y que llamamos saburra, formada por la descamación del epitelio lingual y algunas partículas alimenticias: la lengua saburral, que es motivo de mucha preocupación en pacientes aprensivos, se presenta en muchas circunstancias y afecciones, siendo el hecho de escasa significación semiológica.

En general, el tamaño de la lengua guarda relación con el de la cavidad bucal pero, en algunos casos, parece que esta le quedara chica. Hablamos entonces de macroglosia, la que se observa en casos de mixedema idiopático, de acromegalia, cretinismo e idiocia mongólica.

Puede observarse temblor de la lengua en casos de alcoholismo crónico, tirotoxicosis y algunas afecciones neurológicas.

Por otra parte, se puede observar desviación de la lengua cuando se pide a un paciente que la protruya: la parálisis de un nervio hipogloso hace desviarse la lengua hacia el lado paralizado.

La sequedad de la lengua se ve en casos de deshidratación, en fumadores crónicos, en los que respiran por la boca y en los urémicos crónicos terminales, donde a la sequedad se agrega resquebrajaduras y fuliginosidades que le dan un aspecto de lengua de loro.

La atrofia de las papilas linguales (lengua lisa o despapilada) se observa en la anemia de Biermer o anemia perniciosa (por déficit de vitamina B12), en otras deficiencias del complejo B y, también, en los que usan prótesis dentaria superior de acrílico.

La lengua también puede ser asiento de las ya mencionadas aftas o fuegos, pequeñas erosiones de la mucosa redondeadas u ovales de fondo blanquecino o rodeadas de un halo rojo, las que producen dolor, ardor y sialorrea (salivación exagerada). Pueden ser únicas o múltiples y aparecer en cualquier parte de la boca y en el paladar blando (Figura 29-78).

El afta bucal u oral o estomatitis aftosa o úlcera bucal, se localiza generalmente en la mucosa oral; es de bordes planos y regulares y rodeados de una zona de eritema.

También, puede haber infección por hongos (*Candida albicans*) conocida como algorra o muguet, que simula partículas de sémola sobre la lengua; su aparición es favorecida por los tratamientos prolongados con antibióticos.

Al levantar la lengua, ocasionalmente se puede observar en la región sublingual por fuera de la línea media una tumefacción quística de aspecto traslúcido, azulosa, generalmente indolora, secundaria a obstrucción en la glándula sublingual o glándula menor (ránula) (Figura 29-80).

El aliento o *fetor oris* es adecuado considerarlo aquí por su valor semiológico, el que puede estar influenciado por afecciones dentales, tonsilares, nasales, pilóricas, bronquiales o

Figura 29-80. Ránula.



Figura 29-81. Ribete plúmbico o de Burton.



pulmonares. Además, tiene gran valor percibir su olor en caso de quetoacidosis (olor a acetona), uremia crónica (a amoníaco), insuficiencia hepática grave (rancio) intoxicación por HCN (a almendras), intoxicación alcohólica (a alcohol), a cloroformo, a éter, etcétera.

El *trismus* o imposibilidad de abrir la boca por espasmo de los masticadores, se observa en el absceso peritonsilar, el molar del juicio complicado, la artritis temporomaxilar, el tétanos, la rabia, la histeria, la simulación y la intoxicación por estricnina.

Encías. Las encías pueden ser asiento de inflamaciones (gingivitis) de diversas causas: tártrica, tóxica (como la hipertrofia gingival que acompaña a la administración crónica de anticonvulsivantes o el ribete de la intoxicación por Pb: una serie de puntos de color azul pizarra situados aproximadamente a 1 mm del borde libre de la encía (ribete plúmbico o ribete de Burton) (Figura 29-81); o por enfermedad periodontal, que puede llevar a una periodontitis con movilidad de los dientes y formación de pus (vulgarmente llamada piorrea).

Dientes. En cuanto a los dientes (Figuras 29-82 a 29-84), importa los que faltan y el número de caries avanzadas presentes; también registrar la falta total de dientes (edentación).

Hoy es difícil encontrar las piezas dentarias que se consideraban clásicas de heredolúes: el diente de Hutchinson, que afectaba a los incisivos superiores y centrales produciendo en ellos una escotadura distal (Figura 29-85); y el diente de Moser que afectaba de preferencia los premolares inferiores, dándoles un aspecto que recordaba una bolsa de lavandera.

Faringe y amígdalas. La faringe y amígdalas puede inflamarse (faringitis, amigdalitis) por diversos agentes etiológicos. Los más frecuentes son los virus (faringoamigdalitis viral) que, además de la faringe, comprometen la nariz y la laringe, ocasionando

Figura 29-82. Estructura de un diente (sección longitudinal).

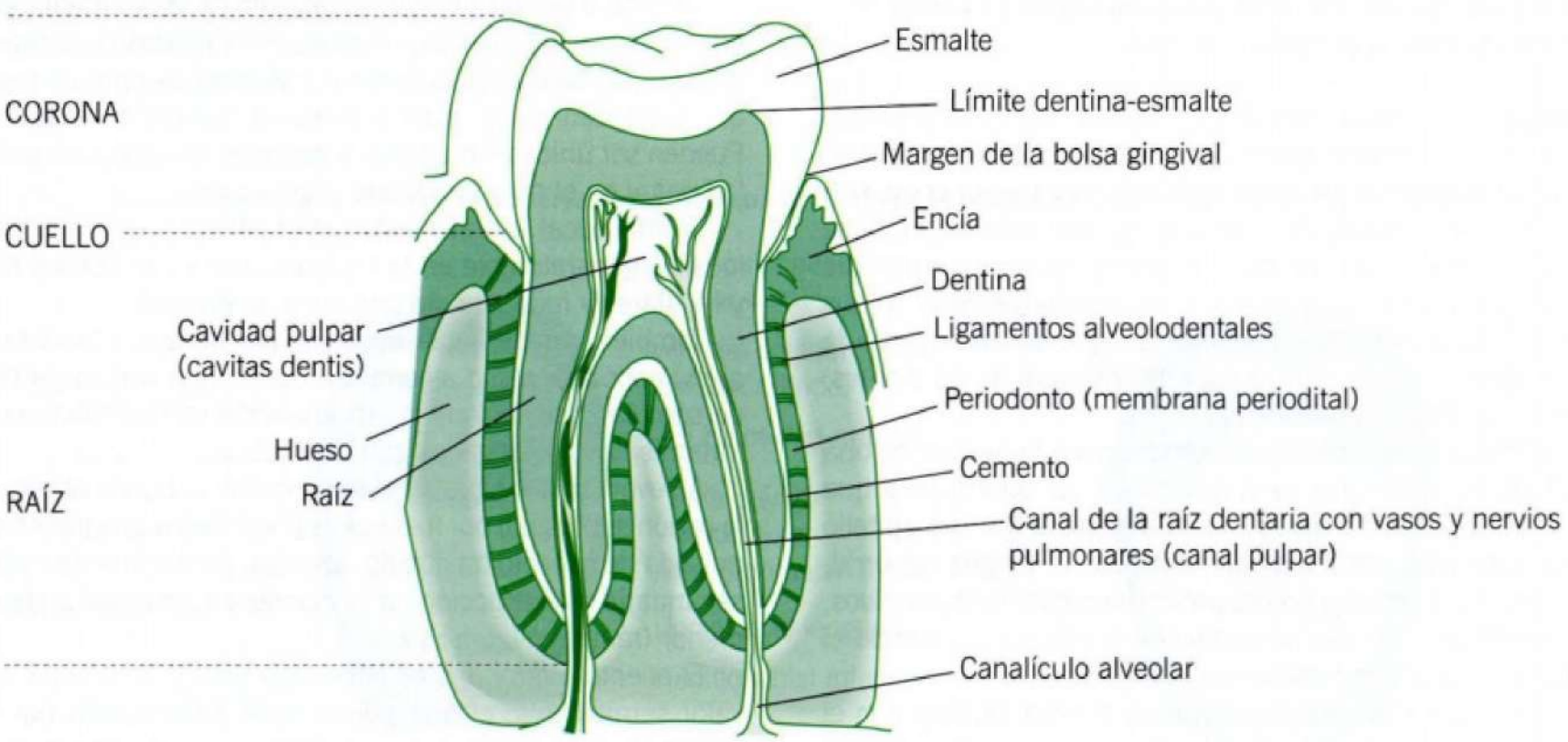

Figura 29-83. Dientes permanentes. 1. Incisivo central. **2.** Incisivo lateral. **3.** Canino. **4.** Primer premolar. **5.** Segundo premolar. **6.** Primer molar. **7.** Segundo molar. **8.** Tercer molar (muela del juicio). Los dientes correspondientes de la mandíbula inferior tienen nombres similares.

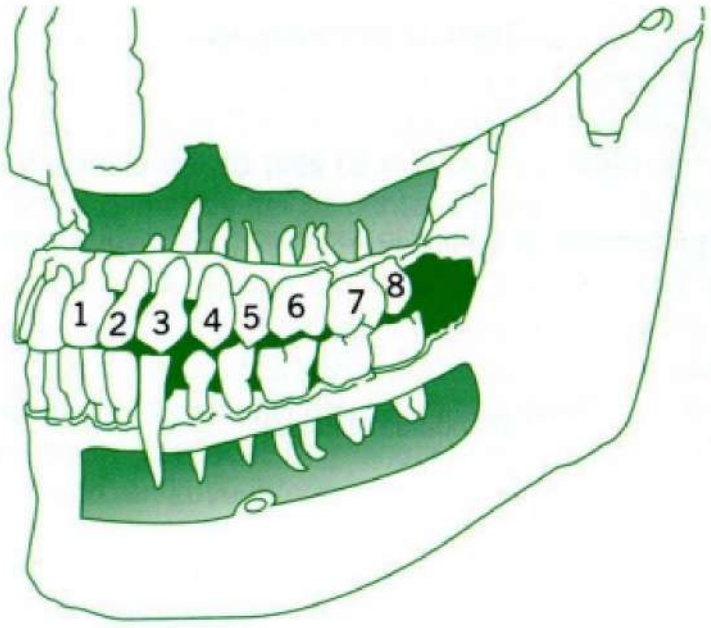

Figura 29-84. A. Erupción de los dientes de la primera dentición (en meses). B. Erupción de los dientes de la segunda dentición (en años).

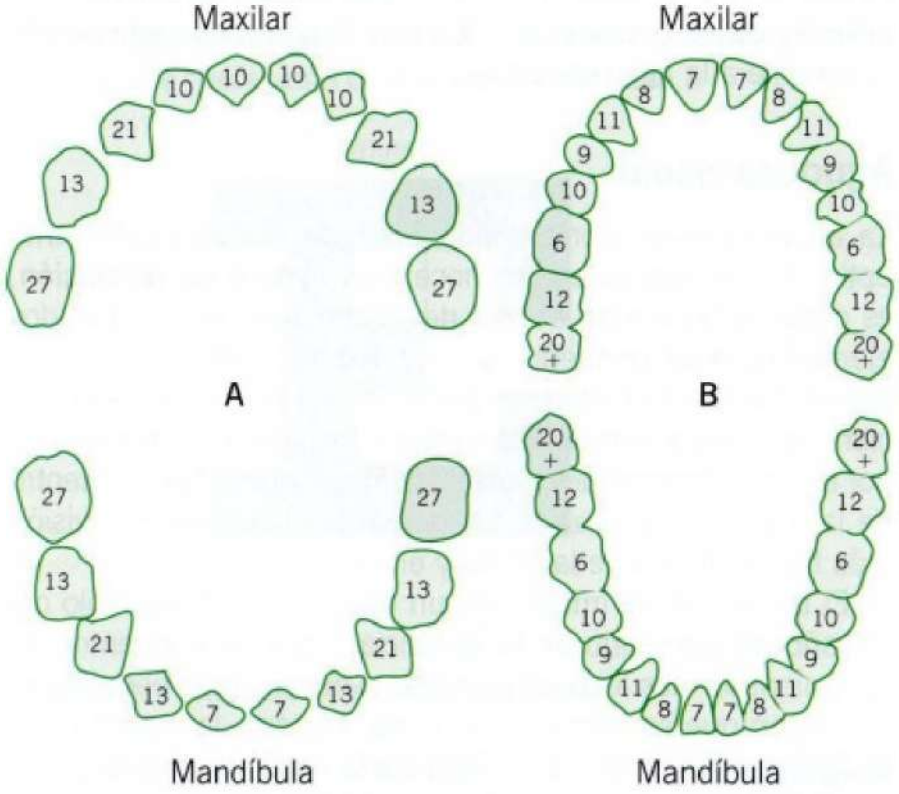

coriza y disfonía; y las bacterias (faringoamigdalitis bacteriana), infección provocada por el estreptococo beta hemolítico grupo A o *Streptococcus pyogenes*; casi nunca ocasiona ronquera y se acompaña de fiebre alta, intensa odinofagia (dolor al tragar), escalofríos y exudado pultáceo.

Más rara es la faringitis diftérica, de comienzo más insidioso pero acompañada de taquicardia desproporcionada, palidez y exudado pseudomembranoso. Faringitis se observan, también, en la mononucleosis infecciosa, la agranulocitosis y otras causas más raras.

Figura 29-85. Diente de Hutchinson.

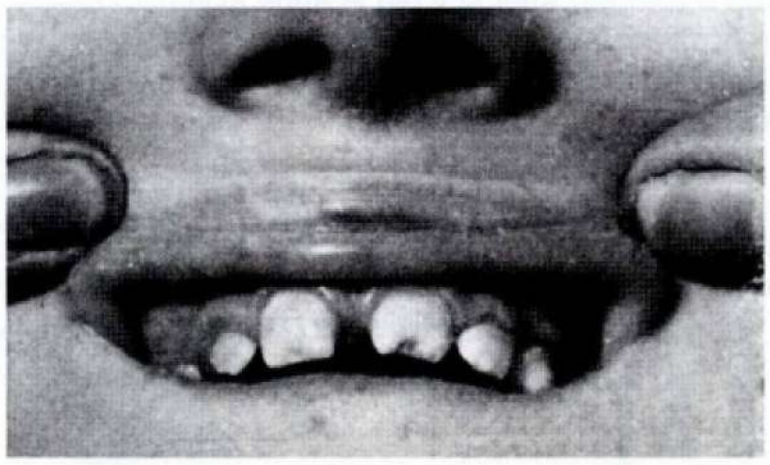

Paladar. El paladar duro puede adoptar una forma ojival (paladar ojival): elevación de su parte central con un marcada arqueamiento de las laterales, deformación que puede ser congénita acompañando a otras malformaciones, especialmente cardiopatías congénitas. Según algunos especialistas, también podría ser adquirida por el uso frecuente del chupete y la succión del dedo (Figura 29-86).

Figura 20-86. Paladar ojival profundo.

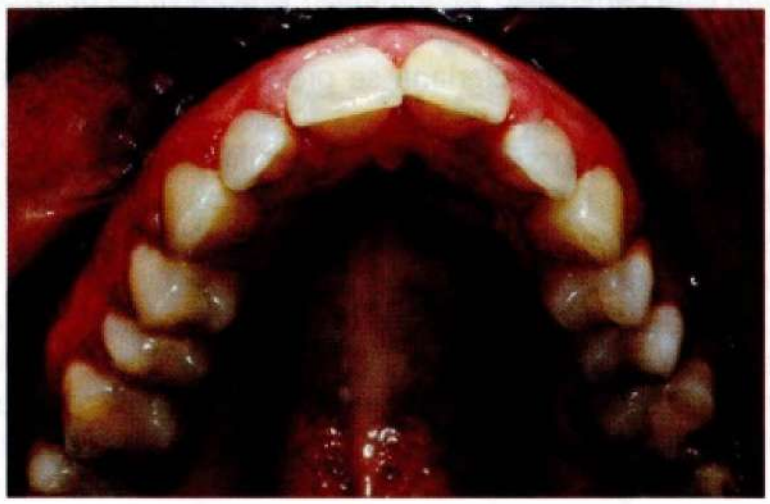

Al mencionar el labio leporino hicimos mención al defecto congénito denominado paladar hendido o fisura palatina

Glándulas salivales (Figura 29-87). El exceso de salivación o sialorrea se observa en las diversas formas de estomatitis secundarias a drogas (I - As - Hg - Br - Cu), o como consecuencia de afecciones neurológicas: enfermedad de Parkinson, parálisis bulbar, parálisis pseudobulbar, parálisis del XII par (hipogloso mayor). Por el contrario, la sequedad de la boca o xerostomía se observa en respiración bucal; en el síndrome de Sjögren (un trastorno inmunitario); y en la obstrucción de los conductos salivales.

La infección de las glándulas salivales (salioadenitis) puede deberse a diversos tipos de virus y a bacterias. La infección viral más común es la inflamación de la parótida (parotiditis o paperas), que es más frecuente en niños; clínicamente hay aumento de volumen parotídeo súbito, doloroso y difuso, que se asocia a fiebre moderada y compromiso del estado general.

Figura 29-87. Glándulas salivales.

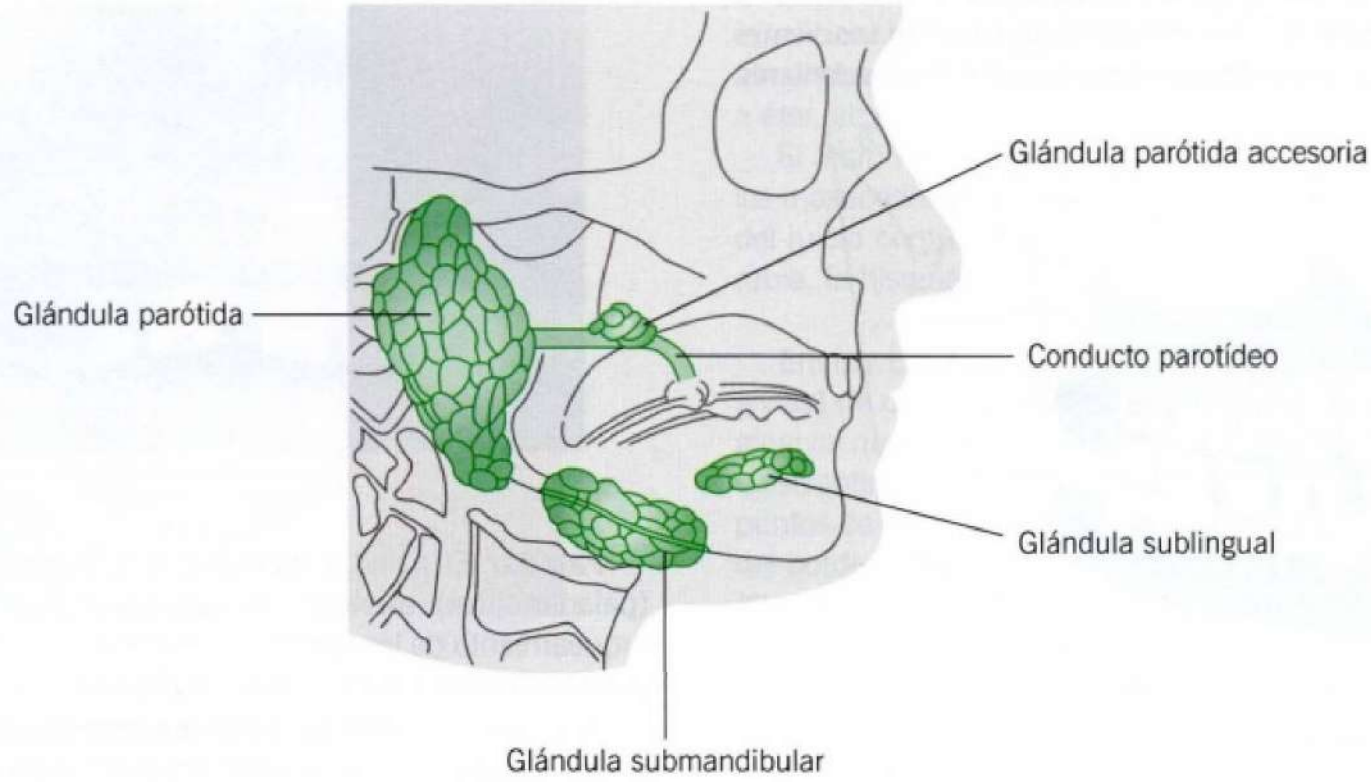

Semiológicamente, en la parotiditis se observa desplazamiento del lóbulo auricular hacia fuera y hacia arriba, el orificio del Stenon está congestivo y edematoso y la saliva es de aspecto seroso.

La salioadenitis bacteriana se presenta habitualmente en pacientes de edad avanzada, en sujetos deshidratados, en nefrópatas e inmunodeprimidos; se manifiesta por aumento de tamaño glandular brusco y doloroso, eritema de la piel, fiebre y *trismus*. Al comprimir la glándula puede no fluir saliva o salir saliva purulenta.

En las glándulas salivales pueden formarse cálculos (sialiolitiasis) que, en la mayoría de los casos, afectan a la glándula submaxilar. Los síntomas son: aumento de volumen recurrente, súbito y doloroso que se asocia a la alimentación. Si no cede la obstrucción, puede generarse una inflamación secundaria y aparecer fiebre y saliva purulenta.

También las glándulas salivales pueden ser afectadas por tumores benignos y malignos, siendo más frecuente el compromiso de la glándula parótida; la mayoría son tumores de la parótida son benignos (tumor mixto benigno o adenoma pleomórfico). Deben hacer sospechar malignidad de un tumor de consistencia pétrea, presencia de dolor, compromiso de la piel y parálisis facial.

EXAMEN DE LA AGUDEZA VISUAL

R. Charlín

La **visión** es la percepción de luces, formas y colores del mundo que nos rodea, gracias al sentido de la vista.

El concepto de visión comprende dos aspectos fundamentales: la **agudeza visual** (visión central) y el campo visual (visión periférica). La agudeza visual depende de los conos que están en la fóvea, ubicada en el centro de la retina y, el **campo visual** depende de los bastones que están en la retina periférica. El examen de la visión incluye, además de la agudeza visual y del campo visual, la exploración de la **percepción de colores** y de la profundidad (estereopsis). En este capítulo nos referiremos solamente a la agudeza visual.

Agudeza visual

La agudeza visual corresponde a lo que, en un instrumento óptico (microscopio) se reconoce como **poder de resolución**, es decir, la capacidad del ojo de discriminar como separados elementos muy pequeños y muy vecinos entre sí: se mide determinando el objeto más pequeño que puede ser visto con claridad a una distancia determinada. Esta capacidad está dada por la concentración de conos en la fóvea, que está en el centro de la mácula (Figura 11-2). En la **mácula** tiene lugar la visión más fina y precisa de la forma y el color.

El tamaño de la imagen de un objeto no depende solo del tamaño de este, sino de la distancia a que se encuentra del ojo: mientras más lejos está un objeto del ojo, más pequeña es la imagen que se forma en la retina. Por eso, la medición de la agudeza visual se ha estandarizado según el ángulo visual que subtiende el objeto en el ojo. El **ángulo visual** es el ángulo formado entre dos líneas que se extienden desde el punto de visión de la retina hasta los extremos del objeto que se visualiza. La magnitud del ángulo visual depende de: a) la distancia entre el objeto y el observador; y b) del tamaño del objeto. Cuando la magnitud del ángulo visual es grande, también lo es la imagen retiniana. Cuando los objetos tienen el mismo ángulo visual, sus imágenes en la retina tienen el mismo tamaño. El diámetro de un cono en la fóvea es de 0,004 mm y esta es, por lo mismo, la distancia mínima entre dos conos. El ojo normal debe ser capaz de percibir una imagen retinal de ese tamaño. Para que la retina perciba dos puntos como separados, es necesario que

dos conos sean estimulados y que un cono entre ellos quede sin estimular. Para estimular un solo cono, el ángulo en la retina debe ser de 1 minuto de arco, que es el menor ángulo visual perceptible.

Medición de la agudeza visual. La agudeza visual se mide tradicionalmente con letras o figuras (optotipos) dibujadas en un tablero (Tabla de Snellen) o proyectadas en una pantalla a una distancia de 20 pies (6 metros). La Tabla de Snellen se coloca a 5 metros del paciente, ya que, a esa distancia, un optotipo de 7,3 mm x 7,3 mm (línea de normalidad en la tabla) genera una imagen retiniana de 1 mm de arco que no requiere esfuerzo de acomodación para ser identificada (en condiciones normales). Para fines prácticos, una distancia mayor de 5 metros se considera como el infinito óptico. Las **letras de Snellen** están diseñadas de manera que estén contenidas en un cuadrado, en cuyo interior cabe 5 veces el grosor de cada línea o trazo que las compone (Figura 29-88). La letra, en total, subtiende un ángulo de 5 minutos de arco y, el ancho de los trazos que la componen, subtiende un ángulo de 1 minuto que es, como dijimos, el ángulo mínimo que el ojo normal debe ser capaz de resolver. La Tabla de Snellen (Figura 29-89) tiene varias hileras de letras de tamaño decreciente. Un ojo normal debe ver hasta las más pequeñas de la hilera inferior.

Figura 29-88. Optotipo. El grosor de cada línea o trazo que compone la letra cabe 5 veces en el cuadrado que le contiene.

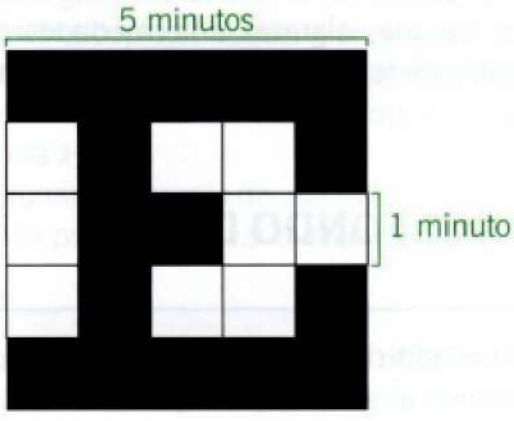

La agudeza visual se expresa como una fracción, cuyo numerador es la distancia entre el ojo y la letra (en pies o metros) y, cuyo denominador, es la distancia a la cual los trazos de la letra subtienden un ángulo de 1 minuto y, la letra completa, subtiende un ángulo de 5 minutos en la retina (20/20; 6/6).

Figura 29-89. Tabla de Snellen para medir la agudeza visual. A un costado de cada línea de optotipos aparecen números que integran la fracción con que se expresa la agudeza visual (ver texto).

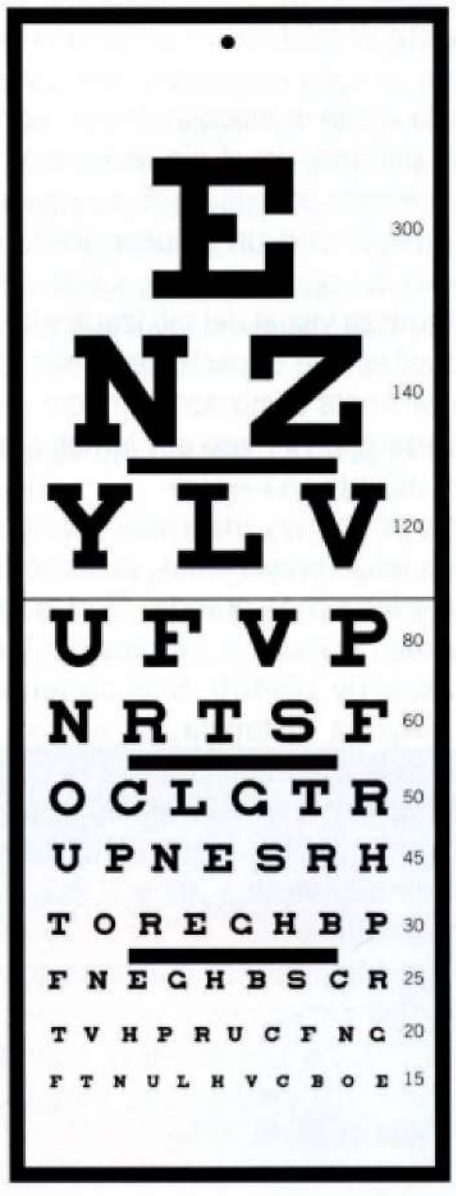

Tabla 29-17 Anotación de la agudeza visual

Anotación de Snellen		Anotación decimal	Ángulo visual	Porcentaje eficiencia visual	Porcentaje pérdida visual
(Metros)	(Pies)				
6/6	20/20	1,0	1,0	100,0%	0,0%
6/9	20/30	0,7	1,5	91,4%	8,6%
6/12	20/40	0,5	2,0	83,6%	16,4%
6/18	20/60	0,3	3,0	69,9%	30,1%
6/24	20/80	0,25	4,0	58,5%	41,5%
6/60	20/200	0,1	10,0	20,0%	80,0%

La agudeza visual también puede expresarse en fracciones de 1, vale decir, en decimales. Por ejemplo, 0,1, 0,2, 0,3, 0,9, etc. hasta llegar a 1 (uno) que es la visión normal (20/20). De esta forma, las letras de la línea de 20/20 subtienden un ángulo de 5 minutos cuando se miran desde 20 pies (6 metros) de distancia y, las letras de la línea 20/40, subtienden un ángulo de 5 minutos a 40 pies (12 metros) y, de 10 minutos, a 20 pies. Un sujeto con una visión de 20/40 ve, a 20 pies (6 metros), lo que un ojo normal ve a 40 pies (12 metros) de distancia (Tabla 29-17).

Procedimiento. Al explorar la agudeza visual, debe ocluirse alternativamente un ojo y después el otro, puesto que este examen determina la visión monocular. Por convención, la agudeza visual se mide, primero, en el ojo derecho y, luego, en el ojo izquierdo. Se comienza ocluyendo el ojo izquierdo con la mano del paciente (o mejor con un oclusor adecuado), para medir la agudeza visual del ojo derecho y, luego, se hace lo inverso para medir la agudeza visual del ojo izquierdo. La hilera con las letras más pequeñas que el paciente puede leer a la distancia preestablecida, se anota como denominador de la fracción. Esto se hace para cada ojo, primero sin lentes correctores y luego con estos si el paciente usa lentes.

Si el paciente tiene muy mala visión y no ve ninguna letra del tablero de las letras proyectadas, podemos acercarlo a estas hasta que vea la letra más grande. Si el paciente ve la línea de 20/400 (la más grande) a 10 pies del tablero, anotamos una agudeza visual de 10/400. Si el paciente no ve las letras del tablero a ninguna distancia, se precisa si es capaz de contar dedos y se anota la distancia a la que lo hace **(visión cuenta dedos)**. Si esto no es posible, se determina si ve el movimiento de una mano y a qué distancia y, si tampoco lo logra, se determina si ve una luz y si puede precisar desde dónde proviene.

A los niños e iletrados se les muestra figuras o letras E dispuestas en distintas posiciones y se les pregunta para dónde están las puntas ("patitas") de las letras. En infantes, se pueden usar pruebas de mirada preferencial, muy específicas y complejas (test de Teller).

Un método fácil y práctico para establecer si una visión disminuida en un paciente se debe a un vicio de refracción es la **prueba del agujero estenopeico**. El agujero estenopeico consiste en un disco opaco (cartulina por ejemplo) el cual se ha perforado por el centro con un alfiler (1 a 2 mm) y, a través de la perforación, se hace mirar al paciente los optotipos a distancia. Por dicho agujero solo pueden penetrar los rayos más centrales del haz de luz, los que atraviesan el sistema óptico del ojo sin ser desviados llegando directamente a la fóvea y produciendo una imagen nítida del objeto observado. Si con esta prueba la agudeza visual mejora, indica que seguramente se trata de un vicio de refracción y que la agudeza visual mejorará con lentes apropiados; si así no ocurre, la causa de la disminución de la agudeza visual, probablemente, no se debe a un vicio de refracción sino que a otro tipo de patología ocular: opacidades en el sistema óptico del ojo, enfermedad retinal u otras.

Causas de disminución de la agudeza visual. Entre las causas más frecuentes de disminución de la agudeza visual están, por muy lejos, los **vicios de refracción** (ver *Síntomas y signos oftalmológicos*, p. 175), pero entre las patologías reversibles más frecuentes están las **cataratas**. Hay otras afecciones que pueden provocar disminución de la agudeza visual (ver *Glosario de enfermedades*).

Catarata. La catarata es una **opacificación del cristalino**, el lente transparente del interior del ojo, que hace converger sobre la retina los rayos luminosos que provienen divergiendo desde objetos cercanos mediante el mecanismo de la acomodación. El músculo ciliar, al contraerse o relajarse, cambia las curvaturas del cristalino y su diámetro antero-posterior aumentando su poder de convergencia. A la pérdida de transparencia del cristalino la llamamos **cataratas**, en que el paciente advierte una alteración de su visión que se traduce en una baja en su agudeza visual. Las cataratas en general son primarias, relacionadas con la edad, pero pueden ser secundarias a algunas enfermedades, al trauma y al uso de algunos fármacos (corticoides). También existen las cataratas congénitas y estas deben ser reconocidas y operadas oportunamente para que el niño no desarrolle ambliopía. Actualmente, las cataratas se operan extrayendo el cristalino opaco con un sistema de ultrasonido mediante el cual se le emulsifica y se le aspira (facoemulsificación), insertando en su lugar un **lente intraocular**. Los lentes intraoculares actuales son blandos y plegables, pueden ser mono o multifocales, y pueden ser insertados por incisiones mínimas.

Además, se deben tener en cuenta algunas afecciones congénitas, el trauma, algunas enfermedades de la córnea, desprendimientos de retina y otras retinopatías y enfermedades autoinmunes.

EXAMEN DEL FONDO DE OJO

R. Charlín

El examen del fondo de ojo es importante para todo médico puesto que permite observar en forma directa los vasos retinales y, de ello, deducir el estado de la microcirculación en otros parénquimas de la economía.

Además, permite observar la papila óptica (el origen del nervio óptico) y determinar si presenta edema (signo de hipertensión endocraneana), inflamación (papilitis), o una mayor excavación de la normal (signo de glaucoma).

El examen de fondo de ojo se hace con un instrumento llamado **oftalmoscopio directo** (Figura 29-90). Dicho instrumento emite una luz que ilumina el interior del ojo y cuenta con una rueda de pequeños lentes que permiten enfocar la zona que se desea examinar. El oftalmoscopio directo también tiene dispositivos (filtros) que permiten cambiar el color de la luz o proyectar líneas y/o círculos en la retina, como también, modificar el diámetro de la luz emitida. El oftalmoscopio directo aumenta 15 veces el tamaño de la imagen retinal. Existen otros métodos para examinar el fondo de ojo, como el oftalmoscopio indirecto, lupas y lentes de contacto *ad hoc*, pero estos son de uso exclusivo del oftalmólogo.

Figura 29-90. Oftalmoscopía. A. Oftalmoscopio directo. **B.** Modo de tomar el oftalmoscopio.



Procedimiento

Para examinar el fondo de ojo, se debe sentar cómodamente al paciente e instarlo a mirar un punto derecho al frente, manteniendo la vista fija. Si el paciente usa anteojos, debe sacárselos; si usa lentes de contacto puede conservarlos puestos.

El examinador se sienta frente al paciente y puede usar sus propios anteojos o sacárselos (en general, no son necesarios). Se comienza con la luz blanca (redonda) de mayor tamaño y con la rueda de enfoque en el número cero. Para examinar el ojo derecho, el oftalmoscopio se sostiene con la mano derecha y se usa el ojo derecho; lo contrario, para examinar el ojo izquierdo (se toma el instrumento con la mano izquierda y se usa el ojo izquierdo) (Figura 29-91).

Cuando se ilumina la pupila del paciente con el oftalmoscopio desde 30 cm, se puede observar el **rojo pupilar**. El rojo pupilar es el color rojo que adquiere la pupila con la luz reflejada por el fondo del ojo (si los medios no son completamente transparentes no habrá rojo pupilar o este se verá distorsionado por sombras oscuras). Luego, se hace una aproximación lenta desde un ángulo de 15 grados temporal a la línea de visión del paciente, sosteniendo con la mano libre el hombro de este para facilitar la aproximación y mantener la estabilidad.

Cuando se llega al plano adecuado, el fondo de ojo se ilumina y se pueden ver **vasos retinales** que se deben seguir centrípetamente hasta ubicar la **papila del nervio óptico**. Se examina entonces la papila, los vasos retinales, el aspecto de la retina y, finalmente (para evitar la miosis), se examina la mácula, desplazándose con la luz desde la papila hacia temporal, en el meridiano horizontal (Figura 29-92). La parte más posterior del fondo de ojo se denomina "polo posterior" y comprende la papila y la mácula. La **mácula** es la región central del polo posterior. Se ubica entre las arcadas vasculares, 4 mm a temporal de la papila y algo inferior al centro de esta. La fóvea es la concavidad central de la mácula y la fovéola, es el piso de fóvea.

Figura 29-91. Examen del fondo de ojo por oftalmoscopía directa: posición del examinador y del paciente. Nótese que el médico examina con su ojo derecho el ojo derecho del enfermo (y con su ojo izquierdo el ojo izquierdo del paciente).

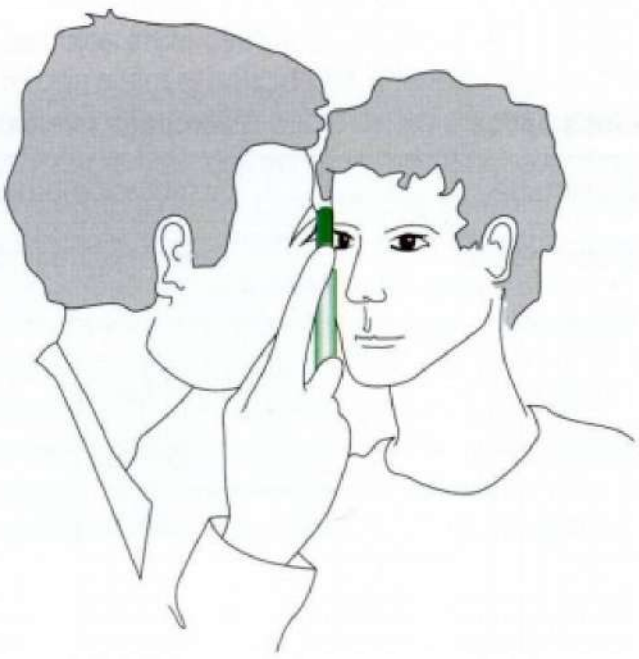

Figura 29-92. Fondo de ojo normal. La fotografía corresponde al llamado "polo posterior", que comprende la zona de la papila (disco óptico) y de la mácula ubicada a temporal de la papila que es rosada, de bordes nítidos y su excavación es de tamaño normal. Los vasos arteriales y venosos hacen arcadas hacia temporal, por arriba y por debajo del área macular, siendo las venas más oscuras y de mayor calibre que las arterias.

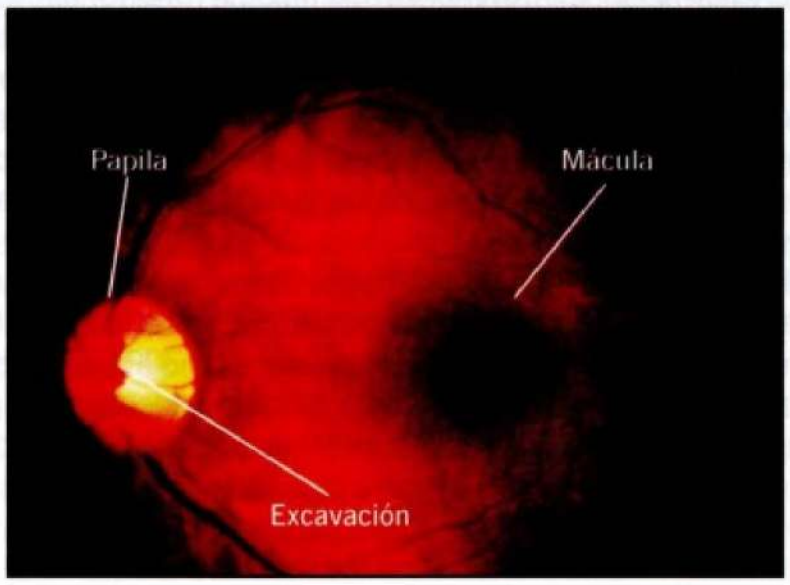

Papila (disco óptico). La papila es la cabeza (el origen) del nervio óptico, o la parte visible de este al examen fundoscópico (Figura 29-93). Está compuesta por más de 1,2 millones de fibras nerviosas. La papila tiene una forma ligeramente ovalada en el meridiano vertical y es de color rojo anaranjado. Al centro tiene una depresión de color más pálido, llamada **excavación fisiológica**, por la que pasan la arteria y la vena central de la retina que se bifurcan en la superficie de la papila.

Al examinar la papila, debe observarse sistemáticamente las características de la excavación, la nitidez de los bordes papilares y el color de la papila.

La excavación fisiológica no debe ser mayor de 1/3 (0,3) del diámetro de la papila. El tamaño de la excavación fisiológica varía

Figura 29-93. Papila normal. La papila (disco óptico) se aprecia de color rosado y bordes nítidos, con una depresión central más pálida (excavación fisiológica), por la que transcurren la vena y arteria centrales de la retina. La excavación fisiológica normal no debe ser mayor de 1/3 del diámetro de la papila.

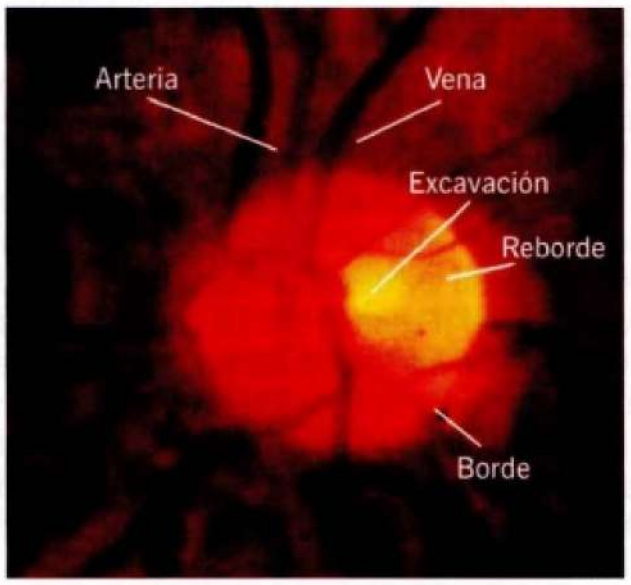

según individuos, pero cambia poco con la edad. El glaucoma (enfermedad asintomática que puede conducir a la ceguera) puede producir varios cambios en la papila: a) aumento de la excavación, que se hace mayor que un tercio del diámetro de esta; b) palidez de la parte central y/o temporal de la papila; c) desplazamiento de los vasos papilares hacia nasal por aumento de la excavación; d) disminución del reborde (rosado) papilar; y e) microhemorragias en el borde papilar. A mayor tamaño de la excavación, mayor es la posibilidad de que exista un glaucoma. Normalmente, los individuos tienen papilas ópticas de aspecto muy similar. Si hay asimetría en el tamaño de la excavación de ambas papilas, la sospecha de glaucoma se hace mayor (Figura 29-94).

El borramiento (límites poco netos) de los bordes de la papila puede ser el único signo de hipertensión endocraneana (ver *Síndrome de hipertensión endocraneana*, p. 300) y, por ello, puede tener gran importancia diagnóstica. El edema de papila (**papiledema**) se manifiesta, inicialmente, por una difuminación

Figura 29-94. Papila patológica. Se observa que la excavación papilar está muy aumentada de tamaño, dejando solo un pequeño reborde a temporal y desplegando los vasos hacia nasal. Este hallazgo, es característico del glaucoma avanzado.

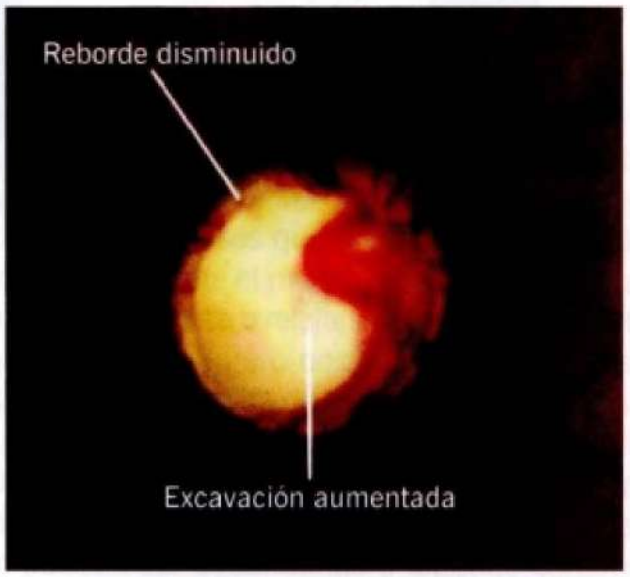

de los bordes papilares, a lo que se agregan luego congestión papilar, hemorragias y exudados peripapilares, tortuosidad de los vasos retinales y solevantamiento (engrosamiento) papilar. La **papilitis o neuritis óptica** es la inflamación del disco óptico y obedece a diversas causas. Su aspecto oftalmoscópico es enteramente semejante al papiledema, pero hay otros aspectos clínicos que permiten el diagnóstico diferencial (Tabla 29-18): oftalmoscópicamente, la gran diferencia entre papiledema y papilitis es que el papiledema afecta a ambas papilas por ser consecuencia de la hipertensión endocraneana, y la papilitis es casi siempre unilateral (en niños puede ser bilateral). La neuritis óptica puede ser bulbar (con papilitis) o retrobulbar (sin papilitis). Ambas dan otros signos al examen que permiten el diagnóstico de disfunción del nervio óptico.

La palidez de la papila se debe a una atrofia de los axones que la componen, por muerte de las células ganglionares de la retina. La muerte de estas neuronas puede producirse, tanto por condiciones que afecten al soma neuronal, como a sus axones, que terminan en el cuerpo geniculado lateral. La papila

Tabla 29-18. Diagnóstico diferencial del edema de la papila (papiledema)

	Papiledema	Neuritis óptica	Neuropatía isquémica
Agudeza visual	Normal	Disminuida	Disminución brusca
Campo visual	Aumento mancha ciega	Escotoma central	Defecto altitudinal
Dolor	Cefalea	Retrobulbar	No
Pupila	Normal	Escape	Escape
Lado	Bilateral	Unilateral*	Unilateral**
Edad	Cualquiera	Media	Avanzada

* La neuritis óptica puede ser bilateral en el niño.
** Puede hacerse rápidamente bilateral con grave peligro de la visión (arteritis de la temporal).

pálida tiene un color blanco grisáceo y bordes muy netos. La palidez papilar puede afectar a toda la papila o a cuadrantes de esta. En ocasiones, estos cambios son muy sutiles y solo se aprecian si se hace una minuciosa comparación con el aspecto de la papila contralateral. La papila sirve como una referencia de tamaño en el fondo de ojo, puesto que su diámetro es de 1,5 mm aproximadamente (las lesiones en el fondo de ojo se miden en diámetros papilares).

Por efecto óptico, la papila del ojo miope se ve más grande y menos rosada, y la del ojo hipermétrope se ve más pequeña y de márgenes menos precisos. Además, en el ojo miope las capas pigmentadas del ojo (epitelio pigmentario y coroides) frecuentemente no alcanzan a llegar hasta el borde temporal del disco, dejando allí un creciente blanco nacarado (creciente miópico).

Las fibras nerviosas de la retina (axones de las células ganglionares) carecen de mielina pero, ocasionalmente, la mielinización del nervio óptico puede extenderse hacia la superficie de la papila y a la retina adyacente, lo que se observa como una mancha blanca con límites festoneados como plumas en el borde papilar.

Circulación retinal. La circulación retinal está compuesta por arterias y venas que pueden verse con el oftalmoscopio. La **arteria central de la retina** se divide, en la papila, en ramas que van a irrigar la parte interna (la que está más próxima a la cavidad vítrea) de los cuatro cuadrantes de la retina. La parte externa de la retina es irrigada por los vasos coroideos, que no son visibles con el oftalmoscopio (salvo en pacientes con escaso pigmento en el epitelio pigmentario, en cuyo caso el fondo se ve con un aspecto "atigrado"). Las venas retinales tienen una disposición similar a la arterial y confluyen hacia la papila. Es frecuente en ojos normales observar una pulsación espontánea de las venas a nivel de la papila (se colapsan durante el sístole).

La relación del diámetro arteria-vena de los vasos retinales normales es de 2:3. Las arterias son más delgadas, de un color rojo más claro, y tienen un brillo más llamativo. El examinador debe seguir los vasos desde la papila hacia la periferia en los cuatro cuadrantes, observando el calibre y el brillo de estos y prestando particular atención a los cruces arteriovenosos.

Retinopatía hipertensiva. En la retina, la hipertensión arterial produce cambios en el calibre arteriolar (vasoconstricción) y la arterioesclerosis altera el brillo de las arteriolas (por engrosamiento de la pared arteriolar) y el aspecto de los cruces arteriovenosos.

La arterioesclerosis es, en gran medida, consecuencia de la hipertensión arterial y, por ello, los cambios directamente provocados por la hipertensión ocurren simultáneamente con aquellos inducidos por la arterioesclerosis.

La **vasoconstricción arteriolar difusa** es el hallazgo más característico de la hipertensión arterial. El vasoespasmo puede ser una respuesta aguda a una hipertensión de instalación rápida (como se ve en pacientes jóvenes donde las arteriolas aún no están esclerosadas, como en la eclampsia y preeclampsia), pero la vasoconstricción arteriolar difusa es un hallazgo de regla en la hipertensión arterial crónica, donde la relación AV de 2:3 está siempre reducida. La **vasoconstricción arteriolar focal** (segmentaria) es más propia de la hipertensión aguda (vasoespasmo) y puede regresar si la presión se normaliza; pero, si la hipertensión se mantiene, se producen cambios orgánicos que la hacen irreversible.

La **arterioesclerosis** es una respuesta de las arterias a la **hipertensión arterial crónica** (también se ve en otros cuadros, en la diabetes particularmente y en el envejecimiento). Por engrosamiento de su pared, las arteriolas se ven más brillantes y pueden presentar un reflejo mate en "hilo de cobre", que puede llegar a ser un reflejo blanquecino en "hilo de plata" cuando la esclerosis es máxima (estos hallazgos son poco frecuentes con un buen control de la hipertensión). En los cruces arteriovenosos, las arteriolas y las vénulas comparten una adventicia común, lo que lleva a que la arteriola esclerosada comprima a la vena contra esta, provocando cambios progresivos en el aspecto de los cruces arteriovenosos. En los primeros estadios, la vénula no puede verse debajo de la arteriola (normalmente la vénula se ve por transparencia). En estadios más avanzados, la vena aparece como cortada antes y después del cruce (**signo de Gunn**), y/o deflectada (desviada) en el cruce en forma de s o z (**signo de Salus**), o puede haber un ensanchamiento de la vena distal al cruce (por estasia).

Además de los cambios descritos en las arteriolas retinales, la hipertensión arterial puede producir otros hallazgos que constituyen lo más llamativo de la **retinopatía hipertensiva**. Cuando la hipertensión arterial es aguda (de instalación muy rápida), o cuando los altos niveles de hipertensión se mantienen por un tiempo prolongado, se puede dañar la barrera hematorretiniana interna (pared capilar) y producirse extravasación de plasma y de glóbulos rojos (por aumento de la permeabilidad vascular). Esto se traduce en el hallazgo de hemorragias retinales y de exudados duros (o céreos). Las hemorragias retinales tienen distinta forma y color según en qué capa de la retina se encuentren. Las más frecuentes son las hemorragias en llama. Los exudados duros son depósitos blanco-amarillentos, densos y de tamaño variable. El depósito de exudados duros (lípidos séricos) dispuestos radialmente en torno a la mácula, puede dar lugar a la llamada "estrella macular". A su vez, la vasoconstricción puede producir obstrucción de arteriolas precapilares, que se manifiesta con la aparición de manchas algodonosas (o "exudados algodonosos") que indican isquemia retiniana, con necrosis en la capa de fibras y detención del flujo axoplásmico. Las manchas algodonosas siempre acusan isquemia y son, por ello, un signo ominoso, pero son fugaces y desaparecen rápidamente. Se ven como áreas blanquecinas, borrosas, de límites imprecisos en la proximidad de la papila y suelen ser pequeñas y escasas (no son exudados). En la hipertensión arterial maligna (aguda, acelerada), a los hallazgos retinales descritos se pueden agregar edema de papila (neuropatía óptica hipertensiva) y daños en la circulación coroidea (coroidopatía hipertensiva por necrosis fibrinoide). El edema de la papila en la hipertensión arterial maligna no tiene una causa bien definida y puede estar o no asociado a un aumento de presión intracraneana (encefalopatía hipertensiva).

Retinopatía diabética. Siendo el riesgo de ceguera en el diabético 25 veces mayor que en la población normal, es mandatorio que el médico no oftalmólogo tenga nociones de las alteraciones fundoscópicas que produce esta enfermedad.

A su vez es relevante que enfatice al paciente la importancia de los controles de su glicemia y presión arterial.

La severidad de la retinopatía diabética tiene relación directa con los siguientes factores: la duración de la enfermedad; la hipertensión arterial; el control inadecuado de la glicemia; los niveles elevados de hemoglobina glicosilada. La ceguera diabética es prevenible si la retinopatía es diagnosticada y tratada oportunamente con fotocoagulación.

El diabético tipo I, generalmente evoluciona sin retinopatía durante los primeros 5 años pero, a los 15 años de enfermedad, el 95% tiene retinopatía. El diabético tipo II puede presentar la retinopatía al momento del diagnóstico; a los 5 años la presenta el 30%; y, a los 15 años, el 80% tiene retinopatía.

La retinopatía diabética es consecuencia de una microangiopatía en que hay: a) oclusión de microvasos, lo que conduce a hipoxia retinal; y b) daño de la barrera hematorretiniana interna (con pérdida de pericitos, que son células que recubren los capilares retinales por fuera de las células endoteliales), lo que conduce a extravasación. A su vez, la hipoxia retinal provoca la liberación de proteínas neovasogénicas por la retina isquémica (con alta capacidad de difusión), lo que conduce a la neovascularización. La extravasación se manifiesta con la presencia de edema retinal, exudados duros y hemorragias retinales (Figura 29-95). Por otra parte, la oclusión de microvasos produce infartos en la capa de fibras nerviosas, que se manifiestan como manchas algodonosas (que siempre son señal de isquemia retinal y que preceden o acompañan a la neovascularización) y la pérdida de pericitos en los capilares retinales lleva a la formación de microaneurismas. Los microaneurismas se ven como pequeñas manchas rojas perfectamente nítidas (con el aspecto de una cabeza de alfiler) en el polo posterior, en los espacios entre los vasos (no están adyacentes a los vasos visibles del fondo porque se originan en los capilares, que no son visibles).

Figura 29-95. Retinopatía diabética. Se observan exudados, hemorragias retinales y microaneurismas. Estos últimos, constituyen uno de los hallazgos característicos en la retinopatía diabética en etapas iniciales. En etapas avanzadas, se produce la proliferación de vasos de neoformación (neovascularización).

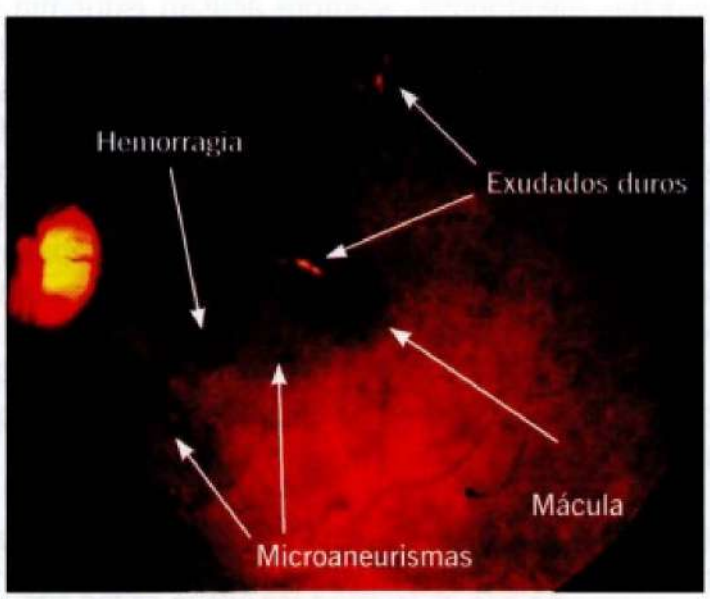

Tabla 29-19. Clasificación de la retinopatía diabética

Retinopatía diabética no proliferante (RDNP)
RDNP leve: microaneurisma, exudados duros, manchas algodonosas y hemorragias retinales escasas
RDNP moderada: lo anterior, pero con mayor número hemorragias, rosarios venosos en un cuadrante retinal (y otros hallazgos)
RDNP severa: hemorragias retinales en los cuatro cuadrantes o dilataciones venosas en rosario en dos o más cuadrantes (y otros hallazgos)
Retinopatía diabética proliferante (RDP)
RDP leve: neovascularización retinal de escasa extensión (menos de medio diámetro papilar en uno o más cuadrantes)
RDP moderada: neovascularización retinal de mayor extensión y neovascularización de la papila
RDP avanzada: lo anterior, más proliferación fibrovascular, desprendimiento retinal, hemorragia vítrea severa (con esta última no se ve fondo)

La retinopatía diabética se clasifica actualmente en dos grandes rubros: retinopatía no proliferante y retinopatía proliferante, los que a su vez se subdividen en diversos subgrupos. Esta clasificación, empleada por los oftalmólogos (ICO: *International Council of Ophtalmology*), es demasiado compleja en sus detalles para médicos no especialistas y, por ello, la presentamos en forma simplificada en la Tabla 29-19.

La neovascularización retinal se hace a expensas de vasos de muy mala calidad, friables, que proliferan con tejido conectivo que, al retraerse, rompe la retina y los vasos, provocando desprendimiento de retina y sangramientos en la retina y el vítreo. Los vasos de neoformación se ven como ovillos, abanicos, o medusas vasculares que crecen desordenadamente en la superficie interna de la retina (la más próxima al vítreo).

En el diabético, la agudeza visual puede estar disminuida como consecuencia de un **edema macular**. Este edema puede presentarse en cualquier tipo de retinopatía diabética, incluso en la retinopatía no proliferante. La disminución de la agudeza visual en el edema de la mácula es provocada por extravasación desde capilares alterados y microaneurismas, lo que produce una desorganización en la arquitectura macular. El edema macular se observa como un engrosamiento retinal, que es de muy difícil diagnóstico (es de resorte exclusivo del especialista que actualmente se apoya para ello en la **tomografía de coherencia óptica** [OCT]).

El médico no especialista debe derivar al paciente diabético al oftalmólogo para una evaluación del fondo de ojo en las siguientes circunstancias: a) diabético tipo I a los 5 años del diagnóstico; b) diabético tipo II al momento del diagnóstico; y c) mujer embarazada: toda mujer diabética embarazada debe ser evaluada por el oftalmólogo puesto que el embarazo puede provocar o acelerar una retinopatía.

La **angiofluoresceinografía** es un examen en que se inyecta fluoresceína en la vena del brazo y se observa, mediante fotografías seriadas, su circulación en los vasos retinales. Permite un mejor diagnóstico y tratamiento (con láser) de la retinopatía diabética. La OCT es un examen recientemente desarrollado para el estudio del nervio óptico y de la mácula, y, en la diabetes, puede servir para el diagnóstico de un edema macular subclínico.

El tratamiento específico de la retinopatía diabética es la fotocoagulación con láser, cuya finalidad es una amputación difusa (aleatoria) de la retina para disminuir la demanda de esta por oxígeno y así impedir la formación de neovasos.

Oclusión de vena central de la retina. La oclusión de la vena central de la retina (OVC) es una enfermedad vascular retinal de ocurrencia frecuente, que puede conducir a la ceguera. Después de la retinopatía diabética, la oclusión venosa retinal (incluyendo la oclusión de la vena central y oclusiones de ramas venosas) es la segunda causa de enfermedad vascular de la retina.

La oclusión de la vena central es una enfermedad de fácil diagnóstico: su característica principal es la existencia de hemorragias diseminadas en los cuatro cuadrantes de la retina. El paciente suele ser un individuo mayor de 50 años que consulta por una abrupta disminución de la agudeza visual.

Entre los factores de riesgo, cabe destacar la hipertensión arterial, las enfermedades cardiovasculares, la diabetes *mellitus* y las trombofilias. El uso de anticonceptivos orales constituye un factor de riesgo en mujeres en edad fértil. El glaucoma crónico es un factor de riesgo ocular. Los hallazgos en el fondo de ojo son variables, pudiendo haber solo unas pocas hemorragias en todos los cuadrantes retinales, venas retinales dilatadas y una que otra mancha algodonosa; o bien, el cuadro puede ser muy florido, con hemorragias que cubren casi toda la retina e incluso, en ocasiones, puede haber sangrado al vítreo.

La agudeza visual está casi siempre comprometida y ello se debe fundamentalmente a la existencia de un edema macular. La causa precisa del edema macular en la OVC es desconocida. Algunos pacientes recuperan espontáneamente su agudeza visual, pero, en la mayoría de los casos, el edema macular es persistente.

Clínicamente, se reconocen dos formas de OVC: isquémica y no isquémica. El diagnóstico diferencial entre ambas se basa en el grado de perfusión retinal y se hace, fundamentalmente, mediante la angiofluoresceinografía.

La forma isquémica representa alrededor del 30% de los casos y puede conducir al desarrollo de un glaucoma neovascular. El glaucoma neovascular, al igual que en la diabetes con retinopatía proliferante, se produce por una neovascularización del iris (rubeosis) y del ángulo de la cámara anterior (trabéculo), que es provocada por la isquemia (por mala perfusión) de la retina y la difusión hacia el polo anterior del ojo de elementos neovasogénicos. El glaucoma neovascular se presenta alrededor de 90 días después de la OVC y puede verse en el 50% de las formas isquémicas. Las complicaciones de la OVC pueden prevenirse, en algunos casos, mediante la fotocoagulación de la retina con láser. En el 95% de los casos la oclusión de vena central de la retina se presenta en forma unilateral.

EXAMEN DEL OÍDO

A. Correa

Al paciente se le tiene que explicar que el examen del oído no es doloroso, ya que muchas veces el enfermo puede estar asustado, especialmente al ver instrumentos inusuales. La verdad es que el examen del oído no tiene por qué ser molesto y esto se debe explicar en la primera visita, sobre todo si el paciente es un niño. Al respecto, no se debe olvidar que el niño se comunica de una manera diferente al adulto y sus temores también son distintos. Por ejemplo, le atemoriza una persona demasiado seria, por eso una broma suele ser un buen punto de partida.

El examen del oído se inicia con una **inspección de la aurícula u oreja** (Figura 12-1): forma, tamaño, implantación, color, presencia de masas o manchas, aspecto de la piel. La sensación de dolor al movilizar el pabellón es muy propio de una otitis externa.

Luego se elige el **otoscopio** (Figura 29-96) del tamaño adecuado al canal y se inserta suavemente, traccionando levemente el pabellón auricular hacia atrás. Bajo visión directa se examina el conducto auditivo externo y la membrana timpánica. Si el canal está ocupado con cerumen, *detritus* o pus, se debe limpiar cuidadosamente, para así poder ver el tímpano en forma adecuada.

Al realizar la otoscopía, se debe tener en cuenta que la piel del canal –especialmente en su porción ósea– es muy sensible; por lo tanto, todas las maniobras deben ser muy cuidadosas, advirtiéndose al paciente que no debe mover su cabeza, pues un movimiento brusco puede provocar una lesión.

En la inspección del **canal auditivo externo**, se debe establecer la forma del canal, la presencia de masas o alteraciones en la piel que lo recubre y si existen *detritus* o secreciones diferentes al cerumen.

Al examinar el **tímpano**, se debe determinar su color y luminosidad, su posición y la presencia de perforaciones o masas. El

Figura 29-96. Otoscopía. Posición correcta del instrumento para el examen otoscópico: el otoscopio se introduce siguiendo la orientación anatómica del conducto auditivo externo.

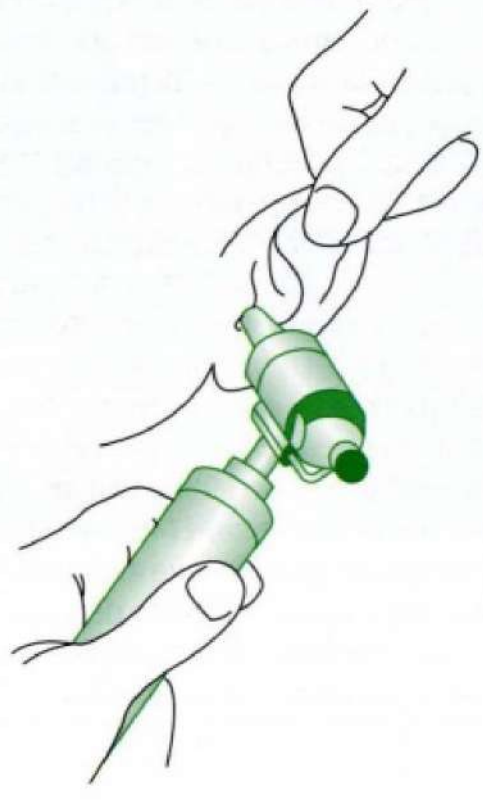

Figura 29-97. Membrana del tímpano en la otoscopía (oído derecho). La membrana timpánica es de forma más o menos circular y de aproximadamente 1 cm de diámetro. En la otoscopía, el punto de referencia es el mango del martillo. A partir del punto céntrico (ombligo) se observa un reflejo luminoso (cono luminoso).

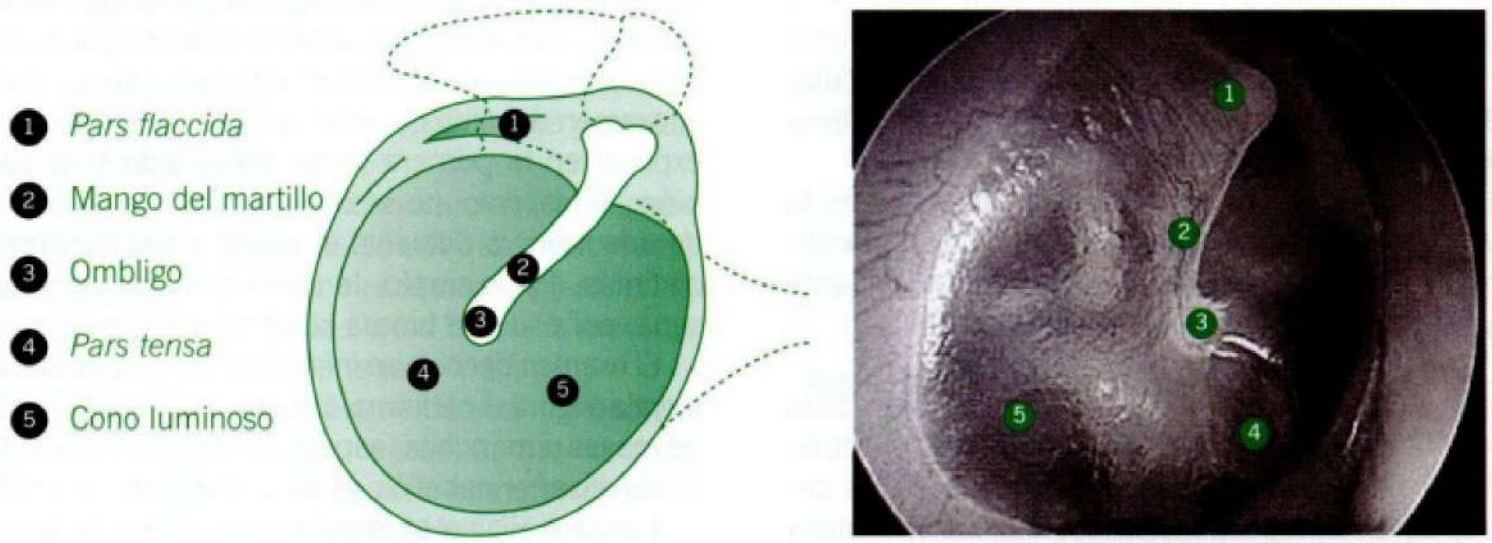

martillo, y especialmente su apófisis corta, permite diferenciar la *pars tensa* de la *pars flaccida* (Figura 29-97). Esta última región es la que tiende a retraerse o abombarse con más facilidad, pues su elasticidad es menor. Esta zona se debe examinar cuidadosamente si se piensa que el paciente tiene una aticitis (inflamación del ático) o un colesteatoma primario. En la *pars tensa*, se puede visualizar el triángulo luminoso, producido por la reflexión del haz de luz del otoscopio. Su ausencia indica alteración del epitelio que recubre el tímpano y es un signo muy precoz de alteración timpánica (tímpano opaco). La causa más frecuente de opacidad timpánica está dada por la retracción o inflamación de la membrana; por lo tanto, se va a producir cuando hay disfunción tubaria o en la primera fase de una otitis externa y/o miringitis (inflamación de la membrana timpánica).

También es importante en la otoscopía intentar ver –a través de la transparencia del tímpano– el contenido de la **caja timpánica**. Su observación cuidadosa permite establecer si existe un derrame, que puede ser agua de roca, ambarino o hemático. En la presencia de un derrame claro y transparente, se debe pensar en la presencia de una fístula de líquido cefalorraquídeo, en cambio, los derrames ambarinos son usualmente de origen inflamatorio. La presencia de sangre (hemotímpano) se visualiza usualmente después de un traumatismo, que puede ser simple o asociado a una fractura del hueso temporal.

La transparencia timpánica permite ver además burbujas, originadas por una disfunción tubaria y también masas en el oído medio.

Al describir las lesiones timpánicas, se debe indicar la ubicación de la alteración; para ello, el tímpano se divide en cuatro cuadrantes, dos superiores y dos inferiores.

Siempre se deben examinar los dos oídos.

Cuando el paciente tiene o ha tenido **vértigo**, hay que buscar siempre la presencia de nistagmo. El nistagmo espontáneo se investiga haciendo que el paciente mire en todas las direcciones de la mirada, mientras que el nistagmo de posición, se busca haciendo que el paciente extienda y flexione su cuello y, luego, lo rote a derecha e izquierda. Si se detecta un nistagmo, es importante determinar su dirección y sentido, su duración, ritmo y frecuencia de batido.

CUELLO

A. Goic

El examen del cuello comprende inspección, palpación y auscultación. Se realiza con el enfermo preferentemente sentado y buena iluminación; el cuello descubierto al menos hasta el tercio superior del tórax y levemente extendido. El examinador observa el cuello de frente, por los lados y tangencialmente. Conviene disponer de un vaso con agua para facilitar la deglución, necesaria para examinar la glándula tiroides.

Los elementos a considerar en el examen incluyen: la forma general, piel, yugular externa, pulso arterial y pulso venoso, ganglios linfáticos y tiroides; finalmente, se ausculta el cuello y se examinan los músculos y la movilidad de la columna cervical. Las diversas estructuras anatómicas delimitan los llamados **triángulos del cuello**, cuyo reconocimiento facilita el examen (Figura 29-98).

INSPECCIÓN Y PALPACIÓN

Forma y alteraciones más comunes. De forma cilíndrica, el cuello en el hombre es más prominente en su parte anterior que en la mujer, por mayor desarrollo de la laringe (prominencia laríngea o nuez de Adán). En la mujer los pliegues cutáneos transversales son más marcados que en el hombre (collar de Venus).

Las alteraciones de la forma del cuello más corrientes están dadas por aumento de tamaño importante de los ganglios (adenopatías) o de la glándula tiroides (bocios). Con frecuencia más bien excepcional, se pueden observar otro tipo de quistes y masas benignas o malignas Entre las benignas, tumores sólidos (lipoma del cuello); quistes (braquial, tirogloso, higroma quístico) (Figuras 29-99 y 29-100) o tumores vasculares (tumor del cuerpo carotídeo, aneurisma carotídeo) (Tabla 29-20). Los quistes pueden inflamarse y dar lugar a fístulas (branquial, tiroglosa) (Figuras 29-101 y 29-102). Para determinar la relación de un tumor del cuello con el esternocleidomastoideo el examinador se coloca detrás del paciente y le pide empujar con fuerza el mentón contra la palma de su mano, con lo que se pone tenso el músculo (Figura 29-103).

Figura 29-98. Triángulos del cuello. A. Triángulos anterior y posterior del cuello delimitados por el músculo esternocleidomastoideo. **B.** División detallada de los triángulos del cuello (en el recuadro, triángulo submentoniano).

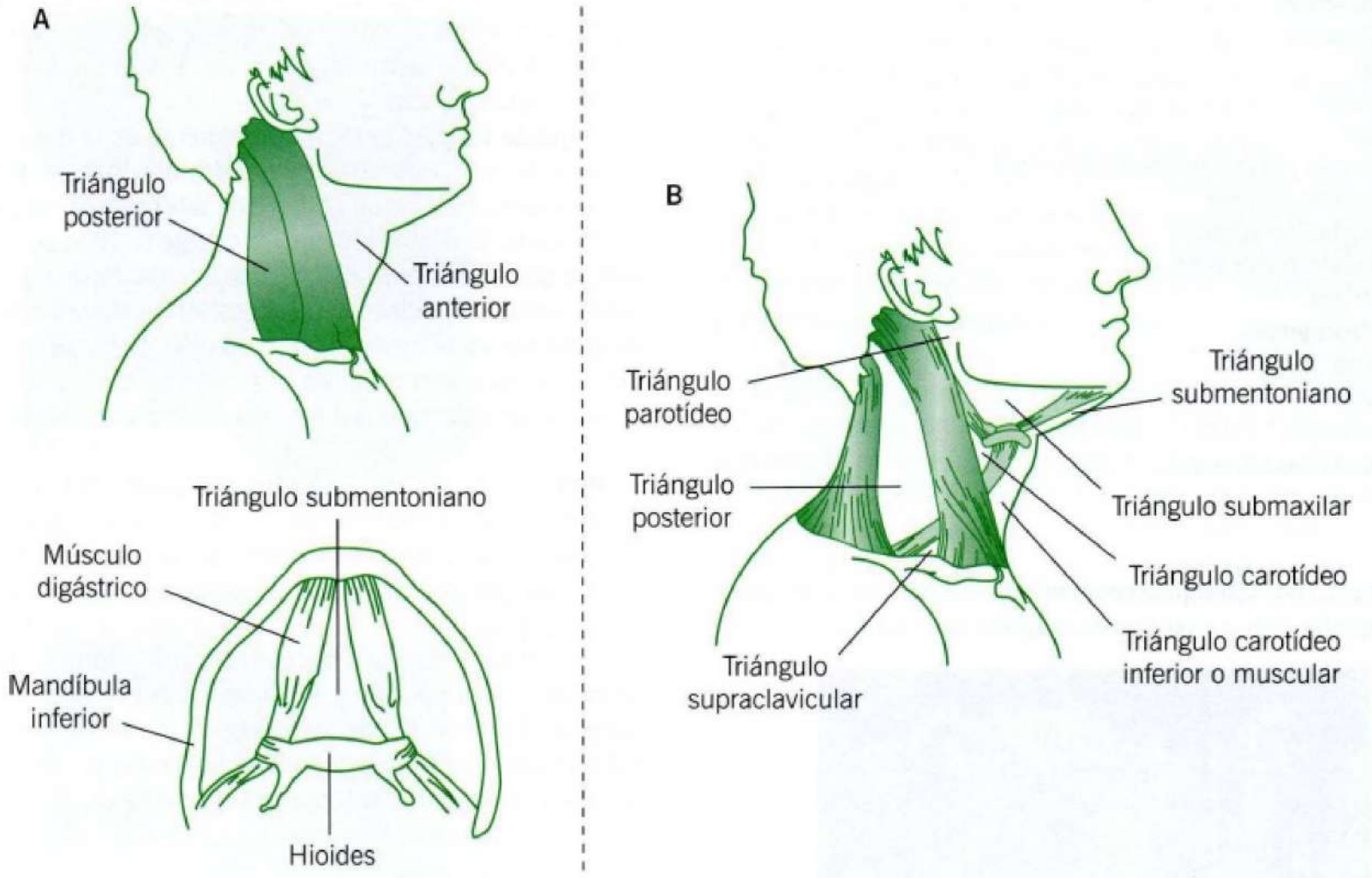

Figura 29-99. Higroma quístico.



Figura 29-100. Quiste braquial típico. Nótese su relación con el tercio superior del esternocleidomastoideo.



Tabla 29-20. Patologías en examen físico del cuello

Más frecuentes:
Adenopatías
Bocio
Tortícolis
Soplos
Alteración pulso carotídeo (arritmias)
Distensión yugular
Ingurgitación yugular
Alteración pulso venoso
Cicatrices
Menos frecuentes:
Lipoma
Quistes
Fístulas
Tumores vasculares

Figura 29-101. Fístula braquial congénita. La imagen superior muestra una radiografía, previa inyección del trayecto con lipiodol.

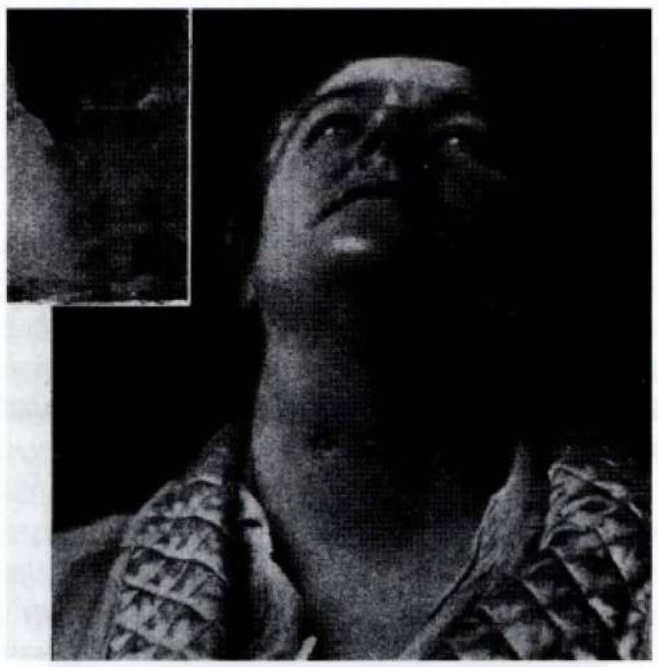

Figura 29-102. Fístula tiroglosa.

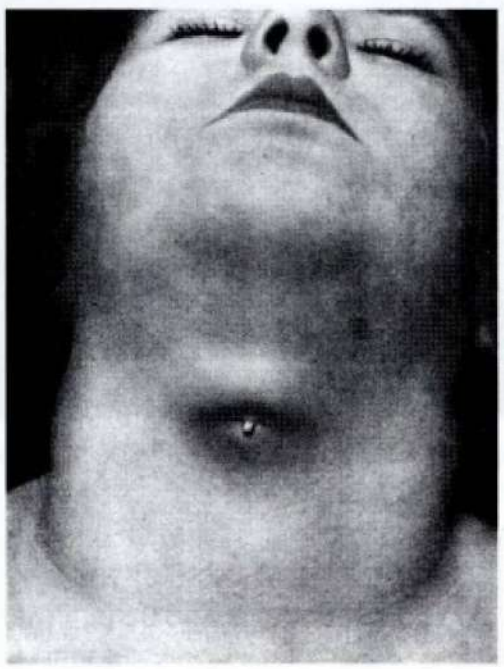

El **higroma quístico** se observa en la primera infancia y es el único tumor brillantemente translúcido del cuello. El quiste branquial es un tumor quístico ubicado en el tercio superior del cuello, detrás del esternocleidomastoideo, cuyo borde anterior rodea; se puede confundir con un absceso tuberculoso del cuello (Figura 29-104).

El **quiste tirogloso** está habitualmente en la línea media por encima del cartílago tiroides, o entre el istmo del tiroides y el borde superior del cartílago; en este último caso, se sitúa algo a la izquierda. El quiste tirogloso asciende cuando se saca la lengua, lo que ayuda en el diagnóstico diferencial de los quistes del cuello y masas tiroideas. Una alteración relativamente frecuente de observar es la inclinación y rotación de la cabeza hacia un lado, por espasmo tónico o intermitente de los músculos del cuello, especialmente del esternocleidomastoideo (tortícolis).

Piel. En la piel de los lados del cuello era frecuente ver cicatrices retráctiles, secuelas de tuberculosis ganglionar (escrofulodermia), debido a la tendencia de la adenitis tuberculosa (escrófula) a formar abscesos y fistulizarse; hoy son de observación excepcional. Hacia la base del cuello se puede encontrar una cicatriz quirúrgica transversal (tiroidectomía). En el caso de quistes inflamados, la piel que los cubre está enrojecida y caliente. También puede verse el orificio externo de fístulas: la fístula branquial es casi siempre congénita; el orificio fistuloso se ubica en posición anterior paramediana en el tercio inferior del cuello. La fístula tiroglosa, en cambio, se ubica en la línea media (Figuras 29-101 y 29-102).

Yugular externa. La vena yugular externa no es normalmente visible en posición de pie o sentada; en decúbito dorsal, se ve distendida en su parte inferior hasta un punto en que se iguala la presión venosa con la atmosférica y que corresponde a un plano horizontal que pasa por el manubrio del esternón. La yugular se observa distendida y tensa a la palpación cuando existe hipertensión venosa de cualquier origen (**ingurgitación yugular**): insuficiencia cardíaca derecha, pericarditis constrictiva, taponamiento cardíaco. Se distiende, transitoriamente, en algunas personas con el esfuerzo de hablar, cantar, toser o defecar. En bronquíticos crónicos, se puede ver yugulares distendidas en ausencia de hipertensión venosa, pero, en este caso, son flácidas a la palpación.

Pulso arterial. El pulso carotídeo es visible y fácilmente palpable en el tercio superior del cuello, por delante del borde anterior de esternocleidomastoideo. Como en cualquier pulso arterial, es indispensable precisar sus características semiológicas: frecuencia, ritmo, amplitud, forma, etcétera (ver *Pulso arterial y venoso*, p. 368). La observación del pulso carotídeo puede poner en evidencia una alteración del ritmo cardíaco (fibrilación auricular, extrasistolia). Es más amplio que lo normal en los estados hiperquinéticos (anemia severa, hipertiroidismo, fístula arteriovenosa) y en la ateroesclerosis carotídea e hipertensión arterial. Es particularmente brusco y amplio en la insuficiencia aórtica; en esta enfermedad se puede observar movimientos rítmicos de la cabeza, sincrónicos con el pulso arterial (**signo de Musset**). En la obstrucción de las carótidas (generalmente por ateroesclerosis) puede haber asimetría o ausencia de pulso carotídeo.

Figura 29-103. Forma de determinar la relación de un tumor cervical con el esternocleidomastoideo.



Figura 29-104. Absceso tuberculoso "en botón de camisa".



Figura 29-105. Ganglios linfáticos del cuello. 1. Submentonianos. **2.** Submaxilares. **3.** Cervicales anteriores. **4.** Supraclaviculares. **5.** Cervicales posteriores. **6.** Retroauriculares (o mastoideos). **7.** Preauriculares.

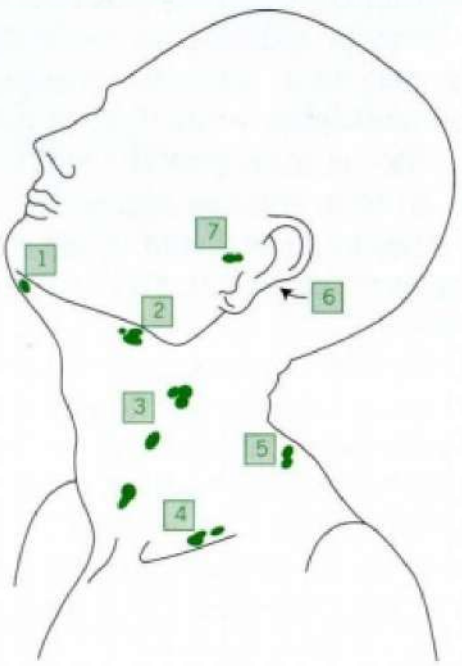

Pulso venoso. El pulso venoso está dado por la yugular profunda, la que no es visible. El pulso visible corresponde a los movimientos que la yugular profunda imprime a los tejidos blandos que la cubren en su parte superior. A veces, es difícil diferenciarlo del pulso carotídeo: el pulso venoso es suave, difuso, ondulante, solo visible, no palpable en condiciones normales; el pulso arterial tiene una sola onda, es brusco, localizado, visible y palpable. El pulso venoso tiene varias ondulaciones, que se alteran en condiciones patológicas (Figura 29-39); el tipo de modificación de las ondas normales ayuda en el diagnóstico de algunas arritmias (fibrilación auricular), hipertensión arterial pulmonar, valvulopatías tricuspídeas.

Grupos ganglionares. Los ganglios del cuello de importancia clínica se clasifican en siete grupos: 1) occipitales; 2) retroauriculares (o mastoideos); 3) preauriculares; 4) sumentonianos; 5) submaxilares; 6) cervicales posteriores (o del triángulo posterior); y 7) cervicales anteriores, superficiales y profundos (Figura 29-105). Existen además, varios otros grupos ganglionares en la cabeza y el cuello de menor importancia clínica y difícilmente palpables (infraorbitarios, faciales o genianos, parotídeos, mentonianos, retrofaríngeos y numerosos ganglios profundos del cuello) (Tabla 29-21).

Los ganglios occipitales reciben linfáticos de la parte posterior del cuero cabelludo y drenan los cervicales profundos. Cualquier infección localizada o difusa del cuero cabelludo puede originar adenopatías occipitales, uni o bilaterales. Son frecuentes de observar en la pediculosis de la cabeza.

Los retroauriculares o mastoideos reciben linfáticos del conducto auditivo externo, piel de la cara posterior de la oreja y región temporal del cuero cabelludo. Drenan, además, la parte superior de los ganglios cervicales anteriores superficiales. Los retroauriculares crecen en las infecciones del cuero cabelludo y conducto auditivo externo. En un cuadro febril, la adenopatía retroauricular es muy sugestiva de rubéola; a veces se acompaña de adenopatías suboccipitales y cervicales posteriores. Su presencia es un elemento de valor en el diagnóstico diferencial con el sarampión.

Los ganglios preauriculares reciben vasos de la parte lateral de los párpados y conjuntiva palpebral y de la piel de la región temporal, conducto auditivo externo y cara anterior del pabellón de la oreja. Infecciones de la cara, lesiones de los párpados y herpes oftálmico, inducen su crecimiento; pueden aparecer también en la rubéola. La combinación de lesiones de los párpados y de la conjuntiva palpebral con linfoadenopatía preauricular unilateral, se conoce con el nombre de síndrome oculoganglionar (síndrome de Parinaud), que tiene diversas etiologías.

Los ganglios submentonianos drenan la parte central del labio inferior y el suelo de la boca, parte de la lengua y mentón. Las infecciones dentales son causa frecuente de adenopatías submentonianas.

Los ganglios submaxilares reciben vasos linfáticos de los submentonianos y de los lados de la lengua, encías, parte lateral del labio inferior, labio superior, mucosa bucal, mejilla y ángulo interno del ojo. Las infecciones dentarias son motivo corriente de compromiso de los submaxilares.

Los ganglios cervicales posteriores (o del triángulo posterior) forman parte de los cervicales profundos, pero se palpan como

Tabla 29-21. Territorios drenados por diferentes grupos ganglionares del cuello

Grupo ganglionar	Territorio drenado
Preauriculares	Porción lateral de los párpados y su conjuntiva palpebral
Retroauriculares	Cuero cabelludo temporal y meato acústico externo
Suboccipitales	Región posterior del cuero cabelludo y cabeza
Preesternocleidomastoideo	Porción media de la lengua, amígdalas y parótidas
Postesternocleidomastoideo	Parte baja cuero cabelludo y cuello; piel de brazos y región pectoral.
Submaxilares	Bordes de la lengua; mucosa de labios y boca
Submentonianos	Centro del labio inferior, piso de boca, punta de lengua y piel de mejillas
Supraclaviculares	Pared torácica, mama; brazo y cabeza. Derechos (o bilaterales): metástasis de pulmón y esófago; izquierdos: metástasis de estómago, riñón, gónadas, vesícula y páncreas
Axilares	Miembro superior, mama y pared torácica
Epitrocleares	Borde cubital antebrazo y mano, meñique, anular y mitad cubital del dedo medio
Inguinales	
Grupo horizontal	Pared anterior abdominal baja, genitales, periné, canal anal bajo
Grupo vertical	Miembro inferior, genitales: región glútea

un grupo distinto. Suelen participar en infecciones del cuero cabelludo, pediculosis y en tuberculosis. Rara vez se comprometen en neoplasias u otras infecciones.

Los ganglios cervicales anteriores se dividen en superficiales y profundos. Los superficiales reciben vasos del pabellón de la oreja y región parotídea; sus vasos aferentes rodean el borde anterior del esternocleidomastoideo y llegan a los cervicales profundos. Tienen igual importancia clínica que los cervicales posteriores, preauriculares y parotídeos. Los profundos, en su porción superior incluyen el ganglio amigdalar (o tonsilar) y el lingual. El amigdalar aumenta de tamaño en infecciones de las amígdalas (amigdalitis) y faringe (faringitis). El lingual, importante en el drenaje de la lengua, se compromete en el carcinoma de este órgano. Los cervicales profundos en su porción inferior comprenden los ganglios del escaleno y los supraclaviculares.

Los ganglios supraclaviculares están interpuestos en el sistema de drenaje de cabeza, brazo, pared torácica y mama, por lo que a menudo se comprometen en infecciones o neoplasias de estas zonas. En general, el compromiso bilateral o de los supraclaviculares derechos, sugiere metástasis pulmonar o esofágica; y el compromiso exclusivo supraclavicular izquierdo, neoplasias de la cavidad abdominal. Es clásica la descripción de una adenopatía supraclavicular izquierda, única o con un grupo satélite, en el cáncer de estómago (ganglio de Virchow, ganglio de Troisier o ganglio centinela); sin embargo, puede observarse también en tumores de riñón, ovario, testículos y vesícula biliar. Se ubica detrás del ángulo que forma la clavícula con la inserción del esternocleidomastoideo.

Palpación de los ganglios del cuello. Normalmente, los ganglios del cuello no son palpables; pero, frecuentemente se los encuentra discretamente aumentados de tamaño, especialmente los cervicales anteriores superficiales y submaxilares. En niños, los ganglios se palpan normalmente como consecuencia de infecciones repetidas cutáneas y bucofaríngeas (micropoliadenopatía cervical).

Para la palpación de los diversos grupos ganglionares el examinador se coloca delante del paciente, flexionando e inclinando levemente la cabeza del enfermo hacia el lado que se va a examinar, con el fin de relajar el esternocleidomastoideo. Es conveniente fijar la cabeza del paciente con una mano en la nuca mientras que, con la otra, se realizan movimientos suaves y lentos de deslizamiento con la yema de los dedos, para precisar sus caracteres semiológicos; la palpación debe ser más bien superficial. También, es cómodo palpar los ganglios del cuello colocándose detrás del enfermo. Los grupos ganglionares deben palparse ordenada y sistemáticamente, precisando el tamaño de los ganglios, su forma, consistencia, sensibilidad y movilidad (libres o adheridos a los planos profundos).

El aumento agudo de tamaño ganglionar generalmente es moderado y se debe a infecciones regionales agudas (faringoamigdalitis. infecciones dentarias y del cuero cabelludo y piel de la cara). Las adenopatías crónicas sugieren infecciones específicas (tuberculosis, sífilis, toxoplasmosis), enfermedades hematológicas (linfoma, enfermedad de Hodgkin, leucemias) o metástasis de neoplasias regionales o alejadas. En las enfermedades hematológicas y carcinomas metastásicos, las adenopatías pueden alcanzar gran tamaño. La comprobación de adenopatías en otras regiones además del cuello, orientan hacia una enfermedad general, sea benigna (mononucleosis infecciosa, toxoplasmosis, rubéola, sífilis) o malignas (linfomas, Hodgkin, leucemias).

Los ganglios en infecciones agudas están moderadamente aumentados de tamaño, son de consistencia elástica, sensibles y libres. En las leucemias agudas, los ganglios pueden ser también sensibles. Las adenopatías del Hodgkin son, generalmente, de gran tamaño, consistencia gomosa, indolora y libres; las adenopatías de carcinomas son de consistencia pétrea y, habitualmente, adheridas a los planos profundos. La adenitis tuberculosa tiene gran tendencia a provocar adherencia de los ganglios entre sí y a los planos profundos, producir abscesos y fístulas.

En los ancianos, se puede confundir un asta mayor del hioides calcificada con un ganglio adherido y pétreo; la duda se aclara haciendo deglutir al enfermo: si se trata del hioides, ascenderá con la deglución.

Glándula tiroides. Normalmente el tiroides no es visible, salvo en condiciones patológicas en que hay aumento de tamaño difuso de la glándula (**bocio**).

Para la palpación del tiroides el examinador se coloca detrás del enfermo, con los pulgares afirmados debajo de la nuca y los restantes dedos sobre la región tiroidea en la cara anterior del cuello. Debe determinarse la posición del cartílago cricoides, ya que, inmediatamente por debajo del cricoides, está situado el borde superior del istmo tiroideo; los índices se colocan en esta zona límite (Figura 29-106). Se intenta entonces delimitar los lóbulos tiroideos, mientras se invita al enfermo a deglutir a intervalos apropiados. El hecho semiológico clave es que cuando se trata del tiroides, la glándula asciende con los movimientos deglutorios, al revés de masas no tiroideas. La glándula está ubicada a no más de 1 cm del cricoides y, en esta área debe concentrarse la palpación. Normalmente, en el adulto el tiroides pesa 15 a 25 gramos, su consistencia es firme y la palpación es indolora. En el paciente obeso, de cuello corto, el tiroides no suele palparse.

El aumento de tamaño del tiroides se denomina bocio. Este aumento puede ser difuso (**bocio difuso**), multinodular (**bocio multinodular**), uninodular (**bocio uninodular**). El bocio puede deberse a hiperplasia difusa o nodular, neoplasias benignas o malignas, o a procesos inflamatorios (**tiroiditis**). Cuando se palpan nódulos debe determinarse su forma, tamaño, ubicación y consistencia, en relación al tejido que lo rodea.

Figura 29-106. Palpación del tiroides. El examinador se sitúa detrás del enfermo.

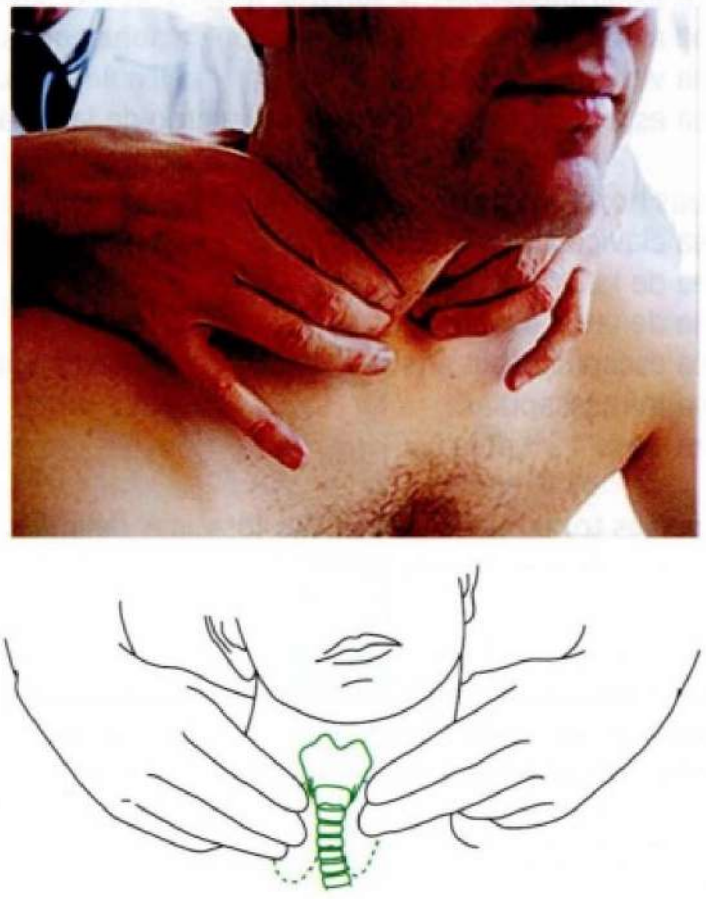

En el bocio difuso, la glándula está comprometida en toda su extensión; su consistencia es más blanda que el tiroides normal. Un lóbulo puede ser mayor que el otro (generalmente el derecho). En el bocio multinodular, la glándula está también comprometida globalmente, pero existen zonas de distinta consistencia; indica antigüedad de un bocio difuso. En el bocio uninodular hay aumento de volumen de una zona circunscrita de la glándula, mientras el resto del parénquima conserva sus caracteres normales o, incluso, se atrofia.

En el cáncer de tiroides, la consistencia es pétrea, al igual que en la tiroiditis de Riedel, rara enfermedad de causa desconocida en que hay extensa fibrosis del tiroides y tejidos adyacentes y que hay que considerar en el diagnóstico diferencial del cáncer tiroideo.

Un método complementario para palpar los lóbulos laterales del tiroides es examinarlo por delante, colocando el pulpejo del pulgar contra el borde de la parte superior de la tráquea y el borde inferior del cartílago tiroides. Se empujan con suavidad estas estructuras lateralmente. Con esta maniobra, se hace más prominente el lóbulo tiroideo opuesto, haciéndose así más accesible a la palpación. Los dedos de la mano libre se insinúan profundamente por detrás del esternocleidomastoideo, alcanzándose el plano posterior del lóbulo; al mismo tiempo, el pulgar libre se pone en contacto con su cara posterior. De este modo, el examinador puede asir dicho lóbulo (método de Lahey). Se pide al enfermo que relaje el mentón para relajar los músculos y aponeurosis. Es posible precisar el tamaño, forma y consistencia del lóbulo que investigamos.

Junto al diagnóstico anatómico debe precisarse el **estado funcional** de la glándula: función normal (**eutiroidismo**), aumentada (**hipertiroidismo**) o disminuida (**hipotiroidismo**) (ver *Glosario de enfermedades*). Así, en el caso de bocio precisar si se trata de un bocio eutiroideo, hipertiroideo o hipotiroideo, respectivamente. La presencia de bocio difuso hipertiroideo y exoftalmo se conoce con el nombre de enfermedad de Graves-Basedow. El diagnóstico clínico del estado funcional del tiroides se hace por la existencia de síntomas generales que indican una función alterada: baja de peso, sudoración, intolerancia al calor, diarrea y otros, en el hipertiroidismo; y mixedema, intolerancia al frío (ver *Glosario de enfermedades*), constipación, etc., en el hipotiroidismo.

En presencia de una masa tiroidea, es útil la transiluminación de la glándula, lo que permite distinguir las masas sólidas de las quísticas. Cuando se sospecha un bocio intratorácico, la elevación de los brazos por sobre la cabeza produce congestión de la cara y dificultad respiratoria al estrecharse la abertura superior de la jaula torácica (**signo de Pemberton**).

Debe investigarse ronquera (por congestión del nervio recurrente laríngeo), desplazamiento de la tráquea, estridor inspiratorio (habitualmente en lesiones malignas). La existencia en la radiografía de calcificaciones tiroideas permite distinguir las lesiones benignas de las malignas. La radiografía de tórax sirve para demostrar un bocio intratorácico.

AUSCULTACIÓN

La auscultación del cuello puede revelar **soplos** de distintos orígenes. En el bocio hipertiroideo puede haber un soplo sistólico o continuo, acompañado de frémito. Pueden auscultarse

soplo sistólico en la estenosis carotídea (habitualmente por ateroesclerosis) y un soplo sistólico irradiado al cuello en la estenosis aórtica, acompañado de frémito en casos severos. Estos soplos hay que distinguirlos del **zumbido venoso**, audible en el hueco supraclavicular y triángulo posterior: este desaparece al comprimir suavemente las venas por encima del sitio de audición del soplo.

Movilidad

Finalmente, se explora la movilidad y la musculatura del cuello. Primero se observa la movilidad pasiva y luego la movilidad activa, a través de movimientos de flexión anterior y posterior, inclinación lateral izquierda y derecha y rotación izquierda y derecha (Figura 7-3). Hay que fijarse en la amplitud de los movimientos y si estos son o no dolorosos.

Puede haber limitación variable de los movimientos en distintas afecciones reumatológicas agudas y crónicas: espondilitis infecciosa, espondiloartrosis cervical, espondiloartritis anquilosante (ver *Cervicalgia y cervicobraquialgias*, p. 142). En patología aguda de la columna cervical (ej.: espondilitis infecciosa), la **tensión de los músculos del cuello** está francamente aumentada; en los procesos crónicos, el aumento de la tensión muscular es variable, generalmente moderada. En la meningitis cerebroespinal, hay **rigidez del cuello** por contractura muscular, especialmente de la flexión anterior En ausencia de patología cervical puede apreciarse tensión muscular aumentada de causa emocional (cefalea occipital o tensional).

TÓRAX

G. Chamorro

Existe constancia de que la semiología del tórax comenzó por lo menos hace 2.400 años, época en que Hipócrates describió, entre otros signos, lo que hoy conocemos como "sucusión hipocrática", procedimiento que consiste en auscultar el tórax mientras se le sacude transversalmente.

En los últimos siglos, la semiología del tórax ha sido enriquecida con la introducción de la percusión (Leopoldo Auenbrugger, 1761), del estetoscopio (René Teófilo Jacinto Laënnec, 1816), de los rayos X (Wilhelm Konrad Rontgen, 1895) y, últimamente, de la ecografía, tomografía computarizada y de la resonancia nuclear magnética, a las que seguirán seguramente métodos más sofisticados.

Es importante destacar que estos diferentes procedimientos no son excluyentes y es así como la simple auscultación permite descubrir la existencia de frotes pleurales o sibilancias, antes que otro procedimiento (como los rayos X) pesquise alguna alteración.

Puntos de referencia torácicos

Para el examen del tórax es preciso tener puntos de referencia, los que están constituidos por estructuras anatómicas, líneas imaginarias convencionales y regiones delimitadas por estas líneas.

Estructuras anatómicas. Las estructuras anatómicas comprenden:

- Hueco supraesternal (que corresponde al nivel de la 2da dorsal).
- Ángulo esternal de Louis (unión del manubrio con el cuerpo del esternón), que queda al mismo nivel que la bifurcación de la tráquea y de la 4ta dorsal (Figura 29-107).
- El mamelón en el hombre (en el 4to espacio intercostal).
- La prominente (apófisis espinosa de la 7ma vértebra cervical).
- Borde superior de la escápula (a nivel de la 2da costilla).
- Ángulo inferior de la escápula (a nivel de la 7ma costilla).

Figura 29-107. Técnica para buscar el ángulo esternal de Louis, punto de referencia para contar las costillas y los espacios intercostales.

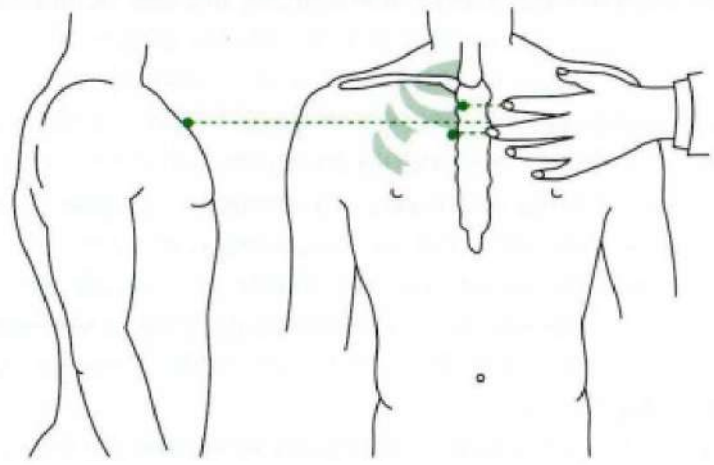

Líneas convencionales y regiones torácicas. En las Figuras 29-108 a 29-110 se pueden observar las líneas y regiones torácicas.

Líneas verticales:

- Línea medioesternal.
- Línea paraesternal (entre la medioesternal y la medioclavicular).
- Línea medioclavicular (pasa por el mamelón).
- Línea axilar anterior.
- Línea axilar media.
- Línea axilar posterior.
- Línea vertebral o espinal.
- Línea escapular (pasa por el borde interno de la escápula).

Líneas horizontales:

- Línea clavicular.
- Línea de la 3ra costal.
- Línea de la 6ta costal.
- Línea escapuloespinal (sigue la espina de la escápula).
- Línea infraescapular.
- Línea de la 12da dorsal.

Regiones torácicas. Las regiones torácicas delimitadas por las líneas enumeradas, son:

Cara anterior (Figura 29-108):

- Supraclavicular (corresponde al vértice pulmonar).
- Infraclavicular (donde se proyecta la mayor parte del lóbulo superior del pulmón correspondiente).
- Mamaria (entre las líneas de la 3ra y 6ta costal a derecha se proyecta el lóbulo medio y parte del inferior; a izquierda, parte inferior del lóbulo superior y algo del inferior).

Figura 29-108. Líneas convencionales y regiones de la cara anterior del tórax. Líneas: **1.** Línea clavicular. **2.** Tercera costal. **3.** Sexta costal. **4.** Paraesternal. **5.** Medioclavicular. **6.** Esternal. **7.** Medioesternal. Regiones: **SC.** Supraclavicular. **IC.** Infraclavicular. **e.** Esternal. **m.** Mamaria. **h.** Hipocondrio.

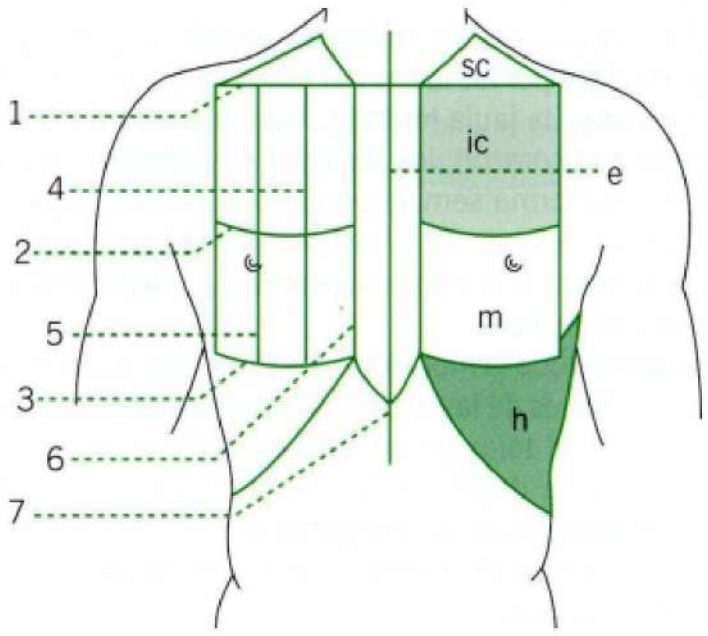

- Hipocondrio (entre la línea de la 6ta costal y el reborde costal donde se proyectan los fondos de saco pleurales).

Cara lateral (Figura 29-109):

- Axilar (por encima de la línea de la 6ta costal a derecha se proyectan parte de los 3 lóbulos y a izquierda, parte de los 2 lóbulos izquierdos).
- Infraaxilar (por debajo de la línea 6ta costal, proyecta los fondos de saco pleurales y parte del lóbulo anterior).

Figura 29-109. Líneas convencionales y regiones de la cara lateral del tórax. Líneas: **1.** Axilar anterior. **2.** Sexta costal. **3.** Axilar media. **4.** Axilar posterior. **5.** Prolongación de la línea esternal. Regiones: **A.** Axilar. **IA.** Infraxilar.

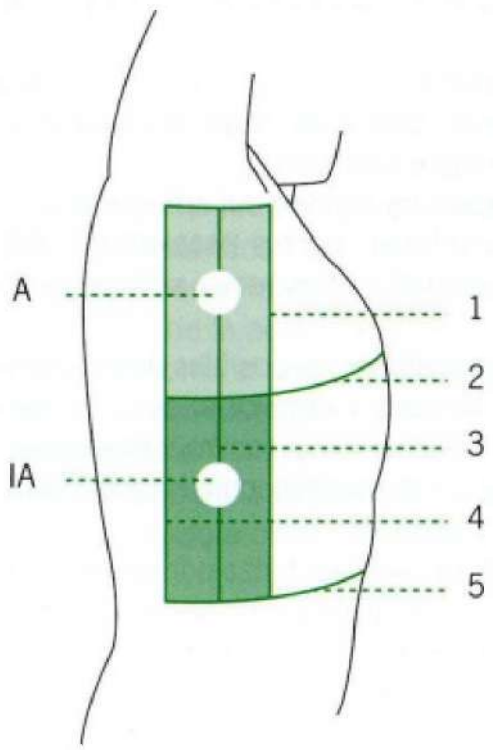

Cara posterior (Figura 29-110):

- Supraescapular (corresponde a la proyección del lóbulo superior del pulmón por detrás).
- Escapular (se proyecta parte baja del lóbulo superior y alta del inferior).
- Infraescapular (corresponde a porción baja del lóbulo inferior y también del fondo de saco pleural).

Figura 29-110. Líneas convencionales y regiones de la cara posterior del tórax. Líneas: **1.** Escapuloespinal. **2.** Vertebral. **3.** Escapular. **4.** Infraescapular. **5.** Axilar posterior. **6.** Duodécima dorsal. Regiones: **sei.** Supraescapular interna. **see.** Supraescapular externa. **ev.** Escapulovertebral. **iei.** Infraescapular interna. **iee.** Infraescapular externa.

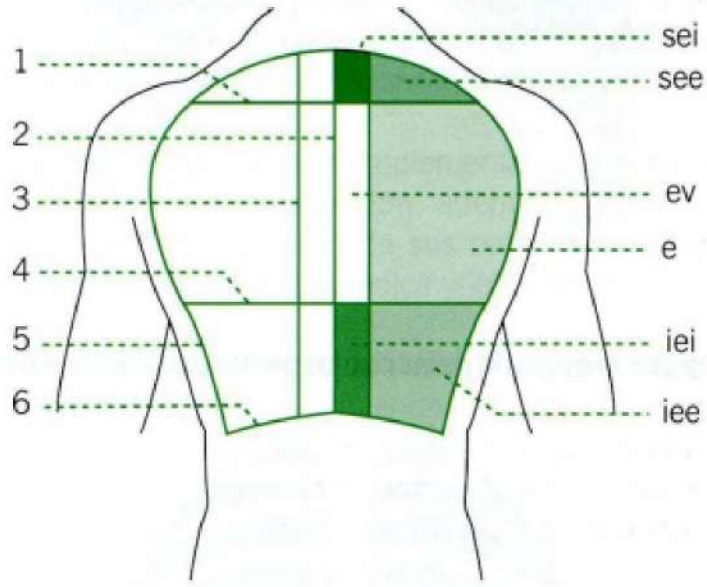

Proyección de las cisuras pulmonares:

Cisuras del pulmón derecho. La más larga comienza en la espalda a la altura de la 3ra dorsal, dirigiéndose hacia abajo y adelante para terminar cerca del esternón a nivel de la 6ta costilla (cisura oblicua). Desde esta cisura, un poco por detrás de la línea axilar posterior, parte otra cisura horizontalmente hacia adelante, terminando cerca del esternón a la altura del tercer espacio intercostal derecho (cisura horizontal) (Figuras 29-111 y 29-112).

Cisura del pulmón izquierdo. A este lado, existe solo una cisura que sigue un trayecto simétrico al de la cisura oblicua derecha. Colocando una mano sobre el hueco supraclavicular del lado opuesto, la escápula bascula, tomando su borde interno una posición oblicua hacia abajo y afuera, que corresponde, groseramente, a la proyección de la cisura oblicua en la pared posterior del tórax (Figuras 29-111 y 29-112).

Examen del tórax

En general, el tórax debe examinarse estando el paciente sentado, a menos que el estado de este no lo permita (Tabla 29-22). Aquí, los cuatro procedimientos semiológicos clásicos prestan gran utilidad (a la auscultación nos referiremos en la sección *Examen pulmonar*, p. 412).

Figura 29-111. Proyección de las cisuras pulmonares por cara anterior del tórax.

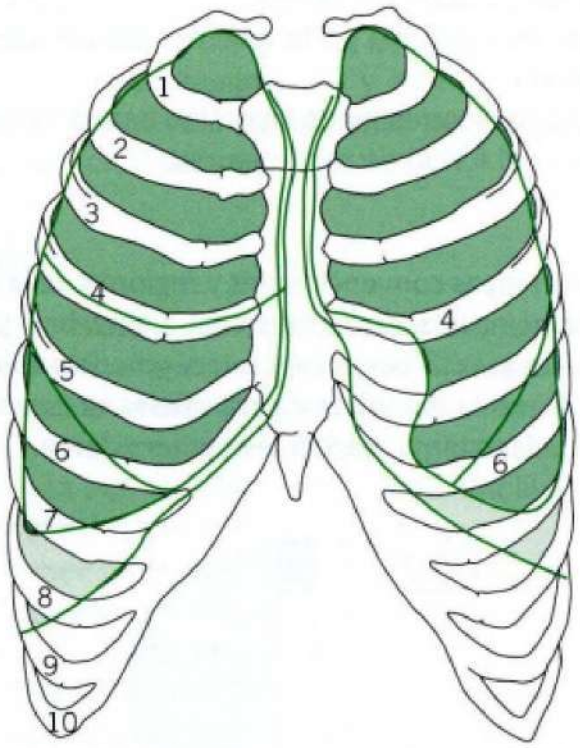

Figura 29-112. Proyección de las cisuras por la cara posterior del tórax.

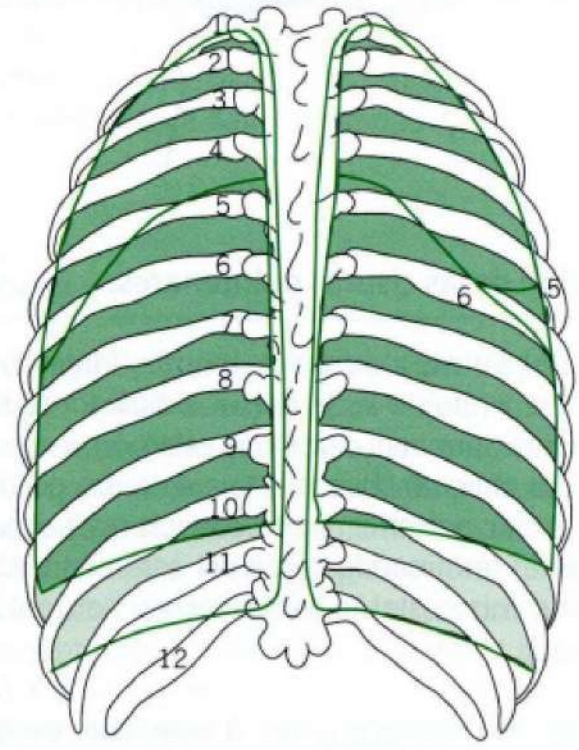

Tabla 29-22. Examen del tórax

Inspección
Configuración
Movimientos respiratorios
Estado de la pared torácica
Ángulo xifoideo o epigástrico
Palpación
Elasticidad torácica
Expansión torácica
Sensibilidad de la pared
Vibraciones vocales
Frémitos torácicos

Inspección. Estando el paciente cómodamente sentado y con el tórax descubierto, debe inspeccionarse por sus cuatro costados, reparando en su configuración, movimientos respiratorios, estado de la pared torácica, así como en el ángulo xifoideo o epigástrico.

Configuración. Las 12 vértebras dorsales por detrás, los 12 pares de costillas por los lados y el esternón por delante, forman lo que llamamos la jaula torácica. Esta armazón ósea contiene en su interior al corazón, los pulmones y todos los órganos del mediastino; su forma semeja un cono truncado, cuya base es prácticamente redonda en el recién nacido para aplanarse en sentido anteroposterior hacia la pubertad y, luego, redondearse pasada la cincuentena.

Al margen de que la morfología del tórax vaya experimentando variaciones a través de las diferentes edades y existan diferencias evidentes entre el tórax de un leptosómico y el de un pícnico, todo lo cual cabe dentro de los márgenes de la normalidad, existen **alteraciones de la configuración** del tórax que rebalsan los márgenes normales, cayendo dentro de lo patológico (Tabla 29-23). Así, tenemos:

Tabla 29-23. Alteraciones de la configuración del tórax

Tórax en tonel o enfisematoso
Tórax en quilla (*pectus carinatum*)
Tórax de zapatero (*pectus escavatum*)
Tórax cifoescoliótico
Tórax piriforme
Abovedamientos
Retracciones

- **Tórax en tonel:** llamado también tórax enfisematoso (por ser el enfisema su causa más frecuente) y caracterizado por aumento de su diámetro anteroposterior, ángulo xifodeo obtuso y ligera acentuación de la convexidad del dorso (Figura 29-113).
- **Tórax en quilla** (*pectus carinatum*): el esternón protruye hacia adelante como la pechuga de un pollo, secuela muchas veces de antiguo raquitismo.
- **Tórax de zapatero:** al revés del anterior, el esternón se hunde en su parte inferior (*pectus escavatum*), deformación casi siempre congénita y, otras veces, secuela también de antiguo raquitismo.
- **Tórax cifoescoliótico:** las posibles desviaciones de la columna (cifosis, lordosis y escoliosis) se combinan en diferentes formas. Estos trastornos son muchas veces congénitos y, otras, consecuencia de espondilitis tuberculosa (Mal de Pott), raquitismo u otros.
- **Tórax piriforme:** se caracteriza por una expansión de la parte superior del tórax, adelgazándose hacia abajo como una pera invertida. Se observa de preferencia en individuos que han sufrido de asma en la niñez.

Figura 29-113. Tórax en tonel o tórax enfisematoso.

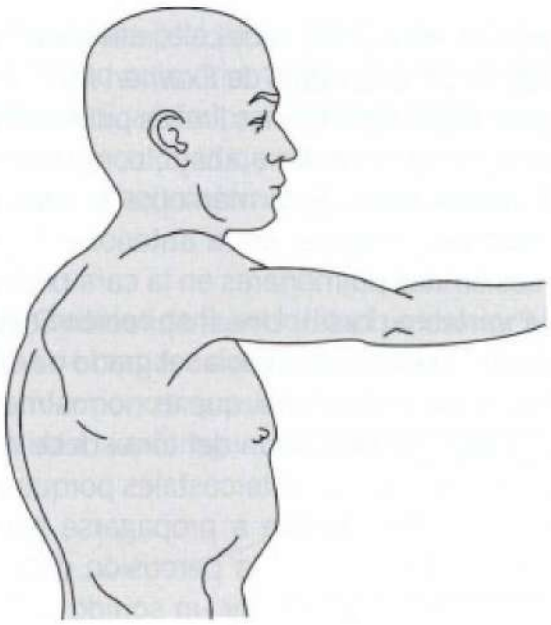

- **Abovedamientos:** pueden comprometer todo un hemitórax (como en el caso de grandes derrames pleurales o neumotórax de válvula) o más localizados (dilatación cardíaca desde la niñez, aneurisma aórtico o derrames enquistados).
- **Retracciones:** generalmente, ocasionados por atelectasia o fibrosis extensas, o bien, paquipleuritis unilateral; se acompaña de cierta asimetría torácica, disminución de la excursión respiratoria y algún grado de escoliosis.

Movimientos respiratorios. Aquí habrá que considerar la frecuencia, la amplitud y el ritmo de los movimientos respiratorios; la relación inspiración/espiración y el tipo respiratorio. Todo esto, que ya hemos revisado en el capítulo dedicado a *Respiración* (p. 377), deberá ser analizado durante la inspección del tórax.

Estado de la pared torácica. La inspección puede descubrir la existencia de heridas, fístulas supuradas o lesiones flictenulares de herpes zóster, que asientan preferentemente en el trayecto de algún nervio intercostal; o bien de cicatrices de estos mismos procesos, de intervenciones quirúrgicas previas o de quemaduras o lesiones cutáneas como queratosis seborreica en el adulto mayor.

También, puede descubrirse circulación colateral venosa en la parte alta del tórax, secundaria a compresión de la cava superior; más rara vez, la circulación puede ser circulación colateral arterial, manifestándose por prominencia de algunas arterias intercostales, especialmente en la región subescapular, secundaria a coartación de la aorta.

Puede verse edema, como el que acompaña a la compresión de cava superior, que por su distribución en cuello, parte alta del tórax y hombros se le llama "edema en esclavina". Este edema, aunque fácilmente apreciable a la vista, no da habitualmente signo de Godet. Edema localizado a otras zonas del tórax, puede ser manifestación de un proceso supurado intratorácico o empiema pleural que se está labrando salida al exterior.

En varones adolescentes, se puede observar ginecomastia (crecimiento anormal del tamaño de la glándula mamaria masculina) al inicio de la pubertad; también se observa en alrededor de un tercio de los hombres mayores de 60 años. No infrecuentemente se pueden observar pezones supernumerarios (politelia, polimastia, pezones accesorios), habitualmente se encuentran en la línea mamaria que sigue a los pezones normales en dirección al abdomen. Muchas veces no se les reconoce como pezones extra porque tienden a ser pequeños y no estar anatómicamente bien formados y se les confunde con verrugas o lunares. Generalmente, no tienen relación con otras afecciones o síndromes. La rara ausencia de pezón y aréola se conoce como atelia.

El ángulo xifoideo o epigástrico normalmente, tiene alrededor de 90°; se hace más obtuso en los pícnicos y enfisematosos y, más agudo, en los longilíneos o asténicos.

Palpación. La palpación complementa y confirma muchos de los hallazgos de la inspección; además, permite apreciar la elasticidad, la sensibilidad de sus paredes, las eventuales fluctuaciones, la expansión torácica y las vibraciones vocales.

Elasticidad torácica. Gracias a esta, es posible hacer masaje cardíaco; se investiga comprimiendo cada hemitórax entre dos manos, una colocada en su cara anterior y la otra en la posterior. En condiciones normales, la elasticidad, que es mucho mayor en el niño, va disminuyendo a medida que se avanza en edad por osificación de los cartílagos; esto explica la frecuencia con que se producen fracturas costales en los adultos sometidos a maniobras de resucitación. Además, el enfisema es causa importante de disminución de la elasticidad. Los derrames pleurales y las condensaciones también pueden disminuirla, aunque solo en el lado afectado. Los aumentos de la elasticidad son más raros de observar y obedecen, casi siempre, a osteomalacia o raquitismo.

Expansión torácica. La expansión torácica de los vértices se investiga con el paciente sentado y el médico parado detrás de él; este, coloca cada una de sus manos sobre la región supraclavicular homónima, de manera que sus pulgares se junten a nivel de la prominente. Mientras mayor sea la expansión, mayor será la separación de los pulgares. La expansión de las bases se investiga en forma similar: desde atrás, las manos del examinador rodean las caras laterales de ambos hemitórax, mientras los pulgares tienden a juntarse cerca de la línea vertebral a la altura del ángulo inferior de los omóplatos.

La expansión torácica se encuentra disminuida bilateralmente en caso de enfisema pulmonar, procesos infiltrativos difusos o esclerosis sistémica progresiva; y, unilateralmente, en caso de derrames pleurales, neumotórax o procesos pleuropulmonares unilaterales.

EXAMEN PULMONAR

J.C. Rodríguez • G. Chamorro

En el presente capítulo los autores revisan el examen pulmonar que comprende la palpación y percusión del tórax y la auscultación pulmonar.

Palpación

La palpación de las vibraciones vocales y sus variaciones patológicas es propia del examen pulmonar. Las vibraciones vocales se palpan con la palma de la mano diestra colocada suavemente sobre la pared torácica mientras el paciente pronuncia "treinta y tres" con voz llena (Figura 29-114A). Con la misma mano, el examinador va comparando de arriba a abajo regiones simétricas de ambos pulmones, tanto por delante como por detrás y en los costados. Mientras en el hombre las vibraciones vocales son más fáciles de pesquisar en la mujer son menos perceptibles; esto se debe a que el tejido pulmonar tiene una frecuencia alrededor de 100 cps, que se aproxima más a la voz masculina (alrededor de 130 cps) y no a la femenina que es, por lo menos, una octava más aguda (alrededor de 260 cps).

Las vibraciones vocales están aumentadas en caso de condensación pulmonar y, por el contrario, están disminuidas o abolidas en caso de derrame pleural, neumotórax o enfisema avanzado.

Otra causa de frémitos torácicos son los secundarios a soplos cardíacos intensos o a roces pericárdicos, que veremos más adelante.

Figura 29-114. Técnica de la palpación de las vibraciones vocales. **A.** Con la palma de la mano. **B.** Con el borde cubital de la mano.

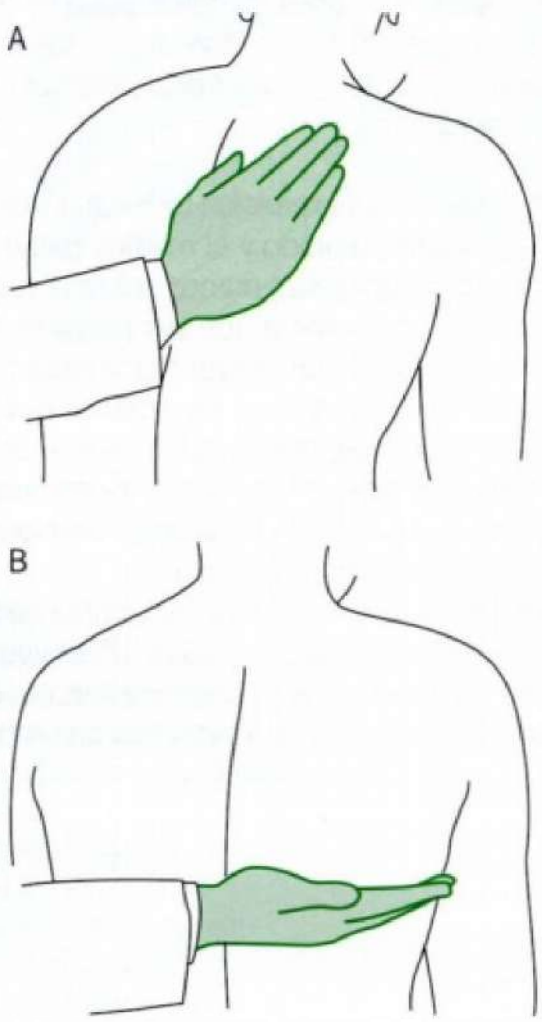

Percusión

Para percutir el tórax, el paciente debe colocarse sentado. Aplicando la técnica señalada en el capítulo de *Examen físico* (ver p. 339), se comienza percutiendo primero los límites pulmonares inferiores y, después, se percute de arriba a abajo, comparando regiones simétricas de ambos lados. Esta maniobra se realiza, primero, en la región posterior; después en la anterior y, finalmente, en las laterales. Los límites pulmonares en la cara posterior están a nivel de la 11ª vértebra dorsal. Una inspiración seguida de una espiración profunda permitirá apreciar el grado de descenso del diafragma o excursión respiratoria, que es normalmente de unos 4 cm (Figura 29-115). La percusión del tórax debe realizarse de preferencia sobre los espacios intercostales porque percutiendo sobre costillas, el sonido tiende a propagarse lateralmente y profundizar menos. En general, la percusión debe ser lo más suave posible, que permita obtener un sonido útil, excepto en caso de paredes muy gruesas. Al percutir, además del sonido, el examinador percibe una sensación táctil particular.

Figura 29-115. Excursión respiratoria. Establecido el límite inferior de los pulmones, una inspiración profunda sostenida permite por percusión apreciar el grado de descenso de los diafragmas (normalmente es de alrededor de 4 cm).

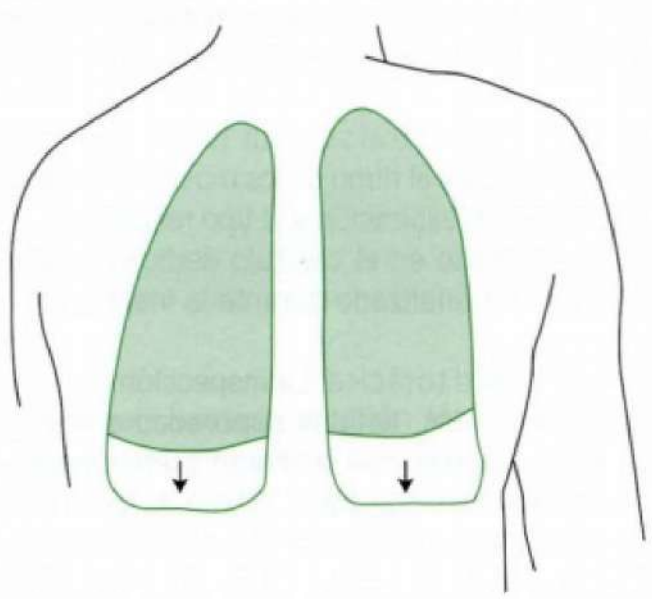

Variaciones regionales a la percusión. Existen variaciones regionales a la percusión del tórax. Percutiendo de arriba a abajo en la cara anterior del hemitórax derecho, la sonoridad pulmonar es reemplazada por la matidez hepática a nivel del borde superior de la 6ª costilla. Haciendo lo mismo en la cara anterior del lado izquierdo, nos encontrarnos con la matidez cardíaca; y, un poco más abajo, y hacia la izquierda, con una zona de timpanismo que queda entre el extremo izquierdo de la matidez hepática y la matidez del bazo, teniendo como límite inferior el reborde costal izquierdo. Esta zona se denomina **espacio de Traube** y su timpanismo es dado por el aire del estómago; se reduce o desaparece cuando se hipertrofian los órganos que lo delimitan (Figura 29-149).

Percutiendo las estructuras óseas normalmente se comprueba sonoridad a nivel de las clavículas, el esternón y la columna dorsal, desde la prominente a la 11ª vértebra dorsal; en cambio,

hay matidez sobre el apéndice xifoides y las costillas que recubren el hígado.

Cuando el paciente está en decúbito lateral se producen cambios en la sonoridad pulmonar (áreas de matidez) (Figura 29-116).

En el párrafo dedicado a los síndromes respiratorios, se revisan las alteraciones percutorias que ocasionan la condensación, el derrame pleural, el neumotórax, el enfisema, etcétera.

Figura 29-116. Cambios de la sonoridad pulmonar en el decúbito lateral. 1. Zona de matidez debida al acercamiento de las costillas entre sí. **2.** Matidez por compresión del tórax por el peso del cuerpo. **3.** Matidez debida a la amortiguación por el colchón.

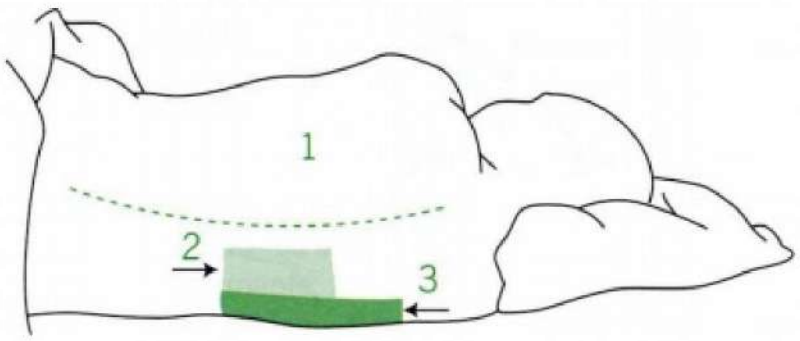

Auscultación

En el examen pulmonar la **auscultación inmediata** (que aplica el oído sobre la piel desnuda o recubierta de una tela delgada y que no cruja) ha tenido muchos defensores, porque no distorsiona los ruidos normales ni los adventicios. El **estetoscopio** tiene la ventaja de localizar y reforzar algunos ruidos; además, permite llegar cómodamente a zonas en que es difícil colocar el oído (axilas o fosas supraclaviculares) sin tener que ponerse en contacto con la piel. Sin embargo, es aconsejable usar tanto la campana como la membrana, ya que con esta última pueden escaparse ocasionalmente ruidos de tonalidad grave. Para un mejor resultado, es preciso instruir al paciente que respire rítmicamente con la boca entreabierta, evitando hiperventilar. Si alguna zona se encuentra sospechosa de patología, allí el médico deberá auscultar: a) con respiración más profunda; b) después de golpes de tos; c) mientras el paciente repite "33" con voz llena; y d) mientras repite lo mismo con voz cuchicheada.

Ruidos pulmonares normales. La nomenclatura utilizada en la auscultación pulmonar ha sido, en general, algo confusa. Utilizamos aquí la sugerida por la Sociedad Chilena de Enfermedades Respiratorias (Tabla 29-24). En un pulmón normal, la auscultación podrá identificar los siguientes ruidos (Figura 29-117):

Murmullo pulmonar. Se denomina murmullo pulmonar al sonido escuchado sobre el tórax durante la respiración normal. Es un ruido suave, de tonalidad algo baja, que puede ser imitado aspirando suavemente con los labios dispuestos como para pronunciar la letra "f'. Tiene su máxima intensidad en los primeros espacios intercostales y en los infraescapulares. Este ruido se genera en la tráquea y los bronquios principales por las turbulencias del flujo aéreo. Se escucha durante casi toda la inspiración y se desvanece a mitad de la espiración, lo que se cree se debería a que las turbulencias se desplazan hacia proximal.

Como los bronquios pequeños ofrecen gran resistencia a las oscilaciones del gas a frecuencias acústicas, el sonido viaja a través del pulmón, el que actúa como filtro y disminuye su amplitud. En consecuencia, lo que auscultamos equivale, de alguna manera, al ruido laringotraqueal filtrado a través del pulmón.

Tabla 29-24. Nomenclatura de los ruidos pulmonares

Ruidos de la respiración
Ruido respiratorio normal:
Ruido laringotraqueal
Murmullo pulmonar
Ruidos respiratorios anormales:
Respiración ruidosa, respiración soplante (tubario)
Disminución o abolición del murmullo pulmonar
Transmisión de la voz
Normal
Alterada
Broncofonía
Egofonía
Ruidos agregados o adventicios
Continuos:
Roncus
Sibilancias
Estridor
Discontinuos:
Crepitaciones
Frotes pleurales
Estertores traqueales

Figura 29-117. Ruidos broncopulmonares normales. A. Ruido laringotraqueal. **B.** Murmullo pulmonar. **C.** Abolición del murmullo pulmonar por derrame pleural.

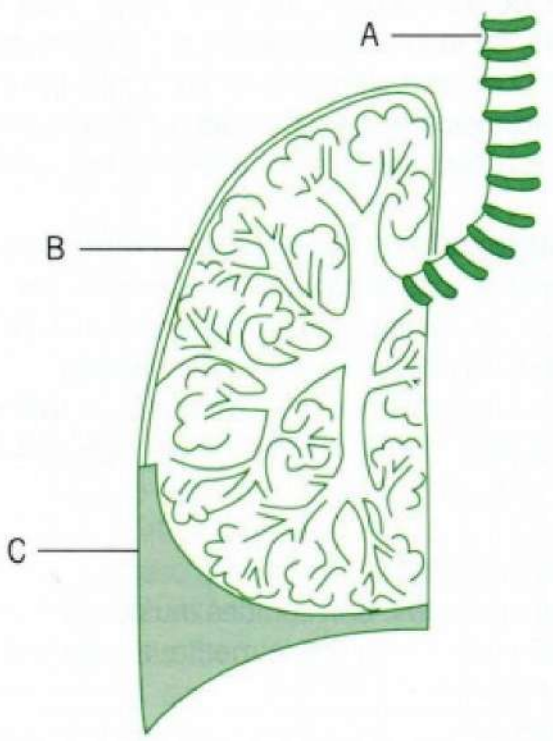

El murmullo pulmonar disminuye de intensidad cuando existe hiperinflación pulmonar, como ocurre, especialmente, en el enfisema pulmonar.

Ruido laringotraqueal. Es el ruido que se escucha con el estetoscopio colocado sobre la tráquea o en zonas del tórax cercanas a los bronquios grandes. Es un ruido intenso y de tonalidad más baja que el murmullo pulmonar.

Ruidos respiratorios anormales. Cuando existe una condensación pulmonar de cualquier origen desaparece el filtro del pulmón y, entonces, el ruido se transmite a través del bronquio permeable hacia la pared torácica en ambos tiempos respiratorios, con características similares al ruido laringotraqueal. Esto es lo que se denomina **respiración soplante**. Se escucha en las neumonías, en la parte superior de los derrames pleurales, por el colapso pulmonar que estos ocasionan, y en las atelectasias pulmonares con bronquio permeable. Hacen excepción las atelectasias de los lóbulos superiores, donde, a pesar de no tener bronquio permeable, la desviación de la tráquea puede hacer contacto con la lesión y transmitir directamente el sonido. Son requisitos para que una condensación pulmonar produzca una respiración soplante: ser de un tamaño adecuado, tener un bronquio permeable y estar en contacto con la pared para evitar el filtro del pulmón.

Normalmente la respiración es silenciosa, es solo audible al jadear o suspirar. En condiciones patológicas puede hacer ruido (**respiración ruidosa**). Es el caso del paciente con obstrucción bronquial crónica, en que la respiración es habitualmente ruidosa, pudiendo oírse a distancia. La intensidad del ruido se correlaciona con el grado de obstrucción: a mayor obstrucción, más ruidosa la respiración. La respiración ruidosa tiene el mismo origen que el murmullo pulmonar, pero que se transmite por la vía aérea a la boca. La expresión respiración ruidosa no se aplica a las sibilancias o al estridor, que también pueden tener estos enfermos.

Ruidos agregados o adventicios. En un pulmón alterado pueden aparecer ruidos agregados o adventicios, que pueden originarse en los bronquios, los alvéolos o la pleura (Figura 29-118). Según su duración, los ruidos agregados se clasifican en continuos y discontinuos. Se denominan **ruidos continuos** aquellos que duran más de 250 mseg y **discontinuos**, los de más corta duración.

Ruidos continuos:

- **Sibilancias y *roncus*.** Son sonidos musicales, con frecuencias sobre 400 Hz y que, habitualmente, tienen una duración de más de 250 mseg.
  Las sibilancias (a la manera de silbidos) se generan en las vías aéreas cuando estas, por edema, espasmo o compresión dinámica, acercan sus paredes hasta casi ponerse en contacto y el paso del aire las hace vibrar (Figura 29-119). Cada bronquio produce una sola nota que depende del flujo del aire, de la tensión a que está sometida la pared y de la masa que entra en vibración. Si se generan en bronquios principales, se transmiten bien a la pared torácica y, a veces, son audibles a distancia; sin embargo, cuando se generan más periféricamente no se transmiten bien y es necesario escucharlas sobre la tráquea. Las personas normales pueden, en una maniobra forzada, generar sibilancias, pero solo pueden hacerlo durante la espiración. Estas empiezan y terminan al mismo tiempo y se las denomina sibilancias polifónicas. Todas son simultáneas, es decir, no son secuenciales; por lo tanto, escuchar sibilancias en una espiración forzada no es sinónimo de obstrucción bronquial difusa.
  Si vibra la pared de un bronquio, se genera una nota única, de tono e intensidad constante, por lo que se la denomina sibilancia monofónica. Las sibilancias monofónicas pueden ser tanto inspiratorias como espiratorias y se escuchan durante una respiración no forzada. Lo que nosotros auscultamos habitualmente en los cuadros obstructivos no es más que

Figura 29-118. Sitio de origen de los ruidos agregados pulmonares. A. Bronquios gruesos. **B.** Sibilancias. **C.** Bronquios alveolares. **D.** Alvéolos pulmonares.

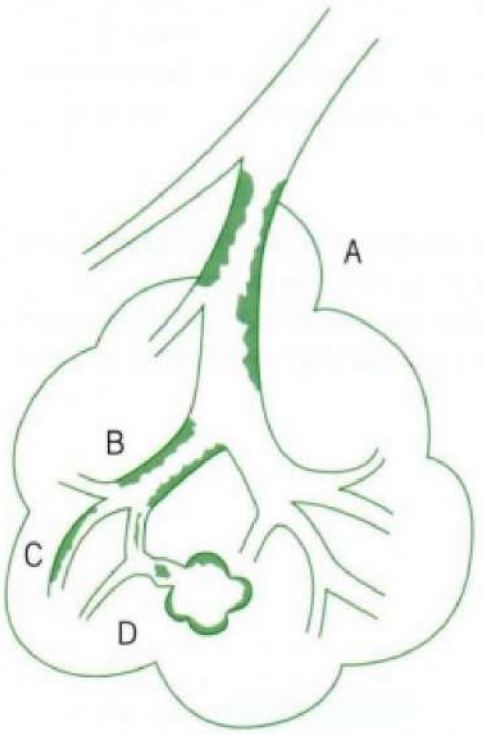

Figura 29-119. Origen de las sibilancias.

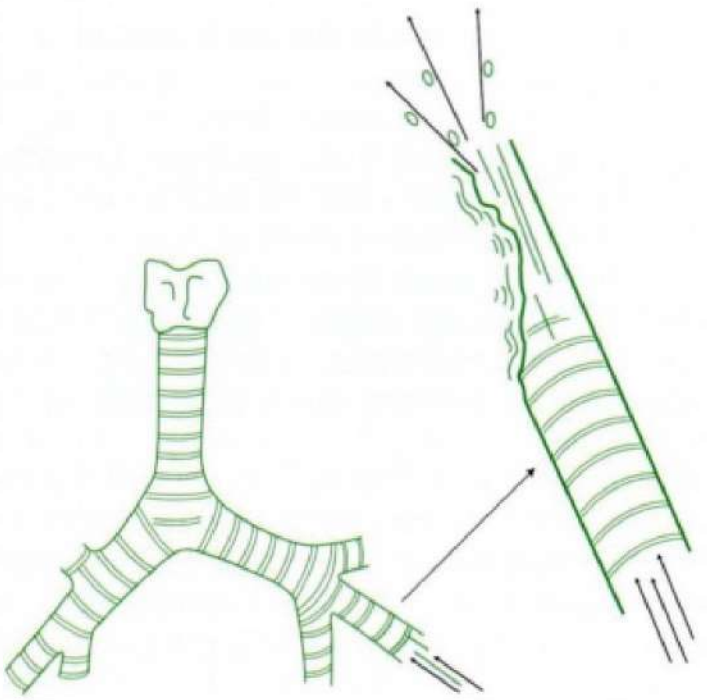

la superposición de varias de estas sibilancias a la vez. Sin embargo, si se es cuidadoso, se verá que no son muchas pero, como se transmiten bien, pueden dar esa falsa impresión, ya que es poco probable que existan muchos bronquios a la vez en posición de generar sibilancias. Pueden existir también sibilancias localizadas, lo que sugiere una lesión obstructiva también localizada: tumor, cuerpo extraño, estenosis.
En las fibrosis pulmonares (antiguamente, alveolitis fibrosante) se pueden escuchar sibilancias cortas, que son exclusivamente inspiratorias y se generarían en la apertura de las vías aéreas periféricas.
Aunque no es práctica habitual auscultar sobre la tráquea, es una maniobra que recomendamos entusiastamente ya que permite auscultar sibilancias que, en algunas ocasiones, no se transmiten bien a la pared torácica; además, nos ayudan a distinguir las obstrucciones localizadas de la vía aérea, que pueden simular un cuadro bronquial obstructivo.
Los *roncus* son ruidos continuos, de tonalidad más baja que las sibilancias, se escuchan como ronquidos y tienen el mismo significado, es decir, sugieren obstrucción de la vía aérea. Ocasionalmente, los *roncus* pueden producir frémitos, es decir, ser palpables.

- **Estridor laríngeo.** La obstrucción laríngea produce durante la inspiración un ruido continuo característico (en latín, *stridor* = silbido). También, puede producirse en obstrucciones de la tráquea y, en los niños, por obstrucción nasal. Es un ruido de tonalidad intermedia. En ocasiones, el estridor inspiratorio puede adquirir una tonalidad baja, grave, denominada **cornaje**, recordando al sonido de un cuerno de caza. Puede deberse, particularmente en el niño, a laringitis aguda, membranas diftéricas (*crup*), laringoespasmo o cuerpo extraño. La magnitud de la obstrucción laríngea puede no guardar relación con la intensidad del estridor, por lo que en estos casos es mejor guiarse por el grado de tiraje: retracción inspiratoria del hueco supraesternal, fosas supraclaviculares, espacios intercostales y epigastrio.

Ruidos discontinuos

- **Crepitaciones.** Son ruidos no musicales cortos, lo que los hace difícil de definir en términos acústicos. Se había atribuido capacidad de producir sonidos al intersticio y los alvéolos. Sin embargo, es poco probable que el tejido intersticial sea capaz de vibrar a oscilaciones acústicas; y, por otra parte, las propiedades elásticas de los alvéolos y los cambios de presión graduales que se producen en ellos, hacen que su distensión sea silenciosa. Las secreciones bronquiales, por otra parte, son capaces de generar sonidos solo en las vías aéreas centrales y ello no explicaría por qué se producen solo durante la inspiración y por qué aparecen en enfermedades sin secreciones, como las fibrosis pulmonares.
Las crepitaciones se generarían en las pequeñas explosiones que se producen al abrirse las vías aéreas previamente colapsadas. En una vía aérea permeable los cambios se producen gradualmente, pero si existe obstrucción, se producen gradientes de presión significativas entre el segmento proximal y el distal. Si súbitamente se comunican estos compartimentos el gas se expande explosivamente, generando un sonido corto que denominamos crepitaciones (Figura 29-120). Las

Figura 29-120. Mecanismo de producción de las crepitaciones.

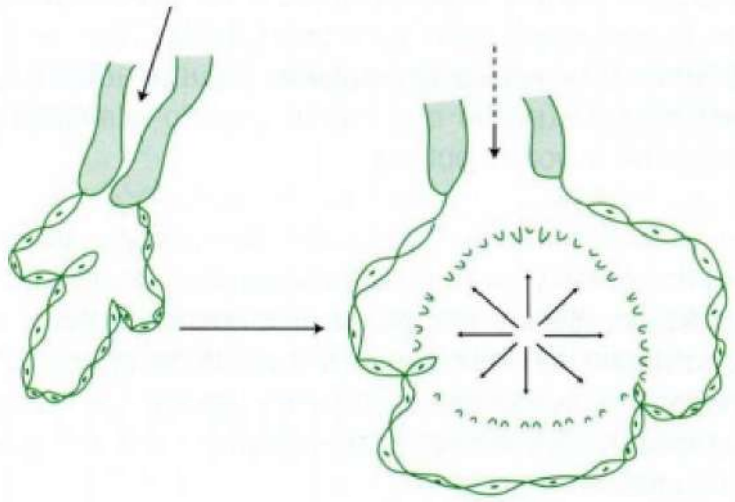

crepitaciones se escuchan solo en el área donde se producen y si se desplaza el estetoscopio solo unos centímetros, desaparecen. Se prefiere el nombre de crepitaciones al de crépitos, ya que estos se asocian erróneamente solo a neumonía. Las crepitaciones aparecen en las condensaciones pulmonares, en la congestión pulmonar y en las fibrosis pulmonares, generalmente en las zonas bajas del pulmón, ya que dependen de la gravedad. En casos de enfermedad pulmonar obstructiva crónica avanzada, se pueden escuchar crepitaciones que son menos abundantes y que se transmiten a un área mayor que la de las crepitaciones habituales y que tienden a aparecer al comienzo de la inspiración.

- **Frotes pleurales.** Se generan por el roce de las superficies pleurales inflamadas, lo que deslustra su superficie, haciéndolas ásperas y crujientes con los movimientos respiratorios. Normalmente, las superficies pleurales lubricadas se mueven silenciosamente. Si se inflaman, el deslizamiento es momentáneamente interrumpido por generar resistencia friccional y el pulmón actúa, entonces, como el arco de un instrumento de cuerdas. Si una parte de la pared torácica entra en oscilación, se genera un sonido musical. El ruido del frote pleural se ha comparado al roce de cuero nuevo, es de carácter seco, superficial, aumenta con la presión y se localiza de preferencia en las regiones infraaxilares o basales. Los frotes no se modifican con la tos y son, habitualmente de mayor duración y de tonalidad más baja que las crepitaciones. Cuando los frotes duran menos de 5 mseg es muy difícil distinguirlos de las crepitaciones. Ahí ayuda otra de sus características, que es la imagen en espejo entre la inspiración y la espiración.
- **Estertores traqueales.** Son ruidos audibles a distancia, que se producen por la acumulación de secreciones en la vía aérea central. Se observan con frecuencia en pacientes con compromiso de conciencia que acumulan secreciones en la vía aérea superior.

Transmisión de la voz. La transmisión de la voz es también filtrada y atenuada a su paso por el pulmón antes de alcanzar la pared torácica. Se filtran especialmente las frecuencias altas (sobre 200 Hz), con lo que se pierden especialmente las vocales. De este modo, normalmente, a la auscultación pulmonar, la voz se escucha borrosa e ininteligible.

Broncofonía. Al condensarse el pulmón, las frecuencias altas se transmiten y la auscultación de la voz se hace comprensible. Esto es lo que conocemos como broncofonía. Tiene el mismo significado que la respiración soplante. Algunos autores hablan de pectoriloquia (pecho que habla) cuando la nitidez de la trasmisión de la voz es óptima.

Pectoriloquia áfona. Con la voz cuchicheada las cuerdas vocales no oscilan y los sonidos son generados por el flujo aéreo en la tráquea, glotis y faringe. Su frecuencia es alta y, por lo tanto, normalmente no se transmite a través del pulmón. Puede transmitirse en las mismas condiciones patológicas que producen la broncofonía y la respiración soplante y, por consiguiente, tienen su mismo significado.

Egofonía. La presencia de aire o líquido en la cavidad pleural produce reflexión de los sonidos. Cuando existe una delgada capa de líquido y el pulmón subyacente está colapsado, sin aire, la voz llega hasta la pleura visceral. Es parcialmente reflejada por el líquido y una pequeña parte alcanza el estetoscopio. Se pierden especialmente las frecuencias bajas, bajo 1.000 Hz. Así, la voz adquiere un tono característico, tembloroso: voz caprina.

Síndromes físicos pulmonares

Las distintas afecciones pleuropulmonares determinan modificaciones en el examen físico toracopulmonar. La combinación de alteraciones en la inspección, percusión, palpación y auscultación, conforman diversos síndromes físicos pulmonares, que permiten al clínico, en un número importante de casos, hacer un diagnóstico de la patología de base (diagnóstico sindromático).

Síndrome de condensación pulmonar. Normalmente, el parénquima pulmonar está lleno de aire; en estas condiciones no se transmite bien el ruido laringotraqueal ni la voz. Cuando sobreviene una inflamación, el aire es reemplazado por secreciones organizadas y el parénquima se hace más compacto o sólido, lo que cambia la transmisibilidad de los ruidos a través del pulmón. Sin embargo, es preciso considerar que los signos originados por estas alteraciones varían según sea la mayor o menor extensión y profundidad que alcance la condensación. Las condiciones ideales se dan cuando el foco de condensación: a) alcanza la superficie del pulmón; b) tiene un volumen mayor de 6 cm de diámetro; y c) se extiende desde la superficie hasta los bronquios de 3 mm de diámetro por lo menos (Figura 29-121). En estos casos, la signología es la siguiente:

Palpación. Revela aumento de las vibraciones vocales.

Percusión. Hay matidez de la zona correspondiente.

Auscultación. Desaparición del murmullo pulmonar, el que es reemplazado por respiración soplante. En el caso de la neumonía (que da el síndrome de condensación más típico), los primeros días se auscultan crepitaciones (crépitos) que luego son reemplazados por la respiración soplante. Hay, además, transmisión neta de la voz hablada (broncofonía) y

Figura 29-121. Condensación pulmonar. A. Condensación superficial que no alcanza los bronquios de 3 mm de diámetro (no hay transmisión de ruido laringotraqueal). **B.** Condensación profunda que alcanza los bronquios de calibre mayor de 3 mm (hay transmisión de ruido laringotraqueal: respiración soplante).

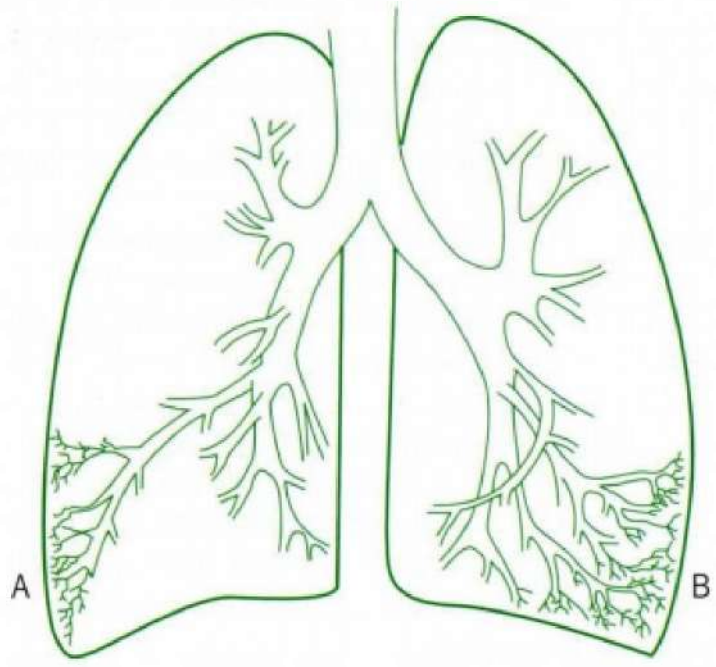

Figura 29-122. Derrame pleural bilateral. Se observa obliteración curvada de ambos ángulos costofrénicos por presencia de líquido en la cavidad pleural.

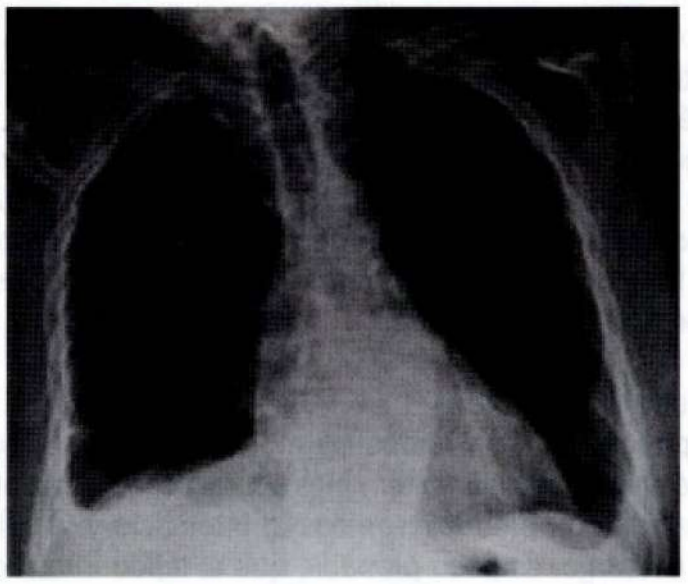

de la cuchicheada (pectoriloquia áfona) y, en muchos casos de neumonía, se pueden también auscultar roces pleurales.

Radiografía. En la neumonía la imagen radiográfica es la de una condensación lobar o segmentaria homogénea. Se observa una densidad confluente que borra las imágenes vasculares normales. Las vías aéreas, rodeadas de parénquima pulmonar denso se hacen visibles, generando el broncograma aéreo, que es característico del síndrome de condensación, aunque también puede verse si el espacio alveolar se llena de sangre.

Síndrome de derrame pleural. La acumulación de líquido en la cavidad pleural puede ser pequeña, mediana o grande (Figura 29-122); puede ser libre o enquistado; y finalmente, puede ser un

trasudado (hidrotórax), un exudado serofibrinoso (pleuresía), un exudado purulento (empiema) o sangre pura (hemotórax). La signología va a depender en gran parte de estas variables pero, tomando como ejemplo un derrame pleural libre y de más que mediano volumen, tendremos:

Inspección. Disminución de la expansión respiratoria del lado afectado.

Palpación. Revela disminución o abolición de las vibraciones vocales.

Percusión. Matidez intensa (o hídrica).

Las pleuresías del lado izquierdo conservan muchas veces la sonoridad del espacio de Traube, porque la inflamación de la serosa pleural eleva el diafragma; por el contrario, los hidrotórax de ese lado, casi siempre lo borran.

Auscultación. Al comienzo pueden auscultarse roces pleurales, pero una vez constituido el derrame, lo más importante es la desaparición del murmullo pulmonar y, hacia la parte alta del derrame, un soplo suave, lejano, de predominio espiratorio y de timbre que recuerda la "E" (respiración soplante) generado por el pulmón colapsado. La voz hablada adquiere una vibración que recuerda el balido de una cabra; este signo se llama egofonía, la que puede simularse pronunciando 33 sobre una peineta cubierta de papel de seda. La voz cuchicheada, en cambio, se ausculta nítidamente (pectoriloquia áfona).

Radiografía. Los hallazgos dependen de la cuantía del derrame. En los derrames de mediana cuantía se aprecia una sombra densa en placa muy homogénea que ocupa la base correspondiente, con un límite superior oblicuo hacia arriba y afuera. Cuando el derrame es muy voluminoso, puede haber desplazamiento de la tráquea y el mediastino hacia el lado opuesto. Derrames menores de 300 mL se escapan a menudo a la radiografía corriente, pero pueden hacerse evidentes en decúbito lateral.

Síndrome de atelectasia pulmonar. Aunque etimológicamente atelectasia significa expansión insuficiente y el término es particularmente aplicable a la falta de expansión pulmonar en el recién nacido, en clínica de adultos se reserva para el colapso pulmonar, o sea, a la ausencia de aire en una zona previamente aireada. Esta puede afectar a un segmento, a un lóbulo, o, más rara vez, a todo un pulmón. La causa más frecuente es la obstrucción bronquial, que puede ser intrínseca (secreciones espesas, cuerpos extraños o tumores intramurales) o extrínseca (compresión por ganglios tuberculosos o cancerosos). Las zonas más frecuentemente afectadas son las bases pulmonares. Las atelectasias basales en el postoperatorio de la cirugía abdominal alta suelen ocurrir por falla de la movilidad diafragmática y, por tanto, la vía aérea está permeable. Las atelectasias del lóbulo medio del pulmón derecho casi siempre se originarían por compresión de ganglios de origen tuberculoso. Esto es conocido como síndrome del lóbulo medio.

La signología dependerá de la extensión de la zona colapsada.

Palpación. Demuestra disminución o abolición de las vibraciones vocales.

Percusión. Matidez (aunque no parabólica) de la zona correspondiente.

Auscultación. Abolición del murmullo pulmonar y silencio respiratorio.

Radiografía. Además de la sombra en placa del área colapsada, revela elevación del diafragma correspondiente, estrechamiento de los espacios intercostales y desplazamiento de la tráquea y mediastino hacia el mismo lado de la lesión. Es relativamente frecuente la confusión de atelectasia con derrame pleural.

Síndrome de neumotórax. Está determinado por la presencia anormal de aire en la cavidad pleural, debida casi siempre a rotura del pulmón. Esta rotura puede ser espontánea o traumática. La espontánea, es por rotura de una bula enfisematosa la mayoría de las veces; la traumática, en cambio, puede deberse a fractura costal, herida penetrante, biopsia pleural, etc. El neumotórax espontáneo masivo da lugar a un cuadro bastante dramático que comienza súbitamente con dolor de costado, acompañado de intensa disnea que sofoca al individuo. Los hallazgos al examen físico dependerán de la magnitud del neumotórax, generalmente revela:

Palpación. Demuestra abolición de las vibraciones vocales.

Percusión. Sonoridad aumentada o timpanismo.

Auscultación. Silencio respiratorio con abolición del murmullo pulmonar.

Radiografía. Revela característicamente aumento de la claridad del hemitórax correspondiente y ausencia de dibujo pulmonar. El pulmón colapsado aparece como una sombra más o menos homogénea adosada al hilio (muñón pulmonar). En el hemitórax opuesto, puede haber un aumento del dibujo pulmonar debido al desplazamiento de la circulación hacia el pulmón sano.

Síndrome de hidroneumotórax. Corresponde a un neumotórax complicado de una cantidad más o menos importante de líquido en la cavidad pleural. Este líquido puede ser pus (pioneumotórax) o sangre (hemoneumotórax). Es originado por las mismas causas que el neumotórax. Como el aire tiende a irse hacia arriba y el líquido tiende a seguir la gravedad, tendremos un síndrome de neumotórax en la parte superior y un síndrome de derrame hacia la base. Las diferencias radican en que el límite superior del derrame no tiene forma parabólica a la percusión, sino que estrictamente horizontal y permanece horizontal aunque se incline al paciente de un lado a otro. A la auscultación, ausencia de murmullo pulmonar.

Radiografía. Demuestra ausencia de dibujo pulmonar en la parte superior y sombra densa y homogénea en la parte inferior. El límite superior es netamente horizontal y, a fluoroscopía, puede verse que forma ondulaciones al sacudir al paciente.

Síndrome enfisematoso. Los pacientes con predominio de enfisema tienen un tórax característicamente hiperinflado.

Inspección. Hombros elevados y signo de Hoover. En la parte inferior del tórax, al bajar el diafragma durante la inspiración, en lugar de expandir el tórax lo tira hacia adentro y esto se observa como una retracción de las costillas inferiores. Ángulo xifoideo obtuso.

Palpación. Vibraciones vocales también disminuidas.

Percusión. Sonoridad aumentada y acartonada; límites pulmonares descendidos; desaparición de la matidez cardíaca; y desaparición o descenso de la matidez hepática en la línea medioclavicular derecha.

Auscultación. Murmullo pulmonar disminuido; espiración prolongada y *roncus* y sibilancias diseminadas, de acuerdo con el compromiso bronquial o el broncoespasmo asociado.

Radiografía. Aumento de la claridad pulmonar; costillas más horizontales; espacios intercostales más ensanchados; diafragmas descendidos y más aplanados, y silueta cardíaca alargada y estrecha.

Síndromes de obstrucción bronquial. La obstrucción bronquial puede ser localizada (cuerpo extraño, tumores) o difusa (asma bronquial, enfermedad pulmonar obstructiva crónica). La diferenciación entre ambas, que no siempre es fácil, es de vital importancia ya que su manejo es absolutamente diferente.

Obstrucción bronquial localizada. Las obstrucciones localizadas, en general, no se asocian a atrapamiento de aire importante, de modo que no encontraremos los signos habituales de hiperinflación del tórax (hipersonoridad, aumento del diámetro anteroposterior, signo de Hoover o acortamiento de la distancia entre el cricoides y el esternón).

Es conveniente, por lo diferente de la semiología, dividirlas en aquellas que comprometen la vía aérea extratorácica (vía aérea superior) y aquellas que comprometen la vía aérea intratorácica (vía aérea inferior).

- **Obstrucción localizada de la vía aérea superior.** Cuando la obstrucción se localiza fuera del tórax (laringe, tráquea extratorácica), la dificultad respiratoria se manifiesta fundamentalmente durante la inspiración, ya que es en este período cuando la vía aérea alcanza un menor calibre. Así, el paciente tendrá disnea sibilante y la auscultación revelará sibilancias y/o estridor inspiratorios. Se observará tiraje y posición ortopneica del paciente para utilizar los músculos auxiliares de la respiración.
  Entre las causas de obstrucción, están los cuerpos extraños, crup diftérico, edema o espasmos laríngeos, tumores, epiglotitis y, ocasionalmente, la parálisis de las cuerdas vocales. En estos casos, la espirometría puede resultar normal, puesto que ella mide solamente los flujos espiratorios. Es por ello que la curva flujo volumen, que mide los flujos inspiratorios, es de mayor utilidad en estos casos.
- **Obstrucción localizada de la vía aérea inferior.** En este caso, la obstrucción es fundamentalmente de la espiración, porque las vías aéreas intratorácicas alcanzan su menor diámetro en la espiración, aunque puede ser de los dos tiempos respiratorios. La obstrucción de la vía aérea inferior (tráquea intratorácica, bronquios principales) puede deberse a cuerpos extraños, tumores, estenosis laríngeas postraqueostomía o intubaciones prolongadas, estenosis bronquiales.
  En la diferenciación con la obstrucción bronquial difusa ayuda el hecho que en la obstrucción localizada la sibilancia es en general única, y en ocasiones, puede adquirir el carácter de estridor si la masa que entra en vibración es grande. La auscultación de la tráquea en estas situaciones es de gran utilidad, ya que permite precisar mejor las características del ruido. En estos casos, son los exámenes por imágenes los que nos ayudan en el diagnóstico, más que los exámenes funcionales.

Obstrucción bronquial difusa. Las principales causas son el asma bronquial y la enfermedad pulmonar obstructiva crónica. En la crisis aguda de asma bronquial, la inspección muestra un paciente en posición ortopneica, con disnea, tos y sibilancias audibles a distancia. A la palpación, las vibraciones vocales y la expansión respiratoria están disminuidas. La sonoridad pulmonar es normal y, a la auscultación, el murmullo pulmonar está disminuido o ausente, hay espiración prolongada y, como hecho muy destacado, sibilancias en ambas fases de la respiración y *roncus* diseminados. Frecuentemente, los pacientes tienen taquipnea, taquicardia y ligera hipertensión sistólica. Los músculos accesorios de la respiración se ponen en juego. Puede haber pulso paradójico. La enfermedad pulmonar obstructiva crónica se define como una condición en que hay una obstrucción crónica al flujo aéreo debida a una bronquitis crónica y/o enfisema. La diferenciación entre asma bronquial y enfermedad pulmonar obstructiva crónica se basa fundamentalmente en los antecedentes anamnésticos y en los exámenes funcionales y radiológicos. El examen físico no ayuda para la diferenciación, ya que es muy similar.

Un hallazgo frecuente y poco conocido es la presencia de crepitaciones en las enfermedades bronquiales obstructivas avanzadas. Estas aparecen al inicio de la inspiración y durante la espiración, no son tan abundantes como las del edema agudo del pulmón y se transmiten mejor a la pared torácica.

- ***Pink puffers* y *blue bloaters*.** En las enfermedades pulmonares obstructivas crónicas se han descrito dos tipos clínicos clásicos que reflejan los extremos del espectro: los *pink puffers* (PP) y los *blue bloaters* (BB). Antes se pensaba que los PP representaban a los enfisematosos y los BB, a los bronquíticos crónicos. Sin embargo, hoy se sabe que la diferencia no está en el pulmón sino en la forma de respirar, lo que probablemente depende del centro respiratorio: los PP, por así decirlo, tienen un centro respiratorio activo, que los hace mantener los gases arteriales normales hasta avanzada la enfermedad; en cambio, los BB tienen un centro respiratorio más flojo y así desarrollan precozmente una hipoxemia.
  - *Pink puffers*. Son enfermos en quienes predomina la disnea como síntoma principal. Habitualmente, no son expectoradores. Son delgados y sus gases arteriales se

Tabla 29-25. Grandes síndromes pulmonares: principales hallazgos semiológicos

	Inspección	Palpación	Percusión	Auscultación
Síndrome de condensación	Normal o expansión respiratoria levemente disminuida	VV aumentadas	Matidez	Respiración soplante Crepitaciones
Síndrome de derrame pleural	Normal o abombamiento del hemitórax afectado	VV disminuidas o abolidas	Matidez	Respiración soplante Egofonía
Neumotórax	Normal o abombamiento del hemitórax afectado (excepcional)	VV disminuidas o abolidas	Hipersonoridad	MP disminuido
Obstrucción bronquial difusa	Puede haber elevación de los hombros y respiración paradojal o hipersonoridad	Normal	Normal o hipersonoridad	*Roncus* y sibilancias

VV: vibraciones vocales; MP: murmullo pulmonar.

mantienen normales hasta muy avanzada la enfermedad. Se esfuerzan por mantener sus gases normales y pagan un precio: la disnea.

- *Blue bloaters*. Como su nombre lo indica, son pacientes cianóticos y con aspecto abotagado. La disnea no es el síntoma principal. Desarrollan precozmente insuficiencia respiratoria y, por ello, sufren sus consecuencias: poliglobulia, *cor pulmonale* y retención de líquidos. Esta última, con mayor frecuencia, se debe más a la retención de CO_2 que a la insuficiencia cardíaca derecha que es, por lo demás, rara en esta situación.

En la Tabla 29-25 se resumen los hallazgos semiológicos en los principales síndromes físicos pulmonares.

EXAMEN CARDIOVASCULAR

G. Chamorro

Ningún otro sistema depende tanto de las destrezas semiológicas para llegar a un diagnóstico como el sistema cardiovascular. El **interrogatorio**, como ya lo hemos señalado, puede ser autosuficiente para el diagnóstico de angor *pectoris*, taquicardia paroxística o insuficiencia cardíaca inicial.

Además, permite precisar:

- La forma de comienzo, que puede ser paulatina, como en la mayoría de los casos de insuficiencia cardíaca corriente; o brusca, constituyendo los "ataques" cardíacos, como las crisis de edema pulmonar agudo, el infarto cardíaco agudo o el aneurisma disecante de la aorta.
- La causa desencadenante, como infecciones, fibrilación auricular, tromboembolismo pulmonar, estados hiperquinéticos o iatrogenia.
- La posible etiología, sea esta reumática, hipertensiva, isquémica, pulmonar o congénita.
- El diagnóstico diferencial de las distintas manifestaciones cardiovasculares, como son las diferentes causas de disnea, fatigabilidad, dolor al pecho o edema, que ya hemos revisado.

Es preciso señalar que no hay paralelismo entre la intensidad de los síntomas y la gravedad de la cardiopatía: pueden aquellos faltar en cardiopatías graves como estenosis aórtica, estenosis pulmonar o hipertensión arterial sistémica o pulmonar, o ser muy ruidosa en trastornos banales como las extrasístoles o la taquicardia paroxística supraventricular. Es frecuente que los pacientes equivoquen su interpretación y arrastren al médico tratante en su error. Es así como muchos coronarios atribuyen sus molestias a dispepsia, mientras algunos dispépticos con molestias precordiales vagas se creen graves cardiópatas.

Examen del aparato cardiovascular

El examen físico de un cardiópata no puede limitarse al examen de la región precordial, ni mucho menos a la auscultación del corazón, como desgraciadamente lo hacen algunos estudiantes. Por el contrario, debe ser completo y, en el hecho, comienza desde el momento en que el paciente cae bajo la mirada del médico. La disnea que le causa la marcha o la necesidad de agregar almohadas a su cama para respirar mejor, sugerirá insuficiencia cardíaca izquierda; la ingurgitación yugular acentuada (si se puede descartar una compresión de cava superior), insuficiencia cardíaca derecha; la rubicundez cianótica de las mejillas, hipertensión pulmonar reactiva (casi siempre secundaria a estenosis mitral); la constitución leptosómica con aracnodactilia, un síndrome de Marfán; la acropaquia, una posible endocarditis infecciosa; y así sucesivamente. Los datos que se obtengan en esta inspección preliminar, indicarán dónde poner mayor énfasis en el examen subsiguiente.

La mayoría de los médicos comienza el examen del aparato cardiovascular por el examen del pulso y la presión arterial (p. 368). Otros, lo comienzan por el examen del pulso yugular. Lo importante es no omitir ninguno de ellos.

Examen del pulso venoso yugular. Aunque el pulso venoso se incluye habitualmente en el examen cardiovascular, nos pareció más útil tratarlo en el examen general junto con el pulso arterial, ya que su análisis en conjunto permite al clínico evaluar

la dinámica del retorno venoso y la eyección del ventrículo izquierdo (ver *Pulso arterial y venoso*, p. 368).

Estimación de la presión venosa. Ya a comienzos del siglo XX, Gaertner aconsejaba observar las venas del dorso de la mano para este fin. Estando el paciente cómodamente sentado (o apoyado en almohadas si está en cama), se deja colgar el brazo hasta que se ingurgiten las venas; luego manteniendo el brazo extendido, se eleva este lentamente hasta que las venas del dorso de la mano se colapsen. El grado de elevación sobre la aurícula derecha necesario para colapsar las venas, permite una evaluación grosera de la presión venosa. Desgraciadamente, muchas veces la obesidad no permite apreciar bien las venas, otras veces, las venas están esclerosadas y no se colapsan bien, por lo cual no es posible sacar siempre conclusiones valederas con este método. En cambio, la simple inspección de las venas ingurgitadas del cuello permite, la mayoría de las veces, reconocer una presión venosa elevada, como lo han comprobado los clínicos por generaciones (Figura 29-123).

Las yugulares pueden ser consideradas como un manómetro que se extiende desde la aurícula derecha hasta el cuello; por tanto, la distancia vertical entre una horizontal que pase por el ángulo esternal y otra que pase por el límite superior de la columna sanguínea, puede medir (en cmH_2O) el grado del trastorno (Figura 29-124). Se elige el ángulo de Louis como punto de referencia porque está alrededor de 5 cm por encima del centro de la aurícula derecha, tanto en decúbito como de pie, relación que se mantiene bastante constante. Así, si la columna sanguínea sobrepasa en 3 cm la horizontal que pasa por el ángulo esternal, la presión venosa será de 8 a 10 cmH_2O, valor que está dentro de lo normal.

Normalmente, las oscilaciones de la columna venosa son visibles con el tronco elevado entre 0° y 30° sobre la horizontal. Si son visibles todavía a 45° o más, la hipertensión venosa es indudable (Figura 29-125). Ahora, si la columna sanguínea llega a solevantar el lóbulo de la oreja y, más aún, si la yugular se palpa tensa, la presión venosa sobrepasa seguramente los 25 cmH_2O. Por el contrario, en las depleciones acentuadas del volumen extracelular y el *shock*, las yugulares aparecen colapsadas, aun en posición tendida.

Es preciso advertir que, en algunos enfermos, ciertas anomalías anatómicas de las venas del cuello y también la obesidad, pueden hacer difícil o imposible el examen de las yugulares. Si este es el caso, se puede recurrir a los métodos directos para determinar la presión venosa: por medio de un catéter insertado percutáneamente por vía yugular o subclavia. Se acepta como presión venosa normal hasta 12 cmH_2O. Las cifras más altas registradas en clínica corresponden, generalmente, a compresiones cardíacas o a lesiones tricuspídeas.

Hasta ahora, nos hemos referido a la hipertensión venosa generalizada, que se observa de preferencia en la insuficiencia ventricular derecha, la compresión cardíaca y las lesiones tricuspídeas. Pero, también la ingurgitación yugular puede traducir una hipertensión venosa localizada, como ocurre en las obstrucciones de la cava superior (casi siempre por tumores mediastínicos); en estos casos, la ingurgitación es quieta, no presenta oscilaciones y se acompaña generalmente de circulación colateral, edema en esclavina y cianosis.

Figura 29-123. Ingurgitación yugular.



Figura 29-124. Estimación de la presión venosa central.



Figura 29-125. Sujeto con presión venosa aumentada en distintas inclinaciones. El extremo superior de la yugular está por encima de la línea del manubrio esternal (a) en todas las posiciones.

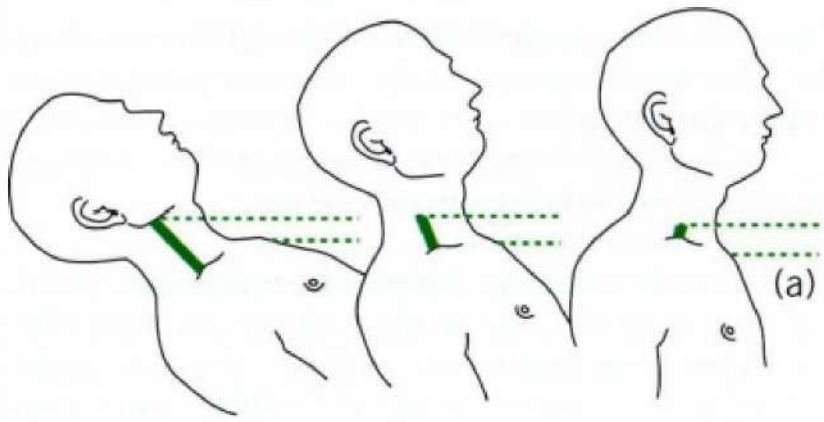

Reflujo hepatoyugular. Algunos autores creen que puede ser útil cuando, a pesar de un pulso yugular aparentemente normal en reposo, se sospecha clínicamente una falla ventricular derecha incipiente o bien una insuficiencia tricuspídea discreta. Para investigarlo, se coloca al paciente tendido, relajado y respirando tranquilamente; luego, con la palma de la mano derecha se comprime el cuadrante superior derecho

del abdomen durante unos 30 o más segundos. Si la columna venosa sube (aparece ingurgitación yugular), se estima que el signo es positivo para falla ventricular derecha, ya que la compresión abdominal aumenta el retorno venoso: este volumen adicional de sangre, podría ser bien soportado por un ventrículo derecho normal, pero no por uno claudicante. Por otro lado, en caso de sospecharse una discreta insuficiencia tricuspídea, la compresión abdominal podría hacer evidente una onda V patológica que no era apreciable en reposo. Es preciso advertir que al comprimir el abdomen, la mayoría de los pacientes tiende a detener la respiración y hacer la maniobra de Valsalva (espiración contra glotis cerrada), lo cual debe evitarse escrupulosamente para no tener una falsa positividad. Desgraciadamente, este error se comete con gran frecuencia, restándole validez al signo.

Pulso hepático. Es la palpación de latidos hepáticos expansivos y sincrónicos con los cardíacos. La mayoría de las veces coinciden con el sístole ventricular y constituyen manifestación de regurgitación tricuspídea (orgánica o funcional), en la cual la regurgitación de sangre desde el ventrículo derecho a la aurícula derecha se transmite a través de la cava inferior hasta las venas hepáticas, dando origen al pulso hepático sistólico o ventricular; esta misma onda es la que, a través de la cava superior, va a originar la onda "y" (o pulso venoso positivo) a nivel de las yugulares. La técnica más aconsejable para investigar el pulso hepático es la palpación bimanual del hígado, colocando la mano izquierda en la zona posterolateral de la región infraaxilar derecha, mientras la derecha se coloca sobre el cuadrante superior derecho del abdomen. El carácter expansivo del latido hepático (que aumenta en la inspiración) permite excluir latidos trasmitidos por contigüidad, sea de la aorta abdominal o del mismo corazón.

Mucho más raro de observar es el pulso hepático presistólico o auricular, característico de la estenosis tricuspídea en ritmo sinusal, aunque también ha sido señalado en algunos casos de comunicación interauricular, cor *pulmonale* y otros.

Signos semiológicos en el hueco supraesternal. El hueco supraesternal es otra zona que puede dar signos semiológicos fáciles de apreciar. En efecto, la hipertensión arterial, la estenosis aórtica y la coartación de la aorta, pueden originar latidos visibles y a menudo palpables en esa zona. También ahí pueden hacerse más evidentes o intensos los soplos de eyección originados en la válvula aórtica y, también, la palpación de frémitos del mismo origen.

Examen de la región precordial

Inspección. La inspección del precordio permite apreciar, fundamentalmente, alteraciones de la configuración del tórax y latidos visibles.

Alteraciones de la configuración. Entre las más llamativas y relativamente frecuentes alteraciones de la configuración hay que señalar la cifoescoliosis que, a pesar de ocasionar a veces una deformación muy acentuada, es bien tolerada por largos años. Tardíamente, puede llegar, a veces, a la insuficiencia cardíaca.

Otra alteración, como el *pectus excavatum* (o tórax en embudo o de zapatero), puede ocasionar soplo sistólico y apariencia de agrandamiento cardíaco que puede llevar al error de considerar a estos sujetos como cardiópatas, sin serlo.

En cambio, el *pectus carinatum* (o tórax de paloma) no produce más alteración que su deformación.

El abombamiento del precordio puede observarse en individuos que han sido cardiópatas desde la infancia; en otras palabras, certifica la antigüedad de la cardiopatía.

Latidos visibles. Entre los latidos visibles, el más común es el latido apexiano o choque de la punta, que normalmente se ubica en el 5to espacio intercostal izquierdo (eii) a nivel medioclavicular. Latidos en el 2do eii, área que corresponde a arteria pulmonar, sugiere hipertensión pulmonar; sin embargo, en personas delgadas, tales latidos pueden ser normales. En cambio, latidos en el 2do y 3er espacio intercostal derecho, además de raros, son siempre anormales (aneurisma de la aorta ascendente).

También, la inspección permite apreciar un ritmo de galope, un rebote protodiastólico o un doble impulso apical.

Ahora, cuando se agranda el ventrículo izquierdo aisladamente, se observa por lo general una ligera retracción sistólica de la zona paraesternal izquierda, que corresponde a ventrículo derecho; y a la inversa, si el agrandamiento es de ventrículo derecho aislado, se puede observar una leve retracción sistólica de la zona apexiana.

Palpación. La palpación confirma y precisa muchos de los hallazgos de la inspección.

En primer lugar, el latido apexiano o choque de la punta, que en condiciones normales corresponde a la actividad de ventrículo izquierdo y se localiza en el 5to espacio intercostal izquierdo línea medioclavicular, es originado por la anterodextrorrotación que experimenta el corazón en cada sístole ventricular y que golpea la pared precordial desde dentro hacia fuera. Si este latido apexiano –que es punto de referencia importante en cardiología– no ha sido percibido a la inspección, deberá buscarse cuidadosamente por palpación en el área correspondiente (Figuras 29-126 y 29-127), recurriendo, si es necesario, al decúbito lateral izquierdo

Figura 29-126. Palpación del área precordial con la palma de la mano para percibir impulso sistólico.



Figura 29-127. Palpación del choque de la punta en la región precordial con la punta de dos dedos en 2do, 3er y 4to espacio intercostal izquierdo para localizar el sitio exacto del máximo latido, su extensión y carácter.

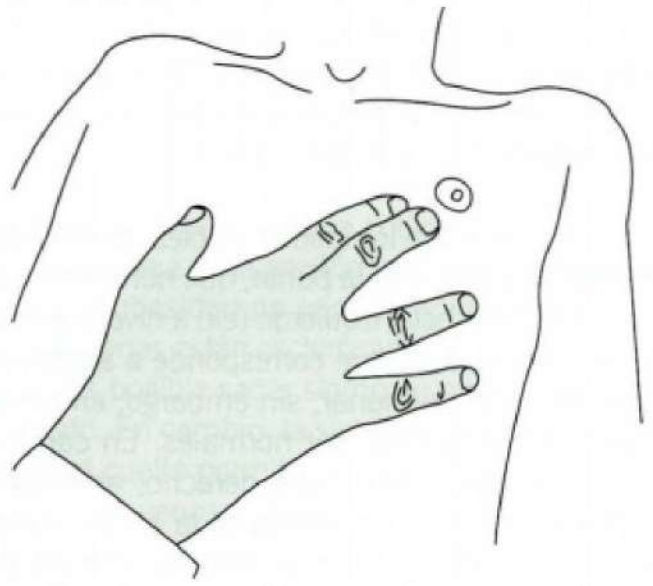

y aun, a un ligero ejercicio para hacerlo evidente. Su ubicación exacta es de la mayor importancia, ya que su desplazamiento hacia afuera y abajo nos certificará un agrandamiento cardíaco a expensas del VI (siempre que se haya descartado procesos pleuropulmonares u otras causas de desplazamiento). Además, la palpación permite precisar el carácter del choque de la punta, que corresponde casi siempre al impulso ventricular izquierdo. En condiciones normales, el VD casi nunca es palpable; solo cuando está sobrecargado, puede percibirse latidos palpables en la región paraesternal izquierda. Precisar el carácter de estos latidos ventriculares es también muy importante, porque nos informa sobre el trastorno hemodinámico subyacente y nos permite fundamentar mejor el diagnóstico anatómico de la cardiopatía, como veremos a continuación.

La sobrecarga de presión del VI origina un impulso de carácter sostenido en la región apexiana; es lo que ocurre en caso de hipertensión arterial sistémica o en estenosis aórtica o subaórtica. En cambio, la sobrecarga del volumen de VI origina un impulso apexiano de carácter vivo; así sucede en la insuficiencia aórtica, el *ductus* persistente o en los estados hiperquinéticos. Algo similar ocurre en el otro ventrículo: la sobrecarga de presión que crea la hipertensión pulmonar o la estenosis pulmonar en el VD, originará un latido sostenido en la región paraesternal izquierda, mientras la sobrecarga de volumen que significa la comunicación interauricular para el VD va a originar un latido vivo en esa región (Tabla 29-26).

La asociación de algunas de estas diferentes cardiopatías va a modificar en mayor o menor grado el carácter del latido ventricular correspondiente. Así, la insuficiencia tricuspídea aislada (que es rara) crea una sobrecarga de volumen en VD y, por lo tanto, deberá producir un latido vivo en la región paraesternal izquierda; pero, la insuficiencia tricuspídea más común en clínica es la secundaria a hipertensión pulmonar reactiva, que complica a su vez a una estenosis mitral cerrada. En estos casos, el latido de VD estará más influenciado por la sobrecarga de presión de la hipertensión pulmonar que por la sobrecarga de volumen de la regurgitación tricuspídea.

Tabla 29-26. Comparación entre latido sostenido y latido vivo

	Latido sostenido (sobrecarga de presión)	Latido vivo (sobrecarga de volumen)
Ventrículo izquierdo	Hipertensión arterial Estenosis aórtica Coartación aórtica	Insuficiencia aórtica Insuficiencia mitral *Ductus* persistente - CIV Estados hiperquinéticos
Ventrículo derecho	Hipertensión pulmonar Estenosis pulmonar	Comunicación interauricular Insuficiencia tricuspídea

Los soplos intensos, y más rara vez los roces pericárdicos, pueden ocasionar vibraciones palpables o frémitos. Estos frémitos se irradian mucho menos que los soplos, por lo cual ayudan a localizar mejor el origen de estos. Por lo demás, los frémitos acompañan de preferencia a los soplos orgánicos. Los frémitos de la base, originados por estenosis aórtica, estenosis pulmonar o *ductus* persistente, se pueden hacer más evidentes en apnea espiratoria o con el paciente inclinado hacia adelante; en cambio, los frémitos de la punta, como el de la insuficiencia mitral que es sistólico, o el de la estenosis mitral que es diastólico, se hacen más evidentes en decúbito lateral izquierdo.

Salvo en caso de obesidad acentuada, enfisema pulmonar o acentuada caída del débito, una palpación cuidadosa puede percibir los diferentes elementos del ciclo cardíaco, especialmente cuando están patológicamente aumentados, como es el caso del 1er ruido acentuado (o choque en papirote mitral); el componente aórtico del 2do ruido (A2) en la hipertensión arterial; el componente pulmonar (P2) de la hipertensión pulmonar; el chasquido de apertura de la estenosis mitral o de los diferentes tipos de galopes (presistólico, protodiastólico o de suma). Por otra parte, un corazón anormalmente quieto puede observarse en casos de pericarditis constrictiva, derrame pericárdico, enfermedad de Ebstein y en algunas cardiomiopatías.

Percusión. La percusión del corazón es habitualmente omitida, por ser poco confiable y tener bajo rendimiento; además, generalmente se dispone de un estudio radiológico de tórax que es mucho más exacto. Solo si no es posible disponer de este examen, o cuando el choque de la punta no puede precisarse por palpación, debería delimitarse el área de matidez cardíaca, comenzando por determinar la línea hepatopunta y delimitando, después, centrípetamente el borde derecho, y luego, el izquierdo de la matidez cardíaca. La comprobación de matidez a derecha del esternón o en el 2do y 3er espacio intercostal izquierdo, es anormal y sugiere derrame pericárdico, especialmente si la matidez de esos espacios desaparece al colocar al paciente en posición erecta (signo del desnivel).

Auscultación. La auscultación cardíaca requiere, como ya lo señalamos en el capítulo de examen físico, de un buen estetoscopio, de un ambiente silencioso y de un examinador capaz de concentrarse en cada uno de los elementos que debe

Figura 29-128. Focos clásicos de auscultación del corazón. La punta del corazón normalmente está por dentro de la línea medioclavicular a nivel del 5to espacio intercostal izquierdo.

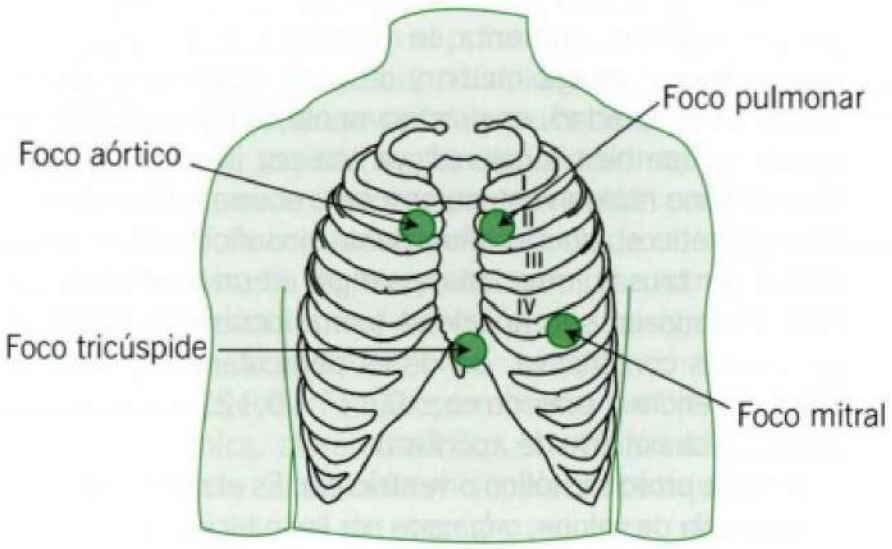

Figura 29-129. Representación esquemática de los ruidos cardíacos normales. Nótese la relación de cada ruido con el electrocardiograma. **1.** Primer ruido. **2.** Segundo ruido. **a.** Pequeño silencio. **b.** Gran silencio.

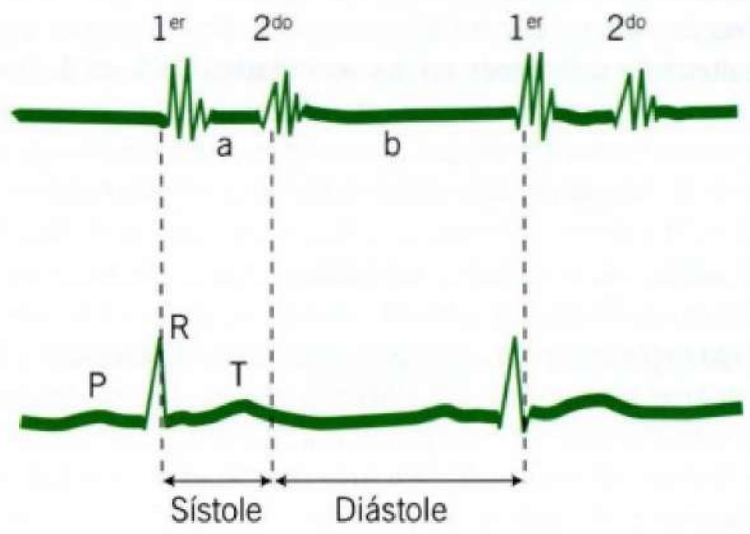

analizar. Además, es aconsejable comenzar por habituarse a la cadencia binaria del ritmo cardíaco normal (damlop... damlop); ubicar bien los ruidos agregados dentro de esta cadencia (para lo cual puede tener como referencia el latido carotídeo, el latido apexiano o la auscultación del 1er ruido); auscultar sucesivamente los diferentes **focos de auscultación** clásicos (pulmonar-aórtico-mitral-tricuspíde-oaórtico accesorio-mesocárdico), para continuar con el resto del precordio, sin omitir las zonas infraclaviculares, ni el dorso (Figura 29-128); estudiar el comportamiento de los ruidos y soplos frente a la inspiración o espiración, a los cambios de posición (tendido, de pie o en decúbito lateral), después de esfuerzo (como el *hand-grip*) o de drogas (nitrito de amilo o fenilefrina). Así, los soplos que aumentan en inspiración corresponden a corazón derecho; los signos auscultatorios de la estenosis mitral se oyen mejor en decúbito lateral izquierdo; en cambio, los soplos de regurgitación aórtica se oyen mejor de pie y en apnea espiratoria.

Ruidos cardíacos

- **El 1er ruido.** Es originado por el cierre de las válvulas auriculoventriculares; tiene, por tanto, un componente mitral (M1) y otro tricuspídeo (T1) que, generalmente, el oído los percibe como un solo ruido grave, prolongado, más intenso en el ápex que en la base (Figura 29-129). Sin embargo, en personas jóvenes y delgadas pueden oírse separados, lo que plantea el diagnóstico diferencial con la asociación de un 4to ruido (ruido más sordo y grave que precede al primero), o bien, de un *click* de eyección (ruido más seco y alto que sigue al primero). MI precede normalmente a T1 por 0,01 a 0,03"; una separación mayor de 0,03" se observa en casos de bloqueo completo de rama derecha.
  La intensidad del 1er ruido aumenta característicamente en la estenosis mitral: el llene ventricular está dificultado, por lo que al final de la diástole las valvas quedan aún separadas y, como además están esclerosadas, chasquean al cerrarse. También, está aumentado en casos de taquicardia (donde la diástole se acorta), en los estados hiperquinéticos (el flujo aumenta a través de las válvulas auriculoventriculares) y en el síndrome de Wolf-Parkinson-White (el P-R está acortado y las válvulas auriculoventriculares están aún abiertas cuando sobreviene el sístole ventricular).
  Por el contrario, su intensidad está disminuida cuando el P-R está alargado (como en la enfermedad reumática activa), si el cierre de la mitral es incompleto (insuficiencia mitral) o si la mitral está rígida o calcificada.

Figura 29-130. Relación temporal de los ruidos cardíacos normales y diferentes ruidos agregados. A. Ruidos 1er y 2do. **B.** Ruidos 3er y 4to. **C.** Desdoblamiento del 1er y 2do ruido. **D.** Chasquido de apertura mitral. **E.** Click de eyección aórtico o pulmonar.

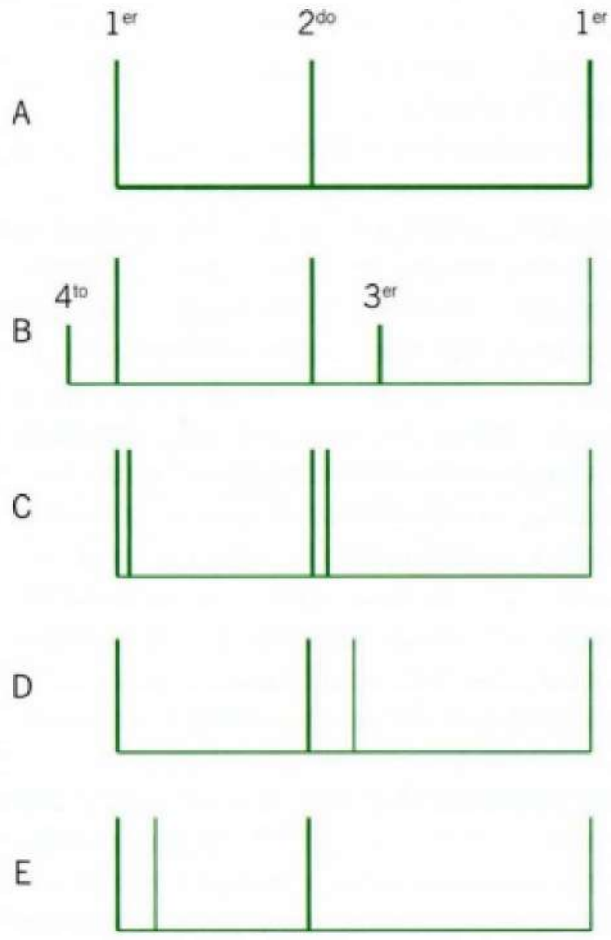

- **El 2do ruido** (Figura 29-130). Corresponde al cierre de las válvulas sigmoideas y consta, por lo tanto, de dos componentes: uno

aórtico (A2) y otro pulmonar (P2), los que habitualmente se sobreponen en posición tranquila, pero se desdoblan en inspiración, porque el aumento del retorno venoso que la inspiración produce retrasa el vaciamiento del ventrículo derecho. A2 se oye en todo el precordio, mientras que P2 se ausculta solamente en las vecindades del foco pulmonar, aunque siempre de menor intensidad que A2. Luego A2 es el único componente del 2do ruido que se oye en el ápex, en el 2do espacio intercostal derecho y en las carótidas. Si P2 se hace más intenso que A2, o se hace audible a nivel del ápex, es anormal y constituye signo de hipertensión pulmonar. El desdoblamiento del 2do ruido en la inspiración (cuya explicación ya vimos) es anormal o "fisiológico" y debe buscarse siempre en los sitios en que se oye normalmente P2 (vecindades del foco pulmonar) para dejarlo consignado, ya que su comprobación excluye prácticamente el Fallot o la estenosis pulmonar severa. De paso, esta búsqueda rutinaria del desdoblamiento del 2do ruido, contribuye enormemente a mejorar la auscultación cardíaca en los principiantes.

El desdoblamiento se hace más amplio (mayor de 0,03") y siempre manteniendo su movilidad con la respiración, en casos de bloqueo de rama derecha o de extrasístoles originadas en VI. También, se hace más amplio en la comunicación interauricular y en el drenaje venoso anómalo de venas pulmonares; pero, en ellos, se hace además fijo, debido a sobredistensión del VD que le impide incrementar su llenado en inspiración.

En todas las condiciones en que se retrasa el vaciamiento del VI (como en el bloqueo completo de rama izquierda, en la estenosis aórtica severa o en la cardiomiopatía hipertrófica), el desdoblamiento del 2do ruido se hace paradójico, es decir, se produce en la inspiración, debido al cierre patológicamente retrasado de A2, que se ubica después de P2; en estas circunstancias, el retraso que produce la inspiración sobre P2 lo hace juntarse con el previamente retrasado A2.

- **Variaciones en la intensidad del 2do ruido.** A2 se presenta de intensidad aumentada en caso de hipertensión arterial sistémica, coartación de la aorta y en el ateroma aórtico. En la aortitis sifilítica (rara en la actualidad) adquiere, además, una tonalidad más aguda (clangor); y, en la tetralogía de Fallot, destaca por ser único (no se oye P2). Por el contrario, A2 se encuentra disminuido o ausente en la estenosis y en la insuficiencia aórtica severa, en el taponamiento cardíaco, en el *shock*, en el enfisema pulmonar y en la obesidad. El P2 está aumentado en todos los casos de hipertensión arterial pulmonar significativa, donde, además, se hace generalmente palpable. Está disminuido, en cambio, en la estenosis pulmonar moderada y está ausente en la estenosis pulmonar severa y en el Fallot, como también en la atresia pulmonar y el *truncus arteriosus*.

- **El 3er ruido.** Es un ruido de baja frecuencia, más largo que el 1er y el 2do ruido, que aparece alrededor de 0,15" después de A2 y coincide con la onda "Y" del pulso yugular. Es un ruido de llene ventricular, izquierdo o derecho, que se produce al final del período de llene rápido (o llene ventricular pasivo), que traduce paso masivo de sangre de aurícula o ventrículo y, por tanto, es incompatible con una estenosis mitral o tricuspídea severa. Se localiza de preferencia en las vecindades del ápex y puede ser visible y palpable, además de auscultable; se oye mejor con campana o con el oído desnudo. Es fisiológico en niños y jóvenes y tiende a disminuir en posición erecta; por el contrario, aumenta en decúbito lateral izquierdo, especialmente en espiración y después de ejercicio. Sobre los 30 años de edad, es prácticamente siempre patológico. Puede ser también funcional, ya sea por incremento de la fase de llene rápido ventricular (como ocurre en los estados hiperquinéticos, *ductus* persistente, insuficiencia mitral y CIV) o por brusca irrupción de sangre en un ventrículo que está limitado en su capacidad (como ocurre en casos de pericarditis constrictiva, donde es particularmente de más alta frecuencia y más precoz: 0,11" - 0,12", simulando a veces un chasquido de apertura).
  - **Galope protodiastólico o ventricular.** Es el ritmo triple con cadencia de galope, originado por la aparición de un tercer ruido sordo, generalmente, acompañado de taquicardia (90' a 120'), apagamiento de los ruidos fundamentales, cardiomegalia y otras manifestaciones de insuficiencia cardíaca. Cuando se reúnen estas condiciones, se habla de ritmo de galope y constituye un signo de insuficiencia cardíaca (izquierda o derecha); en los otros casos en que esas condiciones no están presentes, preferimos hablar de ritmo triple por 3er ruido fisiológico o funcional. Según sea el ventrículo en que se origina el tercer ruido, se habla de galope ventricular izquierdo o derecho. Ambos pueden diferenciarse, tanto por el área en que se auscultan mejor (mitral o tricuspídea), como por la cardiopatía básica que la origina y, muy especialmente, por su comportamiento con la inspiración; esta intensifica el galope derecho, mientras debilita el izquierdo.
- **El 4to ruido** es también un ruido de brusca distensión ventricular, esta vez, ocasionado por la sístole auricular (llene ventricular activo); luego, no existe en caso de fibrilación auricular, ni tampoco puede producirse cuando hay dificultad para el paso de la sangre de aurícula a ventrículo, como ocurre en la estenosis mitral severa, por ejemplo. Es un ruido de baja frecuencia, que antecede solo 0,05" a 0,07" a M1, por lo cual impresiona, a veces, como desdoblamiento del 1er ruido. Coincide con el vértice de "A" en el pulso yugular y es casi siempre patológico en adultos (galope presistólico o auricular). Aunque no es signo concluyente de insuficiencia cardíaca, representa la enérgica contracción de la aurícula que tiende a compensar la menor distensibilidad del ventrículo correspondiente.
  - **Galope presistólico o auricular.** Mientras muchos hablan de galope auricular cada vez que auscultan un 4to ruido (cuya génesis ya vimos), otros reservan la denominación de galope para el 4to ruido que coexiste con otros signos de insuficiencia cardíaca (como cardiomegalia, alternancia, signos congestivos, apagamiento de los ruidos fundamentales, taquicardia, etc.), ya que no es infrecuente auscultar 4to ruido en algunos corazones normales.

    Su onomatopeya podría esquematizarse como: "P'dám-lop... P'dám-lop"; en el que P' representaría al primer ruido (dam). También, aquí podemos distinguir un galope auricular izquierdo (frecuente de observar en hipertensión

severa, estenosis aórtica, infarto agudo de miocardio, insuficiencia mitral aguda y cardiomiopatía hipertrófica), y otro derecho (frecuente en hipertensión pulmonar y estenosis pulmonar severas, que va generalmente asociado a onda "A" gigante en el pulso yugular).

- ***Click* de eyección.** Es un ruido agudo, breve, de timbre metálico, que aparece poco después del primer ruido (protosistólico) y, generalmente, seguido de soplo sistólico de eyección. Aparece, casi siempre, en relación con dilatación de la aorta o pulmonar, acompañada o no de estenosis valvular leve o moderada. Se interpreta como un ruido de distensión vascular o una brusca detención de las sigmoideas en su movimiento de apertura.
  El *click* de eyección aórtico, se observa también en hipertensión sistémica, ateroma aórtico, coartación aórtica o disección aórtica y se ausculta mejor en el ápex que en la base. En cambio, el *click* de eyección pulmonar, de observación mucho más frecuente, ya que es bastante característico de hipertensión pulmonar, se oye exclusivamente en el foco pulmonar y –contrariamente a lo que ocurre con otros fenómenos del corazón derecho– mejor en espiración. No se presenta en la estenosis pulmonar valvular severa ni en la forma infundibular.
- ***Clicks* mesosistólicos.** Son ruidos también de alta tonalidad, breves y secos, únicos o múltiples, que aparecen más tardíamente en la sístole. Los más frecuentes son los *clicks* mesosistólicos (0,14" o más después del 1er ruido), que la mayoría de las veces van seguidos de soplo telesistólico. Estos signos, que hasta hace poco se atribuían a fenómenos extracardíacos, hoy se relacionan con alteraciones mixomatosas de la válvula mitral, cuyo velo posterior, especialmente, se prolapsa hacia la aurícula, originando una discreta regurgitación. Aunque la mayoría de los casos son asintomáticos, algunos pueden complicarse de palpitaciones, arritmias, dolor al pecho y, en raras ocasiones, de muerte súbita (síndrome de Barlow).
- **Chasquido de apertura.** Ruido de alta tonalidad, breve y seco, que aparece precozmente en la diástole (alrededor de 0,08" después de A2) y es característico de la estenosis mitral. La estenosis tricuspídea también puede originar chasquido, pero es bastante rara en forma aislada, asociándose casi siempre a la estenosis mitral que la enmascara. El ruido no varía con la respiración, puede ser palpable (especialmente en decúbito lateral izquierdo) y se ausculta mejor en las vecindades del ápex y en el borde esternal izquierdo alto (donde puede simular desdoblamiento fijo del 2do ruido). Mientras más severa la estenosis, más precoz es el chasquido de apertura; sin embargo, cuando la válvula se ha calcificado o se complica de hipertensión pulmonar severa o de caída acentuada del flujo, el chasquido puede desaparecer, como también los otros signos auscultatorios de la estenosis mitral (estenosis mitral muda).

Soplos cardiovasculares. En condiciones normales, la sangre circula silenciosamente, pero si cambia la anatomía de las válvulas cardíacas, el calibre de los grandes vasos, la viscosidad de la sangre o la velocidad de la corriente, se producen turbulencias del flujo sanguíneo que van a originar vibraciones que pueden hacerse audibles. Estas, constituyen los soplos cardiovasculares. Se han propuesto diversas clasificaciones, pero la más sencilla

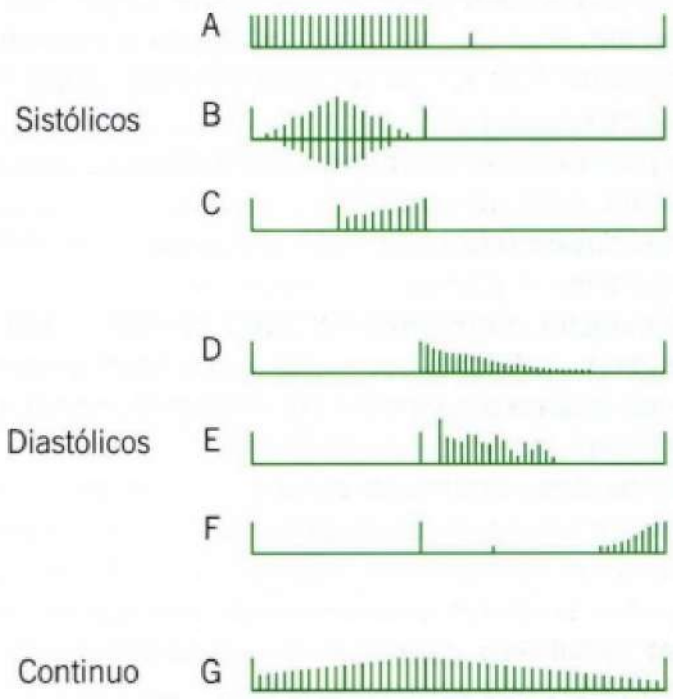

Figura 29-131. Principales soplos cardíacos. 1. Soplos sistólicos. **A.** Soplo pansistólico (insuficiencia mitral, insuficiencia tricuspídea, comunicación interventricular). B. Soplo mesosistólico (estenosis aórtica, estenosis pulmonar). **C.** Soplo telesistólico (prolapso de la mitral, disfunción papilar). **2.** Soplos diastólicos: **D.** Soplo protodiastólico (insuficiencia aórtica, insuficiencia pulmonar). **E.** Soplo mesodiastólico (estenosis mitral, estenosis tricuspídea, rodada de flujo). **F.** soplo presistólico (estenosis mitral, estenosis tricuspídea, soplo de Austin Flint). **G.** soplo continuo (ductus persistente, fístula anteriovenosa).

los agrupa de acuerdo al momento del ciclo cardíaco en que aparecen: sistólicos, diastólicos y continuos (Figura 29-131). Ahora, en el análisis de cada soplo en particular, deberá precisarse además: sitio de máxima intensidad, irradiación, tonalidad o frecuencia, carácter, intensidad y duración.

- **Soplos sistólicos (SS).** Siguiendo a Leatham, es útil distinguir dos grupos hemodinámicamente diferentes: a) soplos mesosistólicos o de eyección de la sangre hacia aorta o pulmonar; y b) soplos pansistólicos o de regurgitación de un ventrículo a la aurícula correspondiente o hacia el otro ventrículo.
  - **SS de eyección.** Se caracteriza por: a) iniciarse poco después del primer ruido (o sea al finalizar el período de contracción isométrica); b) presentar refuerzo mesosistólico (con lo cual adquiere un aspecto romboidal al fonocardiograma); y c) terminar claramente antes del segundo ruido correspondiente (A2 para los soplos aórticos y P2 para los pulmonares). El SS de eyección se observa en estenosis de las sigmoideas (aórtica o pulmonar), dilatación de la raíz de la aorta o de la pulmonar y aumento del volumen o de la velocidad del flujo a través de las sigmoideas (*shunts* de izquierda a derecha y estados hiperquinéticos). Sin embargo, los SS de eyección más comunes corresponden a los llamados soplos inocentes, que analizaremos más adelante.
  - **SS de regurgitación.** Se caracteriza por ocupar toda la sístole, englobar y borrar el primero y, muchas veces, el segundo ruido y tener una intensidad uniforme (isodinámico o en cigarrillo). Se observa en la regurgitación mitral y en la tricuspídea, como, también, en la comunicación interventricular, condiciones todas ellas en que la sangre

se vacía desde una cavidad de alta presión a otra de baja presión, gradiente que persiste durante todo la sístole.

- **Soplos diastólicos (SD).** Con el mismo criterio que en los sistólicos, podemos distinguir:
  - **SD de regurgitación**, originados por reflujo de sangre desde la aorta o la pulmonar hacia el ventrículo correspondiente, sea por lesión de las sigmoideas o por dilatación de esos vasos, consecutiva, la mayoría de las veces, a hipertensión (sistémica o pulmonar, según el caso). El soplo se inicia inmediatamente después del cierre de las sigmoideas (protodiastólico), de tonalidad aguda e intensidad decreciente, todo lo cual le da un carácter aspirativo. Estos caracteres son comunes para la insuficiencia aórtica y para la pulmonar, de manera que para diferenciarlas hay que recurrir a los signos periféricos del pulso arterial y venoso, repercusión sobre uno u otro ventrículo o coexistencia de hipertensión pulmonar o sistémica.
    El carácter decreciente del soplo se explica por el gran gradiente tensional que existe al comienzo de la diástole, entre la aorta o pulmonar y el ventrículo correspondiente, gradiente que decae rápidamente.
  - **SD de llene ventricular pasivo.** Caracterizado por su comienzo bien separado del segundo ruido (mesodiastólico), de tonalidad grave y de carácter de rodada, cuya duración es más prolongada mientras más severa es la estenosis, sea mitral (la más frecuente) o tricuspídea. Además de estas estenosis orgánicas, este tipo de soplo se observa en casos de flujo aumentado a través de esas válvulas (rodada de flujo) y, más rara vez, en caso de valvulitis mitral (el soplo de Carey Coombs característico de la carditis reumática). El SD de llene ventricular pasivo es el único soplo diastólico que se oye en la estenosis mitral, cuando esta se complica de fibrilación auricular.
  - **SD de sístole auricular o de llene ventricular activo.** Caracterizado por comenzar en el telediástole (presistólico), de tonalidad grave y que suena como *in crescendo* al oído. Es característico de la estenosis mitral en ritmo sinusal y desaparece, por consiguiente, cuando sobreviene la fibrilación auricular.
- **Soplos continuos.** Traducen flujo continuo de sangre desde una cavidad de mayor presión a otra de presión menor, como ocurre en el *ductus* persistente y en otras fístulas arteriovenosas congénitas o adquiridas. El soplo, en estos casos, es continuo, aunque con refuerzo hacia el segundo ruido (soplo en maquinaria).
- **Soplos inocentes.** Denominados así por Evans para destacar su falta de trascendencia clínica; son soplos de eyección casi siempre breves, con un refuerzo más bien precoz, que pueda dar la impresión auscultatoria de un soplo protosistólico decreciente y que se oyen de preferencia en el foco pulmonar. Se presentan, frecuentemente, en niños, adolescentes y adultos jóvenes. El segundo ruido es normal en estos casos, lo que permite descartar otros soplos de la base con los que pueden confundirse, como son el soplo de estenosis pulmonar (que produce desdoblamiento amplio del segundo ruido o bien P2 ausente), el de comunicación interauricular (que produce desdoblamiento amplio y fijo) o el de hipertensión pulmonar (que produce desdoblamiento estrecho con gran refuerzo de P2). Es importante destacar que estos soplos inocentes nunca son pansistólicos, ni diastólicos, ni tampoco se acompañan de frémito.

Como dijimos, en el análisis de cada soplo en particular, sea este sistólico, diastólico o continuo, deberán precisarse las **características estetoacústicas** de estos, a saber:

- **Sitio de máxima intensidad.** Si bien ayuda en la mayoría de los casos a precisar el sitio de origen, en otros induce a error. Por ejemplo, es frecuente que muchos SS de eyección aórticos se escuchen predominante o exclusivamente en el ápex, induciendo a diagnosticar insuficiencia mitral, sobre todo si no se logra individualizar el segundo ruido.
- **Irradiación.** Depende en gran medida de los medios conductores. Clásicamente, el soplo sistólico de regurgitación mitral irradia a la axila; pero, cuando esta es causada por ruptura de una cuerda tendínea, irradia hacia la base, simulando allí un soplo de estenosis aórtica. En cambio, la estenosis aórtica irradia hacia las carótidas o el ápex. Por otra parte, los soplos sistólicos grado 5 o 6 pueden irradiar muchas veces a zonas distantes, como el occipucio, al hombro o al codo, favorecidos por la buena transmisión de los huesos.
- **Tonalidad.** Es determinada por la frecuencia de las vibraciones. Mientras mayor la frecuencia (150 a 400 cps) más agudos y, viceversa (menos de 80 cps son graves). Ejemplo de soplo de tonalidad aguda es el soplo aspirativo de la insuficiencia aórtica, mientras la rodada mesodiastólica de la estenosis mitral lo es de soplo grave.
- **Intensidad.** Bien podrían agruparse en leves, medianos e intensos; pero la clasificación más difundida es la propuesta por Freeman y Levine desde 1933, que en forma más sofisticada distingue seis grados de intensidad:
  - Grado 1: Soplo muy leve, que se capta solo después de cuidadosa auscultación.
  - Grado 2: Soplo débil, que se oye desde el primer momento.
  - Grado 3: Soplo de mediana intensidad.
  - Grado 4: Soplo intenso.
  - Grado 5: Soplo muy intenso (pero no se oye con estetoscopio separado).
  - Grado 6: Soplo muy intenso (se oye con estetoscopio separado 1 cm o más).

En general, los soplos grado 5 o 6 se acompañan de frémito y corresponden, casi siempre, a lesiones orgánicas; pero hay que advertir que soplos muy leves (como el de Carey Coombs o algunos soplos diastólicos de insuficiencia aórtica) pueden tener gran importancia clínica y pronóstica.

- **Duración.** Ya vimos que, tanto los soplos sistólicos como los diastólicos, pueden oírse durante toda o parte de la fase que les corresponde. De ahí las denominaciones de holo o pansistólicos, por un lado, y de mesosistólicos o mesodiastólicos por otro. Estos últimos, pueden ser mejor precisados como proto-meso y tele, cuyo significado y ejemplos ya vimos. La duración de un soplo refleja, en general, el gradiente de presiones que le dan origen. Esto es especialmente valedero para la rodada diastólica de la estenosis mitral y para el SS de eyección de la estenosis aórtica o pulmonar: mientras más prolongado el soplo, más severa la lesión.

- **Carácter.** Se configura por el conjunto de cualidades que acabamos de revisar, y que permiten al clínico entrenado reconocer un determinado soplo apenas lo oye, aunque las descripciones o comparaciones tengan mucho de subjetivo y no siempre coincidan. Pero en la definición del carácter de un soplo, muchos coinciden en hablar de rodada o retumbo para caracterizar al soplo diastólico de la estenosis mitral; de soplo aspirativo en la insuficiencia aórtica; soplante, en la insuficiencia mitral; "en maquinaria" en el *ductus* persistente; áspero o rudo, musical, piaulement, graznido, etcétera.

Roces pericárdicos. Son ruidos ásperos, rasposos, de carácter seco, ritmados por el corazón, pero como "cabalgando" sobre los ruidos fundamentales.

Muchas veces hay que buscarlos intencionadamente en apnea espiratoria (para evitar ruidos pleurales) y ejerciendo presión con el estetoscopio, maniobra con la cual tienden a hacerse más netos. Estos ruidos pueden aparecer en la sístole, en la protodiástole o en la presístole, confundiéndose a menudo con soplos valvulares; otras veces, producen un ruido de vaivén. Los roces pericárdicos son, a menudo, inconstantes, apareciendo y desapareciendo por períodos, sea por cambios de posición del paciente o sin causa aparente. Se presentan en las inflamaciones pericárdicas de cualquier etiología, en el infarto cardíaco transmural reciente, después de operaciones cardíacas y en la insuficiencia renal avanzada (pericarditis bríghtica).

Zumbido venoso. Es un ruido continuo, de tonalidad grave, más intenso en la diástole, que aumenta en posición erecta y disminuye tendido. Su foco máximo de auscultación está en las fosas supraclaviculares; pero, también, puede oírse en los focos de la base y llevar a confundirlos con *ductus* persistente o soplos sigmoideos. Este error puede evitarse comprimiendo las yugulares en la base del cuello, maniobra con la cual el zumbido desaparece. Su causa más común lo constituye la anemia y otros estados hiperquinéticos, que causan turbulencias en las yugulares internas por el flujo sanguíneo aumentado.

Rebote protodiastólico. Se llama así a un ruido brusco, seco y breve que aparece en la diástole (como un tercer ruido precoz) en casos de pericarditis constrictiva. Se interpreta como el brusco llene de un ventrículo impedido de distenderse por un pericardio rígido. En algunos casos, este ruido puede ser bien ostensible, visible y palpable, interpretándose erróneamente como un latido sistólico de ventrículo derecho. Otras veces, cuando se agrega taquiarritmia completa, este ruido suele interpretarse como chasquido de apertura y llevar al diagnóstico errado de estenosis mitral.

Manifestaciones semiológicas principales de las cardiopatías más comunes

Estenosis mitral. Al estrecharse el orificio valvular, se requiere mayor presión en AI para mantener el flujo. Esta hipertensión de la AI se transmite a venas pulmonares y capilar pulmonar, dando lugar al síntoma principal, la disnea.

Examen general. En los casos severos, rubicundez cianótica de las mejillas (facies mitral). Pulso de forma normal, pero de amplitud disminuida (*parvus*). Si hay hipertensión pulmonar y ritmo sinusal: onda A gigante yugular. Si hay insuficiencia tricuspídea y fibrilación auricular: onda V gigante.

Examen cardíaco. Choque apexiano "en papirote". Frémito diastólico en ápex. Primer ruido reforzado. Sístole libre. Segundo ruido normal. Chasquido de apertura (alrededor de 0,08" después de A2). Soplo mesodiastólico grave que sigue al chasquido (rodada). Soplo presistólico *in crescendo* (desaparece en la fibrilación auricular).

Insuficiencia mitral reumática crónica:

Examen general. Pulso arterial ligeramente saltón.

Examen cardíaco. Latidos vivos de V1, que puede estar desplazado; frémito apexiano cuando el soplo es grado 4 o más; primer ruido apagado o inaudible; soplo pansistólico irradiado a la axila; y tercer ruido, seguido de rodada de flujo en los severos.

Enfermedad mitral. Combinación de las dos anteriores, en las que destaca:

- Palpación de VI de carácter vivo.
- Primer ruido apagado y el soplo pansistólico, si predomina la insuficiencia. Primer ruido fuerte y la rodada larga, si predomina la estenosis.

Insuficiencia aórtica:

- Pulso céler - presión diferencial aumentada.
- Danza arterial del cuello.
- Soplo sistólico de eyección en base y/o en ápex.
- Soplo diastólico de regurgitación aórtico (decreciente).
- En casos severos, rodada que simula estenosis mitral (Austin Flint).
- Doble soplo crural.

Estenosis aórtica:

- Pulso pequeño, en meseta (*parvus* y *tardus*).
- Latidos sistólicos supraesternales.
- Frémito sistólico en foco aórtico, cuello y supraesternal.
- Latidos de VI sostenido.
- *Click* de eyección en casos más leves.
- Soplo sistólico de eyección, rudo de la base (o el ápex), que irradia al cuello o ápex.
- Pequeño escape diastólico aórtico, frecuente.
- Desdoblamiento paradójico del segundo ruido o A2 débil o ausente.

Enfermedad aórtica. Combina en proporción variable las dos anteriores. El pulso *bisferiens*, con el cual se la ha vinculado clásicamente, se relaciona mejor con la insuficiencia aórtica hemodinámicamente significativa, acompañada o no de estenosis. En otras palabras, lo único que permite excluir es una estenosis predominante.

Estenosis tricuspídea. Es una valvulopatía generalmente reumática, bastante rara, a menudo asociada a estenosis mitral. Como la estenosis tricuspídea se constituye después que la mitral, la disnea, ortopnea, DPN, edema pulmonar agudo y hemoptisis propia de esta última, se atenúan o desaparecen. La ingurgitación yugular es de regla y si el ritmo es sinusal, la onda A es prominente. En los casos puros, debiera existir chasquido de apertura y rodada meso y telediastólica, pero estos signos son enmascarados por la estenosis mitral concomitante. Pensar siempre en estenosis tricuspídea frente a ingurgitación yugular con "A" prominente en ausencia de VD sostenido u otros signos de hipertensión pulmonar. Existe, además, hepatomegalia (con latidos presistólicos), ascitis y edema, que contrastan con la poca relevancia de los fenómenos disneicos.

Insuficiencia tricuspídea. La insuficiencia tricuspídea orgánica se presenta casi siempre asociada a estenosis tricuspídea, que ya hemos visto. Más rara vez, relacionada con alteraciones congénitas o endocarditis infecciosa. La insuficiencia tricuspídea funcional, sin duda la más frecuente, aparece en todos aquellos procesos que se complican de hipertensión pulmonar.

La signología incluye tres signos clásicos:

- Onda "V" prominente en el pulso yugular (Figura 29-39).
- Soplo pansistólico tricuspídeo, que aumenta en inspiración.
- Pulso hepático sistólico.

No siempre están todos presentes. Además, en la insuficiencia tricuspídea orgánica, el latido de VD es vivo, mientras en la secundaria a hipertensión pulmonar el latido de VD está más influenciado por la hipertensión pulmonar.

Hipertensión pulmonar. Comienza, generalmente, como vasoconstricción espasmódica y reversible que, con el tiempo, lleva a hipertrofia de la pared arteriolar y esclerosis que es irreversible. El cuadro clínico varía según sea la causa (alteraciones parenquimatosas del pulmón u obstrucciones trombóticas o embólicas de las arteriolas pulmonares); pero todas llevan a sobrecarga e hipentrofia de VD e insuficiencia cardíaca derecha.

Los signos más destacados son:

- "A" gigante al pulso yugular (requiere ritmo sinusal) (Figura 29-39).
- Pulso pequeño.
- VD de tipo sostenido.
- P2 palpable.
- *Click* de eyección pulmonar.
- Soplo sistólico de eyección pulmonar.
- Desdoblamiento estrecho del segundo ruido, con P2 acentuado.
- Cuarto ruido derecho.
- Soplo de regurgitación pulmonar (Graham-Steell).
- ECG: hipertrofia VD.
- Rayos X: hilios gruesos y amputados (periferia clara).
- Corazón con punta levantada y aorta pequeña.

Comunicación interauricular (CIA). La variedad *ostium secundum* es una de las cardiopatías congénitas más frecuentes y agradecidas del tratamiento. Produce cortocircuito de izquierda a derecha, a través de un defecto del centro del tabique interauricular, y los siguientes signos:

- Pulso disminuido de amplitud.
- Latidos vivos de VD.
- SS de eyección pulmonar.
- Segundo ruido desdoblado y fijo.
- Rodada mesodiastólica de flujo (de tonalidad más bien alta).
- Rx de tórax; arteria pulmonar y sus ramas muy dilatadas, con plétora pulmonar.
- ECG: bloqueo incompleto de rama derecha (BIRD).
- Ecocardiograma (M): *septum* paradójico y dilatación de VD.

Comunicación interventricular. Produce también *shunt* de izquierda a derecha, que producirá sobrecarga sobre VD, arteria pulmonar y circulación pulmonar. El cuadro clínico varía según el tamaño del defecto, desde el más leve (enfermedad de Roger), al más grande que llega a producir hipertensión pulmonar e inversión del *shunt* (síndrome de Eisenmenger). Los signos habituales son:

- Pulso pequeño, pero algo saltón.
- Latidos vivos de VI y de VD.
- Soplo pansistólico y frémito paraesternal medio o bajo.
- Tercer ruido o rodada mesodiastólica de flujo en los severos.
- ECG y rayos varían según el tamaño del defecto.

***Ductus* persistente.** Es la forma más común de comunicación aortopulmonar. Produce aumento del flujo a través de AI, VI y también a través de aorta y arteria pulmonar. Los signos principales son:

- Pulso céler y presión diferencial aumentada.
- Latido vivo de VI.
- Soplo en maquinaria (con refuerzo a nivel del segundo ruido) por debajo de la clavícula izquierda (primer y segundo eii), muchas veces, acompañado de frémito continuo.
- Tercer ruido y rodada mesodiastólica de flujo.
- Rayos X: arteria pulmonar prominente y plétora pulmonar.

Coartación de la aorta. La obstrucción más común se ubica a nivel del istmo de la aorta, después del origen de la subclavia izquierda. Se desarrolla dilatación postestenótica y vasos colaterales para sortear la obstrucción. Esto produce los siguientes signos:

- Latidos supraesternales.
- Pulsos femorales pequeños y retardados o ausentes.
- Hipertensión arterial en miembros superiores e hipotensión en los inferiores.
- Soplo telesistólico de eyección, que se ausculta mejor en el dorso entre las escápulas y que muchas veces invade el comienzo de la diástole (asociación frecuente con aorta bicúspide).

Estenosis pulmonar (de grado moderado). Va a ocasionar reducción del flujo sanguíneo pulmonar o hipertrofia ventricular derecha. Es la cardiopatía congénita que sigue en frecuencia a la CIA, y sus manifestaciones varían según el grado y el sitio (valvular o infundibular) del trastorno. La signología de la estenosis pulmonar de grado moderado comprende:

- Pulso pequeño.
- Onda A gigante en el pulso yugular (Figura 29-39).
- VD de carácter sostenido.

- *Click* de eyección pulmonar (desaparece en las severas e infundibulares).
- SS de eyección pulmonar.
- Desdoblamiento del segundo ruido, por prolongación del vaciamiento del VD.
- ECG: hipertrofia ventricular derecha.

Tetratología de Fallot. Es la cardiopatía cianótica más común y consiste, fundamentalmente, en una estenosis pulmonar y un cortocircuito de derecha a izquierda a través de una CIV. Los signos son:

- Cianosis central.
- Hipocratismo cianótico.
- Presión venosa normal y pulso arterial normal.
- Corazón quieto.
- SS de eyección pulmonar (cuya intensidad y duración es inversamente proporcional a la severidad de la estenosis).
- Segundo ruido único (desaparece P2).

EXAMEN DE LA MAMA

J. Camacho

El presente capítulo se refiere especialmente a la semiología de la región mamaria en la mujer, ya que, en el hombre esta es menos compleja. En el hombre, la anamnesis y el examen físico de la mama, así como los métodos de exploración de laboratorio, no difieren sustancialmente del de la mujer. En el varón, la patología más frecuente de observar es la ginecomastia: desarrollo de una o ambas mamas más allá de lo normal en la edad de la pubertad y, en un bajo porcentaje, en hombres de la tercera edad (Figura 29-132). Ocasionalmente, se puede presentar en adultos por trastornos hormonales, ingesta de algunos medicamentos, en la cirrosis hepática, o como expresión de tumores testiculares, suprarrenales o pulmonares.

Los hombres obesos suelen desarrollar una pseudoginecomastia o falsa ginecomastia, que se debe a una hiperplasia del tejido adiposo sin proliferación del parénquima mamario (lipomastia). La ginecomastia glandular es de consistencia firme a la palpación y generalmente subareolar, en tanto que la pseudoginecomastia es de consistencia adiposa, más blanda y habitualmente periférica. Es importante diferenciar la ginecomastia verdadera de la pseudoginecomastia, porque tienen distinto tratamiento.

El cáncer de mama en varones es de excepcional observación, representando solo el 1% de los cánceres de mama, presentándose en edad más tardía que en la mujer (en la sexta y séptima década).

Figura 29-132. Ginecomastia.

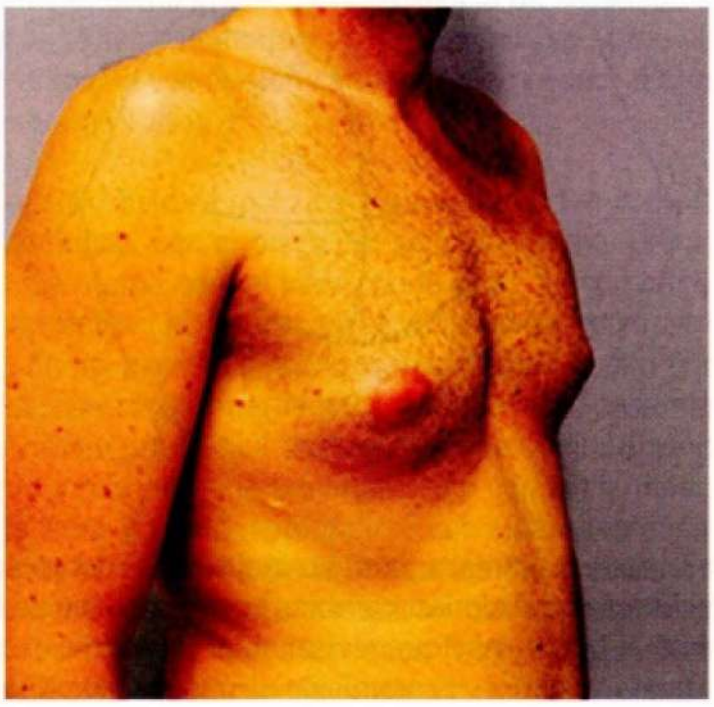

Evolución y desarrollo de la glándula mamaria. La evolución y desarrollo de la glándula mamaria, desde la niñez hasta la fase adulta, fue dividida por Tanner en 5 fases: fase I en la pubertad, elevación del pezón sin glándula mamaria palpable; fase II 11,1 ± 1,1 años tejido glandular mamario retroareolar; fase III 12,2 ± 1,09 años aumenta cantidad tejido mamario y se pigmenta aréola; fase IV 13,1 ± 1,15 años crece aréola y se pigmenta más. El complejo aréola-pezón forma un solevantamiento independiente del resto de la glándula mamaria; fase V 15,3 ± 1,7 años se termina de completar el contorno sin la proyección de la aréola-pezón.

La mama adulta femenina (Figura 29-133) se ubica en la cara anterior del tórax, entre la segunda y la sexta costilla y entre el borde axilar y la línea axilar media, relacionándose en su superficie profunda con los músculos pectoral mayor, serrato anterior y recto abdominal. El volumen mamario, según Smith, tiene un promedio de 275,5 mL la derecha y 291,7 mL la izquierda. El peso de una glándula no lactante varía, en promedio, entre 150 y 225 g.

Figura 29-133. Estructura de la mama de la mujer adulta.

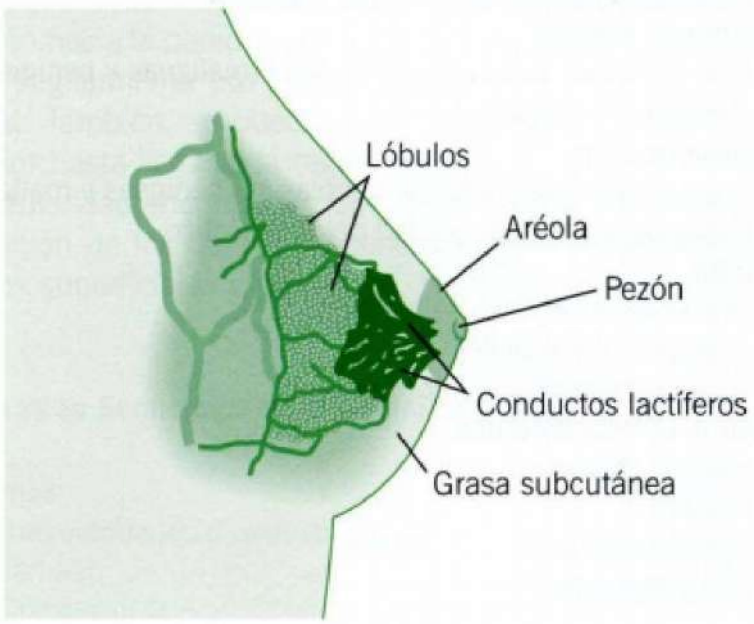

Semiología de la región mamaria en la mujer

La anamnesis y el examen físico son de vital importancia para lograr un adecuado diagnóstico; el médico debe recordar la anatomía de la mama y de la región axilar, la fisiología y todos los cambios que ocurren en ella en las distintas etapas de la vida de una mujer.

Anamnesis. La anamnesis se inicia consignando el motivo de consulta, el tiempo de evolución y si existe algún otro síntoma o signo asociado. Dentro de la anamnesis remota, se debe tomar nota de enfermedades anteriores de la mama, malignas y benignas y el tratamiento recibido. En la historia familiar, se consignarán antecedentes de neoplasias malignas y grado de parentesco existente y a qué edad se realizó el diagnóstico. Los antecedentes de obesidad, tabaquismo, ingesta de alcohol, uso de anticonceptivos orales y/o terapia de sustitución hormonal, también deben registrarse (Tabla 29-27).

La historia ginecoobstétrica debe incluir la historia menstrual, la paridad, edad del primer parto y lactancia, edad de la menopausia.

En la anamnesis próxima, se debe interrogar acerca del dolor mamario, palpación de masas, cambios de la piel, retracción o descarga de secreciones a través del pezón, nódulos en la región axilar, siendo meticulosos en interrogar el tiempo de evolución de los síntomas, su relación con el ciclo menstrual y las características de las secreciones.

Tabla 29-27. Semiología de la mama: anamnesis

Ananmesis próxima:
Motivo de consulta
Tiempo evolución de los síntomas o signos
Síntomas y signos asociados
Dolor mamario
Palpación de masas
Cambios en la piel mamaria
Retracciones
Descarga de secreciones por pezón y características
Nódulos región axilar
Relación de síntomas con ciclo menstrual
Anamnesis remota:
Enfermedades anteriores de mamas (malignas y benignas)
Tratamientos recibidos
Historia familiar
Antecedentes familiares de neoplasias (benignas y maligna)
Grado de parentesco y edad del diagnóstico
Hábitos
Obesidad-tabaquismo-alcohol
Anticonceptivos orales
Terapia de sustitución hormonal
Historia ginecoobstétrica
Historia menstrual
Paridad
Edad primer parto y lactancias
Edad menopausia

Examen físico. Este debe realizarse con la paciente desvestida de la cintura hacia arriba, primero sentada de frente al examinador y, luego, en decúbito, adoptando posiciones distintas sus brazos, lo que permitirá un examen completo y adecuado de las mamas, la región axilar y las fosas supraclaviculares. Debe realizarse en un sitio tranquilo, con buena luz en forma prolija y ordenada: primero la inspección y luego la palpación.

Inspección. Debe observarse el tamaño, forma y contorno de las mamas y la posición del pezón, no olvidando que es normal que la mama izquierda sea un poco más grande. Estas características varían de acuerdo a la edad de la paciente (Figura 29-134).

Para describir los hallazgos, se ha dividido la mama en cinco cuadrantes: superior-interno, superior- externo (que incluye la prolongación axilar), inferior-interno, inferior-externo y cuadrante central, que corresponde a la unidad aréola-pezón (Figura 29-135).

Figura 29-134. Desarrollo de la glándula mamaria en diversas etapas de la vida. A. Niñez. **B.** Adolescencia. **C.** Madurez.

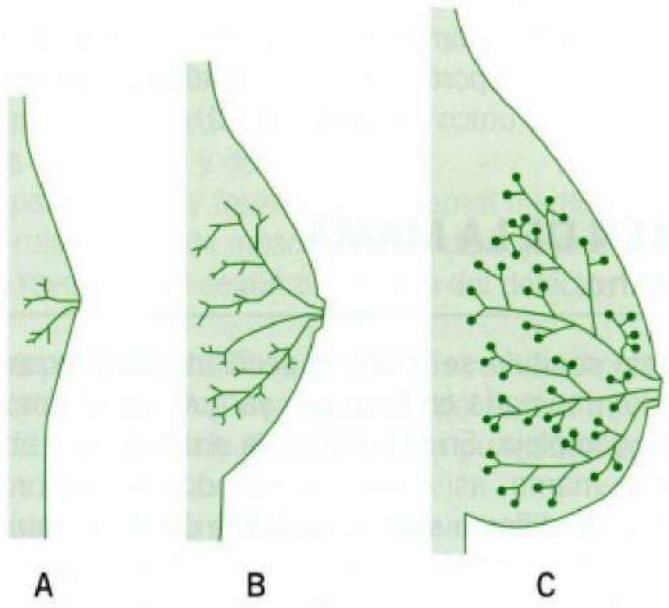

Figura 29-135. Cuadrantes de la mama. 1. Súpero-interno. **2.** Súpero-externo. **3.** Ínfero-interno. **4.** Ínfero-externo. **5.** Unidad aréola-pezón. El cuadrante súpero-externo incluye la prolongación axilar.

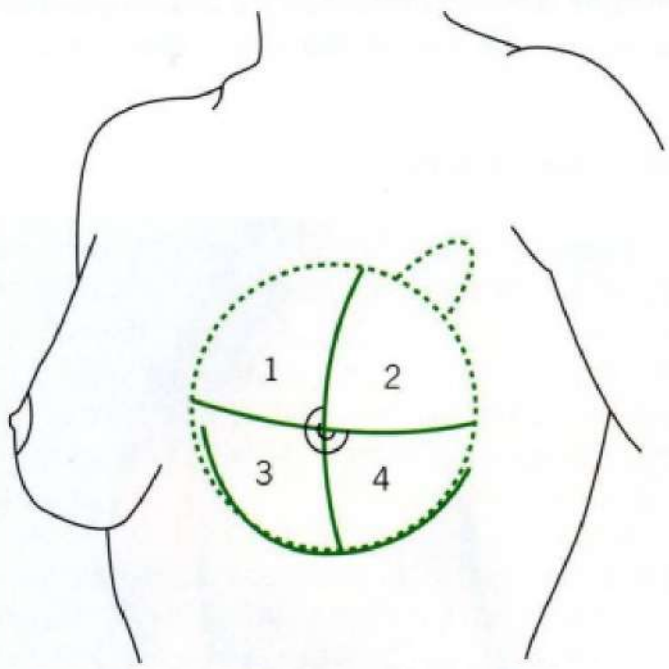

Con la paciente sentada y con luz indirecta, se deben apreciar deformidades, retracciones, cambios en la superficie de la piel; en cuanto al pezón, hay que revisar color y superficie, al igual que comparar la altura y la protrusión de uno con respecto al otro

(Tabla 29-28). Estas mismas características se deben inspeccionar indicándole a la paciente que coloque sus brazos proyectados hacia el frente e inclinando su cuerpo hacia adelante, de modo de poner en tensión los ligamentos de Cooper.

Tabla 29-28. Semiología de la mama: inspección

Mamas
Tamaño, formas, contorno
Asimetrías
Textura de la piel
Deformidades
Retracciones
Ulceraciones
Color y cambios en la superficie de la piel
Presencia de piel de naranja
Masas
Pezones
Posición
Altura y protrusión comparativas
Retracciones
Grietas
Secreciones
Aréola
Pigmentación
Inflamación
Tumores

Con la paciente aún sentada, esta debe colocar los brazos en la cintura y contraer los músculos pectorales, con el objeto de ver si existe alguna masa adherida a los planos profundos. Con la paciente erguida, se inspecciona también las regiones axilares y supraclaviculares.

Luego, se procede al examen en decúbito dorsal con los brazos detrás de la cabeza, buscando asimetrías, ulceraciones, cambios de coloración, textura de la piel y presencia de piel de naranja.

El pezón está normalmente orientado un poco hacia abajo y afuera y, en él, se debe observar retracciones, alteraciones en la superficie, como grietas, y la presencia de secreción serosa, purulenta, láctea o hemorrágica. En la aréola, se deben describir la pigmentación y si existen cambios inflamatorios o tumorales (Figuras 29-136 y 29-137).

Palpación. Esta se realiza en forma mucho más efectiva en decúbito dorsal, con el brazo del lado a examinar detrás de la cabeza. La mama normal varía con la edad, siendo turgente en las adolescentes que, incluso, no tienen surco submamario (Figura 29-134). En las pacientes mayores, las mamas se van poniendo fláccidas, con surco inframamario pronunciado, presentándose a veces como una cresta dura que puede confundirse con un tumor. Muchas veces, la prolongación o cola de la mama llega hasta la axila y puede confundirse con una adenopatía. A la palpación, la superficie de la mama es finamente nodular y esto se debe a la estructura lobulillar de la mama, lo que se puede acentuar en ciertos períodos fisiológicos de la mama, confundiéndose con lesiones tumorales.

Figura 29-136. Cáncer de mama localmente avanzado.



Figura 29-137. Salida de sangre por el pezón o galactorragia.

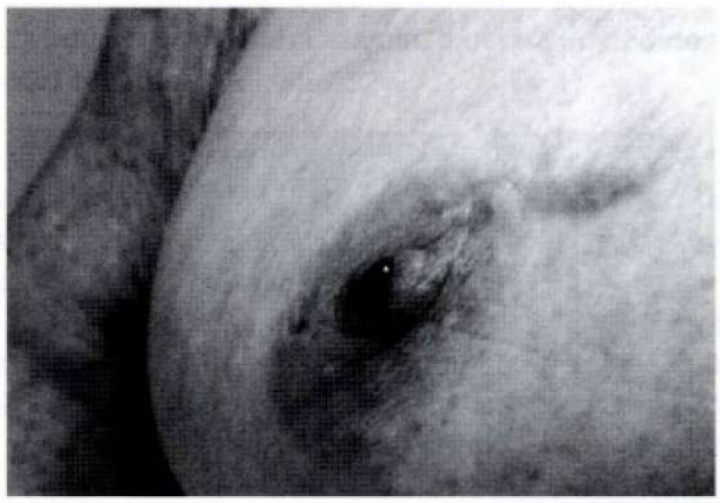

La palpación de la mama (Tabla 29-29) se debe realizar en forma suave, con los pulpejos de los dedos ejerciendo una leve presión hacia la pared torácica, desde una línea imaginaria que pasa sagitalmente por el pezón hacia medial y, luego, hacia lateral. También, se puede palpar en forma circular desde el exterior hasta llegar a la región central. En cada irregularidad o nodularidad encontrada debe describirse la consistencia, la definición de los bordes, la sensibilidad, la adherencia a los planos superficiales y profundos, las características de la piel

Tabla 29-29. Semiología de la mama: palpación

Mamas
Irregularidades o nodularidades
Tamaño
Consistencia
Borde
Sensibilidad
Adherencia a planos profundos
Características de la piel que las cubre
Pezones
Tumores retroareolares
Secreciones (serosa, purulenta, sanguinolenta)
Zonas axilar y supraclavicular
Autoexamen

Figura 29-138. Ganglios linfáticos de la axila. A. Grupo central. **B.** Grupo pectoral. **C.** Grupo subescapular. **D.** Grupo alrededor del hiatus semilunar. **E.** Grupo costocoracoideo. **F.** Ganglios supraclaviculares.

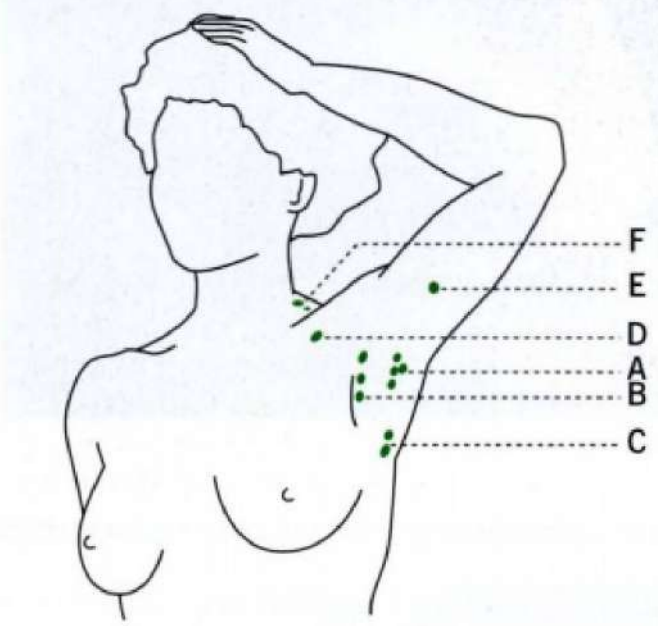

Figura 29-139. Examen de la axila. A. El médico levanta el brazo de la enferma y, con la otra mano, introduce los dedos en la axila tan alto como sea posible. **B.** El antebrazo de la enferma descansa sobre el antebrazo del médico, mientras este introduce su mano en el hueco axilar. **C.** El médico se ubica detrás de la enferma para palpar los ganglios subescapulares que yacen en el pliegue posterior de la axila, mientras eleva el brazo de la paciente.

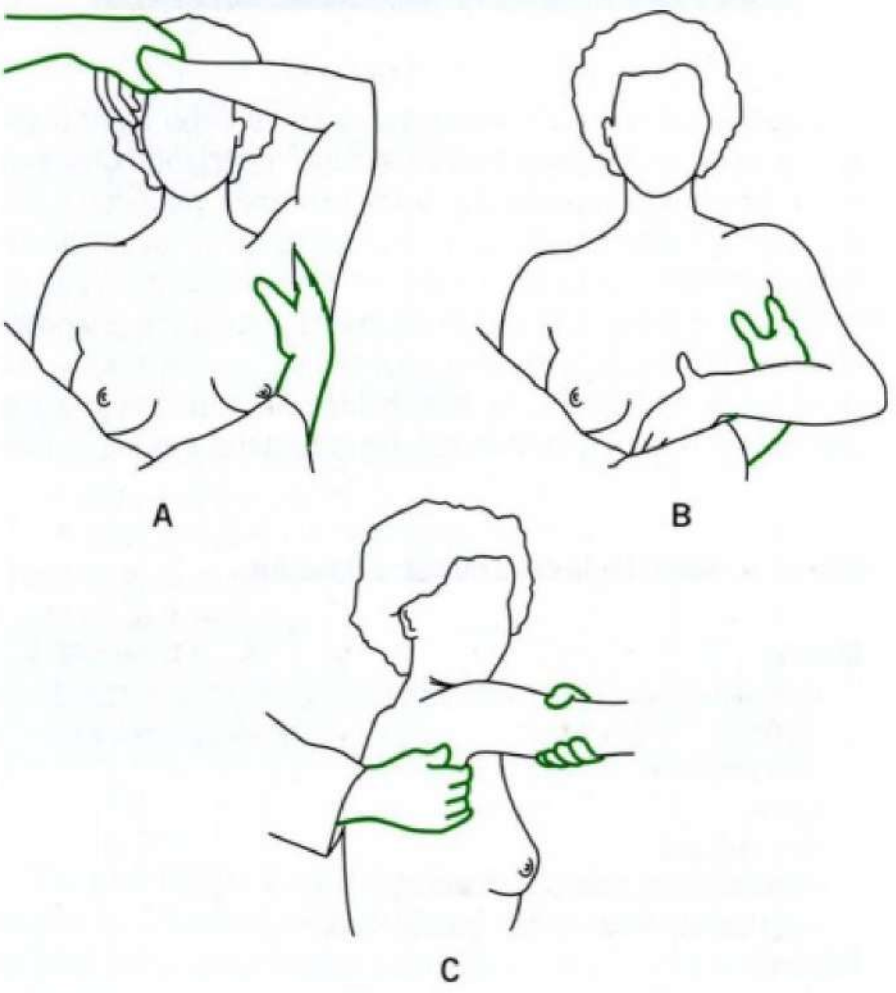

sobre ella y el tamaño; este último, en centímetros y ojalá, en por lo menos dos dimensiones. Es conveniente pedir a la paciente que confirme la localización del tumor si es que ella se lo ha palpado y preguntar si encuentra otros. A modo de ejemplo, la palpación de un fibroadenoma es la de un nódulo de bordes definidos, elástico y móvil; la de un cáncer es la de un tumor duro, límites poco precisos, a veces adherido a la piel o a los planos profundos.

En la palpación del pezón deben buscarse tumores retroareolares y comprimirlo en forma suave para ver si existe algún tipo de secreción, de la cual se debe evaluar el color, olor y consistencia. Es sospechosa la salida de sangre o líquido como agua de roca. Si es posible, se toma muestra para citología (Figura 29-137).

El autoexamen de la mama es un valioso procedimiento que posibilita la pesquisa de tumores de la mama.

- **Exploración de los ganglios linfáticos.** Para examinar la región axilar (Figura 29-138), el paciente se sienta frente al examinador, colocando el brazo ipsilateral de la axila descansando sobre el hombro o brazo del examinador, el que examina la axila derecha con la mano izquierda y viceversa; se palpa deslizando los dedos de atrás hacia adelante contra la pared torácica y el músculo pectoral mayor (Figura 29-139). Si se palpan ganglios, se debe describir su número, consistencia, tamaño, movilidad, bordes, sensibilidad, fijación a planos vecinos o a otras masas ganglionares. En axilas operadas, es mejor palpar de abajo hacia arriba. Finalmente, frente a la paciente el médico debe palpar las fosas supraclaviculares; si hay duda sobre la palpación de la fosa supraclavicular, se puede pedir a la paciente que tosa.

Métodos complementarios de diagnóstico

Mamografía. Es el examen radiológico de elección, tanto en el diagnóstico de las lesiones, como en la detección precoz del cáncer de mama. Con este examen realizado en forma anual desde los 40 años, según los estudios originales de tamizaje se logró disminuir la mortalidad por cáncer de mama entre el 20% y el 40%. Actualmente, con el uso de hormonoterapia y los nuevos tratamientos adyuvantes esta disminución es del 10%.

Tiene alta sensibilidad (90%) y menor especificidad. De cada 1.000 mamografías hechas en pacientes sobre los 40 años, asintomáticas, en un primer control se detectan 7 cánceres de mama. La mamografía no puede ser reemplazada por otros métodos radiológicos, pero sí complementada.

Actualmente, existe la mamografía convencional y la digital: esta última ha demostrado ser mejor al detectar más cánceres en pacientes menores de 50 años, en mujeres pre y perimenopáusicas y en mamas densas.

Al examinar una mamografía, se debe observar la pared torácica, la piel, la unidad aréola-pezón y el tejido mamario, lo cual debe realizarse con una buena fuente luminosa. La interpretación se realiza comparando las proyecciones equivalentes de ambas mamas, es decir, la cráneo-caudal derecha con la izquierda y la lateral-oblicua derecha con la izquierda. En este examen, las alteraciones encontradas deben estar presentes en las dos proyecciones; de no ser así, lo más probable es que se trate de algún artefacto. Se deben buscar

masas, densidades asimétricas, alteraciones de la arquitectura, microcalcificaciones y adenopatías. Además de realizar un diagnóstico, ayuda al cirujano a planificar el tratamiento, describiendo el tamaño del tumor en relación al de la mama y la presencia de multifocalidad.

La clasificación BI-RADS, con la que se informan todas las mamografías, consiste en catalogar los hallazgos radiológicos de acuerdo a su grado de sospecha y sugerir una conducta. Así tenemos: 0 = no concluyente: amerita más estudio como magnificaciones o ecotomografía; 1 = normal, paciente continúa con control anual; 2 = hallazgos benignos, paciente continúa con control anual; 3 = hallazgos probablemente benignos: se sugiere un control cercano en 6 meses; 4 = hallazgos probablemente malignos: debe derivarse a un especialista y proceder a una biopsia; 5 = hallazgos malignos: derivar a especialista y realizar biopsia; y 6 = lesión con biopsia positiva para carcinoma, por lo que inicia tratamiento (Figura 29-140).

Figura 29-140. Mamografía que muestra un cáncer bilateral (BI-RADS 5).

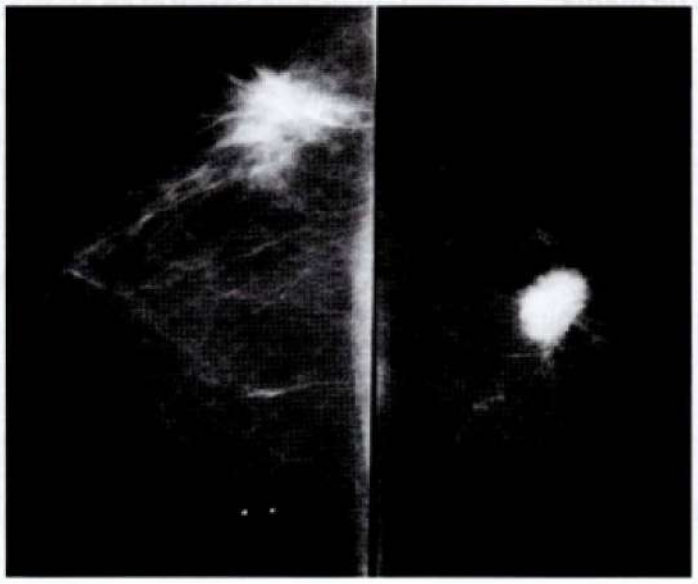

Ecografía mamaria. Es un examen complementario a la mamografía, cuya mayor utilidad consiste en diferenciar si una masa es sólida o quística. Es útil también en pacientes jóvenes con mamas densas, en que el rendimiento de la mamografía no es bueno y en quienes la mamografía está contraindicada, como por ejemplo, pacientes embarazadas (Figura 29-141).

Figura 29-141. Ecografía mamaria que muestra un nódulo sólido de aspecto benigno.

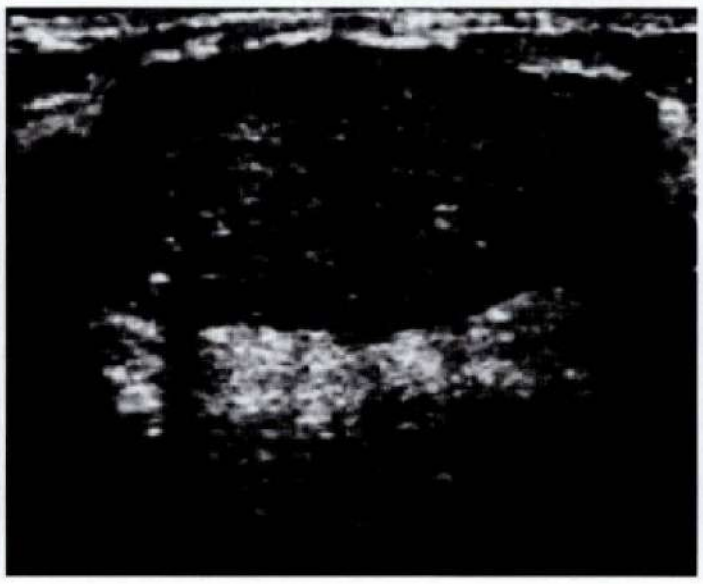

Galactografía. Es el estudio mamográfico de un conducto que ha sido inyectado con medio de contraste. Está indicado en las pacientes que tienen secreción patológica por el pezón, ya que la posibilidad de que estas pacientes tengan un cáncer es del 10% aproximadamente. Con los nuevos equipos de ecotomografía, que ven en forma muy clara los conductos galactóforos, este examen casi no se usa (Figura 29-142).

Figura 29-142. Galactografía con una lesión papilar en el interior de un conducto.



Resonancia nuclear magnética. Este examen tiene las siguientes indicaciones: evaluar preoperatoriamente la extensión de un cáncer diagnosticado para planificar el tratamiento (multifocalidad o bilateralidad); seguir la respuesta a la quimioterapia neoadyuvante; búsqueda de un cáncer oculto; controlar a mujeres jóvenes de alto riesgo; detección de una recidiva y diagnosticar complicaciones de las prótesis y otras.

Tomosíntesis. Es una mamografía en 3D. Esta nueva tecnología fusiona dos métodos: la mamografía en 2D y la tomografía. Al realizar cortes milimétricos de la mama y obtener imágenes en 3D, permite visualizar mejor los contornos, tamaño, ubicación y extensión de las lesiones. Muy útil en mujeres jóvenes y en mamas muy densas.

Citología por punción con aguja fina. Es un método útil y de bajo costo en la evaluación de una lesión sospechosa, siempre que se valoren sus limitaciones. La sensibilidad varía entre el 87% y el 98%. Las limitaciones están dadas por los falsos negativos, que son de un orden del 6% al 10%, lo cual puede dar una falsa tranquilidad a la paciente y, muchas veces, al médico. Los resultados dependen de la experiencia del que toma la muestra, del patólogo que la informa y del tipo histológico del tumor.

Figura 29-143. Distintos tamaños de muestra de biopsias percutáneas de mama.

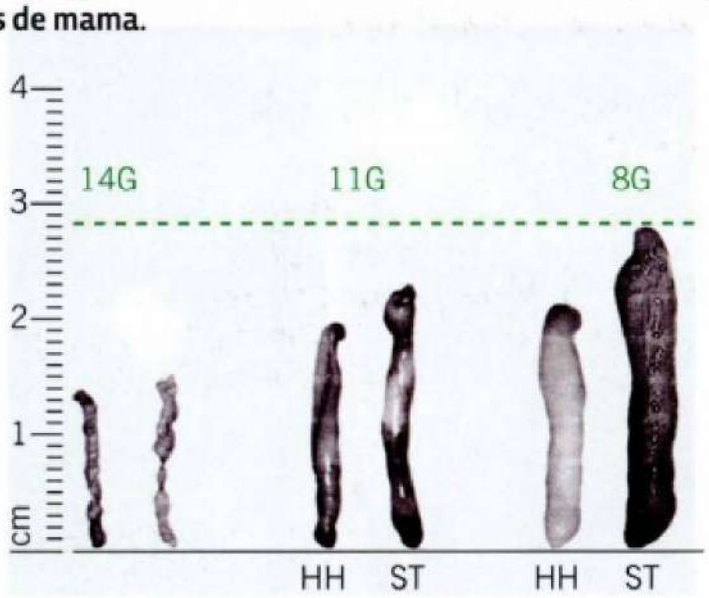

Figura 29-144. Biopsia radioquirúrgica de un grupo de microcalcificaciones.

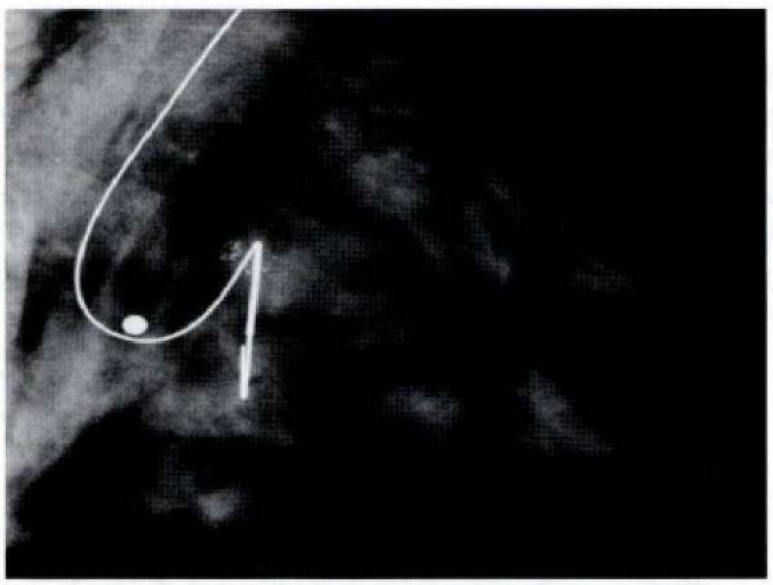

Biopsia por punción con aguja gruesa. Dado que la cantidad de tejido a examinar es mayor, la sensibilidad de este método también aumenta y es de alrededor del 91%. Para esto, se puede usar una aguja 14 g (Core) o un dispositivo llamado mammotome (11 u 8G), el cual consta de un sistema de aspiración para recoger las muestras.

En la actualidad, estas biopsias percutáneas se utilizan en toda lesión sospechosa con el fin de evitar una cirugía si esta resulta benigna; o, planificar adecuadamente el tratamiento, si es un cáncer (Figura 29-143).

Biopsia radioquirúrgica. Consiste en resecar en forma completa una lesión no palpable que ha sido detectada por imágenes, ya sea nódulo, grupo de microcalcificaciones o alteración de la arquitectura de la mama. Para esto, la lesión se localiza mamográfica o ecográficamente por medio de una aguja metálica, la que le sirve de guía al cirujano. Al tejido mamario extirpado, se le realiza una radiografía para comprobar que se extirpó la lesión sospechosa (Figura 29-144).

ABDOMEN

A. Goic

El examen del abdomen comprende los cuatro tiempos de todo examen físico: inspección, percusión, palpación y auscultación, a lo que se agrega el examen anal y el tacto rectal destinado a examinar la ampolla rectal y el peritoneo pélvico. Durante el examen abdominal se practica, además, el examen del hígado, bazo y riñones.

Condiciones para el examen. Para realizar un buen examen se requieren condiciones que lo favorezcan. El enfermo debe estar en decúbito dorsal con una almohada plana o sin almohada, relajado y con sus extremidades inferiores extendidas y las superiores a los lados del cuerpo; su abdomen completamente descubierto. El médico sentado o de pie a la derecha y perpendicularmente al enfermo (salvo que sea zurdo) y a una altura conveniente que evite posiciones forzadas. Debe haber luz apropiada iluminando la pared abdominal; la temperatura de la habitación debe ser grata y el médico tener sus manos temperadas. En ocasiones, el examen abdominal debe complementarse con el enfermo en posición de pie (ej.: para investigar hernias) o en posiciones especiales (ej.: posición diagonal de Schuster para el examen del bazo y posición de Sims, ginecológica o genupectoral, para el tacto rectal).

DIVISIÓN TOPOGRÁFICA DE LA SUPERFICIE ABDOMINAL

Exteriormente, el abdomen en su pared anterior se divide en 9 regiones anteriores, determinadas por 2 líneas verticales y 2 horizontales (Figura 29-145). Las líneas verticales ascendentes, parten del extremo de las ramas horizontales del pubis hasta alcanzar los extremos anteriores de las décimas costillas. La línea horizontal superior une la décima costilla de un lado con su homónimo del lado opuesto; la inferior, une ambas espinas ilíacas anterosuperiores. Quedan así determinadas 9

Figura 29-145. División topográfica de abdomen. A. Pared anterior. **B.** Pared posterior.

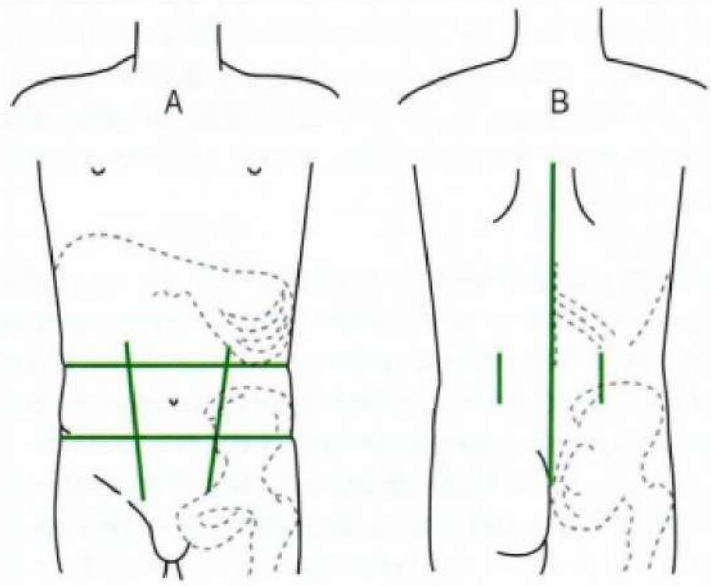

regiones o zonas. Tres superiores: las laterales o hipocondrios, derecho e izquierdo, respectivamente, y una medio o central, el epigastrio; 3 regiones medias: las laterales, flancos derecho e izquierdo, respectivamente; y una central, la región umbilical o mesogastrio; y, finalmente, 3 inferiores: las laterales o fosas ilíacas derecha e izquierda, respectivamente, y una central, el hipogastrio (Figura 29-145A).

En la nomenclatura anglosajona se divide la pared anterior del abdomen en 4 cuadrantes: superior derecho e izquierdo, e inferior derecho e izquierdo, determinados por 2 líneas, vertical y horizontal, que se cruzan a nivel del ombligo.

La pared posterior del abdomen se divide mediante una línea vertical media que une las apófisis espinosas vertebrales y dos verticales laterales, que van del tercio posterior de la cresta ilíaca correspondiente a las 12^{das} costillas. Las regiones adyacentes a la línea media se denominan lumbares internas (o renales) y, las más extensas, lumbares externas (o lumboabdominales) que se confunden con los flancos respectivos (Figura 29-145B).

Estas zonas topográficas sirven para la comunicación y en cada una de ellas subyacen determinados órganos intraabdominales (siempre que no haya desplazamientos viscerales) (Tabla 29-30).

EXAMEN ABDOMINAL (Tabla 29-31)

Inspección

Debe ser el primer tiempo del examen abdominal. Durante ella el médico debe fijar su atención sobre los siguientes hechos: configuración del abdomen, movilidad respiratoria y caracteres de la pared abdominal.

Configuración del abdomen. Normalmente, el perfil abdominal tiene la forma de una S itálica, con la onda de depresión a nivel de la zona umbilical (Figura 29-146A). El abdomen es simétrico y hay una proporción entre volumen abdominal y la constitución y estado nutritivo del enfermo. A veces, individuos muy enflaquecidos muestran un vientre que, para su condición, se puede considerar prominente, lo que revela una condición patológica.

El perfil abdominal normal y la simetría pueden perderse por cicatrices de intervenciones quirúrgicas o de heridas no quirúrgicas; o bien, por aumento o disminución de su volumen.

El abdomen puede estar globalmente aumentado (abdomen globuloso o prominente) (Figura 29-146B) o globalmente disminuido de volumen (abdomen excavado) o haber un aumento de volumen localizado.

El aumento generalizado de volumen puede deberse a aumento del tejido graso subcutáneo (obesidad), aumento en la cantidad de gas intraabdominal (meteorismo), presencia de líquido en la cavidad peritoneal (ascitis) o presencia de una masa intraabdominal de gran tamaño (tumor).

La obesidad determina un abdomen globuloso con disminución de la tonicidad y potencia de los rectos anteriores. Cuando a esto se suma la de los oblicuos y transversos, el vientre cede hacia adelante y hacia los lados (vientre de batracio). En un grado más avanzado, el epigastrio se ve más bien deprimido, siendo muy prominente en la zona subumbilical (abdomen en

Tabla 29-30. Proyección de los órganos del abdomen en las regiones de superficie de la pared abdominal

Regiones abdominales de superficie	Órganos subyacentes
Hipocondrio derecho	Lóbulo derecho del hígado Vesícula biliar Ángulo hepático del colon Riñón derecho 2/3 superiores y cápsula suprarrenal derecha
Epigastrio	Hígado Estómago Bulbo duodenal y parte de la segunda porción del duodeno Aorta Vena cava inferior Plexo celíaco Formaciones peritoneales
Hipocondrio izquierdo	Lóbulo izquierdo del hígado Cuerpo del páncreas Cuerpo del estómago Ángulo esplénico del colon Bazo Cola del páncreas Riñón y cápsula suprarrenal izquierda
Región umbilical	Parte inferior del estómago Parte de la 2da; 3ra y 4ta porción del duodeno Cabeza y cuerpo del páncreas Colon transverso Intestino Pelvis renales Parte superior de los uréteres Aorta abdominal Vena cava inferior Epiplón y mesenterio
Flanco derecho	Colon ascendente 1/3 inferior del riñón derecho
Flanco izquierdo	Colon descendente 1/3 inferior del riñón izquierdo
Hipogastrio	Parte del intestino delgado Extremo inferior de uréteres Vejiga Colon sigmoideo
Fosa ilíaca derecha	Ciego Apéndice Íleon terminal
Fosa ilíaca izquierda	Colon sigmoideo Psoas izquierdo

Tabla 29-31. Etapas del examen abdominal

Inspección
Configuración del abdomen
Movilidad respiratoria
Características de la piel
Percusión
Sonoridad abdominal
Matidez
Palpación (superficial y profunda)
Superficial (tensión de la pared)
Profunda (contenido abdominal)
Maniobras especiales:
Sensibilidad de rebote
Bazuqueo gástrico
Ruido de sucusión
Auscultación (directa o indirecta)
Ruidos hidroaéreos
Borborigmos
Silencio abdominal
Soplos
Frotes peritoneales
Ruidos cardíacos fetales
Percusión y palpación del hígado
Percusión y palpación del bazo
Palpación del riñón
Examen de los ganglios inguinales superficiales

Figura 29-146. Configuración del abdomen. A. Perfil abdominal normal. **B.** Abdomen globuloso prominente. **C.** Abdomen en delantal.

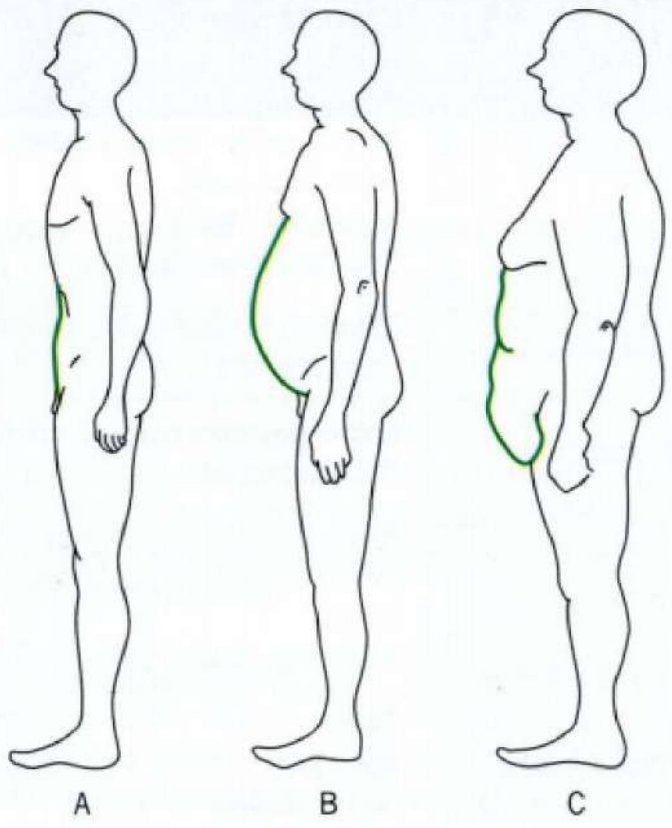

alforja); y, finalmente, en grados muy avanzados de obesidad, la pared abdominal alta, engrosada por abundante tejido adiposo, cuelga sobre la inferior y el pubis, cubriendo incluso los genitales (abdomen en delantal) (Figura 29-146C).

La constitución del enfermo y la presencia o ausencia de otros signos permite, a la simple inspección, sospechar alguna de las causas de abdomen globuloso, y confirmarlas por los tiempos adicionales de la exploración física. Por ejemplo, en la ascitis importante se observa aplanamiento, borramiento o eversión del ombligo, lo que no ocurre en el abdomen prominente por meteorismo o tumores de gran tamaño, en los que el ombligo es normal; en la ascitis con hipertensión portal, se observa circulación venosa colateral de la pared, que no está presente en el abdomen prominente de otras causas. En casos de distensión abdominal por meteorismo secundario a obstrucción intestinal (íleo mecánico), se pueden observar ondas peristálticas que recorren la pared y se acompañan de cólicos intestinales y ruidos hidroaéreos (borborigmos) (ver *Obstrucción intestinal*, p. 228). En individuos viejos y con pared abdominal atónica, se pueden observar ondas peristálticas que no tienen significación patológica.

El aumento de volumen localizado del abdomen se observa en las grandes eventraciones (hernias incisionales), hernias gigantes, tumores intraabdominales de gran tamaño o deformación de la pared por cicatrices.

La disminución generalizada de volumen (abdomen excavado), se ve en enfermos muy enflaquecidos, por disminución acentuada del tejido graso subcutáneo.

Para diferenciar una masa intraabdominal de una masa de la pared, se hace contraer la musculatura abdominal del enfermo, haciéndolo sentarse desde la posición acostada: si está en la pared, la masa no desaparece y viceversa.

Movilidad respiratoria. Normalmente, el abdomen se moviliza en forma rítmica con la respiración. La movilidad respiratoria es más marcada en el hombre que en la mujer, la que tiene una respiración de predominio torácico.

En condiciones patológicas, la movilidad respiratoria puede estar exagerada, disminuida o ausente. Se exagera, en los procesos que comprometen la jaula torácica, pleura o pulmón, particularmente si se acompañan de dolor (fractura costal, pleuresía, pleuroneumonía). Disminuye en las afecciones dolorosas del abdomen, especialmente si existe peritonitis localizada o generalizada. En un cuadro de dolor abdominal agudo la observación de la movilidad respiratoria permite deducir si existe o no compromiso peritoneal, importante en el diagnóstico del abdomen agudo quirúrgico (ver *Abdomen agudo*, p. 234).

La observación de la movilidad respiratoria debe hacerse, primero, con la respiración tranquila y, luego, con la respiración forzada. La inspiración forzada puede hacer más evidente una hepatomegalia, una esplenomegalia, una vesícula distendida o un tumor abdominal, que no eran aparentes durante la respiración tranquila; o bien, revelar un punto de zona dolorosa. Si el médico hace inspirar profundo a un enfermo que tiene compromiso peritoneal, pleural o diafragmático, interrumpirá la inspiración al exacerbarse el dolor. Haciendo toser al enfermo, también se despierta dolor.

Figura 29-147. Algunas incisiones quirúrgicas abdominales. 1. Incisión de Bevan. **2.** Incisión mediana supraumbilical. **3.** Incisión paramediana supraumbilical. **4.** Incisión del recto lateral. **5.** Incisión de Mac Burney. **6.** Incisión de Pfannenstiel.

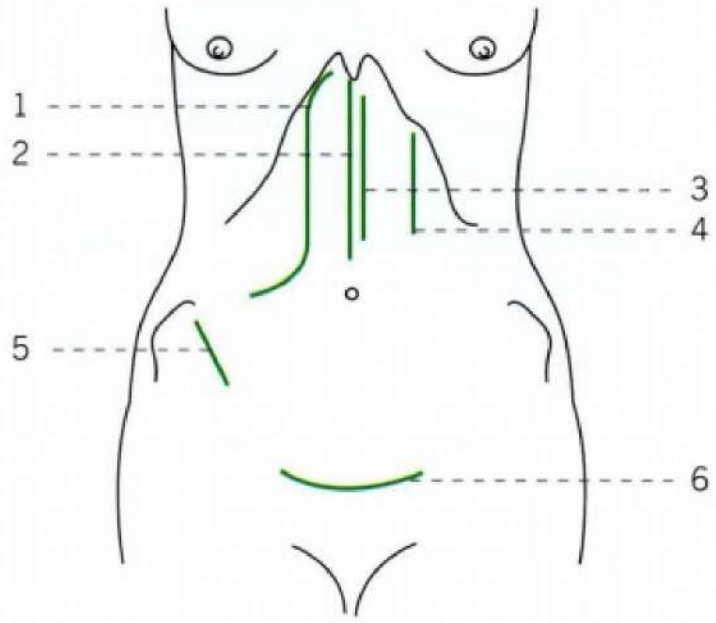

Figura 29-148. Circulación venosa colateral. 1. De tipo porto-cava: las venas dilatadas y tortuosas son centrales y el flujo de sangre es centrífugo con respecto al ombligo. **2.** De tipo cava-cava: las venas se ubican en las partes laterales del abdomen y el flujo de sangre es ascendente.

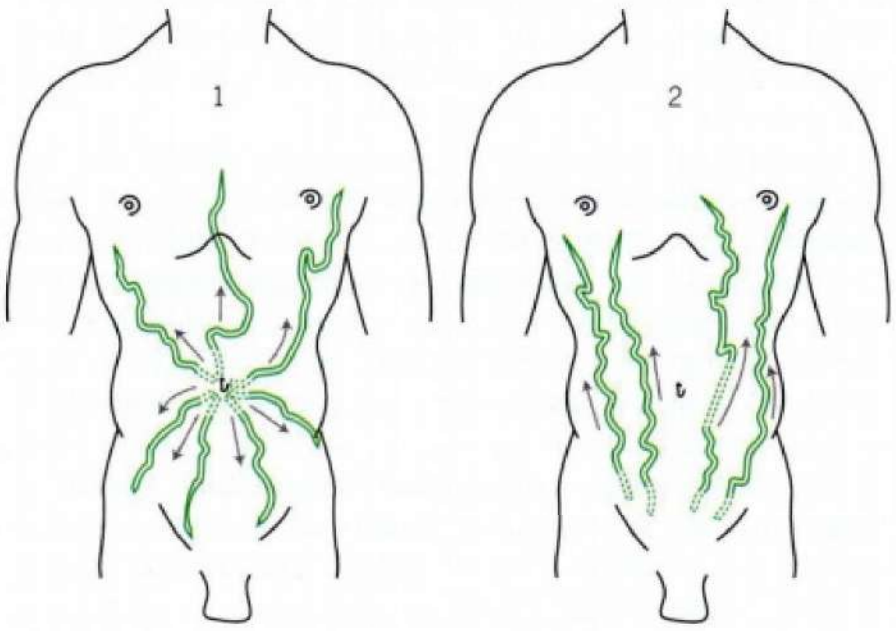

Caracteres de la pared. Al observar el abdomen, debe ponerse atención en las características de la piel, fanéreos y ombligo.

Especialmente en personas de pared abdominal delgada, se observa normalmente un latido epigástrico transmitido por la aorta abdominal, el que puede estar exagerado en los estados hiperdinámicos. No debe confundirse con el aneurisma de la aorta abdominal, el que se plantea solo cuando hay un aumento de volumen palpable y pulsátil.

Las **cicatrices en la piel** revelan una intervención quirúrgica previa o heridas abdominales no quirúrgicas. La ubicación y tipo de cicatriz orienta hacia la naturaleza de la intervención quirúrgica, porque hay incisiones abdominales quirúrgicas (laparatomías) que son clásicas; por ejemplo, la laparatomía oblicua en fosa ilíaca derecha para apendicectomía (cicatriz de McBurney), la incisión paramediana derecha supraumbilical para colecistectomía, etc. (Figura 29-147). La introducción de la cirugía abdominal endoscópica ha desplazado, en gran medida, a las laparotomías clásicas, observándose en la pared abdominal cicatrices pequeñas en las zonas de introducción del instrumento.

Las **estrías de distensión**, generalmente en las partes laterales y medias bajas del abdomen, son consecuencia de la rotura de fibras elásticas de la piel. Hay estrías de distensión blancas (líneas albicantes) que se observan en mujeres que han tenido embarazos y en obesos que han enflaquecido en forma más o menos rápida. Las estrías de color violáceo o rojo violáceo (estrías purpúricas) son propias del síndrome de Cushing (hipercortisolismo).

En el edema de la pared, la piel se observa engrosada, brillante y con los poros dilatados. Se ve en enfermedades que cursan con edema generalizado (ver *Edema*, p. 42).

Las **hernias y eventraciones** (hernias incisionales) son visibles cuando son grandes; deben buscarse en la zona de cicatrices y, las hernias umbilicales, inguinales e inguinocrurales, en las zonas anatómicas respectivas. Si no son evidentes debe hacerse pujar o toser al enfermo y, en ocasiones, examinarlo en posición de pie; con estas maniobras se evidencian hernias que no aparecen a la inspección con el enfermo acostado. Las hernias más frecuentes que ve el internista son las umbilicales en pacientes con ascitis (ver: *Hernias abdominales*, p. 444).

La circulación venosa colateral se manifiesta por venas visibles, a veces prominentes, en la región periumbilical, epigastrio, parte baja del tórax o zonas laterales del abdomen: implican un obstáculo al libre flujo venoso en el sistema de la vena cava inferior o de la porta. Según el sistema comprometido, se distingue una circulación colateral de tipo porto-cava y otro cava-cava (Figura 29-148).

Cuando existe un bloqueo intrahepático de la porta (como en la cirrosis hepática) parte de la sangre portal es desviada hacia las venas paraumbilicales para alcanzar el sistema cava. Se produce así la circulación venosa colateral de tipo porto-cava. Se observa en la región periumbilical y epigástrica un conjunto de venas dilatadas de disposición radiada desde el ombligo. El flujo venoso sigue una dirección opuesta al ombligo.

Cuando la derivación se realiza a través de los troncos venosos umbilical y paraumbilical permeables, se desarrollan voluminosas várices periumbilicales y, a veces, una gruesa ampolla varicosa umbilical limitada por un anillo herniario; la circulación venosa subcutánea toma el aspecto de una cabeza de medusa que, en ocasiones, se acompaña de un soplo continuo y frémito (síndrome de Cruvelhier-Baumgarten). La cabeza de medusa es de infrecuente observación. Habitualmente, en la circulación porto-cava se aprecian solo algunas pocas venas en la región umbilical y epigástrica.

Por otra parte, en condiciones normales, en las venas de los dos tercios inferiores de la pared abdominal la sangre fluye de arriba hacia abajo. Cuando hay obstrucción de la vena cava inferior (por trombosis, ascitis, compresión) el sentido del flujo sanguíneo de las venas subcutáneas se invierte para alcanzar el sistema de la vena cava superior. Se produce así la circulación de tipo cava-cava: las venas dilatadas se observan en las partes laterales del abdomen y el flujo venoso sigue una dirección ascendente.

Hay personas, especialmente las de piel muy blanca, en quienes normalmente se observan tenues redes venosas en las partes laterales del abdomen que no deben confundirse con circulación venosa colateral.

Manchas o vetas reticulares de color café claro en las partes bajas del abdomen, revelan el uso habitual de guatero caliente en pacientes que sufren dolor abdominal crónico, habitualmente de tipo funcional; corresponden a pigmentación de la piel por melanina (*cutis marmorata* pigmentosa).

Excepcionalmente, en la pancreatitis aguda necrohemorrágica pueden observarse manchas que varían de color azul pizarra a café amarillento en la región periumbilical (signo de Cullen) o en las regiones lumbares (signo de Grey Turner); también, pueden presentarse en el embarazo tubario roto. Indican hemorragia intra o retroperitoneal.

Finalmente, en la piel del abdomen pueden observarse los exantemas generalizados de algunas enfermedades infectocontagiosas (sarampión o escarlatina) y las petequias de los síndromes purpúricos. Frecuente en nuestro medio, eran las roséolas tíficas: máculas pequeñas lenticulares, de color rosado tenue, generalmente escasas (2 a 4 elementos), en la parte alta del abdomen; son más fáciles de identificar en personas de piel blanca. Hoy se observan más raramente debido a la disminución de la prevalencia de fiebre tifoidea en nuestro país.

El enrojecimiento y secreción del ombligo indican inflamación (onfalitis).

Normalmente, hay una distribución diferente del vello pubiano en el hombre que en la mujer: en el hombre tiene una distribución romboidal, existiendo vello hasta la región umbilical; en la mujer, en cambio, la distribución es triangular con base superior y sin vello en la región umbilical. Se observan variaciones constitucionales que no significan un fenómeno patológico. La disminución del vello pubiano, se observa en la cirrosis hepática, desnutrición, hipogonadismo y panhipopituitarismo; es más frecuente de observar en la cirrosis junto a disminución del vello de otras regiones (facial, axilar, extremidades). En la mujer, el aumento del vello pubiano con distribución androide se observa en el hirsutismo con o sin virilización, que obedece a diversas causas (hirsutismo idiopático, ovario poliquístico, tumores suprarrenales u ováricos).

Percusión abdominal

Debe realizarse metódicamente, partiendo de una determinada zona y continuando la percusión del resto en forma ordenada. Normalmente, la percusión revela sonoridad (sonoridad abdominal normal) debida al contenido aéreo de las vísceras huecas intraabdominales. Es recomendable realizar una percusión radiada desde epigastrio hacia hipogastrio, fosas ilíacas y flancos, para investigar matidez en esas zonas y precisar sus límites. Esto tiene importancia para pesquisar una vejiga distendida, útero aumentado de tamaño o ascitis. Normalmente, existe una zona de timpanismo en el cuadrante superior izquierdo (espacio semilunar de Traube) (Figura 29-149).

Como norma general, la percusión debe ser suave, regulando su intensidad de acuerdo al grosor de la pared abdominal del paciente.

Figura 29-149. Espacio semilunar de Traube (T).

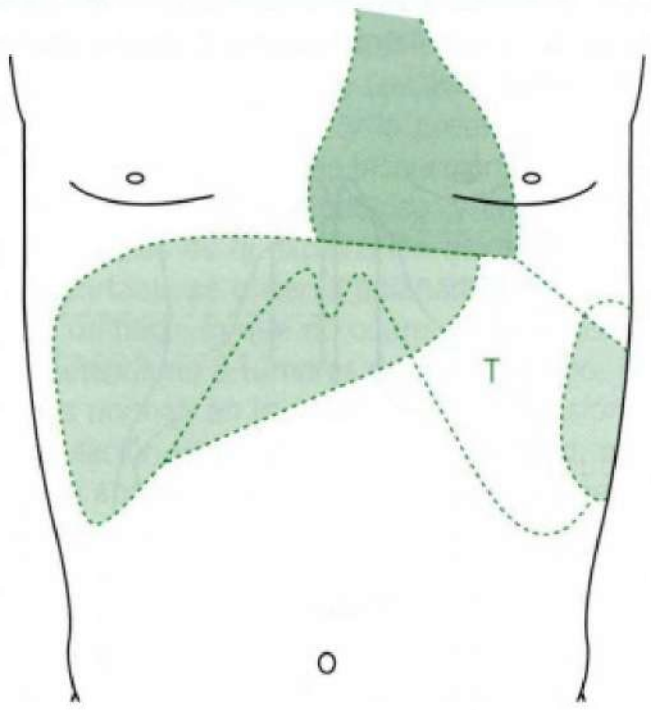

Sonoridad abdominal. La sonoridad abdominal normal puede estar aumentada, disminuida o ausente, en forma difusa o parcelar. Aumenta en forma difusa (timpanismo), cuando hay mayor contenido aéreo intraabdominal (meteorismo), o cuando existe aire en la cavidad peritoneal (neumoperitoneo). Está disminuida en sujetos de pared muscular gruesa y en obesos, por la gran cantidad de grasa subcutánea; y está ausente (matidez), cuando hay líquido en la cavidad peritoneal (ascitis) o existen masas intraabdominales de gran tamaño, sólidas o de contenido líquido.

Existen causas médicas y quirúrgicas de meteorismo. Las causas quirúrgicas más frecuentes son el íleo funcional (íleo paralítico) o mecánico, distinción que se hace según haya o no una obstrucción del flujo intestinal. El íleo paralítico se observa con mayor frecuencia en el postoperatorio precoz de intervenciones quirúrgicas intraabdominales; es transitorio (48 a 72 horas) y se debe a la manipulación de las vísceras y la anestesia. También, se produce íleo cuando hay peritonitis que, por efecto de vecindad, paraliza la musculatura lisa intestinal. Las causas más corrientes de obstrucción mecánica del intestino son las hernias estranguladas y bridas (adherencias) postoperatorias, a veces precoces (días) y otras tardías (años).

Entre las causas médicas de meteorismo están los trastornos funcionales digestivos, especialmente la aerofagia; algunas enfermedades toxinfecciosas, en particular, la fiebre tifoidea, y el megacolon tóxico, una complicación infrecuente de la colitis ulcerosa inespecífica. Con excepción de este último, el grado de meteorismo de causa médica es mucho menos marcado que el de causa quirúrgica.

La segunda causa de hipersonoridad abdominal es el neumoperitoneo (paso de aire a la cavidad peritoneal), consecuencia de perforación de vísceras huecas (intestino, estómago). La etiología más frecuente es la perforación de úlceras pépticas (gástricas o duodenales) y la perforación intestinal en fiebre tifoidea. Cuando hay neumoperitoneo, desaparece la matidez hepática, lo que no ocurre en la hipersonoridad por meteorismo. Sin embargo, la desaparición de la matidez hepática no es un

signo patognomónico de neumoperitoneo, ya que la interposición del colon entre el hígado y la pared torácica puede provocarla.

La sonoridad abdominal desaparece y es reemplazada por matidez cuando existe líquido en la cavidad peritoneal (ascitis) o por la presencia de masas gigantes intraabdominales (tumores) sólidas o de contenido líquido.

Desde un punto de vista semiológico, interesa precisar los límites de la zona de matidez: para ello, debe percutirse desde la zona de sonoridad a la zona de matidez. La causa médica más corriente de matidez abdominal es la ascitis (ver p. 100). La presencia de líquido en la cavidad peritoneal se caracteriza semiológicamente por dos hechos: 1) matidez en los flancos e hipogastrio, de límite superior cóncavo; y, 2) matidez que se desplaza con los cambios de posición del enfermo (matidez desplazable) (Figura 3-20). Por consiguiente, en la investigación de una ascitis debe, primero, limitarse las características (concavidad o convexidad) del límite superior del área de matidez; y, segundo, repetir la percusión, esta vez colocando al enfermo en decúbito lateral derecho e izquierdo, precisando si el área se desplaza o no. Por ejemplo, si colocado el enfermo en decúbito lateral izquierdo desaparece la matidez en el flanco derecho y aumenta el área de matidez en el flanco izquierdo y viceversa. Si el procedimiento comprueba sin lugar a dudas que la matidez de límite superior cóncavo es desplazable, se tendrá la seguridad de la existencia de ascitis. La percusión debe ser suave; percusiones muy intensas puedan pasar por alto una matidez de los flancos, especialmente en sujetos con pared abdominal delgada.

Para que la ascitis sea semiológicamente evidente, deben existir alrededor de 1.500 mL de líquido en la cavidad peritoneal. La seguridad de la existencia de ascitis es importante, ya que solo en ese caso el médico está autorizado para hacer una punción abdominal (paracentesis abdominal), con el objeto de extraer líquido y estudiar sus características químicas y citológicas y practicar otros exámenes. En nuestro medio, la causa más corriente de ascitis es la secundaria a cirrosis hepática. Otras causas son: la insuficiencia cardíaca congestiva derecha, la pericarditis constrictiva, la TBC peritoneal de forma ascítica, el síndrome nefrósico y los tumores primarios o secundarios del peritoneo.

También, puede haber matidez desplazable cuando existe sangre en cantidad apreciable en la cavidad peritoneal (hemoperitoneo), bilis (biliperitoneo) o linfa (quiloperitoneo). Cantidades mínimas de contenido pancreático en la cavidad peritoneal se pueden obtener en ocasiones por punción en la pancreatitis aguda necrótico hemorrágica. Muy excepcionalmente, puede producirse ascitis de origen pancreático (ascitis pancreática).

La matidez abdominal que produce la ascitis debe ser diferenciada de la producida por tumores intraabdominales de gran tamaño y con contenido líquido. Ejemplo clásico es el quiste gigante del ovario, en el que, al revés de lo que ocurre en la ascitis, la matidez es de límite superior convexo y no es desplazable (Figura 3-22). Además, no se observa aplanamiento, borramiento o eversión del ombligo, ni hay signos de hipertensión portal (circulación venosa colateral, esplenomegalia), como en la cirrosis hepática.

Una causa corriente de matidez abdominal, localizada en el hipogastrio, es la distensión de la vejiga, en casos de obstrucción mecánica del flujo de orina por la uretra (ej.: adenoma o cáncer prostático) o por causas neurológicas (vejiga neurogénica). Se reconoce por su ubicación en el hipogastrio, su límite superior convexo y, por supuesto, la ausencia de desplazamiento. En la palpación existe habitualmente dolor. La causa más corriente de distensión de la vejiga, en el hombre, es la obstrucción uretral por hipertrofia de la próstata (adenoma prostático).

En la mujer, la causa más corriente de matidez en el hipogastrio es el útero grávido (embarazo), que se distingue por su ubicación, límite de convexidad superior y consistencia, además de los signos generales de embarazo, en particular la supresión de las reglas (amenorrea).

Se describe una forma de matidez abdominal en tablero de ajedrez, alternancia de zonas de matidez y de sonoridad, en la tuberculosis peritoneal de tipo adhesivo (peritonitis plástica). La enfermedad es muy infrecuente en la actualidad y este signo no es el elemento básico en que se fundamenta su diagnóstico.

Palpación abdominal

La palpación del abdomen exige método, intencionalidad, tranquilidad, experiencia y, en algunos casos, paciencia. No se puede examinar el abdomen saltando con la mano de un lugar a otro o en forma apresurada, sin saber qué se va a palpar.

Esquemáticamente, el examen comprende dos tipos de palpación: superficial, destinada fundamentalmente a pesquisar la tensión de la pared abdominal, y, profunda, destinada predominantemente a pesquisar las vísceras (contenido abdominal).

Palpación superficial. La palpación superficial se realiza con la mano extendida, aplicada en forma paralela a la pared abdominal y efectuando una leve flexión de los dedos, una o dos veces en cada zona abdominal, para tantear la tensión de la pared (Figura 29-150). Como norma general, en un enfermo que presenta dolor abdominal debe dejarse la palpación de la zona presuntamente sensible para el final, con el fin de evitar que el dolor despierte una contracción refleja de la pared. Fuera de la situación señalada, se puede comenzar por cualquier región, pero siguiendo un orden. Por ejemplo, si se comenzó la palpación en fosa ilíaca izquierda se seguirá con el hipogastrio, fosa ilíaca derecha, flanco derecho, hipocondrio derecho, etcétera.

La palpación superficial nos revelará si existe aumento de la tensión de la pared generalizada o localizada; zonas dolorosas o masas evidentes. Con este tipo de palpación, si se comprueba alguna de estas condiciones, el examinador lo podrá precisar más en detalle durante la palpación profunda.

Figura 29-150. Posición de la mano para la palpación superficial del abdomen.

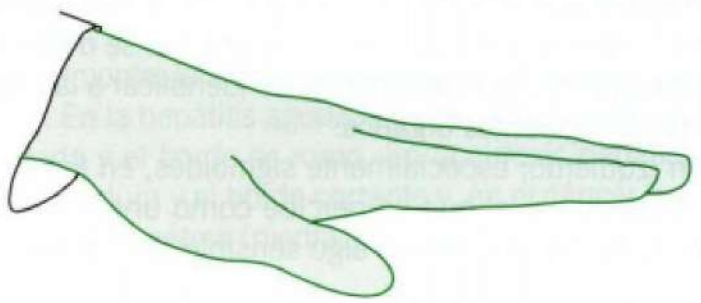

Figura 29-151. Ganglios inguinales superficiales. A. Grupo horizontal (situados a lo largo del ligamento de Poupar). **B.** Grupo vertical (situados a lo largo de los vasos femorales).

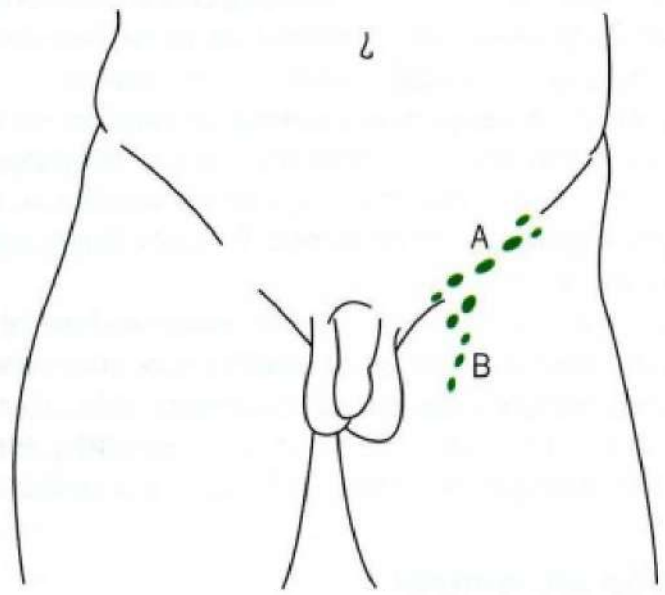

Además, se aprovecha de palpar los ganglios inguinales y crurales (Figura 29-151).

Si la inspección reveló circulación venosa colateral, durante la palpación se procede a determinar el sentido del flujo venoso de la siguiente manera: se comprime una vena que no tenga colaterales con los dos índices y, luego, se separan hasta una distancia de más o menos 10 cm, manteniendo la presión sobre la vena; se levanta uno de los dedos y se observa la velocidad de llene de la vena; luego, se repite la maniobra, levantando esta vez el otro dedo y haciendo igual observación. La velocidad de llene más rápida indica el sentido de la corriente sanguínea.

El edema de la pared abdominal se comprueba si, al presionar con un dedo la pared, queda una huella persistente en el sitio de presión (signo de la fóvea o del godet). En caso de ascitis, la tensión de la pared estará aumentada; lo propio, si existe una masa intraabdominal gigante.

Una gran hepatomegalia o esplenomegalia dará una mayor tensión de la pared abdominal en las regiones correspondientes, con o sin sensibilidad, dependiendo de la causa del crecimiento visceral.

Finalmente, si hay inflamación peritoneal generalizada o localizada, la palpación superficial revelará dolor y resistencia muscular en la zona comprometida (ej.: en hipocondrio derecho en caso de una colecistitis aguda, o generalizada, en caso de una peritonitis por perforación de una víscera hueca).

Palpación profunda. Está destinada a precisar los caracteres del contenido abdominal. Se debe realizar con la mano extendida y aplicada en forma oblicua a la pared abdominal, dirigiendo la punta de los dedos hacia la profundidad. Para palpar una víscera abdominal los movimientos de la mano deben ser perpendiculares al eje mayor de la víscera que se desea palpar.

Habitualmente, son susceptibles de identificar a la palpación profunda los siguientes órganos:

- Colon izquierdo, especialmente sigmoides, en flanco y fosa ilíaca izquierda, el que se percibe como una masa blanda y alargada, habitualmente algo sensible, de límites no bien precisos.
- En ocasiones, el colon transverso en su porción media, como una masa alargada transversal, blanda, de límites no bien precisos en el área umbilical.
- Habitualmente, el ciego en fosa ilíaca derecha, como una masa blanda, redondeada, de límites imprecisos y ligeramente sensible.
- El borde inferior del hígado en inspiración profunda.
- El polo inferior del riñón derecho en inspiración profunda.

En condiciones normales, no son palpables el resto del colon, intestino delgado, estómago, polo inferior del riñón izquierdo, bazo, vesícula biliar por supuesto, y el páncreas.

La palpación superficial entrega algunos datos para decidir dónde iniciar la palpación profunda, la que se realizará ordenadamente. Se palpará la fosa ilíaca y flanco izquierdos en busca del colon izquierdo, con movimientos perpendiculares al eje mayor del órgano; luego, el hipogastrio en busca del útero o vejiga; la fosa ilíaca derecha buscando el ciego; el flanco e hipocondrio derechos, el epigastrio y el hipocondrio izquierdo y la región umbilical, buscando el colon transverso. Luego, se palpará el borde inferior del hígado, el polo anteroinferior del bazo y el polo inferior del riñón derecho, en inspiración profunda y con maniobras especiales.

En condiciones patológicas los órganos más frecuentemente palpables son el hígado y, con menor frecuencia, el bazo. También puede palparse el estómago cuando está muy dilatado y, con relativa frecuencia, el riñón (especialmente el derecho) si hay descenso (ptosis) de este órgano. Masas anormales (tumores) se pueden palpar en el epigastrio (cáncer gástrico avanzado, pseudoquiste del páncreas, cáncer del páncreas avanzado); tumores renales en los flancos, tumor del ciego en fosa ilíaca derecha, etcétera.

Maniobras especiales:

Sensibilidad abdominal de rebote. La investigación de sensibilidad de rebote (signo de Blumberg) debe dejarse para el final del examen abdominal, ya que, cuando está presente, despierta intenso dolor en el paciente, lo que dificulta cualquier examen ulterior. Consiste en presionar profunda y paulatinamente una zona del abdomen que no es la presuntamente enferma, para, luego, retirar repentinamente la mano que palpa. El signo es positivo cuando el enfermo aqueja intenso dolor en la zona presuntamente inflamada (por lo general, mayor que el que se obtiene al hacer la palpación profunda la zona enferma), e indica irritación peritoneal. Sin embargo, no es un signo patognomónico de inflamación del peritoneo, ya que puede observarse cuando existen asas intestinales dilatadas. Lo hemos encontrado también en infecciones intestinales agudas (enteritis agudas).

Bazuqueo gástrico. Se llama bazuqueo gástrico a la comprobación de ruidos hidroaéreos, generados en el estómago, al efectuar una serie de sacudidas bruscas en la parte media del epigastrio, mientras el enfermo respira profundamente y relaja al máximo la pared abdominal. La comprobación del bazuqueo, revela la existencia de líquido y aire aumentados en la cavidad estomacal. El estómago evacua normalmente el contenido alimenticio entre 4 a 6 horas después de ingerido. Por lo tanto, la comprobación de bazuqueo gástrico después

de este lapso, tiene significado patológico, especialmente si es muy apreciable. Adquiere su mayor significación si está presente en ayunas, es decir, 12 horas después de la última ingestión de comidas. El bazuqueo gástrico se observa, especialmente, en la estenosis pilórica o síndrome de retención gástrica (ver p. 222), condiciones que impiden el vaciamiento gástrico normal. En estos casos, el bazuqueo es permanente.

Ruido de sucusión. El ruido de sucusión que se produce movilizando brusca y bruscamente la pelvis de un paciente en sentido lateral, tiene el mismo significado y valor que el bazuqueo.

Percusión y palpación del hígado

Percusión. Para determinar los límites del hígado se percute en forma perpendicular a su eje mayor a lo largo de la línea medio-clavicular, desde el segundo espacio intercostal derecho hacia el abdomen. La percusión debe ser suave. Normalmente, se obtiene un área de matidez (matidez hepática). La diferenciación entre una matidez hepática relativa y absoluta no nos parece que sea de utilidad práctica.

El límite superior del hígado se percute normalmente a nivel de la 5ta costilla o del 5to espacio intercostal derecho en la línea medio clavicular y, el límite inferior, a nivel del reborde costal. Una vez establecidos los límites superior o inferior, debe medirse, con una huincha o una regla, la proyección de la matidez obtenida, que normalmente mide entre 9 y 12 cm. Es muy importante medir la proyección hepática, ya que puede haber hígados normales percutibles por debajo del reborde costal por estar descendidos; en este caso, el límite superior es también más bajo que lo normal, pero la proyección de la matidez hepática se mantiene dentro de límites normales. Una proyección mayor de 12 cm indica que el hígado está aumentado de tamaño (hepatomegalia).

La matidez hepática se puede reducir e incluso desaparecer en algunas condiciones patológicas. En la hepatitis aguda fulminante (atrofia amarilla aguda del hígado), por intensa necrosis del tejido hepático, la glándula se reduce significativamente de tamaño. En estos casos, puede desaparecer la matidez hepática en la cara anterior del tórax y debe buscarse percutiendo la cara lateral derecha del tórax a nivel de la línea medio axilar. La matidez hepática puede también desaparecer cuando existe aire en la cavidad peritoneal (neumoperitoneo). En algunos casos, la matidez es reemplazada por un sonido resonante o timpánico. Sin embargo, la ausencia de matidez hepática no es sinónimo de neumoperitoneo cuando se examina al enfermo en posición decúbito dorsal, ya que, en ocasiones, la interposición de un colon distendido entre el hígado y la pared anterior del abdomen puede hacer desaparecer la matidez hepática. En estos casos, se debe recurrir a la siguiente maniobra: se coloca al enfermo en decúbito lateral izquierdo y se percute la cara lateral del tórax: si existe un neumoperitoneo, se encontrará un sonido timpánico en la región axilar y se recuperará la matidez en la cara anterior del tórax, a medida que el aire busca el nivel más alto entre el hígado y la caja torácica derecha. Un colon distendido raramente produce el timpanismo descrito al cambiar al paciente de posición, difícilmente un colon distendido va a ocupar el espacio entre el hígado y la pared torácica derecha.

Figura 29-152. Palpación habitual del borde inferior del hígado en decúbito dorsal.

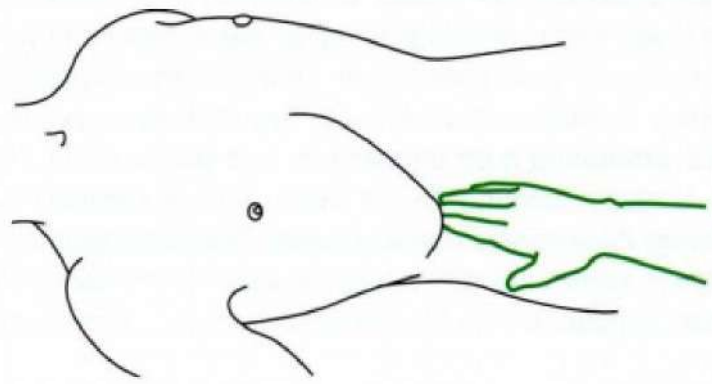

Figura 29-153. Palpación del borde inferior del hígado por el procedimiento de Mathieu.

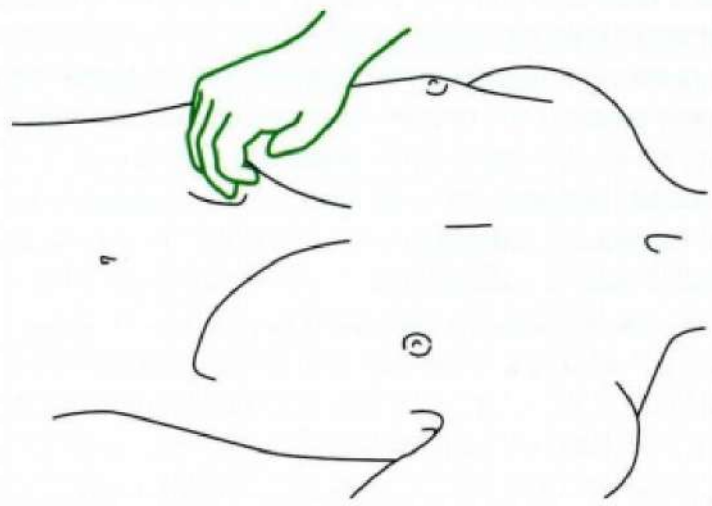

Palpación. Se practica con el enfermo en decúbito dorsal. Hay diversas maneras de palpar el borde inferior del hígado:

- La mano extendida sobre la pared abdominal con la punta de los dedos en dirección oblicua al borde hepático a algunos centímetros por debajo de su límite inferior determinado por la percusión; se hace inspirar profundamente al enfermo para provocar el descenso del hígado, al mismo tiempo que se profundiza la palpación; con un movimiento en dirección contraria a la incursión del borde inferior se busca chocar con él (Figura 29-152). Una maniobra adicional es colocar la mano izquierda por debajo de la parrilla costal inferior empujando hacia arriba, en un intento de acercar el hígado a la pared anterior del abdomen.
- Otra forma, es colocar los dedos de una o ambas manos en el reborde costal, profundizándolos e intentando enganchar el borde inferior hepático en el momento de la inspiración profunda (procedimiento de Mathieu) (Figura 29-153).

Mediante la palpación, se debe precisar la consistencia del hígado, las características de su superficie y borde, y si es o no sensible.

Normalmente, la superficie del hígado es lisa y su borde romo y regular. En la hepatitis aguda, la consistencia está ligeramente aumentada y el borde es romo. En la cirrosis hepática la consistencia es dura y el borde cortante y, en el cáncer hepático, la consistencia es pétrea (piedra), la superficie y el borde irregular, a veces nodular.

El hígado congestivo por insuficiencia cardíaca derecha, tiene consistencia ligeramente aumentada, borde liso y romo; como característica particular, es sensible a la palpación y se reduce o aumenta de tamaño según haya depleción de líquidos o aumento de la congestión, respectivamente (hígado en acordeón). También, es sensible la hepatomegalia por absceso hepático amebiano o de otro origen, y, a veces, en la hepatitis aguda. Convencionalmente, se habla de consistencia I cuando el aumento de la consistencia es ligera (hepatitis aguda, hígado congestivo), consistencia II, cuando el aumento es franco (cirrosis hepática), y, consistencia III, cuando es pétrea (cáncer hepático).

Percusión y palpación del bazo

Percusión. El bazo se sitúa normalmente debajo de la parrilla costal entre la 9na y la 11ra costillas, es una víscera de poco espesor y está vecina a una zona de gran timpanismo (espacio semilunar de Traube) (Figura 29-154). Todos estos factores, hacen que su percusión sea difícil y se requiere de una técnica refinada para poder precisar sus límites. Además, el límite posterosuperior del bazo no es discernible por la percusión, ya que la matidez esplénica se confunde en esta zona con la matidez de la región lumbar (músculos lumbares y riñón). Por ello, la percusión del bazo está limitada a determinar su límite anteroinferior. El polo anteroinferior del bazo no sobrepasa normalmente la línea axilar anterior; por lo tanto, la comprobación de matidez por delante de esta línea entre 9na y 11ra costillas, constituye el criterio para decidir que el bazo está aumentado de tamaño (esplenomegalia).

La percusión debe ser extraordinariamente suave, más que ninguna otra percusión, porque el bazo está vecino a órganos con gran contenido aéreo (bolsa de aire del estómago, ángulo esplénico del colon, pulmón).

Procedimiento. Para percutir el bazo se procede de la siguiente manera: se percute en forma perpendicular a su eje mayor, a lo largo de las líneas axilar media, axilar anterior y por delante de la línea axilar anterior, sucesivamente, partiendo desde la

Figura 29-154. Proyección del bazo en la pared costal izquierda (A). Nótese (B) que su polo anteroinferior no sobrepasa la línea axilar anterior izquierda (a).

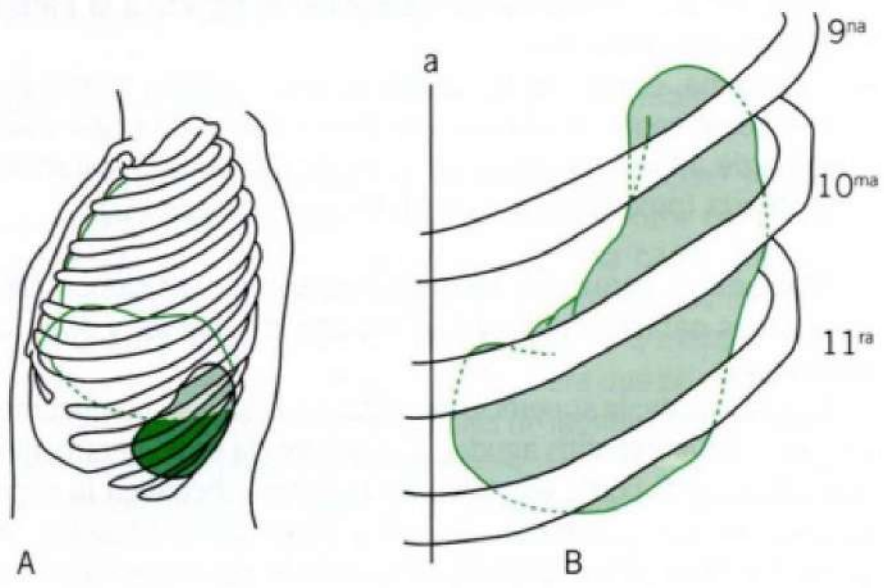

Figura 29-155. Percusión del bazo en posición de Schuster.

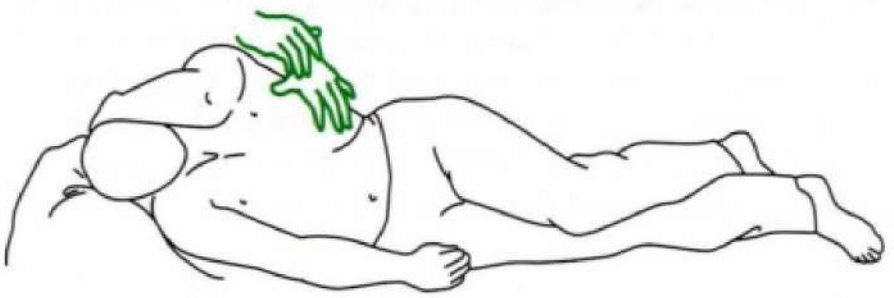

Figura 29-156. Palpación del bazo en decúbito dorsal.

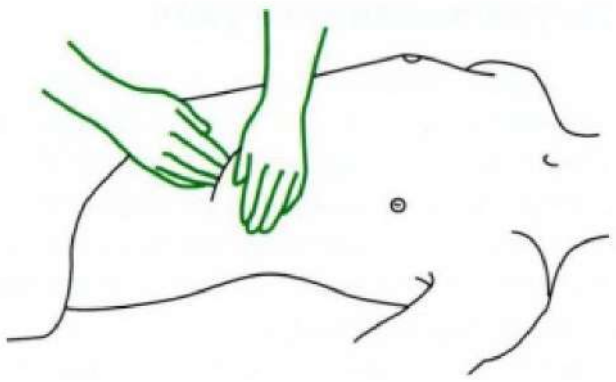

sonoridad pulmonar en la región subaxilar hacia la 9na costilla. Si existe matidez por delante de la línea axilar anterior, entre la 9na y 11ra costillas se estima que existe esplenomegalia.

El bazo se puede percutir con el enfermo en decúbito dorsal, sentado o en posición de pie. Sin embargo, una posición recomendable por su comodidad es la posición diagonal de Schuster (Figura 29-155). El paciente se coloca en decúbito lateral derecho, con el tórax en posición oblicua, intermedia entre el decúbito lateral y la posición acostada; la pierna derecha extendida y la izquierda semiflectada. La pelvis y piernas se mantienen en decúbito lateral completo. La mano izquierda se coloca tras la cabeza con el codo hacia adelante. El médico, a la izquierda del paciente, queda en cómoda posición para percutir el bazo en la forma que se ha descrito.

Palpación. El bazo es un órgano superficial, por lo que la palpación no debe ser muy profunda. Primero debe palparse con el enfermo en decúbito dorsal, como parte de la palpación general del abdomen (Figura 29-156). Si no es palpable en esta posición, debe recurrirse a la posición diagonal de Schuster, la posición sentada o de pie. Para palpar el bazo, la única modificación en la posición de Schuster descrita para la percusión se refiere a la posición de la extremidad superior izquierda: el brazo debe dejarse en actitud natural, descansando sobre el tórax, sin que el hombro se levante. El médico, a la izquierda del paciente, coloca sus dedos flexionados sobre el reborde costal con una profundidad mediana, tratando de enganchar el polo inferior del bazo en el momento de la inspiración profunda (maniobra del enganche de Mathieu). Esta maniobra, vale tanto para la palpación en posición de Schuster como en la posición sentada o de pie.

En general, en las enfermedades infecciosas (fiebre tifoidea, endocarditis bacteriana, sepsis, etc.), el crecimiento del bazo es discreto y su consistencia blanda; solo en la leucemia mieloide crónica y otras hemopatías poco frecuentes, se puede observar

esplenomegalias gigantes. Por eso es que, habitualmente, la palpación del bazo es difícil, requiriéndose la aplicación de una técnica rigurosa y de experiencia para tener seguridad en la certificación de una esplenomegalia. El advenimiento de las modernas técnicas de imagenología (ecotomografía y tomografía computarizada abdominales), permiten determinar objetivamente el tamaño del bazo y sus alteraciones.

Palpación del riñón

Por su ubicación y relaciones anatómicas, el riñón no es percutible. La inspección es de ayuda solo en el caso de grandes tumores renales que deforman la pared abdominal y en los abscesos perinefríticos, que producen abombamiento de la región lumbar por debajo de la 12da costilla o sobre la cresta ilíaca (triángulo de Petit). Estas condiciones, son de observación poco frecuente.

Procedimiento. La palpación del riñón se practica una vez finalizada la palpación general del abdomen, con enfermo en decúbito dorsal y el médico situado del lado del riñón que quiere palpar (Figura 29-157). Para palpar el riñón derecho, se coloca la mano izquierda extendida en la fosa lumbar, perpendicularmente a la columna, a nivel del ángulo costo-muscular (los dedos deben quedar a más o menos 5 cm de la línea media). La mano derecha se coloca en la pared anterior del abdomen en el flanco derecho, en posición paralela a su homónima (palpación bimanual de Guyon). Se hace inspirar profundo al enfermo, tratando de palpar el riñón con la mano abdominal, cuya profundidad de palpación se acentúa aprovechando los movimientos respiratorios. La profundización de la palpación debe hacerse en el momento de la espiración, en que el enfermo relaja la pared abdominal, y no durante la inspiración. Para palpación del riñón izquierdo, se invierte la posición de las manos. Normalmente, solo se palpa el polo inferior del riñón derecho en la inspiración profunda en personas de pared abdominal delgada. El polo inferior del riñón izquierdo no es corrientemente palpable debido a la posición más alta de este riñón.

Los riñones son palpables en condiciones patológicas: descenso renal (ptosis), tumores sólidos o líquidos, infecciones. Cuando el riñón es palpable, debe precisarse su forma, tamaño, situación, superficie, consistencia, sensibilidad y movilidad. Las causas más frecuentes de riñón palpable son las ptosis, el riñón poliquístico y el hipernefrona. El riñón ptósico conserva su forma y tamaño normal, superficie lisa, consistencia firme y elástica y discreta sensibilidad; su movilidad respiratoria disminuye y se le puede retener entre las manos durante la espiración y restituirlo a la fosa renal.

Para reconocer si un tumor del flanco corresponde al riñón, se recurre a la maniobra del peloteo, que consiste en dar impulsos secos y suaves con los dedos de la mano ubicada en la región costolumbar (para lo cual es conveniente apoyar el dorso de la mano en la superficie de la cama) y percibir los impulsos con la mano abdominal, como si fuera el rebote de una pelota. La mano abdominal debe deprimir poco la pared abdominal. La maniobra se realiza durante la espiración y se repite durante la inspiración.

Si el tumor es muy grande como para ser palpado desde la pared anterior del abdomen, no se percibe peloteo sino que un desplazamiento impulsivo. Todos los tumores que hacen contacto con la pared posterior del abdomen pueden ser peloteados; lo propio del peloteo renal es que se obtiene al dar los impulsos en el ángulo costo muscular (fosa renal), zona donde el riñón toma contacto con la pared posterior (solo hace excepción el riñón ptósico que ha perdido su ubicación en la fosa renal). La ecotomografía y la tomografía computarizada permiten hoy determinar las características del riñón y sus alteraciones.

La puño-percusión (Murphy) sirve para identificar un dolor lumbar de origen renal: con el enfermo en posición sentada o de pie, y con el cuerpo inclinado hacia adelante, se golpea con el borde interno de la mano empuñada la fosa lumbar que corresponda. El signo es positivo si el paciente aqueja dolor agudo y localizado en la región; un dolor sordo, mal localizado, no tiene valor semiológico.

Figura 29-157. Palpación bimanual del riñón (método de Guyon).

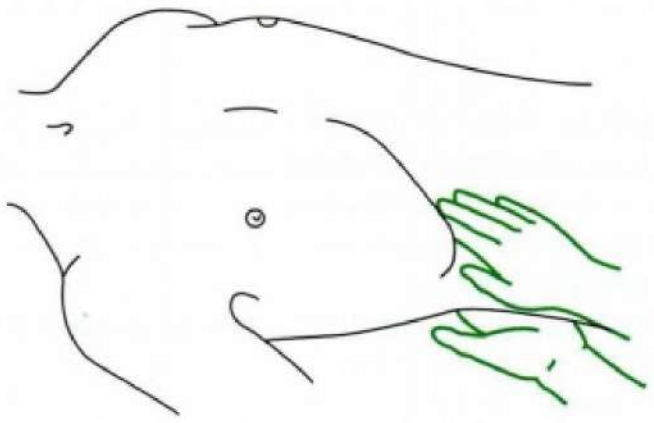

Auscultación abdominal

Puede ser directa, apoyando el oído sobre el abdomen previa la colocación de una sabanilla sobre la pared, o indirecta mediante el estetoscopio.

Normalmente, se auscultan ruidos peristálticos (ruidos hidroaéreos) en mayor o menor cantidad, dependiendo de los individuos. La cantidad, intensidad y caracteres de los ruidos es variable, algunos más agudos, otros más graves. Debe auscultarse repetidamente el abdomen para acostumbrarse a oír los ruidos normales.

La auscultación de los ruidos hidroaéreos tiene valor diagnóstico en dos condiciones opuestas:

- Cuando aumenta la cantidad de ruidos y hay cambios en su tonalidad, debido a una exageración de la actividad peristáltica intestinal. Se traduce por borborigmos: ondas de ruidos gorgoteantes y tintineantes intensos, de tonalidad alta y metálica. Se aprecian en algunos casos de diarrea aguda y, especialmente, en la obstrucción mecánica del intestino. Vómitos, distensión abdominal, cólicos intestinales y borborigmos, son característicos de la obstrucción del intestino delgado. Lo que es característico de los borborigmos audibles en la obstrucción mecánica del intestino es su acentuación durante las oleadas de dolor que experimenta el paciente; los paroxismos de dolor y las oleadas de ruidos ocurren simultáneamente.
- La ausencia total de ruidos (silencio abdominal) se presenta en la parálisis intestinal (íleo del postoperatorio, peritonitis generalizada). La existencia de borborigmos es un elemento en contra de una peritonitis generalizada, ya que en ella hay íleo paralítico.

La auscultación del abdomen puede revelar soplos: un soplo sistólico intenso en la zona de proyección de la aorta, irradiado hacia las ilíacas, en caso de aneurisma de la aorta abdominal; soplos sistólicos en el abdomen anterior o en la región lumbar en la estenosis de la arteria renal, trombosis de las ilíacas o de la aorta terminal.

Se han descrito frotes peritoneales en la región hepática en casos de metástasis de dicho órgano y en la perihepatitis; también, en la zona esplénica en periesplenitis; estos frotes son excepcionales de oír. Finalmente, durante el embarazo se auscultan los ruidos cardíacos fetales a partir de las 16 a 18 semanas de embarazo.

TACTO RECTAL

Debe formar parte del examen rutinario del abdomen. Es esencial en casos de dolor abdominal agudo, constipación, hemorragia digestiva, sospecha de cáncer, patología ginecológica y urinaria. Cuando hay antecedentes dudosos de hemorragia digestiva, ayuda a certificar si existe o no sangramiento, sea melena o rectorragia. Permite observar patología anorrectal y diagnosticar el impacto fecal. La mayoría de los cánceres del intestino grueso terminal se ubican al alcance del dedo.

Procedimiento. El tacto rectal se puede realizar con el enfermo en decúbito dorsal con las piernas entreabiertas y flectadas; o, de modo más cómodo para el enfermo, en posición de Sims: decúbito lateral izquierdo o derecho, con la extremidad inferior extendida y la superior semiflectada, o ambas semiflectadas (Figura 3-8). La mano, o un dedo de la mano, del médico enguantada y bien lubricada con vaselina. Primero, debe examinarse por inspección la zona anal, en busca de patología de la región (fisuras, hemorroides, fístula, etc.). Luego, se introduce suavemente el dedo índice extendido, sin flectarlo hasta que esté completamente introducido. Una vez en el interior, se flecta para examinar la ampolla rectal.

Debe apreciarse la tonicidad del esfínter anal: normalmente, el esfínter es tónico y el tacto indoloro. La tonicidad esfinteriana puede estar disminuida (esfínter hipotónico) en individuos de edad o con patología neurológica; su hipotonicidad acentuada se conoce como esfínter complaciente. La tonicidad se encuentra aumentada en individuos tensos o con patología anal (esfínter hipertónico). La existencia de un tacto doloroso indica procesos patológicos: fisura, hemorroides inflamados, abscesos, criptitis o papilas hipertróficas.

Luego, se procede a examinar la ampolla rectal, fijándose en su amplitud, la regularidad de sus paredes o la existencia de estenosis, tumores o deposición. Normalmente, la ampolla rectal no contiene deposiciones. En seguida, se palpa la próstata en el hombre y el cuello uterino en la mujer. La próstata normal es plana e indolora y el cuello uterino liso. El examen puede revelar una hipertrofia (adenoma) o cáncer de la próstata y, en la mujer, un cáncer del cuello uterino.

El tacto rectal es inexcusable en el abdomen agudo (ver p. 234). En un paciente que se sospecha una apendicitis aguda se comprobará dolor en el fondo de saco derecho al recto-sigmoides, si el apéndice ocupa una posición pélvica baja; en ocasiones, se puede percibir una tumefacción o una masa, si existe un absceso apendicular. En afecciones ginecológicas inflamatorias, el tacto puede revelar dolor en la zona afectada. En ginecología se la emplea a veces para la palpación bimanual del útero (tacto vaginal combinado con tacto rectal).

HERNIAS ABDOMINALES

J. Reyes

En los servicios de cirugía general las hernias abdominales ocupan los primeros lugares entre las causas que motivan intervenciones quirúrgicas.

La hernia se define como la salida o protrusión de un saco dependiente del peritoneo, con o sin contenido (epiplón, vísceras), por un anillo u orificio anatómico y/o debilidad de la pared abdominal. Esta alteración anatómica puede ser congénita, adquirida o iatrogénica. Estas últimas, son las **hernias incisionales**, es decir, provocadas por el médico, secundarias a intervenciones quirúrgicas.

Anatómicamente, las hernias están constituidas por:

- Un anillo (congénito, natural o adquirido).
- Un saco, dependiente del peritoneo que emerge por el anillo.
- Contenido del saco: epiplón, vísceras (asas intestinales, ovario, etc).
- Cubiertas del saco: tejido fibroso, celular, piel (Figura 29-158):

Figura 29-158. Estructura de una hernia. A. Saco herniario. **B.** Cuello del saco herniario. **C.** Peritoneo. **D.** Pared abdominal. **E.** Asa intestinal. **F.** Cubiertas de la herida (tegumentos).

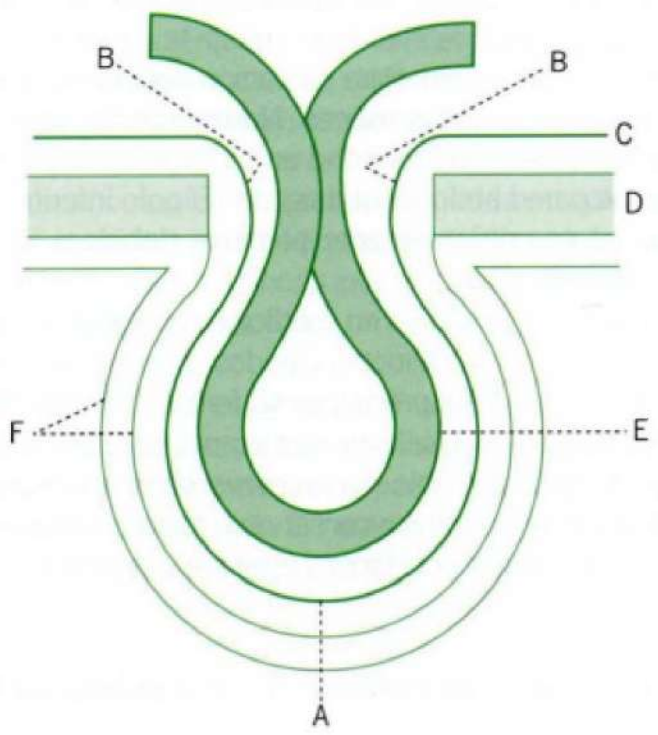

Tipos de hernias. Las hernias abdominales más frecuentes (70%) se encuentran en las regiones inguinocrural y umbilical. Con menor frecuencia, se hallan en la línea blanca, región lumbar y en relación a intervenciones quirúrgicas previas (hernias incisionales) (Tabla 29-32).

Se denomina **hernia reductible** a aquella que desaparece con el reposo, en decúbito o con ayuda manual fácil, no forzada. En cambio, la **hernia irreductible** es aquella que no vuelve a la cavidad

Tabla 29-32. Tipos de hernias pared abdominal

Región anatómica	Tipos de hernia
Inguinocrural	Hernia crural o femoral Hernia inguinal Hernia inguinoescrotal
Umbilical	Hernia umbilical
Línea blanca	Hernia de la línea blanca
Lumbar	Hernia lumbar
Abdominal (poscirugías)	Hernias incisionales

abdominal total o parcialmente con las maniobras de reducción manual. Si el cambio de reductible a irreductible es súbito y acompañado de dolor espontáneo y/o a la palpación, es sugerente de una complicación: hernia atascada o hernia estrangulada.

La hernia irreductible crónica y sin dolor local se produce por adherencias del saco o de su contenido, o bien, cuando es muy voluminosa y "ha perdido el derecho a domicilio".

Semiología

Anamnesis. Por lo general, el paciente consulta por aumento de volumen o tumor en la región umbilical o inguinocrural, que aparece al ponerse de pie y/o se intensifica con el aumento de la presión abdominal: esfuerzos, ejercicios, risa, tos, etc., y se reduce o desaparece al disminuir la presión intraabdominal. Con frecuencia, las hernias son indoloras o poco sensibles. Los síntomas como dolor no agudo, sensación de peso, tensión, disconfort, son modificados por el aumento de la presión intraabdominal. Habitualmente, no duelen en reposo, salvo que estén complicadas.

En la anamnesis, debe quedar consignado el tiempo transcurrido desde la aparición de la hernia (aumento de volumen) y las circunstancias que pudieran haber influido en su génesis: esfuerzos físicos mayores, cirugía previa, etc. Igualmente, las condiciones que favorecen y/o alteran la sintomatología: posición, esfuerzos, tos, deportes, etc., y los factores coadyuvantes, como obesidad, bronquitis crónica, constipación, prostatismo, trabajos pesados, etcétera.

Examen físico. El examen físico de un paciente con hernia deberá hacerse, primero, en decúbito dorsal, pidiéndole, además, que realice maniobras para aumentar la presión intraabdominal: toser, maniobra de Valsalva, protrusión del ombligo. Posteriormente, se examina en posición de pie, con lo que se acentúan los signos anatómicos.

A la inspección, el examinador tendrá que observar el aumento de volumen, su localización, el tamaño en centímetros y las variaciones que se producen al cesar el esfuerzo. Posteriormente, procederá a la palpación, también en reposo, y luego con aumento de la presión abdominal, debiendo precisar las características del anillo herniario: localización, diámetro, y las del saco herniario: sensibilidad, posibilidad de reducción y presencia o ausencia de gorgoteo de asas intestinales.

Características semiológicas de las hernias de la región inguinocrural

Por su frecuencia e importancia, describiremos los elementos semiológicos más relevantes de las hernias de la región inguinocrural.

Hernia crural o femoral. Emerge por el anillo crural o femoral, que está por debajo del ligamento inguinal (arcada crural), el cual se inserta en la espina ilíaca anterosuperior y en la espina del pubis; en consecuencia, el saco se palpará por debajo de esta última estructura ósea, fácil de reparar salvo en pacientes obesos. La hernia crural puede pasar inadvertida pues rara vez es voluminosa. Se observa con mayor frecuencia en la mujer (Figura 29-159). Su complicación ocurre diez veces más que en las hernias inguinales y hay que sospecharla y buscarla en cuadros abdominales agudos, especialmente en aquellos en que su principal síntoma es dolor y distensión abdominal, acompañados de náuseas y vómitos.

Figura 29-159. Hernia inguinal (A) y crural (B), comparadas. Nótese que la hernia crural es más externa que la inguinal.

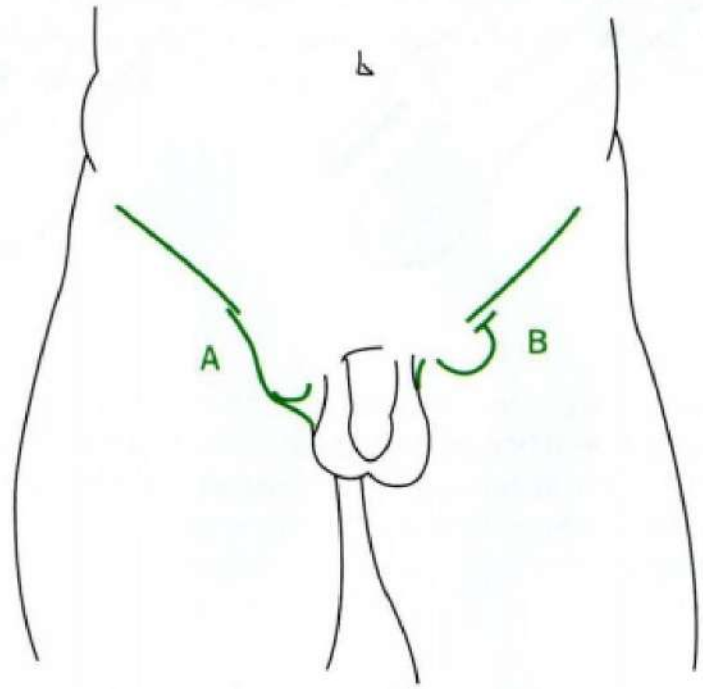

Diagnóstico diferencial. La hernia crural puede ser confundida con el cayado de la safena interna varicosa, puesto que ambas propulsan cuando el paciente tose y también desaparecen cuando se le coloca en decúbito dorsal. Los elementos semiológicos que ayudan al diagnóstico diferencial son:

- La vena varicosa, por lo general, es más blanda que la hernia.
- Estando el paciente de pie y palpando con el pulpejo del dedo la zona crural, al toser se percibe una vibración como si un chorro de agua entrara en la dilatación varicosa, llenándola.
- La dilatación varicosa del cayado de la safena se acompaña de otras varicosidades en el miembro inferior. En estos casos, la percusión digital sobre el cayado crea una onda líquida que puede ser percibida en la parte distal de la safena interna en el muslo y en algunas várices.

Otro diagnóstico diferencial en la hernia crural irreductible es con adenopatía hipertrófica de la zona. En este caso es útil investigar la existencia de otras adenopatías y/o focos sépticos en los miembros inferiores, especialmente uñas, espacios interdigitales, genitales, que justifiquen la existencia de adenopatías.

Hernias inguinales. Son más frecuentes en el hombre. Anatómicamente, se dividen en:

- Oblicuas o indirectas: se originan por persistencia del conducto peritoneo vaginal o defecto del anillo inguinal profundo.
- Directas: por debilidad de la pared posterior o piso del conducto inguinal (Figura 29-160).

Figura 29-160. A: hernia inguinal indirecta (u oblicua externa); B: hernia inguinal directa. 1. Arteria epigástrica. **2.** Peritoneo. **3.** Saco herniario. **4.** Fascia *transversalis*. **5.** Tendón conjunto. **6.** Arteria umbilical. Nótese la distinta composición de las cubiertas del saco herniario de la hernia inguinal directa, la mayor anchura del cuello y la posición de la arteria epigástrica por fuera del cuello del saco herniario.

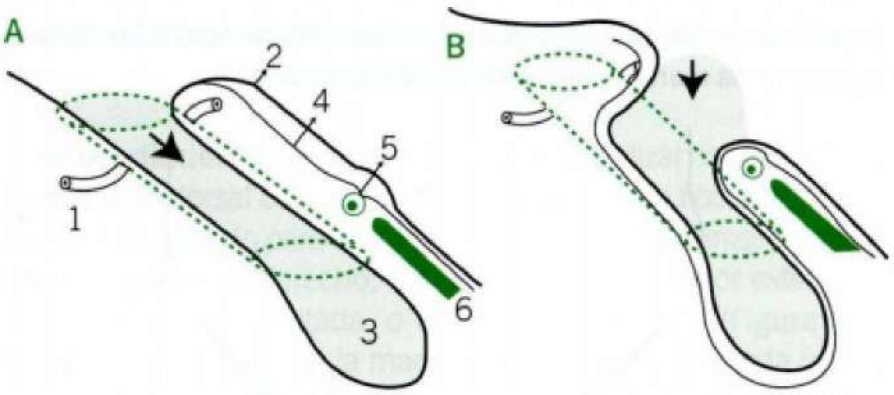

Diagnóstico diferencial. El correcto diagnóstico diferencial entre ambas es difícil de realizar mediante el examen físico; por lo demás, en la actualidad no tiene mayor importancia práctica su diferenciación porque la reparación quirúrgica dependerá de los hallazgos anatómicos que encuentre el cirujano durante la intervención.

Examen físico. El examen físico para la hernia inguinal consiste, básicamente, en la exploración del conducto inguinal. Debe recordarse que el anillo inguinal externo o superficial está a 1,5 cm por encima y fuera de la espina del pubis y, el anillo inguinal profundo, a 1,5 cm por encima del punto medio del ligamento inguinal. La exploración digital del conducto inguinal no debe intentarse o forzar si el anillo inguinal superficial no tiene un diámetro suficiente para admitir el dedo meñique.

En el hombre, es necesario invaginar el escroto con el dedo meñique hacia el anillo inguinal superficial (Figura 29-161). Si este es normal, se siente una hendidura triangular que solo admite el pulpejo del dedo. Si es posible introducirlo más profundamente es anormal y se pedirá al paciente que aumente la presión intraabdominal: el examinador notará un impulso expansivo y la aparición del saco herniario con o sin contenido, en cuyo caso se confirma el diagnóstico de hernia inguinal.

A veces, es necesario hacer el diagnóstico diferencial de hernias inguinoescrotales con tumores del testículo e hidrocele.

Figura 29-161. Exploración digital del anillo inguinal externo por invaginación del escroto.

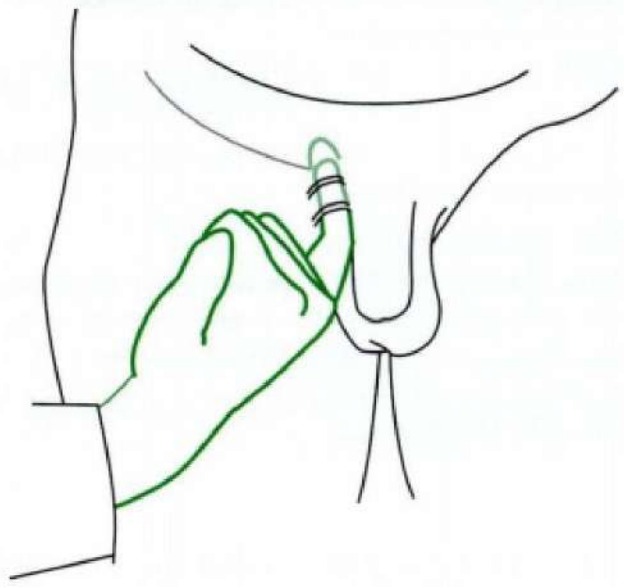

El elemento semiológico más importante es el aumento de volumen y/o propulsión con los esfuerzos. En caso de hidrocele, es útil la transiluminación con una linterna, que es positiva por el contenido líquido del hidrocele.

En la región umbilical si el examen físico es sugerente de una hernia irreductible crónica, se debe considerar la posibilidad de que corresponda a metástasis secundarias a una carcinomatosis peritoneal.

Exámenes por imagen

Con buena anamnesis y correcto examen semiológico, como se ha descrito, es suficiente para hacer el diagnóstico con seguridad de hernia abdominal en cualquiera de sus variedades y tomar la decisión terapéutica correspondiente en la mayoría de estos pacientes.

La ecotomografía abdominal-pelviana y/o tomografía computarizada no son indispensables, salvo cuando hay una duda diagnóstica razonable en pacientes obesos con hernias pequeñas, especialmente en región femoral; o cuando existen hernias irreductibles o complicadas, en que hay que hacer el diagnóstico diferencial con adenopatías y torsión ovárica o testicular (Tabla 29-33). Estas últimas, son más frecuentes en niños y requieren intervención de suma urgencia.

En ecotomografías de abdomen y pelvis se suele informar de sacos herniarios pequeños que emergen por orificio inguinal o femoral, pero que no tienen clara traducción en el examen físico; en nuestra opinión, en estos casos hay que ser muy cautelosos en la indicación quirúrgica pues, si existe alguna sintomatología, es poco probable que sea la causal y, además, la posibilidad de complicación es prácticamente nula.

Tabla 29-33. Diagnóstico diferencial de las hernias abdominales

Cayado de la safena interna varicosa
Adenopatía hipertrófica en región crural
Tumores del testículo
Hidrocele

COLUMNA Y ARTICULACIONES

EXAMEN DE LA COLUMNA VERTEBRAL

L. Guzmán

La columna vertebral se compone de 3 segmentos: cervical, dorsal y lumbar; se apoya en el sacro el que está fijado a la pelvis por las articulaciones sacroilíacas, de tal modo que se integran en una unidad funcional.

A su vez cada segmento está constituido por vertebras: 7 cervicales, 12 dorsales y 5 lumbares, los discos intervertebrales y un soporte ligamentoso complejo anterior y posterior que lo mantiene estable. El canal raquídeo contiene la médula espinal de la que emergen las raíces nerviosas por los agujeros de conjunción intervertebrales que están en íntima relación con los discos intervertebrales y las articulaciones interapofisiarias.

El examen de la columna comprende la inspección, el análisis de la movilidad y la palpación y se complementa con la exploración neurológica y vascular.

Inspección

La inspección permite observar las **curvaturas normales** (lordosis cervical, xifosis dorsal y lordosis lumbar) (Figura 29-162) y la **movilidad** de la columna vertebral. Además, detectar la presencia de deformidades, como xifosis exagerada, desviaciones del eje o escoliosis (Figura 29-163), prominencias anormales de la pared torácica, además de contracturas y asimetría de la musculatura paravertebral. La inspección se efectúa con el paciente de pie, observándolo desde atrás y lateralmente, y luego haciéndolo caminar analizando la desenvoltura de los movimientos, la musculatura y cuando se detectan anomalías, si estas son estructurales fijas o solo funcionales por dolor.

En las **pelviespondilopatías** es llamativa la desaparición de las curvaturas normales, y la rigidez, que restringen la movilidad y función de la columna (Figura 29-164).

Figura 29-162. Curvaturas normales de la columna vertebral. **1.** Lordosis cervical. **2.** Xifosis dorsal. **3.** Lordosis lumbar.

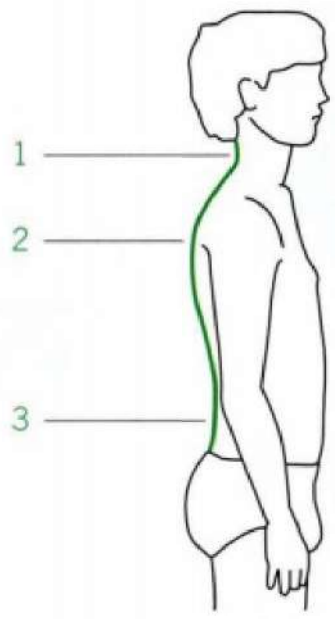

Figura 29-163. Escoliosis. Se muestra la desviación lateral de la columna vertebral, de convexidad torácica a derecha.

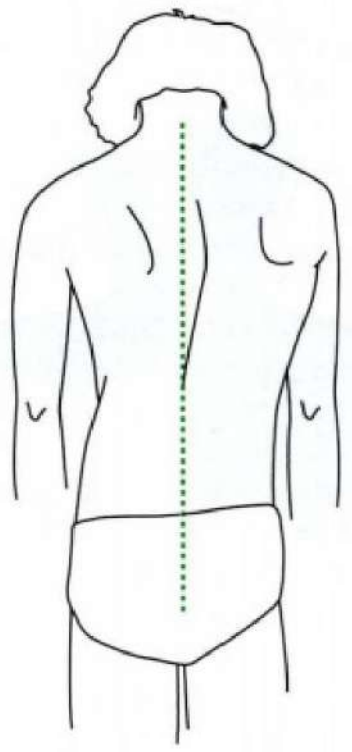

Figura 29-164. Postura corporal en la espondilitis anquilosante. Desaparición de las curvaturas normales y rigidez. A. Espondilitis moderada. **B.** Espondilitis severa.

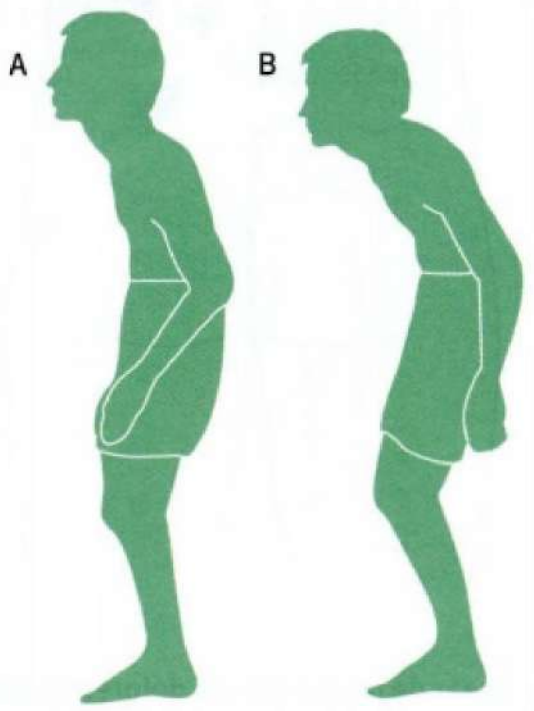

En las cervicobraquialgias y lumbociáticas por herniaciones del núcleo pulposo, se puede observar contractura de los músculos paravertebrales que limitan los movimientos por el dolor (Figuras 29-164 a 29-167). En las alteraciones degenerativas discales e interapofisiarias y en la estenosis del canal raquídeo, el paciente tiende a mantener una postura en semiflexión lumbar, y la extensión de la columna es dolorosa. En la **osteoporosis vertebral**, se acentúa la curvatura dorsal en xifosis y existe una reducción global de la estatura (Figura 29-168).

En las fracturas vertebrales o en las espondilodiscitis la severidad del dolor impide cualquier movimiento y el paciente se mantiene en una posición fija.

Figura 29-165. Áreas de irradiación del dolor en patología de columna cervical.

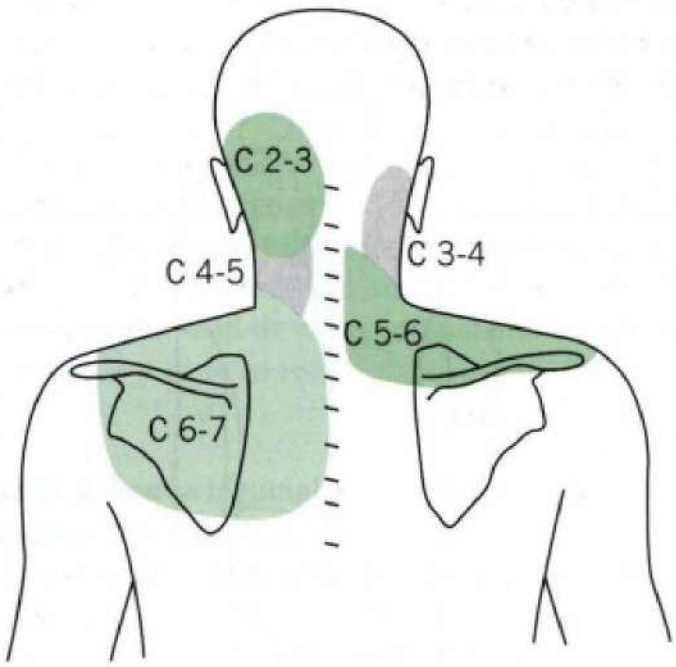

Figura 29-166. Puntos dolorosos lumbares.

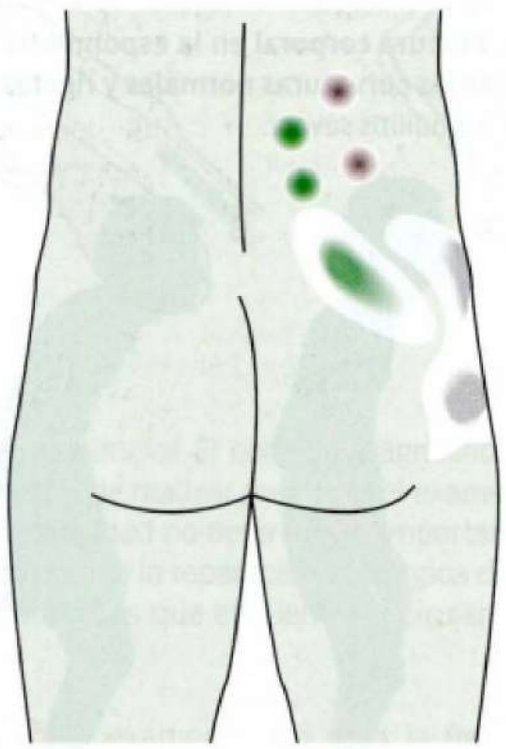

Figura 29-167. Áreas de irradiación de dolores lumbares.

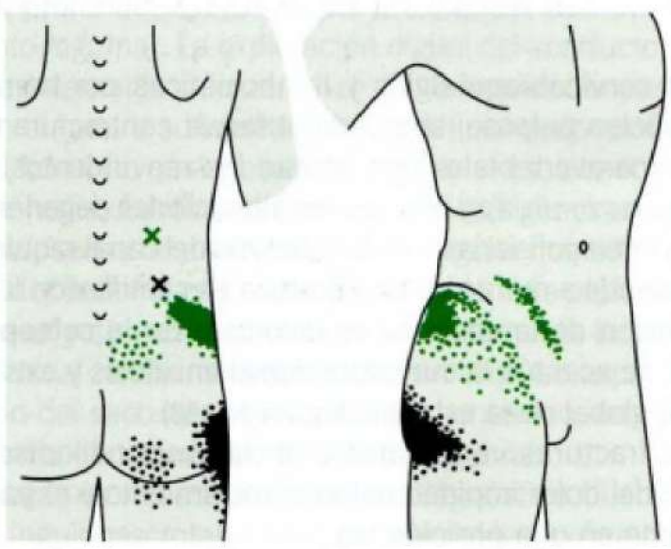

Figura 29-168. Cifosis dorsal progresiva en osteoporosis.

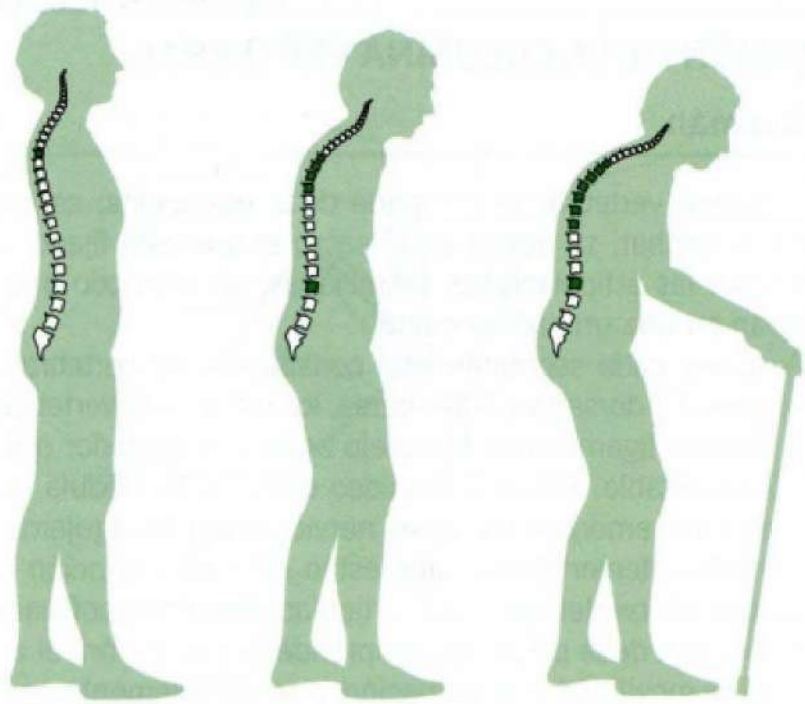

Figura 29-169. Movimientos de la columna vertebral. A. Flexión anterior. **B.** Flexión posterior. **C.** Inclinación lateral derecha e izquierda. **D.** Rotación a derecha e izquierda.

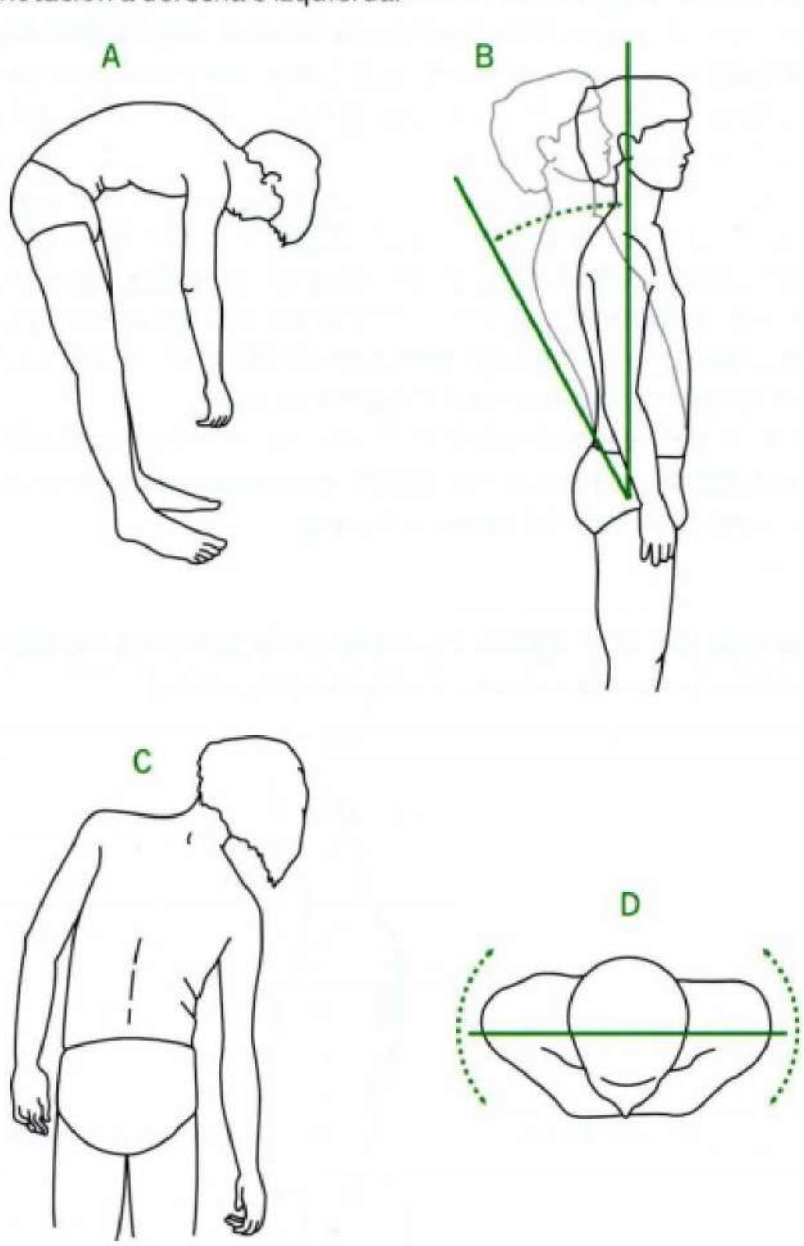

Movilidad de la columna vertebral. Primero se explora la movilidad global de la columna y posteriormente se procede a examinar la movilidad de cada uno de sus segmentos.

La movilidad global se ilustra en la Figura 29-169, comprende la flexión anterior y posterior, la inclinación lateral derecha e izquierda y la rotación a derecha e izquierda.

La columna cervical se examina con el paciente sentado, se le pide que flecte y extienda la cabeza, siendo normal 70° a 90° en flexión y la extensión 45°; luego se le indica que rote la cabeza hacia ambos lados, solicitando que se toque con la barbilla el hombro (normal 70° a 90°) y, por último, la inclinación lateral tocando el pabellón auricular con el hombro (35° a 40°) (Figura 29-170).

Figura 29-170. Examen de la columna cervical.

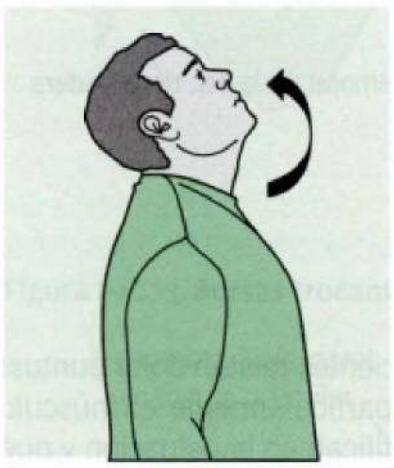

Realizar extensión de la cabeza hacia atrás

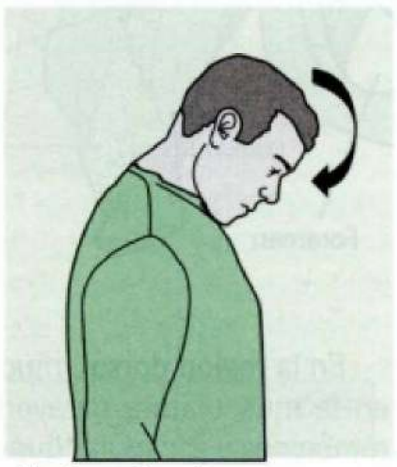

Flexionar la cabeza intentando que el mentón contacte con el pecho

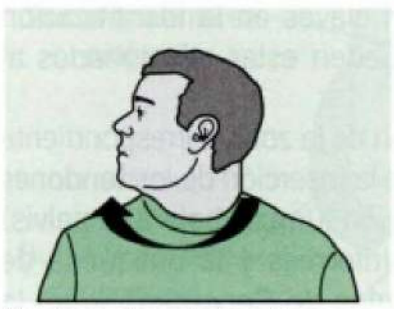

Realizar giros de la cabeza hacia ambos lados intentando tocar la barbilla con el hombro de forma alternativa

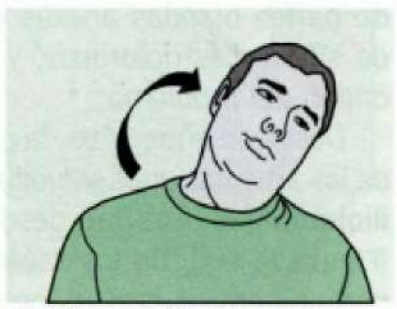

Realizar flexión lateral de la cabeza hacia ambos lados intentando tocar la oreja con el hombro correspondiente



Girar la cabeza lentamente en el sentido de las agujas del reloj y posteriormente en sentido contrario

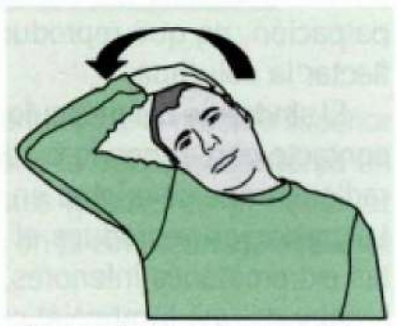

Con un brazo colgando del cuerpo intentar estirarlo para tocar al cuello. Con la ayuda de la otra mano inclinar lateralmente el cuello. Hacer el mismo procedimiento con el lado contrario. Mantener durante 5 segundos

La columna dorsal, examinada de pie, tiene básicamente movimientos de rotación a derecha e izquierda y, con la pelvis fija, se llega casi a los 75° a 90°, siempre más de 45°.

En la columna lumbar los movimientos esenciales son los de flexión anterior, extensión y flexión lateral y rotación (Figura 29-171). La flexión anterior es más de 90° y la extensión de 30°. Se estima con el paciente de pie y las rodillas extendidas, haciendo que se toque con los dedos las puntas de los ortejos. Junto con observar estos movimientos se analiza la reversión de la lordosis lumbar.

El test de Schober se utiliza en el diagnóstico clínico de las pelviespondilopatías, con el paciente de pie, con las rodillas extendidas, se marcan las dos espinas ilíacas posterosuperiores y se traza una línea horizontal que las une; a partir de ella, se dibuja en la línea media de la columna una línea vertical de 10 cm y por debajo de la línea horizontal, otra de 5 cm (longitud total 15 cm) (Figura 29-172). Luego, se pide al paciente una flexión anterior máxima de la columna y se vuelve a medir la distancia entre el punto superior y el inferior y se registra la diferencia con respecto a la medición inicial (lo que exceda de 15 cm). La diferencia debe ser más de 5 cm como grado de flexión.

Por último, con el paciente de pie se mide la expansión torácica a nivel de D10-D12, que normalmente es mayor de 5 cm.

Figura 29-171. Movilidad de la columna lumbar: extensión, flexión, flexión lateral y rotación.

Figura 29-172. Test de Schober modificada. Posición de partida cero. Se mide un trayecto de 15 cm, situado 10 cm por encima de una línea que une las espinas ilíacas posterosuperiores (EIPS) hasta un punto situado 5 cm por debajo de dicha línea.

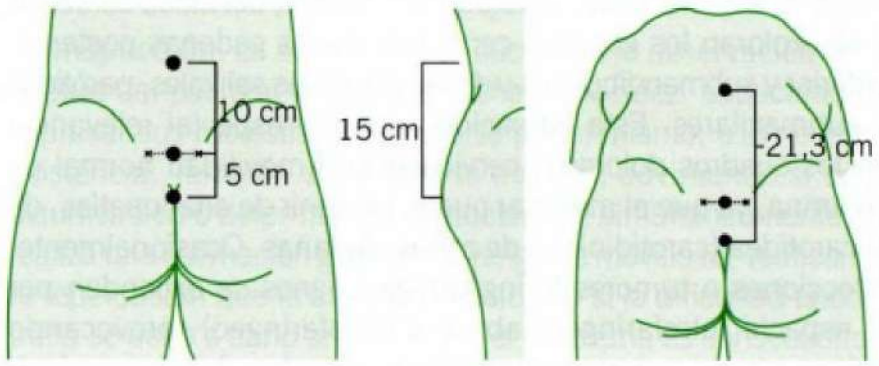

Figura 29-173. Ligamentos iliolumbares.

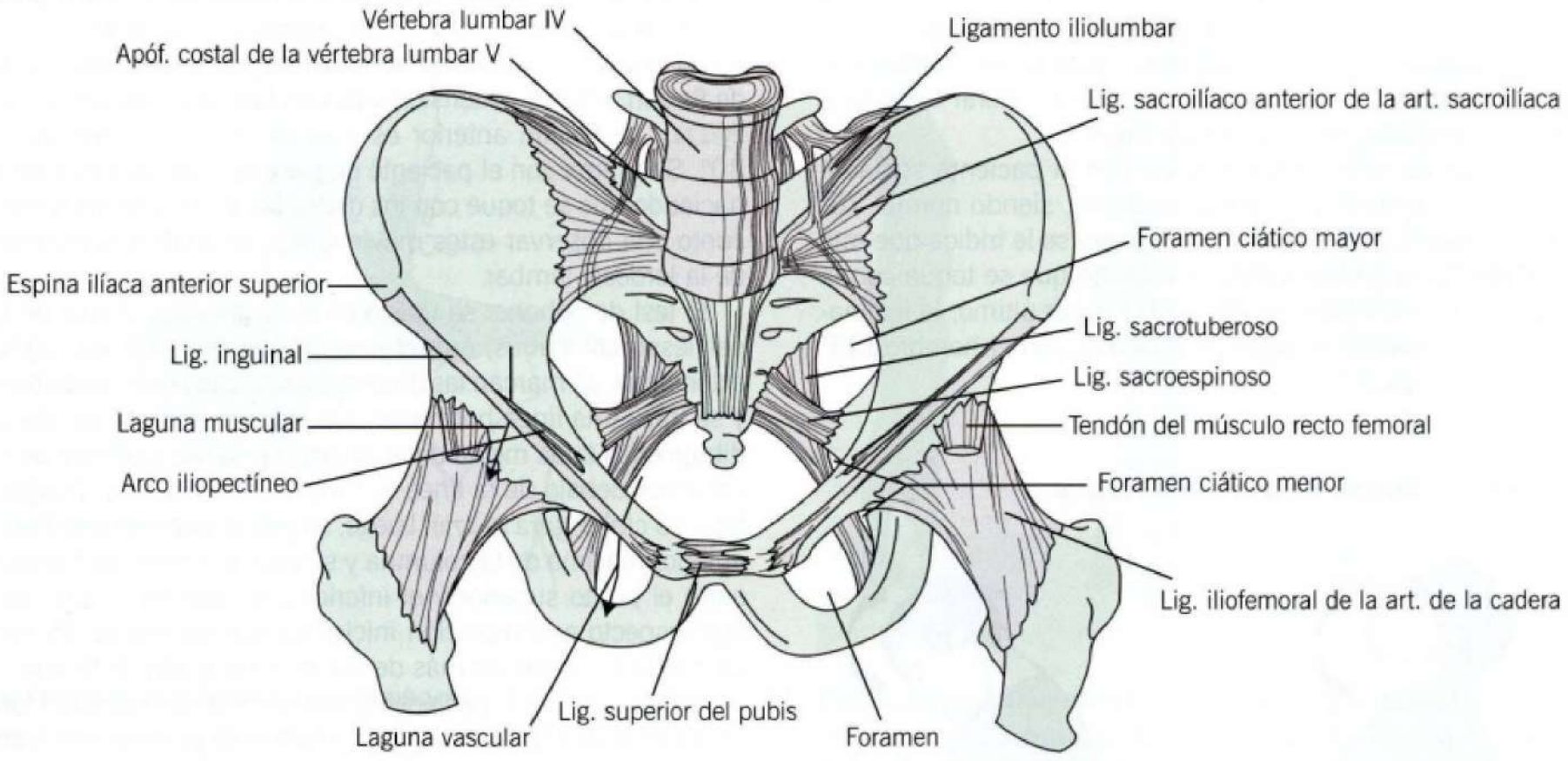

Examen de las articulaciones sacroilíacas. Las articulaciones sacroilíacas se examinan inicialmente palpando la zona glútea, tratando de reproducir el dolor señalado por el paciente, con este de pie o en decúbito prono y posteriormente en decúbito dorsal, mediante movimientos de abducción o rotación interna forzada de las caderas que tienden a separarlas, provocando dolor referido a ellas. Requiere normalidad de movilidad de las caderas.

Palpación

Un complemento indispensable del examen de la columna es la **palpación sistemática** de algunos puntos habitualmente descritos como áreas sensibles, como son las apófisis espinosas, los **músculos paravertebrales** y las regiones referidas a las **articulaciones sacroilíacas** sobre los glúteos. Las apófisis espinosas y los músculos praravertebrales son sitios frecuentes de dolor referidos a la columna, generalmente cursan con movilidad normal y provocan confusión.

Posteriormente se realiza una palpación localizada de acuerdo al segmento vertebral con mayor dolor o al motivo de consulta.

En la **columna cervical** se verifican los puntos sensibles de la musculatura cervical posterior y de su inserción occipital, músculo trapecio, esternocleidomastoideo por delante, del latido carotídeo y se exploran los ganglios cervicales de las cadenas posterior, anterior y submandibulares y de las glándulas salivales, parótidas y submaxilares. Esta palpación adquiere especial relevancia en los cuadros dolorosos cervicales con movilidad normal de columna, ya que el malestar puede provenir de adenopatías, de la carotídea (carotidinia) o de zonas aledañas. Ocasionalmente, infecciones o tumores faringoamigadalianos se extienden por el espacio retrofaríngeo (absceso retrofaríngeo), provocando dolor y espasmo muscular manifestado en la columna cervical.

En la **región dorsal**, muchos pacientes relatan dolor puntual en la musculatura paravertebral, particularmente el músculo romboides y escapular que se identifican en la palpación y que se caracterizan por movilidad normal de la columna, y sensibilidad en las zonas señaladas.

En **área de referencia lumbar** hay múltiples puntos dolorosos de partes blandas anexas que son claves en la identificación de síndromes dolorosos, y que pueden estar relacionados al origen del problema.

Destacan entre otros, la palpación de la zona correspondiente de las articulaciones sacroilíacas, de la inserción de los **tendones iliolumbares** (que van desde la región lumbar baja a la pelvis) (Figura 29-173), de los músculos piriformes y la búsqueda de nódulos grasos subcutáneos (**nódulos de Copeman**) sobre la zona de inserción de la fascia lumbar.

El dolor iliolumbar se localiza justamente en la región lateral de L4 y L5 y va hacia su inserción inferior en el ala ilíaca posterior. Simula un lumbago mecánico y se identifica en la palpación, ya que reproduce el dolor que aflige al paciente al flectar la columna.

El **síndrome del músculo piriforme** por su ubicación en íntimo contacto con el nervio ciático puede ocasionar dolor lumbar y radicular que se origina en ese sitio y no por protrusión discal. La palpación reproduce el síntoma que suele irradiarse hacia las extremidades inferiores, lo que hace a veces difícil de diferenciar de una lumbociática por herniación del núcleo pulposo (Figura 29-174).

Las **herniaciones grasas o nódulos de Copeman** son acúmulos de tejido adiposo subcutáneo herniados a través de la fascia superficial que miden entre 0,5 y 2 cm de diámetro; son móviles y se ubican en la zona lumbar baja y reborde ilíaco posterior y presacra y se identifican a la palpación por provocar dolor.

Figura 29-174. Músculo piriforme y nervio ciático.

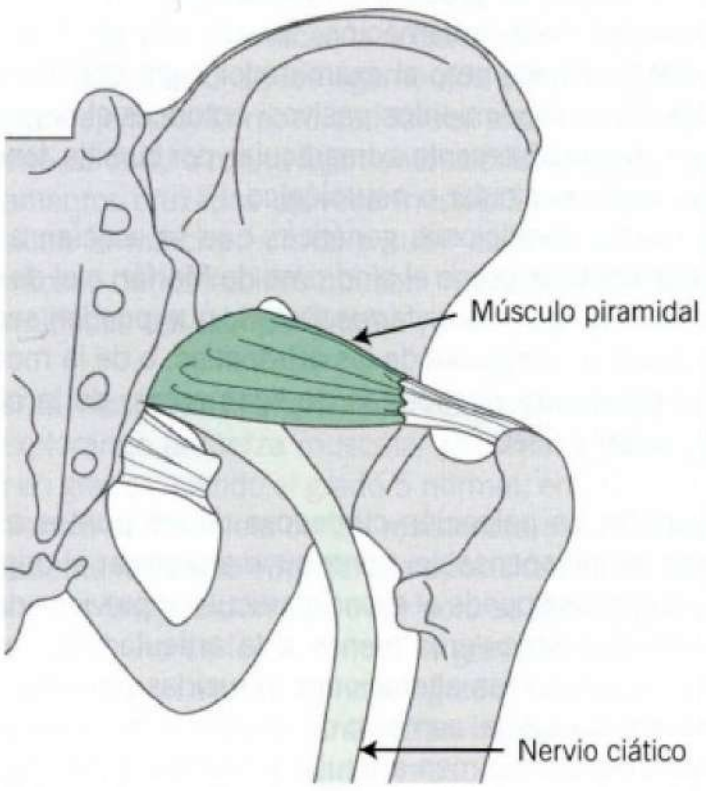

Figura 29-175. Bursas trocantéricas.

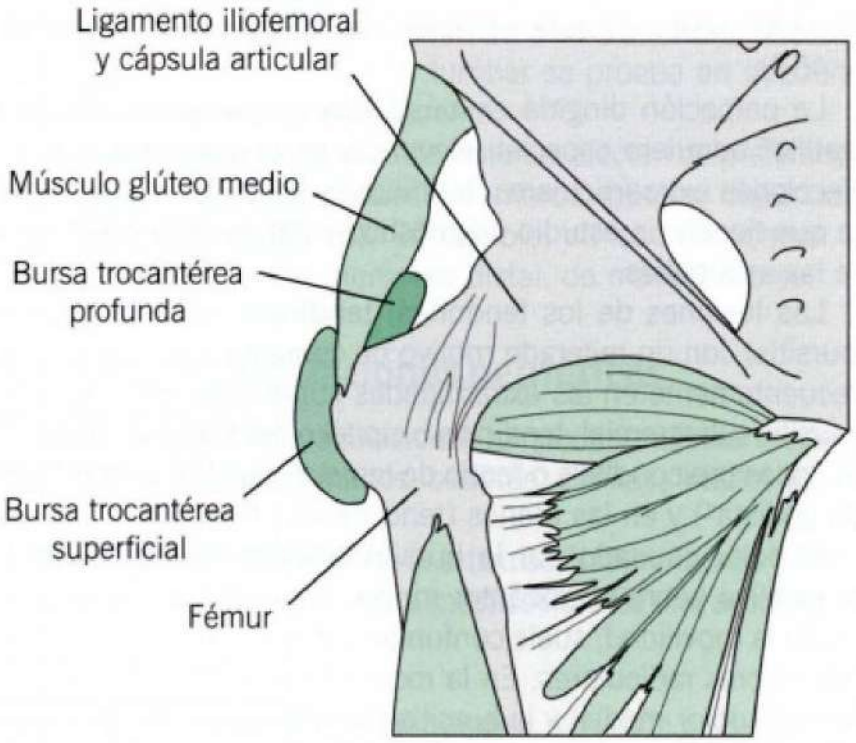

Adicionalmente, se explora palpatoriamente el reborde superior ilíaco, la espina ilíaca anterosuperior y la **bursa trocantérea** en la zona de inserción de los músculos glúteos en el trocánter mayor y la **bursa isquiática** ubicada en la zona correspondiente al isquion (Figura 20-175).

Todas estas localidades pueden ser causa de dolor lumbar o sacro, con una irradiación equívoca, poco precisable, pero sin caracteres radiculares; no limitan la movilidad de la columna y es la palpación sistemática el modo más simple de identificación.

Por último, el examen reumatológico de la zona se completa con la palpación de los pulsos periféricos mientras se practica el examen articular, que ya diversos problemas vasculares provocan dolores que simulan enfermedades reumatológicas.

El **examen neurológico** de fuerzas, reflejos y sensibilidad también contribuyen a aclarar situaciones en que el sistema nervioso está comprometido, ya sea como parte de una enfermedad sistémica (mononeuritis) o por compresión dolorosa de una raíz por daño discal (cervicobraquialgia, lumbociática).

Examen abreviado. El examen articular se puede realizar en forma resumida con el paciente sentado, pidiendo que levante los brazos, ponga las manos detrás de la nuca y, luego, rote los brazos y ponga las manos sobre las escápulas. Luego, que flecte y extienda los codos y las muñecas y que empuñe las manos. La normalidad de estos movimientos es indicativa que de no hay daño articular de las extremidades superiores.

Las extremidades inferiores se analizan con el enfermo sentado en el borde de la cama de examen, pidiéndole que levante las rodillas hacia el pecho, cruce las piernas, extienda la rodilla, flecte y extienda los tobillos y flecte los ortejos.

Y, la columna, con el paciente de pie: se le pide que rote la cabeza y flecte y extienda el cuello; por el dorso, que flecte la columna con las rodillas extendidas, se mide al test de Schober y, luego, que rote la columna con las caderas fijas.

EXAMEN DE LAS ARTICULACIONES

L. Guzmán

Tras una anamnesis detallada, y un examen físico general completo se procede al examen articular y de columna.

La anamnesis debe incluir la ubicación del dolor, los sitios comprometidos, forma de comienzo, intensidad, irradiación, alteraciones de la función, la presencia de signos adicionales, fiebre, rigidez, debilidad, fenómeno de Raynaud y sequedad ocular y de mucosas También se evalúa la aparición de trastornos en otros sistemas como la piel, ocular, cardiovascular, respiratorio, digestivo y neurológico (ver *Síntomas y signos reumatológicos*, p. 139).

Luego se realiza un examen físico general, seguido del examen articular y de columna, adoptando un esquema que incluye inspección, palpación, rango de movilidad activa y pasiva, estabilidad articular y fuerza muscular (Tabla 29-34).

El examen se practica en forma sistemática, incluyendo las articulaciones temporomandibulares, hombros, codos, carpos y manos; y luego, se procede a la exploración de las caderas, rodillas, tobillos, tarso y pies.

Finalmente, se evalúa la movilidad de la columna cervical, dorsal y lumbar, la expansión torácica y las articulaciones sacroilíacas.

Examen articular general

Inspección. La inspección se inicia con la observación de la actitud del paciente, su estado general, lucidez, capacidad de expresar sus molestias y de valerse por sí mismo, o si necesita asistencia. También se analiza la marcha, advirtiendo si tiene claudicación o deformidades secuelares y, simultáneamente, se realiza una estimación general del rango de movilidad, verificando la repercusión que la afección ocasiona y si la dificultad encontrada se debe a daño articular, o si el problema es consecuencia de alteraciones musculares o neurológicas.

Tabla 29-34. Examen de las articulaciones

EXAMEN ARTICULAR GENERAL
Inspección
Inspección general del paciente (actitud, marcha, claudicación)
Aumentos de volumen articular
Presencia de inflamación articular
Deformaciones articulares
Pérdida del alineamiento articular
Rango de movilidad articular pasiva
Rigidez y deformidades de la columna
Palpación
Rango de movilidad articular activa
Puntos dolorosos ("gatillo")
Entesopatía o entesitis
Tendinitis y bursitis
Roces o crepitación articular
Estabilidad articular
Inestabilidad lateral de rodilla
Inestabilidad anteroposterior de rodilla
Inestabilidad de la marcha
Deformación del tarso durante la marcha
Fuerza muscular
Proximal
Distal

EXAMEN DE LAS ARTICULACIONES PERIFÉRICAS
Temporomaxilar
Hombro
Codo
Muñeca y mano
Cadera
Rodillas
Tobillos y pies

La sinovitis o inflamación articular es evidente muchas veces a simple vista, por el eritema, aumento de volumen y edema que la acompañan, lo que se corrobora posteriormente a la palpación.

La inspección también permite evidenciar las secuelas de artropatías crónicas, como en la artritis reumatoidea, artrosis u otras; o bien, las alteraciones producto de cirugía previa o traumatismos graves. La artritis reumatoidea puede derivar en deformaciones y pérdidas del alineamiento articular en las manos, como la desviación cubital o "mano en ráfaga", subluxación metacarpofalángicas, y atrofia muscular, entre otras.

La inspección de la columna confirma la presencia de anomalías como escoliosis o los cambios secuelares de las pelviespondilopatías, como rigidez cervical en flexión, xifosis dorsal o pérdida de la lordosis lumbar.

Movilidad articular. Tras la inspección se explora el rango de movilidad articular activa (intentada por el paciente sin asistencia) y pasiva (efectuada con ayuda del examinador) para cada articulación, describiendo las limitaciones encontradas y su relación con el dolor o inflamación. Si la movilidad activa y pasiva está restringida por dolor, la causa probable es articular y, habitualmente, el grado de impedimento es proporcional a la severidad de la inflamación. Si solo hay pérdida de los movimientos activos pero el examinador logra obtener rangos normales en los movimientos pasivos, entonces el origen de la alteración es probablemente extraarticular, por bursitis, tendinitis, entesitis, daño muscular o neurológico.

Hay ciertas condiciones genéticas que se asocian a hipermovilidad articular, como el síndrome de Marfán o el de Ehlers Danlos (ver *Glosario de enfermedades*), que pueden ser dolorosas y deben distinguirse de las artropatías, o de la movilidad anormal provocada por roturas de ligamentos, de la cápsula articular o daño óseo.

Palpación. La palpación cuidadosa de los puntos o zonas dolorosas es indispensable: contribuye a precisar el origen del dolor, si este corresponde al espacio articular o proviene de sitios adyacentes periarticulares ajenos a la articulación. También permite comprobar las alteraciones inducidas por inflamación dolorosa artrítica aguda: aumento de volumen, calor local, edema.

El aumento de volumen articular puede ser duro y acompañado durante el movimiento de roce o crepitación, propios del daño degenerativo por pérdida de cartílago y proliferación ósea, como se describe en la artrosis. En las manos, los nódulos de Heberden de las articulaciones interfalángicas distales son un ejemplo clásico de esta situación (ver *Examen de las manos*, p. 457).

La palpación dirigida en búsqueda de puntos dolorosos o "gatillo" adquiere especial relevancia en el diagnóstico de las afecciones extraarticulares, tendinosas, bursales o entesíticas, ya que tienen un estudio diagnóstico y tratamiento diferente al de las artropatías.

Las lesiones de los tendones, tendinitis, o de las bursas (bursitis) son un reiterado motivo de consulta y se ubican más frecuentemente en las extremidades superiores: en el hombro (bursitis subacromial, tendinitis bicipital o del manguito rotador), en codos (epicondilitis o "codo de tenista" y epitrocleítis o "codo del golfista") y en las manos (tenosinovitis flexoras).

El dolor causado por la bursitis trocantérea en la cadera se localiza sobre el trocánter mayor, se irradia al muslo y no afecta la movilidad; suele confunde con artropatías de cadera o con dolores radiculares. En la rodilla, la bursitis anserina, que provoca dolor medial y la bursitis prerrotuliana sobre la rótula, se confunden frecuentemente con artropatías. En los tobillos, la tendinitis Aquiliana y la bursitis del talón y, en la planta de los pies, la fascitis plantar deben ser diferenciadas también de las artropatías.

Sin embargo, es necesario destacar que las entesitis y las tendinitis son parte del cuadro clínico y acompañantes frecuentes de afecciones como las pelviespondilopatías o la artritis psoriática, siendo particularmente la tendinitis Aquiliana y el dolor del talón (talar) las más características; ante su aparición, debe plantearse esta posibilidad diagnóstica.

La entidad denominada fibromialgia se caracteriza por dolor generalizado acompañado de malestar general y fatiga crónica y, en el examen, se encuentran múltiples puntos dolorosos en diferentes localizaciones, preferentemente tendinosas o musculares, sin limitaciones en la función articular.

Estabilidad articular. La estabilidad articular se explora sometiendo a la articulación a movimientos que no son los habituales: permiten verificar la indemnidad y resistencia de la cápsula articular o de los ligamentos periarticulares. En la rodilla, por ejemplo, la movilidad lateral excesiva es anormal y sugerente de daño o rotura ligamentosa colateral, y la rotura de los ligamentos cruzados provoca inestabilidad anteroposterior y dificultan la marcha normal o subir escaleras. Las lesiones ligamentosas de los tobillos causan inestabilidad a la marcha y deformidades del retropie y tarso y caída del arco plantar.

Fuerza muscular. El examen del aparato locomotor se completa explorando la fuerza muscular proximal y distal. Esta se evalúa en grados, siendo el grado 5 normal, en que el rango de movimientos se completa contra resistencia activa; en el grado 4; el paciente resiste solo moderada oposición; en el grado 3, la resistencia a la oposición es nula y solo se vence la gravedad; en el grado 2, no se logra vencer la gravedad y la movilidad solo se obtiene con ayuda; siendo el grado 1 aquel en el que no hay movimiento, sino solo contracción muscular; y el grado 0, es aquel en que no hay actividad muscular visible o palpable. La exploración de la fuerza depende del grupo muscular: la de hombros, codos y manos, por ejemplo, se realiza con el paciente sentado y ejerciendo resistencia al movimiento requerido. En las extremidades inferiores se puede hacer de pie, flectando las rodillas y caminando en punta de pies o en los talones. La fuerza de la columna dorsal y lumbar se prueba en decúbito, pidiendo al paciente que se levante.

En general, las miopatías inflamatorias afectan de preferencia los músculos proximales (cuello, hombros, glúteos, cuádriceps y los músculos del tronco). En cambio, en las neuropatías, la debilidad es predominantemente distal, de manos, y pies.

Examen de articulaciones periféricas

El examen incluye las articulaciones temporomandibulares, hombros, codos, muñecas, manos, caderas, rodillas, tobillos y pies.

Temporomandibular. De la articulación temporomandibular dependen la apertura bucal y la masticación. Es una articulación en la que el cóndilo mandibular se inserta en el espacio condíleo del hueso temporal y, entre ambas superficies, se encuentra un menisco que facilita el desplazamiento. Se examina con el paciente sentado, pidiéndole que abra la boca mientras se palpa sobre la articulación inmediatamente por delante del pabellón auricular. En la inflamación aguda, el dolor se localiza en el sitio señalado y se irradia hacia la porción inferior de la cara, limitando la apertura normal En los cuadros degenerativos o por disfunción temporomandibular, se percibe un roce articular doloroso y también se limita la apertura bucal.

Hombro. La articulación del hombro es una estructura compleja, en la que se conjuga la función armónica de la articulación glenohumeral, acromioclavicular, claviculoesternal y escapulotorácica, y en la que participan los músculos deltoides, pectoral mayor, dorsal ancho, supra e infraespinoso, redondo mayor y menor. Los tendones del bíceps, el manguito de los rotadores y las bursas subcromial y subdeltoidea son estructuras anexas, indispensables para los movimientos normales.

En el examen de hombro, a la inspección se buscan aumentos de volumen, deformidades, signos inflamatorios y atrofia muscular; luego, se procede a explorar el rango de movilidad activa y pasiva y, finalmente, se evalúan a la palpación los puntos dolorosos y la fuerza muscular.

La movilidad normal tiene un amplio rango de flexión anterior (180°), extensión (30° a 60°), abducción (150°-180°), aducción 50°, rotación externa (90°), rotación interna (70°-90°) y, elevación, en un arco total de 180° (Figura 29-176).

En las artritis agudas se limitan todos los movimientos y suele constatarse aumento de volumen glenohumeral. En las tendinitis y bursitis la movilidad pasiva se mantiene, pero la movilidad activa está limitada en algunos de los movimientos; la palpación permite identificar el posible origen del dolor. En la rotura del manguito de los rotadores se pierde parte de la abducción y elevación entre los 45° y 120°, siendo el resto del arco normal.

En la capsulitis adhesiva, entidad crónica que afecta a la capsula articular, el dolor es diurno y nocturno, se irradia a la porción media del brazo y los movimientos, tanto activos como pasivos, están limitados sin signos inflamatorios.

Figura 29-176. Movimientos del hombro. A. Flexión y extensión. **B.** Abducción y aducción. **C.** Rotación interna y externa.

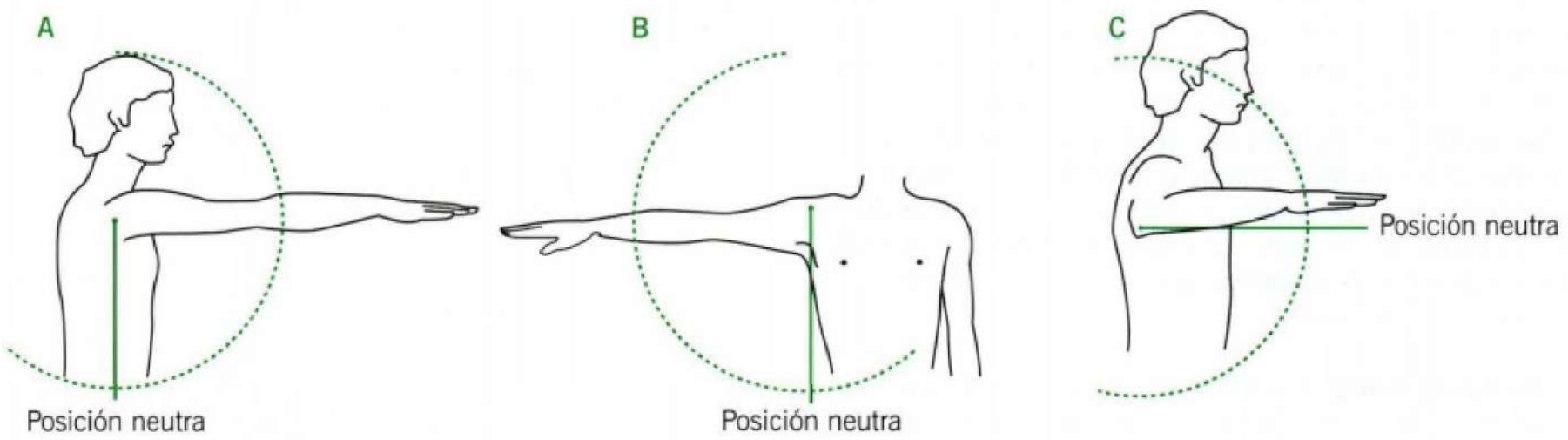

El dolor referido de la pared torácica, de afecciones cardíacas (isquemia, pericarditis), pleuropulmonares o abdominales (cólico biliar), se sospecha si la movilidad activa y pasiva son de rango normal pese al dolor.

Codo. Es una articulación de bisagra, con un rango de movilidad de 0 (extensión) a 160° en flexión máxima (Figura 29-177). Además, contribuye a la pronación 75° y supinación de 85° del antebrazo. Los dolores del codo pueden provenir de enfermedades articulares del codo (artritis, artrosis), de los tendones que se insertan en su superficie medial y /o lateral o de la bursa ubicada sobre el olécranon.

Figura 29-177. Movimientos del codo. A. Flexión y extensión. **B.** Pronación y supinación.

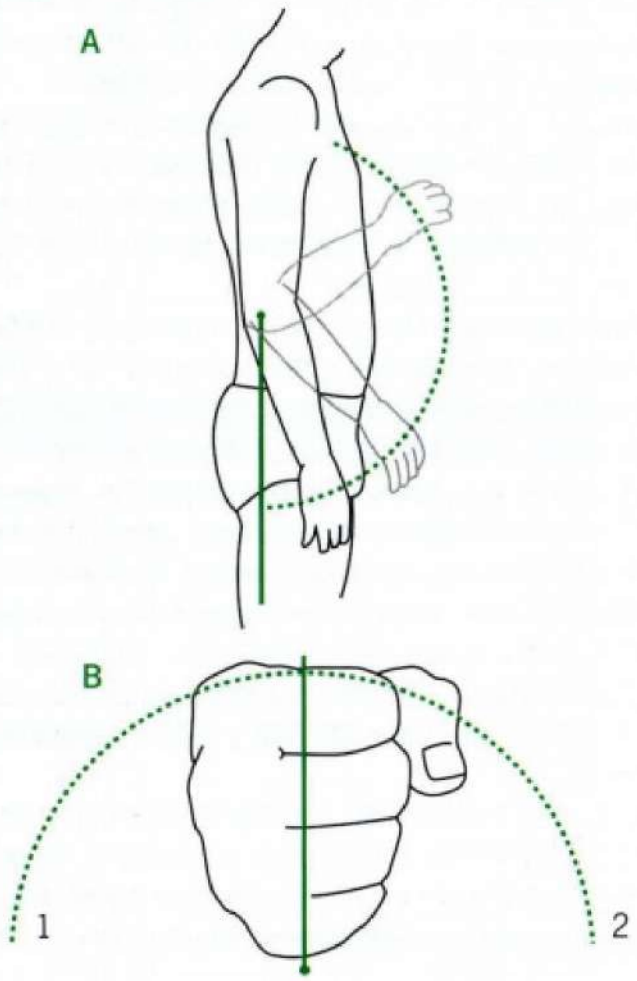

En la artritis del codo se limita la flexoextensión y puede aparecer aumento de volumen posterior; en la bursitis del olécranon, en cambio, la fluxión se localiza inmediatamente sobre el olécranon, sin comprometer la movilidad.

La causa más frecuente de consulta por dolor al codo son los sitios de inserción tendinosa del epicóndilo (epicondilitis o codo de tenista) y la epitróclea (epitrocleítis o codo del golfista). La palpación de estos sitios permite identificar su origen que pueden limitar la pronosupinación, pero se mantiene la flexoextensión del codo.

Muñeca y mano. Las muñecas y manos son articulaciones de gran riqueza semiológica. Comprenden las articulaciones radiocarpianas, cubitocarpianas, carpometarcarpianas, metacarpofalángicas, interfalángicas proximales e interfalángicas distales.

Figura 29-178. Movimientos de la muñeca. A. Flexión y extensión. **B.** Desviación radial y cubital.

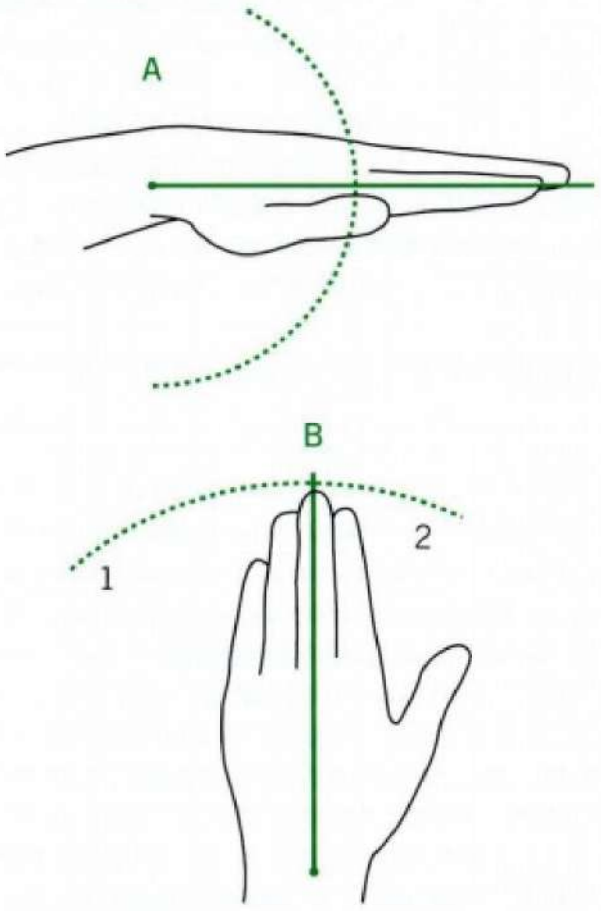

Figura 29-179. Movimientos de la mano. A. Flexión y extensión de las metacarpofalángicas. **B.** Flexión y extensión de las interfalángicas proximales. **C.** Flexión de las interfalángicas distales.

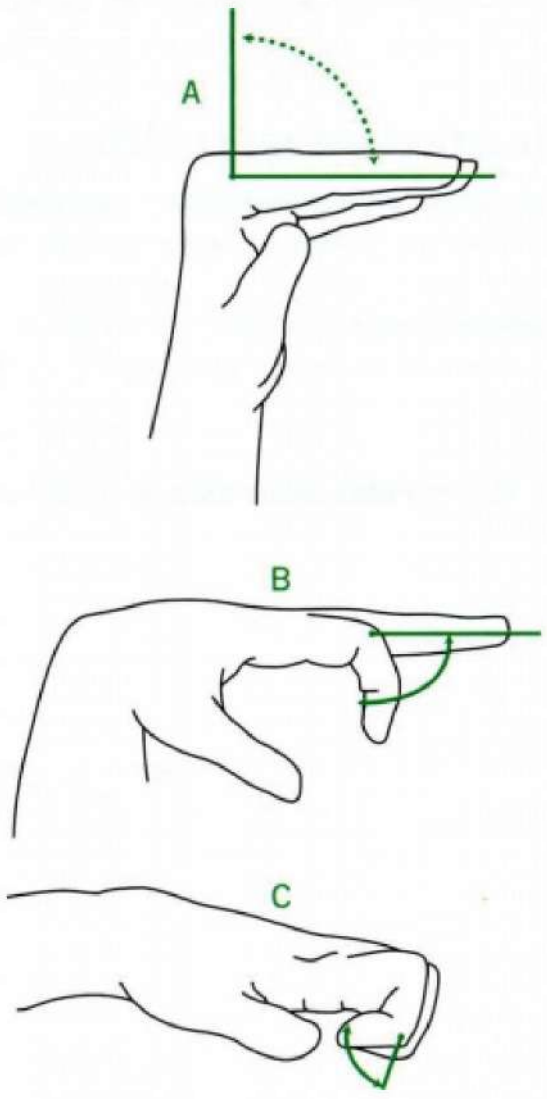

A la inspección se busca aumento de volumen, deformidades, atrofia muscular y limitación de los movimientos.

En la muñeca el rango normal de movimiento es 90° a la flexión y 70° en extensión, con 20° de movilidad lateral radial y 30°-40° de cubital (Figura 29-178).

Las articulaciones metacarpofalángicas e interfalángicas proximales y distales tienen extensión de 15° y flexión de 110° y, algo menor, en la interfalángica distal (Figura 29-179). En el pulgar, la extensión es de 5° y la flexión es de 110° y la flexión interfalángica permite hacer oposición al resto de los dedos.

Las manos son sitio preferente de compromiso de diversas artropatías agudas y crónicas. La artritis reumatoidea afecta el carpo, las articulaciones metacarpofalángicas e interfalángicas proximales de ambas manos simultáneamente. La enfermedad crónica avanzada puede llevar compromiso articular y tendinoso con deformaciones como la desviación cubital (en ráfaga), los dedos en *boutonniere* (flexión interfalángica proximal e hiperextensión distal), o en cuello de cisne (hiperextensión interfalángica proximal con flexión interfalángica distal), lo que impide una función o empuñar normalmente la mano.

En la artrosis, afección crónica degenerativa, el compromiso principal es de las interfalángicas distales (nódulos de Heberden) o carpometacarpiana del pulgar, con proliferación ósea subyacente y roce, pero se conserva el uso relativamente intacto.

Afecciones inflamatorias de los tendones flexores también provocan dolor y dificultad en la flexoextensión de los dedos, pudiendo quedar el tendón flexor atrapado en la fascia palmar originando un bloqueo o resalte de la extensión (dedo en gatillo). Cuando la retracción es crónica, suele limitar la extensión, quedando la mano rígida con los dedos flectados sobre la palma (enfermedad de Dupuytren).

El atrapamiento del nervio mediano, que inerva la eminencia tenar y los dedos pulgar, índice y medio (síndrome del túnel carpiano), se manifiesta por dolor palmar, parestesias, especialmente nocturnas, y pérdida de fuerzas, con atrofia de la musculatura de la eminencia tenar. Este cuadro es complicación frecuentemente del hipotiroidismo y el embarazo.

Caderas. El examen se inicia con la inspección de la marcha, analizando claudicación, acortamientos de extremidades, pérdida de fuerzas o deformación o contracturas que dificulten el desplazamiento. Luego, y en decúbito, se exploran los movimientos: flexión (90° a 120°), extensión (15° a 20°), rotación externa (40° a 60°) e interna (30° a 40°), abducción (30° a 50°) y aducción (30°) (Figura 29-180).

Examinada la movilidad, se palpan las espinas ilíacas, la zona inguinocrural (adenopatías, pulso femoral, hernias inguinales), la sínfisis púbica, el área trocantérea e isquiática y los tendones aductores, ya que todas ellas pueden causar dolor que es referido a la cadera.

En las artritis aguda, todos los movimientos están limitados, mientras que en las afecciones crónicas (artrosis, secuela de displasia) el dolor se ubica en la zona inguinal irradiado a la rodilla; al comienzo de la enfermedad se alteran las rotaciones y la extensión, manteniéndose un rango aceptable de flexión; el dolor aparece sobre todo al iniciar la marcha. En etapas más avanzadas, la restricción progresa y se agrega acortamiento de la extremidad, claudicación, contracción en semiflexión, dolor nocturno y limitación en todos los movimientos.

La bursitis trocantérea, que suele confundirse con problemas de la articulación coxofemoral, se manifiesta típicamente por dolor en la cara lateral de la cadera, sobre el trocánter mayor; el dolor es nocturno, cede con los movimientos durante el día; la movilidad se mantiene indemne.

En la bursitis isquiática, también referido a la cadera, el dolor se localiza en el área glútea e infraglútea, aumenta al sentarse, a veces al caminar y se irradia por la cara posterior del muslo hacia la rodilla.

En la zona de la ingle diversas afecciones pueden simular lesiones de la cadera, entre las que se destacan la bursitis iliopectínea, la tendinitis de aductores, hernias inguinales, y la osteítis del pubis, en las que la movilidad es normal y la palpación permite ubicar el dolor.

Rodillas. La movilidad de rodillas se limita a la flexoextensión entre 0° y 120°, sin movilidad lateral (Figura 29-181). En la rodilla es fácil a la inspección, encontrar deformación ósea, aumento de volumen inflamatorio e inestabilidad al caminar. Deformidades en varo ("piernas arqueadas") o valgo (las piernas hacia afuera con las rodillas anguladas hacia el centro) son características

Figura 29-180. Movimientos de la cadera. A. Flexión y extensión (con rodilla extendida). **B.** Abducción y aducción. **C.** Rotación interna y externa. **D.** Flexión con rodilla flectada.

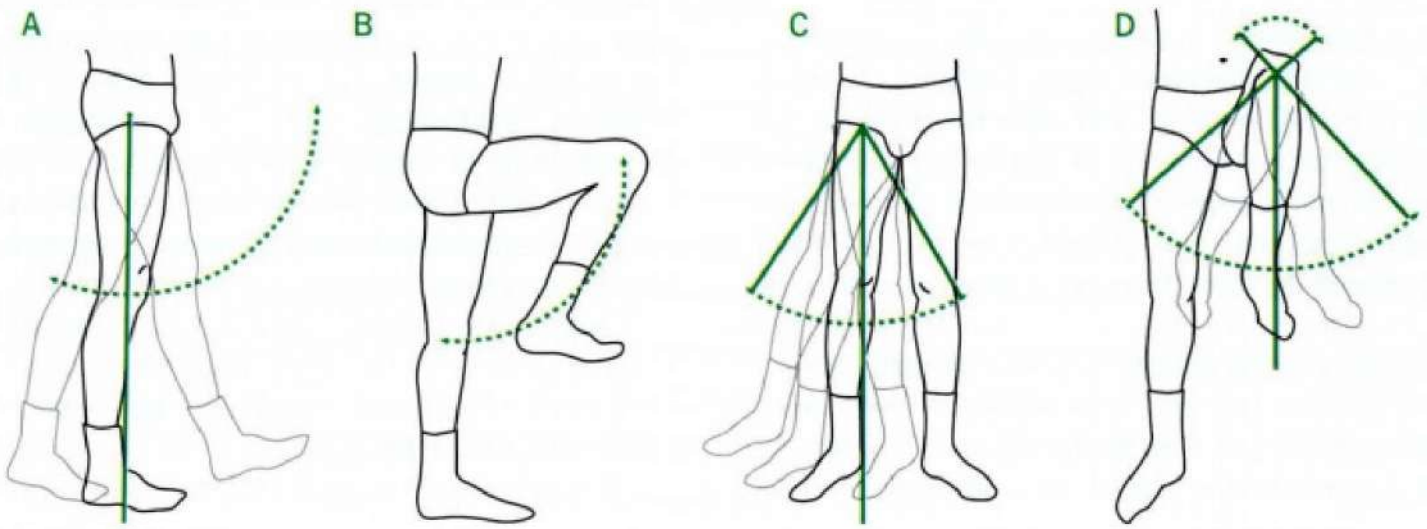

Figura 29-181. Flexión y extensión de la rodilla.

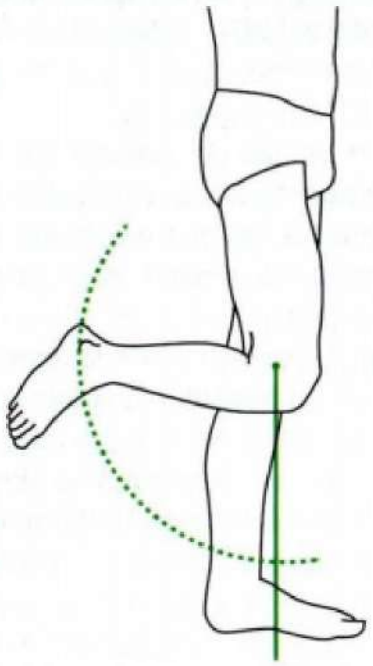

de lesiones crónicas o rupturas de los ligamentos colaterales. Luego en decúbito, se inicia la palpación en búsqueda de aumentos de volumen o sinovitis y se revisan los sitios de inserción del tendón del cuádriceps, de la bursa prerrotuliana sobre la rótula (bursitis prerrotuliana), medial (bursitis anserina) y los ligamentos laterales.

En la artritis aguda el contorno normal de la rodilla desaparece, aparece aumentada y la presencia del líquido intraarticular se confirma haciendo que la rótula choque sobre el fémur; a veces, se puede hacer que el líquido sinovial se desplace desde la porción lateral hacia medial presionando el contorno sinovial externo (signo de Polley). El hueco poplíteo también puede estar aumentado y, a veces, se detecta una zona quística que provoca dolor localizado (quiste de Baker) que limita una flexión normal.

Posteriormente se comprueba la estabilidad lateral de la articulación y, en semiflexión, de los ligamentos cruzados. También se explora la presencia de daño de los meniscos mediante la extensión forzada de la rodilla con la pierna rotada hacia medial o lateral: si ya existe lesión meniscal, esta maniobra es dolorosa y se puede advertir un resalte entre las superficies articulares y, eventualmente, un bloqueo de la extensión.

En pacientes con artrosis, aparte de la deformidad, al movilizar la rodilla en flexoextensión, se percibe roce de la rótula al deslizarse sobre el fémur o de las superficies femorotibiales.

Tobillos y pies. Se componen de diversas articulaciones. De proximal a distal, las articulaciones tibioastragalina, subtalar (entre el astrágalo y el calcáneo), las articulaciones del tarso, las metatarsofalángicas y las interfalángicas, proximales y distales.

La exploración se inicia observando la marcha, la mecánica de la pisada, deformaciones del retropié o de la planta del pie y antepie, tratando de identificar con mayor exactitud los sitios de dolor. Diversos ligamentos y tendones mantienen la estabilidad del tobillo y de los pies durante la actividad; cuando estos se lesionan, alteran la mecánica de la marcha, generando inestabilidad de la pisada y deformidades en varo o valgo del tobillo y retropié y caída del arco medial (pie plano longitudinal) (Figura 29-182).

Figura 29-182. Deformaciones del pie (pie zambo). 1. Pie equino. **2.** Pie *varus*. **3.** Pie *talus*. **4.** Pie *valgus*. Se llama pie zambo a una actitud viciosa y permanente del pie sobre la pierna, de tal modo que el pie no descansa ya sobre el suelo en sus puntos de apoyo normales. Puede ser congénito o adquirido. Este último se debe a desviación accidental del pie consecutivo a lesión del esqueleto, músculos o de los centros o vías nerviosas.

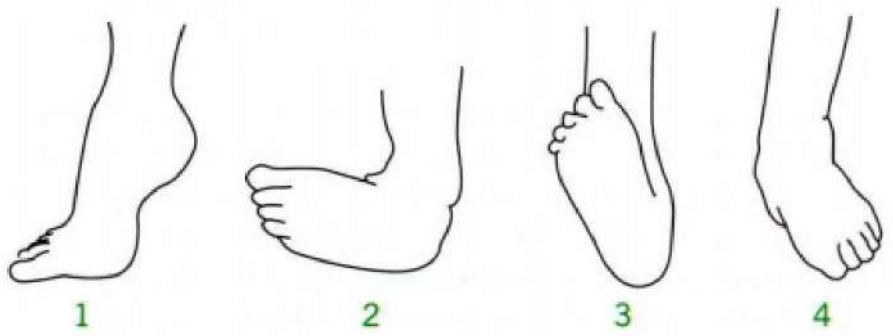

Figura 29-183. Movimientos del tobillo y pie. A. Flexión plantar y extensión (dorsiflexión). **B.** Inversión y eversión del pie.

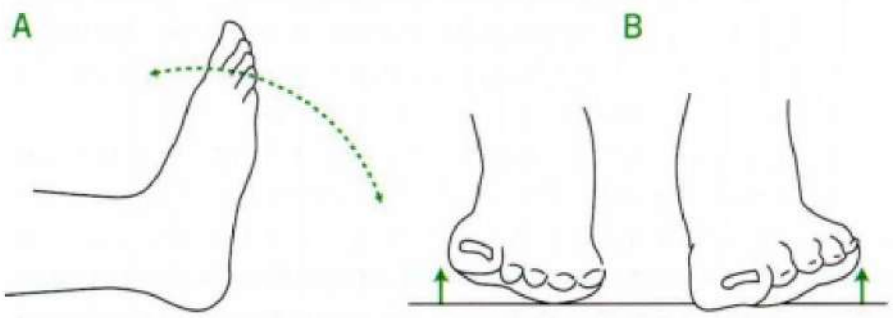

Luego, en decúbito se analiza la dorsiflexión del tobillo (20°), la flexión plantar (50°) (Figura 29-183) y la inversión (30°) y eversión (20°) del tobillo, que dependen de la articulación subtalar.

Las articulaciones del tarso se estudian tomando firmemente el tobillo y los ortejos y rotando en direcciones opuestas, con lo que se logra una movilidad mínima de 5° a 10°. Las metatarsofalángicas tienen una flexión de 30° y una extensión de 0°-80° y las interfalángicas una flexión de 0° a 50°.

Luego se palpan los ortejos buscando puntos dolorosos digitales e interdigitales.

Los tobillos y pies son asiento de diversas afecciones articulares inflamatorias agudas y crónicas y de enfermedades degenerativas. La artritis reumatoidea compromete el tobillo, el tarso y las metatarsofalángicas, con dolor y rigidez que progresa hacia deformaciones de los ortejos (*hallux valgus*, dedos en martillo) y subluxación plantar de las metatarsofalángicas, con protrusión de la cabeza metatarsiana que invalida la marcha.

La crisis aguda de gota o podagra (ver *Glosario de enfermedades*), es típicamente una inflamación aguda invalidante de la primera metatarsofalángica, que se suele extender al resto del pie.

La artrosis también complica principalmente la primera metatarsofalángica con dolor, deformidad progresiva y aumento de volumen óseo con desviación lateral del antepie y de los ortejos (*hallux valgus*).

Muchas veces dolores en el tobillo o el pie son causados por inflamación de los tendones. La tendinitis aquiliana y la bursitis

del talón acompañan a diversas enfermedades inflamatorias, principalmente las pelviespondilopatías.

La ruptura del tendón del tibial posterior es una causa de pie plano longitudinal y de dolor a la marcha por la relajación y caída del soporte tendinoso normal. En la planta del antepie, la inflamación de los nervios interdigitales (neuroma de Morton) causa dolor e hipoestesia de ortejos, principalmente al caminar.

MANOS

A. Goic

Muchos médicos inician el examen físico por el examen de la mano, no solo por ser un modo natural de contactar al enfermo sino porque la mano es extraordinariamente rica en elementos semiológicos. Revisar la semiología de la mano es revisar, necesariamente, un amplio espectro de enfermedades de la medicina interna, dermatología y neurología.

Deben analizarse las siguientes **características morfológicas y funcionales de la mano:** 1) tamaño y forma; 2) piel y tejido subcutáneo; 3) dedos y articulaciones; 4) uñas; 5) músculos y tendones; 6) motilidad y fuerza; y 7) movimientos anormales (temblor). Existen algunas posturas o posiciones características de la mano y dedos que son importantes de conocer dado que permiten, por la simple observación, caracterizar y diagnosticar la causa que las provoca.

Tamaño y forma. Manos exageradamente grandes, que conservan su armonía global, con dedos grandes y gruesos (**dedos en salchichón**), se ven en la acromegalia. Manos y dedos pequeños (**acromicria**), en diversas formas de enanismo, en el mongolismo y la acondroplasia; en esta última, son cortos e iguales (**isodactilia**) y separados (**mano en tridente**). En la **aracnodactilia** o **colicostenomelia**, los dedos son muy largos y delgados, como lo es la mano en general; forma parte del síndrome de Marfán, anomalía congénita que afecta al esqueleto, ojos, corazón y vasos.

Deformaciones de la mano. La retracción palmar de Dupuytren se caracteriza por flexión de los dedos anular, meñique y medio (especialmente el anular) y una dureza en la palma de la mano, debida a engrosamiento, esclerosis y retracción de la aponeurosis palmar; el índice y el pulgar, habitualmente, quedan libres. No existe ninguna patología articular ni tendinosa: la única responsable de la fijación en flexión de los dedos es la aponeurosis palmar superficial y sus bandeletas pretendinosas. Se ve en sujetos aparentemente normales y se la describe en la cirrosis hepática de Laënnec. En la contractura de Dupuytren no es posible la extensión de los dedos después de flexionar la muñeca, al revés de lo que ocurre en la contractura congénita no espástica del meñique o la consecutiva a infecciones o traumatismos (Figura 29-184) (ver *Glosario de enfermedades*).

En fases avanzadas de la artritis reumatoide se observa deformación, engrosamiento, subluxación, luxación y anquilosis de las articulaciones metacarpofalángicas e interfalángicas proximales; hay flexión de los dedos y atrofia marcada de los interóseos. Una deformación típica es la **desviación cubital del eje de la mano** a nivel de las metacarpofalángicas (mano en ráfaga) (Figura 29-185).

Figura 29-184. Retracción palmar de Dupuytren.

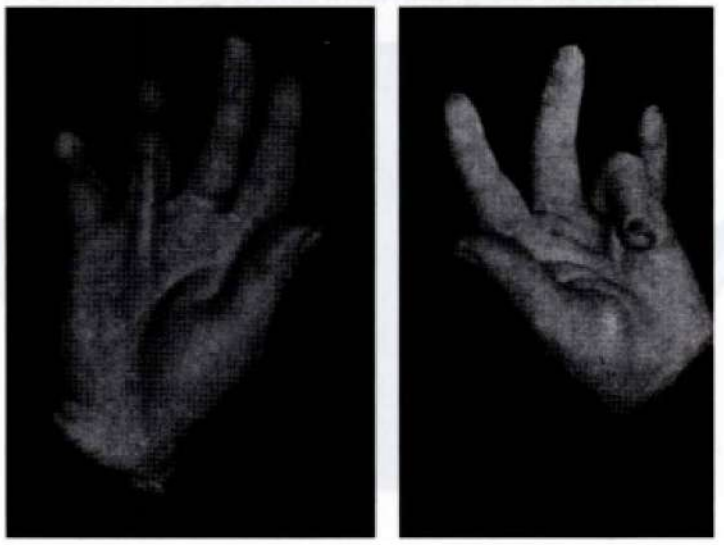

Figura 29-185. Manos en ráfaga en artritis reumatoidea avanzada.



En la esclerodermia hay engrosamiento y rigidez de la piel, la que está adherida a los planos profundos; en etapas avanzadas hay semiflexión permanente de los dedos (una de las formas de **mano en garra**). Un aspecto similar se ve en la fascitis palmar eosinofílica (inflamación difusa y engrosamiento fibroso del tejido subcutáneo y de la fascia profunda, con eosinofilia periférica).

Enfermedades neurológicas determinan diversas posturas características de la mano y dedos que permiten determinar su origen. En la Figura 29-186 se muestra la inervación de la mano; y, en las siguientes, algunas posturas características: la mano colgante por parálisis del nervio radial (compromiso de los extensores) (Figura 29-187); la mano en garra (por compromiso de los lumbricoides e interóseos) (Figura 29-188); la mano en garra cubital en la parálisis o sección de este nervio (Figura 29-189) y, la mano plana, en la parálisis del mediano y cubital. Posturas características se observan también en afecciones que conducen a atrofia muscular (ej.: atrofia muscular espinal progresiva): mano de simio o mano de Aran Duchenne (por atrofia de los músculos de las eminencias tenar e hipotenar); la mano del predicador (por compromiso de los flexores del antebrazo) (Figuras 29-190).

Piel y tejido subcutáneo. Se examina el color, temperatura y humedad de la piel.

Puede haber palidez propia de la anemia que, cuando es muy acentuada, borra el color normalmente más oscuro de los pliegues o líneas de la palma de la mano. La palidez adquiere

Figura 29-186. Inervación de la mano.

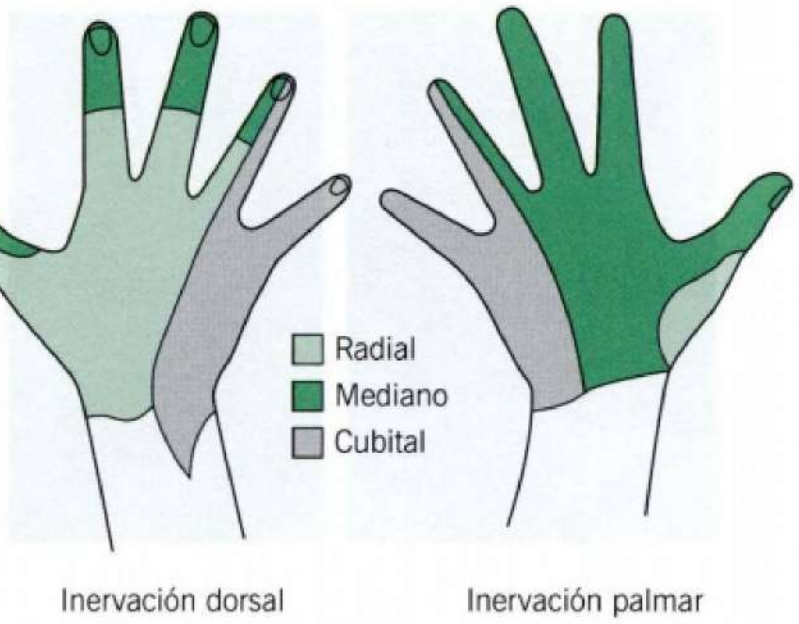

Figura 29-187. Mano colgante o en gota por lesión alta del tronco del nervio radial. El radial es el nervio de la extensión: al estar comprometido este nervio y solicitar al paciente que eleve su antebrazo, la mano cae en flexión por su propio peso, al igual que el antebrazo que se flexiona en el codo.

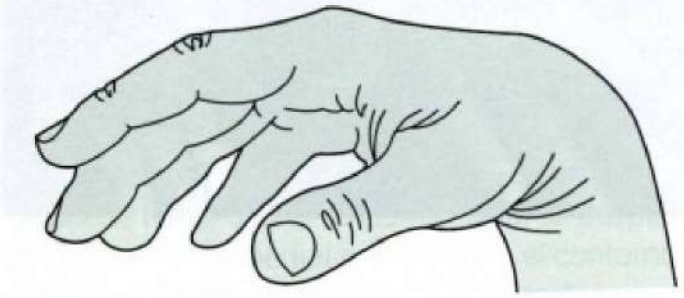

Figura 29-188. Mano en garra por parálisis completa del nervio cubital. Su compromiso provoca atrofia y debilidad muscular con hiperextensión de las articulaciones metacarpofalángicas y flexión extrema de las falanges media y distal (garra).

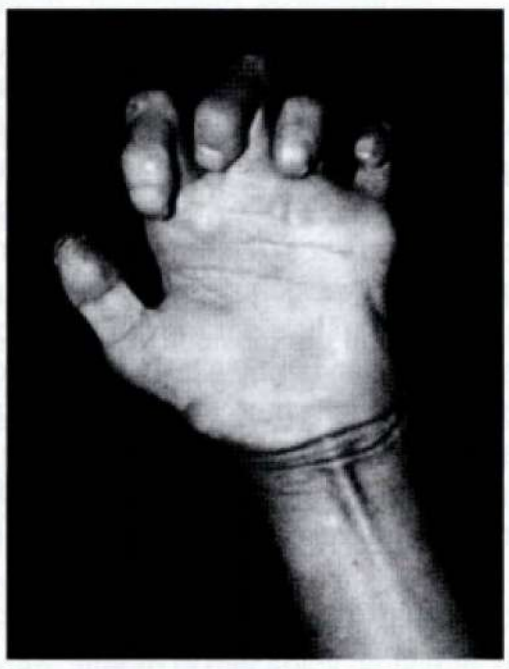

Figura 29-189. Garra cubital por lesión baja del nervio cubital. Es una variedad de mano en garra consecutiva a una lesión del cubital a nivel de la muñeca o algo por encima de ella. Se observa atrofia de la eminencia hipotenar y de los interóseos, sobre todo el cuarto espacio La primera falange mantiene una discreta hiperextensión; las dos falanges distales mantienen una semiflexión, mientras que el pulgar, índice y medio, llegan a la extensión completa. Los dedos principalmente afectos son el anular y el meñique y su deformación es reductible. Los dedos paralizados no pueden realizar los movimientos de reunión y separación (abanico). Esta deformación es tanto más marcada cuanto más baja es la lesión del cubital.

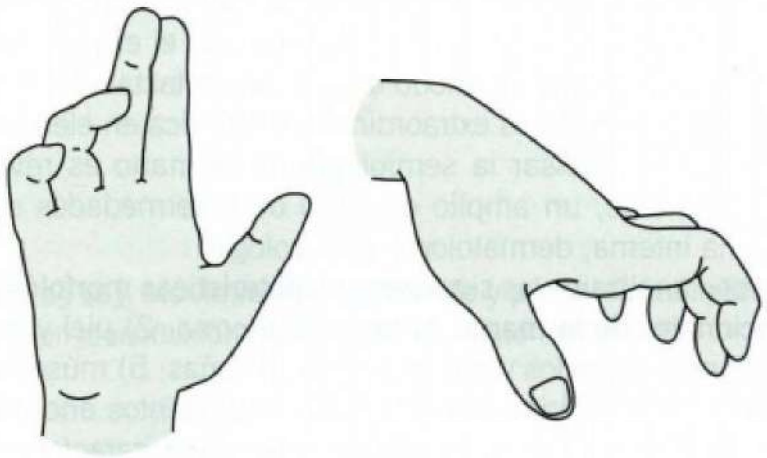

Figura 29-190. Mano del predicador. A: "Cristo bendiciendo" (Giovanni Bellini entre 1430 y 1516). A izquierda detalle de la mano. **B:** Lesión baja del nervio cubital (compromiso de los músculos flexores del antebrazo). Al solicitarle al paciente que extienda todos sus dedos, los dedos 4to y 5to adoptan una posición especial: la 1ra falange se coloca en hiperextensión y la 2da y 3ra en flexión, mientras que el pulgar, índice y medio, llegan a la extensión completa. En ocasiones la mano de predicador ha sido confundida con la garra cubital, pero, tanto la patología como la actitud de los dedos, son diferentes en ambas: en la mano de predicador, las primeras falanges están en flexión permanente, mientras que en la garra cubital, están en hiperextensión.



un tinte amarillento en la insuficiencia renal crónica, por retención de urocromógeno, y es francamente amarillenta en caso de ictericia.

Un eritema difuso, de aspecto moteado, en las eminencias tenar e hipotenar se ve en enfermedades difusas del hígado, especialmente cirrosis de Laënnec (eritema palpar o palma hepática); también, puede observarse en el embarazo y en sujetos aparentemente normales. Lo mismo ocurre con las arañas vasculares o *nevi* aracniformes, que se ubican en el dorso de la mano y dedos.

Hiperpigmentación de los pliegues de la palma se ve en la insuficiencia suprarrenal crónica (enfermedad de Addison).

En la dermatomiositis, hay eritema violáceo (heliótropo) en los pulpejos de los dedos y placas eritematosas descamativas en el dorso de las interfalángicas (signo de Grotton); puede haber dolor a la presión de la matriz ungueal (signo de la lúnula de Keimb).

Máculas pequeñas, aisladas, de color amarillento o café oscuro (o bien una mácula única de mayor tamaño), diseminadas en la piel del dorso de la mano aparecen de regla en la cuarta o quinta década de la vida (léntigo senil).

El vitíligo consiste en placas de despigmentación de la piel, rodeadas de un halo de hiperpigmentación de color café con leche; grandes o pequeñas; son generalmente bilaterales y simétricas.

Otras afecciones dermatológicas son: la dishidrosis, erupción vesicular aguda, crónica o recidivante, que compromete las partes laterales de los dedos y palma de las manos; la dermatitis por contacto (detergentes, medicamentos u otras sustancias químicas), el eccema y la tiña. La infección por herpes simple produce vesículas profundas en los pulpejos, que pueden llevar a una úlcera extensa y dolorosa (panadizo herpético).

El edema de la mano, puede ser parte de un edema generalizado (insuficiencia cardíaca, síndrome nefrósico, cirrosis, etc.) o deberse a una causa local (inflamación cutánea o articular, traumatismos, fracturas). Edema del dorso, es frecuente en infecciones de la palma de la mano.

Manos calientes y húmedas, se observan en el síndrome febril y, en general, en los estados hiperquinéticos, así como en el hipertiroidismo. Manos frías y sudorosas en la palma, en sujetos ansiosos; frías y globalmente sudorosas, en el *shock*.

Dedos y articulaciones. Una de las lesiones más frecuentes de los dedos son los nódulos de Heberden (Figura 29-191): solevantamientos o nódulos duros a nivel de las articulaciones interfalángicas distales. En etapas avanzadas, se acompañan de desviación y flexión de las falangetas. Se deben a engrosamiento cartilaginoso y óseo de la articulación interfalángica distal. Existe una forma idiopática degenerativa (artrosis) y una forma secundaria a microtraumatismos repetidos en la zona articular. Nódulos similares se pueden ver en las interfalángicas proximales, generalmente acompañando a los de Heberden; reciben el nombre de nódulos de Bouchard.

Los dedos hipocráticos (acropaquia) se caracterizan por ensanchamiento de la falangeta, que recuerda el ensanchamiento distal de un palillo de tambor (dedos en palillo de tambor) (Figura 29-20). Se deben a hipertrofia del periostio (paquiperiostitis) y de los tejidos blandos de las falanges distales. En etapas iniciales, el hipocratismo digital se revela por hiperconvexidad de las uñas (Figura 29-20), desapareciendo la muesca que separa la matriz de la uña de la piel del dorso de la falangeta (uñas en vidrio de reloj). El hipocratismo se observa en cardiopatías congénitas cianóticas; endocarditis bacteriana subaguda (EBSA); bronquiectasias, supuraciones pulmonares crónicas y cáncer del pulmón; también, en cirrosis de Laënnec y en la enfermedad celíaca.

Figura 29-191. Nódulos de Heberden: artropatía degenerativa de la mano en las articulaciones interfalángicas distales.



Figura 29-192. Fenómeno de Raynaud.



En la EBSA, se puede observar en el pulpejo del dedo pápulas subcutáneas eritematosas o de color púrpura, muy sensibles, probablemente debidas a vasculitis (nódulos o panadizo de Osler). Nódulos de mayor tamaño se ven, más raramente, en la palma de las manos o plantas de los pies (manchas de Janeway).

El fenómeno de Raynaud consiste en crisis intermitentes de palidez de los dedos seguida de cianosis y después rubicundez, desencadenadas por el frío, emociones o esfuerzos físicos prolongados (Figura 29-192). Puede llevar a depresiones induradas en los pulpejos, acortamiento de los dedos por reabsorción ósea distal y a trastornos tróficos e infecciones.

La artritis reumatoidea es la causa más frecuente de artritis de las manos, compromete las metacarpofalángicas e interfalángicas proximales, cuyo ensanchamiento da un aspecto fusiforme a los dedos. La rotura de la inserción del tendón extensor provoca el dedo en llave, en que la última falange se halla en flexión permanente (Figura 29-193).

El dedo en resorte, consiste en la imposibilidad de extender el anular sin ayuda, después que se han flexionado todos los dedos; para lograrlo es necesario un pequeño impulso externo; se debe a un bloqueo del deslizamiento del tendón por un nódulo fibroso localizado a la entrada o salida de la vaina (Figura 28-194).

Figura 29-193. Dedo en llave: la falangeta no puede extenderse por ruptura de la inserción del tendón extensor.



Figura 29-194. Dedo en resorte. El dedo anular no puede recobrar la posición extendida sin ayuda.

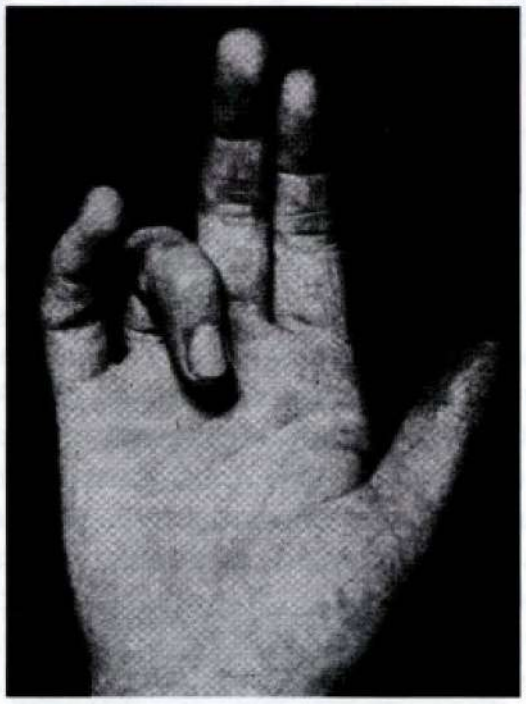

Tabla 29-35. Anomalías congénitas de los dedos

Denominación	Anomalía
Polidactilia	Dedos supernumerarios, desarrollados o rudimentarios
Sindactilia	Dedos unidos
Isodactilia	Dedos cortos e iguales
Macrodactilia	Dedos excesivamente grandes
Microdactilia	Dedos muy pequeños
Aracnodactilia	Dedos muy largos y delgados

En el síndrome de Ehlers-Danlos existe laxitud articular, que permite una hiperextensión muy exagerada de los dedos; se asocia a hiperextensibilidad de la piel y a equimosis fáciles.

Raramente, puede observarse anomalías congénitas de los dedos (polidactilia, sindactilia, isodactilia, etc.) (Tabla 29-35).

Uñas (Figura 29-195). El lecho ungueal es un área apropiada para pesquisar anemia (palidez) y cianosis. En la anemia ferropriva, las uñas adquieren una forma cóncava (uñas en cuchara o coiloniquia) (Figura 29-20).

Opacidad blanquecina de las uñas (leuconiquias), se observa en la cirrosis de Laënnec y en la insuficiencia renal crónica. Pequeñas manchas blanquecinas de forma y tamaños variables se deben a un trastorno trófico de las uñas (leucoma *unguium*).

La infección por hongos de las uñas (onicomicosis o tinea *unguium*), cuando es superficial se manifiesta por puntos blancos opacos de formas irregulares bajo la superficie de ellas (leuconiquia tricofítica); cuando es profunda, la uña se ve engrosada, friable, distorsionada y de color amarillento con acumulación de *detritus* bajo ella.

Uñas hipotróficas y frágiles (onicorrexis), caedizas y estriadas, con numerosas manchitas blancas, se ven en enfermedades metabólicas.

En el arsenicismo hay estrías blancas transversales.

Manchas cafés a negras pueden deberse a nevos, hemorragias o melanoma del lecho ungueal y las verdosas a infección por Pseudomonas.

Uñas muy cortas con bordes irregulares se observan en sujetos ansiosos que se las comen (onicofagia). En los ancianos, es corriente ver uñas muy engrosadas y en forma de garra (onicogrifosis), especialmente en los pies.

Uñas hipertróficas se observan en la acromegalia.

Se denomina uña encarnada la inflamación del borde de la piel lateral del lecho de la uña, con formación de tejido de granulación y supuración; se observa especialmente en dedo gordo del pie.

El tumor glomular de la uña es una afección rara, pero importante por lo dolorosa, caracterizado por una pequeña elevación ovalada de pocos milímetros, de color azul oscuro, por debajo de la uña en su porción distal; el dolor se irradia a todo el brazo.

La inflamación aguda o crónica de los tejidos periungueales, se denomina paroniquia. La inflamación aguda de la piel periungueal, que se observa hinchada, enrojecida, caliente y sumamente dolorosa, se conoce como panadizo. A menudo, la infección se produce por una pequeña fisura en el borde la uña (padrastro) (Figura 29-196).

Músculos y tendones. Debe apreciarse el trofismo de los pequeños músculos de la mano y de las eminencias tenar e hipotenar. La atrofia muscular se revela por acentuación de los espacios interóseos y aplanamiento de las eminencias palmares. Se observa en enfermedades del mesénquima (artritis reumatoidea, esclerodermia); afecciones neurológicas (atrofia muscular espinal progresiva, parálisis del radial, cubital y medio cubital) y en miopatías.

La inflamación de los tendones (tendosinovitis o tendovaginitis) puede deberse a inflamación de las vainas o a conflictos mecánicos entre tendón y vaina. La tendosinovitis se reconoce

Figura 29-195. Estructuras de la uña.

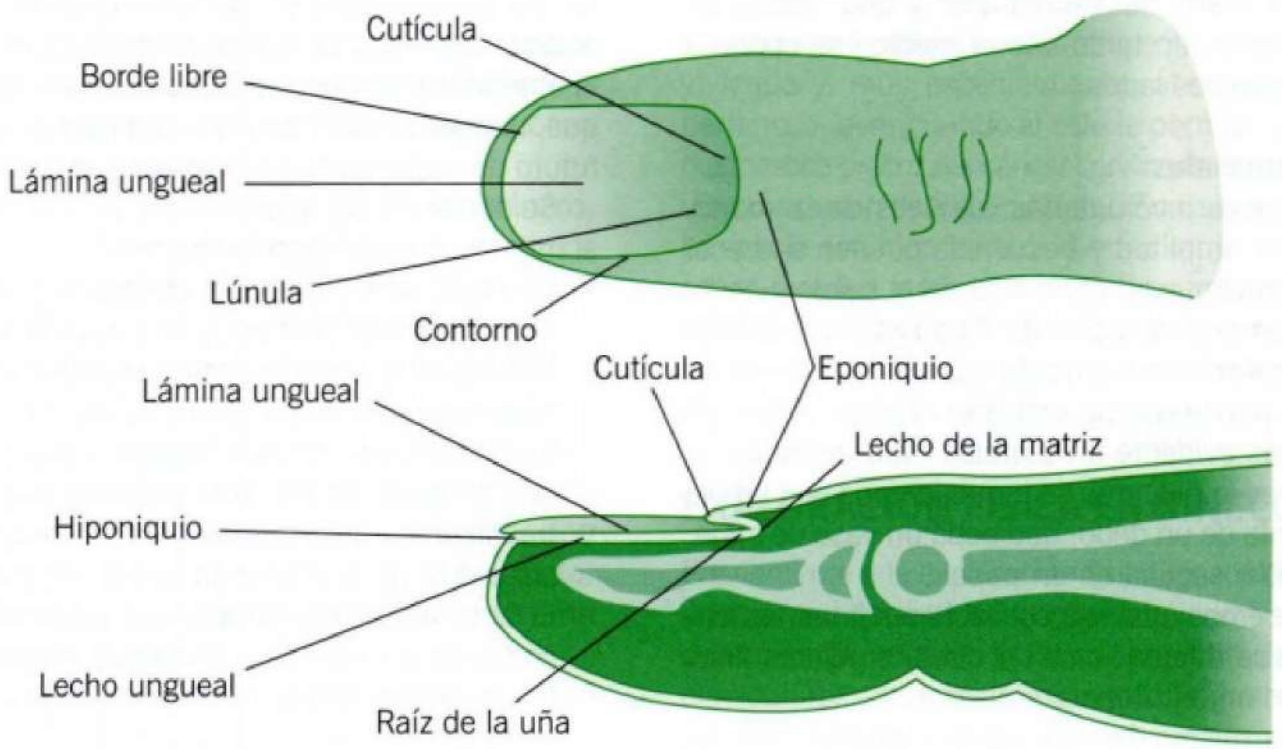

Figura 29-196. Panadizo.

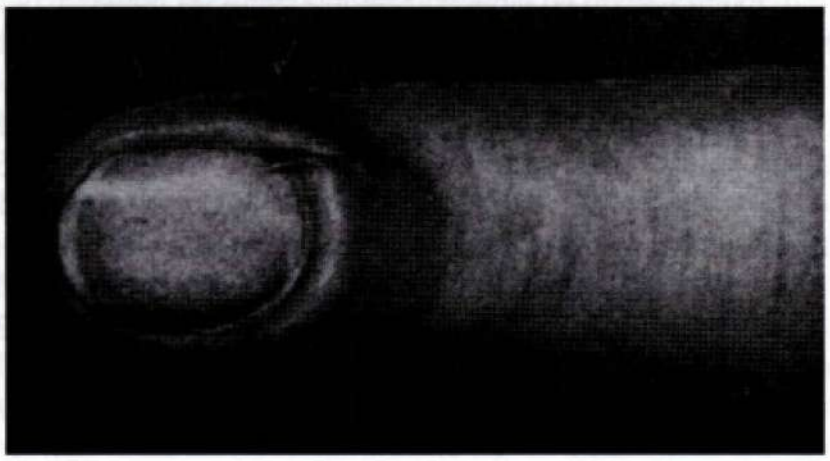

Figura 29-197. Quiste sinovial (ganglión) del dorso de la muñeca.

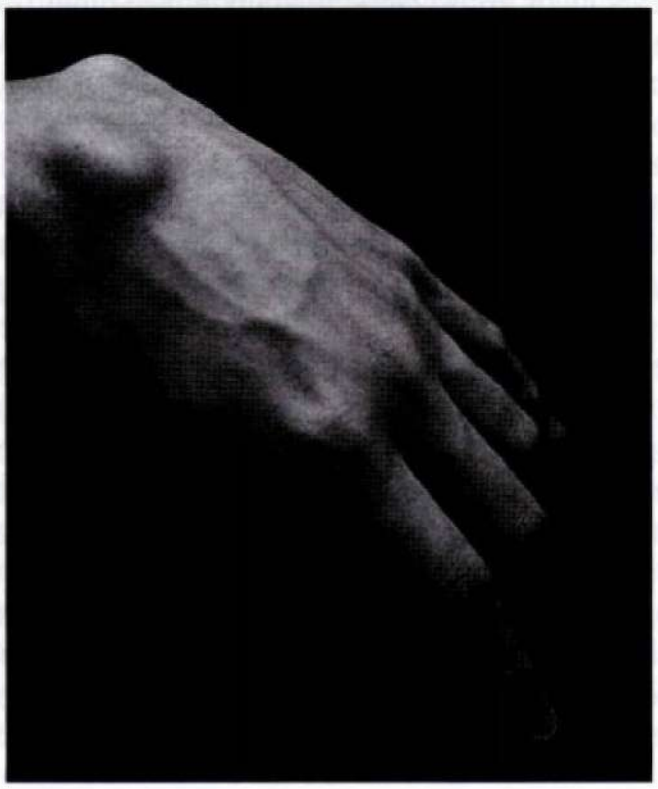

por signos de inflamación de disposición alargada en sentido del tendón, interrumpida en los puntos donde la vaina sinovial pasa por debajo de un ligamento transversal inextensible. Hay dolor espontáneo o provocado con los movimientos del tendón. La tendosinovitis puede ser con derrame o seca; en este último caso, existe crepitación. La tendosinovitis se debe a microtraumatismos, reumatismos (artritis reumatoidea, artritis psoriásica, enfermedad de Reiter, gota, enfermedad reumática, mesenquimopatías) y, en ocasiones, a gonorrea o TBC.

En la tendosinovitis o enfermedad estenosante de De Quervain, existe un conflicto mecánico entre el tendón y la vaina sinovial; se manifiesta por dolor en la muñeca, sobre todo a nivel de la estiloides radial, tumefacción e hiperalgesia. La inclinación cubital de la muñeca con la mano empuñada y el pulgar hacia la palma, provoca dolor muy intenso (signo de Filkenstein).

La lesión de tendones más frecuente que ve el internista es el ganglión o quiste sinovial o higroma: tumor circunscrito redondeado remitente, indoloro, de preferencia en dorso de la muñeca o mano; se considera una hernia de la membrana sinovial articular (Figura 29-197).

Motilidad y fuerza. El médico debe conocer los movimientos propios de cada articulación, los músculos que las mueven, su inervación y la amplitud y ejecución normal de los movimientos. Para examinar la motilidad voluntaria, se pide al enfermo que junte y separe los dedos, que los flecte y extienda; que toque cada dedo con la yema del pulgar (oposición) y que abra y cierre los dedos en abanico. El médico observa la facilidad o dificultad de ejecución, rapidez y existencia o no de dolor.

Cuando hay dificultad o imposibilidad de movimientos, hay que precisar si es de causa neurológica (paresia o parálisis) u osteomuscular (impotencia funcional), sea por fractura, luxación, anquilosis, artritis, etc. La actitud de la mano o del miembro superior, deformaciones, aumento de volumen, artritis, heridas o cicatrices en la piel, etc., y la palpación del aparato osteomuscular, permiten saber si existe o no una causa local.

Para apreciar la fuerza muscular, se pide al enfermo que apriete con fuerza la mano del examinador y que realice un determinado movimiento, en tanto que el médico se opone a él; debe compararse ambos lados.

Movimientos anormales:

Temblor. Oscilaciones involuntarias, rítmicas de la mano, de distinta intensidad, amplitud y frecuencia pueden aparecer durante el reposo (temblor estático) o cuando el sujeto ejecuta algún movimiento (temblor intencional). Para investigar el temblor estático, se pide al enfermo que extienda las manos con los dedos separados; se puede colocar una hoja de papel sobre las manos, que hace más evidente un temblor. Para investigar el temblor intencional, se le pide que se toque la nariz o el lóbulo de la oreja con la punta de un dedo; que beba un vaso de agua, encienda un cigarrillo o escriba en un papel.

Existe un temblor emocional, de oscilaciones finas, en enfermos emotivos. Debe diferenciarse de otros temblores finos acentuados por emoción (ej.: hipertiroidismo).

Miembros de una misma familia, especialmente varones en la cuarta década, pueden mostrar temblor de oscilaciones rápidas y amplias en relación a emociones, pero puede hacerse permanente y a veces intencional (temblor hereditario o esencial).

El temblor senil, se presenta en edades avanzadas: es de oscilaciones rápidas y amplias, acompañado a veces de temblor rítmico de la cabeza; puede ser difícil de diferenciar del temblor del parkinsonismo.

El temblor de las manos en el hipertiroidismo es fino, rápido, bilateral y simétrico, muy influido por las emociones.

Una forma especial de temblor, es el *flapping* tremor o temblor aleteante (asterixis) que se observa en la encefalopatía portal por cirrosis hepática; puede verse, también, en la encefalopatía anóxica y en el síndrome urémico (Figura 17-10).

El temblor en la enfermedad de Parkinson es de reposo, lento, de oscilaciones amplias; los movimientos intencionales lo disminuyen o hacen desaparecer, momentáneamente. Los movimientos de los dedos flectados sobre el pulgar, remedan el movimiento de "contar billetes" o "liar un cigarrillo".

En la esclerosis en placas el temblor es intencional y se acentúa con los esfuerzos y la emoción, pudiendo predominar a un lado. En el síndrome cerebeloso, el temblor puede ser estático, fino y rápido, o intencional, parecido al de la esclerosis en placas.

EXAMEN GINECOLÓGICO

J. Iglesias

El término ginecología es de origen griego: *gine*, mujer, y *logos*, lenguaje o ciencia; es decir, se trata literalmente de la ciencia de la mujer. Dentro del marco de la medicina comprende el estudio de la fisiología y patología genital femenina, incluyendo la reproducción, mamas y sistema endocrino.

HISTORIA CLÍNICA

Al igual que el resto de las disciplinas médicas, la historia o anamnesis ginecológica contempla la anamnesis actual o historia clínica pormenorizada de la enfermedad que determina la consulta inmediata; la anamnesis remota personal, que comprende todos los datos útiles para el correcto diagnóstico de la enfermedad actual, obtenidos desde los primeros años de vida a la fecha; la anamnesis familiar, en la que se consignan los antecedentes que, directa o indirectamente, influyan en el pasado, presente o futuro de la paciente; los hábitos y el entorno social.

Se deben contemplar, a lo menos, las siguientes normas en el interrogatorio ginecoobstétrico:

- El interrogatorio debe ser efectuado en un ambiente de privacidad, en forma tranquila y respetuosa.
- Los aspectos sociales, como estado civil, no deben ser analizados en esta etapa del interrogatorio, igualmente que todo lo relacionado con la actividad sexual de la paciente; esto, con el objeto de no crear barreras que impidan una buena transferencia paciente-médico, obstaculizando la obtención adecuada de los datos de la enfermedad actual.
- El factor edad debe también ser analizado cuidadosamente y con cierto escepticismo, dado que, en algunas oportunidades, las pacientes tienden a disminuir su edad.

Al igual que en medicina, en ginecoobstetricia debe establecerse en la historia actual la molestia principal, es decir, el síntoma más importante por el cual consulta la enferma.

Un interrogatorio en ginecoobstetricia, para ser correcto, debe comprender una indagación acuciosa de la historia remota de la paciente.

Se interrogará por la menarquia (primera regla), que en nuestro medio suele aparecer entre los 9 y los 15 años. Se preguntará sobre la cantidad y calidad del flujo rojo inicial y del ritmo menstrual posterior, anotando el número de días que dura el flujo rojo y los intervalos entre ellos; así, si la menstruación se prolonga por 4 días y entre cada una de ellas median 28 días, se expresará este ritmo como 4/28.

Se acepta como ritmo normal cuando los ciclos se mantienen entre 25 a 35 días; si las menstruaciones ocurren con una frecuencia menor que cada 25 días, se habla de polimenorrea y, mayor que 35 días, de oligomenorrea.

En cuanto a la cantidad, ya definimos los términos semiológicos para los flujos excesivamente abundantes: hipermenorreas, menorragias y menometrorragias (ver *Síntomas y signos gineobstétricos*, p. 194). Cuando el flujo menstrual es muy escaso y oscuro, hablamos de hipomenorrea.

Ya hemos definido la dismenorrea, sus tipos y clasificación, lo que también debe interrogarse en este momento de la historia clínica. Preguntar sobre alteraciones psicofísicas premenstruales: agresividad, celotipias, alteraciones del carácter, jaquecas, etcétera.

Naturalmente que en las mujeres mayores, fundamentalmente después de la quinta década de la vida, se preguntará sobre la fecha de la menopausia y si está con terapia de reemplazo hormonal, qué o cuáles hormonas y la vía de administración: oral, transdérmica, vaginal o parenteral. A estas pacientes, se les preguntará siempre por su última mamografía, densitometría y presencia de osteopenia u osteoporosis, como asimismo, se investigará su perfil lipídico, niveles de glicemia y presión arterial, información que puede establecer el diagnóstico de síndrome metabólico.

Debe tomarse nota detallada y cronológica de todos los embarazos, si terminaron en aborto o parto prematuro (24 a

35 semanas de amenorrea); si fueron de pretérmino (36 a 38 semanas) o de término (más de 38 semanas).

En caso de abortos, se determinará la edad del embarazo; si fueron espontáneos o voluntarios (también llamados provocados), si fueron seguidos de raspado uterino y complicaciones hemorrágicas e infecciones habidas.

Referente a los partos, se anotará si estos fueron espontáneos, operatorios, vaginales con aplicación de fórceps u operatorios abdominales (cesáreas); sus causas, peso del recién nacido, salud del recién nacido, parto con niño muerto o muerte del recién nacido en las primeras 4 semanas de vida (muerte neonatal).

Para cada embarazo se interrogará sobre enfermedades concomitantes, como hipertensión inducida por el embarazo, colestasis, etc.; y respecto a los partos, las complicaciones del alumbramiento (expulsión de la placenta), como son la retención parcial o total de ella o hemorragias en este período del parto.

Naturalmente que deberá destacarse el antecedente de embarazo múltiple, triple, etcétera.

Se investigará el uso de métodos anticonceptivos, ya sean orales, transdérmicos, inyectables o dispositivos vaginales o intrauterinos y si estos son medicados o no.

En forma cuidadosa y formal se interrogará sobre la actividad sexual, fecha de iniciación de ella, frecuencia, libido y orgasmo. Se investigará la presencia de dispareunia (aparición de dolor durante las relaciones sexuales), preguntando si este dolor es superficial o de penetración, que suele corresponder a procesos inflamatorios de vulva o vagina, o estrechez vulvovaginal; o si es profundo, con sensación de tope, que suele asociarse a las retroversoflexiones uterinas. Es importante interrogar si presenta escurrimiento involuntario de orina con los esfuerzos, ya que esta incontinencia urinaria acompaña a los prolapsos genitales. Esta incontinencia de orina, llamada genuina o verdadera, debe diferenciarse de la pseudoincontinencia por detrusor inestable, afección en la cual la pérdida de orina se presenta con imperioso deseo de orinar, que la paciente no puede resistir, y que se debe a fuerte contracción del músculo vesical. En otras oportunidades el escurrimiento involuntario de orina se debe a situaciones neurológicas en las cuales la atonía vesical impide la micción normal y la vejiga rebalsa orina: incontinencia de orina por rebasamiento.

Muy útil, aunque difícil en general de obtener el dato, es establecer la fecha de la pubarca, es decir, la aparición de vello pubiano, de la axilarca o vello axilar y de la telarca o desarrollo inicial de las glándulas mamarias.

En anamnesis familiar interesa el antecedente de diabetes, cáncer ginecológico de la mama y de ovario por los aspectos genéticos de estas dos últimas.

Estos son los datos fundamentales, aunque el médico podrá, en relación a la enfermedad actual, interrogar sobre otros aspectos como, por ejemplo, en los casos de dismenorrea grave en que se sospecha endometriosis, la existencia de cuadros similares en hermanas u otros familiares femeninos.

En los casos de infertilidad conyugal, se preguntará por los embarazos de las hermanas.

Interesan la presencia de hábitos como el tabaquismo y alcohol, el hábito intestinal y urinario.

Respecto al entorno social, deberá anotarse el estado civil, sin preguntarle directamente si es casada o soltera, sino preguntar si tiene hijos o si ha tenido relaciones sexuales; el dato del estado civil fluirá espontáneamente.

Importará obtener datos respecto al nivel socioeconómico, vivienda y, muy especialmente, al sistema previsional a que pertenece, averiguando si este le permite adscribirse al plan de diagnóstico precoz del cáncer cervicouterino, anotando la fecha del último examen de Papanicolaou. En caso se carencia previsional, buscar la solución para que estas mujeres a través de servicio social puedan tener cobertura preventiva de Papanicolaou y/o detección de las diferentes especies de virus Papiloma humano por el método de hibridación de ADN, además de mamografías y ecotomografías mamarias anuales.

EXPLORACIÓN FÍSICA EN GINECOLOGÍA

Previamente a la exploración física ginecológica, debe realizarse un examen general de la paciente, con especial atención a la detección de nódulos linfáticos superficiales cervicales, supraclaviculares, axilares e inguinales. Igualmente, se explorará cuidadosamente el tiroides.

El examen abdominal requiere particular atención en todas las pacientes y, muy especialmente en aquellas con dolor ginecológico; se aplicarán estrictamente las normas semiológicas de inspección, palpación y auscultación. Deberá buscarse hepatomegalia o la proyección de este órgano, igualmente que el bazo.

Se procederá a examinar las extremidades inferiores en busca de dilataciones varicosas, úlceras tróficas, aumento de volumen por trombosis, etcétera.

EXAMEN GINECOLÓGICO

El examen ginecológico comprende exploración de la pelvis y exploración de las mamas.

Exploración de la pelvis. Constituye el recurso semiológico de mayor importancia para el ginecólogo. La paciente debe ser colocada en una mesa de examen ginecológico, de tal manera que ella pueda estar acostada y con las extremidades inferiores flectadas entre sí y contra el abdomen de la paciente y separadas, apoyando, según el tipo de mesa, los huecos poplíteos o los talones en soporte adecuados (Figura 29-198). Estas mesas deben contar con la posibilidad de un respaldo levantable, que permita relajar los músculos abdominales de la paciente, facilitando el examen.

Inspección. En la posición descrita, procederemos primeramente a examinar los genitales externos (Figura 29-199), explorando los labios mayores y menores de la vulva, tomando nota de su tamaño y desarrollo, así como la presencia de inflamación, erosiones, lesiones de tipo herpético, cambios de coloración, atrofias, melanomas, *nevus*, etc. Es importante la inspección del clítoris, buscando hipertrofias de este, lo que obligará al ginecólogo a la búsqueda de otros signos de virilización y sospechar tumor suprarrenal. Se examinará la distribución pilosa del monte de Venus que, cuando es de tipo femenino, presenta un borde superior horizontal, mientras que su terminación triangular hacia el ombligo debe considerarse como un signo de virilización. En el vello pubiano, se buscará la existencia de pediculosis, si hay dermatitis, etcétera.

Figura 29-198. Examen ginecológico: mesa de examen ginecológico y posición de la enferma para el examen.

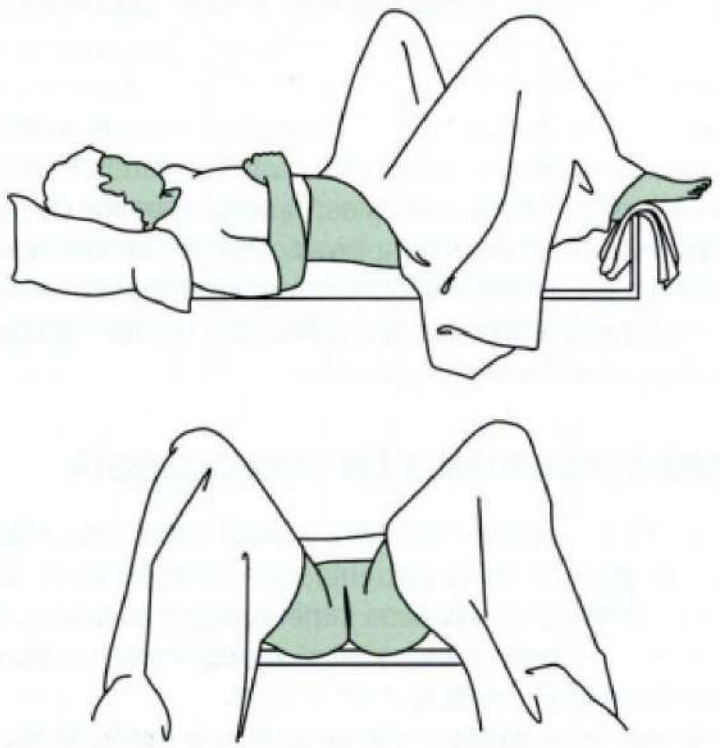

Examen vulvovaginal. Los dedos pulgares e índices de la mano derecha del ginecólogo separarán los labios mayores, exponiendo el vestíbulo, la abertura vaginal y uretral, pudiendo en este momento examinar las glándulas periuretrales (Skene) y vulvovaginales (Bartolino). Se solicita a la paciente que puje o tosa, lo que puede revelar relajación del piso pelviano e incontinencia urinaria. Con el dedo índice, se comprime la uretra hacia el orificio externo y, en casos de blenorragia, podrá observarse la salida de secreción purulenta.

Se inspeccionará el periné en busca de cicatrices de perineotomías o desgarros vaginales perineales antiguos.

Cuando no existen desgarros vaginoperineales, la vulva permanece cerrada a la inspección, y en presencia de estos, la vulva se abre, de tal manera que en la descripción del examen deberá definirse esta situación de vulva cerrada o abierta. No debe usarse las conocidas expresiones escritas de "Va Va", que los no especialistas colocan en todo examen ginecológico (siglas que significan vulva abierta-vagina abierta) por desconocimiento de la semiología ginecológica.

Inspección con el espéculo. Este instrumento es de primerísima utilidad y, en la semiología ginecológica moderna, su uso debe preceder a la palpación bimanual pélvica que luego describiremos; esto, porque la colocación del espéculo antes del examen mencionado permite obtener frotis cervicales de Papanicolaou o Papanicolaou líquido, y detección de virus Papiloma humano por hibridación de ADN, muestras para estudio bacteriológico y parasitológico en las mejores condiciones.

El espéculo, de los que hay diversos tipos, se introduce entreabriendo la vulva con la mano izquierda y con el eje mayor de sus valvas en sentido del eje mayor de la vulva; ya insinuada en la vagina, se hace una rotación, de tal manera que las valvas anterior y posterior coincidan con las paredes homónimas de la vagina; hecho esto, se gira el tornillo que separará ambas valvas, presentándose a la inspección la vagina, sus fondos de saco y el cuello uterino. Dentro de la vagina podrá haber algunos de los flujos o leucorreas descritos, y podrán encontrarse cuerpos extraños, lesiones como grietas, desgarraduras, etcétera.

El cuello uterino de las nulíparas es característicamente cónico y su orificio externo circular, mientras que, las multíparas, presentan cuello uterino cilíndrico y el orificio externo es transversal. Se anotará si la superficie del exocérvix es sana o, por el contrario, presenta alguna cervicopatía que el ginecólogo catalogará de benigna o maligna. Podrá observarse a nivel del orificio cervical la presencia de pólipos, que aparecen como pequeñas masas pediculadas. En ocasiones, podrán observarse condilomas acuminados que toman el aspecto de pequeñas verrugas.

Referencia especial merecen las pacientes que no han tenido actividad sexual, en las cuales se podrá observar el himen intacto y en las que se usará un espéculo virginal.

Figura 28-199. Genitales externos femeninos.

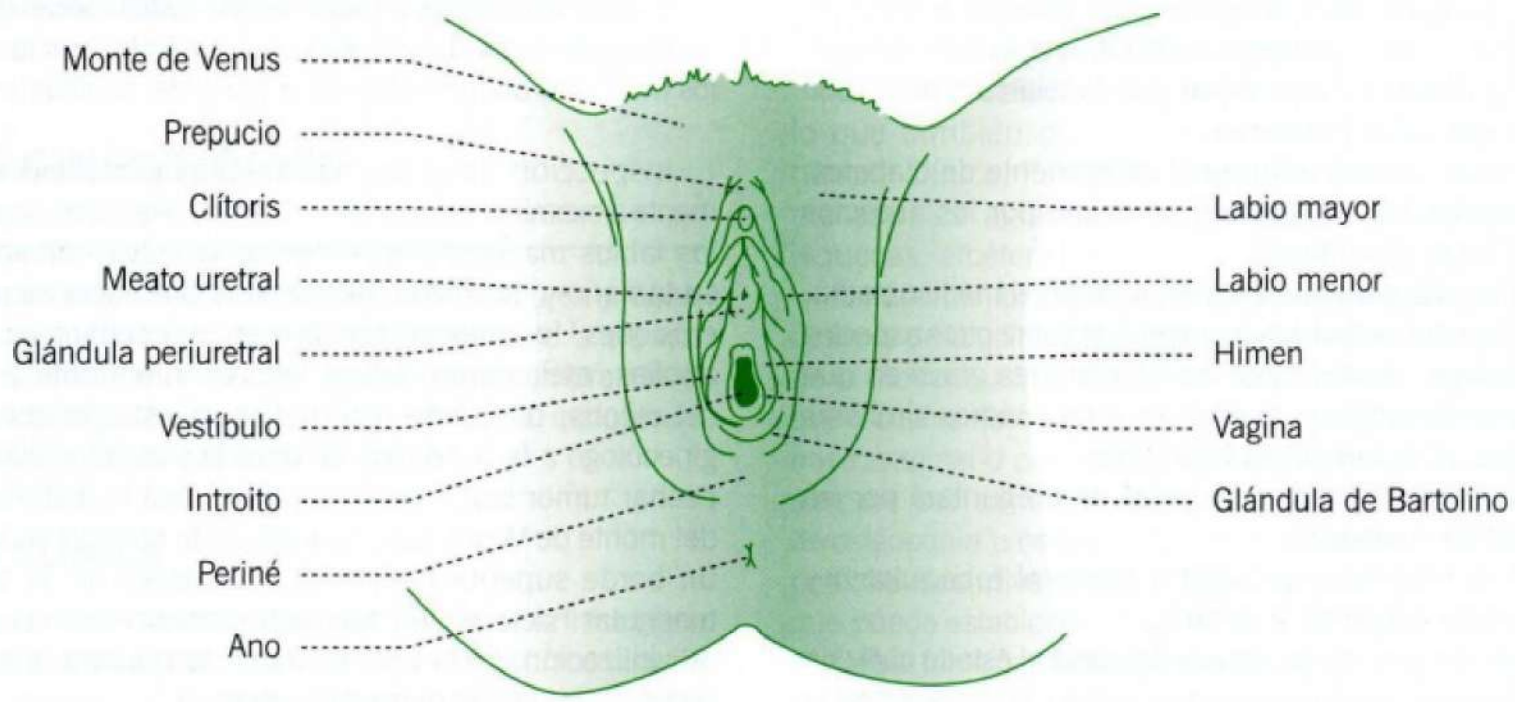

Palpación bimanual pélvica. Entreabiertos los labios mayores con los dedos pulgares e índice de la mano derecha, el ginecólogo procede a introducir en la vagina, primero, el dedo índice, al que agregará posteriormente el dedo medio (Figura 29-200). Se usan en el examen ginecológico los dedos de la mano izquierda en la vagina, por cuanto la mano derecha, de mayor habilidad, queda libre para explorar por el abdomen los órganos pélvicos, que son empujados hacia arriba por los dedos introducidos en la vagina.

Figura 29-200. Examen de los genitales externos femeninos.



De esta forma, la palpación bimanual pélvica arrojará información sobre la amplitud de la vagina, si esta es normal o estrecha, si es elástica o rígida, ausencia de humedad y con los fondos de saco planos como sucede después de la menopausia, o si estos fondos de saco son amplios y libres, como acontece en las mujeres de edad fértil.

Se tomará nota de la consistencia del cuello uterino, si es duro o reblandecido; esto último, importante en el diagnóstico de embarazo.

A continuación, y con la mano derecha en el abdomen, se palpará el cuerpo uterino (Figura 29-201), el que normalmente está en anteversión con alguna anteflexión del cuerpo sobre el cuello; o se encontrará este en alguna de las retroversoflexiones ya descritas. Cuando es de 3er grado, el fondo del útero se palpará en el fondo de saco posterior vaginal. Se determinará si estas retroversoflexiones son movibles o fijas, esto último como consecuencia de procesos inflamatorios de la pelvis.

Definida la posición del útero, se determinará si su forma y tamaño son normales, situación que es comparable a un cuerpo piriforme aplastado anteroposteriormente de unos 70 a 80 mm de longitud y 50 a 60 mm de ancho en su base, que está ubicado en la parte superior opuesta a la situación del cuello, que vendría a ser el polo inferior de este cuerpo piriforme (Figura 29-201).La consistencia normal del útero se reconoce solo con la experiencia; sin embargo, es fácil reconocer a la palpación bimanual sus aumentos de volumen, cuyos orígenes en orden de frecuencia son: embarazos, miomas, adenomiosis uterina.

Figura 29-201. Palpación bimanual del útero.



Figura 29-202. Palpación de los anexos. En la figura el examinador está palpando el ovario izquierdo.

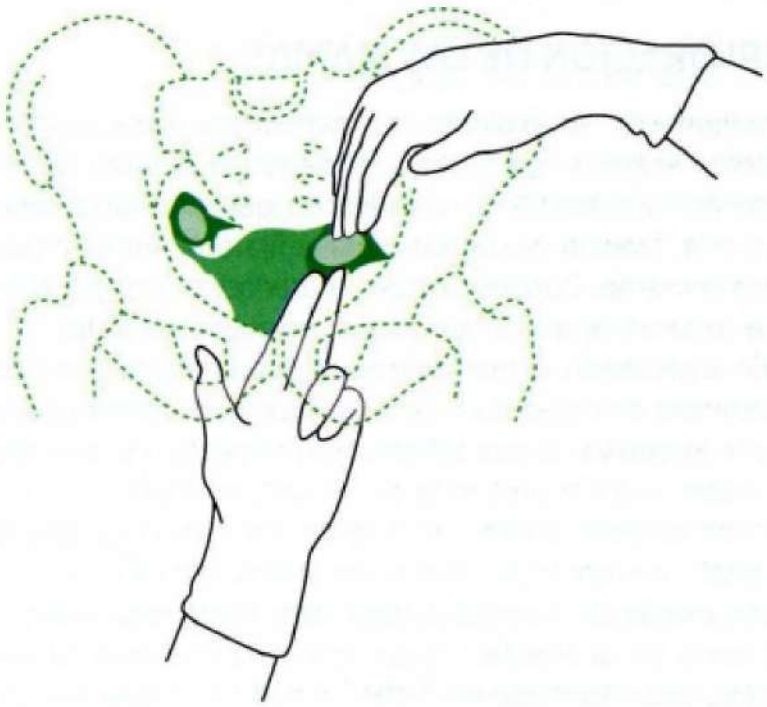

Naturalmente que se buscarán signos como el dolor a la compresión del útero, muy manifiesto en las adenomiosis, especialmente cerca del período menstrual y en las metritis crónicas y agudas.

Finalizada la exploración bimanual del útero, se explorarán ambas regiones anexiales (Figura 29-202), primero a izquierda, buscando aumentos de volumen ocasionados por tumores ováricos, piosalpinx e hidrosalpinx, este último resultado de un proceso inflamatorio de la trompa, que deja una colección líquida en su interior, serosa o serohemorrágica.

Regularmente, si los ovarios presentan un tamaño normal (aproximadamente 3,5 x 2,5 cm), son difíciles de palpar, lo que es fácil en el síndrome de ovarios poliquísticos, en el cual estos órganos aumentan de tamaño, peso y consistencia y se acompañan de una historia de oligomenorrea, hirsutismo e infertilidad.

Debe explorarse a través del fondo de saco posterior los ligamentos uterosacros que, en los casos de endometriosis pélvica, se presentan engrosados por nódulos de endometrio ectópico doloroso.

Si es necesario, el examen pelviano bimanual se completará con examen digitorrectal (índice), exploración que es obligatoria en el cáncer cervicouterino, pues permite examinar con exactitud los parametrios laterales o base de los ligamentos anchos, que en esta afección se endurecen o infiltran por difusión linfática del tumor. Debe hacerse también en los casos de tumor ovárico.

La exploración clínica ginecológica requiere de algunos instrumentos, como una luz frontal provista de magnificadores de 8 aumentos, diversos modelos y tamaños de espéculos destinados a explorar la vagina y observar el cérvix uterino. Debe contarse con portatórulas, histerómetros, extractores de dispositivos intrauterinos, pinzas diversas para el cuello uterino, material para toma de frotis de Papanicolaou o Papanicolaou líquido, etcétera.

ADVERTENCIA. Todo examen ginecológico debe hacerse una vez que la paciente ha evacuado su vejiga, para no confundir esta con un quistoma ovárico o embarazo. Es ideal examinar con la ampolla rectal vacía.

EXPLORACIÓN DE LAS MAMAS

Primeramente, se exploran las mamas por inspección con la paciente sentada, los brazos pendientes a lo largo del tórax y luego con los brazos levantados, lo que permitirá descubrir asimetría, fijación del pezón o masa fija que retrae la piel que cubre la mama. Con los brazos separados, se explora el vértice de la axila en busca de ganglios o mamas aberrantes.

En la palpación, la mama se examina primero en forma general aplastando con suavidad toda su superficie contra el pectoral mayor, lo que ya da una información respecto a la consistencia del órgano y/o a la presencia de nódulos múltiples o únicos. Se procede después a exprimir la glándula y observar si a través del pezón escurre leche, lo que denominamos galactorrea, cuyo origen puede ser fisiológico (nodrizas) hasta originados en un adenoma de la hipófisis productor de prolactina. Si escurre sangre, debe tomarse un frotis citológico, pensando en una neoplasia intraductual. En las multíparas podemos encontrar secreción oscura, lo que no tiene significación clínica.

A continuación, se exploran los cuatro cuadrantes en que se ha dividido la mama (Figura 29-135), buscando en cada uno de ellos nódulos y determinando el número, la consistencia, la movilidad; o por el contrario, si están fijos a los planos profundos o superficiales, lo que los hace sospechosos de ser malignos, especialmente si aparecen en el cuadrante superior externo de alguna de las mamas. En el período premenstrual, y bajo los cambios hormonales ováricos, la mama suele presentar aumento de tensión por edema, lo que se acompaña de dolor (mastodinia cíclica), que no tiene significado clínico, pero que debe diferenciarse de la mastopatía fibroquística: en la mastodinia cíclica la mama es de superficie lisa, en tanto que, en la mastopatía fibroquística, es de superficie nodular o, por lo menos, irregular, aunque también aumenta la tensión y dolor mamarios en el período premenstrual.

GENITALES EXTERNOS MASCULINOS

F. Hidalgo

El examen genital en el hombre incluye el examen de los genitales externos (Figura 13-1 y Tabla 29-36) y el de la próstata mediante tacto rectal.

Tabla 29-36. Examen de los genitales externos en el hombre

Pene
Testículo
Escroto
Epidídimo
Cordón espermático
Próstata (taco rectal)
Vesículas seminales

PENE

La inspección permite comprobar alteraciones cutáneas y mucosas del pene, meato o chorro miccional. Se debe deslizar el prepucio para establecer si existe estrechez prepucial o fimosis. La **parafimosis** es la constricción estrangulante del glande por el orificio prepucial estrecho, que ha bajado hasta el surco subcoronal y provoca dolor, trastornos circulatorios, edema, cianosis y en ocasiones necrosis del glande. Se puede observar ausencia parcial del prepucio por resección quirúrgica (circuncisión).

Hay que observar también las condiciones del glande y meato.

El área balano-prepucial es donde se asientan procesos inflamatorios inespecíficos de contacto, infecciones por tricomonas, hongos, virus como el herpes simple, condiloma acuminado, cáncer (epiteliomas), úlceras luéticas o su cicatriz.

La balanitis o el cáncer producen secreción turbia o purulenta externa y la comprensión uretral no emite líquido, a diferencia de las uretritis en que sí hay escurrimiento.

Las úlceras activas obligan al estudio bacteriológico o patológico. Las ulceraciones superficiales del herpes simple son claramente diferenciables a la inspección: son planas, rojas, borde amarillento y además están precedidas por mancha roja pruriginosa que evoluciona a vesícula y úlcera.

La estenosis del meato suele producir secreción hemática. Debe observarse la posición del meato porque la ubicación anómala congénita no es rara, cuando el meato es anterior o dorsal al miembro se llama epispadia, cuando es posterior o ventral, lo que es más frecuente, hipospadia. En estos casos, no es raro observar incurvación del pene y estenosis del meato.

Con la palpación se buscan masas que pueden corresponder a infiltración tumoral de los cuerpos cavernosos, como en el cáncer del glande; o se buscan placas fibrosas de la fascia de Buck que rodea los cuerpos cavernosos y que constituye la enfermedad de La Peyronie. Esta es una enfermedad benigna de causa desconocida y que se manifiesta por incurvación del pene en erección y a veces erección dolorosa.

El **priapismo** es una erección persistente y dolorosa del pene sin excitación o deseo sexual. El término deriva del nombre del dios griego de la fertilidad Príapo, que se representaba con un gran falo erecto. Constituye una emergencia urológica porque si no se resuelve en las primeras 24 a 36 horas dejará una disfunción eréctil permanente por trombosis y fibrosis de los cuerpos cavernosos; esta complicación no es rara aunque la afección se trate oportunamente. El priapismo no compromete el bulbo cavernoso ni el glande, lo que permite algunas alternativas terapéuticas. La etiología es habitualmente idiopática y se produce por obstrucción de las venas eferentes de los cuerpos cavernosos (priapismo de bajo flujo) y los tratamientos apuntan a desobstruir el drenaje venoso o derivar el retorno a otros sistemas venosos. El uso de drogas vasoactivas en inyecciones intracavernosas en el tratamiento de la disfunción eréctil, puede desencadenar priapismo si las dosis no son adecuadas a cada paciente. Solo mencionaremos que, raramente, existe el priapismo de alto flujo por aumento del flujo arterial con drenaje venoso normal pero insuficiente; sucede en traumatismos que crean una fístula arteriocavernosa. Predisponen o desencadenan el priapismo excitaciones o relaciones sexuales prolongadas; patologías de base como leucemia, policitemia, anemia falciforme; también se ha descrito que el alcohol y la marihuana tienen relación con el priapismo. La acumulación de sangre produce la erección y el dolor que suele ser intenso. La sangre retenida aumenta la presión intracavernosa y disminuye el flujo arterial, se hace más espesa con hipoxia y aumento de la tensión de CO_2 lo que determina edema del cuerpo esponjoso, inflamación y lesión del endotelio y musculatura lisa, lo que redundará en fibrosis del cuerpo cavernoso con disfunción eréctil definitiva. El tratamiento del priapismo de bajo flujo debe ser precoz y en esta etapa es útil la inyección intracavernosa de epinefrina diluida. Si no resulta o no está disponible se hace punción evacuadora de la sangre espesa y lavado e irrigación de los cuerpos cavernosos con suero fisiológico heparinizado. Hay tratamientos más agresivos, tales como crear comunicación entre el glande y los cuerpos cavernosos con varias punciones, lo que se hace con agujas para obtener biopsias prostáticas. Por último queda el abordaje quirúrgico: hacer anastomosis de vena safena o del bulbo esponjoso a uno o ambos cuerpos cavernosos para mejorar el retorno venoso. Con todas estas alternativas terapéuticas realizadas oportunamente se resuelve la erección y el dolor pero un porcentaje significativo pierde la erección definitivamente. Si el paciente consulta después de las 48 horas el tratamiento es fundamentalmente controlar del dolor y la disfunción sexual definitiva es la regla.

ESCROTO

Las infecciones o inflamaciones primarias del escroto son raras y en general acompañan por contigüidad a epididimitis, orquitis o abscesos periuretrales. Suele observarse reacción alérgica escrotal a cualquier alérgeno independiente de otra localización cutánea. La patología escrotal es poco frecuente, solo mencionaremos quistes sebáceos o edema por bloqueo linfático en la resección de ganglios inguinales y femorales o ilíacos profundos. Los aumentos de volumen del escroto son consecuencia de afecciones de su contenido.

TESTÍCULO

El testículo debe tomarse con ambas manos dejando pasar el cordón entre los dedos medios y anular para palpar el órgano entre el pulgar y el índice. En esta forma se fija la glándula y se pueden palpar cuidadosamente y mejor todos sus elementos.

Deben buscarse masas y cuando estas son intraglandulares se consideran siempre tumorales. Los tumores del testículo en el 98,5% de los casos son malignos. La experiencia nos ha enseñado un signo que es útil para definir si una masa es glandular o no: la forma es buscar primero el epidídimo y, si este parece normal, debemos considerar que la masa es intratesticular y, en consecuencia, tumor.

La transiluminación de las masas escrotales debe hacerse rutinariamente y para ello debe oscurecerse la habitación y colocar una luz fuerte en la pared posterior del escroto. Si se trata de contenido líquido (**hidrocele**) la masa enrojece, se transilumina; si es un tumor no sucede así porque en este caso la luz no se transmite. Debemos recordar que alrededor del 8% al 10% de los tumores se acompañan de hidrocele y es razonable, en ocasiones, puncionarlo para poder palpar bien la glándula.

Los tumores son pocos sensibles a la palpación o no duelen; dan dolor espontáneo solamente cuando hay necrosis central o hemorragia, lo que sucede solo en alrededor del 20% de los casos.

El testículo puede estar fuera del escroto y en ese caso debe buscarse en la región inguinal, se trata de una criptorquidia. El testículo ectópico se puede localizar en las regiones femoral, parapubiana, inguinal superficial o intraabdominal.

El testículo normal mide 4 x 3 x 2,5 cm y puede disminuir de tamaño por atrofia secundaria a torsión, criptorquidia u orquitis urliana. En estos dos últimos casos es pequeño, blando, traposo y ocasionalmente hipersensible; se ha perdido la espermatogénesis pero en general la función hormonal está conservada.

EPIDÍDIMO

Debe palparse entre el dedo pulgar e índice buscando en el borde posterior de la glándula. No es raro el *situ inversus* y en tal caso se le encontrará en el borde anterior. Puede ser bastante independiente del testículo, pero lo habitual es su íntimo contacto con él. En los procesos inflamatorios está indurado, especialmente en su cola, particularmente en las lesiones TBC. En las **epididimitis agudas** el dolor puede ser intenso, el epidídimo no se distingue claramente del testículo y suele haber adherencia al escroto. La etiología más frecuente es por gérmenes piógenos (*E. coli*), *Chlamydia trachomatis* y raramente en la actualidad por gonococo o TBC. En este último el cuadro no es tan agudo y tiende a fistulizarse.

Los tumores del epidídimo son muy raros y la mayoría benignos, del tipo adenomatoideo, más frecuentes en la cola y se palpan como un nódulo duro.

Los quistes espermáticos son más frecuentes en relación a la cabeza del epidídimo, su consistencia es renitente y si son voluminosos se transiluminan; en general son indoloros. Suelen ser sensibles los más pequeños localizados en la cabeza y contiguos al testículo, donde la vaginal que cubre el epidídimo es menos extensible.

CORDÓN ESPERMÁTICO

Un aumento de volumen del cordón espermático puede ser quístico o sólido. Los sólidos corresponden a tumores del tejido conectivo y son de rara ocurrencia. Los aumentos de volumen quísticos corresponden a quistes espermáticos, hidrocele o hernias. Los quistes espermáticos son masas parafuniculares, a diferencia del hidrocele que rodea completamente el testículo. Elemento importante en el diagnóstico diferencial entre hernia e hidrocele es que la hernia es reductible, en cambio el hidrocele tiene un borde superior claramente delimitable.

En posición de pie cuando hay varicocele, se palpa una masa lumbricoide por detrás del testículo que aumenta con la maniobra de Valsalva y disminuye en el decúbito dorsal. Es importante palpar el conducto deferente, que puede estar ausente en la esterilidad, engrosado en los procesos inflamatorios, y eventualmente nodular en la TBC.

PRÓSTATA

Tacto rectal. La próstata rodea la primera parte de la uretra y se explora semiológicamente mediante el tacto rectal, que permite, además, obtener información de la patología anorrectal y esfinteriana (Figura 29-203). El tacto rectal es parte obligada del examen físico y sin embargo con frecuencia se omite (ver *Abdomen. Tacto rectal*, p. 444). El tacto prostático se hace según la preferencia del examinador, colocando al paciente en diferentes posiciones: de pie apoyando los codos en la mesa de examen, posición genupectoral, decúbito dorsal flectando los muslos o decúbito lateral.

Figura 29-203. Examen de la próstata por tacto rectal.

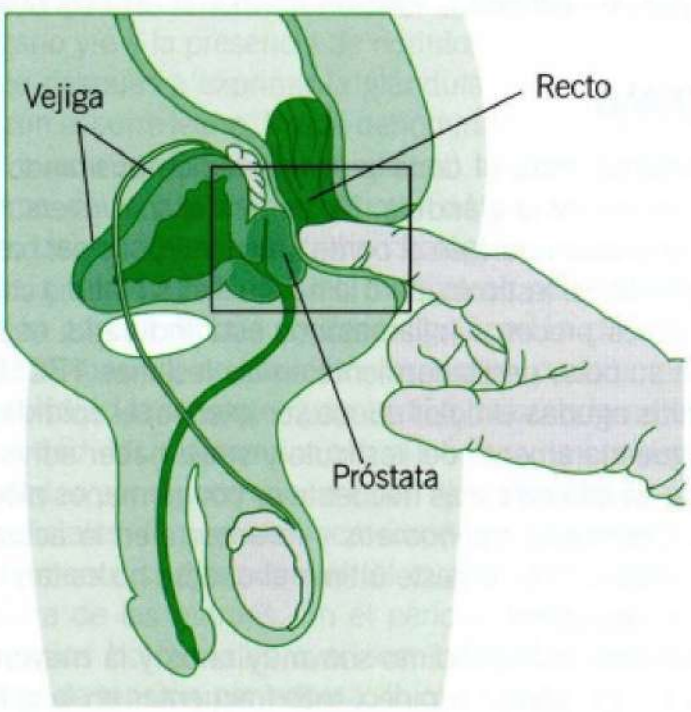

La evaluación del tono del esfínter anal es importante ya que su hipotonicidad sugiere igual característica para el esfínter externo uretral y detrusor, lo que puede ser manifestación de una vejiga neurogénica. La laxitud del esfínter sin lesión neurológica se encuentra en el homosexual. Debe palparse todo el contorno del recto inferior para descubrir estenosis, criptitis, hemorroides, fístulas, pólipos y cáncer rectal.

Examen de la próstata. Solamente después de analizados los factores anteriormente mencionados, debemos preocuparnos de la próstata, investigando su tamaño, superficie, consistencia y movilidad. Las patologías más frecuente que afectan a la glándula son la prostatitis, la hiperplasia nodular benigna (adenoma prostático) y el cáncer prostático.

La próstata mide 4 x 4 cm, siendo más ancha en su base en relación al cuello vesical. Se le compara con el tamaño de una nuez y pesa alrededor de 20 g. A medida que crece se acentúan los surcos laterales y desaparece la depresión central que corresponde a la uretra. Debe tenerse presente que se palpan solo los lóbulos laterales a través del lóbulo posterior que es muy delgado; no se puede palpar el crecimiento anterior ni el lóbulo medio. Es por esta razón que el tacto prostático puede ser normal en un paciente con retención completa de orina por un lóbulo medio obstructivo de proyección vesical. En consecuencia, la importancia clínica y terapéutica de la hiperplasia prostática está en la intensidad de los síntomas o en la magnitud de la obstrucción urinaria y no en el tamaño del adenoma.

La consistencia es firme, elástica como goma de borrar y si la hiperplasia es fundamentalmente de componente glandular saldrá abundante líquido prostático por la uretra; este será escaso si el crecimiento prostático es del estroma. Es más firme y menos renitente en la abstinencia sexual o en prostatitis crónica leve; es claramente dura en los casos de infecciones crónicas o de litiasis prostática o cáncer. En el cáncer avanzado que compromete gran parte de la glándula, la consistencia es pétrea. Lo importante es realizar el diagnóstico diferencial y hacer el diagnóstico precoz del cáncer que aparece como una zona pequeña indurada o un nódulo indurado; solo en esta situación se puede hacer cirugía curativa. Cuando la lesión sobrepasa la cápsula prostática (próstata pétrea, estado C) los tratamientos posibles son paliativos.

Hoy contamos con un buen marcador que es el antígeno prostático específico (APE) y que aumenta con cualquier patología prostática. Permite sospechar cáncer precozmente. La imagen de la glándula se puede visualizar por ecografía transrectal, tomografía axial computarizada y resonancia magnética nuclear.

Debemos concluir entonces que la responsabilidad del diagnóstico del cáncer prostático en etapa curativa es también del médico general, antes que haya síntomas y no solo del urólogo a quien se consulta por síntomas urinarios; estos aparecen en las etapas avanzadas, cuando mayoritariamente solo caben tratamientos paliativos.

La característica de una lesión neoplásica inicial es un área indurada de límites netos, que no hacen eminencia del contorno. Los nódulos duros, promitentes, son habitualmente procesos inflamatorios, prostatitis granulomatosas, TBC o litiasis. En estos casos además el límite es difuso y la consistencia se pierde progresivamente. El diagnóstico diferencial lo hará solo la biopsia por punción, ya que las fosfatasas ácidas o el estudio óseo no tienen ningún rendimiento en el diagnóstico de cáncer en sus primeras etapas. La elevación del APE sobre 4 ng/nL es de gran ayuda, teniendo presente su baja especificidad y alta sensibilidad en valores bajo 10 ng/nL.

La prostatitis aguda da disuria importante, y al tacto, la próstata está edematosa, aumentada de volumen, más firme o fluctuante si hay absceso y extraordinariamente dolorosa.

La movilidad prostática es variable y es otro elemento que debe estudiarse, especialmente en cáncer. Cuando la lesión ha sobrepasado la glándula, esta se fija y debemos concluir que es un estado avanzado (estado C).

VESÍCULAS SEMINALES

Las vesículas seminales situadas por encima y a los lados de la glándula prostática producen la mayor parte del líquido seminal. Las vesículas seminales normales no se palpan. Se palpan solo cuando se distienden por obstrucción, se palpan quísticas, cefálicas a la próstata y oblicuas de dentro hacia afuera, como sucede en cáncer prostático; se palpan induradas en procesos inflamatorios o en tumores primitivos. Los tumores son muy raros y habitualmente malignos, del tipo adenocarcinoma.

EXAMEN VASCULAR PERIFÉRICO

F. Valdés

Como en el examen de cualquier sistema, la inspección, palpación, percusión y auscultación son herramientas fundamentales en el examen físico vascular y permiten una certera aproximación diagnóstica. Nos referiremos, sucesivamente, al examen arterial, examen venoso y a la exploración vascular con métodos de laboratorio.

EXAMEN ARTERIAL

Dado el carácter pulsátil y superficial de muchos de los vasos arteriales, es posible un examen exhaustivo de ellos en las cuatro extremidades, abdomen, cuello y algunos vasos extracraneanos en la cabeza (Figura 29-35).

La **inspección** permite apreciar la perfusión en las extremidades a través de la coloración de la piel (rosada, pálida o cianótica). El enrojecimiento asociado a aumento de la temperatura local orienta a una inflamación o posible infección, si se asocia a temperatura disminuida puede ser una manifestación de insuficiencia arterial crónica. La existencia de un reticulado cianótico (*livedo reticularis*), es signo de un trastorno de la perfusión capilar (causado por bajo débito, microembolismo, etc.). La existencia de heridas o úlceras dolorosas, necrosis tisular o gangrena debe ser detallada en cuanto a su localización, tamaño, aspecto, etc., así como la presencia de secreción y sus características.

En caso de elongación o dilatación de un segmento arterial, es posible observar un latido aumentado e incluso se puede llegar a sospechar la presencia de una masa pulsátil. La elongación arterial es un fenómeno frecuente en pacientes hipertensos añosos, predominantemente mujeres, y en los vasos supraaórticos: subclavias y carótidas. Con frecuencia, un examen incompleto puede inducir al diagnóstico de aneurisma del vaso alongado.

El desarrollo de venas anormalmente dilatadas y en localización inhabitual, puede ser un signo de una fístula o comunicación arteriovenosa.

La **palpación** es fundamental, no solo para el estudio de las características del **pulso arterial** (frecuencia, ritmo, amplitud, etc.), sino para determinar si existe o no una obstrucción arterial. Las arterias tienen paredes elásticas que, con los años, se van tornando rígidas, pudiendo incluso sufrir calcificación, lo que las hace incomprensibles y difíciles de palpar. La amplitud de los pulsos se gradúa en cruces desde 0 (ausente), hasta 4 (amplitud normal). En la cabeza se consigna el pulso temporal superficial y se pueden palpar también las arterias mandibular y occipital. En el cuello, la palpación del pulso solo informa sobre la arteria carótida común. Las ramas de la carótida (interna y externa) rara vez son accesibles a la palpación, dado que la bifurcación carótida se encuentra, generalmente, a nivel del ángulo de la mandíbula. En pacientes mayores de 60 años, en especial si se sospecha enfermedad aterosclerótica, la palpación del pulso carotídeo debe ser evitada, ya que dicha maniobra puede generar embolización de un ateroma de la pared arterial hacia el encéfalo. En estos casos, tiene mayor valor diagnóstico la auscultación de un soplo sobre el trayecto carotídeo.

Los pulsos subclavio, axilar, humeral, radial y cubital son todos palpables. Desde el punto de vista semiológico, interesa precisar si los arcos palmares y dorsales, en los que desembocan las arterias radial y cubital, se encuentran permeables. La continuidad de los arcos arteriales de la mano se puede determinar con la **maniobra de Allen**[1], que consiste en la compresión simultánea de las arterias radial y cubital en la muñeca, con la mano empuñada; luego, al extender la mano, se libera la compresión de la arteria radial, observando el tiempo de llenado capilar de la palma y dedos el que normalmente debe ser de 10-15 segundos; la maniobra se repite posteriormente liberando el pulso cubital. El llene capilar se retarda si una de las dos arterias no completa el arco manteniendo la otra comprimida durante la prueba.

La irrigación de la extremidad superior puede verse afectada en determinadas posiciones del hombro, en las cuales los vasos axilares pueden ser comprimidos en su paso entre la primera costilla y la clavícula y entre los músculos escaleno medio y anterior. La maniobra semiológica para verificar la existencia de compresión costo clavicular se denomina **prueba de Adson**[2] y consiste en la palpación del pulso radial durante la abducción y rotación externa del brazo; de existir compresión, el pulso disminuye hasta desaparecer al acercarse a los 90° de abducción. La prueba puede complementarse con inspiración profunda y rotación del cuello hacia el lado contrario a la extremidad evaluada.

En el tórax no es posible la palpación arterial, salvo la existencia de anomalías, como es el caso de las arterias intercostales dilatadas y elongadas (bajo el borde inferior de las costillas) en casos de coartación aórtica de larga evolución.

En el abdomen es posible observar el latido aórtico normal en personas delgadas. La palpación de la aorta es muy importante: se palpa ligeramente a la izquierda de la línea media,

[1] Edgar Van Nuys Allen, clínico norteamericano, 1893-1986.

[2] Alfred Washington Adson, neurocirujano de origen noruego radicado en los EE.UU., 1887-1951.

entre el xifoides y el ombligo (nivel en el que se produce su bifurcación en arterias ilíacas). El diámetro de la aorta normal es similar al dedo pulgar. Un latido claramente impulsivo, o la franca palpación de una masa pulsátil, son elementos sugerentes para el diagnóstico de dilatación o aneurisma aórtico. En pacientes delgados, se puede continuar la palpación hacia la pelvis reconociendo las arterias ilíacas.

En las extremidades inferiores se palpan los pulsos femoral común, femoral superficial en parte de su trayecto en el muslo, pulso poplíteo, tibial anterior y pedio.

La palpación de un frémito sobre el trayecto de una arteria es sinónimo de turbulencia, fenómeno asociado a la aceleración del flujo, determinada por una reducción severa del lumen (estenosis) o secundaria a un cortocircuito o comunicación arteriovenoso. En este último caso, la aceleración del flujo ocurre tanto en la sístole como en la diástole, pudiendo palparse un frémito prolongado.

La **auscultación** de los trayectos arteriales busca la existencia de **soplos**, los que traducen turbulencia asociada a estenosis. Los soplos son habitualmente sistólicos. Este hallazgo es de especial significado en el área submandidular del cuello donde se localiza la bifurcación carotídea (soplo carotídeo), traduciendo una posible estenosis de este vaso con consecuencias para la irrigación cerebral. La auscultación de un soplo debe identificar el foco de máxima intensidad para tratar de definir el vaso de origen, maniobra importante cuando existen varios vasos vecinos, como es el caso del cuello.

Un soplo continuo es sinónimo de flujo durante la sístole y la diástole, fenómeno propio de un cortocircuito arteriovenoso provocado por una fístula, malformación o comunicación arteriovenosa, la que genera una turbulencia continua que se traduce en un "soplo en maquinaria". Cuando existe un gran cortocircuito arteriovenoso, su oclusión temporal al examen, determina una disminución de la frecuencia del pulso: signo de Nicoladoni-Branham[3].

EXAMEN VENOSO

Las venas superficiales son normalmente visibles bajo la piel en áreas específicas de las cuatro extremidades: en el dorso de manos y pies, en la cara palmar de la muñeca y pliegue del codo, así como también en el hueco poplíteo. En el resto de la extremidad, se aprecian fácilmente en personas delgadas y de piel clara.

La **dilatación y elongación venosa** puede ocurrir en cualquier sitio, sin embargo es típico en las extremidades inferiores. Su examen debe ser practicado en posición de pie para permitir el mejor llenado, facilitado por la presión hidrostática. El llenado a tensión de venas particularmente visibles y dilatadas, suele ser causado por el reflujo no contenido por falla de los mecanismos valvulares propios de la red venosa, o por el aumento del flujo causado por una comunicación anormal con una arteria (fístula arteriovenosa).

En las extremidades inferiores se debe determinar si las venas dilatadas son dependientes de la vena safena interna (cara anterolateral de pierna y muslo), de la vena safena externa (cara posterolateral de la pantorrilla) o de alguna vena comunicante anómala. La sola visualización de venas no es sinónimo de várices. En caso de reflujo venoso desde los circuitos pelvianos hacia las extremidades, es posible apreciar dilataciones venosas en sitios atípicos como en el pliegue glúteo o en el área perineal o genital.

Una zona enrojecida y dolorosa sobre el trayecto de una vena visible puede ser la manifestación de una inflamación aguda secundaria a trombosis venosa superficial (**flebitis superficial**). Es importante observar si existe aumento de volumen de la extremidad (edema) o alteraciones cutáneas como pigmentación o úlceras, propias de la hipertensión o congestión venosa crónica. Las ulceraciones asociadas a congestión venosa suelen ser indoloras de fondo rosado amarillento con bordes netos y se localizan en la región de mayor presión hidrostática de la red venosa, vale decir en el tobillo. Siendo manifestación de un proceso crónico, suelen ir rodeadas de piel de coloración parduzca con pérdida de su elasticidad.

Una zona enrojecida sobre el trayecto de una vena dilatada y tortuosa, asociada a la palpación sensible de un cordón indurado en relación al paquete varicoso, constituye una varicoflebitis (**trombosis del paquete varicoso**).

La **percusión** permite la transmisión de una onda en forma retrógrada a lo largo de una vena cuyas válvulas están incompetentes, maniobra útil al examinar el cayado de la safena interna a nivel inguinal. De preferencia se debe efectuar en posición de pie.

La **auscultación** de soplos sobre el trayecto venoso es poco frecuente, sin embargo, puede ocurrir en asociación con un cortocircuito arteriovenoso como se describe mas arriba. El foco de máxima intensidad del soplo coincide con el punto de mayor diferencia de presión.

En el examen de las extremidades inferiores en mujeres, particularmente si han tenido embarazos, es común el hallazgo de vénulas cutáneas dilatadas que se encuentran en el espesor de la piel formando finas ramificaciones, denominadas "**arañas vasculares**" por su disposición confluyente. Estas dilataciones venulares se denominan **telangiectasias** o flebectasias y se ubican sobre todo en la cara externa de los muslos. Solo tienen significación estética.

EXPLORACIÓN VASCULAR CON MÉTODOS DE LABORATORIO

La anamnesis y el examen físico cuidadosos permiten orientar el diagnóstico clínico con razonable certeza. Sin embargo, la exploración vascular con métodos de laboratorio no invasivos (sin punciones e indoloros) contribuye a establecer, con mayor precisión, la repercusión funcional en el caso de una obstrucción arterial y, permite examinar mejor la anatomía vascular, facilitando la planificación del tratamiento y su evaluación posterior.

El método de exploración más simple, y que forma parte del examen físico, es la determinación de la **presión arterial sistólica** en las cuatro extremidades (tobillos y brazos). Normalmente,

[3] Carl Nicoladoni, cirujano austríaco (1847-1902) y Henry H Branham, cirujano norteamericano (1858-1941).

Figura 29-204. Índice tobillo/brazo. Cociente entre el valor de la presión sistólica máxima de cada extremidad y el valor máximo determinado en las extremidades superiores (normal 1,0 o mayor). Pletismografía: Obsérvese el efecto sobre los trazados pletismográficos e índice tobillo/brazo de una obstrucción femoropoplítea izquierda.

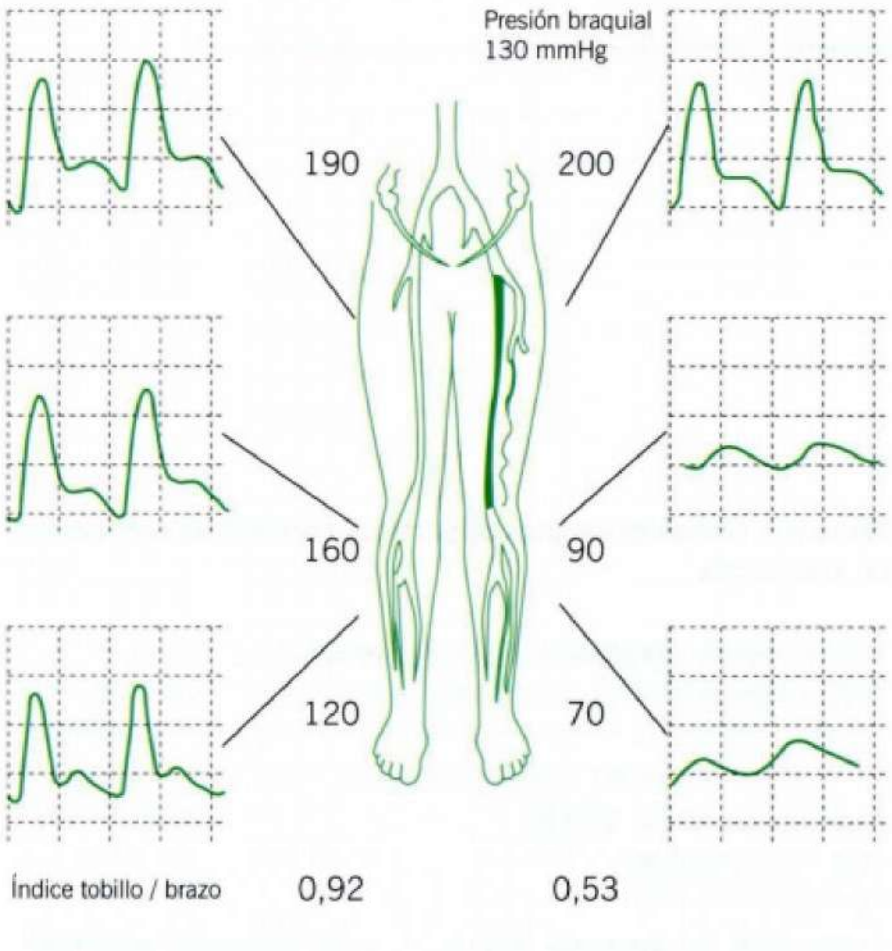

la presión arterial es igual en las 4 extremidades o levemente superior en las extremidades inferiores. Conocido su valor, se puede establecer el índice tobillo/brazo, que es el cociente entre el valor de la presión sistólica máxima de cada extremidad inferior (obtenida de las arterias pedia y tibial posterior) y el valor máximo determinado en las extremidades superiores (Figura 29-204). Normalmente, el índice es igual o superior a 1,0. Si obtenido en reposo el índice es menor de 0,70 indica la existencia de estenosis u obstrucción arterial clínicamente significativa (insuficiencia arterial). Valores por debajo de 0,30 son propios de estados de isquemia crítica o severa, en los que hay amenaza de pérdida de la extremidad.

Para determinar en forma exacta la presión arterial sistólica, se puede usar un instrumento detector de flujo basado en el **ultrasonido** de onda continua y en el **efecto Doppler**[4].

Dicho instrumento permite localizar las arterias superficiales

Figura 29-205. Pletismografía. Permite medir el volumen de pulso arterial. **A.** trazado normal. **B.** volumen disminuido. **C.** prácticamente ausente.

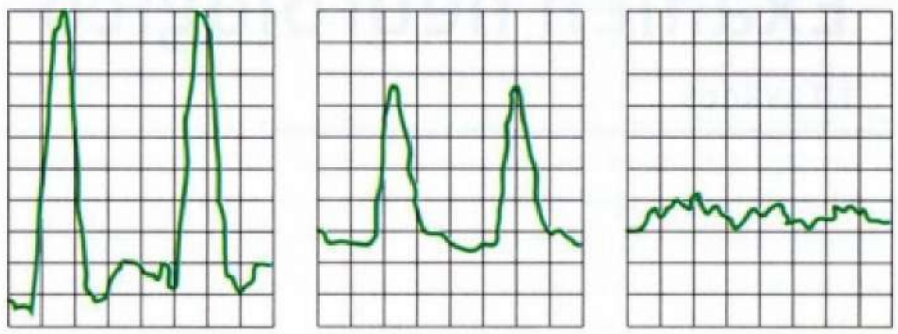

o profundas, según la frecuencia de ultrasonido del transductor utilizado. En el tobillo o en la muñeca se determina la presión sistólica máxima detectando el flujo durante la relajación gradual del manguito utilizado para la toma de presión.

Durante el ciclo cardíaco, el flujo arterial normal detectado al Doppler tiene características trifásicas, y se puede visualizar y/o escuchar según el equipo utilizado. La presencia de obstrucción arterial altera la morfología de la onda de pulso de forma característica. Al existir una obstrucción proximal a la arteria interrogada, la señal perderá su perfil trifásico hasta desaparecer. El **ultrasonido** con tecnología bidimensional y en tiempo real (Modo B) mediante la generación de ecos, permite ver y evaluar la estructura de la pared de los vasos, (íntima y capa media) como también las características del lumen y el flujo sanguíneo, (**ecografía Doppler** o "**ecografía dúplex**"). Esta técnica, en manos expertas permite perfilar la anatomía vascular, ver trombos, ateromas, etc., y valorar el grado de estrechez o estenosis de un vaso.

La mejor aplicación clínica de la ecografía dúplex vascular es la investigación y valoración de la obstrucción de las arterias carótidas en el cuello. También presta gran utilidad en el estudio de la patología venosa de las extremidades.

Otra forma no invasiva y de bajo costo para evaluar la circulación de las extremidades en sus distintos segmentos, es la medición del volumen de pulso arterial. Esto es posible mediante la técnica de la **pletismografía**, que amplifica señales obtenidas de manguitos de presión colocados a diferente nivel en la extremidad (Figura 29-205).

El uso de los métodos de laboratorio exige del médico un ejercicio de valoración de la relación costo/efectividad, con el objeto de no postergar y/o encarecer innecesariamente el diagnóstico y tratamiento del paciente.

---

[4] Johann Christian Doppler, físico nacido en Salzburgo (1803-1853).

CAPÍTULO 30

Examen neurológico

J. Lavados

El estudio neurológico comprende la anamnesis, el examen físico general y neurológico y los exámenes complementarios.

ANAMNESIS

Una detallada anamnesis es de especial importancia en los cuadros neurológicos. Con frecuencia, síntomas detallados por el paciente no tienen traducción en el examen físico y el médico depende enteramente de la información aportada por el enfermo o sus familiares. Ejemplos de estos síntomas son: dolores, cefalea, convulsiones, pérdidas transitorias de visión, *tinnitus*, mareos y vértigos pasajeros, parestesias, etc. Por otra parte, algunos síntomas no han sido aparentes para el propio paciente, por lo que el interrogatorio de familiares y otras personas cercanas es indispensable. Se encuentran entre estas situaciones el tipo y características de las convulsiones durante la pérdida de la conciencia, y las alteraciones de conducta o compromiso de algunas funciones, de lo cual el paciente no es consciente (amnesia, deterioro intelectual, negligencias, etc.).

La precisión en la recolección de la historia es, además, necesaria, porque el diagnóstico etiológico de las afecciones del sistema nervioso depende en gran medida del "perfil temporal" de la enfermedad.

Por otra parte, las características de los síntomas neurológicos requieren ser analizadas del mismo modo que en las demás áreas de la medicina. En los dolores y parestesias, por ejemplo, deberá investigarse su carácter (agudo, quemante, gravativo, etc.), su distribución, duración, frecuencia, evolución, relación con el período del día (matinal, vespertino, etc.), relación con la postura, movimiento y con otros síntomas. El mismo tipo de análisis deberá hacerse para movimientos anormales, vértigo, oscurecimiento de conciencia, cegueras transitorias, etc. Por otra parte, en los cuadros neurológicos o en los componentes neurológicos de cuadros generales, debe establecerse los datos anamnésicos indicados en otra parte de este libro: historia familiar, antecedentes personales, etcétera (ver *Anamnesis*, p. 339).

De un modo general, es conveniente tener en cuenta la siguiente enumeración de **síntomas neurológicos** que, con los detalles correspondientes, siempre deberán ser objeto de especial atención en el interrogatorio (Denny Brown, 1957) (Tabla 30-1):

- Trastornos de conciencia y pseudopercepciones.
- Convulsiones.
- Cefalea.
- Alteración de visión (ceguera, diplopía).
- Sordera y *tinnitus*, vértigo.
- Náusea y vómito.
- Disfagia.
- Alteración del lenguaje (expresión y comprensión, disartria, alteración de la articulación, etc.).
- Debilidad, hipertonía o parálisis de los miembros.
- Movimientos anormales.
- Alteración del equilibrio y de la coordinación.
- Ansiedad, depresión, apatía, excitación y manía.
- Dolor y parestesias.
- Alteración en el control de esfínteres rectal y vesical.
- Alteraciones de memoria, juicio y conducta.

Tabla 30-1. Síntomas y signos de particular relevancia semiológica en neurología

Trastornos de conciencia y pseudopercepciones
Convulsiones
Cefalea
Alteración de visión (ceguera, diplopía)
Sordera y *tinnitus*, vértigo
Náuseas y vómitos
Disfagia
Alteración del lenguaje (expresión y comprensión, disartria, alteración de la articulación, etc.)
Debilidad, hipertonía o parálisis de los miembros
Movimientos anormales
Alteración del equilibrio y de la coordinación
Ansiedad, depresión, apatía, excitación y manía
Dolor y parestesias
Alteración en el control de esfínteres rectal y vesical
Alteraciones de memoria, juicio y conducta

EXAMEN FÍSICO

Es conveniente realizar el examen neurológico en un determinado orden. Ello, debido a la necesidad de crear una cierta rutina sistemática, la que se hace imposible conservar cuando el examen es realizado de manera "salpicada". En este último caso, se corre el riesgo de dejar de lado información importante.

Por otra parte, el examen mental siempre iniciará el examen. Este se realiza a partir del interrogatorio del paciente. La presencia de alteración de conciencia, defectos de memoria o pseudopercepciones y otros compromisos psíquicos, requiere ser establecida antes de examinar los signos neurológicos físicos, pues estos pueden ser difíciles de evaluar y aun de pesquisar en presencia de compromiso mental. Alteraciones sensitivo-sensoriales (hipoestesias, ambliopías y hemianopsias o hipoacusias, etc.) no son fáciles de establecer en pacientes alterados de conciencia. Dificultades de entender la instrucciones del examinador por afasia, oligofrenia o demencia, hacen menos categóricos hallazgos tales como discretas alteraciones en la motilidad facial u ocular extrínseca y de miembros, etcétera.

El examen físico no requiere ser minucioso respecto a lo normal, pero sí respecto a lo patológico. En este sentido, debe adaptarse inteligentemente a la anamnesis (Uiberall, 1963).

El examen neurológico es, sobre todo, un examen funcional. Trata de establecer la presencia de desviaciones a los modos normales de comportamiento de distintos sistemas funcionales, sea por observación de conductas espontáneas o frente a estímulos específicos.

Rara vez es posible palpar, percutir o auscultar lesiones del sistema nervioso. Es por ello la necesidad de observar las consecuencias funcionales de las lesiones. Existen, sin embargo, algunas excepciones. A veces puede palparse un nervio engrosado en la polineuritis intersticial hipertrófica, o un músculo contracturado o doloroso e infiltrado en atrapamientos neuromusculares o en diversas formas de miositis y miopatías. También, pueden auscultarse soplos carotídeos por estenosis o placas de ateroma, o soplos craneanos en fístulas durales. La percusión muscular puede generar rodetes miotónicos y la percusión craneana "ruido de olla cascada" en hidrocefalias. Estos casos, sin embargo, son excepcionales y, generalmente, el examen neurológico depende mucho más de una observación cuidadosa y organizada.

La observación del enfermo y, por tanto, el examen neurológico funcional espontáneo, se inicia desde el momento en que se toma contacto con el paciente. Podrá así observar la presencia de alteraciones motoras (al caminar, desvestirse, saludar, etc.), ataxia, temblores, etc. La expresión del rostro, la presencia de agitación o apatía, el cuidado personal, su lenguaje espontáneo y una serie de otros comportamientos que implican funciones definidas del sistema nervioso. La observación de la conducta espontánea es importante, pues, al no ser consciente el enfermo de que es "examinado", las alteraciones o la normalidad de las funciones neurales se manifiestan sin interferencias volitivas o emocionales. El examen de la marcha se incluye al final del capítulo, en razón de que requiere, para su análisis acabado, conocer la semiología de los sistemas motores y sensitivos.

EXAMEN MENTAL

El examen mental de un paciente orgánico con alteración cerebral directa o secundaria a procesos que ocurren fuera del sistema nervioso, se orienta más bien a pesquisar el estado de las funciones mentales, que a los contenidos y formas del pensamiento y los afectos, lo que es el papel del examen psiquiátrico. Sin embargo, en medicina interna lo que corrientemente se requiere es diferenciar ambos tipos de compromisos, es decir, orgánico-cerebral (neurológico) y psicogénico. La separación no siempre es fácil o simple, porque hay pacientes en quienes ambas condiciones se presentan simultáneamente –un paciente hemipléjico por un infarto cerebral puede tener un síndrome angustioso-depresivo sobreagregado, originado por su conciencia de minusvalía–. Por otra parte, una serie de enfermedades psiquiátricas tienen un sustrato orgánico (esquizofrenias, algunas depresiones, alteraciones conductuales derivadas de daños frontales o en epilepsia psicomotores, etc.).

El estudio de las **funciones mentales** se realiza a través de la observación de las conductas espontáneas de pacientes (por ejemplo, su estado de ánimo o humor) y con la aplicación de algunas pruebas específicas que se indican a continuación.

El examen mental consta de los siguientes puntos (Tabla 30-2):

- Conciencia y atención.
- Memoria.
- Capacidad de abstracción y juicio.
- Funciones encefálicas superiores.
- Personalidad y humor.
- Pseudopercepciones y delirio.

Tabla 30-2. Componentes del examen mental

Conciencia y atención
Memoria
Capacidad de abstracción y juicio
Funciones encefálicas superiores
Personalidad y humor
Pseudopercepciones y delirio

Exploración de la conciencia (Tabla 30-3)

Conciencia. Es difícil definir apropiadamente el concepto de conciencia. La evaluación de su estado es indispensable, pues casi todas las afecciones psiquiátricas cursan con "claridad de conciencia". La conciencia puede definirse como la adecuada percepción del ambiente y de sí mismo. Consiste en un "darse cuenta" adecuado y estable del mundo circundante y de la propia persona y sus acontecimientos.

El compromiso de la conciencia produce una alteración de todas las funciones psíquicas: la memoria, el juicio, el lenguaje, etc. Estas se entorpecen y comprometen, aunque de modo indirecto y no producto de una alteración específica de ellas mismas. Al superar el paciente su compromiso de conciencia, si es solo esta la causa, el resto de las funciones mentales

Tabla 30-3. Semiología de la conciencia

Exploración de la conciencia
Atención y vigilancia
Orientación (espacial, temporal, situacional)
Conducta
Autorreflexión y atención intrapsíquica
Otras alteraciones
Diagnóstico sindromático de la alteración de conciencia
Oscurecimiento de la conciencia
Confusión mental
Estrechamiento de la conciencia

reaparecen indemnes. Por esta razón, la evolución clínica del estado de conciencia condiciona los hallazgos en el resto del examen mental y de buena parte del examen físico neurológico y general.

Atención y vigilancia. Estas se estudian teniendo presente la reacción del paciente a diversos estímulos. Normalmente, el paciente estará atento, conectado en forma estable con el medio y con respuestas vivas, rápidas y adecuadas. En los primeros grados de alteración de conciencia puede estar somnoliento, pero basta un llamado o una palabra para conectarse con él, recayendo rápidamente en su estado anterior; sus respuestas pueden ser algo lentas y dificultosas. En un compromiso más profundo de la vigilancia, el paciente no podrá ser despertado sino con estímulos físicos (tocarlo, moverlo, etc.) y recaerá de inmediato en su somnolencia: sus respuestas serán breves, aun monosilábicas: es la obnubilación mental.

En un grado más profundo, solo podrá lograrse que se mueva o agite y realice conductas de defensa y emita algunos sonidos al aplicar estímulos dolorosos. Su reacción durará poco más que la aplicación del estímulo: es el sopor, que tiene mayor o menor profundidad según la intensidad del estímulo que se necesita para obtener una respuesta (doloroso, ruido, etc.).

En la última etapa de alteración de la vigilancia no habrá atención a ningún tipo de estímulo: solo reacciones defensivas o automáticas, es el coma. Este se llama coma *carus* cuando incluso los reflejos osteotendinosos han desaparecido.

La secuencia indicada ha llevado a la siguiente clasificación del estado de conciencia (vigilancia): a) obnubilación y somnolencia; b) sopor –superficial y profundo– y c) coma, que puede ser *carus*.

Como es aparente de la propia descripción, el examen de la capacidad de reaccionar del paciente solo mide su nivel de vigilancia. Este depende del funcionamiento del sistema reticular activante y, por lo tanto, solo se refiere al estado de alerta del paciente, que es solo una dimensión cuantitativa de la conciencia. En la descripción de los hallazgos del estado de vigilancia de un paciente se sugiere describir la reacción al tipo de estímulo aplicado (ej.: abre los ojos a la compresión esternal).

Existen dimensiones más cualitativas o de contenido de conciencia, que se estudian mejor con los procedimientos que se indican a continuación.

Orientación. Interesa aquí determinar tres tipos de orientaciones:

- Espacial: ¿Qué lugar es este?; ¿En qué ciudad?; ¿En qué piso?, etcétera.
- Temporal: ¿Qué fecha es hoy?; ¿Qué día de la semana?; ¿En qué año estamos?; etcétera.
- Situacional: ¿Qué hace Ud. aquí?; ¿Quiénes son estas personas?; ¿De qué está enfermo?

Suele hablarse también de orientación halopsíquica (fuera de la persona-espacial y temporal) y autopsíquica (referente a la persona-situacional y personal).

El estudio de la orientación es, obviamente, más relevante en pacientes con poca alteración de la vigilancia y con más compromiso de los contenidos de conciencia. Estos dependen del funcionamiento córtico-subcortical del cerebro.

Conducta. La anamnesis personal y familiar y la observación del enfermo podrán indicar si sus conductas son adecuadas, si está agitado o pasivo, si sus movimientos son torpes o ajustados, si hay o no alteración en el ritmo del sueño, etc. Algunos enfermos tienen episodios de alteración de conciencia vespertinos, durante los cuales se levantan, se mueven sin objeto, hurgan cajones, revisan ropas, etc. Otros agregan a su agitación algunas fases de onirismo, en que parecen "soñar despiertos", y se conducen en relación con las escenas que parecen estar viviendo (alucinaciones deliriosas).

Autorreflexión y atención intrapsíquica. En la alteración de conciencia la capacidad normal para romper automatismos psicológicos está perdida. Esto es más fácilmente observable cuando hay poco compromiso de la vigilancia. Puede medirse haciendo al paciente invertir, o sea, decir en orden inverso series automáticas (con lo que el automatismo se rompe), tales como: los días de la semana; los meses del año o secuencias numéricas (del 1 al 10, por ejemplo). Luego, se pide al enfermo que realice una resta (100-7, cinco veces) o deletree una palabra (m-u-n-d-o) al revés.

Otras alteraciones. Con frecuencia acompañando las manifestaciones indicadas, los pacientes presentan otros fenómenos corporales: la piel suele ser seborreica y caliente, la mirada apagada y puede presentar excitación psicomotora con movimientos repetitivos y estereotipados (rascarse, cubrirse con la sábana, musitar, etc.); son las llamadas carfologías.

Diagnóstico sindromático de la alteración de conciencia:
Tipos de compromiso de conciencia. El conjunto de datos semiológicos y anamnésticos podrá ser organizado en tres diversos tipos de compromiso de conciencia (Tabla 30-4).

- **Oscurecimiento de la conciencia.** Alteración de la vigilancia y la atención. Tiene carácter cuantitativo, con niveles progresivos de compromiso de la conciencia de obnubilación, sopor y coma.
- **Confusión mental.** Alteración de la lucidez y de la organización de los contenidos de conciencia de carácter cualitativo. La confusión simple es la alteración discreta de la vigilancia y más importante de la orientación, conducta y autorreflexión. La confusión productiva se produce cuando, a lo anterior, se

Tabla 30-4. Clasificación del estado de conciencia (vigilancia)

Obnubilación y somnolencia
Sopor
Superficial
Profundo
Coma
Coma *carus*

agregan alucinaciones e ideas delirantes (llamadas deliriosas por darse con alteración de conciencia y para diferenciar de las psicosis endógenas).

- **Estrechamiento de conciencia.** En que predominan los automatismos mentales (idea repetida), lingüísticos, motores, se acompañan de desorientación y se presentan en epilepsias parciales complejas y psicogénicas.

Memoria

Aparte de los antecedentes anamnésticos de alteraciones de la memoria (pérdida parcial o total de la memoria o amnesia), debe realizarse un examen específico de esta en sus tres modalidades. Ellas se comprometen diferencialmente en diversas patologías cerebrales.

Memoria inmediata. Es decir, el recuerdo de acontecimientos ocurridos en los segundos previos. Para su examen se usan las series de dígitos en cantidades crecientes, primero en forma directa y luego en inversa. Las series no pueden constituirse por dígitos relacionados entre sí: una serie correcta es 7-5-8-2-1-3. Es normal la repetición de 6-7 dígitos en serie directa y 4-5 en inversa.

Memoria de corto plazo. Se trata de averiguar si el paciente recuerda lo ocurrido en horas o uno o dos días previos al examen: ¿qué almorzó hoy?, ¿quién vino ayer a verlo?, ¿cuándo fue su último examen?, etc. También se acostumbra a pedir al paciente que repita tres palabras, las que posteriormente el paciente debe recordar.

Memoria de largo plazo. Se refiere a lo ocurrido semanas, meses y años, sea, antes del comienzo de la enfermedad (amnesia retrógrada) o después de su inicio (amnesia anterógrada). Se explora preguntando por el trabajo, el nombre de sus hijos y otros elementos biográficos. Dependiendo de la cultura del enfermo, se preguntará sobre acontecimientos públicos, figuras nacionales del pasado, etcétera.

Particular atención debe ponerse a la existencia de períodos, que son desde minutos a meses, de los cuales el paciente no guarda recuerdos (amnesia lacunar). Habitualmente, se trata de alteraciones de la conciencia ocurridas en un período (crisis epilépticas en los de breve duración, TEC graves o accidente vascular cerebral, en los de más larga duración).

Las alteraciones de la memoria se observan muy rara vez aisladas. Existe un cuadro llamado amnesia global transitoria, que consiste en la pérdida brusca de la memoria, especialmente respecto a los acontecimientos y hechos más habituales y cercanos. No reconoce familiares, tampoco a veces su cara, no recuerda sus actividades ni sus compromisos. Dura algunas horas y pocos días. Su etiología no es clara. Los pacientes son conscientes de su defecto de memoria y no tienen otra alteración que indique que el defecto amnésico es parte de un compromiso de conciencia.

Compromiso de memoria como síntoma casi aislado, suele verse en ciertas condiciones psicógenas. Existen dos variedades. Cuando el olvido es "significativo", es decir, se refiere a personas, temas o circunstancias que el paciente siente como traumáticos o dolorosos (histeria); más corrientes son los defectos de memoria que acompañan muchas formas de reacciones angustiosas y depresivas y que el paciente relata como "olvidos" ("No recuerdo donde dejé las cosas, si cerré la puerta, etc.").

En los ancianos se ha descrito la hipoamnesia benigna del anciano, condición que consiste en una pérdida especialmente de la memoria de corto plazo. Es necesario recordar que las demencias pueden iniciarse con pérdidas, primero de memoria, pero luego avanzan y aparecen compromisos de personalidad y juicio.

La más frecuente alteración de memoria se da como parte de cuadros más complejos: demencias y deterioros, oligofrenias, alteraciones de conciencia, encefalopatías con diversos daños, etcétera.

Algunos síndromes más específicos que incluyen alteración de la memoria como hecho clínico importante (síndrome de Korsakoff, amnesia hipocámpica, amnesia talámica, etc.), son de resorte del especialista.

En cuanto a los hallazgos del examen, se recomienda una descripción de los defectos, ya que los términos corto, mediano, largo plazo pueden ser confusos. También, recomendamos explorar elementos verbales como no verbales de memoria. En este último caso, el paciente o sus familiares relatan que se pierde (amnesia espacial), que olvida reglas de urbanidad en la mesa o que no puede realizar actos habituales (amnesia procedural).

En los automatismos linguísticos se repiten breves frases sin sentido inmediato, en el motor el paciente puede caminar sin rumbo (y perderse) o tener conductas agresivas. En lo conceptual al *dejá-vu* (esto ha ocurrido antes) se agrega al *jamais-vu* (desconozco este lugar) que tiene gran valor diagnóstico en la epilepsia psicomotora, especialmente cuando no se acompaña de convulsiones.

Capacidad de abstracción y juicio

La medición de estas capacidades es, a la par, más simple y más objetiva para el clínico que la medición de la inteligencia. En realidad, esta última no parece ser una función unitaria y se mide a través del estudio de diversos elementos. El test de Wechsler, el más usado actualmente para medir coeficiente intelectual (CI), considera varios ítems, entre los cuales se encuentran: capacidad de abstracción, memoria, información, pruebas de cálculo, pruebas manuales (cubos, ensamblaje, etc.).

El estudio de capacidad de abstracción, que es la posibilidad de generalizar a partir de datos empíricos concretos –y del juicio–, es decir, de la capacidad de evaluar situaciones complejas y decidir vías de acción posibles, permite dar cuenta del "nivel intelectual" del paciente en su sentido más restringido.

Capacidad de abstracción. Se evalúa a través de tres pruebas que, desde distintos ángulos, miden capacidad de "abstraer", es decir, tener ideas generales.

- **Pruebas de semejanza:** ¿En qué se parece un plátano a una naranja? ¿En qué se parece un avión a una bicicleta? ¿En qué se parece una poesía a una estatua? La respuesta podrá ser más abstracta (ambas son frutas, son medios de movilización, son obras de arte, respectivamente; o más concretas, y por lo tanto, con menos valor (se comen, o tienen cáscaras, tienen ruedas, etc.), o no habrá respuesta.
- **Pruebas de diferencias:** ¿En qué se diferencia un enano de un niño? ¿Un río de una laguna? ¿Una vaca de un caballo? Del mismo modo, aquí las respuestas podrán ser más generales o más concretas.
- **Interpretación de proverbios:** los proverbios representan ejemplificaciones de conceptos o situaciones de un alto nivel de abstracción. La prueba consiste en solicitar al paciente que indique qué significa tal proverbio, luego de asegurarse que lo conoce, podrán usarse los siguientes:
  - Todo cojo le echa la culpa al empedrado.
  - No por mucho madrugar amanece más temprano.
  - Más vale un pájaro en la mano que cien volando, etcétera.

Las respuestas serán más abstractas, concretas o nulas.

Juicio. Aquí se enfrenta a un paciente con una situación-problema específico y se pregunta cómo la resolvería.

¿Qué hace usted si encuentra en la calle una carta cerrada con dirección puesta y estampilla sin uso? La respuesta normal es, obviamente, echarla al buzón. Algunos pacientes con demencia podrán decir, la llevo a la casa que indique la dirección, etc. Otros con rasgos de personalidad anormales, podrán responder que la abren o que la botan "para no meterse en líos", etcétera.

Otro ejemplo de prueba de juicio que puede usarse es: ¿Qué hace usted si está en un teatro lleno y es el primero en darse cuenta de que se inicia un incendio?

La cuestión es aquí evaluar de qué manera el paciente da la alarma, pero sin provocar una estampida de los aterrorizados espectadores, capaces por sí mismos de provocar una tragedia.

El interrogatorio de los familiares podrá colaborar respecto a la evaluación del juicio del paciente. Decisiones comerciales absurdas, conductas desajustadas etc., podrá indicar una pérdida de la capacidad de evaluar situaciones concretas y de definir conductas adecuadas.

Funciones encefálicas superiores

Aunque en realidad el examen mental, en su conjunto, estudia lo que podríamos llamar funciones encefálicas superiores, convencionalmente, en la práctica este nombre se aplica a trastornos específicos del lenguaje (afasia), del reconocimiento (agnosia) y de la ejecución de actos que incluyen movimientos (apraxias) (ver *Síntomas y signos neurológicos*, p. 201), También se incorporan otras alteraciones específicas de la atención (negligencias) y de la habilidad visuoespacial.

Personalidad y humor

Humor. El estudio del "humor" o "estado de ánimo" se realiza en clínica general, tanto a través del interrogatorio del enfermo y sus familiares, como a través de la observación (Tabla 30-5). En el primer caso, habrá indicaciones acerca del estado de ánimo en el tiempo previo al examen. Es importante detallar el comienzo y la evolución del cuadro. ¿Desde cuándo se siente (o se le nota) decaído, apático, depresivo o eufórico, exaltado e hiperactivo? ¿Este estado ha sido lentamente progresivo o fluctuante? ¿Con qué circunstancias se relaciona la aparición y evolución de una alteración de humor? ¿Cómo se vincula temporalmente con el resto de los síntomas del paciente? Es indispensable, por otra parte, averiguar si estados similares se han producido previamente en la vida del paciente, por qué razones (si ellos existen y son aparentes para el enfermo o sus familiares) y cómo han evolucionado. Antecedentes familiares de cuadros similares son importantes.

Tabla 30-5. Semiología de las alteraciones del humor o estado de ánimo

Cambios generales de la personalidad
Acentuación de rasgos previos negativos
(Ej.: agresividad, retraimiento, etc.)
Alteraciones específicas:
Cuidado personal
Mantención de las distancias sociales
Adecuación de la conducta a las circunstancias

Las alteraciones del humor pueden, por otra parte, relacionarse con cambios conductuales o corporales. Disminución o aumento de la iniciativa o del interés por realizar algunas actividades (asistencia a fiestas o eventos sociales, iniciar nuevos trabajos, realizar deportes, etc.). Podrá acompañarse de desinterés por el arreglo y aseo personal o por la baja en la productividad y eficiencia en el trabajo. Podrá haber cierta tendencia a permanecer en cama, o en inactividad, sin razones evidentes. Es necesario conocer variaciones de tendencias biológicas básicas: apetito, deseo sexual, régimen de sueño. La depresión, generalmente, se acompaña de despertar temprano; las reacciones neuróticas, más bien, de insomnio de conciliación.

En la observación es importante tomar nota de la viveza o apagamiento de los movimientos: apatía o interés respecto al ambiente; volumen, velocidad y riqueza de la expresión verbal; ensimismamiento y lejanía o exaltación del ánimo; tendencia al chiste con liviandad o pesadez.

Personalidad. La personalidad de base de un paciente puede conocerse en el interrogatorio a él o sus familiares. Sin embargo, algunos elementos que indican deterioro cognitivo de origen orgánico deben investigarse.

En términos prácticos, es necesario tomar nota de los cambios generales de la personalidad, de las acentuaciones de rasgos

previos (agresividad con relaciones personales o de trabajo, retraimiento, etc.) y de las siguientes alteraciones específicas:

Cuidado personal. Un paciente con deterioro cognitivo o demencia tenderá a descuidar su ropa y su aseo. El hombre se afeitará poco o nada y la mujer perderá interés en maquillarse.

Mantención de las distancias sociales. En las relaciones con los demás seres humanos, es normal reconocer el estatus y la posición de los otros; el trato con los demás se relaciona con ese reconocimiento. A un ministro, un obispo o un abuelo se le trata con respeto, cualquiera sea la posición política, religiosa o familiar del sujeto. La pérdida de esa adecuación (tratar con indebida familiaridad a desconocidos o a los médicos en la sala, con gran formalidad a amigos íntimos, etc.), representa una alteración de la personalidad.

Adecuación de las conductas a las circunstancias. Hay conductas adecuadas en un entorno que no lo son en otras circunstancias. Una actitud risueña y jocosa al dar un pésame, acercamiento íntimo a la propia esposa en presencia de extraños, mantención de solemnes discusiones metafísicas en una reunión de amigos, son algunos de los miles de ejemplos de inadecuación de conductas a las circunstancias. Generalmente, serán los familiares quienes relatarán al médico las extrañas conductas del paciente en circunstancias sociales, comerciales, familiares, etcétera.

Es necesario tener en cuenta que estas alteraciones de la personalidad no solo se pueden deber a daño orgánico cerebral o demencia: es su relación con los demás síntomas y signos del paciente (compromiso de memoria, alteración de juicio y capacidad de abstracción), además de los trastornos de personalidad, los que orientan hacia deterioro cognitivo y demencia.

Aisladamente, los cambios de estado de ánimo y de personalidad pueden corresponder a varias condiciones neuropsiquiátricas, que no es el caso de detallar aquí.

Como en otros aspectos del examen mental, se trata también aquí de diferenciar problemas orgánicos cerebrales de alteraciones puramente psíquicas. La diferencia entre depresión y apatía es importante. La primera puede ser una manifestación reactiva a conflictos emocionales o formar parte de una psicosis endógena; la segunda, puede relacionarse con daño orgánico cerebral. Son útiles en el diagnóstico de estas condiciones los contenidos vivenciales (no sirvo para nada, soy culpable de lo que ocurre, nada me resulta, etc.) presentes en la depresión, frente a la "vaciedad mental" del apático, sin iniciativa e interés por nada.

La presencia de alteraciones episódicas del humor (amanezco sintiéndome mal sin razón, rabioso o deprimido o apático) que, sin razón aparente, pueden durar desde horas hasta algunos días, debe hacer descartar distimias, por ejemplo: epilépticos.

La megalomanía, verborrea, hiperactividad, euforia, dificultades de mantener la concentración con rápidos cambios de una atención que no se puede fijar puede corresponder, tanto a una forma de manía (como polaridad exaltada de la psicosis maniaco-depresiva), como a formas de relación que se observan en pacientes con daño orgánico en regiones frontotemporales, orbitarias y basales.

Aunque el diagnóstico diferencial de todas estas condiciones es trabajo de especialistas (neurólogo y psiquiatra), el médico general debe reconocer que, en cualquier caso, se trata de cuadros potencialmente muy serios y derivarlos con oportunidad.

Pseudopercepciones y delirio. Se analizan en Síntomas y signos neurológicos (ver).

DIAGNÓSTICO

El estudio neurológico (anamnesis, examen físico general y neurológico y los exámenes complementarios) tienen por finalidad establecer tres tipos de diagnósticos.

Diagnóstico sindromático. Un definido conjunto de síntomas y signos puede resultar:

- De un determinado sistema funcional comprometido, cualquiera sea la causa y localización de la lesión dentro del sistema respectivo (piramidal, extrapiramidal, radicular, cerebeloso, etc.);
- De modificaciones de múltiples sistemas derivados de alteraciones fisiopatológicas unitarias aunque de diversas etiologías (síndrome demencial, epilepsia, alteraciones toxicometabólicas, etc.).
- Algunos síndromes se producen, además, por el compromiso simultáneo de varios sistemas o formas de actividad neural en particulares regiones anatómicas (síndrome siringomiélico o síndrome de Brown-Sequard en médula, hemianopsia bitemporal y alteraciones en silla turca, etc.).

Diagnóstico anatómico o topográfico. En este caso, se trata de establecer la o las localizaciones del daño del sistema nervioso producido por las diversas etiologías. Los síntomas y signos que se producen dependen de las alteraciones de las funciones ejercidas por las estructuras comprometidas. Aunque es posible que el diagnóstico sindromático apunte a lesiones en regiones particulares del sistema nervioso (como en los síndromes alternos del tronco cerebral), ello no es siempre así.

La organización funcional del sistema nervioso implica que si una determinada función depende de la integridad de una misma estructura de gran tamaño (por ejemplo, la médula espinal), dará al lesionarse el mismo tipo de alteraciones en cualquier nivel de su recorrido, aunque en distinta localización (miembros superiores e inferiores si es cervical, y solo miembros inferiores si es lumbar). Además, un cierto daño en determinada región suele alterar simultáneamente varios sistemas funcionales que producen diversos "síndromes".

Por esta razón, el diagnóstico topográfico se hace tomando en cuenta tanto el tipo y localización de los síntomas y signos, así como los diversos síndromes presentes en el enfermo. Por ejemplo, una comprensión extrínseca de la médula espinal a nivel cervical puede dar un síndrome piramidal de miembros inferiores (por compromiso de las vías corticoespinales a su pasada por el nivel cervical de la médula), más síndromes radiculares (es decir, de segunda neurona motora, además de trastornos sensitivos) en los territorios de miembros superiores invervados por las raíces medulares comprimidas a su salida de la médula cervical.

Diagnóstico etiológico. Diversas causas producirán iguales alteraciones si actúan al mismo nivel del sistema nervioso. Daños en el cerebelo producen siempre el mismo síndrome cerebeloso, aunque ellos sean producidos por un tumor, una hemorragia, una infección o un traumatismo.

Los elementos más importantes que orientan en el descubrimiento de la etiología del cuadro son los siguientes:

- En primer lugar, el perfil temporal de la enfermedad, es decir, su modo de comienzo (súbito, rápido, lento, etc., y su evolución rápida o lentamente progresiva, fluctuante, en crisis, etc.). Clínicamente, las afecciones vasculares son súbitas; las inflamatorias demoran horas o pocos días en instalarse; un cuadro progresivo en semanas o meses es un tumor (si progresa en años, es una afección degenerativa).
- Las patologías concomitantes. La aparición de un determinado daño neurológico debe relacionarse con la presencia en el mismo paciente de otras enfermedades, por ejemplo, hipertensión arterial, diabetes, nefropatías, hepatopatías, valvulopatías, intoxicaciones, etcétera.
- Es bueno tener presente que, con alguna frecuencia, la alteración neurológica es aparente antes que se descubra la etiología general que la produce. La mononeuritis múltiple de la periarteritis nodosa (PAN) suele anteceder a otros síntomas de esta enfermedad. Diversos síndromes neurológicos paraneoplásicos pueden presentarse antes que los síntomas y signos tumorales directos. La encefalopatía portal puede presentar alteraciones neurológicas, alteraciones de conciencia y trastornos motores, antes que sea evidente el daño hepático metabólico (ictericia, descenso de la protrombina, etc.).
- Los antecedentes personales y familiares. Muchas afecciones del sistema nervioso son hereditarias. En algunos casos, son dominantes, pero en otros, recesivos y con poca penetrabilidad. Un interrogatorio cuidadoso es por tanto indispensable.
- Los antecedentes personales a veces son muy obvios: traumatismo encefalocraneano (TEC) y, luego, signos de confusión cerebral. Sin embargo, no siempre la relación es tan evidente. El hematoma subdural crónico de los viejos puede deberse a un TEC tan leve y ocurrido tantos meses antes, que el propio paciente tiene dificultades para recordarlo.

El diagnóstico de los cuadros neurológicos requiere, de acuerdo a lo dicho, de un adecuado manejo, tanto de la semiología, como de la anatomía y fisiología del sistema nervioso. Pero, además, varios de los ejemplos indican que, aunque la clínica de las afecciones del sistema nervioso tiene algunos elementos que le son propios, está en la realidad indisolublemente unida a la clínica médica general. Por otra parte, esta última requiere a la primera por la frecuencia de efectos neurológicos en afecciones generales.

Las modernas tecnología de investigación clínica (imagenológicas, como TAC, RNM; o neurofisiológicas, como EEG, electromiograma, potenciales evocados) son decisivas para un diagnóstico de localización y corrientemente etiológico (ej.: tumores, ACV) pero muchas veces se requiere para afinar la sospecha etiológica de exámenes bioquímicos en sangre o LCR (afecciones toxicometabólicas) o histopatológicos (biopsias neuromusculares o aun cerebrales) y estudio microbiológicos en diversos tejidos y fluidos (meningitis, encefalitis, etc.).

EXAMEN DE PARES CRANEANOS

Es conveniente que el examen de pares craneanos se realice en determinado orden, de modo de adquirir un hábito que evite la confusión o el olvido.

I Par (nervio olfatorio)

Examen del olfato. El primer par, constituido por dos nervios diferentes, debe ser examinado independientemente a cada lado. Para ello, se ocluirá una de las fosas nasales y se pondrá, frente a la otra, un estímulo olfativo fuerte (perfume, alcanfor, café, etc.). El amoníaco no debe usarse por su alta capacidad irritativa.

Es necesario recordar algunos defectos en la olfación que pueden deberse a alteraciones inflamatorias agudas de la mucosa (resfrío común, sinusitis), o a patologías más crónicas como las atrofias inducidas por el tabaquismo.

Los defectos neurológicos de olfación pueden ser uni o bilaterales. Los unilaterales pueden observarse en procesos que compriman, destruyan o inflamen cualquier parte del trayecto del nervio, desde las terminaciones nerviosas en la pituitaria amarilla hasta su llegada al lóbulo temporal ipsilateral. El compromiso bilateral por estas causas es más raro. Este no es infrecuente, sin embargo, como secuela de traumatismos craneanos que distorsionan violentamente las relaciones osteoneurales en la lámina cribosa, seccionando las terminaciones nerviosas que nacen del bulbo olfatorio. Las alteraciones bilaterales de la olfación suelen ser pesquisables en la anamnesis y, a veces, son el motivo de consulta. Las alteraciones unilaterales, corrientemente, pasan desapercibidas para el enfermo, que es incapaz de detectar el defecto, pues compensa la función olfativa con el lado sano.

En la anamnesis, también pueden encontrarse alucinaciones olfatorias: son las llamadas cacosmias. Se trata de episodios de corta duración (segundos y más rara vez minutos), en los cuales el enfermo cree sentir olores, en general muy desagradables, que no se relacionan con elementos externos capaces de producirlos. Es un síntoma de epilepsia psicomotora y depende de descargas producidas en regiones cercanas al uncus en el lóbulo temporal.

II Par (nervio óptico)

El estudio sistemático del segundo par (Figura 30-1) comprende: a) agudeza visual, b) campo visual y c) fondo de ojo.

Agudeza visual. El estudio de la agudeza visual debe hacerse rigurosamente con tablas específicamente diseñadas al efecto (tablas de Snellen) (ver *Examen de la agudeza visual*, p. 394). Sin embargo, el clínico corrientemente debe evaluar la agudeza visual en situaciones que no hacen posible su utilización (urgencias, sala de hospital, etc.). En este caso se usa la visión "cuenta dedos", que consiste en solicitar al enfermo que indique el número de dedos de la mano que el examinador le muestra. Al variar las distancias (1-2-4-6 m), se podrá evaluar la agudeza visual en relación con los errores de las respuestas. En casos extremos, el paciente será capaz solo de distinguir luz y sombra. El examen se realiza con cada ojo por separado, solicitando, si ello es posible, que el enfermo tape uno de sus

Figura 30-1. Esquema de la vía óptica. Se observa el entrecruzamiento de las fibras ópticas provenientes de las mitades nasales de la retina (quiasma óptico). Nótese que las mitades temporales del campo visual están dadas por las mitades nasales de la retina y viceversa.

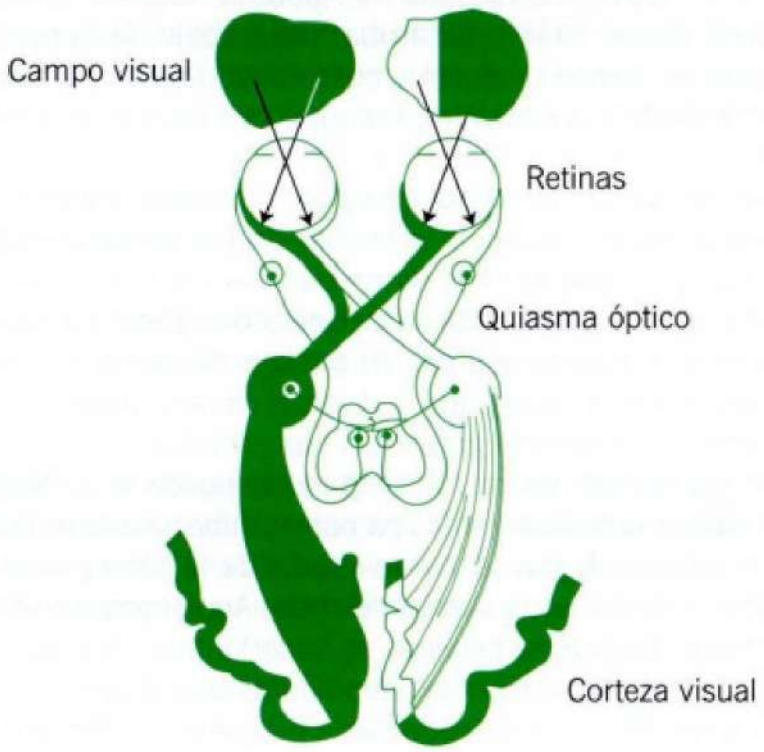

Figura 30-2. Examen del campo visual monocular.

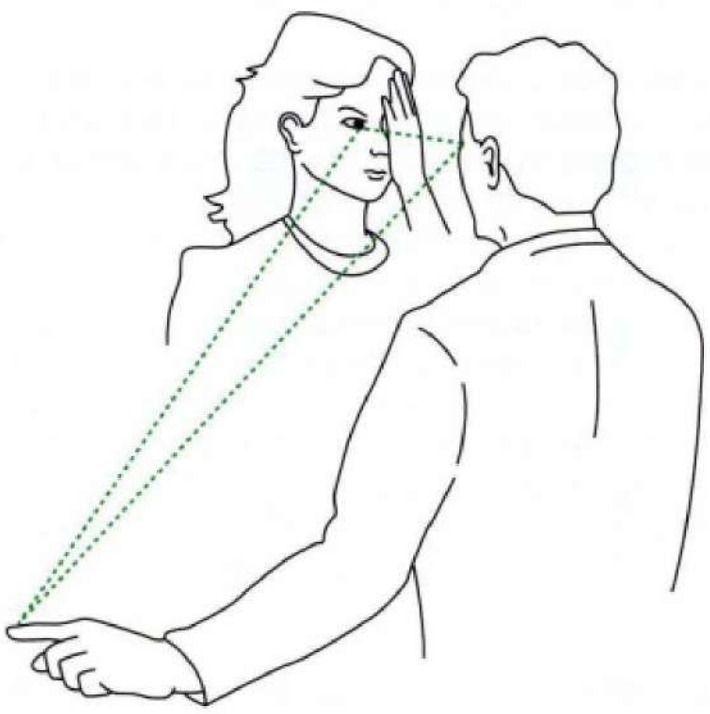

ojos con la palma de la mano, y sin comprimir el ojo para evitar defectos en el examen posterior de ese ojo, derivados de la excesiva compresión.

Campo visual. El examen del campo visual puede realizarse de manera muy estricta con aparatos especiales llamados campímetros. Sin embargo, para el estudio clínico corriente se usará la técnica de confrontación que se describe a continuación.

El examinador enfrenta al paciente que ocluye uno de sus ojos, de modo que el que permanece abierto mire directamente al ojo correspondiente del examinador (izquierdo si se está estudiando el derecho). Entonces, se solicita que el paciente indique el movimiento de alguno de los dedos de las manos del examinador ubicadas en la periferia del campo correspondiente. La búsqueda se repite en distintos cuadrantes (superior, inferior, superior externo, inferior interno, etc.) y en cada ojo (Figura 30-2). La distancia entre el paciente y el examinador deberá ser más o menos 1 m. El examinador "controla" su examen porque él mismo es capaz de observar el movimiento de sus propios dedos. En una segunda etapa, el examen se repite, pero con los dos ojos del enfermo abiertos. Esto permite producir estímulos simultáneos en ambos hemicampos y descartar así una condición llamada "inatención visual", que se caracteriza porque el paciente que percibe los estímulos dados separadamente en cada campo, los pierde en un hemicampo cuando ellos son entregados al mismo tiempo. Se debe a lesiones parieto-occipitales del lado correspondiente al hemicampo afectado, habitualmente el hemicampo izquierdo, porque es la lesión occipito-parietal derecha la que produce esta forma de inatención que, con lesiones parietales mayores (ACV), se acompaña de inatención sensitiva del hemicuerpo izquierdo, como se verá más adelante.

Las alteraciones que pueden encontrarse en el estudio de campo visual se entrega en la Figura 30-3, en donde se indica, además, la correlación con los tramos de la vía visual comprometidos en cada caso.

Figura 30-3. Alteraciones del campo visual. Hemianopsias. A la izquierda se esquematizan los tipos de hemianopsias según el nivel de la lesión de la vía óptica dibujada a la derecha: **A.** ceguera del campo visual derecho. **B.** hemianopsia heterónima bitemporal. **C** y **D.** hemianopsias homónimas. Nótese que la hemianopsia se designa según la parte ciega del campo visual y no según la parte de la retina que no ve.

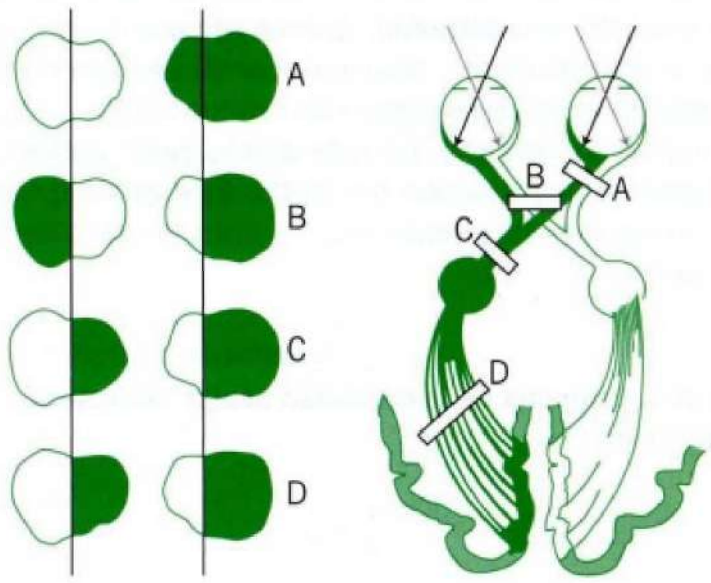

Fondo de ojo. Al mirar el fondo de ojo debe ponerse primero atención en la papila. El examinador deberá notar si sus bordes están bien marcados del resto de la retina o si hay alguna difuminación. Esta falta de nitidez en los contornos papilares refleja un **edema de papila**. En ocasiones, la difuminación es parcial y solo se observa en el borde nasal o temporal de la papila (edema inicial). La existencia de defectos congénitos en la implantación de la papila (pseudopapiledema de distintos

grados), que pueden asemejarse desde un punto de vista óptico al edema de papila, alcanza quizás al 5% de la población. El edema de papila representa una hipertensión endocraneana o bien, aunque rara vez, una inflamación de la papila (papilitis) y de las porciones iniciales del nervio óptico (neuritis retrobulbar). El edema de papila no se acompaña inicialmente de pérdida de visión, mientras la papilitis tiene disminución de agudeza visual desde el comienzo. Aparte del borde papilar, ayudan al diagnóstico de edema papilar la pérdida de la excavación fisiológica, disminución del latido venoso con congestión de las venas y cambios de color del disco.

La presencia de hemorragias retinales se observa en etapas avanzadas de edema papilar. Luego de un edema papilar prolongado y severo, especialmente en las neuritis retrobulbares, se observa palidez de la papila, mayor o menor según el caso: es la atrofia papilar que se acompaña de disminución de visión y, en casos extremos, de ceguera.

En el fondo de ojo pueden observarse, además, la presencia de exudados y estrechamiento arterial ("hilos de cobre" en hipertensión arterial). En la diabetes se pueden ver pequeñas dilataciones aneurismáticas, rojo-oscuras (aneurismas de Ballantyne) (ver *Examen del fondo de ojo*, p. 396).

III-IV-VI Pares (nervios motor ocular común, patético y motor ocular externo)

Motilidad ocular. Es conveniente agrupar estos pares, que se relacionan en conjunto con la posición y la motilidad ocular tanto extrínseca (globo del ojo) (Figura 30-4) como intrínseca (pupila). El *nistagmus*, se registra con el octavo par.

El estudio puede sistematizarse en:

Posición del globo ocular en las órbitas y los párpados. Puede encontrarse **exoftalmo**, que en el caso de ser bilateral apunta a hipertiroidismo, pero que cuando es unilateral puede corresponder a procesos expansivos retrooculares o a malformaciones arteriovenosas. En este último caso, podrán existir pulsaciones a la palpación del globo. El exoftalmo, generalmente, se asocia con cierto grado de aumento de la hendidura palpebral (lagoftalmo).

El enoftalmo, es decir disminución de la prominencia del globo, obliga a buscar otros signos del sistema simpático pues puede ser parte del síndrome de Claude Bernard-Horner (que además del enoftalmo tiene miosis y ptosis palpebral del mismo lado) (Figura 29-53). La posición del globo en la órbita se estudia mirando desde atrás y de arriba hacia abajo, la cabeza del paciente en flexión posterior y observando la prominencia del globo respecto a la estructura, sea superior o inferior, de la órbita.

Cambios en la hendidura palpebral. Pueden corresponder a: relajación del músculo orbicular de los párpados dando lagoftalmo, lo que se observa en parálisis del nervio facial; o ptosis palpebral, que puede ser unilateral o bilateral. La primera, corresponde a alteración del VII par o a síndrome de Claude Bernard-Horner y la segunda, a diversas causas, siendo las más frecuentes la miastenia *gravis* y el hipertiroidismo.

En los miopáticos oculares, la ptosis puede ser unilateral. Para evaluar la posición de los párpados, debe tenerse en cuenta que el inferior alcanza al borde inferior de la córnea (iris) y el superior cubre el tercio superior de esta. Aquí, como en el resto del estudio del sistema nervioso, es importante considerar, sobre todo, la simetría entre ambas hendiduras palpebrales.

La enfermedad de Basedow Graves (hipertiroidismo) produce alteración de los globos del ojo y los párpados (Figura 29-11).

Por último, es necesario tener en cuenta que existen personas que, constitucionalmente, tienen cierta ptosis palpebral o, aunque más raro, alguna retracción de los párpados.

Ejes visuales. La pérdida de paralelismo de los ejes visuales se llama estrabismo y puede llevar a visión doble o diplopía. La diplopía no existe en estrabismos congénitos, donde se "bloquea" a nivel central una de las dos imágenes.

Los ejes visuales se estudian fijando la cabeza del paciente con la mano izquierda y pidiendo que siga solo con sus ojos un objeto, o la mano derecha del examinador, que se mueve en el plano horizontal, vertical u oblicuo. El estrabismo aparecerá o aumentará en las direcciones que corresponden a la función del músculo afectado. Al examen, el síntoma diplopía puede aparecer antes que el estrabismo.

La función de los pares oculomotores puede estudiarse en la llamada diploscopía o prueba del lente rojo. Es un examen

Figura 30-4. Esquema de la motilidad ocular extrínseca. Las flechas indican la dirección que imprime al globo ocular la contracción de los diferentes músculos.

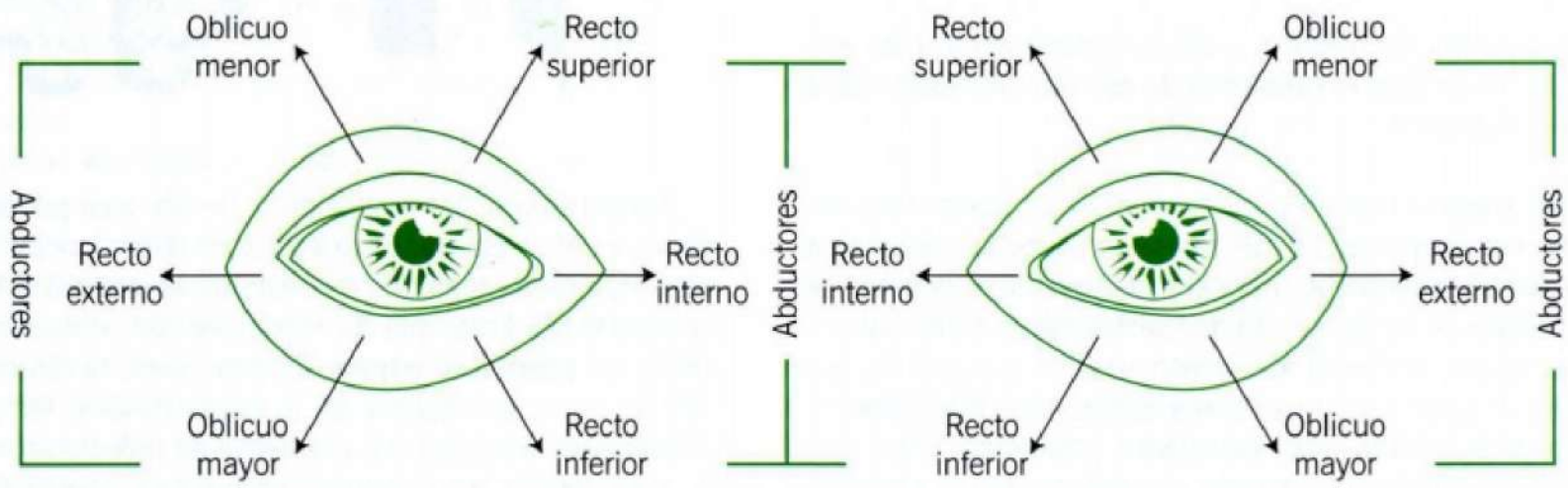

especial efectuado por el oftalmólogo que permite conocer defectos de motilidad ocular extrínseca según el plano y dirección que aparece la diplopía.

Las asimetrías de los ejes visuales nos dan cuenta de otra condición llamada parálisis (o paresia) de mirada. En este caso, la dificultad consiste en la imposibilidad de dirigir ambos ojos en una determinada dirección. Se observa en lesiones supratentoriales, generalmente frontales. Los estrabismos (y las diplopías) se deben a alteraciones de los pares craneanos oculomotores desde el núcleo en el tronco, hasta sus filetes terminales en los músculos.

Pupila. En esta debe observarse su tamaño, forma y características del borde. Es importante anotar la simetría (Figura 30-5).

Figura 30-5. Alteraciones pupilares. Las más frecuentes son las alteraciones del tamaño (midriasis, miosis) y la asimetría (anisocoria). La ectopía pupilar y la discoria son de más rara observación. Estas alteraciones pueden ser uni o bilaterales.

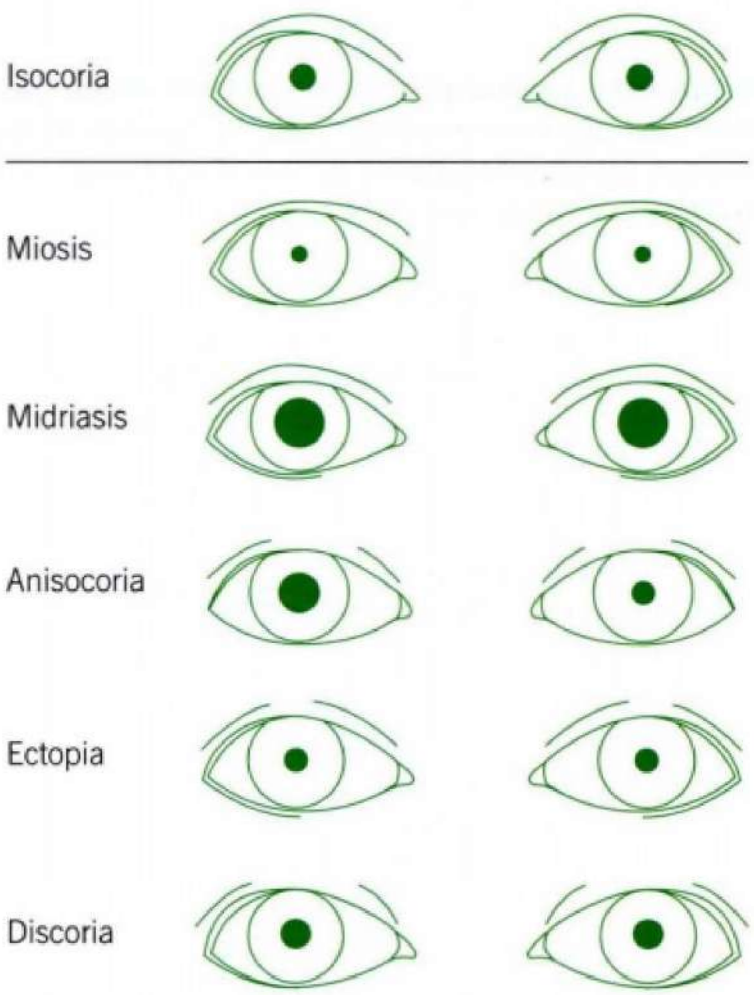

La midriasis unilateral significa alteración del III par del lado correspondiente y puede ser el único signo de alteración de este par craneano. Esto se debe a la posición externa en el nervio de las fibras parasimpáticas que contraen la pupila. La compresión que compromete primero estas fibras puede producirse, especialmente, en el borde tentorial (por edema cerebral y hematoma subdural) y en el seno cavernoso (sobre todo por malformaciones vasculares y tumores).

La miosis unilateral se asocia con síndrome de Claude Bernard-Horner, por compromiso del sistema simpático que dilata la pupila.

La miosis y midriasis bilateral se asocian, sobre todo, con alteraciones de distintos niveles de tronco cerebral y diencéfalo, especialmente por drogas, anestésicos y tóxicos.

Para examinar los reflejos pupilares, debe disponerse de una fuente de luz suficientemente poderosa y directa y la mayor oscuridad posible. El reflejo fotomotor se explora solicitando al paciente que mire un objeto distante –para evitar la contracción por acomodación– y se ilumina el ojo en estudio, cerrando el otro. Se observa, entonces, la intensidad y rapidez de la contracción. En ocasiones, esta puede realizarse entrecortadamente (*hippus*). Si este es muy intenso, puede significar leve defecto de vía visual.

El **reflejo consensual** se obtiene iluminando un ojo y observando la dilatación pupilar en el otro.

El **reflejo de acomodación** se explora pidiendo al enfermo que mire a un objeto lejano (más de 6 metros) y, luego, al dedo del examinador colocado a unos 20 cm: normalmente, la pupila se contrae, los ojos muestran una convergencia y una respuesta acomodativa.

Existe un importante síndrome asociado con alteraciones de reflejos pupilares: el síndrome de Argyll-Robertson, virtualmente patognomónico de sífilis; se caracteriza por miosis con abolición de reflejos fotomotores bilaterales, además de irregularidad en el borde pupilar.

El estudio pupilar es particularmente importante cuando hay sospechas de intoxicación por drogas.

V Par (nervio trigémino)

En el nervio trigémino se estudian tres funciones: a) motoras, b) sensitivas y c) reflejo corneal.

Funciones motoras. El examen de los músculos maseteros y temporales se realiza pidiendo al enfermo que apriete la mandíbula mientras se palpa la intensidad de la contracción. La movilización lateral de la mandíbula o su depresión, con o sin resistencia, podrá permitir observar la función de los músculos pteriogoides laterales, también inervados por el V par.

Con la boca entreabierta, se percute la barbilla para obtener el reflejo maseterino (Figura 30-6), que tiene valor para indicar

Figura 30-6. Reflejo maseterino.

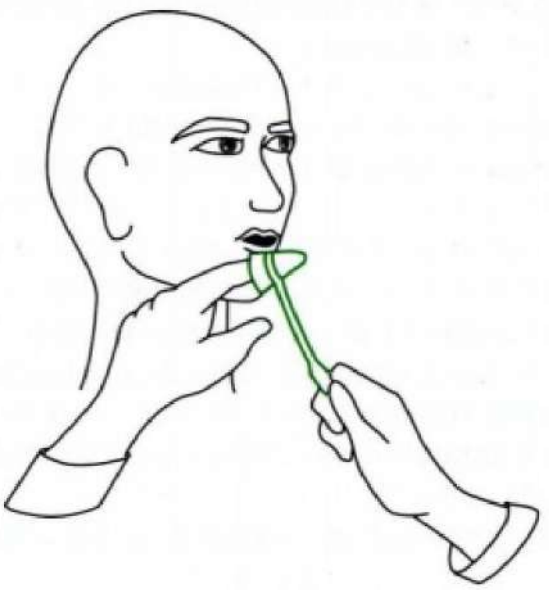

la altura de una lesión piramidal que lo exalta o, de segunda neurona, que lo deprime.

Sensibilidad de la cara. El área inervada por el V par y sus ramas se observa en la Figura 30-7.

Figura 30-7. Inervación sensitiva de la cara. Nervio trigémino. **A.** rama oftálmica. **B.** rama maxilar superior. **C.** rama maxilar inferior.

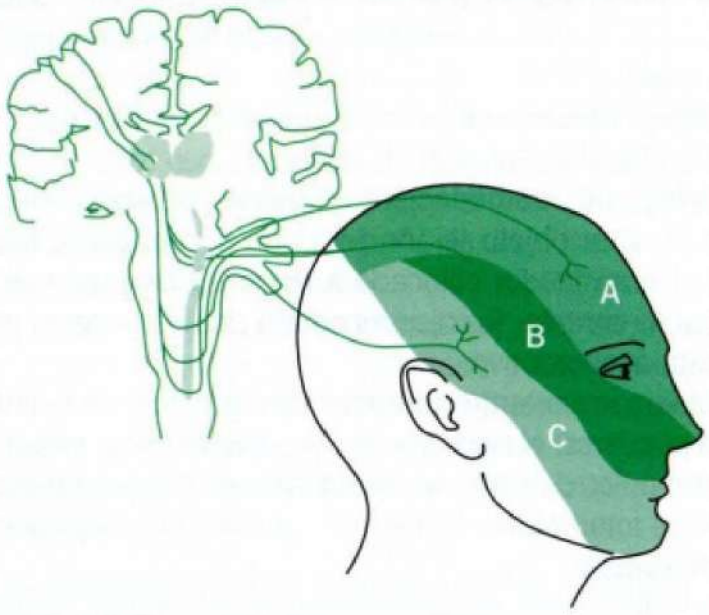

Vale la pena destacar que el ángulo de la mandíbula es territorio del segundo cervical. En las anestesias histéricas de la cara, esta zona también se compromete. Del mismo modo, la mucosa nasal y la cara interna de la mejilla es territorio del trigémino.

El examen sensitivo de la cara (táctil, térmica y dolorosa), sigue las mismas reglas semiológicas que en cualquier otra parte del cuerpo.

Las alteraciones de la sensibilidad de la cara pueden corresponder a los distintos territorios de las tres ramas del nervio. Si se ubican solo en una rama, significa que la alteración se ha producido más periférica que el ganglio de Gasser. Si es homogénea en los tres territorios, se trata de un compromiso ubicado entre el tronco cerebral y el ganglio. En las lesiones troncales, las alteraciones de la sensibilidad se distribuyen concéntricamente alrededor de los labios en forma de "hojas de cebolla". Las lesiones del ganglio pueden comprometer a varias ramas de modo desordenado.

Es importante explorar el dolor ocasionado por la compresión de las ramas del nervio en sus puntos de salida.

En la afección llamada neuralgia del trigémino esencial, no hay pérdida sensitiva importante. Si se acompaña de alteraciones en el examen y la crisis es de larga duración, debe sospecharse una neuralgia del trigémino sintomática y averiguar la causa. En el primer caso, se trata de episodios de muy breve duración (segundos) de un intensísimo dolor (como corriente eléctrica). En el examen, el dolor puede provocarse por estímulos (pequeños golpes) en "zonas gatillo", habitualmente cercanas a la salida del nervio, pero también presentes en la mucosa del interior de la boca, por lo que la masticación puede desencadenar la crisis.

Reflejo palpebral. Se explora rozando el borde de la córnea con un trozo de hilo o algodón. El ojo debe estar mirando hacia el lado opuesto, para evitar reacciones de defensa; la oclusión del párpado producida por el estímulo en la córnea, debe compararse con el efecto (nulo) provocado al estimular la conjuntiva.

Los casos de abolición unilateral del reflejo, en ausencia de parálisis facial (que inerva el músculo orbicular), siempre significa lesión orgánica. La pérdida bilateral puede ser congénita y no siempre significa histeria.

VII Par (nervio facial)

En el nervio facial se examinan dos funciones: a) motilidad facial y b) sentido del gusto (dos tercios anteriores de la lengua).

Motilidad facial. En la parálisis facial periférica, la observación podrá mostrar borramiento de los surcos nasogenianos y de las arrugas frontales. También, aumento de la apertura palpebral (lagoftalmo) del lado afectado, y asimetría y/o desviación de la boca hacia el lado sano (Figura 30-8).

Figura 30-8. Parálisis facial periférica. Nótese el borramiento de los surcos nasogeneanos y de las arrugas frontales. También el aumento de la apertura palpebral (lagoftalmo) del lado afectado y asimetría y/o desviación de la boca hacia el lado sano

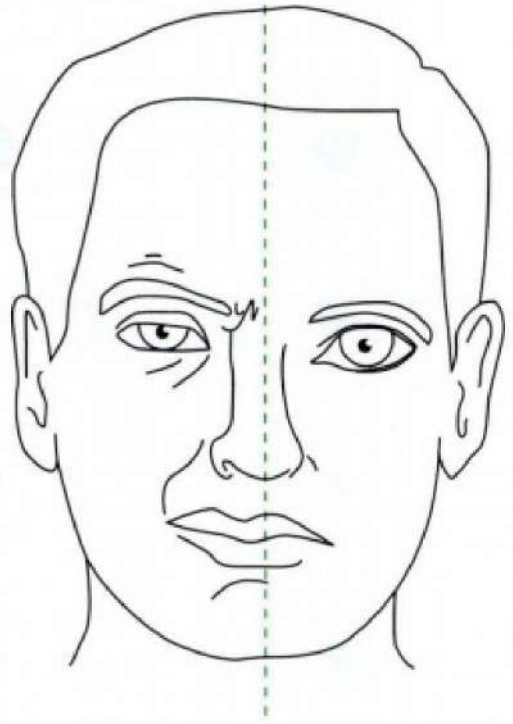

En el examen, estos hechos se acentúan. Al hacer al paciente mostrar los dientes, la asimetría bucal será muy evidente. Al hacer cerrar los ojos, se notará la dificultad de hacerlo en el lado afectado, sea palpando la fuerza del orbicular u observando las pestañas más visibles en el lado afectado. El elevar las cejas, arriscar la nariz, soplar, habrá diferencia en ambos lados.

El músculo cutáneo del cuello, también inervado por el VII par, se explora pidiendo al enfermo deprimir el mentón mientras se palpa la cara anterior del cuello, en busca de asimetrías.

La parálisis facial central o de primera neurona se caracteriza por escaso compromiso de la rama superior del nervio (Figura 30-9).

Figura 30-9. **Parálisis facial.** En la parálisis facial periférica (**A**) el ojo permanece abierto, con aumento de la apertura palpebral (lagoftalmo). En esta parálisis participa el facial superior, que inerva el orbicular de los párpados (al paralizarse este músculo predomina el elevador del párpado superior, inervado por el III par). En la parálisis facial central (**B**), la oclusión del ojo es posible porque el facial solo está comprometido levemente.

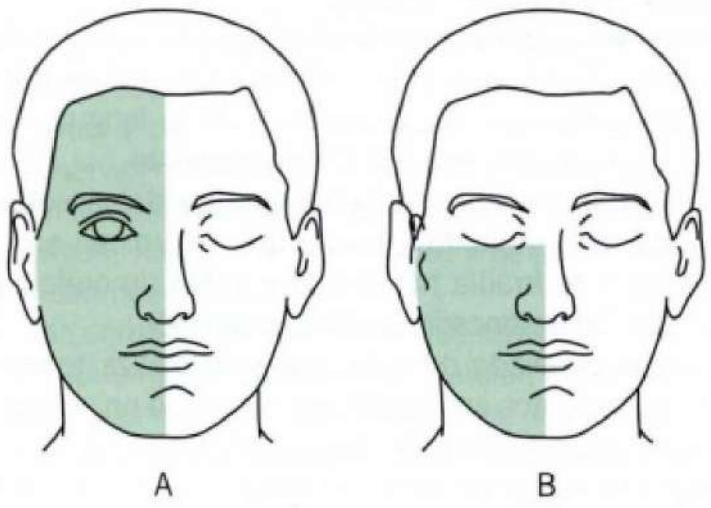

Sentido del gusto. La cuerda del tímpano, incluida en el nervio facial, puede comprometerse en las parálisis faciales periféricas. Si la alteración es previa a la emergencia de la cuerda del tímpano en el canal facial del petroso, el paciente tendrá alteración del gusto. Si no hay alteración del gusto, se trata de un compromiso producido más distal que la emergencia de la cuerda del tímpano. Examen del gusto se hace con azúcar, soluciones concentradas de sal o vinagre o algunos productos amargos. Al frotar el borde lateral de la lengua (o dejar caer una gota), la respuesta debe ser inmediata, pues la rápida participación del olfato invalida la prueba.

VIII Par (nervio auditivo)

En el examen del VIII par se consideran separadamente sus dos ramas: acústica y vestibular.

Examen del oído (rama acústica o coclear). En el examen clínico de rutina, será necesario investigar las disminuciones de audición y *tinnitus*. Este último, es siempre un hecho subjetivo que solo se encuentra en la anamnesis.

La audición se estudia con distintas técnicas que significan conocer cuánto se oye en cada oído, independiente y comparativamente y a diversas distancias. Para esto se usan: susurro, frote de los pulpejos de los dedos índice y pulgar, tic-tac de un reloj, etc. Es útil examinar la membrana timpánica para descartar secuelas de otitis crónicas.

Las hipoacusias pueden ser de transmisión, es decir, por alteración del aparato aéreo-mecánico (conducto auditivo externo, tímpano, cadena de huesillos) o de conducción (receptores cocleares y nervio). Para diferenciarlas, se usan pruebas con el diapasón. Cuando este es de 128 ciclos por segundo, los resultados son más inseguros. La prueba de Weber consiste en colocar el diapasón vibrando en la línea media de la cabeza, frente o región parietal anterior: normalmente, se percibe el ruido con igual intensidad a ambos lados. En la hipoacusia de transmisión se lo percibe más intenso en el lado enfermo. Un tapón de cerumen, por ejemplo, produce una especie de cámara silente que posibilita una mejor percepción de las vibraciones transmitidas por el hueso. En cambio, en la hipoacusia de conducción, la vibración se percibe mejor en el lado sano, porque el lado enfermo tiene incapacidad receptiva similar para estímulos que llegan por vía aéreo-mecánica y ósea.

La audiometría, realizada por especialistas es, sin embargo, el medio para certificar los hallazgos del examen clínico y seguir con exactitud la evolución del cuadro. Permite, además, a través de la prueba de reclutamiento, diferenciar las alteraciones del órgano de Corti de las producidas por lesión del nervio propiamente tal. El reclutamiento consiste en un aumento desproporcionado de percepción de un sonido al cambiar su intensidad. Se observa cuando hay lesión de la cóclea.

Examen de la rama vestibular. Cuando el paciente relata vértigo o alteraciones del equilibrio, el examen detallado del nervio vestibular es mandatorio. Consiste en estudiar tres tipos de signos: *nistagmus*, alteración del equilibrio y pruebas vestibulares funcionales.

Nistagmus. El *nistagmus* (Figura 29-52) es un movimiento cíclico, oscilatorio, involuntario y repetitivo de los ojos. Ocurre en dos fases: una lenta, en la cual se desvían los ojos y, una rápida, por la cual los ojos vuelven a una posición determinada. Se le ha comparado con los movimientos de un resorte que se comprime primero (fase lenta) y luego, se suelta en forma súbita (fase rápida).

Existen movimientos oculares en que ambas fases son lentas, a lo que se ha llamado impropiamente *nistagmus* pendular. Estos movimientos pendulares no se deben a compromiso vestibular, sino a alteraciones en la visión macular. Se observan en alteraciones congénitas o infantiles que dificultan la visión (albinismo, grandes vicios de refracción congénita, gonorrea-*neonatum*, etc.). El *nistagmus* de los mineros, también pendular, y el que se observa en lactantes distróficos y raquíticos, son del mismo tipo.

En el *nistagmus* verdadero deben estudiarse:

- Su sentido: vertical, horizontal, rotatorio, mixto.
- Su dirección (componente rápido): por ejemplo, horario y antihorario, si es rotatorio.
- Grados:
  - Primer grado: el *nistagmus* se produce solo al dirigir la mirada en el sentido del componente rápido.
  - Segundo grado: hay *nistagmus*, además, en la mirada al frente.
  - Tercer grado: el *nistagmus* aparece en todas las direcciones de la mirada, aun en el sentido opuesto del componente rápido.
- Amplitud: fino, mediano y amplio, según el espacio que alcance cada oscilación.
- Frecuencia: lento, mediano, rápido, en relación con el número de sacudidas por unidad de tiempo.
- Congruencia conjugada: en ambos ojos la excursión es igual.
- Disociada: la excursión es distinta en ambos ojos.

En el estudio del *nistagmus* lo importante es identificar su causa. Puede ser vestibular, cerebeloso y ocular.

El *nistagmus* cerebeloso aparece en lesiones de arquicerebelo (nódulo y flóculo) y de las vías vestibulocerebelosas y cerebelovestibulares. Se caracteriza porque la fase rápida es hacia el lado de la lesión. En los vestibulares, centrales o periféricos, al revés.

Cuando el *nistagmus* se acompaña de vértigo, es decir, cuando es un *nistagmus* vestibular, es indispensable distinguir entre lesión periférica (conductos semicirculares, utrículo y sáculo) o central (núcleos vestibulares en tronco).

Los *nistagmus* centrales tienen varias características que los identifican. Suelen producirse en varias direcciones de la mirada, especialmente en la vertical, pueden ser rotatorios y pueden ser disociados. Generalmente, son amplios y lentos. Pueden, por último, ocurrir en un sentido distinto a la dirección de la mirada (*nistagmus* horizontal al mirar hacia arriba, por ejemplo).

Los *nistagmus* oculares (aparte de los pendulares ya indicados) pueden producirse por paresias oculares extrínsecas leves. En este caso, el *nistagmus* se produce solo al dirigir la mirada en el sentido y dirección del músculo parético. Es disociado, fino, rápido y a veces "agotable". Un *nistagmus* siempre agotable (es decir no más de 5 a 10 sacudidas manteniendo la posición de los ojos) no tiene significación patológica.

Alteración del equilibrio. Las alteraciones del equilibrio pueden deberse, tanto a alteraciones cerebelosas y de cordones posteriores (cenestesia), como a compromiso vestibular. También, en menor medida, a compromiso de la visión.

En este último caso, las pruebas semiológicas más significativas son las siguientes:

- Pulsiones lateralizadas siempre en la misma dirección hacia el lado enfermo. Ellas ocurren, tanto en la marcha, lo que las diferencia del zigzag (o marcha ebriosa) del cerebeloso, como en la estación de pie. Se producen, tanto con los ojos abiertos como cerrados, pero suelen acentuarse en este último caso.
- En la prueba de los brazos extendidos (Baranny) se producirá una desviación sistemática –hacia el lado enfermo– de las extremidades superiores que el paciente mantiene extendidas en el plano sagital y con los pulgares hacia arriba; los ojos cerrados. El examinador puede mantener sus manos enfrente de las del paciente, para objetivar el grado de desplazamiento que se produzca. La prueba puede sensibilizarse pidiendo al paciente que suba y baje sus brazos repetidamente, tratando de mantenerlos enfrentados a los del examinador.

Pruebas vestibulares funcionales. No se practican en el examen clínico. Consisten en estimular los vestíbulos a través del tímpano en el conducto auditivo externo con agua fría o caliente (7°C bajo la temperatura del cuerpo o 7°C sobre ella). Normalmente, el estímulo frío produce *nistagmus* con la desviación lenta hacia el oído explorado, y la rápida, en dirección contraria. En el estímulo caliente, el *nistagmus* es inverso. Esto significa que el *nistagmus* "huye" del agua fría y se dirige hacia el agua caliente.

El estudio del *nistagmus* "poscalórico" hace posible identificar paresias vestibulares (cuando el estímulo no produce la respuesta esperada) u otras alteraciones, sean periféricas o centrales.

Los cuadros nosológicos específicos que pueden ser identificados, sus etiologías y características clínicas escapan al ámbito de este artículo.

IX-X Pares (nervios glosofaríngeo y neumogástrico)

El estudio semiológico del glosofaríngeo y el neumogástrico se realiza en conjunto. Esto se debe a que, las lesiones aisladas del IX par, son muy raras. Cuando se altera centralmente en las parálisis bulbares, se acompaña de compromiso de otros pares craneanos o vías largas cercanas.

En la periferia, sobre todo en la faringe e istmo de las fauces, las fibras del glosofaríngeo, se entremezclan con las del X par. Su función gustatoria –tercio posterior de la lengua– es muy difícil de analizar en el estudio clínico corriente.

Vale la pena mencionar solo la neuralgia del glosofaríngeo, dolor paroxístico, violento y breve, que se ubican en la fosa amigdaliana y se irradia hacia oído y mitad de orofaringe del mismo lado. Se desencadena con la deglución.

El estudio detallado de estos pares se realiza teniendo en cuenta algunos datos anamnésticos: dificultad en la deglución, que puede acompañarse de regurgitación de líquidos por la nariz, voz bitonal (por parálisis unilateral de cuerda vocal debida a lesión del recurrente) y voz gangosa (por falta de cierre de coanas por defecto en la elevación del velo del paladar). Pueden existir, además, ciertas manifestaciones subjetivas –respiratorias o cardíacas– por alteración en ritmo y frecuencia de pulso y respiración.

En el examen objetivo puede observarse déficit en el reflejo faríngeo, el cual se produce tocando con un bajalengua la cara posterior de la faringe a uno y otro lado. Tiene más valor cuando es unilateral, porque hay pacientes en los que congénitamente este reflejo está perdido bilateralmente. El paladar blando puede observarse caído en el lado afectado. Al pronunciar la letra "A", se contrae solo el lado indemne y la úvula (su base) se desplaza hacia el lado sano. Lo mismo ocurre al tocar el paladar blando con un bajalengua. Hay, además, hemianestesia del paladar blando y faringe.

La parálisis de una cuerda vocal se examina con un laringoscopio. El movimiento defectuoso de la manzana de Adán al tragar algunos sorbos de agua, puede indicar compromiso del neumogástrico.

XI Par (nervio espinal)

El nervio espinal inerva dos músculos: el trapecio, en su porción superior, y el esternocleidomastoideo. Es necesario observar y palpar estos músculos buscando signos de hipotrofia.

Para estudiar las fuerzas del trapecio, se hace al paciente elevar ambos hombros contra resistencia y sin ella. El déficit mostrará el lado afectado.

El esternocleidomastoideo produce rotación e inclinación de la cabeza hacia el lado opuesto del nervio en estudio. Para su examen, se solicita al paciente girar la cabeza contra la resistencia opuesta por el examinador, el que sujeta el mentón y palpa el músculo que se contrae. Es importante este examen porque en las hemiparesias histéricas suele encontrarse dificultad en la rotación de la cabeza hacia el lado enfermo, lo que es contrario a la disposición anatomofisiológica indicada. De hecho, en las hemiparesias supranucleares, es decir producidas por encima de su núcleo bulbar, este déficit no se encuentra.

XII Par (nervio hipogloso mayor)

Es un nervio exclusivamente motor y su alteración fundamental es la parálisis.

Para estudiar el hipogloso, se pide al paciente que saque la lengua. Con esto, se observarán desviaciones de la línea media hacia el lado del nervio paralizado. También, pueden encontrarse atrofias, que se evidencian por adelgazamiento del borde de la lengua y aumento de los surcos en la superficie (aspecto de hoja de árbol seca).

Al solicitar al paciente que mueva la lengua hacia un lado y otro, se observa limitación del movimiento hacia el lado afectado. El examen se completa haciendo al paciente empujar la mejilla con la lengua, hacia uno y otro lado, y palpando desde fuera la fuerza con que lo hace.

Este par, como todos los motores que siguen al séptimo, tiene inervación piramidal supranuclear bilateral. Por esta razón, su alteración es siempre efecto de lesiones que ocurren en el núcleo bulbar o en su tránsito hacia los músculos efectores periféricos. La lesión de una vía piramidal no tiene manifestación periférica, pues se compensa por la inervación desde el otro lado.

Síndromes conjuntos de nervios craneanos

Diversas lesiones pueden afectar, simultáneamente, a varios nervios craneanos o sus ramas, determinando síndromes que permiten conocer la localización de la causa de su alteración conjunta. Obviamente, al comienzo los síndromes podrán ser más o menos incompletos.

Síndrome de la hendidura esfenoidal. Por esta pasan los pares III, IV y VI y la rama oftálmica del trigémino. La lesión simultánea de ellos produce una parálisis total ocular (intrínseca y extrínseca) con ptosis y anestesia de primera rama del V par. Se le ha llamado "síndrome del ojo de vidrio". El meningeoma del ala menor del esfenoides es causa frecuente.

Síndrome de la punta del peñasco. Osteítis, supuraciones o tumores ubicados en esta región pueden producir compromiso del V par (hipoestesias y neuralgias violentas) más alteraciones del VI par (estrabismo convergente ipsilateral).

Síndrome del ángulo-ponto-cerebeloso. Por esta región transcurren los pares V, VII y VIII. Su alteración simultánea, a la que puede agregarse compromiso cerebeloso ipsilateral y aún piramidal contralateral (debido a que la vía piramidal se cruza más abajo), hace obligatorio el uso de medios auxiliares de diagnóstico (tomografía axial computarizada, resonancia nuclear y examen de VIII par, por ejemplo) para descartar una lesión en esta ubicación. Es bueno tener presente que las alteraciones pueden no ser muy intensas. Las causas más frecuentes son el neurinoma del acústico, la cisticercosis cerebral y meningeomas de la región.

Parálisis pseudobulbar. El compromiso simultáneo, supratentorial, de ambas vías piramidales ocasionará alteraciones en la función de los pares craneanos bulbares que, como se ha indicado, tienen inervación supranuclear bilateral. El cuadro se caracteriza por disartria, dificultades fonatorias, deglutorias y sialorrea, además de reflejo mentoneano exaltado. A ello, se agregan incontinencia emocional, es decir, llanto o risa súbita y exagerada en relación al estímulo. Siempre significa compromiso cerebral bilateral.

Parálisis bulbares. La parálisis bulbar bilateral es incompatible con la vida. Lesiones vasculares o tumorales que comprometen parcialmente una mitad del bulbo o parte de este darán los cuadros correspondientes al compromiso simultáneo de los pares bulbares.

Síndromes alternos. Por el tronco cerebral transcurren las vías "largas" (sensitivas, motoras) y se ubican los núcleos de los diversos pares craneanos. Lesiones en esta región, generalmente, comprometen ambas estructuras, es decir, vías y núcleos. Los síndromes alternos se caracterizan, entonces, por el compromiso de un (o varios) pares craneanos y una (o varias) vías largas. Como estas se cruzan más abajo del tronco, la lesión sensitiva o motora será contralateral al par craneano.

La altura de la lesión en el tronco está dada por el par craneano comprometido, y su ubicación en el sentido rostral o caudal y central o lateral, tanto por el par craneano, como por la vía larga que alcanza. Se han descrito más de una decena de estos síndromes alternos con diversos nombres propios (Weber, Benedict, Millar Gubler, Wallenberg, Foville, etc.). Una buena fundamentación neuroanatómica de la clínica permitirá deducir la localización de la lesión, sin necesidad de recurrir a esas nominaciones.

EXAMEN DE LA MOTILIDAD

El examen motor sistemático se realiza siguiendo el orden que más abajo se indica. Sin embargo, este comienza observando al paciente cuando ingresa al consultorio, se sienta, acomoda, desviste, etcétera.

En el examen motor se estudian los siguientes elementos:

- Fuerza muscular
- Trofismo
- *Tonus*
- Reflejos
- Movimientos involuntarios
- Coordinación y metría

Fuerza muscular

Ellas se estudian independientemente para cada movimiento en cada articulación. La minuciosidad del examen se debe ajustar a la queja del paciente (molestia principal), su historia y a los indicios que se encuentran mientras se desarrolla el examen. En todo caso, es necesario un orden rutinario para realizar el examen.

Si el paciente está en cama, el examen se inicia por los miembros superiores, primero haciéndolos elevar con las palmas orientadas hacia arriba y atrás: se observa si un miembro baja antes, primero contra gravedad y, luego, aplicando breve presión para acentuar la velocidad de fatiga. Aquí, podrá observarse la extensión de la oscilación del miembro y la rapidez o viveza con

que vuelve a la posición inicial. La mantención de la supinación forzada hace posible que aparezcan aumentos de la flexión de dedos y muñecas, y tendencia a disminuir la supinación en el lado que puede tener una leve paresia.

Posteriormente, se examina sistemáticamente la fuerza de los diversos grupos musculares en cada articulación: elevación de los brazos, en posición sentada o de pie, para ver deltoides y otros músculos del hombro y escapulares; extensión y flexión de antebrazo, mano y dedos; extensión lateral de meñique; fuerza de pulgar e índice en oposición, etc. Del mismo modo, en los miembros inferiores: es decir, extensión y flexión de muslo sobre cadera (glúteos y psoas), extensión de pierna sobre muslo (cuádriceps), flexión de rodilla (músculos posteriores de muslo), extensión, flexión, elevación lateral del pie (gemelos, tibial anterior y peroneos, respectivamente), extensión y flexión de dedos, etc. (Tabla 30-6). Este estudio ordenado es importante, sobre todo para identificar niveles medulares y nervios periféricos comprometidos, o diferenciar lesiones que comprometen más los músculos proximales (miopatías, polimiositis) de aquellas que alteran más la musculatura distal (polineuritis).

Como en el resto del examen neurológico, la búsqueda de asimetrías (derecha-izquierda) y de compromisos regionales (paraparesias o monoparesias) es indispensable. Mediante la maniobra de Mingazzini se pesquisa **paresia** de los miembros inferiores (Figura 30-10).

La contracción de los músculos abdominales se estudia haciendo al paciente sentarse con los brazos cruzados. Cuando existe un déficit mayor de la mitad inferior de los músculos abdominales, el ombligo asciende con el esfuerzo (signo de Beavour).

Todas las paresias tienen aumento de la fatigabilidad. Sin embargo, existen afecciones (la miastenia *gravis*) en que no existe propiamente una paresia, excepto en etapas avanzadas, sino un aumento de la fatigabilidad. Esta, se reconoce porque, al comenzar las pruebas de fuerzas, estas están casi normales. Al insistir y repetir el examen varias veces, aparece fatiga que avanza rápidamente.

La dificultad en relajar un músculo contraído se llama **miotonía**. Se observa en grado discreto en el mixedema. Las miotonías congénitas se observan mejor en los orbiculares de los ojos y en las manos al empuñar y soltar luego. Al golpear un músculo (antebrazo, eminencia tenar) se produce un rodete por contracción sostenida (miotónica) de esa región.

Se recomienda cuantificar las **paresias** de 0 a 5. Siendo: 5 = fuerza normal; 4 = disminución de fuerza, pero conserva movimiento contra oposición; 3 = logra vencer gravedad; 2 = movimiento al eliminar gravedad; 1 = contracción del músculo sin desplazamiento; y 0 = parálisis total, sin contracción del músculo.

Trofismo

El sistema nervioso ejerce influencia trófica sobre los músculos estriados, mantiene a sus fibras de tamaño y capacidad metabólicas adecuadas. La denervación produce una pérdida de estos estímulos por lo que se produce atrofia o hipotrofia (Figura 30-11).

Esta no es la única causa de hipotrofia. El desuso, por paresia (primera neurona), yesos o inmovilidades forzadas también la provocan. Más importante aún son las alteraciones del trofismo

Tabla 30-6. Examen de la fuerza muscular en movimientos de diversas articulaciones

Movimiento articular	Nivel medular	Músculos
Flexión del codo	C5, C6	Bíceps braquial
Extensión del codo	C6, C7, C8	Tríceps
Prehensión de manos[1]	C7, C8, D1	Flexores
Abducción de los dedos[2]	C8, D1	Interóseos
Oposición del pulgar[3]	C8, D1	Oponente del pulgar
Flexión de la cadera	L2, L3, L4	Ileopsoas
Extensión de la cadera		Glúteo mayor
Aducción de las caderas[4]	L2, L3, L4	Músculos aductores
Abducción de las caderas[5]	L4, L5, S1	Glúteos mediano y menor
Flexión de la rodilla	L4, L5, S1, S2	Gastronemios
Extensión de la rodilla	L2, L3, L4	Cuádriceps
Flexión dorsal del pie[6]	L4-L5	principalmente Intrínsecos del pie
Flexión plantar del pie[7]	S1	principalmente Intrínsecos del pie

1 Paciente aprieta los dedos índice y medio del examinador teniendo las manos cruzadas.
2 Paciente con sus manos con la palma hacia abajo y los dedos extendidos y separados; el examinador ejerce una presión externa tratando de juntarle los dedos mientras el paciente resiste la presión.
3 Paciente mueve el pulgar en dirección del meñique y se le opone resistencia.
4 El examinador trata de separar las rodillas contra la resistencia del paciente.
5 Se solicita al paciente que separe las rodillas mientras el examinador opone resistencia.
6 Se investiga solicitando al paciente pararse en los talones.
7 Se investiga pidiendo al paciente pararse en la punta de los pies.

Figura 30-10. Maniobra de Mingazzini. Explora la paresia de los miembros inferiores: se pide al enfermo elevar y mantener extendidos ambos miembros; al cabo de un tiempo, y debido a cansancio, comienza a descender, paulatinamente, primero el miembro parético (el inferior derecho en la figura).

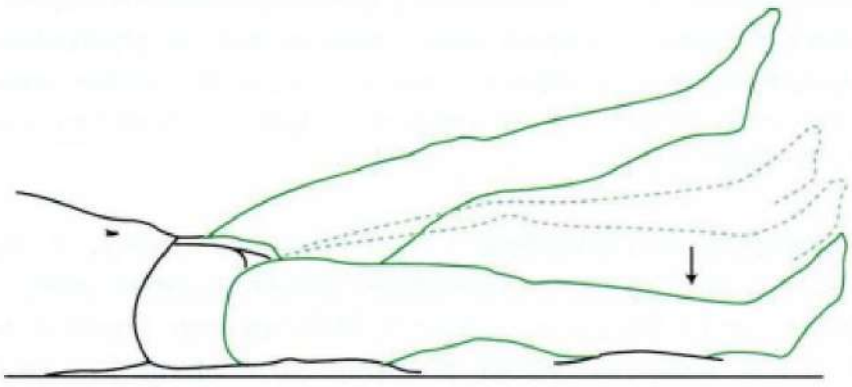

Figura 30-11. Atrofia del músculo bíceps braquial. A. Músculo normal. **B.** Músculo atrofiado.

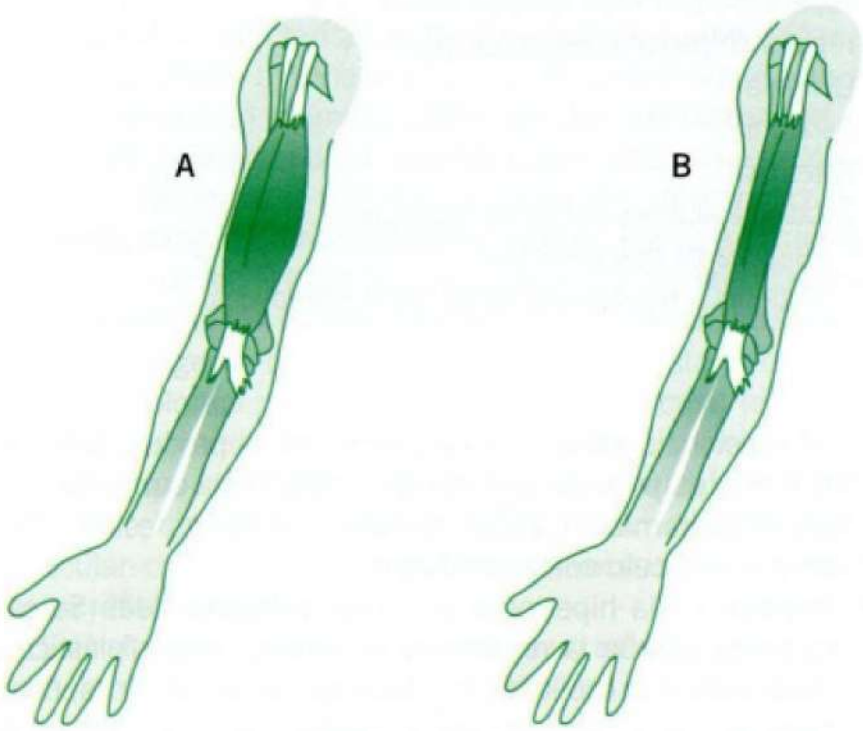

producidas por compromiso del músculo mismo, como se observan en las miopatías (degenerativas) y en las miositis (inflamatorias). En la emaciación carencial y/o por enfermedades generales, la hipotrofia es de origen metabólico muscular.

La diferencia semiológica entre estos tres tipos de hipotrofia es la siguiente: las hipotrofias por desuso se producen solo en los grupos musculares que no funcionan. Las hipotrofias de origen neural, que se producen solo por lesión de segunda neurona, son generalmente de distribución distal y simétrica –o siguiendo el territorio del nervio o raíz comprometido– y suelen acompañarse de alteraciones tróficas de segmentos y de huesos. La hipotrofia por alteración del músculo mismo es corrientemente proximal, simétrica y no se asocia a compromiso de piel y fanéreos. Alteraciones tróficas pronunciadas de los músculos pueden ocasionar contracturas, posiciones anormales y aun anquilosis. Si se producen en la infancia, lleva a acortamiento de partes o extremidades completas.

Las atrofias e hipotrofias se examinan teniendo en cuenta el volumen de los músculos afectados y, a veces, su consistencia. No siempre hay correlación estricta entre hipotrofia y dificultad funcional del músculo. En lesiones agudas recientes de segunda neurona motora, la atrofia puede exceder a la capacidad contráctil, que se mantiene, a veces, sorprendentemente buena.

La medición del perímetro muscular con una cinta permitirá precisar hipotrofias poco marcadas y unilaterales de extremidades comparando con el lado sano a la misma altura. El trofismo de músculos proximales, cuello y tronco, sobre todo cuando son bilaterales, debe estudiarse específicamente. La atrofia del deltoides, por la pérdida de redondez del hombro; la de los músculos escapulares, por la separación del borde interno de la escápula al hacer esfuerzos de propulsión del brazo (escápula alada); la del pectoral, por la disminución de su relieve y adelgazamiento del borde axilar. En las caderas, el aplanamiento de las nalgas y las concavidades laterales indicarán compromiso de glúteos. En la mano la disminución y aplanamiento de las eminencias (especialmente tenar) y la excavación de los espacios interóseos. En los pies, el aumento de profundidad de los espacios interóseos con aumento de la eminencia de los tendones indica hipotrofia. Brazo, antebrazo, muslos y piernas perderán relieve.

Las hipertrofias musculares de carácter patológico son muy raras; la miotonía de Thomsen es clásica. El aumento de volumen de las pantorrillas en algunas miopatías (Duchenne) no es una hipertrofia muscular. Se le llama pseudohipertrofia porque, en realidad, hay disminución de masa muscular con aumento de infiltración grasa de los fascículos.

Fasciculaciones. Acompañando a las atrofias, a veces precediéndolas, pueden encontrarse pequeñas contracciones de grupos de fibras musculares, llamadas fasciculaciones. El nombre fibrilaciones es incorrecto, porque la contracción de fibrillas musculares no es observable. Las fasciculaciones son contracciones rápidas de pequeñas y variables áreas musculares, en las cuales grupos de fascículos se contraen de manera asincrónica y no sistematizada (saco de gusanos). Pueden durar unos segundos o ser más permanentes. Hombros, muslos, pantorrillas son buenos lugares de observación. Pueden desencadenarse con suaves golpes sobre el músculo. Aun en personas normales suelen verse durante el frío, por lo cual el examen debe practicarse en ambiente tibio.

Con carácter familiar, personas normales –generalmente mujeres– suelen tener fasciculaciones llamadas benignas porque no tienen significación patológica. Se repiten en el mismo lugar y no se acompañan de debilidad o atrofia.

La mioquimia es una contracción muscular parcial asincrónica, generalmente periocular y peribucal. Causa frecuente consultas al médico por personas aprehensivas. No tiene, en general, carácter patológico, aunque se le ha relacionado, con dudas, con la esclerosis múltiple.

Tonus muscular

El examen del *tonus* muscular se realiza a través de tres tipos de pruebas: a) resistencia al desplazamiento de segmentos, b) pasividad, y c) extensibilidad.

Resistencia al desplazamiento. Mientras el paciente permanece relajado, el examinador desplaza segmentos corporales (en general de extremidades) observando la resistencia encontrada. Puede hacerse tomando el antebrazo por encima de la muñeca y elevándolo, flectándolo o extendiéndolo varias veces. La maniobra puede alcanzar al brazo completo, movilizando la muñeca, codo, hombro, o a los segmentos relacionados con una sola articulación. También, especialmente, en síndrome de Parkinson, puede desplazarse el antebrazo, desde la mano, en movimientos repetidos de pronosupinación. Lo mismo se realiza en miembros inferiores, sea tomando la rodilla como articulación de referencia, extendiendo y flectando la pierna sobre el muslo, o los pies y cadera (Figura 30-12).

La resistencia al desplazamiento es menor en las **hipotonías**. En las hipertonías está aumentada, pero además tiene características distintas según se trate de hipertonía extrapiramidal (rigidez en rueda dentada) o hipertonía piramidal (espasticidad).

Figura 30-12. Examen de la fuerza muscular: flexión de la pierna sobre la cadera bajo resistencia.

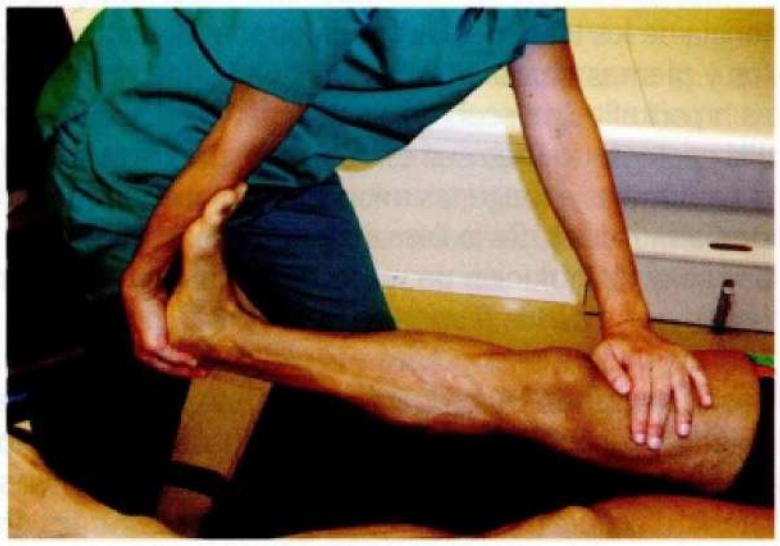

Pasividad. Con estas maniobras se trata de averiguar la extensión y velocidad con que se desplazan las extremidades o sus segmentos cuando se les imprime movimientos libres. En la mano, se hace cogiendo el antebrazo por encima de la muñeca y sacudiendo libremente la mano (mano muerta). Lo mismo puede hacerse sacudiendo el pie a partir de la pierna o, estando el paciente parado, cogiéndolo de los hombros, de modo que, al hacer girar el cuerpo, los brazos se desplacen libremente. En las hipotonías, el desplazamiento libre está aumentado y, disminuido, en las hipertonías.

Extensibilidad. Con esta maniobra, se averigua el rango de excursión máxima que tiene un segmento corporal sobre la articulación. Para estudiarla, se hiperextiende la mano sobre el antebrazo o el pie sobre la pierna o flectando la pierna sobre el muslo. En presencia de hipotonías los músculos antagonistas "sueltan" más la mano y los dedos por ejemplo, los que pueden entonces aumentar su rango de excursión. Naturalmente, lo contrario ocurre en las hipertonías.

Para evaluar el resultado de estas pruebas debe tenerse presente que problemas articulares, retracción tendínea, contracturas musculares de otro origen, etc., pueden modificarlas, independientemente de alteración del *tonus* muscular propiamente tal. Como es obvio, estas condiciones se confunden más bien con hipertonías. Normalmente, las mujeres y los niños tienen menos *tonus* que los varones adultos, más musculosos.

Alteraciones del *tonus* muscular

Las alteraciones del *tonus* muscular son las siguientes: hipertonías, hipotonías, distonías, las paratonías y la asterixis (Tabla 30-7).

- La hipertonía por lesión de la vía piramidal se llama espasticidad. Se caracteriza por la existencia de una fuerte resistencia inicial al desplazamiento de los segmentos, con progresiva disminución posterior (fenómeno de la cortapluma o muelle de navaja). Para pesquisarla es menester que el impulso inicial que se imprime al segmento en examen, sea rápido y firme. Se observa especialmente en extensores de pierna, para lo cual debe flectarse la rodilla y, en los flexores de antebrazo, que se examinan extendiendo el codo.

Tabla 30-7. Alteraciones del *tonus* muscular

Hipertonía piramidal (espasticidad)
Rigidez (hipertonía extrapiramidal)
Distonía
Paratonía
Asterixis
Otras alteraciones del *tonus* muscular:
Rigidez de descerebración
Atonías e hipertonías de las crisis epilépticas

La resistencia inicial de la espasticidad se produce porque, en la lesión de primera neurona (piramidal) está aumentado el reflejo de estiramiento, lo que se hace evidente al "estirar" con rapidez el músculo correspondiente.

- **Rigidez.** Es la hipertonía de origen extrapiramidal. Se caracteriza porque la resistencia es pareja, igual, "plástica", durante toda la excursión del desplazamiento. A veces, tiene intercalados de manera siempre regular, aumentos breves de resistencia, por lo cual se llama en rueda dentada, la que se asocia con temblor. Cuando esta no existe se le denomina en tubo de plomo, enfatizando lo parejo de la resistencia.
- Las **hipotonías**, de fácil diagnóstico en general, pueden observarse mejor en sus etapas iniciales con las pruebas de pasividad y extensibilidad.
- **Distonía.** Es la presencia de hipertonía lentamente variable y desordenada en diversos grupos musculares. El examinador la percibe como una resistencia irregular y cambiante.
- **Paratonía.** Es la dificultad de relajación, variable de un examen a otro, que suelen presentar pacientes deteriorados, neuróticos o alterados de conciencia.
- **Asterixis.** Es la pérdida brusca, transitoria y repetida de *tonus* postural solo de los músculos agonistas. Ocurre en pacientes con algunas lesiones extrapiramidales (encefalopatía portal o hepática, por ejemplo). Al producirse el fenómeno en las manos, mientras los brazos están extendidos, y por ser iterativo parece temblor; no lo es, porque no existe la alternancia agonista-antagonista que es, fisiológicamente, característica de los temblores. Por ello el nombre de *flapping tremor* es inapropiado (Figura 17-10).
- Otras **alteraciones del *tonus* de origen central**, tales como la rigidez de descerebración, las atonías e hipertonías de las crisis epilépticas, se mencionarán en los parágrafos correspondientes.

Examen de los reflejos

Los reflejos musculares que se examinan en clínica pueden dividirse en dos categorías: profundos y superficiales. Una variedad de los profundos, además de los osteotendíneos, son los reflejos posturales que se estudian solo ocasionalmente.

Reflejos profundos osteotendíneos: características generales. El reflejo de estiramiento, fundamento fisiológico de los reflejos osteotendíneos, puede provocarse en cualquier músculo. Sin embargo, en la práctica clínica se utilizan solo

aquellos reflejos que son constantes, simples y obedecen a estímulos precisos aplicados en zonas determinadas.

Esta selección se debe a que en ellos es más fácil medir las siguientes **características de importancia semiológica:** a) viveza y amplitud; b) zona reflexógena; c) número de respuestas producidas por un estímulo; y d) músculos que responden.

Un reflejo osteotendíneo es anormal cuando, en relación al estímulo, responde menos que lo esperable (**hiporreflexia**) o responde exageradamente (**hiperreflexia**). Por otra parte, un reflejo se produce al estimular una determinada y precisa zona. Cuando esta región es muy amplia, se habla de aumento de la **zona reflexógena**. Del mismo modo, la respuesta al estímulo debe ser solo del músculo o grupo muscular cuyo tendón es golpeado (estirando, así, el músculo). La aparición de contracción en otro grupo muscular se llama **difusión anormal del reflejo**. Por último, un estiramiento debe provocar solo una contracción muscular: cuando estas se repiten varias veces se está en frente de un **reflejo policinético**.

Esto significa que la anormalidad de un reflejo osteotendíneo no solo se juzga por su viveza y amplitud. Es más, estando estas normales y existiendo aumento de la zona reflexógena o extensión anormal del reflejo, debe sospecharse una anormalidad de la vía piramidal.

El **examen de los reflejos osteotendíneos** se practica de la siguiente manera: se aplica un golpe ligero y corto sobre el tendón o el periosto cercano al músculo correspondiente. El paciente relajado, semiflecta la extremidad examinada. No debe mirar la zona en examen para evitar contracciones. Si la relajación se dificulta, puede utilizarse cualquier movimiento voluntario que le distraiga: sacar la lengua, tirar con fuerza sus propias manos (maniobra de Jendrassik), etc. (Figura 30-13).

Figura 30-13. Maniobra de Jendrassik para facilitar la obtención de los reflejos osteotendinosos.

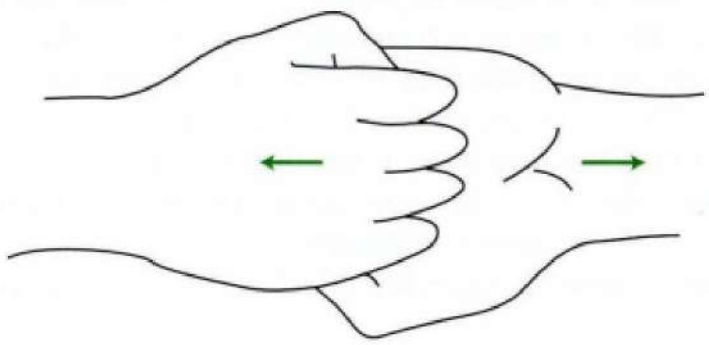

El manejo de martillo de percusión se hace sosteniéndole entre el índice y el pulgar y dándole doblemente amplitud de movimiento, tanto a través de la muñeca que gira como por su propio desplazamiento entre los dedos que lo sostienen (Figura 30-14). Lograr competencia en su uso requiere entrenamiento.

Reflejos profundos. Los reflejos profundos habitualmente usados en clínica son los siguientes:

- **Reflejo maseterino.** Golpe sobre la barbilla con la boca entreabierta. La respuesta es elevación discreta de mandíbula inferior (Figura 30-6). Es importante en el diagnóstico de síndromes bulbares.

Figura 30-14. Uso correcto del martillo de reflejos.

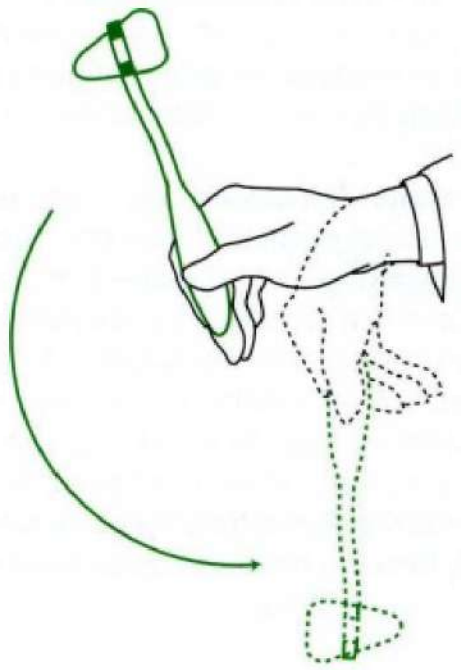

Figura 30-15. Reflejo tricipital.



Figura 30-16. Reflejo bicipital.

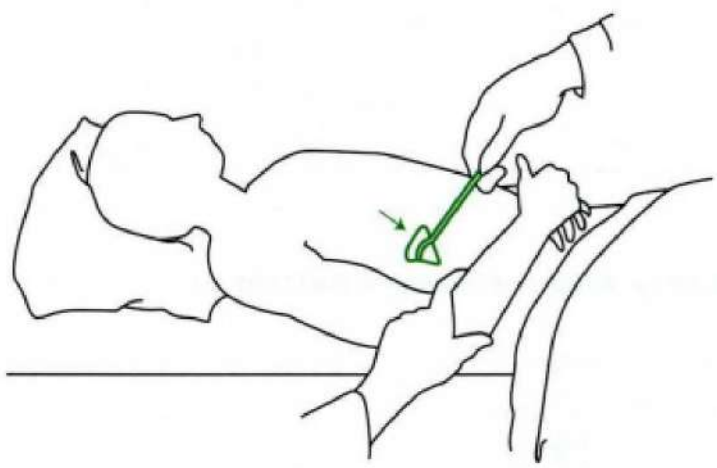

- **Reflejo tricipital.** Golpe en tendón de tríceps bicipital, con extensión del antebrazo (Figura 30-15). El reflejo se integra a niveles cervicales 6-7-8.
- **Reflejo bicipital.** Pulgar o índice del examinador sobre tendón del bíceps en el brazo; al golpear, hay flexión del antebrazo (Figura 30-16). Integración del reflejo en cervical 5-6.

- **Reflejos estilorradial y estilocubital.** Se puede golpear directamente o, para evitar dolor, en el índice del examinador sobre la zona proximal adyacente a las eminencias radiales y cubitales de la muñeca. El golpe produce supinación y pronación discreta de la mano. Integración cervical 6-7-8 y dorsal.
- **Reflejo flexor digital (Troemner).** No existe en la mayoría de los sujetos normales. Cuando aparece, consiste en una flexión de los dedos al golpear el pulpejo del dedo medio. Es una extensión anormal de reflejos y suele significar alteración piramidal, sobre todo cuando es asimétrico.
- **Reflejo patelar.** Con la rodilla semiflectada, se golpea el tendón del cuádriceps bajo la rótula, lográndose extensión de la pierna (Figura 30-17). Cuando está algo exaltado, puede obtenerse por encima de la rótula, lo que en ciertas personas no es anormal. Rara vez no puede obtenerse en gente sana. Integración en 2-3-4 lumbar.

Figura 30-17. Reflejo patelar o rotuliano.

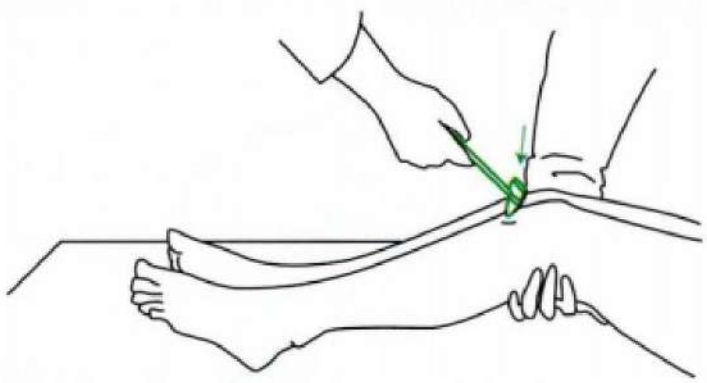

Figura 30-18. Reflejo aquiliano.

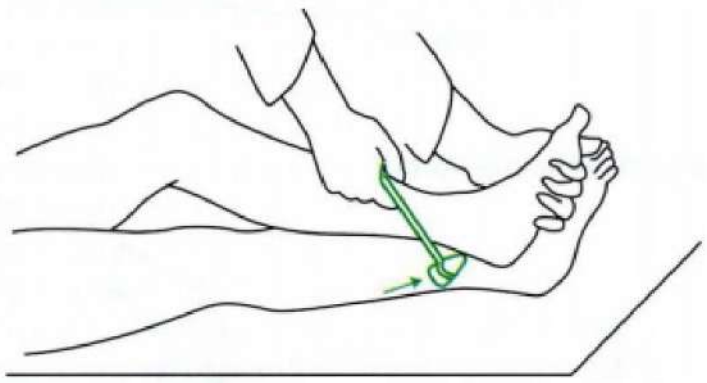

Figura 30-19. A: *Clonus* del pie; B: de la rótula.

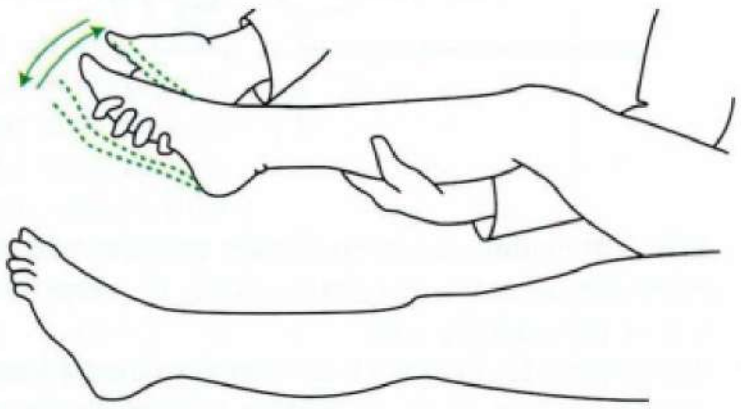

A

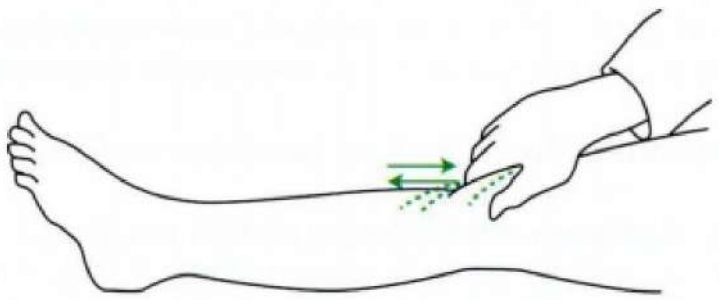

B

- **Reflejo aquiliano.** Paciente en decúbito dorsal, con la pierna en semiflexión y rotación externa. El golpe en el tendón de Aquiles produce extensión del pie (Figura 30-18). El reflejo se integra en segmentos sacros 1-2.

La evaluación de las características de los reflejos depende, en gran medida, de la técnica y experiencia del examinador y esto es función de la constancia con que los estudiantes practiquen. La apreciación, siempre subjetiva, es mejorada si se exploran siempre todos los reflejos para comparar entre ellos. Esto significa distinguir las alteraciones de un lado respecto a otro, de miembros superiores respecto a inferiores, o de un segmento medular respecto a otro.

Hiperreflexia. Considerando los diversos criterios indicados anteriormente, significa siempre alteración de la primera neurona motora o vía piramidal, en cualquier nivel por encima de la zona donde se integra el reflejo correspondiente. Cuando la hiperreflexia es muy importante, puede generar *clonus*, que se produce al elongar sostenidamente un músculo, que responde con sucesivos "reflejos de estiramiento". Al flectar bruscamente el pie y sostener la flexión, responde el tríceps sural (pantorrilla) (Figura 30-19). Al desplazar la rótula hacia abajo, ocurre lo mismo con el cuádriceps. El *clonus* inagotable es aquel que dura tanto como la elongación. El *clonus* agotable puede verse en neuróticos con hiperreflexia o en casos piramidales leves. El *clonus* puede ser espontáneo y desencadenarse en cierta posición (al pisar, por ejemplo) en que se produce una ligera elongación de los músculos muy hiperreflécticos. El *clonus* de la mano, por sobre extensión brusca, es algo más raro y difícil de obtener.

Reflejos posturales. Los reflejos posturales son también profundos, pero no osteotendíneos. Su importancia semiológica es relativa, aun cuando fisiológicamente son decisivos para mantener la postura y adaptar el conjunto de músculos esqueléticos a los cambios de posición. Solo mencionaremos el reflejo tónico-cervical o del esgrimista, que siendo normal en los lactantes, reaparece en el adulto en algunas lesiones piramidales, especialmente mesencefálicas.

Las sincinesias son movimientos involuntarios de los miembros con alteración piramidal, cuando se contraen los segmentos sanos. Tienen el mismo fundamento fisiológico de los reflejos posturales ahora liberados por falta de control cortical sobre el

extrapiramidal. Resultan útiles para el diagnóstico diferencial entre hemiplejías orgánicas e histéricas, pues estas últimas no los presentan.

Reflejos superficiales. Son respuestas musculares a estimulación de tegumentos. Los más conocidos son los reflejos cutáneos, pero también existen de las mucosas.

Reflejos cutáneos:

- **Cutáneos abdominales.** Se producen al estimular en forma brusca y rápida la piel abdominal, desde los flancos a la línea media. La contracción de los músculos abdominales desplaza el ombligo hacia el mismo lado del estímulo. Deben usarse objetos firmes pero romos para la estimulación (parte posterior del martillo de reflejos, una llave, lápiz, etc.); nunca objetos pinchantes o cortantes.
  Pueden identificarse tres reflejos cutáneo-abdominales: superior, medio e inferior según la zona del abdomen que se estimule. Tienen importancia cuando faltan o son asimétricos, para identificar alteraciones de la vía piramidal. La localización de niveles dorsales de lesión puede hacerse si están presentes los superiores y faltan los otros. Se integran a nivel 7-10 y 12, respectivamente, en médula dorsal. En la esclerosis múltiple pueden ser signo inicial de lesión piramidal, apareciendo su déficit antes que otros signos piramidales. Su exacerbación es rara y no tiene importancia patológica. Pueden faltar en ancianos, embarazadas, multíparas y otras personas con distensión abdominal y flacidez de esos músculos, personas con anestesia en la región (por incisión quirúrgica, por ejemplo).
- **Reflejo cremasteriano.** Se produce al rozar desde arriba hacia abajo la cara interna alta del muslo. Se observa un ascenso del testículo del mismo lado, por contracción del músculo cremasteriano. Su integración es S1 y tiene igual significación que los reflejos abdominales.
- **Reflejo anal.** Rozando la piel que rodea el ano se produce una contracción del esfínter anal y del orificio del ano. Su abolición indica lesión de cono medular, pues su integración se produce en S5.
- **Reflejo plantar.** Al rozar, con la pierna en extensión, el borde externo de la planta del pie, desde medio talón hasta tercio anterior, se produce normalmente una flexión plantar de los ortejos (Figura 30-20). El reflejo puede faltar cuando hay hipoestesia de la región (por hiperqueratosis, por ejemplo), paresia de los músculos flexores de los dedos (planta muda) o en estados iniciales de lesión piramidal (reflejo plantar indiferente), lo que tiene valor solo si es asimétrico.
  En alteraciones de la primera neurona motora el reflejo se altera. Aparece extensión del primer ortejo, de carácter tónico, corrientemente acompañado por separación tónica en abanico del resto de los dedos: es el **reflejo de Babinski** (Figura 30-21).
  La misma respuesta motora (con igual significado) puede obtenerse por estimulación de otras zonas de pie o la pierna. Estas técnicas se denominan **sucedáneos del Babinski** y llevan el nombre del autor que las descubrió (Chadock, Oppenhein, Schaeffer); importantes para el neurólogo, no tienen interés para el médico general.

Figura 30-20. Reflejo plantar normal. La estimulación de la planta del pie induce una flexión de los dedos.

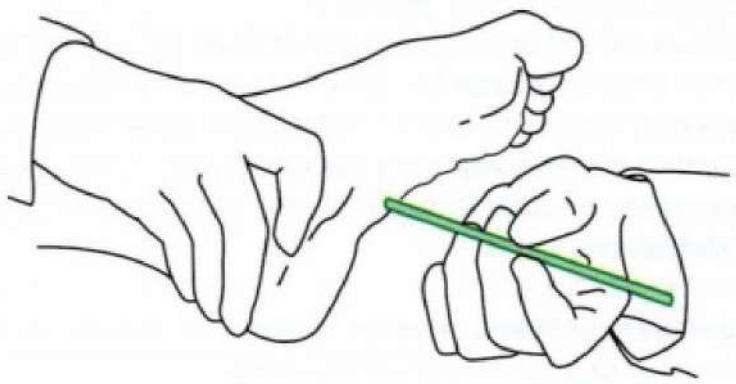

Figura 30-21. Reflejo plantar anormal. La estimulación de la planta del pie induce flexión dorsal del ortejo mayor (Signo de Babinski).

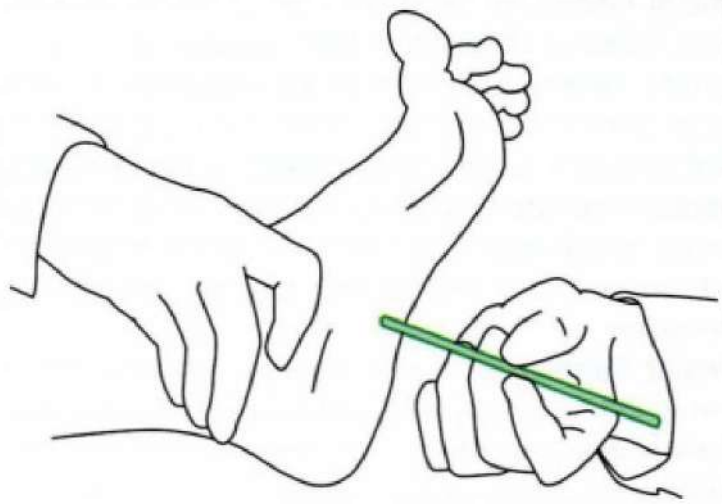

La importancia del reflejo plantar estriba en que es el único reflejo cuya anormalidad siempre significa compromiso de la vía piramidal aun cuando no haya otras evidencias confirmatorias. La situación inversa no es verdadera, pues puede haber síndrome piramidal sin Babinski claro. Alteraciones de otros reflejos tienen significación solo si son unilaterales y/o se acompañan de otros signos. Por esta razón, es imprescindible estar seguro que la técnica usada para el examen es correcta.

Movimientos involuntarios

Un movimiento es catalogado como involuntario cuando una persona no lo puede iniciar o detener por su propia voluntad o a la orden. No todos los movimientos involuntarios son anormales. No lo son las reacciones de sobresaltos al recibir estímulos inesperados, o en ciertas personas, en las primeras etapas del sueño. Del mismo modo, el temblor fisiológico (alrededor de 10 cps), en general imperceptible y que puede aumentar con el esfuerzo y la fatiga muscular o con la tensión emocional.

Por otra parte, algunos movimientos aparecen involuntarios y, normalmente, como parte de un programa motor complejo: la elevación de los globos oculares al cerrar los ojos, el movimiento de los brazos al caminar, etcétera.

Los movimientos involuntarios anormales son diagnosticados, fundamentalmente, por la observación de las conductas, tanto

espontáneas como bajo ciertas condiciones indicadas por el examinador y por la historia: comienzo, condiciones de aparición y desaparición, evolución, etcétera.

Así como el movimiento voluntario tiene su vía neural central en el sistema piramidal, los movimientos involuntarios la tienen en el sistema extrapiramidal. Esta dicotomía, aunque no es enteramente cierta para todos los tipos de movimientos involuntarios, resulta apropiada para distinguir fenómenos neurológicos corrientes.

Movimientos involuntarios anormales. Los movimientos involuntarios anormales son los siguientes:

Temblor. Es un movimiento rítmico producido por la contracción alternante de grupos musculares antagónicos. Existen varios tipos de temblor patológico.

- **Temblor emocional.** Es una exacerbación del temblor fisiológico, pues es constante y fino; aunque algo más amplio que este, tiene igual frecuencia. Está presente en reposo y se exacerba con el movimiento y, sobre todo, con las emociones. Habitualmente, se relaciona con personalidades neuróticas.
- **Temblor hipertiroideo.** Es prácticamente igual al anterior, aunque quizás algo más fino. Se observa mejor en ciertas posturas como la mantención de miembros superiores extendidos.
- **Temblor familiar.** También, de más o menos 10 cps. Es de mucho mayor amplitud y constancia que los anteriores. Aumenta grandemente con los movimientos y las posiciones (mantener una taza en su platillo).
  Estos tres tipos de temblores tienen una base común en el temblor fisiológico, por lo que responden bien al uso de betabloqueadores noradrenérgicos.
- **Temblor senil.** De cierta menor frecuencia que los anteriores (6-10 cps), se presenta en ancianos y suele ser familiar. Puede ser de extremidades y cefálico.
- **Temblor parkinsoniano.** Temblor de reposo con ritmo de baja frecuencia (4-6 cps) y, generalmente, de mediana amplitud, aumenta mucho con la emoción y, a veces, en ciertas posturas. Sin embargo, disminuye o desaparece con los movimientos intencionales. Los grupos musculares involucrados en su producción son complejos, por lo que en los dedos, por ejemplo, al movimiento de flexoextensión se agregan desplazamientos laterales. Esta superposición da, en la mano, el característico pildoreo de índice-pulgar.
  El temblor parkinsoniano puede comprometer las extremidades, generalmente ambas, aun cuando no en el mismo grado. Ocasionalmente, es unilateral. También, puede presentarse en cuello, lengua e incluso en musculatura faríngea.

Mioclonías. Son contracciones (una o varias) bruscas, no antagonistas y simultáneas. Generalmente son esporádicas y aisladas, pero pueden aparecer en salvas, llegando incluso a imitar temblor porque desplazan segmentos de extremidades, especialmente los dedos, cuando ocurren en los músculos apropiados. Cuando se producen en tronco o segmentos proximales de extremidades, se observa desplazamiento de la piel. La diferencia con fasciculaciones es la cantidad de músculos comprometidos y, sobre todo, la homogeneidad y rapidez de la contracción, por lo que no tiene la apariencia de "saco de gusanos". Una forma de epilepsia se presenta con mioclonías en salvas y generalizadas, acompañando la pérdida de conciencia: es la epilepsia mioclónica.

Corea. Se trata de movimientos corporales, de extremidades y cara, rápidos, azarosos, que simulan fragmentos de comportamientos normales. Un gesto o guiño, elevación de un dedo u hombro, un movimiento adicional al caminar, un gruñido inesperado al hablar. En reposo, estos fragmentos se presentan espontáneamente. En la movilización, se agregan al acto normal, interfiriéndolo y deformándolo. Los movimientos coreicos se suceden unos a otros en secuencias ininterrumpidas, especialmente en posiciones distales de las extremidades y en la cara.

Desde un punto de vista etiológico hay tres tipos de coreas: el corea de Sydenham, parte de la "enfermedad reumática"; el de la demencia hereditaria de Huntington; y el de la parálisis cerebral.

Atetosis. Son movimientos lentos, "reptantes", irregulares, aunque repetitivos en el tiempo. Afectan sobre todo los dedos y extremidades y también la musculatura facial. Menos aparentes en extremidades inferiores. En las manos, hay una fluctuación entre una hiperextensión irregular y lenta de dedos y muñecas con pronación de esta, seguida de flexión y supinación.

Con frecuencia, la atetosis acompaña al síndrome piramidal por anoxia perinatal (parálisis cerebral), en la que coexiste con espasticidad. También, sobre todo en la parálisis cerebral, puede darse la mezcla entre atetosis y corea (coreoatetosis).

Balismo. Son movimientos amplios y rápidos de las extremidades, que se inician en regiones proximales y se extienden hacia distal en una violenta ondulación. En los miembros superiores es como "lanzar objetos con las manos". Impiden la mayor parte de los movimientos voluntarios y son tan incesantes que, antes que existiera una terapia para ellos, podrían llevar a la muerte por insuficiencia cardíaca. Habitualmente, son hemicorporales, por lo que lo habitual de ver es el hemibalismo.

Tics. Son rápidos y estereotipados movimientos de cara, lengua o extremidades. La secuencia de movimientos es siempre idéntica. Pueden llegar a ser complicados conjuntos motores que asemejan un acto normal. Se diferencian del corea en lo rígidamente iguales que son los movimientos cada vez que se presentan.

El síndrome de Gilles de la Tourette o enfermedad de los tics consiste en la presencia de múltiples y bizarros tics que se acompañan, en la misma salva, de la emisión de palabras soeces o coprolalia.

Espasmos de torsión. Movimiento de rotación sobre el eje del cuerpo, de tipo tónico que pueden ocurrir en el cuello (tortícolis espasmódica) y en la pelvis. Cuando el espasmo alcanza a todo el cuerpo, incluyendo los segmentos anteriormente citados, se habla de espasmo de torsión, propiamente tal.

Discinesias (= diskinesias). Aunque estrictamente hablando todos los movimientos previamente indicados son discinesias, últimamente se ha impuesto reservar este nombre para movimientos

anormales muy poco sistematizados que mezclan, en regiones periorales y extremidades, coreoatetosis y cierto componente distónico y que se observa a propósito del uso de neurolépticos (fenotiazinas y haloperidol) y, a veces, con dosis altas de L-DOPA. En este último caso, las discinesias aparecen junto con el aumento de dosis. Por ello, pueden acompañar o reemplazar al síndrome parkinsoniano; cesan con la disminución de la dosis. En psicóticos tratados con neurolépticos, la discinesia puede ser tardía, es decir, presentarse después de un período más o menos largo de terapéutica y, aunque disminuye después de un tiempo de eliminar el medicamento, puede permanecer indefinidamente.

Examen de la función cerebelosa

Recordemos que en el **cerebelo** se describe una región central o **vermis** y dos zonas laterales o **hemisferios** y, desde el punto de vista funcional, se describen tres lóbulos: el anterior, el posterior y el nódulo flocular. Se conecta con el tronco encefálico mediante los pedúnculos cerebelosos superiores (al mesencéfalo), los medios (al puente) y los inferiores (al bulbo) (Figura 30-22).

Figura 30-22. Cerebelo resonancia nuclear magnética (RNM). **1.** Bulbo raquídeo (médula oblonga). **2.** Hemisferio cerebeloso.

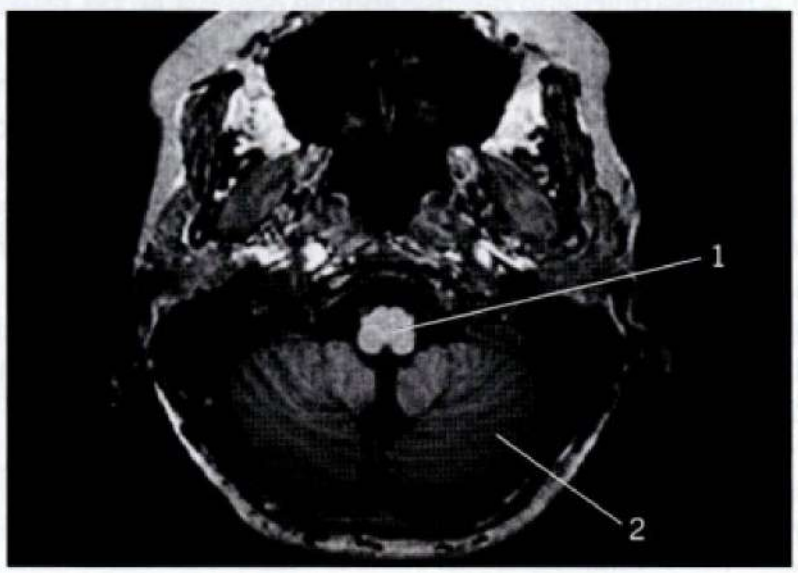

El cerebelo actúa automáticamente (sin participación de la conciencia) en la coordinación de los movimientos precisos y finos del cuerpo. También envía información a la corteza cerebral motora para inhibir la musculatura antagonista y estimular los músculos agonistas, permitiendo hacer más fluidos y precisos los movimientos voluntarios. Otra función en la que participa el cerebelo es la mantención del **equilibrio** por las conexiones (vías cerebelosas) que mantiene con el **sistema vestibular** y por las modificaciones que puede realizar del **tono muscular** (Figura 25-9). Por último, tiene un rol importante en la mantención de la **postura del cuerpo**.

La función principal del cerebelo es coordinar la acción muscular voluntaria. Por ello, su alteración se estudia sistemáticamente a través de pruebas, que permiten establecer y comparar –espacial y temporalmente– la situación de la coordinación muscular voluntaria en sus diversas manifestaciones (ver *Síndromes cerebelosos*, p. 306).

Equilibrio:

- **Equilibrio estático.** En el paciente de pie se observa la firmeza y estabilidad con que se mantiene. El enfermo cerebeloso oscila y se desequilibra; para evitarlo, mantiene las piernas más separadas que lo habitual. Sus pulsiones no son sistematizadas cuando se trata de un cuadro de cerebelo bilateral o de vermis. Si la tendencia a la caída es siempre hacia un lado (pulsión sistematizada), se trata probablemente de lesión vestibular o, menos claramente, de alteración de un hemisferio cerebeloso. Esta duda se aclara al examinar las demás pruebas cerebelosas y con el estudio del vestíbulo.
  La prueba de Romberg utilizada para estudiar el equilibrio y el origen de sus alteraciones, consiste en observar las oscilaciones y titubeos que el paciente presente con los pies juntos y los ojos abiertos. Cuando al pedírsele que cierre los ojos se observa aumento importante del desequilibrio y las oscilaciones (signo de Romberg positivo), debe suponerse un déficit de sensibilidad profunda –cordones posteriores– que el enfermo estaba compensando con el sentido de la vista (Figura 30-22).
- **Equilibrio en la marcha.** Las dificultades de coordinación hacen difícil o imposible para el enfermo cerebeloso la marcha sobre línea recta y en "tandem" (un pie delante del otro con el talón junto a la punta de pie). El paciente tiende a desviarse hacia uno u otro lado en zigzag: marcha de ebrio. Hay un aumento de la apertura de las piernas y los movimientos de las extremidades son disarmónicos e irregulares.
  La alteración del equilibrio en la marcha de origen vestibular es de pulsiones sistematizadas. En la pérdida de la sensibilidad profunda, predomina la excesiva extensión de elevación de la pierna, que es lanzada hacia adelante golpeando, al caer, fuertemente con el talón en el suelo (marcha tabética con taloneo).
  Cuando la lesión es de vermis cerebeloso, predomina la **ataxia** (desequilibrio) sobre la alteración de movimientos de extremidades (**dismetría**). Estas últimas son más propias de lesión de hemisferio cerebeloso, como se analiza más adelante. En lesiones de vermis inferior, se produce tendencia a la retroflexión, por lo que el enfermo tiende a caer de espaldas.

Coordinación y metría de los miembros. Las pruebas que se usan para medirlas son las siguientes:

- **Prueba índice-nariz.** El paciente debe tocar sucesivamente con su dedo índice su nariz y un punto en el espacio –rodilla por ejemplo– a una distancia que le permita extender el brazo. La prueba se repite a cada lado varias veces, primero con lentitud y luego con mayor rapidez, con ojos abiertos y cerrados. El paciente con lesión de hemisferio cerebeloso no acierta a su nariz o lo hace con dificultad (dismetría). En el momento que el dedo se acerca a su objetivo, el movimiento se hace más disarmónico, menos fluido, y a saltos (descomposición de movimiento). La alteración clínica es ipsilateral a la lesión hemisférica (Figura 30-24).
- **Prueba talón-rodilla y talón-tibia.** La dismetría y la descomposición de movimiento se examinan en los miembros inferiores pidiendo al paciente, en decúbito dorsal y con las piernas en extensión, que toque con su talón la rodilla contralateral. La dificultad puede manifestarse, además, si se pide al paciente

Figura 30-23. A: signo de Romberg; B: Romberg sensibilizado.

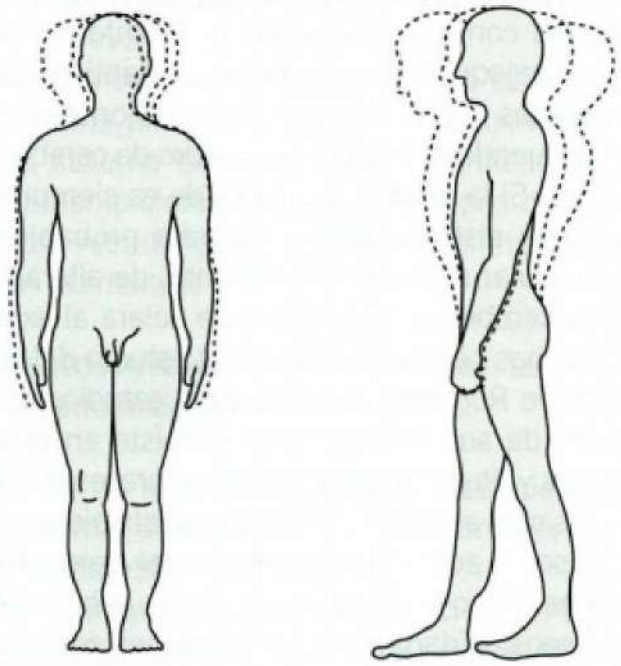

Figura 30-24. Prueba índice-nariz.

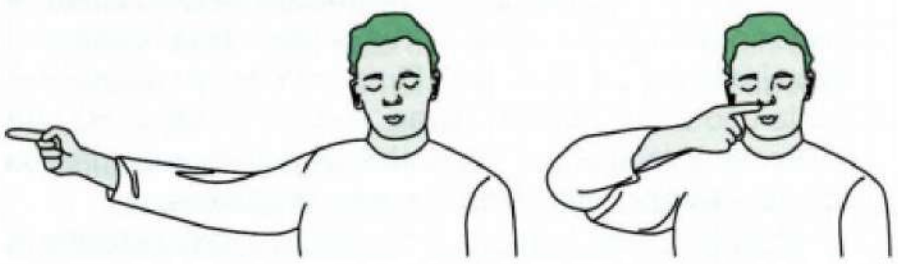

Figura 30-25. Prueba talón-rodilla.

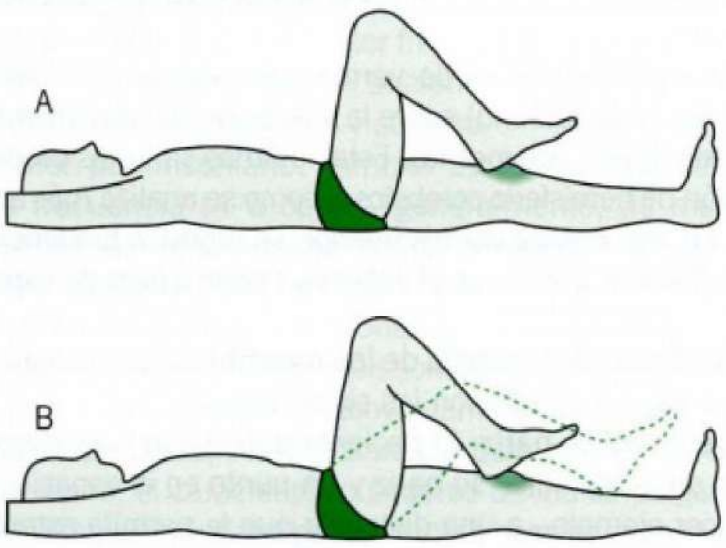

que luego de tocar su rodilla baje lentamente el talón siguiendo el borde anterior de la tibia hasta el pie (Figura 30-25).

En ambas pruebas puede observarse, como exageración de la descomposición de movimiento, un temblor intencional, que se caracteriza por aparecer solo en acción. Se debe a que los movimientos se producen desintegrándose en sus componentes motores más elementales.

La disfunción cerebelosa puede observarse, además, en las tareas diarias (coger un vaso, comer, escribir, etc.), que se hacen torpes, desmesurados, hipermétricos, temblorosos y vacilantes.

- **Diadococinesia.** Es la capacidad de efectuar movimientos alternantes rítmica y fluidamente. La contracción sucesiva y ordenada de músculos agonistas y antagonistas se altera en el enfermo cerebeloso (disdiadococinesia). Ella se investiga con la prueba de las marionetas, en la cual se solicita al paciente que realice los movimientos de enroscar o desenroscar una ampolleta, con las manos extendidas hacia arriba. Puede usarse también la alternancia en el golpeteo sucesivo sobre una mano con la cara dorsal y palmar de la otra, o con los dedos índice y medio, sucesivamente. En los miembros inferiores, la investigación puede hacerse pidiendo al enfermo golpear rítmicamente con la planta del pie en el suelo (conejo tambor) o en la mano del examinador, si el paciente está en cama.

Otras alteraciones cerebelosas:

Alteraciones del *tonus* y de los cambios posturales. Los pacientes cerebelosos son hipotónicos, lo que se examina del modo habitual. Además, tienen dificultad en lograr rápida estabilidad cuando hay repentinos desplazamientos. Esto produce reflejos osteotendíneos pendulares, porque, luego de la contracción inducida por el reflejo, el desplazamiento del miembro no es "frenado" por los músculos antagonistas. Como la dificultad se mantiene, el miembro oscila como péndulo.

La misma dificultad de "frenado" se observa en las pruebas de "rebote". Al empujar con fuerza hacia abajo la mano de un miembro superior extendido, este oscila sobre su eje en el hombro, muy escasa y brevemente. En el paciente cerebeloso no se "frena" la oscilación, que se mantiene larga y amplia.

Una prueba similar consiste en pedir al paciente que flecte y mantenga su antebrazo contra la resistencia puesta por el examinador. Si este suelta bruscamente el antebrazo que ha cogido, el paciente no frena el efecto de su propia contracción sostenida, llegando a golpearse la cara o el hombro con el miembro así "liberado".

Nistagmus. Las lesiones cerebelosas se acompañan de *nistagmus* escasamente cuando son hemisféricas y, en forma importante cuando comprometen las relaciones vestibulofloculares. En este último caso, tiene las características indicadas para *nistagmus* centrales.

Disartria. Las lesiones de vermis o bilaterales del cerebelo producen una particular forma de disartria llamada **palabra escandida**. El paciente intercala pausas entre las sílabas que, sutilmente se alargan entre inflexiones desiguales. Las frases y las palabras se fraccionan, produciendo un característico silabeo arrastrado.

EXAMEN DE LA SENSIBILIDAD

El estudio de la sensibilidad tiene un grado de incertidumbre mayor que el examen motor, por el obvio componente subjetivo que tiene. Por esta razón, la validez de los hallazgos no siempre es tan clara como en otros aspectos del examen neurológico y las condiciones técnicas de su práctica son muy decisivas.

El examen de sensibilidad tiene menos valor cuando el paciente está cansado o alterado de conciencia. Puede modificarse

caliente (40°-50°). Se aplica a la piel durante un momento y se espera que el paciente, con ojos cerrados, reconozca el tubo frío o el caliente. La alternancia entre ambas temperaturas no debe ser regular, para evitar respuestas basadas en la constancia del estímulo, más que en su temperatura. Las regiones proximales de extremidades y tronco tienen mayor sensibilidad térmica que las regiones distales.

Examen de la sensibilidad profunda o propioceptiva (Figura 30-27)

Sensibilidad postural. El reconocimiento por parte del paciente de la posición de sus segmentos corporales se estudia, especialmente, en los dedos de la mano y del pie. Rara vez, y en casos graves, se altera la sensibilidad de la posición que adopta la mano y el pie o aun el miembro superior o inferior.

Se cogen firmemente con una mano las falanges proximales del dedo medio o anular de la mano y, con la otra, se toma lateralmente (para evitar sensaciones táctiles o de presión) la falange distal, que se moviliza pasivamente. Con los ojos cerrados, el paciente deberá indicar si el dedo se extiende o flecta. Normalmente, bastan algunos grados de desplazamiento para que el paciente perciba el cambio y su dirección.

A veces la instrucción puramente verbal no es clara para el enfermo, por lo que vale la pena hacer una demostración previa mientras este mira la prueba.

Figura 30-27. Sistema propioceptivo.

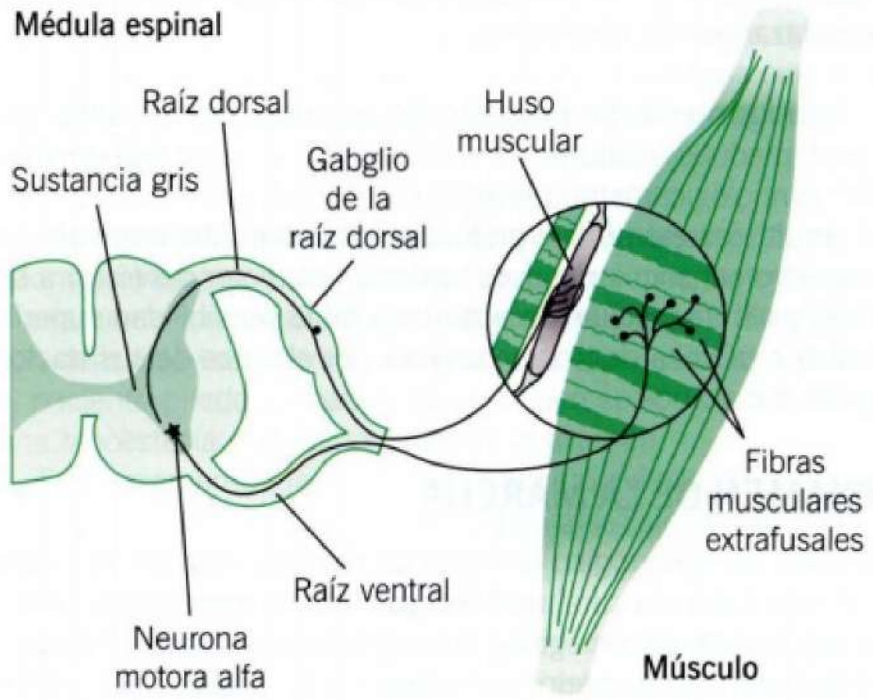

Sensibilidad vibratoria (palestesia). El examen de la sensibilidad vibratoria tiene un moderado interés. Su alteración acompaña, generalmente, a las de sensibilidad postural. Sin embargo, en algunos casos, como en la esclerosis lateral combinada (cuadro neurológico por compromiso medular que acompaña a la anemia perniciosa), el defecto se nota más precozmente que el de las otras sensibilidades.

El examen se practica, idealmente, con un diapasón de tono bajo (128 cps) pero también suele hacerse con menos capacidad discriminativa, con uno de 256 cps. El instrumento se coloca vibrando en eminencias óseas (tobillos, muñeca, nudillos, rótula, espina tibial, etc.) o en las uñas. Para evitar interferencia subjetiva, se usa poner el diapasón a veces vibrando y otras no, de manera que, con los ojos cerrados, el paciente puede indicar cuando siente la vibración o, solamente, la presión del pie del diapasón.

Compresión profunda (batiestesia). El estímulo compresivo de algunos órganos causa sensación dolorosa: tendones, músculos, troncos nerviosos, testículos. La exploración se realiza comprimiendo el tendón de Aquiles o el ciático poplíteo externo (parte posterior de cabeza del peroné), músculo trapecio en el hombro, etc. Esta forma de sensibilidad puede estar, en casos más bien raros, abolida aisladamente.

Examen de la sensibilidad discriminativa. Se trata de formas de sensibilidad más complejas que significan procesos de más alto nivel neural (corteza parietal) que las otras formas de sensibilidad indicadas antes, que deben estar conservadas para evaluar correctamente este examen. Aunque existen varias formas de este tipo de sensibilidad, en la práctica se exploran las siguientes.

Discriminación de dos puntos. Para percibir la separación existente entre dos estímulos que se aplican simultáneamente en zonas adyacentes de la piel, es necesario recibir la información de cada uno y juzgar, por comparación (en corteza parietal), la distancia a la que los estímulos se encuentran. En afecciones de corteza parietal primaria dos estímulos cercanos no son discriminados y se perciben como uno solo. Para realizar este examen, que requiere mucha atención del enfermo, se aplica un instrumento (compás de Weber) con dos ramas, que tienen en sus extremos una apertura definida. Ambos extremos se aplican simultáneamente y con igual intensidad sobre la piel, consultando al enfermo quien, con ojos cerrados, deberá indicar si siente uno o dos estímulos. La prueba se repite varias veces, aplicando asistemáticamente los dos extremos o solo uno para evitar sugestiones por parte del paciente. Deben compararse las respuestas a ambos lados del cuerpo en zonas simétricas. La capacidad de discriminación es distinta en diversas regiones, como función de la riqueza de inervación de cada una. En el pulpejo de los dedos de la mano pueden discriminarse estímulos ubicados a 3 a 5 milímetros; en el dorso de la mano, 2 a 3 cm; en regiones proximales y tronco la distancia a la cual la distinción es posible es mucho mayor. La discriminación es mejor en un sentido transversal (no siguiendo el eje del miembro) que en sentido longitudinal.

Una forma especial de este examen es la localización de un estímulo. Se pide al paciente que indique, con la otra mano, la zona precisa en que fue estimulado.

Grafoestesia. Se trata de reconocer una letra, un número o un signo (cruz, círculo, etc.), dibujados sobre la piel. Para hacerlo, el paciente debe sumar muchos microestímulos individuales que una punta roma (lápiz, llave, etc.) genera al desplazarse por la piel; luego debe construir el diseño que resulte y reconocerlo.

El tamaño del estímulo puede ser menor hacia distal, por la mayor densidad de inervación y mayor representación en el homúnculo cortical. El sentido en que se dibuja la letra o número debe ser con la base del signo hacia la cabeza del enfermo (como si este lo mirara).

Estereognosia. Se trata de reconocer un objeto puesto en la mano del paciente, el cual con los ojos cerrados, indicará de qué se trata. El examen se repite con varios objetos, caja de fósforos, lápiz, llave, etc., teniendo en cuenta que es requerida la indemnidad de las sensibilidades primarias (tacto, posición, etc.). El paciente puede reconocer los componentes parciales del objeto (liso o rugoso, pesado o liviano, blando o duro, etc.) y aun su forma, sin llegar a reconocer el objeto como tal. Es en verdad una forma de agnosia y se asocia con alteraciones de corteza parietal.

Síndromes sensitivo y sensitivo-motor

Síndromes periféricos:

Polineuríticos. Compromiso de fibras nerviosas terminales. Dolor o hipoestesia con una distribución en "guante" en los miembros superiores y en "calcetín" en los inferiores, porque comprometen toda la circunferencia distal de los miembros (Figura 30-28). Etiología tóxico-metabólica. Corrientemente son mixtos (sensitivo-motor). La expresión polineuropatía periférica se utiliza cuando se ha descartado una causa inflamatoria.

Figura 30-28. Neuropatía (polineuritis) sensitiva periférica. Obsérvese el compromiso simétrico de las extremidades superiores e inferiores. Los distintos tonos de color indican su evolución progresiva y distribución "en calcetín" y "medias" en las extremidades inferiores y "en guante" en las superiores.

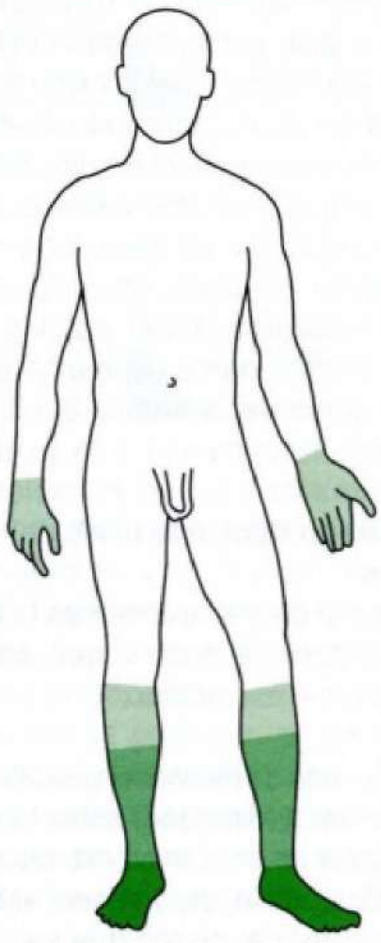

Neurales. Hipoestesias que siguen la distribución de nervios específicos. Por ejemplo, bicipital, radial o cubital en miembros superiores. Generalmente, con paresia hipotónica e hiporreflectiva (mixtos) se producen por compresión local o traumatismos.

Radiculares. El dolor, la hipoestesia y el compromiso motor siguen la distribución de la raíz al abandonar la médula. Los más frecuente son los ciáticos y algo menor los braquiales.

Síndromes medulares:

Posteriores. Disminución o pérdida aislada de sensibilidad profunda y pesquisable con el examen correspondiente. Esta condición neurológica es característica de sífilis y de déficit de vitamina B12.

Anteriores y laterales. Es muy raro el compromiso aislado de las vías piramidales, motoras, que van por la porción anterior de la médula. Cuando existe, es por compresión o traumatismo; más infrecuente aún es la pérdida de sensibilidad superficial pura por compromiso medular. Ambas condiciones (compromiso medular de vías anteriores y laterales) se pueden ver en la esclerosis múltiple.

Sección medular. Se caracteriza por pérdida motora (piramidal) y sensitiva (superficial y profundo) por debajo de la lesión, cervical, torácica o lumbar. A nivel de la lesión hay compromiso de tipo periférico tanto motor como sensitivo. También, de los sistemas autonómicos (micción, defecación, sexuales) tanto bajo de la sección como a su nivel (lumbo sacra). La causa más frecuente de la paraplejia es traumática, con fracturas y desplazamientos vertebrales.

Siringomelia. Se produce por aumento del diámetro del canal medular localizado a nivel de la conjunción bulbomedular. Semiológicamente presenta escaso compromiso piramidal o sensitivo superficial y profundo por debajo del aumento de diámetro canalicular, mayor compromiso motor periférico a su nivel y allí disociación característica de la sensibilidad superficial con pérdida de la termoalgesia por el cruce de sus tractos junto al canal.

EXAMEN DE LA MARCHA

El examen neurológico se inicia con la observación del modo cómo el paciente camina, si es que este es ambulatorio; pero, aunque este primer golpe de vista puede dar información importante es necesario, siempre que sea posible, hacer caminar a los enfermos en el curso del examen. El paciente debe caminar en espacios amplios y sin ropajes que incomoden sus movimientos. En general, es preferible que lo hagan sin zapatos, pero en ocasiones estos no pueden ser eliminados. En el Capítulo 29: *Examen físico* (p. 344) se hace mención a la marcha ambulatoria.

Clasificación

La observación de la marcha permite clasificarlas del siguiente modo:

por ansiedad, e incluso, por simulación. Cualquier factor que dificulta la atención y la concentración hace más dudosas las respuestas a los estímulos sensitivos: dolor intenso en cualquier región del cuerpo, un ambiente poco tranquilo, el examen en grupos, etcétera.

El examen debe ser breve y detallado solo en los aspectos que la anamnesis (parestesias, dolores) o un rápido examen más global indiquen. Para completar todas las modalidades, corrientemente será necesario utilizar varias sesiones de examen. Esto es necesario porque las diversas formas de sensibilidad pueden comprometerse separadamente (ver *Síndromes neurológicos*, p. 297).

Anamnesis

La historia proporciona información muy importante de la sensibilidad, cuyas alteraciones pueden adoptar las siguientes formas anamnésicas.

Dolor. Síntoma presente en lesiones centrales (síndrome talámico), pero mucho más frecuente en afecciones del sistema nervioso periférico. Debe aclararse su carácter (punzante, quemante, terebrante); su distribución (hemicuerpo, radicular, neural, distal o polineurítico); su perfil temporal (constante, paroxístico, matinal, etc.).

Parestesias. Se trata de sensaciones que se producen sin estímulo exterior y que afectan la sensibilidad superficial: hormigueo o parestesias formicantes, sensación de frío o criestesias, pinchazos y sensación de calor son constantes en la neuropatía diabética, por ejemplo. Se deberá averiguar en ellas iguales condiciones que las indicadas más arriba. Las disestesias son sensaciones reales que se sienten pervertidas o modificadas (dolor talámico).

Hipoestesias o anestesias. El paciente las relata como adormecimientos. Estos pueden producirse por factores primariamente extraneurológicos (alteración vascular periférica con déficit de *vasa nervorum* o de receptores). Por otra parte, el paciente puede no haber tenido la percepción de déficit en una hipoestesia real demostrada en el examen.

En el examen de la sensibilidad deberá evitarse toda forma de sugestión. Por ello, no puede preguntarse ¿siente esto?, sino que, con los ojos cerrados, el paciente responderá: sí, cuando sienta algo (sensibilidad objetiva). Menos valor tiene el estudio de la sensibilidad subjetiva, en que se pide al paciente comparar el estímulo en una región con el mismo estímulo en otra región. Debe recordarse que el paciente percibe mejor el aumento del estímulo que su disminución. Por otra parte, el umbral táctil es más bajo en distal, mientras al doloroso lo es en proximal.

Hiperpatía. Sensación desagradable al tocar suavemente la piel.

Hiperalgesia. Dolor exagerado en relación al estímulo.

Sinestesia. Atribución equivocada del origen de una sensación. La más frecuente es el "miembro fantasma" en la cual un paciente amputado, por ejemplo de una pierna, sostiene que la siente como si estuviera presente. Puede referir dolor y parestesias o la posición del miembro que no tiene. Es de origen parietal. Más raras son sensaciones asociadas: un sonido tiene color, o al revés. Puede verse en sujetos normales o en daños corticales parieto-temporo-occipitales, en los que durante la recuperación las neuronas se interconectaron erróneamente.

Examen de la sensibilidad superficial (Figura 30-26)

Sensibilidad táctil. Se explora con un trozo de algodón, papel o pincel fino, tocando la piel y pidiendo al paciente que responda: sí, cada vez que, con los ojos cerrados, perciba el contacto. Este debe ser suave para no estimular receptores de presión. Es conveniente aplicar estímulos sincrónicos y bilaterales desde cabeza a extremidades inferiores. Luego de este examen panorámico, hay que detenerse en las zonas que se encuentren afectadas. Al determinar sus límites, es necesario recordar que, en las alteraciones de sensibilidad por compromiso periférico (médula, raíces), el límite de hipo o anestesia no es idéntico si se examina desde la región sana, o al revés. Por la superposición de dermatomas, existe una especie de extensión de la normalidad de algunos centímetros en tronco y, menos, hacia distal cuando se estudia desde la zona indemne hacia la anestesia; y al revés, una extensión de la hipoestesia, cuando se estimula desde región alterada hacia sana.

Figura 30-26. Técnicas de exploración de la sensibilidad. A. Sensibilidad táctil. **B.** Dolorosa. **C.** Vibratoria (palestesia). **D.** Profunda (batistesia).

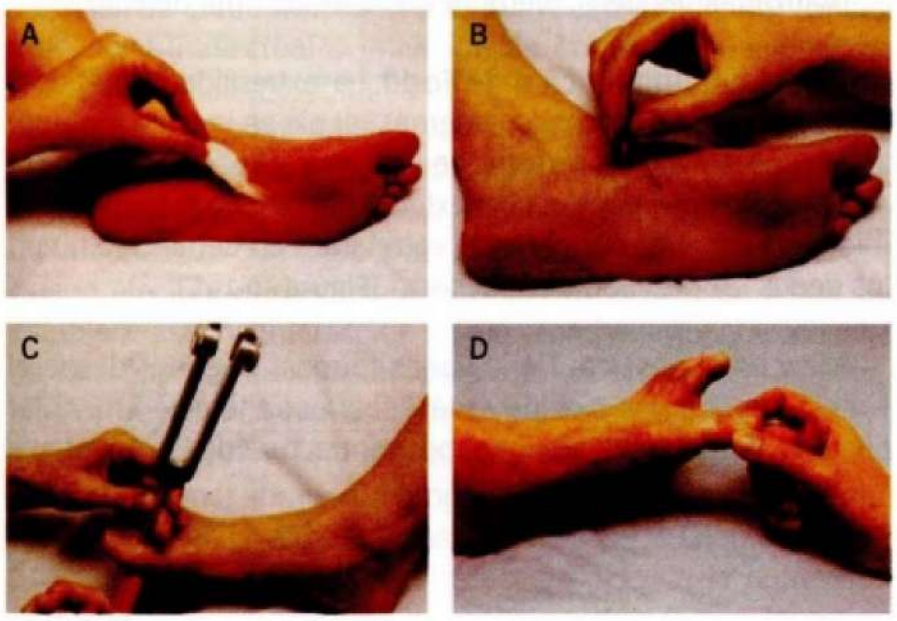

Sensibilidad dolorosa. Se examina con un alfiler, teniendo presente que la intensidad debe ser pareja, sobre todo si se desean comparaciones subjetivas entre zonas distintas. Los alfileres largos, pesados y con cabezas de colores usados por los neurólogos, cumplen con esta necesidad. Los demás detalles técnicos son similares para los indicados en sensibilidad táctil.

Sensibilidad térmica. Se examina con dos tubos de ensayos de igual tamaño y superficie, uno con agua fría (10°-15°) y otro

Figura 30-29. Exploración de la marcha. A. Marcha atáxica cerebelosa. **B.** Marcha atáxica sensitiva por pérdida de la información propioceptiva. **C.** Marcha hemipléjica o "en segador" (o de Todd). **D.** Marcha parkinsoniana. **E.** Marcha estepada.

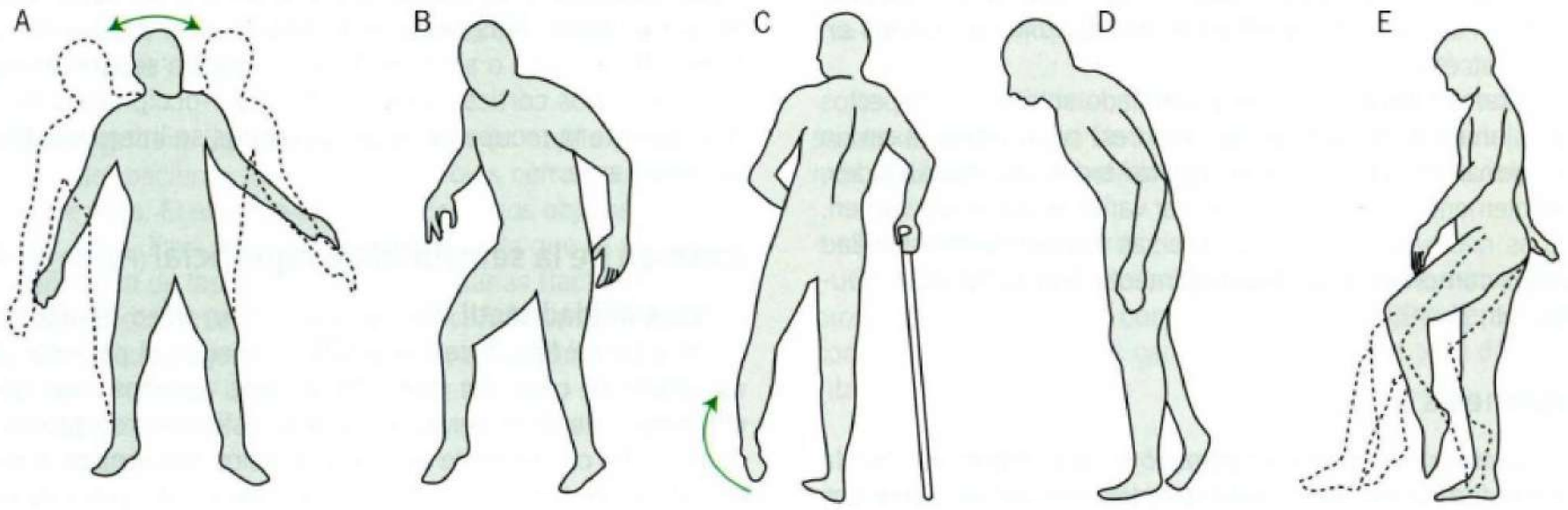

Marcha atáxica (Figura 30-29 A y B). Sobre la base común de dificultad para mantenerse en una línea (tambaleo) y aumento de la base de sustentación, pueden distinguirse tres variedades, que se caracterizan porque, además de la ataxia, tienen algunas particularidades:

- **Tabética.** Por la pérdida de la información propioceptiva, las piernas son lanzadas desmesuradamente hacia adelante, cayendo con fuerza sobre el talón. El signo de Romberg es positivo (+ + +).
- **Cerebelosa.** En esta marcha predomina el zigzagueo "ebrioso" y no sistematizado (Figura 30-29 A).
- **Vestibular.** Aquí se agregan desviaciones y pulsiones sistematizadas, es decir, siempre hacia el lado del defecto.

Marcha hemipléjica o de Todd. La extremidad parética y espástica está en extensión; además, el pie se levanta mal, por lo que, para evitar el arrastre de la punta, el paciente hará un movimiento de circunducción externa del miembro afectado. El miembro superior permanece, entretanto, en semiflexión, con los dedos en posición de "cuchara" (Figura 30-29 C).

Marcha espástica. Tiene varias formas. Puede ir desde el simple arrastrar los pies de espásticos, por alteración medular bilateral, a la marcha en tijera, por contractura de los aductores de músculos, que no se separan durante el desplazamiento; se observa en secuelas de parálisis cerebral.

Marcha miopática. En las miopatías, en las que predomina el compromiso atrófico pelvifemoral, se observa una marcha con las caderas bamboleantes e hiperlordosis. Es la "marcha de pato", semejante a la de luxación congénita de cadera bilateral.

Marcha estepada. La pérdida de función de los músculos dorsiflexores del pie (tibiales anteriores) y predominio de los extensores (en mono y polineuritis de predominio motor), dificulta el paso, por arrastre de la punta del pie que pende hipotónico; para evitarlo, el enfermo sobreeleva el muslo, con flexión exagerada de la cadera y rodilla. El paso se acorta, cayendo antes la punta que el talón del pie (Figura 30-29 E).

Marcha parkinsoniana. Desplazamiento lento, sin braceo, pasos cortos. Actitud generalizada de flexión, con el tronco inclinado hacia adelante. En casos extremos, el enfermo acelera su marcha, como "para no caer adelante" (marcha festinante). En ocasiones, al iniciar la marcha, el paciente muestra movimientos de los pies rápidos e iterativos, como pequeños pasos sobre el mismo lugar. Luego de un momento, la marcha se inicia con las características descritas anteriormente (Figura 30-29 D).

CAPÍTULO 31

Anamnesis y examen físico en el niño

M. E. Radrigán

Actualmente el perfil epidemiológico de salud en el niño y el adolescente difiere del de años previos, por la influencia de cambios en los hábitos de vida (sedentarismo, uno de ellos), mejoría de las condiciones de saneamiento ambiental, mejor acceso a la alimentación y mayor equidad en la estructura de la sociedad. Actualmente, coexisten situaciones propias de los países desarrollados (envejecimiento de la población, industrialización, concentración urbana, aumento del gasto en seguridad social y salud) y de sociedades en vías de desarrollo (pobreza, alcoholismo, drogadicción, violencia intrafamiliar así como inequidad en el acceso a programas de educación de calidad).

Así, la semiología pediátrica ha modificado el tradicional énfasis en la formulación de un diagnóstico de morbilidad y/o de adecuación del crecimiento, desarrollo y estado nutricional, situando en paralelo la identificación de factores biológicos y ambientales que ponen a cada niño en riesgo de no alcanzar la completa expresión de su potencial genético (malformaciones congénitas, enfermedades metabólicas, contaminación del ambiente y de los alimentos, tóxicos identificados o desconocidos, etc.)

ANAMNESIS

La entrevista pediátrica persigue recolectar información acerca de la salud del paciente y a la vez, establecer una alianza efectiva, es decir, lazos de confianza, afecto y ascendencia entre el pediatra, los padres y el niño. De este modo se facilitan las respuestas al interrogatorio, se promueve la desinhibición para formular preguntas aclaratorias por parte de los padres, el cumplimiento de las indicaciones y la adherencia al sistema de atención en salud, sea este público o privado. La entrevista pediátrica debe procurar ser propositiva, es decir, perseguir un fin determinado en relación a la sintomatología, los datos personales, la confiabilidad del informante, evitando agotar al o la interlocutora indagando información que no se relaciona directamente con el motivo de consulta. Por último, importa tener presente que la alianza efectiva requiere de tiempo para establecerse, y reiteración del estilo de la entrevista, ya que de ello depende la facilidad con que el médico podrá indagar en los aspectos psicológicos y sociales de su paciente.

En pediatría la **anamnesis** difiere de la del adulto en que, en los primeros años, se obtiene a través de un interlocutor, que es la persona que cuida al niño y cumple las indicaciones dadas por el médico, generalmente la madre u otro familiar. Cuando hay más de un familiar acompañando al niño, es importante que el médico identifique al más influyente, que a veces no necesariamente es la madre. La confiabilidad de estos datos depende del estado emocional del informante (deprimido, angustiado, asustado), de su nivel intelectual y educacional, de sus creencias (condiciones que muchas veces determinan que la información se verbalice interpretada y no en forma objetiva) y de cuán directamente involucrado esté en el cuidado del niño. Especial atención debe prestarse a "los relatos cambiantes", que muchas veces significan miedo, cansancio, bajo nivel intelectual o intención de encubrir situaciones de descuido o maltrato. Esta connotación es de gran ayuda en el aprendizaje de cómo calificar la confiabilidad de los datos. A la vez que se desarrolla el interrogatorio al adulto acompañante, el pediatra debe estar atento a la actitud del niño, puesto que de la confianza que logre crear dependerá la facilidad con que pueda efectuar el paso siguiente, que es el examen físico. Se establece así una interacción médico-madre-niño, que requiere de una adecuada expresión de afecto (caricia, juego, sonrisa, elogio), respeto (hacia las opiniones y creencias de los padres y el pudor del niño), prudencia (en el sentido de no descalificar ni alarmar innecesariamente), paciencia y tranquilidad (para manejar la angustia, las "rabietas", y cualquier actitud agresiva o defensiva esperables en el curso de la entrevista) (Figura 31-1). A medida que aumentan la edad y el desarrollo cognitivo, surgen situaciones en que **el niño también puede proporcionar información verbal** (por lo general entre los 4 y 6 años), pudiendo así expresar en forma relativamente confiable la molestia principal: dolor, localización, dificultad para respirar o deambular, todo ello complementado con la mímica, que el pediatra puede lograr hacer más precisa pidiendo que señale con la mano o un dedo dónde se localiza, por ejemplo el dolor, y si aumenta con el tacto o con la movilización activa o pasiva. Después de los 10 años, es posible establecer una comunicación con características similares al adulto, teniendo presente que a partir de los primeros signos de adolescencia (aparición de

Figura 31-1. "El niño enfermo". Óleo sobre tela del pintor chileno Pedro Lira (1845-1912).



vello pubiano y axilar, desarrollo mamario y testicular, cambios en la voz, cambios en la personalidad, etc.), es imprescindible considerar la confidencialidad de los datos que surgen del interrogatorio. Muchas veces, conviene preguntarle al paciente si mientras se desarrolla el interrogatorio desea estar acompañado o no del familiar que lo lleva a la consulta; sin embargo, durante el examen físico debe estar presente el acompañante o un funcionario de salud a fin de evitar interpretaciones equivocadas, tanto del interrogatorio como del examen efectuado y las circunstancias en que ocurrió.

A excepción de la consulta al pediatra con motivo de un **control de salud**, las demás consultas son por **enfermedad**; en pediatría todavía son más frecuentes las enfermedades agudas, las que requieren toda la atención del médico, no dejando tiempo suficiente para completar el interrogatorio respecto a los antecedentes familiares, enfermedades previas, etc. En la consulta de urgencia (hipertermia, convulsiones, insuficiencia respiratoria, accidentes, intoxicaciones) estos datos se completan una vez que se inician las medidas terapéuticas pertinentes, con lo que también se consigue tranquilidad relativa del adulto a cargo como para que proporcione toda la información requerida. De aquí la importancia de los controles de salud, que permiten ir completando, en forma progresiva y consultas sucesivas, todos los antecedentes del paciente, a la vez que configurando los factores de riesgo derivados de los antecedentes del embarazo, parto y puerperio, más los antecedentes familiares (TBC, cáncer, VIH, dislipidemias, diabetes, patología psiquiátrica, etc.) y socioeconómicos (sector en que se ubica la vivienda, tipo de construcción, saneamiento, hacinamiento, tabaquismo intrafamiliar, elementos contaminantes, roedores, delincuencia, violencia intrafamiliar).

En la situación actual de atención de salud del niño y considerando el sinnúmero de instituciones que desarrollan programas de promoción, mantención y prevención, tan importante como el interrogatorio es el adecuado registro de la información, en la Historia o Ficha Clínica (ver p. 528), documento histórico, legal y libro de biografía personal, a la vez que herramienta terapéutica. Ella permite registrar, ordenar, recordar y comunicar la información, a la vez que protege y respalda las acciones de los profesionales de salud.

La anamnesis en pediatría consta de:

- **Identificación del paciente** (nombre, edad, domicilio), de sus padres, de la persona a cargo y su relación con el niño, para continuar con las características del informante que, generalmente, es la misma persona que cuida al niño (relación de parentesco, edad, escolaridad, previsión y credibilidad de la información, conclusión a la que se llega una vez finalizado el interrogatorio).
- **Antecedentes personales**, que se inician con la descripción de la enfermedad actual (comienzo de los síntomas, descripción tan completa como sea posible de ellos y de su progresión, así como su eventual modificación al aplicar medidas terapéuticas caseras o farmacológicas, impacto sobre el estado general, comportamiento y estado nutricional), y antecedentes epidemiológicos de relevancia diagnóstica (contacto con enfermos, portadores, contaminantes ambientales, roedores o insectos vectores).

Tabla 31-1. Índice de Apgar

Parámetro	Calificación		
	0	1	2
Frecuencia cardíaca	Ausente	Menos de 100	Más de 100
Respiración	Ausente	Irregular	Rítmica
Coloración	Muy pálido o muy cianótico	Rosado el cuerpo, cianosis en extremidades	Completamente rosado
Tono muscular	Hipotónico	Alguna flexión	Movimientos activos
Irritabilidad refleja (al aspirar secreciones)	Ausente	Mueca	Gestos y estornudos

De 8 a 10 puntos: buen estado general
De 5 a 7 puntos: moderadamente deprimido, necesita observación y cuidado
De 3 a 4 puntos: deprimido, debe ser asistido
De 0 a 2 puntos: gravemente deprimido, urgen maniobras de resucitación

Conviene indagar en forma dirigida acerca de síntomas que aporten a la configuración del cuadro clínico, en lo posible siguiendo una sistematización topográfica o por aparatos y sistemas.

Se completan estos antecedentes con:

- **Datos prenatales:** número de orden del embarazo, evolución, edad, patologías y estado nutricional de la madre, frecuencia y características de los controles prenatales.
- **Parto único o múltiple:** fecha y lugar en que ocurrió, atención por profesional o no, tipo de parto, espontáneo o inducido, cesárea, presentación cefálica o podálica, maniobras obstétricas, evolución del puerperio.
- **Recién nacido:** peso, talla, perímetro craneano, puntaje de Apgar, profilaxis recibidas, tratamientos efectuados y grupo sanguíneo. El índice Apgar (Tabla 31-1) valora la vitalidad del recién nacido, tomando en cuenta la coloración de la piel, pulso, respuesta refleja de rechazo o llanto al estimular la planta del pie, tonicidad muscular y esfuerzo respiratorio, a los 1, 5 y 10 minutos después del parto.
- **Alimentación:** lactancia natural, duración, inicio de la alimentación sólida, justificación de la alimentación artificial y fórmulas prescritas, suplementación vitamínica.
- **Periodicidad de los controles de salud:** efectuados por médicos u otros profesionales o técnicos.
- **Características del crecimiento físico y estado nutricional:** peso, longitud o estatura y perímetro craneano en cada consulta de salud, en relación a los patrones antropométricos vigentes (OMS para los menores de 6 años y NCHS) de ahí en adelante.
- **Desarrollo psicomotor:** aparición de habilidades motoras gruesas y finas, lenguaje, habilidades sociales y principales rasgos de conducta y personalidad.
- **Profilaxis recibidas:** que se registran en un vacunograma diseñado por el Ministerio de Salud (fecha y tipo de inmunizaciones recibidas, así como de reacciones adversas que pudiesen haberse presentado).
- **Enfermedades anteriores:** en lo posible ordenadas por sistemas, gravedad e impacto transitorio o permanente sobre la salud del niño.
- **Antecedentes familiares**, se indagan y consignan de igual forma que en la anamnesis del adulto, agregando la presencia de factores de riesgo pesquisados durante el interrogatorio. El conocimiento de estos factores ha surgido de los estudios epidemiológicos sobre mortalidad infantil: madre sin apoyo familiar, adolescente en riesgo psicosocial, patología psiquiátrica, alcoholismo o drogadicción, escolaridad inferior a 4to básico, menor abandonado, vivienda y entorno inadecuado, ingreso per cápita inferior a la "canasta básica", violencia intrafamiliar, recién nacido de pesos extremos (menor de 2.500 g y mayor de 4.000 g), patología en el período de recién nacido, destete antes del cuarto mes de vida, inscripción tardía del recién nacido, patología del embarazo o parto. De la sumatoria de estos factores surge un puntaje de clasificación de riesgo de salud.

Muchas madres poseen documentos que permiten complementar, verificar o aumentar la información proveniente del interrogatorio: cuaderno del niño, carné de maternidad y de los controles de salud del niño, exámenes efectuados, epicrisis de hospitalizaciones previas, test psicológicos u otros.

Considerando que los niños se aburren e impacientan con la espera, hay que balancear con sensatez el beneficio de un interrogatorio exhaustivo y la desventaja de un niño irritable que no va a cooperar con el examen; de ahí la importancia de tener claro el propósito del interrogatorio y estimar el tiempo que requerirá la prescripción y explicación de las indicaciones al adulto a cargo.

EXAMEN FÍSICO

Examen físico general

El recinto en que se efectúa el examen físico debe ser ordenado, cálido y limpio, con una temperatura ambiente confortable, en especial si se atenderá a pacientes lactantes, que se enfrían con gran facilidad. Adicionalmente, es necesario tener a mano todo el instrumental a utilizar (esfigmomanómetro, otoscopio, balanza, etc.), a fin de optimizar el tiempo destinado a cada paciente.

Observación: que tiene un ámbito más amplio que la inspección en el adulto, ya que el médico observa al niño como un todo durante la espera, en el interrogatorio y en la preparación para el examen. Aun cuando el hecho de desvestirlo, por lo general intimida, es imprescindible examinar a los lactantes sin ropa y a los niños mayores de 1 año conservando la ropa mínima que cubra la región ano-genital la que, no por estar cubierta, debe omitirse al realizar el examen físico segmentario. En la observación del niño que todavía no habla, es muy importante la posición que adopta espontáneamente en la mesa de examen (es preferible que esta sea alta, a 80 o 90 cm del suelo, para que el médico efectúe de pie todas las maniobras que se requieren). De este modo, las posiciones antálgicas (para aliviar un dolor), contracturas, flacideces, cambios de coloración, lesiones cutáneas, etc. se hacen más evidentes. La observación de la marcha es ineludible desde que el niño es capaz de mantenerse en pie.

Antropometría: que frecuentemente es efectuada por otros profesionales o técnicos de la salud y consiste en la medición del peso, la longitud o estatura, perímetro craneano, perímetro braquial. La interpretación de estos datos, más el cálculo del índice de masa corporal debe ser muy cuidadosa, ya que es función de la edad y del grado de maduración puberal una vez que se llega a esta etapa del crecimiento.

Medición de temperatura: debe ser en el pliegue axilar o inguinal en la medida que están secos, nunca en la cavidad bucal y, en última instancia, en el recto. Los termómetros digitales facilitan y acortan el procedimiento. En rigor, el registro de temperatura sirve en pediatría para definir el riesgo de hipertermia y sus complicaciones (mayores en el niño que en el adulto), así como el tipo de medida terapéutica a aplicar. En caso de registrar la temperatura por vía rectal, es preciso tener en cuenta que se trata de una maniobra incómoda y a veces dolorosa si el termómetro se introduce sin respetar la inclinación de la ampolla rectal.

Presión arterial: se utiliza un manguito de dimensiones adecuadas a la edad y perímetro braquial del paciente. Desde hace 20 años, la medición de la presión arterial es parte inseparable del examen físico pediátrico y para su interpretación existen datos nacionales y extranjeros

Procedimientos del examen físico. La palpación es ya el primer contacto físico con el paciente y requiere tener las manos temperadas, las uñas cortas e iniciar el procedimiento acariciando al niño. A medida que se logra vencer el temor y relajar al paciente va siendo posible efectuar la palpación rutinaria y focalizada al motivo de la consulta.

En la percusión, la de mayor rendimiento es la percusión mediata, dada la delgadez de las estructuras y el menor contenido normal y patológico de aire y/o líquido de las áreas a percutir.

La auscultación directa con el pabellón auricular actualmente no se concibe, a menos que se trate de una emergencia y no se disponga de un estetoscopio. De hecho, las cápsulas de los estetoscopios para uso pediátrico son de menor tamaño que los de adultos y permiten localizar con facilidad los hallazgos auscultatorios patológicos y sus características. Al igual que en el adulto, la membrana recoge mejor los ruidos de alta frecuencia, en tanto que la trompetilla (prácticamente en desuso) es mejor para los ruidos de baja frecuencia. La auscultación del tórax tiene mejor rendimiento con el paciente sentado y respirando por la boca, situación difícil de lograr en un niño enfermo, asustado y generalmente, llorando. Sin embargo, para un médico con experiencia, la auscultación durante el llanto es de gran riqueza semiológica.

Examen físico segmentario

Piel y linfáticos: deben examinarse con luz natural o con luz artificial blanca (luz día). Importan los cambios de coloración (palidez, cianosis, ictericia, carotenosis, eritemas, manchas mongoloides, hemangiomas, manchas color café con leche, lunares o nevi pigmentados), de textura (deshidratación, edema), la aparición de exantemas y erupciones cutáneas (virosis, alergias, picaduras y mordeduras de insectos y arácnidos, parasitosis e infecciones), la distribución pilosa, así como el llene capilar y la existencia de sensibilidad localizada.

A cualquier edad, es normal el hallazgo de ganglios palpables indoloros de hasta 0,5 cm de diámetro en la región inguinal y submaxilar, y de hasta 1 cm de diámetro a partir de la edad preescolar. Asimismo, la adenopatía axilar izquierda indolora de hasta 1,5 cm de diámetro en niños vacunados BCG y, epicraneales de hasta 0,5 cm que, generalmente anteceden a exantemas virales o son posteriores a infecciones faríngeas o del cuero cabelludo. Sin embargo, las localizaciones supraclaviculares siempre deben ser consideradas patológicas, debiendo observarse cuidadosamente la evolución en términos del tamaño y la presencia o ausencia de compromiso del estado general.

Cabeza: importa el tamaño, forma y perímetro craneano (que debe medirse a nivel del mayor diámetro), la existencia de cefalohematoma en el recién nacido, craneotabes (raquitismo), características de las fontanelas y suturas, y del cabello (signos carenciales, ectoparásitos). La tensión de la fontanela anterior es preferible examinarla con el paciente sentado.

Cara: importa la simetría, existencia de parálisis, distancia entre nariz y boca, profundidad del surco nasogeniano (facies características de algunas genopatías o alteraciones congénitas del metabolismo), tabique nasal, distribución del vello, tamaño del maxilar inferior, hipertelorismo, sensibilidad en la zona de los senos paranasales.

Ojos: investigar fotofobia, agudeza visual, *nistagmus*, rasgos mongólicos, pliegue del epicanto (frecuente en niños alérgicos), existencia de lagrimeo (obstrucción del lacrimal) o de secreción. En la práctica debe tenerse presente que, al examinar con luz tenue, muchas veces las pupilas aparecen asimétricas sin que ello sugiera patología y que es frecuente la presencia de estrabismo leve durante los primeros 6 meses, así como de dilatación de los capilares palpebrales en los primeros días de vida.

Oídos: importa la simetría, forma e implantación de los pabellones auriculares, características de permeabilidad y longitud del conducto auditivo externo, presencia de secreciones (cerumen, pus, sangre, leche, líquido cefalorraquídeo), integridad y coloración del tímpano. No se concibe un examen físico completo sin practicar una otoscopía.

Nariz: presencia de secreción y sus características: mucosa o mucopurulenta, sugiere virosis de la vía respiratoria alta; purulenta o hemopurulenta unilateral, con o sin inflamación periorbitaria, periocular y exoftalmos, en el recién nacido sugiere etmoiditis; hemopurulenta, en un lactante menor de 1 mes, sugiere lúes congénita; hemopurulenta fétida unilateral en un preescolar, sugiere cuerpo extraño; hemorrágica unilateral en un escolar febril y pálido, sugiere difteria (debe buscarse membrana). A cualquier edad, la secreción purulenta bilateral, con cefalea y descarga posterior, sugiere sinusitis. Finalmente, el aleteo nasal y quejido respiratorio o tope espiratorio sugieren neumopatía aguda.

Boca y faringe: es mejor dejarlo para el final, por requerir de bajalenguas y de una maniobra de semiluxación del maxilar inferior para visualizar por completo las paredes laterales de la cavidad bucal, encías, dientes, paladar, úvula y, finalmente, amígdalas y pared posterior. Permite detectar labio leporino, paladar ojival, características de la voz, tipo de implantación dentaria, tipo de oclusión, respiración bucal, sialorrea, lesiones ulcerofibrinosas de las amígdalas (herpangina), lesiones ulcerofibrinosas únicas o escasas en el reborde gingival y paredes laterales (herpes simple). El tipo de exudado amigdalino también permite diferenciar los mismos diagnósticos que en el adulto: estreptococia, difteria, angina de Douillet, etcétera.

Cuello: debe examinarse en extensión, con el paciente en decúbito dorsal, investigando tortícolis (frecuente en el recién nacido y hasta el primer mes), quistes, contracturas (rigidez de la nuca, que haría sospechar meningitis en curso, sin olvidar que, actualmente, el diagnóstico de meningitis debe sospecharse

por el cuadro clínico, mucho antes de que aparezcan los signos meníngeos).

Columna: en el recién nacido permite visualizar espina bífida y quistes pilonidales. En el escolar, la flexión de columna con las rodillas extendidas permite observar xifosis y escoliosis. La lordosis lumbar se exagera en los niños de abdomen flácido y prominente.

Tórax: importa la forma así como la simetría, la existencia de circulación venosa superficial, forma y posición de los pezones y mamas, longitud del esternón, retracción intercostal y subesternal, características de las escápulas y clavículas. Las articulaciones condrocostales engrosadas y prominentes sugieren rosario costal raquítico entre los 6 y 12 meses de edad, así como el esternón en quilla y los surcos de Harrison. El esternón hundido, habitualmente, es un rasgo hereditario que solo implica problema estético y que puede aminorarse con tratamiento kinésico.

Mamas: en la pubertad es frecuente que una mama empiece a desarrollarse antes que la otra, al mismo tiempo que aparece sensibilidad superficial y profunda que no tiene significado patológico y que puede presentarse en ambos sexos. Con cierta frecuencia, los varones presentan ginecomastia al iniciarse la pubertad.

Pulmones: en los niños los ruidos respiratorios son más intensos y de característica bronquial y la espiración es más prolongada que en los adultos, a la vez que la respiración es de tipo abdominal, con poca participación de los músculos intercostales.

Corazón: debe examinarse con el paciente sentado, y luego, en decúbito y girado hacia la izquierda. Muchos niños tienen arritmia sinusal, la que debe evaluarse haciendo que el paciente respire profundo para apreciar el efecto de la respiración sobre el ritmo cardíaco; pueden presentarse extrasístoles. En el niño es posible auscultar soplos inocentes sistólicos y continuos. El soplo de Still es el soplo inocente más frecuente. Se caracteriza por ser sistólico, de baja frecuencia, armónico, intensidad II a III, localizado en el ápex y borde paraesternal izquierdo bajo; se ausculta mejor en posición supina y con la campana del fonendoscopio y se origina en la turbulencia de flujo en el tracto de salida del ventrículo izquierdo. Frecuentemente, desaparece al llegar la adolescencia. Le sigue en frecuencia el soplo fisiológico de eyección pulmonar, de auscultación ruda, en el 2do y 3er espacio intercostal izquierdo y en posición supina, originado en la turbulencia del tracto de salida del ventrículo derecho. Suele coexistir con pectum excavado o xifoescoliosis. Cualquier situación que se asocie a aumento del volumen de eyección (fiebre, ejercicio, ansiedad, patología grave), aumentará la intensidad de ambos soplos. En general, los soplos inocentes se caracterizan por ser sistólicos, eyectivos, de baja intensidad (grado I a III), poco irradiados. Son generalmente patológicos los soplos diastólicos, continuos, acompañados de frémito, intensidad IV o más, y asociados a alteraciones funcionales sugerentes de cardiopatía.

Abdomen: en el recién nacido importa la inspección del ombligo (enrojecimiento, presencia de secreciones) y la palpación del cordón umbilical en proceso de momificación, así como la condición del fondo del ombligo en que, la presencia de granulomas favorece, la persistencia de secreción hemorrágica y/o purulenta (sobreinfección). En un lactante menor de un mes con vómitos intensos, la visualización de onda peristáltica gástrica que va del hipocondrio izquierdo al flanco derecho es sugerente de estenosis hipertrófica del píloro. Los aumentos de volumen de la región inguinal, aunque sean fácilmente reductibles, sugieren hernias con alto riesgo de estrangulación, contengan o no el ovario en el caso de presentarse en niñitas. En cambio, los aumentos de volumen de la región umbilical o de la línea blanca no corren ese riesgo, pudiendo diferirse la corrección quirúrgica hasta los 2 o 4 años. La auscultación de ruidos hidroaéreos aumentados habitualmente acompaña al síndrome diarreico agudo, del mismo modo que el bazuqueo sugiere la existencia de líquido atrapado en el lumen intestinal, con creación de un "tercer espacio". En la palpación del abdomen es particularmente importante que el paciente esté relajado, de modo que deben ensayarse diversas estrategias: en decúbito prono en las rodillas de la madre, sentado, en decúbito dorsal succionando un chupete o un biberón con alguna bebida dulce: de este modo, se relaja la musculatura abdominal, lo que facilita la apreciación de zonas con mayor sensibilidad o resistencia muscular, existencia de masas y sus características.

Hígado: se palpa, normalmente, bajo el reborde costal hasta los 6 o 7 años, hecho que no corresponde a un aumento de tamaño sino a una basculación, ya que el límite superior habitualmente está descendido al 6to espacio a nivel de la línea medio clavicular derecha. Al igual que en el adulto, la palpación superficial permite ubicar más fácilmente el bazo, cuyo polo inferior se palpa a nivel del reborde costal hasta los 6 meses. Sin embargo, la persistencia de este hallazgo, el aumento de tamaño (2 a 3 cm bajo el reborde) y/o de consistencia, obligan a investigar infecciones o afecciones hematológicas (leucosis, hemólisis, septicemias).

Genitales masculinos: importan las características del meato urinario (fimosis), existencia de hipospadias o epispadias, ubicación y características de los testículos, existencia de hidrocele, y en la pubertad, el tamaño testicular, que se analiza en conjunto con los otros signos de maduración sexual (escala de Tanner) (Figuras 31-2 y 31-3). La hipertonicidad de los músculos del cremáster muchas veces dificulta la palpación de los testículos que, por efecto del frío ambiental y del nerviosismo del paciente, ascienden a la cavidad abdominal, haciendo plantear, equivocadamente, el diagnóstico de criptorquidia, cuando en realidad se trata más bien de "testículos en ascensor". En esta situación, además de asegurar una adecuada temperatura del box de consulta, puede pedirse la colaboración de la madre para que verifique la presencia de testículos en el escroto mientras baña a su hijo, o también efectuando la palpación con el niño sentado en una silla o en la mesa de examen sosteniéndose las rodillas en tanto que, los talones están apoyados próximos a las nalgas: esta posición aumenta la presión intraabdominal y empuja los testículos hacia el escroto. La búsqueda del testículo

Figura 31-2. Escala de Tanner en niñas.

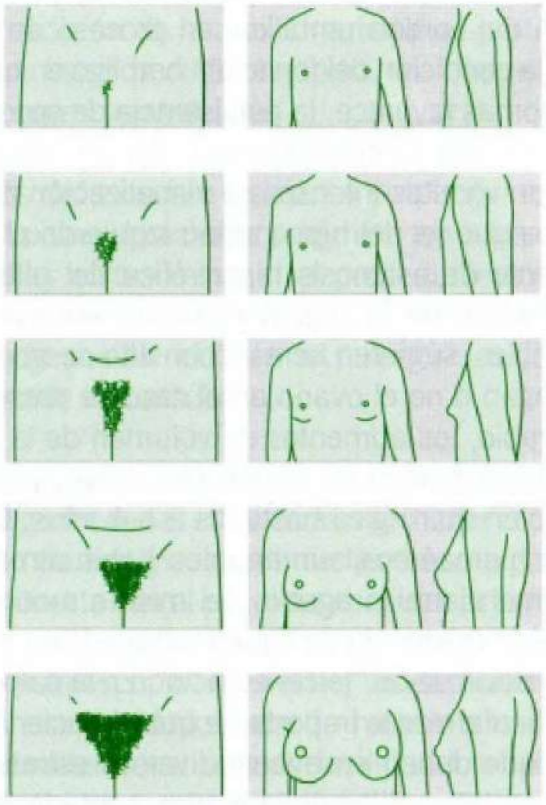

Estadio 1: pecho infantil, no vello púbico

Estadio 2: botón mamario, vello púbico no rizado escaso, en labios mayores

Estadio 3: aumento y elevación de pecho y aréola. Vello rizado, vasto y oscuro sobre pubis

Estadio 4: aréola y pezón sobreelevados sobre mama. Vello púbico tipo adulto, no sobre muslos

Estadio 5: pecho adulto, aréola no sobreelevada. Vello adulto zona medial muslo

Figura 31-3. Escalas de Tanner en niños.

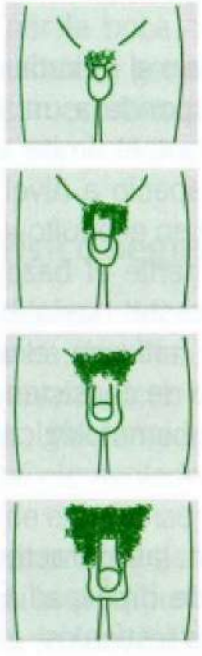

Estadio 1: sin vello púbico. Testículos y pene infantiles

Estadio 2: aumento del escroto y testículos, piel del escroto enrojecida y arrugada, pene infantil. Vello púbico escaso en la base de pene

Estadio 3: alargamiento y engrosamiento del pene. Aumento de testículos y escroto. Vello sobre pubis rizado, grueso y oscuro

Estadio 4: Ensanchamiento del pene y del glande, aumento de testículos, aumento y oscurecimiento del escroto. Vello púbico adulto que no cubre los muslos
Estadio 5: genitales adultos. Vello adulto que se extiende a zona medial de muslos

debe iniciarse sobre el canal inguinal palpando en sentido descendente, a la vez que presionando el canal inguinal hasta llegar al escroto. En los niños obesos, el pene muchas veces queda semioculto por la grasa pubiana dando la impresión de ser anormalmente pequeño; sin embargo, al presionar el tejido adiposo pubiano hacia atrás (si el paciente está en decúbito dorsal), o hacia arriba si está de pie, queda al descubierto un pene de características normales.

Genitales femeninos: importa verificar que la vagina esté permeable, las características del clítoris y de las ninfas, la existencia de secreciones o adherencias, lo que se logra a la inspección, sin requerir de la posición ginecológica utilizada en la mujer adulta, sino solamente la flexión de las piernas discretamente separadas y en decúbito dorsal. La aparición, características y extensión del vello pubiano, que también se aprecian a la inspección, permiten establecer en conjunto con las características de crecimiento de las mamas, el nivel de desarrollo puberal según la escala de Tanner en que se encuentra la paciente. El tacto vaginal o el uso de instrumentos se requieren excepcionalmente antes de la pubertad y debe ser efectuado por ginecólogo pediatra.

Recto y ano: la inspección permite pesquisar signos de irritación, fisuras, prolapso, ano imperforado o ano anterior (la abertura anal está desplazada hacia la vagina, en vez de situarse en el punto medio entre vagina y coxis) especialmente en las niñitas, situación que condiciona dificultad

en la emisión de deposiciones, sin que exista constipación subyacente. La palpación, que debe efectuarse con guantes e introduciendo la falange distal del meñique del examinador, permite apreciar la tonicidad del esfínter, las características de las deposiciones que quedan en el guante, así como la presencia de masas (pólipos).

Extremidades: importa la longitud que, en el caso de las extremidades inferiores, puede constituir un problema si la asimetría supera 1,5 cm; las deformaciones congénitas o secuelas de patologías de los primeros años (tibias en sable del raquitismo); rodillas en varo o valgo o protuberantes, que son frecuentes hasta los 2 o 3 años; pie plano, valgo o varo; limitaciones a la movilidad; zonas de eritema o edema; malformaciones de los dedos de manos y pies (sindactilias); longitud relativa de los diversos segmentos; presencia, ausencia o disminución de los pulsos arteriales (en el recién nacido hay pulsos femorales normales que no permiten excluir la existencia de coartación).

Desarrollo psicomotor

Se evalúa de manera global a medida que se observa al paciente y se lo examina, teniendo presente, como concepto general, que es un proceso continuo, progresivo, cuya secuencia está determinada, que tiene una dirección céfalo caudal y centro distal, en que los cambios apuntan a la adquisición de funciones de mayor complejidad y en que la variación entre individuos está dada por la velocidad con que ocurre el proceso.

La evaluación del desarrollo psicomotor considera la adquisición de motricidad gruesa y fina y, en el área cognitiva, el desarrollo del lenguaje y de las habilidades psicosociales, funciones que están íntimamente relacionadas con la maduración del sistema nervioso e influidas por factores genéticos y ambientales. Así, el examen de la conducta, especialmente en el lactante, es esencialmente el examen de su sistema nervioso, cuya vulnerabilidad se extiende hasta los 7 años de vida. En la práctica, la evaluación considera la historia o registro de los hitos conocidos del desarrollo, la observación clínica en cuanto a la adquisición de funciones esperables a edades determinadas, solicitando respuestas a estímulos sensoriales y sociales que, por consenso, son considerados pilares fundamentales (fijar la mirada, sostener la cabeza, sentarse, oponer el pulgar, silabear, construir frases cortas, etc.), además de la aplicación en forma rutinaria y a edades claves de algunas tablas de desarrollo (Test de Denver, TEPSI para el preescolar). En estos test, que son inventarios de funciones adquiridas en relación a la edad según una pauta precodificada, se señalan las edades en que deben aparecer determinadas respuestas, así como la variabilidad de su aparición. Por ejemplo, se considera "normal" que un lactante camine sin apoyo a los 14 o 15 meses aun cuando se caiga con frecuencia, pero la pauta indica que los caminadores precoces pueden hacerlo desde los 9 o 10 meses, en tanto que, los tardíos, a los 16 o 18 meses. Así considerada, la variabilidad individual es amplia. Sin embargo, debe tenerse presente que, cuanto más alejado del promedio se encuentre el paciente, es menos probable que sea normal.

CAPÍTULO 32

Anamnesis y examen del adulto mayor

F. Vergara

Tanto la anamnesis como el examen del adulto mayor deben seguir las pautas habituales. Sin embargo, hay ciertos puntos que merecen un énfasis particular. La evaluación del adulto mayor debe ser capaz de determinar la capacidad funcional, estado físico, salud mental y situación socioambiental. El Colegio Médico Americano ha sugerido un instrumento de evaluación para médicos de atención primaria que se detalla en la Tabla 32-1.

Debido a la disminución de las reservas fisiológicas y a la presencia de múltiples patologías, en los adultos mayores predomina un número limitado de síndromes que representan el compromiso de los sistemas más susceptibles, como son el cerebro, sistema cardiovascular, tracto urinario inferior y aparato locomotor. Es habitual la presentación atípica de cuadros médicos: esto, agregado a la mayor incidencia de trastornos cognitivos, de los órganos sensoriales y del aparato locomotor, obliga a precisar ciertos puntos de la anamnesis y el examen. Muchos hallazgos que son considerados anormales en sujetos más jóvenes, son habituales en adultos mayores. Ejemplo de estos son la bacteriuria, extrasístoles, y la pérdida de la sensibilidad vibratoria en las extremidades inferiores. En la anamnesis del adulto mayor hay que considerar, por una parte, la presencia habitual de defectos cognitivos, tales como la disminución en la velocidad de procesamiento y los defectos de memoria de corto plazo que, en mayor o menor grado, aumentan con la edad; y, por otra, los defectos sensoriales, especialmente la presbiacusia, hechos que interfieren en la comunicación con el examinador. Los trastornos de la visión incluyendo cataratas, degeneraciones maculares y retinopatías son prevalentes en el adulto mayor.

Tabla 32-1. Instrumento de evaluación para Atención Primaria (*American College of Physicians*)

Capacidad funcional diaria
Dificultad en alimentación, vestimenta, baño, transferencia entre cama y silla, control de esfínteres
Dificultad en cocina, uso del teléfono, toma de medicamentos, cumplir obligaciones y manejo financiero
Medidas de asistencia
Uso de instrumentos personales tales como sillas de ruedas, bastones, andadores, etc.
Apoyo externo, manillas barras catre clínico
Cuidadores
Cuidadores pagados
Cuidadores no pagados (familiares o amigos)
Drogas
Nombre y número de medicamentos utilizados
Nutrición
Altura, peso y cambios de peso
Medidas preventivas
Controles médicos clínicos y exámenes de laboratorio
Cognición
Capacidad de recordar tres objetos después de un minuto
Afectividad
Sentimientos de pena, ansiedad o desesperanza y apatía
Instrucciones
Testamentos y poderes
Abuso de sustancias
Alcohol y otros
Órganos de los sentidos
Audición y visión
Extremidades superiores
Capacidad de tomarse ambas manos detrás de la cabeza y espalda

EVALUACIÓN DEL ADULTO MAYOR

La evaluación del adulto mayor requiere de una consulta de al menos 45 minutos de duración, e idealmente, de una hora. Esto, debido a los defectos mencionados y la necesidad de evaluar una historia médica de muchos años.

Anamnesis

La anamnesis debe ser hecha con el tiempo necesario, repitiendo las preguntas en un tono de voz adecuado al grado de audición y tomándose tiempo para analizar las respuestas. Muchas veces se debe conducir la entrevista, ya sea en forma conjunta o separada, con un familiar o cuidador, especialmente en aquellos pacientes con daño cognitivo. Dedicación importante en la anamnesis es

la investigación dirigida de algunos síntomas relevantes en este grupo de edad. Los defectos de memoria para hechos recientes son más evidentes en la evocación voluntaria, como se hace en la anamnesis habitual; en cambio, el recuerdo de hechos facilitado con claves o sugerencias, es mejor. Punto cardinal de la anamnesis es el interrogatorio cuidadoso y detallado de los medicamentos utilizados.

Examen físico

El examen físico debe precisar algunos aspectos, dependiendo en parte de claves de la historia. Además del examen físico general deben ser exploradas en forma dirigida, la visión y audición, peso, presión arterial y pulsos arteriales carotídeos y arterias distales de extremidades. En pacientes con incontinencia urinaria, debe palparse el grado de distensión de la vejiga y realizar tacto rectal para establecer el tamaño de la próstata y la posible presencia de fecaloma. No debe descuidarse el examen de las mamas.

Dentro del examen neurológico hay que tomar en cuenta que la ausencia de reflejos aquilianos y pérdida de sensibilidad vibratoria pueden ser normales en el anciano. En pacientes en que no presentan síntomas o factores de riesgo de enfermedad neurológica podría bastar la simple observación del mismo, incluyendo la marcha. Un examen básico neurológico debe incluir el estado mental, visión, motilidad ocular y examen pupilar, motilidad facial, fuerza, tono y trofismo muscular, reflejos bicipital, rotuliano y aquiliano, respuestas plantares, coordinación, sensibilidad y la presencia de movimientos anormales. Especial énfasis debe darse al examen de la marcha y equilibrio.

Examen mental

Examen del estado cognitivo. Se explora durante la entrevista estableciendo el cuidado personal del paciente, la comprensión de las preguntas y la estructura de su lenguaje.

En forma dirigida, se le debe preguntar sobre posibles problemas con la memoria y orientación, así como también sobre su rendimiento en la vida diaria. Cuando hay un defecto cognitivo, es habitual que los pacientes se quejen de olvidos y pérdida de objetos, desorientación en ambientes no habituales o dificultad en el hallazgo de palabras. Una evaluación mínima incluye la orientación temporoespacial y solicitar al paciente el dibujo de un reloj colocando las agujas a un ahora determinada (por ejemplo a las 11 horas y 10 minutos).

Examen del nivel de conciencia. Se evalúa a través de la observación del paciente, pudiéndose distinguir dos tipos: uno, de reducción cuantitativa del nivel de alerta, que puede ser permanente o fluctuante; y otro, en el que el paciente está alerta pero incapaz de mantener la atención. Si el paciente tiene una reducción en el nivel de conciencia, debe definirse la magnitud del estímulo para obtener una respuesta. El estímulo puede ser una orden en voz alta o, en casos de mayor compromiso, un estímulo nociceptivo (la nocicepción es un proceso neuronal mediante el cual se codifican y procesan los estímulos potencialmente dañinos para los tejidos). Así, se obtiene una graduación del grado de compromiso de conciencia: confusión leve u obnubilación, donde el sujeto está vigil pero sus respuestas son lentas o inapropiadas; somnolencia, donde el sujeto fluctúa entre vigilancia o sueño, pero puede ser despertado por estímulos habitualmente auditivos; sopor, en que el paciente logra ser despertado por períodos breves mientras se mantenga un estímulo; y coma (ver p. 203), que representa el grado máximo de compromiso, con una falta de respuesta a estímulos. Aquellos pacientes que presentan un cuadro confusional leve (obnubilación), pueden no ser detectados sin un examen formal. Una prueba útil es la repetición de una serie de dígitos de forma progresiva según la capacidad del paciente. Lo normal es que el paciente sea capaz de repetir 7 + 2 dígitos. Otro test útil es la producción de series inversas, como los días de la semana o meses del año. Todos estos, miden capacidad atencional. Los defectos de la atención se caracterizan por una incapacidad de seleccionar los estímulos relevantes del medio ambiente. En algunos pacientes, el defecto atencional los lleva a una apatía. En otros, hay respuesta exagerada a todos los estímulos del medio ambiente sin considerar su relevancia (hiperprosexia).

Una batería ampliamente utilizada para examinar el estado cognitivo es el *Test Minimental*, elaborado por Folstein y McHugh. Consiste en una serie de preguntas que examinan, cuantitativamente, la orientación, el registro de nueva información, la atención, cálculo, memoria reciente, gnosia y praxia (Tabla 32-2). El puntaje máximo es de 30 puntos. Un puntaje menor de 23, en ausencia de analfabetismo o retardo mental, sugiere un deterioro cognitivo. Un paciente que presente una baja en los puntajes del examen puede presentar un cuadro confusional agudo, algún trastorno neuropsicológico focal o una demencia.

Tabla 32-2. Evaluación del estado cognitivo*

Orientación (un punto por cada respuesta correcta, máximo cinco). (a) ¿En qué año, estación, mes, día del mes y día de la semana estamos? (b) ¿Dónde estamos?: región, ciudad, comuna, lugar de la consulta, piso.
Aprendizaje (máximo tres puntos). Nombrar tres objetos, uno por segundo (Ej.: lápiz, zapato, teléfono) y solicitar al paciente repetirlo. Un punto por cada respuesta correcta. Registrar, además número de ensayos para lograr el registro.
Atención y cálculo (un punto por cada respuesta correcta, máximo cinco). Restar siete, en forma sucesiva, a 100.
Memoria anterógrada. Solicitar al paciente la lista de los tres objetos aprendidos.
Lenguaje y praxia. Nominación de dos objetos (Ej.: lápiz y reloj). Dos puntos: repetición de "No hay ni sí, ni no, ni pero". Un punto: Hacer que el paciente cumpla una orden de tres elementos: "Tome este papel con la mano derecha, dóblelo usando las dos manos y, luego, tírelo al suelo". Tres puntos: Leer y obedecer la siguiente orden: "Cierre los ojos. Un punto: Solicitar al paciente que escriba una oración. Un punto: Solicitar al paciente que copie un dibujo geométrico (dos pentágonos que se intersectan).

* Test Minimental de Foistein y McHugh.

SÍNDROMES GERIÁTRICOS

Se utiliza este término para describir condiciones clínicas de causa multifactorial, altamente prevalentes en pacientes de edad avanzada, que son causa de morbilidad, de deterioro de la calidad de vida y de discapacidad. Estos cuadros muchas veces no representan una condición patológica específica del síntoma de presentación, sino son secundarias a falla de otro sistema. Ejemplo es la presencia de estado confusional en un cuadro infeccioso. Múltiples factores subyacentes que comprometen distintos sistemas contribuyen a definir los distintos síndromes. Entre los más prevalentes se incluyen defectos cognitivos, estados confusionales, trastorno de marcha y caídas, incontinencia urinaria y úlceras de decúbito. Los factores de riesgo son la edad, estado cognitivo, compromiso funcional de base y alteraciones de la motilidad.

Síndromes neurocognitivos

Estados confusionales agudos. Los estados confusionales son cuadros de inicio agudo, caracterizados por defectos de la conciencia, de la atención y de las funciones cognitivas. Fisiopatológicamente, son secundarios a disfunciones difusas del sistema nervioso central que afectan, primariamente, los sistemas reticulares de activación difusa de la corteza cerebral.

Se distinguen clásicamente dos aspectos de la conciencia: el nivel de conciencia o vigilancia y el contenido de la conciencia. El primero depende de la actividad del sistema reticular activante y el segundo, del funcionamiento integrado de la corteza cerebral. Es evidente que, el correcto funcionamiento integrado de las funciones corticales requiere de una adecuada función reticular.

Como se puede colegir de lo anteriormente expuesto, los cuadros confusionales agudos presentan al menos dos síndromes (Tabla 32-3): uno, caracterizado predominantemente por disminución de la vigilancia, que va desde la somnolencia hasta el coma, denominado estado confusional simple; y otro, donde hay un aumento de la vigilancia, con agitación psicomotora, hiperactividad simpática y alucinaciones, denominado *delirium*. Lo común de ambos son los defectos de la atención y del contenido de la conciencia. Muchos autores (ej.: Manual Estadístico y Diagnóstico de la Asociación Psiquiátrica Norteamericana, DSM-V) utilizan un solo término para describir tales cuadros: *delirium*. En general, los neurólogos separan ambos síndromes y creemos que esto se ajusta más a la realidad clínica. Es verdad que ambos síndromes pueden alternar en el mismo paciente, pero lo habitual es que predomine uno u otro. Por otra parte, los síndromes confusionales simples o reducciones cuantitativas de la conciencia, cuando progresan en gravedad, evolucionan hacia el coma, hecho que no es habitual en el *delirium*.

Otras características clínicas incluyen trastornos de memoria que se demuestran a través de la capacidad de registrar una serie de tres palabras por más de 5 minutos. Defectos de lenguaje se manifiestan en la omisión o dificultad en el hallazgo de palabras. La escritura es siempre defectuosa, mostrando omisión de letras o palabras y perseveración en las últimas letras de una palabra. Defectos en la praxia constructiva son frecuentes en los cuadros confusionales; hay dificultad en el dibujo de objeto, como una casa o copia de una figura geométrica simple. El curso del pensamiento es fragmentado e incoherente. Puede estar lentificado, con una reducción cuantitativa en sus contenidos, o acelerado (ideofugal), con contenidos delirantes. Los trastornos perceptivos incluyen ilusiones y alucinaciones que son de predominio visual. Los cuadros confusionales simples son más habituales en las encefalopatías metabólicas y procesos expansivos intracraneanos; en cambio, el *delirium* es más frecuente en la deprivación de alcohol y benzodiacepinas, en la ingestión de fármacos anticolinérgicos y simpaticomiméticos, como también en algunas encefalopatías infecciosas.

Tabla 32-3. Estados confusionales agudos

- Trastorno de conciencia con incapacidad de enfocar, mantener o cambiar la atención.
- Trastornos cognitivos no secundarios a una demencia previa (defectos de memoria, desorientación, disnomia, apraxia constructiva).
- De instalación aguda (horas a días) y fluctuante.
- Alucinaciones y agitación psicomotora.

Defecto cognitivo leve. Se caracteriza por la evidencia de un deterioro cognitivo en uno o más dominios cognitivos: atención, función ejecutiva, aprendizaje y memoria, lenguaje o conducta social. Mantienen la independencia en las actividades de la vida diaria, pero no así en situaciones complejas o demandantes. Sus etiologías son múltiples.

Trastorno neurocognitivo mayor (demencia). Se caracteriza por un defecto adquirido de múltiples funciones cognitivas, de inicio insidioso y curso progresivo que incluyen a lo menos dos defectos cognitivos. Entre estos defectos mnésicos, lenguaje praxia, gnosia o un trastorno de las funciones ejecutivas. El defecto cognitivo debe ser de una magnitud suficiente como para interferir con el funcionamiento social o laboral. El carácter adquirido de dichos defectos distingue las demencias de los retardos mentales. Otra característica fundamental es la ausencia de compromiso de conciencia, aun cuando ambos pueden coexistir.

En el examen de las demencias es fundamental la anamnesis a familiares para establecer el curso del trastorno mental, la presencia de alteraciones conductuales y control esfinteriano. El examen neurológico debe ser completo. Especial énfasis debe darse al estudio de la marcha, presencia de signos focales y movimientos anormales. La reactividad pupilar y oculomotilidad proporcionan, en ocasiones, claves diagnósticas importantes. Los así llamados reflejos primitivos o de liberación, entre los que se incluyen el reflejo palmomentoniano, hiperreflexia perioral y glabelar, prehensión y succión, son habituales en las demencias, pero hay una muy pobre correlación con el grado de daño cognitivo. La demencia es causada por diversas enfermedades y lesiones que afectan al cerebro de forma primaria o secundaria, como la enfermedad de Alzheimer o los accidentes cerebrovasculares. La enfermedad de Alzheimer es la causa más común, alrededor del 60% al 70% de los casos (ver *Semiología de las demencias*, p. 310).

Trastorno cognitivo frontotemporal. Estos incluyen variantes sindromáticas caracterizadas por el desarrollo progresivo de trastornos de la conducta, personalidad o lenguaje con preservación, al menos en las primeras etapas, de defectos de memoria.

Depresión. Se caracteriza por episodios de al menos dos semanas de evolución caracterizados por cambios en la afectividad, con ánimo y vivencias depresivas, apatía y fatigabilidad, anhedonia (incapacidad para experimentar placer), trastornos del sueño, defectos de concentración, baja de apetito y peso.

Hay varios instrumentos para evaluar la depresión, los más utilizados son la Escala de depresión de Hamilton y la Escala Geriátrica de Depresión que se describe en la Tabla 32-4. Se ha sugerido que las dos siguiente preguntas: ¿Ha sufrido durante el último mes sensaciones de pena, depresión o desesperanza? ¿Ha mostrado a menudo falta de interés en las actividades de la vida diaria? son un instrumento tan eficaz como las escalas más largas.

Tabla 32-4. Escala geriátrica de depresión (GDS)

1.	Está satisfecho con su vida	Sí	No
2.	Ha dejado a un lado interés o actividades	Sí	No
3.	Siente que su vida está vacía	Sí	No
4.	Se aburre a menudo	Sí	No
5.	Está de buen ánimo la mayor parte del tiempo	Sí	No
6.	Tiene temor que algo malo le ocurra	Sí	No
7.	Está contento la mayor parte del tiempo	Sí	No
8.	Se siente a menudo desamparado	Sí	No
9.	Prefiere quedarse en casa en lugar de salir	Sí	No
10.	Siente que tiene mayores problemas de memoria que otros	Sí	No
11.	Siente que es maravilloso vivir en este momento	Sí	No
12.	Se siente inútil en su manera de ser actual	Sí	No
13.	Se siente lleno de energía	Sí	No
14.	Siente que su situación es sin esperanza	Sí	No
15.	Siente que la mayor parte de la gente están mejor que Ud.	Sí	No

Puntaje:
Un punto por cada NO a preguntas 1, 5, 7, 11 y 13
Un punto por cada SÍ a las otras preguntas

Normal:
3 ± 2; levemente deprimido: 7 ± 3; muy deprimido: 12 ± 2

Tomada de: Sheikh JL, Yesavage JA. Geriatric Depression Scale (GDS): recent evidence and development of a shorter version. Clinical Gerontolology 1986; 5:165-73.

Trastornos de la marcha

Las alteraciones de la marcha constituyen un trastorno prevalente y causa importante de morbilidad en los ancianos. Las alteraciones de la marcha llevan a pérdida de la independencia y son la causa de caídas, con los traumatismos resultantes. Esta limitación se ve habitualmente exagerada por el temor a caerse. Los cambios fisiológicos asociados al envejecimiento de los órganos sensoriales, sistema nervioso central y periférico, sistema musculoesquelético y función cardiorrespiratoria, disminuyen el margen entre la capacidad y el nivel requerido para realizar la marcha en forma independiente.

Para una marcha normal, se requiere: a) capacidad de mantener el equilibrio en la estrecha base proporcionada por los pies al estar parado; b) capacidad de iniciar la marcha; y c) capacidad de mantener la secuencia rítmica de la locomoción.

En forma lentamente evolutiva, durante la senescencia los pasos se acortan, la marcha es más lenta y hay tendencia a la postura en flexión (Figura 32-1). Múltiples trastornos, tanto neurológicos como musculoesqueléticos, son causa de trastornos de la marcha en el adulto mayor.

Figura 32-1. Evolución de la marcha. En el adulto mayor la marcha se acorta y es más lenta. La postura corporal tiende a la flexión.



Evaluación clínica. El examen de la marcha puede describirse clínicamente de la siguiente manera:

a. Levantarse de una silla sin apoyo. Esta maniobra evalúa la potencia muscular de la musculatura de la cintura pelviana y la indemnidad del sistema osteoarticular involucrado, como también de las sinergias motoras de enderezamiento que son capaces de establecer la posición de pie.

b. Estación de pie con ojos abiertos y cerrados. Permite evaluar los mecanismos posturales antigravitatorios que soportan la estación de pie. La prueba con ojos cerrados, llamada maniobra de Romberg, evalúa la indemnidad de los sistemas vestibulares y propioceptivos necesarios para el control de la misma.

c. Prueba de las pulsiones. Esta se realiza empujando con la mano del examinador al paciente hacia atrás, adelante o hacia los lados, con el objeto de evaluar las reacciones posturales reactivas.

d. Iniciación y mantención de la marcha. Se establece la capacidad de iniciar la marcha y la realización de la misma. En esta última, destaca la existencia de episodios de congelamiento (detención) y la capacidad de realizar giros.

Tabla 32-5. Evaluación clínica de la marcha

	Cerebelo	Parkinson	Frontal	Mielopatía	Ataxia sensorial
Base de sustentación	Aumentada	Estrecha	Aumentada	Disminuida	Normal
Iniciación marcha	Normal	Alterada	Alterada	Normal	Normal
Longitud pasos (taloneo)	Largos (irregular)	Cortos	Cortos	Cortos	Amplios
Equilibrio	Alterado	Normal	Alterado	Inestable	Estable
Reflejos (enderezamiento)	Alterado	Alterado	Alterado	Normal	Normal
Reacciones (protección)	Normal	Alterado	Alterado	Normal	Normal
Romberg	Positivo	Positivo			

e. Exploración durante la marcha de la amplitud de la base de sustentación, longitud de los pasos, capacidad de despegar los pies del piso, ritmo y braceo.

f. Establecer, a través de la anamnesis, la **presencia o ausencia de respuestas protectoras** ante el desbalance espontáneo o provocado (Tabla 32-5).

Caídas

Representan un problema con un alto grado de morbilidad en los adultos mayores, a través de los accidentes relacionados con las mismas (Figura 32-2). La caída patológica puede ser definida como una alteración no intencional de la postura, en circunstancias en las cuales los mecanismos homeostáticos deberían preservar la estabilidad. Se pueden clasificar en dos tipos: a) caídas episódicas; y b) caídas por defecto locomotor. La evaluación depende, en primer lugar, de una anamnesis cuidadosa del paciente y si es posible de los familiares.

El síncope va acompañado habitualmente de pródromos presincopales, consistentes en sensación de fatiga o mareo, sensación de visión borrosa y transpiración, sensación de desequilibrio y malestar general. Habitualmente, se aprecia palidez. Estos síntomas duran de unos pocos segundos a minutos y la crisis puede ser abortada si el paciente se recuesta.

Las crisis convulsivas no presentan, habitualmente, síntomas prodrómicos y el paciente no recuerda el episodio, solo sus consecuencias. Los ataques de caída (*drop attack*) consisten en caídas bruscas, con sensación de parálisis de las extremidades inferiores, sin trastorno de conciencia ni sensación vertiginosa.

El mareo es un síntoma inespecífico de inestabilidad o de sensación subjetiva de incomodidad cefálica, sin evidencias de sensación de giro. Los vértigos corresponden a sensación ilusional de movimiento rotatorio (ver *Mareos y vértigo*, p. 53).

El interrogatorio también debe establecer la presencia de factores desencadenantes, tales como medicamentos ingeridos, actividad física durante el episodio u otras situaciones como tos, defecación, etc. Especial atención se debe prestar a los medicamentos, tales como drogas que produzcan hipotensión, bradiarritmias, confusión y defectos locomotores.

El examen físico debe tomar, en consideración especial, los siguientes hechos:

Figura 32-2. Las caídas son causa frecuente de morbilidad en el adulto mayor.

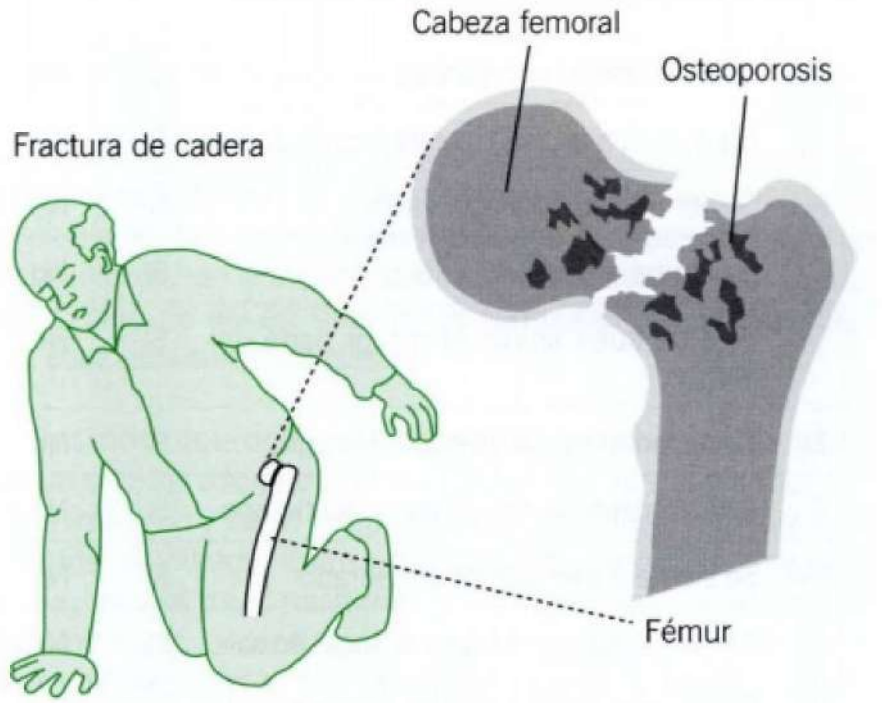

- Determinar presencia de hipotensión ortostática y la respuesta cardíaca ante la posición erecta. La presión arterial y la frecuencia cardíaca deben ser establecidas después de 5 a 10 minutos de posición supina y, luego, a 1 minuto y 3 minutos de posición erecta.
- Se debe auscultar el corazón para buscar evidencias de estenosis aórtica, insuficiencia mitral y miocardiopatía hipertrófica, como también establecer la presencia de arritmias.
- El examen neurológico debe incluir examen de la marcha, de la función motora, la coordinación y el equilibrio. Las maniobras de masaje del seno carotídeo deben ser practicados en pacientes con caídas episódicas sin evidencias de enfermedad cerebrovascular ni trastornos de la conducción cardíaca.
- Si la anamnesis y el examen físico no permiten detectar la causa de la caída, son útiles algunos procedimientos especiales, tales como el monitoreo cardíaco de 24 horas para detectar la presencia de arritmias, y exámenes sanguíneos, incluyendo hemograma, electrólitos, nitrógeno ureico, glicemia.

El electroencefalograma y los exámenes de imágenes cerebrales son útiles solamente en aquellos pacientes donde la historia y el examen neurológico revelan disfunción.

Incontinencia urinaria

El acto de micción depende de la adecuada contracción del músculo detrusor y relajación de los esfínteres externos e internos, con una patencia adecuada del tracto de salida. La continencia urinaria y la iniciación de la micción dependen de la interacción de los segmentos sacros de la médula con el centro de micción pontomesencefálico tegmentario a través de fibras espinales aferentes y eferentes. Este, a su vez, está controlado por estructuras supratentoriales, especialmente la cara medial de los lóbulos frontales.

Una anamnesis cuidadosa y algunos exámenes permiten distinguir los siguientes tipos de incontinencia:

- **Urgencia miccional.** Se caracteriza por un deseo imperioso de orinar que no puede ser controlado voluntariamente por el paciente. En el caso de infecciones del tracto urinario bajo, se acompaña de disuria y dolor vesical. Lesiones de la médula espinal, o cerebrales, son capaces de producir urgencia por hipersensibilidad del músculo detrusor.
- **Incontinencia de esfuerzo secundaria a incompetencia del esfínter vesical o uretral.** Se caracteriza por la emisión de orina en forma involuntaria ante la tos, risa o ejercicio.
- **Incontinencia por falta de inhibición de la micción** (vejiga central). Se asocia con cuadros confusionales o demenciales, en los cuales la emisión de orina se produce en forma espontánea e inadecuada.
- **Incontinencia por rebalse.** Los pacientes presentan flujo casi constante de pequeñas cantidades de orina. Son secundarias a obstrucción del flujo de salida, como en la hipertrofia prostática; también en lesiones neurológicas que inducen hipoactividad del músculo detrusor. Otra situación especial es la disinergia entre la contracción del detrusor y la inhibición del esfínter externo, como se ve en lesiones medulares.

Un examen útil en la determinación del tipo de trastorno vesical, fuera de la palpación de la vejiga para establecer si está distendida y tacto rectal para precisar la presencia de hipertrofia prostática o fecalomas, es la medición del residuo urinario posmiccional, que permite establecer la presencia de retención vesical.

EVALUACIÓN DE LA CAPACIDAD FUNCIONAL

Es la evaluación del grado de adaptación o compromiso funcional, basado tanto en problemas médicos como psicosociales. A menudo, no existe correlación entre las enfermedades específicas y la capacidad funcional del paciente, teniendo más relevancia para el pronóstico el grado de compromiso funcional. La evaluación funcional mide la capacidad del paciente de realizar actividades de la vida diaria que son indispensables para una vida independiente. Una de las escalas más conocidas es la escala de evaluación funcional de Katz, que evalúa seis funciones cotidianas (Tabla 32-6).

Tabla 32-6. Evaluación funcional del adulto mayor (Katz)

Área	Nivel de evaluación
Baño	1. No recibe ayuda.
	2. Recibe ayuda solo para el lavado de una zona.
	3. Recibe ayuda para el lavado de más de una zona.
Vestido	1. Busca la ropa y se viste sin ayuda.
	2. Solo necesita ayuda para anudarse el calzado.
	3. Necesita ayuda para otros menesteres o no puede vestirse.
Higiene personal	1. No requiere ayuda.
	2. Requiere ayuda solo para llegar al cuarto de baño o para la higiene propiamente dicha.
	3. No puede ir al baño.
Movilización	1. No requiere ayuda.
	2. Requiere ayuda para movilizarse.
	3. No puede levantarse de la cama.
Continencia	1. Continente.
	2. Algún episodio ocasional de incontinencia.
	3. Requiere supervisión, utiliza un catéter o es incontinente.
Alimentación	1. No requiere ayuda.
	2. Requiere ayuda para cortar la carne o untar el pan.
	3. Requiere mayor grado de ayuda o es alimentado por sonda o vía intravenosa.

Figura 32-3. Sensación de soledad, de abandono y aislamiento social del adulto mayor.



El examen posterior debe determinar la causa de las distintas limitaciones funcionales. La evaluación debe concluir con la determinación de las circunstancias socioeconómicas y apoyo social disponible.

Además de los aspectos relativos a los problemas de salud, el cuidado del adulto mayor compromete complejos componentes psicológicos y sociales, tanto subjetivos como objetivos: el apoyo emocional, el afecto familiar, los confidentes, la satisfacción con la familia y los sentimientos de utilidad y de soledad, entre los primeros (Figura 32-3); y el tamaño de la red familiar y social, los recursos financieros, las características de la vivienda, la convivencia, la necesidad de un cuidador, entre los segundos.

PARTE IV

Diagnóstico clínico y la relación con el paciente

CAPÍTULO 33

Diagnóstico y diagnóstico diferencial

A. Goic • G. Chamorro

Para cumplir con el **objetivo de la medicina clínica** –sanar al enfermo– es preciso aclarar previamente qué padece, es decir, haber llegado a un diagnóstico. El diagnóstico no constituye un fin en sí mismo, sino un medio para resolver el problema del paciente en forma racional; no siendo un fin es, sin embargo, una condición indispensable para el tratamiento. Algunas veces, el diagnóstico puede ser evidente a la simple inspección del enfermo (ej.: acromegalia, enfermedad de Basedow) o ser de alta probabilidad por el solo interrogatorio (ej.: angina de pecho, síndrome ulceroso). Pero, a menudo requiere de un proceso mental complejo por medio del cual el médico trata de identificar la o las enfermedades que afectan al paciente, como también la magnitud del daño producido por ella y sus consecuencias.

ETAPAS DEL ANÁLISIS DE LOS SÍNTOMAS Y SIGNOS

Para identificar la o las enfermedades que padece un paciente se efectúa un análisis sistemático de los síntomas, signos y otros elementos de juicio a través de etapas sucesivas (Tabla 33-1), que podemos esquematizar en la siguiente forma:

Tabla 33-1. Diagnóstico: etapas del análisis de los síntomas y signos

Recolección de datos
Evaluación crítica e integración de los datos
Diagnóstico diferencial
Formulación y fundamentos del diagnóstico
Anotación de los diagnósticos

Recolección de datos. Para esta se utiliza la anamnesis y el examen físico y, eventualmente, los exámenes de laboratorio. Primero, el médico identifica el síntoma principal que ha inducido al enfermo a consultar (lo que llamamos la molestia principal o motivo de consulta; y segundo, recoge sistemáticamente datos adicionales que le permiten caracterizar más claramente el síntoma principal.

Evaluación crítica e integración de los datos. Recolectados los datos subjetivos y objetivos, se procede a discriminar entre la información relevante y la irrelevante, utilizando aquella y descartando esta. Luego, relaciona e integra los distintos datos clínicos obtenidos para configurar síndromes, lo que facilita su interpretación y limita el número de posibles causas (ej.: síndrome disentérico) o las entidades clínicas que expliquen todos los síntomas y signos del enfermo. Los síntomas pueden corresponder a más de una enfermedad, en cuyo caso deberá analizar y evaluar los elementos clínicos para inclinarse hacia una u otra posibilidad diagnóstica o concluir que hay coexistencia de dos enfermedades.

Diagnóstico diferencial. En seguida, selecciona mentalmente un grupo de afecciones que presentan manifestaciones similares a las del caso analizado, procediendo luego a excluir aquellas que no tienen las manifestaciones más características que eran de esperar; o que, teniéndolas, presentan a la vez algunos hechos incompatibles con el diagnóstico presuntivo; o bien, cuya cronología, sexo del paciente o edad de aparición, no se compadecen con ese diagnóstico. Esto requiere de un razonamiento lógico y de un amplio conocimiento de la patología.

El proceso descrito es solo un esquema. Lo cierto es que cuando el médico está recogiendo la anamnesis o efectuando el examen físico está, al mismo tiempo, formulando hipótesis diagnósticas; y cada vez que levanta una hipótesis está haciendo diagnóstico diferencial, aunque no se lo proponga intencionadamente, ya que en el hecho ambos son inseparables. Tanto es así, que al recoger la anamnesis y una vez agotado el relato espontáneo del enfermo, el interrogatorio dirigido que hace a continuación –además de aclarar dudas– persigue confirmar o excluir las diferentes hipótesis diagnósticas que van surgiendo en su mente.

Formulación y fundamentos del diagnóstico. Como resultado del diagnóstico diferencial, el médico saca una conclusión, es decir, formula su diagnóstico. El diagnóstico será, pues, la conclusión final a que ha llegado el médico después del análisis sistemático de todos los elementos de juicio a su alcance. Esto, le permite comprender qué ocurre con el enfermo, ya que pudo

identificar la enfermedad que padece separándola de otras que son parecidas. Su conclusión la expresa en lenguaje médico en forma sintética y –a pesar de lo breve– lo más completa posible. En las historias clínicas formales, especialmente las hospitalarias, no basta con anotar el o los diagnósticos sino que además debe dejarse constancia de su fundamento en forma concisa pero comprensible. Al hacer el ejercicio de fundamentar nuestro diagnóstico, algunas veces nos damos cuenta de que no contamos con elementos suficientemente sólidos para asegurarlo y, en consecuencia, debemos formularlo en interrogativo.

El diagnóstico debe ser completo, esto es, incluir no solo la enfermedad principal que ha llevado a consultar al enfermo, sino que también sus eventuales complicaciones, los procesos patológicos intercurrentes y todos los hallazgos anormales, aunque no haya consultado por ellos. Esta conducta le permite al médico adoptar las medidas terapéuticas, preventivas y educativas que protejan mejor la salud global del enfermo. Aún más, el diagnóstico completo debe incluir el conocimiento del paciente como persona, de su conducta en sus relaciones familiares y laborales, su temperamento y *hobbies*, sus preocupaciones, anhelos, frustraciones y temores (diagnóstico psicosocial). Nadie duda que, para la mayor eficacia de la acción médica es indispensable conocer bien a la persona enferma, que es el escenario donde se está desarrollando el drama que es la enfermedad.

Anotación de los diagnósticos. Respecto a la anotación de los diagnósticos, debe anotarse en forma ordenada, utilizando términos de uso médico universal. Si el paciente presenta dos o más afecciones concomitantemente, se pondrá en primer lugar el diagnóstico relacionado con el motivo principal de consulta y, correlativamente, los otros diagnósticos según su orden de importancia relativa. Sobre la ordenación de los diagnósticos, en general, no hay normas precisas; sin embargo, parece lógico considerar algunos criterios como la importancia relativa de las enfermedades que sufre el paciente, la cronología o secuencia de su aparición y el motivo directo de consulta. Probablemente, este último criterio debiera primar en la mayoría de los casos. Así, si el enfermo consulta por neumonía lobar y, además, es diabético, fumador crónico y constipado crónico, el diagnóstico deberá ordenarse en esa misma secuencia; pero, si se trata de un diabético que ingresa en coma y se comprueba al examen una neumonía lobar el orden será inverso: diabetes *mellitus* y coma diabético y, neumonía aguda lobar. El ejemplo ilustra, además, la necesidad de dejar constancia de diagnósticos secundarios como el tabaquismo o la constipación que, la mayoría de las veces, el médico los recoge en la anamnesis pero no acostumbra a anotarlos entre los diagnósticos.

La *New York Heart Association* ha establecido criterios para la ordenación de los diagnósticos en cardiología en la siguiente secuencia: diagnóstico etiológico, anatómico, fisiológico y capacidad funcional. Siguiendo este criterio, en una mujer de 40 años, con antecedentes de poliartritis en la adolescencia que ingresa edematosa y ortopneica al hospital descubriéndose al examen una onomatopeya típica de estenosis mitral, deberá formularse el diagnóstico en el siguiente orden: 1) enfermedad reumática inactiva; 2) estenosis mitral; 3) insuficiencia cardíaca congestiva; y 4) capacidad funcional IV. Tal vez, criterios similares pudieran aplicarse a otras enfermedades.

TIPO DE DIAGNÓSTICOS

El diagnóstico puede clasificarse de acuerdo a sus atributos (Tabla 33-2).

Tabla 33-2. Tipo de diagnósticos en clínica

Etiológico o causal
Genérico
Sindromático
Presuntivo o hipotético
Lesional o anatómico
Intuitivo

Diagnóstico etiológico o casual. Es el ideal de diagnóstico, el que permite al médico utilizar tratamientos específicos para curar al paciente: en la mayoría de los casos es aplicable en el caso de las enfermedades infecciosas bacterianas o virales. Probablemente menos de la mitad de las enfermedades descritas en un texto estándar de medicina tienen una etiología conocida, por lo que debemos utilizar otros tipos de diagnóstico en numerosas situaciones clínicas.

Diagnóstico genérico. Lo podríamos definir como aquel en que el médico solo reconoce la condición de enfermo del sujeto sin poder adelantar una hipótesis diagnóstica con los datos obtenidos por la anamnesis y examen físico: es lo que rotulamos habitualmente como "diagnóstico en estudio". Corresponde en general a pacientes que son vistos por el médico por primera vez sea en la consulta externa u hospitalaria y en que los datos obtenidos no le permiten adelantar una hipótesis diagnóstica.

Diagnóstico sindromático. Es aquel que formulamos en el caso de enfermedades definidas exclusivamente por criterios clínicos, en que no disponemos de ningún examen de laboratorio para confirmarlas. En estos casos, el diagnóstico lo basamos solamente en su sintomatología típica de la enfermedad (ej.: la jaqueca o el resfrío común).

Diagnóstico lesional o anatómico. Es aquel que se basa en la comprobación clínica, imagenológica o histopatológica de alteraciones corporales (ej.: fracturas, aneurisma aórtico, cáncer, etc.).

Diagnóstico presuntivo o hipotético. Es aquel que se formula inicialmente al atender por primera vez a un paciente (diagnóstico de ingreso) con los datos obtenidos por la anamnesis y el examen físico y que requiere ser comprobado. Se basa en el razonamiento clínico y requiere para comprobarlo exámenes de laboratorio o procedimientos de exploración (ej.: úlcera péptica, fiebre tifoidea, etc.).

Diagnóstico intuitivo. Hace referencia a "la capacidad de integración de los datos obtenidos de una síntesis razonada y coherente de la información recibida, aún no reproducida en

la inteligencia artificial; es parte fundamental del arte clínico y no es raro que esta capacidad se manifieste rápidamente y entonces parece que tiene que ver con lo que se llama intuición" (Chuaqui).

Diagnóstico según su grado de certeza

De acuerdo a su grado de certeza, un diagnóstico puede ser: de certeza (o confirmado), hipotético, dudoso o de alta probabilidad (Tabla 33-3).

Tabla 33-3. Tipo de diagnósticos según grado de certeza

Diagnóstico de certeza o confirmado
Diagnóstico hipotético o presuntivo
Diagnóstico de alta probabilidad
Diagnóstico dudoso

Diagnóstico de certeza. Por otra parte, cuando disponemos de exámenes de laboratorio confirmatorios de una determinada enfermedad es importante que el médico sepa cuál es el examen de laboratorio que le permite confirmar con absoluta seguridad un diagnóstico. Para eso, debe conocer el criterio que define una determinada enfermedad. Así, la certeza diagnóstica en la fiebre tifoidea está dada por la comprobación del bacilo de Eberth en el hemocultivo; en la tuberculosis pulmonar, por la demostración del bacilo de Koch en la expectoración o cultivo de contenido gástrico; en la cirrosis hepática, por la biopsia del hígado; en el hipertiroidismo, por el aumento de los niveles séricos de tiroxina, etcétera.

Diagnóstico hipotético. Es aquel que se formula inicialmente basado en algunos elementos clínicos que son sugerentes de una determinada enfermedad, pero no son suficientemente sólidos para establecer un diagnóstico clínico de alta probabilidad. Por ejemplo, en un paciente joven febril con poliartralgias o artritis podemos formular el diagnóstico hipotético de enfermedad reumática activa y resultar ser una estreptobacilosis moniliforme (fiebre por mordedura de rata o de Haverhill).

Diagnóstico de alta probabilidad. Un diagnóstico es de alta probabilidad cuando los elementos clínicos son característicos y por tanto altamente sugerentes, así como lo son algunos de los exámenes de laboratorio, aunque no lo sea aquel que confirma la etiología de la enfermedad. En medicina, un porcentaje importante de los diagnósticos son solo de alta probabilidad y no de certeza. Por ejemplo, formulamos el diagnóstico de fiebre tifoidea (y tratamos en consecuencia al enfermo) cuando el cuadro clínico es compatible (fiebre alta continua, cefalea, roseólas tíficas, esplenomegalia, etc.) y el hemograma sugerente, aunque el hemocultivo sea negativo.

Diagnóstico dudoso. Un diagnóstico será dudoso si, tanto los elementos clínicos, la observación cercana y prolongada del paciente y los exámenes de laboratorio no son concluyentes para definir una causa. En estos casos, habrá que mantener en observación al paciente y repetir prudentemente los exámenes pertinentes.

En ocasiones, cuando la causa no ha podido ser determinada se habla de enfermedad de causa desconocida o idiopática, es decir, una enfermedad de irrupción espontánea de causa oscura.

Un diagnóstico conlleva siempre un pronóstico, o sea, una previsión del curso probable, favorable o desfavorable, que tendrá una enfermedad o dolencia, basada en el conocimiento de su naturaleza, su curso natural, la disponibilidad de recursos terapéuticos eficaces para tratarla y la frecuencia estadística con que se espera; o bien su recuperación o eventuales complicaciones, secuelas, incapacidad o mortalidad. En términos cualitativos se utilizan expresiones tales como buen o mal pronóstico, pronóstico grave o pronóstico incierto; en este último caso, es frecuente la expresión "pronóstico reservado" que generalmente se formula en el caso de una enfermedad o accidente grave, de evolución incierta y con la posibilidad que pueda tener un desenlace fatal. El conocimiento del pronóstico es importante para las decisiones terapéuticas y el manejo de la ansiedad del paciente y sus familiares.

DIAGNÓSTICO DE INGRESO Y DIAGNÓSTICO DE ALTA

Si en una primera consulta o al ingreso al hospital no tenemos elementos suficientes para llegar a una conclusión, colocaremos como diagnóstico el síntoma principal con la frase: "**de causa en estudio**" (ej.: diarrea crónica "de causa en estudio"). Por su parte, en caso que después de un estudio completo no aclaramos el diagnóstico, al alta colocaremos el síntoma principal, agregando la frase "de causa no precisada" (ej.: diarrea crónica "**de causa no precisada**"). Rotular una enfermedad como de causa no precisada es un diagnóstico de alta y no de ingreso; es inadecuado colocar "de causa no precisada" al ingreso, en circunstancias que todavía no se ha estudiado al enfermo. Si después de haberlo estudiado no se logra precisar el diagnóstico hay que dejar constancia expresa de ello en el resumen de alta, de modo que otro médico que controle después al enfermo sepa que deberá observarlo y repetir los estudios que estime pertinentes para llegar a confirmarlo. Es un grave defecto anotar un diagnóstico al alta como si fuera definitivo en circunstancias que no ha sido confirmado, lo que puede inducir a error a los médicos y perjudicar al paciente.

DIAGNÓSTICO, EXÁMENES Y EXPLORACIÓN DE LABORATORIO

Los exámenes de laboratorio y otros métodos de exploración ayudan a confirmar o descartar su diagnóstico; otras veces, lo pone en la pista de una hipótesis insospechada. El médico **no debe solicitar exámenes en forma indiscriminada**: es preciso que distinga entre los exámenes pertinentes, es decir, los que se solicitan en función de la hipótesis diagnóstica que ha formulado con el fin de confirmarla o descartarla, de los que solo se piden para completar el estudio del enfermo (exámenes de rutina) y pesquisar eventuales alteraciones bioquímicas (ej.: hiperglicemia o hipercolesterolemia u otras). En segundo lugar, debe

jerarquizar los exámenes, solicitando primero aquel o aquellos que contribuyan más directamente a confirmar su hipótesis diagnóstica. Así, por ejemplo, si la hipótesis es úlcera péptica, el examen de mayor jerarquía es la endoscopía digestiva alta; y si es hepatitis aguda, serán los niveles de transaminasas séricas.

Conviene, además, señalar que los exámenes de laboratorio tienen su mayor utilidad cuando son concordantes con la clínica. Cuando son discordantes, obligan al médico a revisar los fundamentos de su diagnóstico; si son sólidos, la clínica deberá primar sobre el laboratorio.

En suma, para el médico, formular un diagnóstico en primera instancia es muy deseable pero no siempre posible; en ocasiones, los elementos de juicio disponibles no permiten llegar a una conclusión definida. En estas circunstancias lo importante es saber cómo conducir el estudio del paciente; es decir, cuáles serán los exámenes que nos permitirán avanzar en la clarificación del diagnóstico a partir del síntoma principal. Otras veces, ni siquiera una exploración exhaustiva nos aclara el problema y solo podemos lograrlo tras la observación prolongada del enfermo y repetidos exámenes de laboratorio. De allí que los médicos hablamos de **diagnóstico fácil** cuando se puede formular con la simple inspección o con la sola anamnesis, o bien, cuando los síntomas y signos son típicos de una determinada enfermedad; y catalogamos de **diagnóstico difícil** aquel que, además de un interrogatorio y examen físico muy minuciosos, obliga a múltiples y repetidos exámenes de laboratorio (no siempre aclaratorios) porque los síntomas y signos son atípicos o vagos, o corresponden a una enfermedad de rara ocurrencia con la cual no estamos familiarizados.

De todo lo anteriormente expuesto, se deduce la importancia fundamental que tiene la semiología para el diagnóstico y, en consecuencia, para el tratamiento del paciente. Todo el proceso que conduce al diagnóstico diferencial y a un diagnóstico final preciso se apoya en una minuciosa recolección y evaluación de los datos semiológicos obtenidos mediante la anamnesis y el examen físico. El reconocimiento de este hecho llevó a Babinski a sostener que "si no hubieran errores semiológicos no habría errores diagnósticos". A su vez, un distinguido clínico solía decir que, cada vez que se formula un diagnóstico es necesario "bombardearlo", es decir, ponerlo a prueba: ver si existe concordancia entre los datos clínicos obtenidos y la hipótesis diagnóstica formulada y si esta resiste o no las objeciones planteadas.

CAPÍTULO 34

Apreciación de la gravedad de un enfermo

A. Goic • G. Chamorro

En la apreciación de la gravedad de un enfermo –esto es, el riesgo de muerte a que está expuesto– hay que distinguir dos aspectos: por una parte, la gravedad que presenta en el momento de ser visto por el médico (apreciación inmediata) y, por otra, la gravedad estimada a más largo plazo. La gravedad tiene relación con el pronóstico, es decir, con el juicio anticipado que hacemos de la probable evolución de la enfermedad, cuya formulación certera en muchos casos no es fácil.

SIGNOS DE GRAVEDAD

El médico experimentado podrá estimar casi de inmediato si un enfermo está grave al comprobar –mediante un examen somero– la presencia de algunos signos que, habitualmente, se observan en estas circunstancias. Otras veces, tal estimación será el resultado de un examen exhaustivo y la acumulación, en un breve plazo, de todos los elementos de juicio disponibles, tanto clínicos como de laboratorio. Las enfermedades graves suelen provocar alteraciones notorias sobre las facies, estado de conciencia, respiración y otros signos vitales que el médico que sepa captarlos y tenga experiencia acumulada frente a casos semejantes, no podrá dejar de reconocer. Tal es el caso de un estado comatoso, una respiración estertorosa o una hemorragia profusa. La presencia de signos semiológicos como los que se muestran en la Tabla 34-1 permite al clínico concluir que un enfermo está en condición grave. Otras veces, los signos de gravedad son sutiles, como ocurre con la brusca sensación de inquietud, disnea, taquicardia y agravación de un cardiópata que puede ser provocada por tromboembolismo pulmonar (ver *Embolismo pulmonar*, p. 266).

Los criterios de gravedad que hemos señalado, así como la formulación del pronóstico, son estrictamente clínicos. Por razones médico-legales se utiliza a veces otro criterio, ya que en casos como accidentes, intentos de homicidio o suicidio puede haber aspectos penales o pecuniarios en juego. Así, por ejemplo, en los servicios de urgencia cualquier fractura –aunque sea de una falangeta– es calificada con pronóstico grave, aunque médicamente no lo sea.

Tabla 34-1. Signos que habitualmente indican gravedad de un paciente

Alteraciones severas de los signos vitales:
Hipertermia (más de 41°C) o hipotermia (menos de 35°C).
Polipnea o bradipnea acentuadas
Respiración estertorosa
Pulso filiforme
Taquicardia o bradicardia extremas (> 180 o < 40 por minuto)
Presión sistólica menor de 90 mmHg o diastólica mayor de 150 mmHg
Coma, convulsiones o delirio
Signos de hipertensión endocraneana
Signos de irritación peritoneal o meníngea
Dolor torácico, abdominal o cefálico brusco e intenso
Hemorragia masiva
Edema pulmonar agudo
Sudoración profusa
Palidez acentuada
Deshidratación acentuada
Anasarca
Caquexia

ENFERMO GRAVE Y ENFERMO TERMINAL

Enfermo grave no es sinónimo de enfermo terminal, una expresión de uso corriente en medicina. El **enfermo terminal** es un paciente que padece de una enfermedad o condición de carácter progresivo e irreversible y cuya muerte es esperable en un lapso de tiempo relativamente breve; su enfermedad no es susceptible de tratamiento conocido y de eficacia comprobada en el momento en que se formula el diagnóstico, o bien los recursos terapéuticos utilizados han dejado de ser eficaces. En lenguaje médico se utilizaba la expresión "enfermo desahuciado", concepto que aún permanece en el lenguaje popular. Hay que hacer notar que un paciente con una enfermedad irreversible en una etapa de su evolución puede no estar grave; por otra parte, un paciente grave debido a una condición aguda y potencialmente recuperable puede, en un momento

de su evolución, convertirse en terminal si su condición se hace irreversible y el pronóstico se vislumbra fatal en breve plazo. Calificar la gravedad de un enfermo es importante porque tiene implicancias diagnósticas y terapéuticas. Si hay signos de gravedad, debemos esforzarnos por establecer un diagnóstico preciso en el menor tiempo posible (urgencia diagnóstica) y si es necesario recurrir a exámenes de laboratorio, cuyos resultados deberán obtenerse prontamente. A su vez, la calidad de enfermo grave obliga la mayoría de las veces a un tratamiento de urgencia (urgencia terapéutica). Muchas veces, esta es de naturaleza quirúrgica y el enfermo deberá ser operado sin demora so pena de aumentar aún más el riesgo de muerte, como ocurre, por ejemplo, en caso de peritonitis difusa por perforación de una víscera hueca.

RELACIÓN ENTRE GRAVEDAD Y PRONÓSTICO

En términos generales, existe una relación entre la gravedad de una enfermedad y el pronóstico. Sin embargo, gravedad actual y pronóstico no siempre guardan un paralelismo estricto. La situación clínica de un paciente al ingreso puede ser grave y, sin embargo, el pronóstico ser bueno si actuamos adecuadamente y con diligencia. Por ejemplo, una peritonitis por rotura del bazo es muy grave, pero si formulamos a tiempo el diagnóstico correcto, estabilizamos hemodinámicamente al enfermo y lo operamos con prontitud, el pronóstico es bueno. Por su parte, un coma por hemorragia cerebral masiva es muy grave y al mismo tiempo lo es el pronóstico a más largo plazo. A veces la gravedad de un enfermo es poco aparente, como podría ser una dispepsia vaga o inespecífica en un enfermo de edad en que la evolución posterior demuestra corresponder a un cáncer gástrico. En último término, la gravedad alejada está determinada por la naturaleza del cuadro que provoca la emergencia y la posibilidad de corregirlo definitivamente.

La apreciación de la gravedad inmediata de un enfermo exige experiencia clínica y una conducta médica rápidamente resolutiva, muy diferente a la del manejo rutinario de la mayoría de los pacientes que atiende el médico. La condición de enfermo grave requiere siempre de su hospitalización en un centro asistencial dotado de todos los elementos médicos, quirúrgicos y de laboratorio que permitan un diagnóstico y tratamiento oportunos para preservar mejor su vida.

CAPÍTULO 35

Diagnóstico de muerte

A. Goic

En clínica, el diagnóstico de muerte se basa en la comprobación del cese irreversible de funciones vitales respiratorias, cardiovasculares y neurológicas (signos negativos de vida). Por su parte, la tanatología ha precisado los fenómenos cadavéricos consecutivos o mediatos a la muerte, por ejemplo, rigidez cadavérica (signos positivos de muerte) y los fenómenos cadavéricos más tardíos como la putrefacción (fenómenos cadavéricos transformativos). Al médico, en la mayoría de los casos, le toca comprobar los signos negativos de vida y algunos de los signos positivos de muerte, como la rigidez cadavérica y el enfriamiento corporal.

El cese irreversible de las funciones cardiovasculares y respiratorias (criterio cardiorrespiratorio) se mantuvo en medicina como criterio único de muerte desde tiempos remotos. No obstante, hacia fines de la década de 1960 del siglo xx se describió y legalizó en los EE.UU. un nuevo criterio de muerte basado fundamentalmente en signos neurológicos: la "muerte encefálica" (*brain death*) y se sistematizaron los elementos requeridos para su diagnóstico. Este criterio diagnóstico se ha extendido ampliamente y se ha legalizado en muchos países, aunque es objetado por algunos grupos minoritarios de médicos. Desde entonces, en medicina coexisten dos criterios diagnósticos de muerte: el criterio clásico o cardiorrespiratorio y el neurológico o de muerte encefálica.

DIAGNÓSTICO DE MUERTE CARDIORRESPIRATORIA

A todo médico clínico, en el ámbito de sus responsabilidades profesionales y legales, le corresponde reconocer (diagnosticar) la muerte de un individuo y certificar su defunción en un documento de carácter legal (certificado de defunción). En circunstancias más bien excepcionales, puede también ser requerido por un juez para emitir un informe médico-legal.

Signos negativos de vida. Los médicos formulamos el diagnóstico de muerte al comprobar en el examen físico del sujeto un conjunto de signos negativos de vida (y no de los signos positivos de muerte que son más tardíos): a) ausencia de pulsos periféricos y de latido cardíaco; b) ausencia de movimientos respiratorios; c) inconsciencia y falta de movimientos voluntarios y reflejos (ej.: reflejo corneal); d) ausencia de respuesta a estímulos dolorosos; e) presencia de midriasis paralítica; y f) presencia de cianosis (Tabla 35-1).

Tabla 35-1. Diagnóstico de muerte cardiorrespiratoria: signos negativos de vida

Inconsciencia y falta de movimientos voluntarios y reflejos
Ausencia de pulsos periféricos y de latido cardíaco
Ausencia de movimientos respiratorios
Ausencia de respuesta a estímulos dolorosos
Presencia de midriasis paralítica
Presencia de cianosis

Para confirmar el fallecimiento, el médico procede a observar si hay movimientos voluntarios y reflejos y reacción a estímulos dolorosos; observa si existen movimientos respiratorios y busca, mediante palpación, los pulsos arteriales (radial, carotideo, temporal); ausculta la zona precordial en busca de ruidos cardíacos y, el tórax, para comprobar ruidos respiratorios. A veces, es un electrocardiograma u otro tipo de monitor cardíaco el que informa la actividad eléctrica del corazón; ocasionalmente, se recurre a un saturómetro para estimar por vía transcutánea la tensión arterial de oxígeno. Observa las pupilas, que en un sujeto fallecido están midriáticas o en posición intermedia, sin reflejo constrictor ante estímulos fóticos intensos; la falta de respuesta palpebral la pone en evidencia aplicando un estímulo sobre la córnea; y observa la cianosis, que es más evidente en la mucosa de la boca y labios y en el lecho ungueal. La comprobación del conjunto de estos signos significa que hay una interrupción definitiva de la circulación sanguínea, del transporte de nutrientes y del intercambio de gases, de modo que ya no es posible que el organismo funcione como un todo. En ese caso el individuo está muerto, es cadáver.

Hay que tener presente que algunos tejidos son más sensibles que otros a la carencia de oxígeno y nutrientes: el sistema nervioso central puede presentar lesiones irreversibles en 3 o 4 minutos y, en el corazón, estas aparecen en no más de 120 minutos. Los signos negativos de vida deben observarse con acuciosidad, considerando los antecedentes de la persona, toda vez que existe la posibilidad de una muerte aparente; en este caso, puede existir una detención reversible de la función cardíaca o respiratoria.

El período de observación para establecer con seguridad la muerte es de unos pocos minutos en aquellas situaciones clínicas en que la muerte es esperada, como ocurre, por ejemplo, cuando en el curso de una afección grave y progresiva se produce una respiración irregular o agónica y, finalmente, el cese de la respiración y la actividad cardíaca. Por el contrario, cuando la muerte del paciente es inesperada o repentina o el médico no ha sido testigo de la evolución que lo llevó a la muerte y en tanto se realizan esfuerzos de reanimación cardiorrespiratoria, la observación debe extenderse durante un lapso más prolongado de tiempo.

Signos positivos de muerte (fenómenos cadavéricos inmediatos). Con posterioridad a la muerte del individuo aparecen fenómenos cadavéricos inmediatos o signos positivos de muerte (Tabla 35-2).

Tabla 35-2. Signos positivos de muerte (fenómenos cadavéricos inmediatos)

Enfriamiento corporal (*algor mortis*)
Rigidez cadavérica (*rigor mortis*)
Livideces cadavéricas o manchas de posición (*livor mortis*)
Deshidratación

La velocidad de descenso de la temperatura del cadáver depende de la temperatura del medio ambiente: desciende en forma paulatina (aproximadamente 1°C por hora) hasta nivelarse a la del ambiente en un plazo de 24 horas. La **rigidez cadavérica**, aparece después de un período de alrededor de tres horas de flaccidez, y es más notoria en los músculos mandibulares, cuello y extremidades inferiores. Las **livideces cadavéricas**, se manifiestan por una coloración rojiza o violácea de la piel en las partes declives del cadáver. La **deshidratación** es responsable de la progresiva pérdida de peso del cadáver, especialmente evidente en lactantes.

En un período más avanzado de tiempo, aparecen los llamados **fenómenos transformativos** (particularmente, la putrefacción cadavérica), de observación habitual por el tanatólogo y no por el médico clínico, salvo que en ausencia de un especialista y por imperativo de la ley, sea requerido para hacer un informe médico-legal. Cabe hacer notar que en algunos países el ordenamiento jurídico es particularmente cauteloso respecto a la certeza de la muerte de una persona, el que dispone que tienen que haber transcurrido al menos 24 horas de su fallecimiento para que pueda ser sepultada o incinerada o se le pueda practicar una autopsia médico-legal.

DIAGNÓSTICO DE MUERTE ENCEFÁLICA

El **criterio de muerte encefálica** se aplica en aquellas personas, generalmente jóvenes, con daño cerebral de máxima gravedad e irreversible, en que está previsto que algunos de sus órganos pueden ser trasplantados a otras personas que los necesitan por razones médicas. En estos casos, **se exige la aceptación previa del futuro donante o de su subrogante legal**. Fue el desarrollo de la ventilación mecánica y de las unidades de cuidados intensivos, a mediados del siglo XX, lo que permitió mantener vivos a pacientes con graves lesiones del sistema nervioso central que permanecían en un coma profundo, en apnea y sin evidencias clínicas de función refleja del troncoencéfalo. A pesar del máximo apoyo médico, un subgrupo de estos pacientes no mostraba signos de recuperación de la función encefálica y en lapsos variables de tiempo sufrían de un paro cardíaco. A este tipo de coma se le denominó coma irreversible.

En 1968, un Comité de la Escuela de Medicina de Harvard, integrado por médicos, abogados y teólogos, redefinió el coma irreversible como muerte encefálica, proponiendo que: a) la muerte encefálica correspondía al cese irreversible y completo de todas las funciones encefálicas; b) la muerte encefálica podía ser diagnosticada; y c) un paciente en muerte encefálica podía ser considerado muerto.

El Comité afirmó, además, que *"un órgano, cerebro u otro, que ya no funciona y que no tiene posibilidad de funcionar nuevamente está muerto para todos los efectos prácticos; en el criterio de muerte cardiorrespiratoria, el corazón fue considerado como el órgano central del cuerpo y no es sorprendente, por tanto, que su falla marcara el comienzo de la muerte. Esto ya no es válido, debido al estado actual de la resucitación y apoyo cardiorrespiratorio, por lo que el cerebro adquiere el carácter predominante dentro de la jerarquía de los órganos corporales"*.

El Protocolo de Harvard exigió los siguientes hechos para diagnosticar muerte encefálica:

- Coma profundo, no reactivo frente a ningún tipo de estímulos.
- Ausencia de respiración y de movimientos voluntarios. Esto requiere de una observación al menos de una hora en la cual se determine la ausencia de movimientos de carácter voluntario por parte del paciente. Para confirmar la ausencia de movimientos respiratorios se realiza la desconexión del paciente del respirador durante 3 minutos, observando si existe cualquier esfuerzo del sujeto para respirar espontáneamente.
- Ausencia de reflejos, tanto de integración en el tronco cerebral, como osteotendíneos de las cuatro extremidades. No deben existir tampoco reflejos posturales estereotipados, llamados de decorticación o descerebración.
- Presencia de electroencefalograma (EEG) isoeléctrico o plano (Tabla 35-3).

Para determinar la muerte encefálica, señalan, deben asegurarse el cese total de la función encefálica y la irreversibilidad del fenómeno: *"La irreversibilidad debe demostrarse a través de un período de observación variable, el cual en manos expertas no debería exceder 6 horas, incluyendo si es necesario un EEG. En ausencia de EEG, el período de*

Tabla 35-3. Criterios para el diagnóstico de muerte encefálica

Criterios clínicos:

- Coma profundo, no reactivo frente a estímulos externos, especialmente nociceptivos
- Ausencia de respiración espontánea y de movimientos voluntarios
- Ausencia de reflejos encefálicos, de pares craneanos y pupilas midriáticas o en posición intermedia
- Presencia de dos ECG isoeléctricos o planos, registrados con intervalo no menor de 6 horas

Debe excluirse:

- Hipotermia (t° inferior a 35°C)
- Depresores del SNC
- Severa alteración metabólica o endocrina
- Parálisis por bloqueadores neuromusculares

observación debe prolongarse hasta 12 horas. En casos de duda, pueden utilizarse otras metodologías de diagnóstico como potenciales evocados, estudio de la circulación cerebral mediante arteriografía convencional de cuatro vasos, angiografía radioisotópica o cualquier otro procedimiento que se estime necesario". Se hace especial mención de no aplicar los criterios descritos en pacientes que reciben medicamentos depresores del SNC, con intoxicación medicamentosa o hipotermia (temperatura bajo los 35°C) y en niños y en pacientes que han sufrido un *shock* previo.

Si bien en los diversos países hay acuerdo sobre los criterios fundamentales del diagnóstico de muerte encefálica, existen variaciones respecto a las pruebas exigidas para su diagnóstico, como por ejemplo: la obligatoriedad de practicar un electroencefalograma o una angiografía, los intervalos en que deben realizarse los electroencefalogramas y los plazos de observación del sujeto en ausencia de electroencefalograma. En la Tabla 35-3 se resumen los criterios vigentes para diagnosticar muerte encefálica en nuestro país.

Debemos enfatizar que no todo médico está en capacidad de hacer el diagnóstico de muerte encefálica y que, para formularlo, se requiere la presencia de médicos especialistas (neurólogos, neurocirujanos) con experiencia en la formulación de este diagnóstico.

CAPÍTULO 36

Relación médico-paciente

A. Goic

La relación médico-paciente (RMP) se refiere al encuentro –en su rol de tales– de un médico y su enfermo. Incluye los diversos fenómenos que ocurren antes y durante el encuentro y su efecto sobre el curso de la enfermedad. Con posterioridad a la consulta, la opinión y sentimientos del paciente sobre el médico y de este sobre el paciente, sea o no verbalizada, se puede considerar como otro componente de la RMP.

La RMP puede ser analizada desde distintos puntos de vista: psicológico, antropológico, fisiológico, histórico, etc. En el presente capítulo nos referiremos a la RMP desde un punto de vista clínico, poniendo énfasis en su importancia para el diagnóstico y tratamiento de las enfermedades y en los aspectos técnico-médicos de su manejo.

CARACTERÍSTICAS DE LA RMP

La RMP es una forma de relación interpersonal, con la característica de ser una relación entre un sujeto que solicita ayuda porque sufre de un desorden de su salud –el enfermo–, y otro que dispone de la autoridad, conocimientos y habilidades para prestársela –el médico–. En consecuencia, la RMP es técnicamente una relación diagnóstico-terapéutica; por ello es que la primera cualidad de un médico es **conocer bien el arte y la ciencia de la medicina**. Sin embargo, la RMP se sitúa no solo en el plano del conocimiento técnico, sino que incluye aspectos afectivos, sociales, éticos y espirituales (Tabla 36-1; Figura 36-1).

Además del conocimiento y habilidades específicas, probablemente, el factor más importante en la RMP se conjuga en el plano afectivo o de los sentimientos. Esto es válido para cualquier enfermedad, pero lo es particularmente en las numerosas afecciones que no obedecen a alteraciones estructurales, sino que a alteraciones funcionales del organismo, derivadas de desórdenes en la vida emocional de los enfermos (ver *Síntomas funcionales*, p. 216) En la RMP, como en toda relación interpersonal, se generan entre las partes sentimientos positivos o negativos (amistosos u hostiles) que, en buena medida, determinan el éxito o fracaso de la relación. El esfuerzo del médico debe estar dirigido a lograr que la relación sea positiva (amistosa), lo que favorecerá el manejo del enfermo y el tratamiento. Esto no se logra exclusivamente con buena voluntad, modales educados o simpatía, aun cuando estos son atributos indispensables en la RMP; requiere, además, que el médico tenga un genuino interés en el individuo enfermo, conozca los diversos elementos en juego en la RMP y emplee técnicas destinadas a conducirla en una dirección favorable.

Tabla 36-1. Componentes de la relación médico-paciente

Técnicos
Afectivos
Sociales
Éticos
Espirituales

Figura 36-1. The Doctor (Sir Luke Fildes, 1891).



Para lograr una RMP favorable es requisito básico que el médico considere a su enfermo como una persona dotada –igual que él– de inteligencia, libertad, dignidad y de una vida íntima (relación interpersonal) y no como un mero objeto de conocimiento y manipulación terapéutica (relación impersonal). Conocimientos y habilidades médicas, disposición amistosa, genuino interés en el enfermo y respeto por su condición de

persona, constituyen la base fundamental de la RMP. La impersonalidad en el trato, la actitud de juez o la petulancia del médico, la perturban seriamente.

COMPONENTES SOCIALES DE LA RELACIÓN MÉDICO-PACIENTE

En la RMP participan diversos factores sociales (Tabla 36-2). Tanto el médico como el enfermo pertenecen a un determinado estrato de la sociedad y manejan sus propios hábitos, valores y lenguaje. Cuando ellos son muy diferentes, y debido a una comunicación inadecuada, pueden interferir en la RMP.

Tabla 36-2. Componentes sociales de la relación médico-paciente

Lugar de la consulta
Decisión de consultar un médico
Elección del médico
Modo personal de ser médico
Modo social de ejercer la medicina
Modalidad de acceso a la atención médica
Estructura de la asistencia médica
Solicitud de exámenes de laboratorio
Prescripción de medicamentos

La consulta del médico está inserta en un medio social, llámese país, ciudad, comuna o barrio; por privada que sea la oficina en que se desarrolla la RMP, están presentes influencias históricas, sociales y culturales en la persona de los protagonistas y en el lugar de encuentro. El significado social de la consulta privada, por ejemplo, es diferente al de la policlínica institucional pública.

La decisión del enfermo de recurrir al médico está, en parte, determinada social y culturalmente. Algunos sujetos que padecen síntomas importantes no consideran que están enfermos y, por consiguiente, no consultan o lo hacen tardíamente; otros, en cambio, recurren prestamente al médico por síntomas triviales, sin importancia patológica. Ambas conductas tienen determinantes psicológicas.

En la elección del médico que se va a consultar también intervienen factores sociales: ubicación geográfica, pertenencia a un grupo social, estatus económico, referencia de personas socialmente relacionadas, etcétera.

El modo de ser del médico está modulado por factores sociales complejos: algunos médicos actúan, preponderadamente, por un espíritu de servicio y de ayuda al prójimo; otros, por afán de prestigio o poder; a otros los motiva el lucro, etc. El modo de ser de un médico no es ajeno a su modo de ser persona, ya que sus actitudes y conducta profesional están fuertemente condicionadas por el modelo familiar, social y cultural en que fue educado.

La modalidad de acceso del enfermo a la atención médica, y el modo social del médico de ejercer la medicina tienen un condicionamiento social. La estructura de la asistencia médica varía de una sociedad a otra por decisión social. Hay enfermos que acceden a la atención médica a través de la libre elección del médico, en tanto que otros tienen que atenderse obligadamente con un médico que les es desconocido; unos pagan directamente su atención profesional, otros por sistemas de prepago y, a otros, se les atiende como indigentes. En la práctica, es distinta la conducta médica en la consulta privada que en la policlínica institucional; en ambas situaciones la RMP adquiere connotaciones diferentes. La solicitud de exámenes de laboratorio o la prescripción de medicamentos es también diferente según el modelo social de la atención médica. En la actividad privada, por ejemplo, se prescribe una mayor variedad de medicamentos, de diferente presentación y costo, que en la policlínica institucional.

Todos estos ejemplos muestran cómo el tipo de organización social y los factores socioculturales forman parte constitutiva de la RMP, aun cuando en la actividad rutinaria los médicos no estemos muy conscientes de su presencia. El médico debe conocer los patrones culturales de la comunidad en que ejerce y los de sus distintos estratos sociales, para poder adaptar su conducta y lenguaje al enfermo que atiende, sin dejar de preservar los valores de la RMP, cualquiera sea el modo social de ejercer su profesión.

COMPONENTES ÉTICOS DE LA RELACIÓN MÉDICO-PACIENTE

La RMP tiene también importantes componentes éticos (Tabla 36-3). En la esencia del rol del médico hay un **compromiso ético**: prestar ayuda y tener como única meta el bien del enfermo. Para el médico, constituyen exigencias éticas la preparación técnica adecuada y el perfeccionamiento profesional continuo; la disposición amistosa; la diligencia en la atención del enfermo y el respeto por su persona, cualquiera sea su condición económica o social o sus creencias religiosas o políticas. De hecho, en cada momento de su actuación profesional el médico está adoptando comportamientos y decisiones éticas: al responsabilizarse del tratamiento de un enfermo o derivarlo a otro médico; al ejecutar u omitir determinados procedimientos; al prescribir la actividad o reposo; al contar al enfermo toda la verdad sobre su enfermedad o silenciarla si estima que hacerlo puede agravar su condición o angustiarlo; al guardar o romper el secreto profesional; al mantener o suspender todo tratamiento activo a un paciente

Tabla 36-3. Componentes éticos de la relación médico-paciente

Relativos al médico	Idoneidad profesional Perfeccionamiento continuo Disposición de ayuda Privilegia el bien del paciente Honestidad Respeta la persona del enfermo Disposición amistosa Diligencia en la atención Respeta la vida espiritual y religiosa del enfermo
Relativos al paciente	Consideración por el médico Honestidad del relato Disposición a colaborar con el tratamiento

desahuciado; al decidir el monto de los honorarios, etc. Estos son algunos de los múltiples ejemplos de decisiones médicas basadas en la ética. Desde el punto de vista del paciente, es también una decisión ética la disposición a colaborar con el tratamiento médico para restablecer su salud y reincorporarse a su trabajo o actividad social. De alguna manera, los elementos éticos –que se sustentan en exigencias de la naturaleza humana– tienen una vinculación con la vida espiritual o religiosa. El ser humano no vive para estar sano, sino que desea o necesita estar sano para poder cumplir sus anhelos personales y su rol social, lo que incluye su desarrollo espiritual. La enfermedad es solo un accidente en su vida, pero en cuanto implica dolor o sufrimiento, tiene siempre alguna repercusión sobre la vida espiritual y para los creyentes, un significado trascendente. Hay afecciones que se originan en problemas espirituales, en un conflicto moral o una crisis existencial, por lo que el tratamiento debe dirigirse a la esfera espiritual del enfermo (logoterapia de Frankl). En su actuación profesional, el médico debe respetar la vida espiritual y religiosa de sus enfermos y satisfacer estas necesidades cuando las circunstancias o los pacientes lo requieran.

MANEJO DE LA RELACIÓN MÉDICO-PACIENTE

Para un adecuado manejo de la RMP, el médico debe tener presente que las emociones ocupan un primer plano en la relación con su enfermo.

Todo paciente es, en mayor o menor grado, un ser angustiado por su enfermedad debido a la incertidumbre que tiene sobre su naturaleza y pronóstico. Corresponde al médico contribuir a aliviar la angustia del enfermo y a no acentuarla o generar nuevas angustias (iatrogenia). Para ello, debe ser prudente en lo que dice y tener control sobre sus expresiones faciales y corporales: su rostro nunca debe expresar asombro o alarma ante un síntoma que relata al paciente, ni ante el hallazgo de un signo grave durante el examen físico; ni tampoco reprochar al enfermo o escandalizarse por alguna confidencia de la anamnesis.

En la RMP no solo están en juego las emociones del paciente, sino que también las del médico. Este debe conocer los rasgos de su propia personalidad y emociones, de modo que domine reacciones inadecuadas que pueden dañar la RMP. Por ejemplo, no debe responder con hostilidad a las actitudes o expresiones hostiles del enfermo, sino que averiguar cuál es su origen (ver *Hostilidad*, p. 64). En la mayoría de los casos, la hostilidad aparentemente dirigida al médico es expresión de sentimientos agresivos hacia alguna persona emocionalmente importante para el paciente.

La RMP no se da únicamente en el plano emocional subjetivo, sino que también induce modificaciones fisiológicas en el enfermo, cuya dirección puede favorecer o ir en detrimento de su enfermedad. El médico debe contribuir para que los cambios fisiológicos ocurran en una dirección que favorezca la evolución de la enfermedad. La atenuación de la angustia, por ejemplo, modifica la tensión muscular, la secreción de adrenalina y noradrenalina, la eliminación de electrólitos en la orina, etcétera.

La separación entre diagnóstico y tratamiento, aunque metódicamente necesaria, es artificial, ya que ambos procesos en la práctica están estrechamente relacionados. Se ha dicho que el primer acto de tratamiento es dar la mano al enfermo (Von Leyden), lo que es cierto. Pero, probablemente, el efecto terapéutico comienza antes del encuentro médico-paciente, cuando el enfermo decide consultar a determinado médico. La autoridad y prestigio del médico crean la expectativa en el paciente de que el médico lo va a sanar, lo que implica una disposición anticipada de colaboración con el tratamiento y favorece la mejoría. La anamnesis, un instrumento diagnóstico por excelencia, es además un importante instrumento terapéutico y técnica clave para el manejo de la RMP. A través de la anamnesis, el paciente relata sus síntomas y expresa sus sentimientos, de preferencia verbalmente. Es necesario que el médico dé la oportunidad al enfermo de relatarlos, lo que requiere de tiempo y paciencia. La prisa del médico es un factor negativo para la RMP. Es un error también, atiborrar al enfermo con una sucesión de preguntas o interrumpir innecesariamente su relato. En la anamnesis, debe ser el enfermo y no el médico el que hable la mayor parte del tiempo; la locuacidad del médico bloquea la obtención de datos anamnésticos importantes para el diagnóstico.

Es tarea del médico investigar el significado de los síntomas. Una diarrea, un dolor precordial o una cefalea pueden originarse en una alteración estructural de las vísceras, por infección, inflamación, isquemia, neoformación, etc., pero iguales síntomas pueden generarse o agravarse por una alteración de la fisiología, motivada por problemas psicológicos (ver *Síntomas funcionales*, p. 216). El significado de un síntoma únicamente puede identificarse si se investigan sus características semiológicas, así como su eventual relación con la personalidad y conflictos psicológicos del paciente. Mal podría decir un médico a su enfermo: "No se preocupe, no tiene nada en el corazón", si no ha efectuado un examen cardíaco; del mismo modo, cuando no comprueba patología orgánica no puede decir al paciente: "No se preocupe, no tiene nada", si no ha examinado su vida emocional.

Los síntomas funcionales tienen características semiológicas que los distinguen de los similares de causa orgánica. Por ejemplo, la diarrea funcional no contiene pus ni sangre, es habitualmente diurna, frecuentemente matinal y no compromete el estado general. Sin embargo, para entender su origen es necesario, además, investigar la existencia de síntomas emocionales concomitantes y precisar las circunstancias de vida del enfermo en que apareció la diarrea.

La observación atenta de las expresiones verbales y no verbales (cambios en la expresión facial, gestos, mímicas, mirada, etc.) del paciente durante la anamnesis es la técnica que permite al médico identificar áreas que son emocionalmente significativas para el paciente. Por ejemplo, las afirmaciones exageradas o laudatorias hacia una persona, seguidas de la conjunción "pero"; expresiones fuera de contexto o silencio prolongado ante una pregunta relativa a su vida personal, pueden poner al médico en la pista de un conflicto en las relaciones interpersonales del enfermo, sea en el ámbito personal, familiar o laboral. Lo mismo puede indicar una reacción facial o corporal inusitada durante el relato o expresiones hostiles directas o sutiles en contra del médico (ver *Hostilidad*, p. 64).

Estos indicadores de perturbación emocional (Tabla 36-4) han sido comparados con la auscultación de la rodada diastólica de la estenosis mitral: es un signo auscultatorio que cuesta percibir y, para lograrlo, se requiere de un entrenamiento previo del oído; sin embargo, cuando se tiene la certeza de haberlo escuchado,

Tabla 36-4. Entrevista médica: algunas claves para identificar áreas de significación emocional para un paciente

Afirmaciones exageradas
Expresiones fuera de contexto
Afirmaciones laudatorias sobre una persona seguidas de la conjunción "pero"
Silencio prolongado ante una pregunta
Reacción facial o corporal inusitada
Expresiones hostiles directas o sutiles hacia el médico
Relación temporal entre síntoma y estrés psicológico

permite hacer con seguridad el diagnóstico anatómico de estrechez de la válvula. Del mismo modo, los indicadores emocionales durante la anamnesis son difíciles de percibir y requieren de un entrenamiento previo del médico; pero si tenemos la certeza de percibirlos, nos indican con seguridad un área de significación emocional para el enfermo (Wolf).

La investigación de una eventual relación temporal entre la iniciación o exacerbación de un síntoma y un estrés psicológico tiene gran valor para diagnosticar la naturaleza emocional de una enfermedad. Procediendo de esta manera, el paciente puede percatarse de la relación entre sus síntomas y el estrés, sin que el médico necesariamente se lo explique.

Cuando el médico deja hablar al paciente e investiga su vida personal, obtiene un mayor número de datos anamnésticos e información más pertinente para el diagnóstico, al mismo tiempo que está ejerciendo una valiosa acción terapéutica. Sin embargo, el efecto terapéutico no se obtiene si previamente el médico no ha averiguado qué es lo que realmente preocupa al paciente; la preocupación real del enfermo puede no estar en el síntoma por el que consulta, sino que en una situación conflictiva en su vida personal; el síntoma, en este caso, es solo una expresión somática de ese conflicto.

En el caso de que los síntomas se relacionen con un estrés psicológico, la verbalización por el enfermo de sus sentimientos y emociones tiene reconocido efecto terapéutico al atenuar su angustia (ventilación emocional).

Por otra parte, un examen físico completo y minucioso, además de que permite la pesquisa de signos indispensables para el diagnóstico, tiene efecto terapéutico en la medida que acrecienta la confianza en un médico "que no deja nada por revisar". Esto, a su vez, refuerza la credibilidad en el diagnóstico que formulará el médico.

Si el médico ha procedido a efectuar una anamnesis centrada tanto en los síntomas como en la persona del enfermo, y un examen físico completo, su formulación diagnóstica será más exacta y más digna de fe. Al explicarle la naturaleza de la enfermedad y su pronóstico, estará prestando apoyo psicológico y tranquilidad al paciente, dos elementos terapéuticos de gran eficacia. Las prescripciones médicas serán en consecuencia mejor cumplidas y más efectivas y aumentará el efecto placebo de los medicamentos. Así, a través de una RMP positiva, las expectativas previas a la consulta y la confianza del enfermo en la capacidad del médico para sanarlo se habrán acrecentado. Por su importancia diagnóstica y terapéutica, y en tanto exista una práctica humana del arte de curar, la RMP constituye una herramienta irreemplazable para el ejercicio de la medicina.

CAPÍTULO 37

Historia clínica

A. Goic

La historia clínica o ficha clínica es un documento técnico que recoge en forma ordenada y circunstanciada la enfermedad actual y los antecedentes mórbidos de un paciente. Contiene datos subjetivos relatados por el enfermo, recogidos e interpretados por el médico, y datos objetivos derivados de la exploración física, del laboratorio y de la exploración instrumental; además, el diagnóstico formulado y sus fundamentos, el tratamiento prescrito y la evolución de su enfermedad actual (ver *Anamnesis y Examen físico*, p. 339).

Además de ser una herramienta de trabajo para el médico, tiene por finalidad favorecer y facilitar la asistencia sanitaria de los enfermos, en la medida de que contenga información clínica veraz, exacta y actualizada sobre su estado de salud. Tiene la característica de ser un documento privado, reservado o confidencial, ya que contiene datos sensibles del enfermo (datos personales e íntimos). Eventualmente, puede convertirse en un documento de importancia médico-legal.

El uso ha impuesto el nombre de historia clínica, aunque no solo contiene información del pasado del paciente, como sugiere ese nombre. Más correctamente debería llamarse historial clínico, esto es, una narración ordenada y detallada de la enfermedad de un sujeto.

En algunos medios se le llama ficha clínica, aunque habitualmente no es una ficha si nos atenemos al significado de esta palabra en lengua española; menos apropiada aún, lo es en el caso de una historia recogida electrónicamente. Es posible que en algunos centros de atención ambulatoria todavía se utilice como registro de los pacientes atendidos un fichero con tarjetones individuales ("fichas"), ordenados alfabéticamente.

La historia clínica puede ser escrita en papel (Figura 37-1) o en un computador (ver *Historia clínica electrónica*, p. 530) y su contenido, ser ordenado de distintas maneras. Lo que importa, es que sea completa, clara y comprensible. Si es escrita a mano, es muy importante que la letra sea legible para evitar confusiones y errores que, a veces, son muy graves.

COMPONENTES DE LA HISTORIA CLÍNICA

En términos generales, la historia clínica debe incluir (Tabla 37-1):

- La anamnesis próxima (enfermedad actual) y remota (ver p. 339).
- El examen físico general y segmentario.
- El diagnóstico de ingreso y sus fundamentos.
- El tratamiento prescrito.
- La evolución clínica del enfermo (diaria y, a veces, horaria).
- La recolección de los resultados de los exámenes de laboratorio y exploraciones instrumentales, a medida que ellos se realizan.
- La epicrisis (alta médica hospitalaria).

Figura 37-1. A: Confección de la historia clínica en papel; B: su almacenamiento físico y custodia es una de sus desventajas.

A



B



Tabla 37-1. Componentes de la historia clínica

Anamnesis próxima y remota
Examen físico general y segmentario
Diagnóstico de ingreso y sus fundamentos
Tratamiento prescrito
Evolución clínica del enfermo (diaria y, a veces, horaria)
Resultados de los exámenes de laboratorio y exploraciones instrumentales
Epicrisis (a la alta médica hospitalaria)

En la anamnesis próxima o enfermedad actual es importante consignar la molestia principal o motivo de ingreso, por ser uno de los ejes iniciales del razonamiento diagnóstico y del diagnóstico diferencial. Además, en muchas ocasiones indica al médico la urgencia de prescribir un tratamiento (ej.: infarto del miocardio, hemorragia digestiva, etc.).

La anotación detallada del examen físico general y segmentario es imprescindible para el propio médico tratante, dado que los hallazgos físicos iniciales pueden modificarse; o para un eventual consultor o un residente de turno, con el fin de saber si un determinado signo físico que pesquisa es nuevo o ya estaba consignado en la historia clínica.

Habitualmente, en la historia clínica solo se consignan los rótulos del o de los diagnósticos formulados al ingreso del paciente (diagnóstico de ingreso o provisorio), omitiendo anotar en detalle su fundamento clínico. Si en el curso de la hospitalización hay un cambio del diagnóstico de ingreso, debe anotarse en la misma hoja con su respectivo fundamento. Fundamentar un diagnóstico es un ejercicio de razonamiento clínico de gran valor para el médico, ya que lo obliga a discernir si sus diagnósticos tienen o no un fundamento sólido; además, ayudan a un consultor o un residente de turno que es llamado de urgencia: consultando la hoja de diagnóstico provisorio, se puede informar cabalmente del problema clínico que debe enfrentar.

Las indicaciones de tratamiento deben anotarse en una hoja *ad-hoc* a la cabecera del enfermo. En la evolución solo cabe anotar las eventuales modificaciones terapéuticas y su fundamento. Las anotaciones del médico sobre la evolución del enfermo deben ser pertinentes y significativas, evitando comentarios rutinarios y banales.

Al momento del alta médica hospitalaria, debe hacerse un resumen o epicrisis (análisis o juicio crítico de un caso clínico, una vez completada la hospitalización) que contenga en forma abreviada el diagnóstico y tratamiento recibido, la evolución general de la enfermedad, el estado del paciente al alta, las indicaciones terapéuticas y los controles médicos a que debe concurrir.

En la consulta ambulatoria, en los servicios de urgencia y al ingreso de un paciente a un servicio hospitalario, habitualmente se realizan historias clínicas abreviadas, con los datos de mayor significación y pertinencia, lo que requiere una habilidad que solo se adquiere con la experiencia. Es claro que para poder confeccionar una historia abreviada, el médico tiene que haber sido previamente entrenado en la confección de historias clínicas completas y detalladas, que es lo que le corresponde hacer al estudiante de medicina en la etapa de su formación clínica. Confeccionar historias clínicas completas y acuciosas es una responsabilidad profesional y ética del médico, ya que, conocer su oficio y hacer bien su trabajo, lo es.

Intercambio de información. Cuando la historia clínica es solicitada formalmente por otro médico o por una institución asistencial que se ha hecho cargo del paciente, el médico tratante o la institución en que trabaja tienen el deber de proporcionar los datos fundamentales consignados en la historia clínica (resumen de la historia clínica), en razón de que esos datos pueden ayudar a un diagnóstico correcto y al tratamiento del enfermo; además de evitar repeticiones innecesarias de exámenes y exploraciones, favorece la comprensión de la situación de salud del enfermo en un contexto temporal más amplio y confiable. También, el médico o la institución, deben proveer la ficha clínica completa cuando es requerida por un juez debido a una investigación o juicio legal. Esta es una razón adicional para que el médico confeccione historias clínicas completas y acuciosas, ya que esto le puede ser de ayuda en el caso de enfrentar un juicio por una presunta negligencia médica; la mejor defensa para el médico es mostrar una historia clínica que contiene el detalle y los fundamentos de sus decisiones clínicas.

En la medicina institucional, además del médico tratante, tienen derecho a acceder a la historia clínica otros médicos involucrados en la atención del enfermo, como los interconsultores, los residentes a cargo de la sala o sección hospitalaria, los internos adscritos al cuidado del paciente y los residentes de guardia.

Pertenencia de la historia clínica. Una pregunta recurrente y muy discutida es: ¿a quién "pertenece" la historia clínica? A nuestro parecer pertenece al médico tratante, ya que es el fruto de su actividad intelectual y técnica: en último término, refleja la aplicación al caso de un enfermo en particular, de sus conocimientos, habilidades técnicas y experiencia, así como su capacidad de razonamiento analítico y sintético (diagnóstico). Sin embargo, y aunque no sea de su propiedad, el enfermo o un tercero habilitado tienen el derecho a exigir que se le proporcione la información fundamental contenida en la historia clínica (diagnóstico, tratamiento y evolución) y se le entreguen los exámenes de laboratorio y exploraciones –o copia de ellos– que se le hayan efectuado durante su hospitalización o atención ambulatoria.

Custodia y resguardo de la historia clínica. La responsabilidad de la custodia y resguardo de la confidencialidad de la historia clínica es del médico tratante, en el caso del ejercicio liberal de la profesión. En la medicina institucional, la historia clínica pertenece a la institución asistencial pública o privada que corresponda y es responsabilidad de los directivos del respectivo establecimiento conservarla y preservar su carácter confidencial. En general, se estima que la historia clínica debe ser conservada por un período de, a lo menos, 15 años. Una de las desventajas prácticas de la historia clínica en papel, frente a otras tecnologías, es precisamente su almacenamiento, custodia y resguardo, así como la dificultad de acceso pronto a los archivos institucionales cuando se la necesita.

HISTORIA CLÍNICA ELECTRÓNICA

C. Echeverría

Los cambios socioculturales y el desarrollo de la tecnología han planteado nuevas alternativas en los registros de información tradicionales. Además, estos cambios han sido impulsados por la ilegibilidad de algunos registros; la utilización de papel y sus efectos ecológicos; las pérdidas de valiosos antecedentes por plagas o condiciones ambientales negativas; el espacio requerido para el archivo de documentos físicos; el creciente desarrollo de la computación y sus aplicaciones, así como la progresiva "alfabetización" informática de la población.

HISTORIA CLÍNICA INFORMATIZADA

En medicina se han ido imponiendo nuevas tecnologías por la necesidad de integrar la información relativa a personas enfermas, acceder a datos necesarios para la atención médica en lugares remotos y obtener con prontitud la información que contienen publicaciones especializadas. De este modo surgió la idea de utilizar los computadores para registros clínicos, sea aplicando distintos procesadores de texto u otros de utilización personal, guardando datos de pacientes en aparatos fijos o móviles, lo que condujo a elaborar la historia clínica electrónica, digital o informatizada, como se la conoce comúnmente. La historia clínica electrónica es un registro computacional que utiliza las tecnologías de la información y comunicaciones (TIC) para dar soporte a la confección, registro, acceso, almacenamiento y custodia de la misma, con pretensión de integralidad con respecto a los datos de un paciente en particular (Figura 37-2).

Desde el punto de vista formal, las historias clínicas se pueden configurar del modo que se desee, acorde con las necesidades de cada institución o servicio clínico, sea con trozos estructurados y otros de texto libre, creando los formularios y otros documentos que se precisen y adecúen a requerimientos específicos, con productos tan dúctiles y útiles como sea la creatividad y habilidades de sus autores. Para ingresar, procesar y almacenar los datos contenidos en las historias clínicas informatizadas se requiere de ciertos lenguajes que son provistos por los distintos fabricantes de *softwares*, con variadas opciones disponibles. Para hacer compatibles los diversos contenidos y permitir su integración, se precisa también de acuerdos o estándares que permitan la interoperabilidad, como los denominados HL7 (*Health Level Seven*), OSI (*Open Systems Interconnection*), u otros como el DICOM (*Digital Imaging and Communications*) que se utiliza para el procesamiento de imágenes.

Ventajas y limitaciones

En la actualidad, diversos sistemas de salud públicos y privados, disponen de esta herramienta computacional en distintos grados de desarrollo, siendo la tendencia hacia su mayor utilización. Por ello nos referiremos a las eventuales ventajas, como desventajas, de su uso (Tabla 37-2).

Entre las **ventajas**, se ha enfatizado que estando los datos almacenados de modo digital, el espacio físico requerido es mucho menor que el que se necesita para hacerlo en papel. También puede destacarse la rapidez de acceso, lo que está condicionado por las condiciones técnicas y estado de la vía de telecomunicaciones. Adicionalmente, la letra impresa digitalmente

Figura 37-2. Historia clínica electrónica, digital o computarizada.

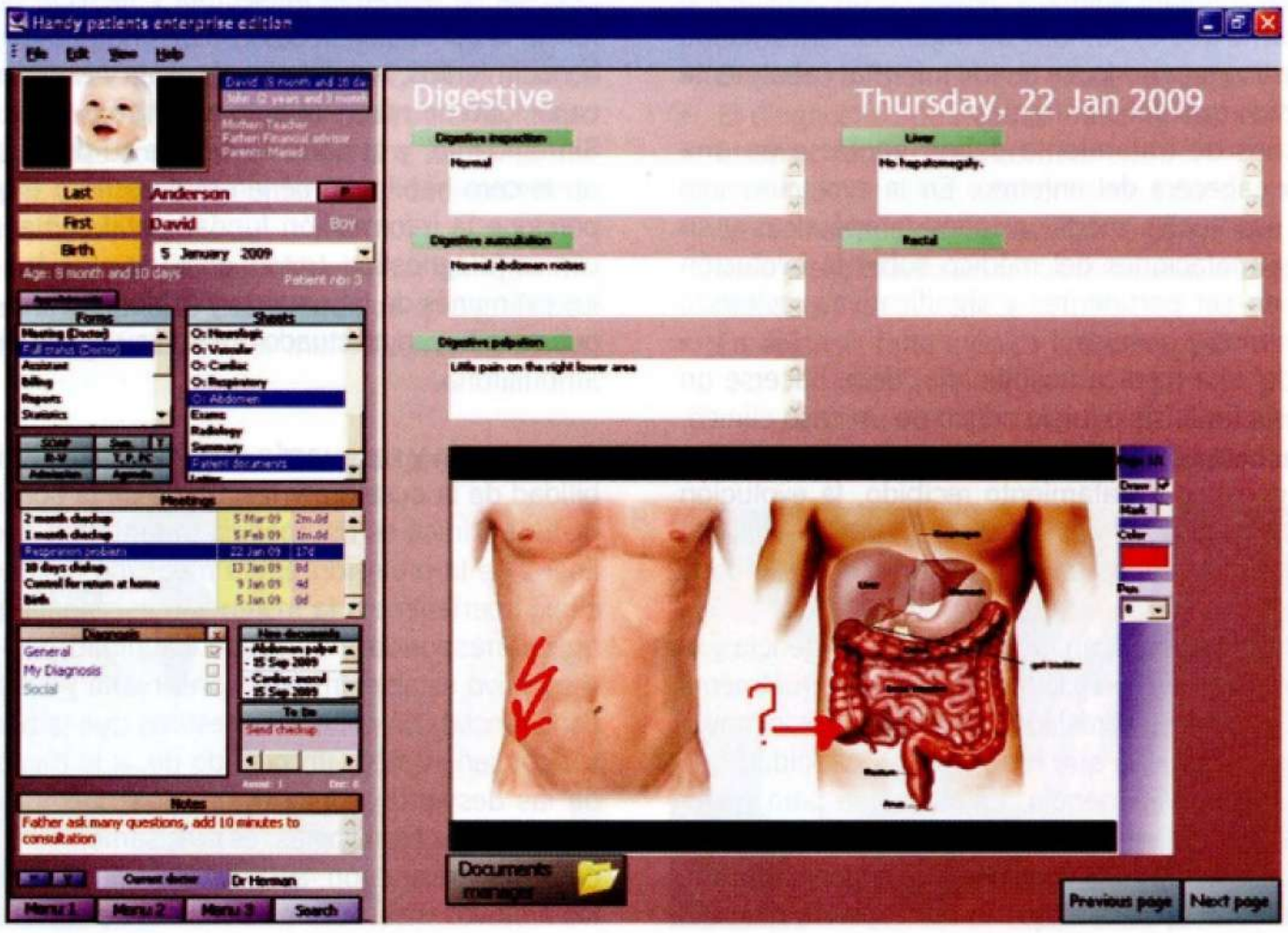

Tabla 37-2. Ventajas y desventajas de la historia clínica electrónica

Ventajas
Almacenamiento estructurado de datos
Integridad de la información clínica por paciente
Disponibilidad y accesibilidad fácil:
Portabilidad de los datos
Corto tiempo de búsqueda de información
Durabilidad de la información
Legibilidad de lo anotado
Menor espacio físico requerido
Baja posibilidad de pérdida de información
Desventajas
Alto nivel de inversión:
Elevado costo inicial de instalación
Costos de operación, mantención y respaldo
Dependencia de la electricidad
Significativo impacto de la falla:
Caídas del sistema computacional
Eventuales daños o corrupción del *software*
Factibilidad de pérdida masiva de información
Posibilidad de intervención de personas no autorizadas
Dificultad para migrar de papel a digital
Interferencia en la relación médico-paciente

mejora la legibilidad de lo anotado. Junto con lo anterior, un hecho esencial, es disponer de toda la información correspondiente a una misma persona en un solo sitio, integrando los distintos contactos del paciente, sus resultados de exámenes y procedimientos, incluyendo las imágenes, con los diagnósticos, evolución temporal y tratamientos indicados.

Desarrollar e instalar un sistema informático para la historia clínica permite automatizar algunas tareas desde una fuente única y confiable, si la base de datos es apropiada, almacenando los datos de identificación y sociodemográficos que caracterizan al paciente que consulta. A su vez, cuando en un sistema de salud la atención se presta en múltiples sitios, es posible disponer en todos ellos de la historia clínica, agregando los datos de los sucesivos contactos con diversos especialistas, generando así una integralidad de la información. Ello puede llegar a la búsqueda de un modelo único de historia clínica a nivel del país, cuando el Estado es un prestador principal, como es, por ejemplo, el caso de España.

A nivel del ejercicio médico privado, la historia clínica digital tiene como ventaja que un número finito de datos puede estar almacenado en un computador incluso portátil, lo que facilita la disponibilidad de la información en cualquier sitio (domicilio, consulta, hospital o clínica) donde se preste la atención. Sin embargo, debe tomarse en cuenta la posibilidad de pérdida del computador y la necesidad de mantener un respaldo, con las medidas de seguridad correspondientes.

Entre las posibles **desventajas** debe considerarse la cuantiosa inversión para la adquisición del equipamiento, como también para el desarrollo o compra del *software* correspondiente, teniendo presente la existencia de programas de libre acceso que, siendo de buena calidad, no resuelven todos los problemas de un sistema en particular. El número de computadores a disposición de los usuarios es crítico si se quiere evitar ineficiencias y esperas innecesarias, a la vez que su ubicación requiere de una redistribución o asignación de un espacio físico apropiado.

Cuando una organización que opera con una historia clínica basada en papel decide cambiar a la alternativa digital, se produce una situación muy compleja. El problema principal consiste en la unión de ambas versiones. Una posibilidad es digitalizar la información ya existente, proceso de alto costo en tiempo, dinero y tecnología, lo que lo convierte muchas veces en impracticable. Otro modo es decidir la coexistencia de ambas modalidades, desarrollando todas las nuevas anotaciones en la historia digital y conservando la anterior para consultas hasta el fallecimiento de los pacientes antiguos. Esta es una solución de largo plazo que, además, produce ineficiencias que pueden ser significativas al disponer de datos en dos fuentes distintas que, a veces, no es posible consultar simultáneamente. También es factible hacer un resumen de los acaecimientos previos y colocarlos como inicio de la historia electrónica de una persona, proceso que demanda el uso intensivo de profesionales médicos para la confección de los resúmenes; esto tampoco libera de la necesidad de custodia de los datos en papel, los que deben ser conservados para consultas más detalladas. La dependencia de servicios básicos, como la electricidad, indispensables para su funcionamiento, como de la adecuada operación y marcha de redes de telecomunicaciones, constituyen una debilidad, en particular en países que sufren catástrofes naturales con cierta frecuencia, circunstancia en que la necesidad de disponer de sistemas de salud es crítica. Existen equipos de respaldo o soporte, pero debe considerarse su tasa de falla.

Impacto en las instituciones de salud

Para todo lo anterior, es indispensable que las instituciones de salud dispongan de la infraestructura necesaria y el equipamiento técnico y humano capaz de mantener y operar los sistemas informáticos que permitan que el médico, otros profesionales de la salud y determinado personal administrativo (en lo que sea pertinente) puedan utilizar esta modalidad de historia clínica para los fines propios de la atención de los pacientes.

Se debe invertir significativos recursos en entrenamiento de las personas que, por diversas razones, acceden a los sistemas de información relacionados con los pacientes, desde la inducción de ellas en la institución, como durante su permanencia en la misma, ya que, debido a los avances tecnológicos, la rápida obsolescencia y modificaciones de algunos programas hace imperioso el reentrenamiento de los operadores.

La institución de que se trate debe disponer de firma electrónica, sistema que a veces se evita por su costo de instalación y mantención en el tiempo, pero que parece ser indispensable para la debida identificación de quienes, a cualquier título, intervengan la historia clínica.

Si se cuenta con la disposición y recursos para ello, los computadores utilizados para el manejo de las historias clínicas pueden permitir, de manera secundaria, puntos de acceso a informaciones y bases de datos con información médica relevante que mejoren el conocimiento de las evidencias científicas, a la vez que interactúen con datos farmacológicos que

ayudan a disminuir las interacciones y efectos secundarios de la medicación.

Una historia clínica electrónica requiere de sitios, locales y remotos, para guardar copias de los datos en uso y custodia. Ello implica servidores computacionales con niveles de redundancia acordes con las exigencias de las buenas prácticas informáticas y las disposiciones legales pertinentes, junto a estrictas medidas de seguridad.

La alternativa de tener un solo modelo de historia clínica de aplicación nacional para una institución prestadora determinada, con la ventaja de poder comparar datos y resultados, puede contribuir a un mejor control de la calidad de las atenciones, situación que –obviamente– requiere de médicos ética y profesionalmente habilitados para el ejercicio de sus funciones, ya que un buen formato no es, necesariamente, sinónimo de buena calidad de atención.

Confidencialidad y seguridad

De acuerdo a la ley, los datos contenidos en la historia clínica se consideran datos sensibles, por lo que su custodia y acceso deben estar regidos por exigentes estándares de seguridad para proteger la confidencialidad de los antecedentes personales.

El acceso a la historia clínica electrónica debe estar restringido a una necesidad médica y solo para aquellas acciones y secciones que tengan estricta relación con la calidad profesional y labor específica que desempeña la persona que ingresa al sistema. Una persona no podrá ingresar o eliminar cualquier dato, sino que se debe establecer reglas para hacerlo; para ello es preciso definir niveles y responsabilidades con métodos de acceso controlado, vía claves personales, confidenciales y únicas. Asimismo, toda vez que se observen o se introduzcan cambios o modificaciones en los datos debe quedar constancia de ello, con identificación precisa del autor. Adicionalmente, se debe disponer de controles que garanticen la autenticidad del documento.

Hoy en día se han hecho populares los sitios de almacenamiento, gratuitos y pagados, en la denominada "nube", cuya existencia física puede estar en cualquier sitio remoto, sin poder asegurar ni su respaldo ni la seguridad en el acceso, lo que hace compleja su evaluación, y especialmente delicada su utilización, para fines relacionados con datos de pacientes.

Hay que considerar que un elevado número de computadores en un hospital o institución similar trae consigo la posibilidad de múltiples puntos de acceso a los datos guardados. Si bien es cierto que es difícil impedir totalmente la piratería informática, no es menos cierto que, en una institución de salud, una cultura de respeto y cuidado de la confidencialidad tiende a producir resultados satisfactorios para todos los interesados; esto requiere procedimientos racionales y apropiados y una adecuada instrucción, entrenamiento y conducta ejemplar a todo nivel.

Computadores y relación médico-paciente

Tal como se trató en el capítulo correspondiente, la relación médico-paciente es de capital importancia en la atención y cuidado de los enfermos. Los computadores, por sí mismos, no debieran alterarla. Sin embargo, la interposición de una máquina durante la consulta, a veces voluminosa, puede tener efectos distractores para la generación y mantención de una apropiada relación con el consultante.

Los sistemas computacionales permiten múltiples funciones y se pueden agregar innumerables formularios u otros instrumentos para recolección de los datos más diversos. Cuando el esfuerzo y la atención del profesional se dirigen hacia el computador en vez del paciente, abusando eventualmente de sus potencialidades, se pierde el sentido de la atención del enfermo pudiendo llegar a una grave vulneración de la relación médico-paciente.

En suma: la historia clínica informatizada es ciertamente un avance, que permite colocar ordenadamente los datos clínicos correspondientes a una persona, posibilitando el acceso de diversos especialistas a todos los datos de un paciente, en distintos lugares y en cualquier tiempo. El médico debe concentrar el foco de atención en el paciente que le consulta, debiendo adoptar la cautela correspondiente para proteger la confidencialidad de los datos y la privacidad de las personas.

La instalación de una historia electrónica debe ser precedida de un cuidadoso análisis de sus problemas y beneficios. El médico debe resguardar una relación médico-paciente orientada a una mejor calidad de la atención médica. Este recurso tecnológico puede ser de gran ayuda, pero si desvía la atención del médico a lo meramente instrumental, no significará más progreso que llegada fácil a datos numéricos, que no son los principales factores para lograr la atención integral de los consultantes.

La historia clínica que se utilice, cualquiera que sea, debe tener una estructura que permita cumplir su función principal: favorecer tanto la atención de los pacientes como el trabajo médico, resguardando siempre la dignidad de las personas.

CAPÍTULO 38

El Juramento Hipocrático

A. Goic

Los códigos morales cambian enormemente según la época y el lugar. Como cualquier documento histórico, deben analizarse en el contexto temporal, social y cultural en que fueron creados ya que representan el pensamiento, la ideología y la cultura de una época en particular. El Juramento Hipocrático (Anexo 38-1) surgió en la Grecia Antigua en un período de gran importancia para la medicina, que corresponde a los últimos cinco siglos de la era precristiana, aunque se le conoce solo desde el siglo II de nuestra era. Sabemos que representa el pensamiento de la escuela médica hipocrática, cuyo representante más notable fue el médico Hipócrates de Cos (Figura 38-1). El Juramento Hipocrático constituye un código de conducta para el médico. Es un documento de naturaleza ética y su análisis debe enfocarse desde este punto de vista. Lo sustantivo es su contenido ético y, lo adjetivo, su forma literaria y las circunstancias históricas y culturales que le dieron origen.

Figura 38-1. Hipócrates de Cos.



VALORES ÉTICOS DEL JURAMENTO HIPOCRÁTICO

Entre los valores éticos del Juramento Hipocrático, explícitamente señalados en su texto, figuran numerosos valores éticos, como son la gratitud, la beneficencia, la voluntad de auxiliar, la justicia, etc. (Tabla 38-1).

Tabla 38-1. Valores éticos contenidos en el Juramento Hipocrático

Gratitud
Beneficencia
No maleficencia
Justicia
Respeto por la vida humana
Honestidad
Integridad
Respeto por la dignidad del hombre
Humildad
Santidad
Confidencialidad
Fidelidad al compromiso

Los párrafos textuales del Juramento que expresan los valores señalados en la Tabla 38-1 son los siguientes:

- **Gratitud**: "Tener al que me enseñó este arte en igual estima que a mis progenitores...".
- **Beneficencia**: "Haré uso del régimen diétético para ayuda del enfermo..." A cualquier casa que entrare acudiré para asistencia del enfermo".
- **No maleficencia y justicia**: "... del daño y la injusticia le preservaré".
- **Respeto por la vida**: "No daré a nadie, aunque me lo pida, ningún fármaco letal... tampoco proporcionaré a mujer alguna un pesario abortivo".
- **Honestidad y humildad**: "No haré uso del bisturí ni aun con los que sufren el mal de piedra, dejaré esa práctica a los que la realizan".

- **Integridad y justicia**: "... acudiré para asistencia del enfermo fuera de todo agravio o corrupción, en especial de prácticas sexuales con las personas, ya sean hombres o mujeres, esclavos o libres".
- **Respeto por la dignidad del hombre**: "A cualquier casa que entrare acudiré para asistencia del enfermo, fuera de todo agravio intencionado o corrupción...".
- **Santidad**: "En pureza y santidad mantendré mi vida y mi arte".
- **Confidencialidad**: "Lo que en el tratamiento, o incluso fuera de él, viere u oyere en relación con la vida de los hombres, aquello que jamás deba trascender, lo callaré, teniéndolo por secreto".
- **Fidelidad al compromiso**: "Séame dado, si a este Juramento fuere fiel y no lo quebrantare, el gozar de mi vida y de mi arte... Más si lo transgredo y cometo perjurio, sea de esto lo contrario".

El Juramento revela un valor ético global: la proclamación libre y voluntaria de fidelidad al vínculo o compromiso adquirido. Lo que se expresa mediante el Juramento, que se toma libre y voluntariamente, es aquello que el médico quiere ser y la finalidad que quiere dar a su vida. Constituye, pues, un compromiso de orden espiritual y moral. La fidelidad al compromiso trasciende las épocas y culturas históricas, así como la manera meramente externa y formal de expresarlo. Como documento ético, el Juramento Hipocrático tiene la peculiaridad de no ser fundamentalmente un código prohibitivo, sino la expresión de un ideal de conducta, una aspiración a un comportamiento médico ejemplar y, en lo profundo, un proyecto de vida. Lo importante es que este ideal de conducta médica sigue siendo hoy, en los comienzos del siglo XXI, tan valedero como lo era hace 2.500 años. Si así no fuera, el Juramento Hipocrático no habría perdurado hasta nuestros días.

CÓDIGOS DE ÉTICA MÉDICA INTERNACIONALES

Los códigos de ética médica internacionales emitidos por la profesión en el siglo XX, así como muchos códigos nacionales e internacionales, encuentran sus raíces en los contenidos del Juramento de Hipócrates (Tabla 38-2): el Código de Nuremberg (1947) sobre la experimentación en seres humanos; el Código Internacional de Ética Médica de Londres (1949) sobre los deberes de los médicos; la Declaración de Helsinki (1964) sobre la investigación en seres humanos; la Declaración de Ginebra (1968) sobre la fidelidad profesional; la Declaración de los Médicos de Francia (1973) sobre el aborto; la Declaración de Tokio (1975) sobre los derechos de los detenidos y prisioneros; la Declaración de los Médicos de Europa (1976) sobre los derechos de los enfermos y agonizantes; la Declaración de Lisboa (1981) sobre los derechos del paciente; el Código Internacional de Ética Médica (1983) sobre los deberes del médico; y más recientemente, la Declaración Conjunta de la Federación Europea de Medicina Interna, el *American College of Physicians*, la *American Society of Internal Medicine* y el *American Board of Internal Medicine*, sobre el Profesionalismo Médico (2002).

Tabla 38-2. Códigos de ética médica internacionales

	Códigos y Declaraciones	Temas éticos
1947	Código de Nuremberg	Experimentación en seres humanos
1949	Código Internacional de Ética Médica de Londres	Deberes de los médicos
1963	Declaración de los Médicos de Francia	Aborto
1964	Declaración de Helsinski	Investigación en seres humanos
1968	Declaración de Ginebra	Fidelidad profesional
1976	Declaración de los Médicos de Europa	Derechos de los enfermos y agonizantes
1981	Declaración de Lisboa	Derechos del paciente
1983	Código Internacional de Ética Médica	Deberes del médico
2002	Declaración Conjunta de la Federación *Europea de Medicina Interna, American College of Physicians, American Society of Internal Medicine, American Board of Internal Medicine*	Profesionalismo médico

Esta convergencia valórica explica por qué el Juramento Hipocrático se sigue usando en muchas Escuelas de Medicina del mundo entero para consolidar el compromiso que adquieren los médicos que se inician en la profesión.

PROBLEMAS ÉTICOS CONTEMPORÁNEOS

El Juramento no trata, claro está, todos los problemas éticos específicos que preocupan al médico en la actualidad. No obstante, profesa valores éticos esenciales y criterios aplicables a muchas de las situaciones que enfrenta el médico en la práctica médica contemporánea. En todo caso, la mera comprensión del Juramento Hipocrático no exime al médico de la obligación de reflexionar sobre los problemas éticos específicos generados por el progreso de los conocimientos y de la tecnología, especialmente en los últimos decenios.

Hay que reconocer que el Juramento ha impuesto grandes ideales a la profesión médica. Es un riguroso código de comportamiento que no siempre es fácil de observar, como lo han demostrado estudios empíricos sobre la conducta de los médicos que, en algunos casos, se aparta claramente de los preceptos hipocráticos. Lo mismo sucede en nuestra sociedad, pero esto

no es óbice para que los médicos se esfuercen por cumplir con sus deberes rigurosamente y por alcanzar los ideales promulgados por los médicos de la época de Hipócrates. El Juramento Hipocrático es un gran desafío para los médicos de todo el mundo y para los jóvenes que se inician en el ejercicio de una profesión llena de sacrificio, pero al mismo tiempo, hermosa y fuente de gran satisfacción espiritual.

Anexo 38-1

Juramento Hipocrático

"Juro por Apolo médico, por Asclepio, Higiea y Panacea, así como por todos los dioses diosas, poniéndolos por testigo, dar cumplimiento, en la medida de mis fuerzas y de acuerdo con mi criterio, a este juramento y compromiso:

Tener al que me enseñó este arte en igual estima que a mis progenitores, compartir con él mi hacienda y tomar a mi cargo sus necesidades, si le hiciere falta; considerar a sus hijos como hermanos míos y enseñarles este arte si es que tuvieran necesidad de aprenderlo, de forma gratuita y sin contrato; hacerme cargo de la preceptiva, la instrucción oral y todas las demás enseñanzas de mis hijos, de los de mi maestro y de los discípulos que hayan suscrito el compromiso y estén sometidos por juramento a la ley médica, pero a nadie más.

Haré uso del régimen dietético para ayuda del enfermo, según mi capacidad y mi recto entender: del daño y la injusticia le preservaré.

No daré a nadie, aunque me lo pida, ningún fármaco letal, ni haré semejante sugerencia. Igualmente, tampoco proporcionaré a mujer alguna un pesario abortivo. En pureza y santidad mantendré mi vida y mi arte.

No haré uso del bisturí ni aun con los que sufren el mal de piedra; dejaré esa práctica a los que la realizan.

A cualquier casa que entrare, acudiré para asistencia del enfermo, fuera de todo agravio intencionado o corrupción, en especial de prácticas sexuales con las personas, ya sean hombres o mujeres, esclavos o libres.

Lo que en el tratamiento, o incluso fuera de él, viere u oyere en relación con la vida de los hombres, aquello que jamás deba trascender, lo callaré, teniéndolo por secreto.

En consecuencia, séame dado, si a este juramento fuere fiel y no lo quebrantara, el gozar de mi vida y de mi arte, siempre celebrado entre todos los hombres. Mas, si lo transgredo y cometo perjurio, sea de esto lo contrario".

* Traducción: Lara MD. En: García C, Lara MD, López JA, Cabellos B. Tratados Hipocráticos 1. Madrid: Editorial Gredos, 1983.

PARTE V

Exámenes de laboratorio clínico y de exploración especializada

CAPÍTULO 39

Laboratorio clínico básico

INTERPRETACIÓN DE LOS EXÁMENES DEL LABORATORIO BIOQUÍMICO

A.M. Guzmán • T. Quiroga

En el proceso diagnóstico de un paciente intervienen la historia clínica, la exploración física y pruebas complementarias (laboratorio, imágenes, etc.). Para una interpretación correcta de los exámenes de laboratorio, el médico debe conocer y aplicar algunos conceptos básicos de la medicina de laboratorio.

CONCEPTOS BÁSICOS DE LA MEDICINA DE LABORATORIO

En la práctica clínica, debemos conocer tres conceptos que en su conjunto aseguran un buen examen: validez, seguridad y fiabilidad (Tabla 39-1).

Tabla 39-1. Conceptos básicos de la medicina de laboratorio

Validez
Sensibilidad
Especificidad
Eficiencia
Seguridad
Valor predictivo positivo
Valor predictivo negativo
Fiabilidad
Precisión o coeficiente de variación analítica
Otros elementos
Valores de referencia
Fuentes de variación
Trazabilidad y armonización

Validez

Es el grado en que el examen mide lo que pretendía medir. La sensibilidad, la especificidad y la eficiencia del test son medidas de su validez.

En un caso sencillo, supongamos que tenemos un grupo bien estudiado de individuos sanos y enfermos para cierta patología y contamos con una prueba dicotómica (positivo/negativo) que deseamos evaluar. Podemos construir una tabla 2 x 2 a partir de la cual estableceremos los verdaderos positivos (VP), verdaderos negativos (VN), falsos positivos (FP) y falsos negativos (FN) (Tabla 39-2).

Tabla 39-2. Tabla de contingencia

		Enfermedad	
		Presente	Ausente
Test	Positivo	VP	FP
	Negativo	FN	VN

Con estos datos podemos establecer las características correspondientes a la validez del test.

Sensibilidad. Es la probabilidad de clasificar correctamente a un paciente enfermo, es decir, la capacidad del test de detectar la enfermedad. Por lo tanto, es la proporción (generalmente expresada como porcentaje) de enfermos que presentan un test positivo y se calcula de la siguiente forma:

$$\text{Sensibilidad (\%)}: \quad \frac{VP \times 100}{VP+FN}$$

Especificidad. Es la probabilidad de clasificar correctamente a un individuo sano. Por lo tanto, es la proporción de individuos sanos que presentan un test negativo y se calcula de la siguiente forma:

$$\text{Especificidad (\%)}: \quad \frac{VN \times 100}{VN+FP}$$

Eficiencia. Es el porcentaje de individuos clasificados correctamente con el test como sanos o enfermos, y se calcula de la siguiente forma:

$$\text{Eficiencia (\%)}: \quad \frac{VP+VN \times 100}{VP+VN+FP+FN}$$

Dificultades. Existen enfermedades en las cuales no podemos separar claramente "sanos" de "enfermos" porque no existe un método diagnóstico de referencia definido y, por lo tanto, podría generarse un error al construir la tabla 2 x 2 y hacer los cálculos de sensibilidad y especificidad del test en evaluación.

También puede haber fallas en el diseño de las investigaciones para evaluar métodos diagnósticos y que no incluyan resultados en individuos sanos, lo cual es imprescindible para interpretar correctamente el rendimiento del test.

Seguridad

Es la probabilidad con que un test predice la presencia o ausencia de enfermedad. Los valores predictivos son medidas de la seguridad de un test.

Este aspecto es el más relevante desde el punto de vista clínico, ya que en la práctica clínica y con los resultados de un test en la mano, debemos determinar si el paciente presenta o no la enfermedad. Para ello utilizamos la misma tabla 2 x 2, pero para establecer los valores predictivos del test:

Valor predictivo positivo. Es la probabilidad (generalmente expresada en porcentaje) de tener la enfermedad dado que el test es positivo. Se calcula de la siguiente forma:

$$\text{Valor Predictivo Positivo (\%)}: \quad \frac{VP}{VP+FP} \times 100$$

Valor predictivo negativo. Es la probabilidad de estar sano dado que el test es negativo. Se calcula de la siguiente forma:

$$\text{Valor Predictivo Negativo (\%)}: \quad \frac{VN}{VN+FN} \times 100$$

Dificultades. Dada cierta sensibilidad y especificidad, el valor predictivo positivo y negativo depende de la prevalencia de la enfermedad. Si la prevalencia de la enfermedad es muy baja, aunque el test sea muy sensible y específico el valor predictivo positivo del test será igualmente bajo.

Fiabilidad

Es la capacidad del test de presentar los mismos resultados cuando se repite en condiciones similares. Precisión y reproducibilidad son sinónimos de fiabilidad.

Otros elementos importantes para poder interpretar un examen de laboratorio bioquímico

Valores de referencia. Los valores de referencia son valores obtenidos de una población sana. Para distintos analitos las distribuciones son "aproximadamente normales", por lo que para efectos prácticos se tratan asumiendo una distribución normal. Para la mayoría de los analitos el valor de referencia se obtiene de los valores obtenidos en el 95% de la población (promedio ± 2 desviaciones estándar).

Para muchos analitos los valores de referencia deben estratificarse por edad, género o etnia u otra característica de los pacientes.

Para obtener un valor de referencia, la población estudiada debe estar bien caracterizada, tratando además de minimizar las variables preanalíticas en los pacientes.

Fuentes de variación. Las mediciones clínicas pueden variar en un rango importante de valores, lo cual depende de:

- **Variación biológica del analito.** Corresponde a la variación normal alrededor de un punto homeostático y que en general no cambia ni por edad, género o etnia, la cual es expresada como porcentaje. Existe una variación esperada intraindividual y también una interindividual.
- **Variación analítica.** La variación analítica de un método depende de la precisión del método (o fiabilidad). Se puede obtener del análisis del material del control de calidad interno, el cual es valorado diariamente, estableciendo un coeficiente de variación analítica que corresponde a la desviación estándar respecto al promedio de los datos y es expresado en porcentaje.

Trazabilidad y armonización. Otro aspecto que el médico debe considerar al interpretar un examen es si el analito está "armonizado" o no; o sea, si sus resultados son comparables independiente de la tecnología utilizada. La estrategia para lograr la armonización de los métodos es conseguir su "trazabilidad", es decir, que todos sean comparables a través de patrones internacionales de uso común.

Si bien la armonización es una característica muy deseable para los exámenes de laboratorio, muy pocos la presentan, de manera que la única forma en que el médico clínico puede sortear este problema es controlar a sus pacientes en un mismo laboratorio o al menos en laboratorios que usen la misma técnica, del mismo fabricante.

HEMOGRAMA

M.E. Cabrera • R. Etcheverry

El hemograma es un examen que da valiosa información sobre el estado de salud de un individuo. Se dice que es "una ventana al interior del organismo". El **hemograma normal** traduce la normalidad anatomofisiológica de los centros hematopoyéticos y el equilibrio entre la producción y destrucción de los elementos figurados de la sangre (eritrocitos, leucocitos, plaquetas, eventualmente sus precursores en órganos hematopoyéticos y otras células anormales). Su alteración expresa cambios fisiológicos o patológicos en el organismo.

El hemograma incluye el recuento de células circulantes en la sangre periférica y su morfología, observados en el microscopio de luz. Actualmente, se realiza en forma automatizada en analizadores hematológicos que funcionan basados en las alteraciones que producen las células sanguíneas cuando atraviesan un campo electromagnético. La información es procesada e informada en recuentos celulares, tamaño, distribución y clasificación de las células. Los equipos automatizados dan **información hematimétrica**, como los niveles de hemoglobina (Hb), índices eritrocitarios, hematocrito, ancho de distribución de los hematíes, número de leucocitos y número de plaquetas e, incluso, la fórmula leucocitaria. Los **valores hematimétricos** de los analizadores hematológicos son bastante confiables, pero no muy precisos en la fórmula leucocitaria. Ello obliga a la revisión y validación al microscopio en casos dudosos o patológicos, junto con precisar la morfología de los elementos figurados de la sangre (eritrocitos, leucocitos, plaquetas) y el recuento diferencial de los leucocitos (fórmula leucocitaria) (Tabla 39-3).

La muestra que se utiliza para el examen es sangre venosa anticoagulada con EDTA. Los frotis se tiñen con May-Grunwald-Giemsa o Wright, para su observación al microscopio. No es necesario el ayuno para la toma de muestra de un hemograma.

La Figura 39-1 muestra un frotis normal, con un neutrófilo segmentado; la Figura 39-2 muestra un linfocito y un monocito; y las Figuras 39-3 y 39-4, muestran un eosinófilo y un basófilo, respectivamente.

Tabla 39-3. Valores normales del hemograma del adulto

Serie roja o eritrocitaria	
Glóbulos rojos hombre	4,5 a 5 millones/mm^3
Glóbulos rojos mujer	4 a 4,5 millones/mm^3
Hematocrito hombre	42% a 52%
Hematocrito mujer	37% a 48%
Hemoglobina (Hb) hombre	13 a 18 g/dL
Hemoglobina mujer	12 a 16 g/dL
Hb corpuscular media	27 a 32 pg
Concentración Hb corpuscular media	33% a 37%
Volumen corpuscular medio	86 a 98 micromm^3
Dispersión del tamaño de GR (RDW)	11,5 a 14,5
Reticulocitos	0,5% a 2%
Serie blanca o leucocitaria	
Glóbulos blancos	5.000 a 10.000 x mm^3
Neutrófilos segmentados	50% a 60%
Baciliformes	0% a 4%
Linfocitos	20% a 40%
Monocitos	4% a 8%
Eosinófilos	2% a 4%
Basófilos	0% a 1%
Serie plaquetaria	
Plaquetas	150.000 a 400.000 x mm^3

Figura 39-1. Frotis sanguíneo normal. Glóbulos rojos con halo central claro, un neutrófilo segmentado (flecha gruesa) y plaquetas (flechas delgadas) (Tinción May-Grumwald Giemsa 1.000x).

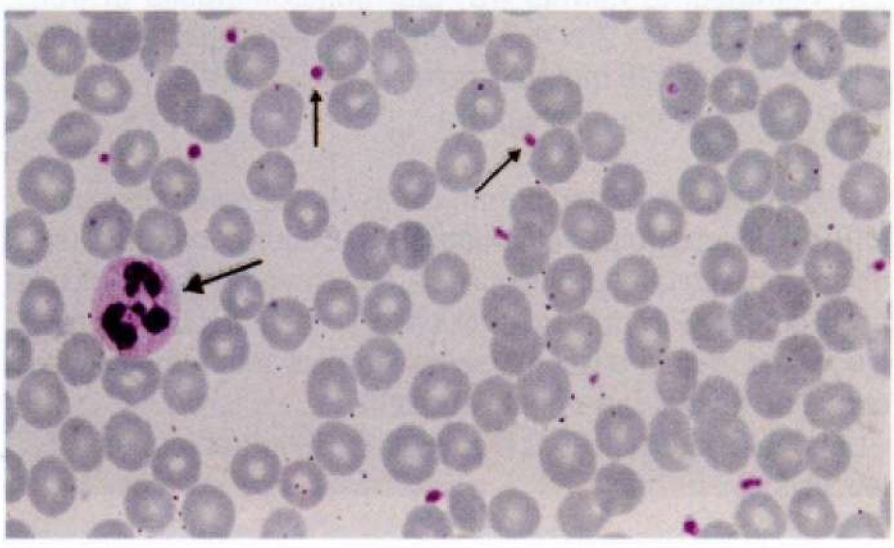

Figura 39-2. Linfocito (flecha delgada) y monocito (fecha gruesa) normales (Tinción May-Grumwald Giemsa 1.000x).

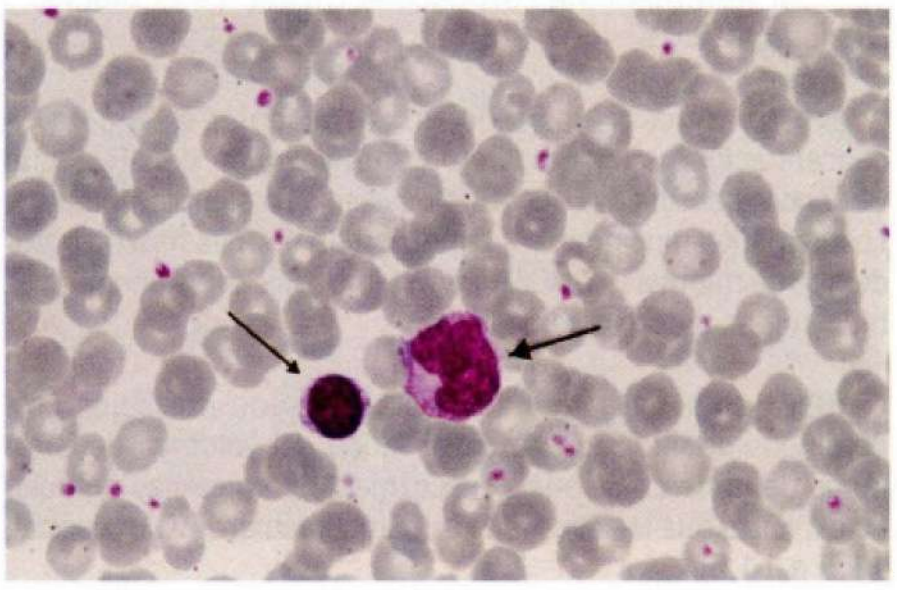

Figura 39-3. **Eosinófilo (Tinción May-Grumwald Giemsa 1.000x).**

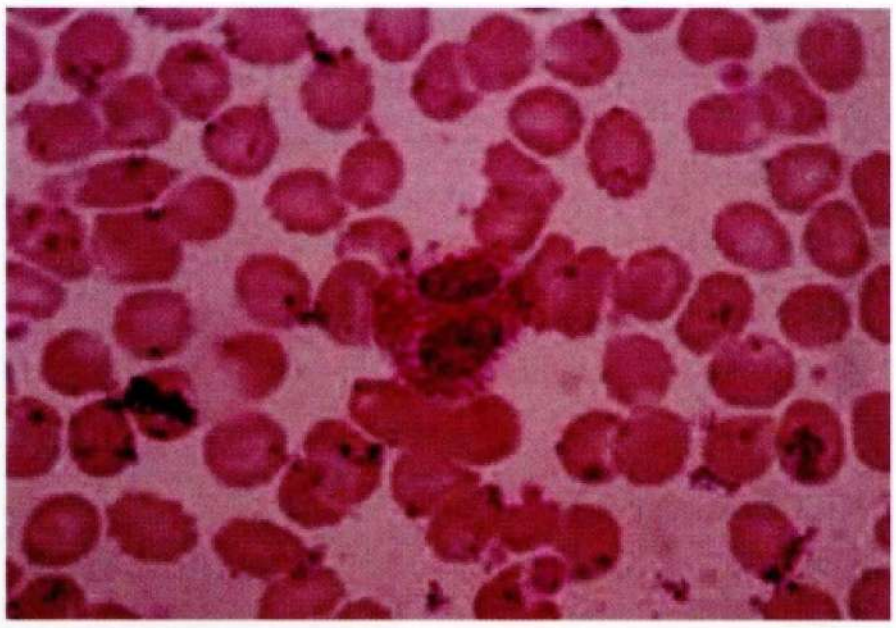

Figura 39-4. **Basófilo (Tinción May-Grumwald Giemsa 1.000x).**

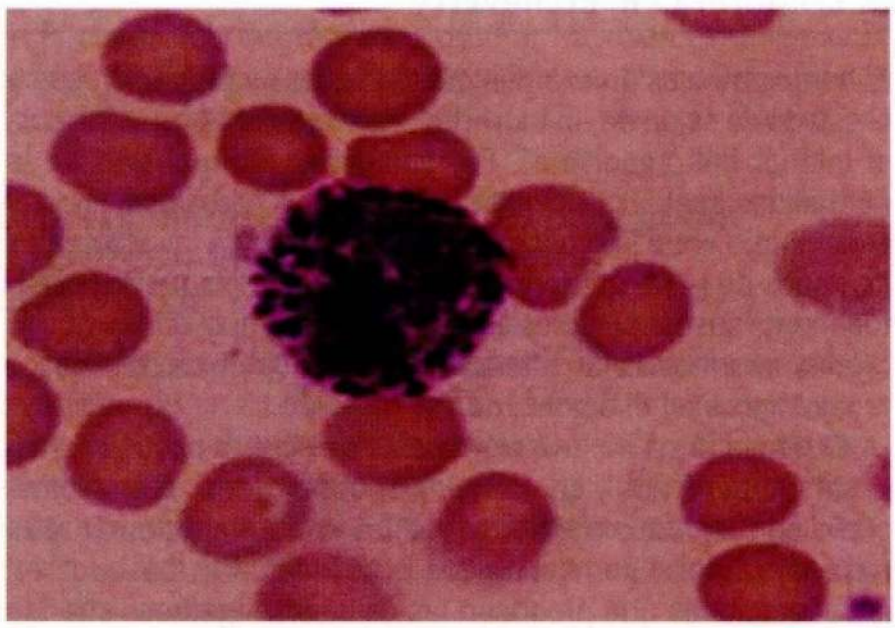

VALORES HEMATIMÉTRICOS

Hemoglobina. El nivel de hemoglobina (Hb) es el valor de mayor utilidad y más fidedigno para evaluar el estado de la médula ósea. La concentración de Hb se determina en forma directa por los analizadores y es preferible al hematocrito, que es un valor calculado por el analizador. Este último puede ser mal interpretado en casos de depleción de volumen, en que aparecerá falsamente elevado por hemoconcentración. Por el contrario, puede aparecer falsamente disminuido si existen crioaglutininas que apilan los eritrocitos.

Índices eritrocitarios y hematocrito. Se usan para definir el tamaño y el contenido de Hb de los hematíes; por lo tanto, son de gran utilidad para clasificar las anemias. El único que se determina directamente es el volumen corpuscular medio (VCM), siendo el resto, como el hematocrito, valores calculados por el equipo. Se distinguen cuatro índices:

VCM: volumen corpuscular medio. Es el volumen promedio de los glóbulos rojos (GR). Es un valor práctico, ya que permite clasificar las anemias según su tamaño en microcítica, normocítica y macrocítica.

HCM: hemoglobina corpuscular media. Es el promedio de Hb por GR.

CHCM: concentración de Hb corpuscular media. Es la concentración promedio de Hb en un volumen de GR. Es un valor poco sensible, ya que disminuye solo en anemias intensas. Los hematíes hipocromos se aprecian en el frotis mucho antes de que disminuya la CHCM. Permiten clasificar las anemias en hipocromas o normocromas.

RDW: dispersión del tamaño de los glóbulos rojos. Este parámetro cuantifica la heterogeneidad del volumen de GR o rango de tamaño. Se altera precozmente en anemias nutricionales, antes que los otros índices hematimétricos. Valor normal: 11,5 a 14,5.

Recuento reticulocitario. Es el número de reticulocitos (GR inmaduros no nucleados) en la sangre periférica. Da cuenta de la capacidad funcional de la médula ósea. Se identifican con la tinción azul cresil brillante. Valor normal: 0,5% a 1,5%.

Índice reticulocitario (IR). Para que la medición sea significativa, se deben evaluar en relación al número total de eritrocitos, corrigiéndose según la siguiente fórmula:

Índice reticulocitario (IR) = reticulocitos (%) x hematocrito del paciente
dividido por 45 ("hematocrito normal")

Si en el frotis se observa policromatofilia (afinidad por colorantes ácidos y básicos de GR jóvenes), es necesario hacer una nueva corrección, dividiendo el resultado anterior por:

- 1,5 si el hematocrito es 26% a 35%.
- 2,0 si el hematocrito es 16% a 25%.
- 2,5 si el hematocrito es < 15%.

La razón es la mayor sobrevida del GR inmaduro en la sangre periférica. En pacientes con anemia, salen de la médula ósea eritrocitos más prematuros, que en vez de sobrevivir un día en la circulación, sobreviven 1,5 a 2,5 días.

Ejemplo: reticulocitos 17%, hematocrito del paciente 23, hematocrito normal 45, con policromatofilia al frotis: IR = 17 x 23: 45 x 2 = 4,3 (anemia regenerativa o hemolítica).

- IR < 2: anemia hiporregenerativa.
- IR > 3: anemia regenerativa.

Eritroblastos. Se informan como *nucleated red blood cells* (NRBC) en los equipos automatizados. Deben confirmarse en el microscopio porque, con frecuencia, son contados como linfocitos por el equipo. Si el número es elevado, > 10 eritroblastos en 100 leucocitos, deben descontarse del número total de leucocitos, el que aparecerá falsamente aumentado.

Ejemplo: leucocitos 10.000 x mm^3, 30 eritroblastos en 100 leucocitos.

Por regla de tres: 30 en 100, X en 10.000 = X= 3.000 eritroblastos en 10.000 leucocitos. Por lo tanto, se deben restar del total de leucocitos: 10.000-3.000= 7.000 x mm^3. El número real de leucocitos en 7.000 x mm^3 en vez de 10.000 x mm^3.

ERITROCITOS

Las anormalidades de los eritrocitos son:

- **Del tamaño:**
  - Anisocitosis: diferentes tamaños.
  - Microcitosis: menor tamaño.
  - Macrocitosis: mayor tamaño.
  - Megalocitosis: grandes y ovalados (Figura 39-5).
- **Del color:**
  - Hipocromía: glóbulos pálidos, con CHCM < 31 (Figura 39-6).
  - Hipercromía: esferocitos.
  - Policromatofilia: glóbulos grisáceos, más jóvenes; corresponden a los reticulocitos.
- **De la forma:**
  - Poiquilocitosis: diferentes formas.
  - Ovalocitos: forma ovalada.
  - Eliptocitos: forma elíptica.
  - Esferocitos: forma esférica, si son pequeños: microesferocitos (Figura 39-7).
  - Esquistocitos: fragmentos de GR (Figura 39-8).
  - Células blanco o en diana o *target cells*: glóbulos con centro oscuro (Figura 39-9).
  - Acantocitos: glóbulos pequeños con evaginaciones espinosas de membrana: abetalipoproteinemia.
  - Dacriocitos: forma de lágrima (Figura 39-10).
- **Inclusiones nucleares en los GR.** Puede tratarse de los cuerpos de Howell-Jolly, que se ven como puntos oscuros dentro de los GR, en esplenectomizados y anemia perniciosa; anillos de Cabot, son restos del huso mitótico, en anemia perniciosa y

Figura 39-5. Anemia megaloblástica. Glóbulos rojos grandes y ovalados. Megalocitos (flechas) y neutrófilo hipersegmentado (Tinción May-Grumwald Giemsa 1.000x).

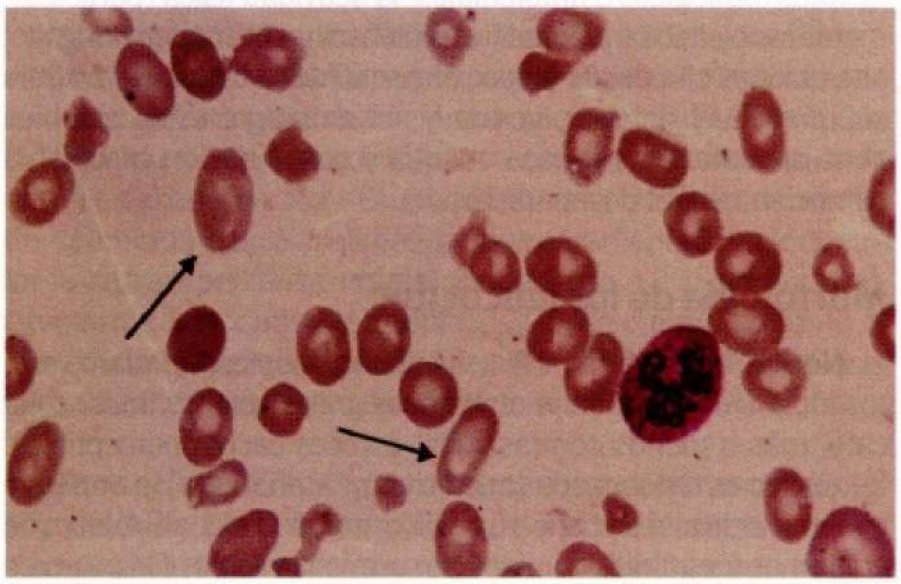

Figura 39-6. Anemia microcítica hipocroma. Glóbulos rojos pequeños y pálidos, frecuentes ovalocitos (Tinción May-Grumwald Giemsa 1.000x).

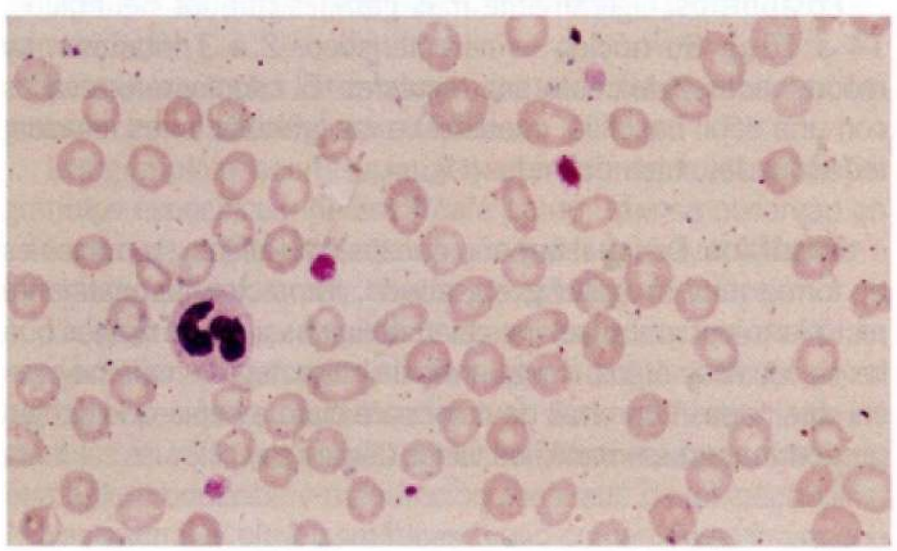

Figura 39-7. Anemia hemolítica autoinmune. Se observan microesferocitos, eritrocitos pequeños e hipercromos (flechas negras) y policromatófilos, eritrocitos grandes y color grisáceo (flechas celestes) (Tinción May-Grumwald Giemsa 1.000x).

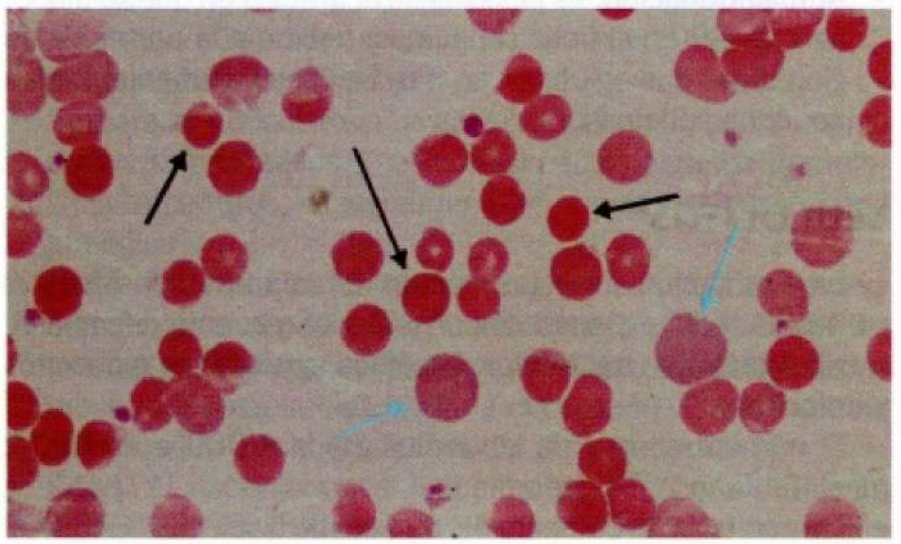

Figura 39-8. Anemia hemolítica microangiopática. Se observan varios eritrocitos fragmentados o esquistocitos (Tinción May-Grumwald Giemsa 1.000x).

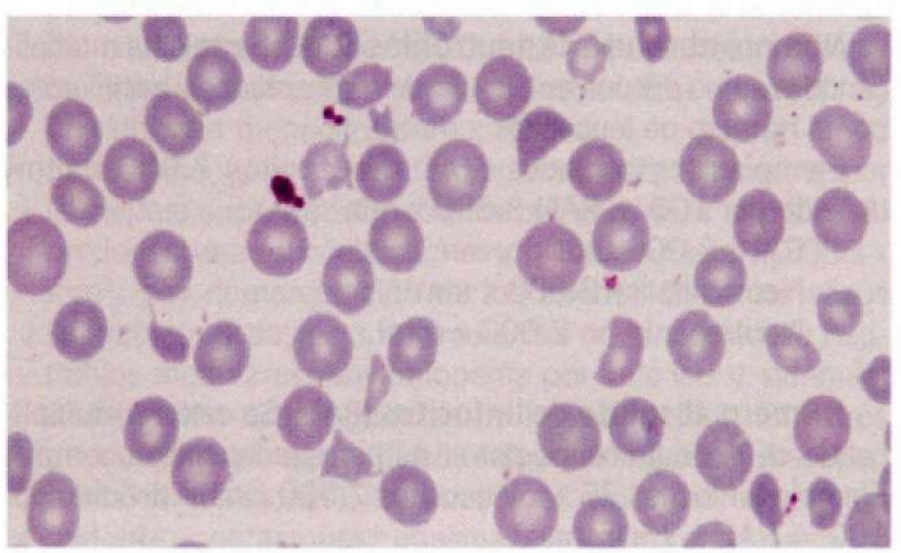

Figura 39-9. Células en diana o target. Frecuentemente en enfermedades hepáticas (Tinción May-Grumwald Giemsa 1.000x).

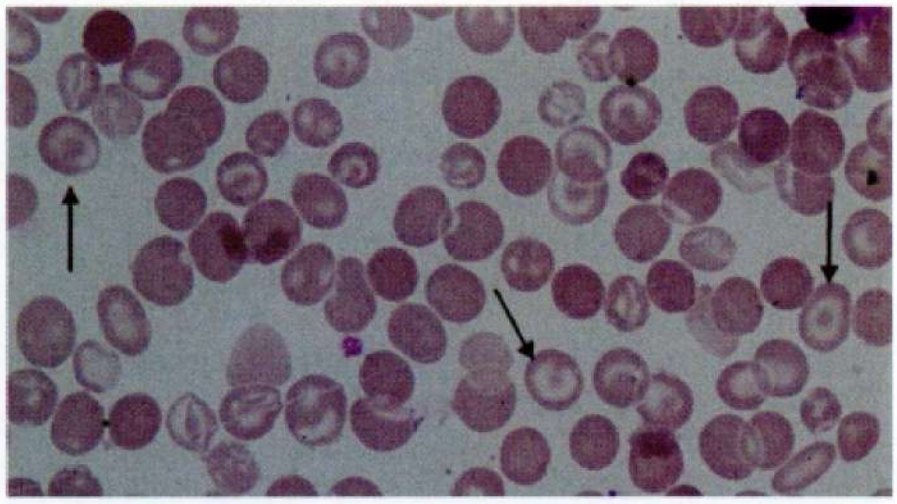

Figura 39-10. Dacriocitos. Se observan en casos de fibrosis de la médula ósea (Tinción May-Grumwald Giemsa 1000x).

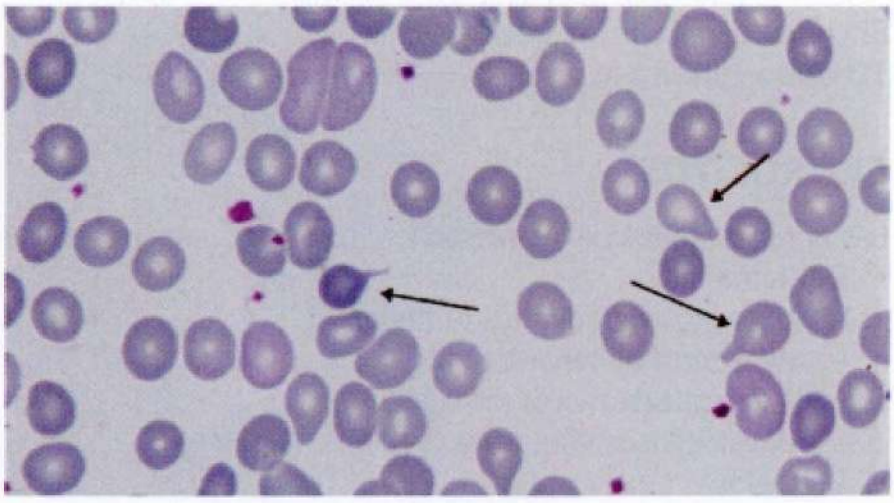

diseritropoyesis; y punteado basófilo en talasemia y anemia perniciosa.

- ***Rouleaux.*** Del francés *rouleau* (= objeto formado por una cosa dispuesta en cilindro). Es la forma apilada en que se disponen los GR en el frotis sanguíneo, como en pilas de moneda, en presencia de globulinas elevadas. Se observa en mieloma múltiple, hipergammaglobulinemia y embarazo.
- **Autoaglutinación.** Es la forma de acúmulos en que se disponen los GR en el frotis sanguíneo, debido a la presencia de globulinas que aglutinan en frío. Se observa en enfermedad por crioaglutininas.

LEUCOCITOS

La evaluación de estas células circulantes considera el conteo total de los leucocitos (WBC) y el recuento diferencial, clasificándolos en **neutrófilos, basófilos, eosinófilos, monocitos** y **linfocitos**.

El número normal de leucocitos es de 4.000 a 10.000 x mm^3 (Tabla 39-3). Se denomina:

- **Leucocitosis:** al aumento del número de leucocitos >10.000 x mm^3.
- **Leucopenia:** a la disminución del número de leucocitos < 4.000 x mm^3.
- **Hiperleucocitosis:** al aumento del número de leucocitos > 50.000 o 100.000 x mm^3.

Número absoluto de neutrófilos (RAN). Se calcula multiplicando la suma del porcentaje (%) de segmentados y baciliformes por el número de leucocitos x mm^3.

Ejemplo: segmentados 50% x leucocitos 7.000 x mm^3 dividido por 100 = RAN 3.500 x mm^3.

- RAN: 2.000-8.000 x mm^3.
- Neutrofilia: > 8.000 x mm^3.
- Neutropenia: < 2.000 x mm^3.

Número absoluto de linfocitos (RAL). Se calcula multiplicando el % de linfocitos por el número de leucocitos x mm^3. Ejemplo: linfocitos 25% x leucocitos 7.000 x mm^3 dividido por 100 = RAL 1.750 x mm^3.

- Normal: 1.500 a 4.500 x mm^3.
- Linfocitosis absoluta: > 5.000 x mm^3.
- Linfopenia: < 1.500 x mm^3.

La fórmula leucocitaria normal se observa en la Tabla 39-1. La fórmula leucocitaria puede variar ante la influencia de ciertos factores fisiológicos o ambientales: la actividad física (particularmente los ejercicios competitivos intensos), el ayuno prolongado, alteraciones climáticas (especialmente fríos extremos), la altura sobre el nivel del mar, la edad; sin embargo, estos cambios generalmente son de poca cuantía y con duración breve si la condición causal desaparece.

Morfología de los leucocitos

Neutrófilos. Miden 12 a 14 μ. Su citoplasma, claro, algo rosado o pardo, contiene numerosas granulaciones finas, color café, más o menos contrastadas, a veces casi imperceptibles. Su núcleo es redondeado (mielocitos), "arriñonado" (juveniles o metamielocitos) o en banda (baciliformes); tienen 1 a 5 lóbulos de contornos irregulares y unidos por estrechamientos filiformes en los segmentados. La cromatina nuclear se dispone en trabéculas algo más gruesas o condensadas que en los baciliformes. Los neutrófilos con 5 o más lóbulos se llaman hipersegmentados o pleiocariocitos y serían más viejos.

Eosinófilos. Ligeramente más grandes que los neutrófilos: 14 a 16 μ. Su núcleo es característico: 2 a 3 lóbulos muy redondeados y de contornos regulares. El citoplasma, a veces con una débil basofilia, contiene varias granulaciones rosadas, redondeadas, bien definidas (Figura 39-3).

Basófilos. De igual tamaño que los neutrófilos, su núcleo es de forma muy irregular y, a menudo, imprecisa, parcialmente recubierto por granulaciones bien definidas aunque menos que las de los eosinófilos, irregulares, de color negro o café negruzco, alternadas con otras de color café claro o sepia que suelen predominar en los basófilos viejos (Figura 39-4).

Linfocitos. Son del tamaño de los eritrocitos o algo más grandes: 6 a 8 μ los pequeños; los medianos miden 10 a 12 μ, redondeados, de contornos bien definidos. El citoplasma es muy escaso y muy basófilo en los pequeños y más abundante y celeste transparente en los mayores; ocasionalmente, con 4 a 8 granulaciones azurófilas muy netas. El núcleo de los linfocitos pequeños tiene una cromatina densa, oscura, dispuesta en grumos distribuidos irregularmente. Esta cromatina es más clara, más trabecular y regularmente distribuida en los linfocitos medianos. Al desintegrarse, forma placas reticulares, "núcleos en canastillo" o simplemente restos nucleares (de Grumprecht), en los cuales, entre la malla de cromatina, se visualizan 1 a 3 pequeños nucléolos, evidencia del potencial evolutivo que oculta el linfocito y su gran capacidad para desdiferenciarse en contacto con diversos antígenos.

Monocitos. Son los leucocitos de mayor tamaño, miden 14 a 18μ, presentan un núcleo generalmente "arriñonado", lobulado o cerebriforme, que se tiñe irregularmente de color violeta-azulado. Usualmente el núcleo guarda una proporción de 2:1 en área con respecto al citoplasma que es abundante y de color gris azulado. Pueden existir vacuolas citoplasmáticas (Figura 39-2).

Inmunocitos (células de Türk). Etapa final de la desdiferenciación del linfocito B, etapa previa a la célula plasmática, que es la célula formadora de las inmunoglobulinas. El tamaño del inmunocito es el de un linfocito, pero el citoplasma es intensamente basófilo (azul) con May Grunwald-Giemsa y núcleo redondo. En cambio la célula plasmática, que raramente se encuentra en la sangre periférica normal, mide 10 a 12 μ, forma oval, citoplasma intensamente basófilo, y un halo claro en torno al núcleo excéntrico, redondeado, de cromatina oscura, dispuesta en "tablero de ajedrez" o "rueda de carreta".

Otras células. En los frotis de sangre, especialmente del pulpejo del dedo, pueden encontrarse células epidérmicas aisladas o en pequeños colgajos, que no deben confundirse con células neoplásicas circulantes.

Alteraciones morfológicas de los neutrófilos

Los neutrófilos pueden mostrar alteraciones morfológicas, congénitas o adquiridas. Nos referiremos solo a las alteraciones adquiridas.

Las **alteraciones citoplasmáticas** más frecuentes son las **granulaciones patológicas** o **tóxicas**.

Las granulaciones tóxicas, son alteraciones lipídicas de los gránulos específicos, de color café pardo, que se observan en infecciones, especialmente bacterianas. A mayor número e intensidad de coloración, mayor gravedad de la infección.

Las **granulaciones regenerativas**, como los cuerpos de Dohle, son inclusiones ovaladas de color azul claro, que se observan en algunas infecciones bacterianas graves. Son reminiscencia de los gránulos azurófilos de células mieloides más inmaduras. Traducen una hiperproducción y maduración acelerada de los neutrófilos.

Las **vacuolas citoplasmáticas** (cuyo contenido es grasa que ha sido removida por el alcohol metílico en la fijación del frotis de sangre) se pueden observar en sepsis por bacilos grammnegativos, hepatitis graves o necrosis tisulares extensas.

Las **alteraciones nucleares** más frecuentes se refieren a la segmentación del núcleo, ya sea hiposegmentación, solo uno o dos lóbulos (pseudo-Pelger), como en mielodisplasia; o hipersegmentación (hipersegmentado, polisegmentado o pleiocariocito) más de 5 lóbulos, como en la anemia megaloblástica (Figura 39-5) o mielodisplasia.

Alteraciones en el recuento de los leucocitos

Leucocitosis. Generalmente se produce en infecciones bacterianas agudas (es un índice de gravedad), inflamaciones agudas, cirugía, neoplasias, quemaduras, toxinas, uremia, tormenta tiroidea, infarto agudo de miocardio, hemólisis, hemorragia aguda, postesplenectomía, necrosis tisular, leucemias y enfermedades mieloproliferativas.

- **Desviación a izquierda.** Es el aumento de baciliformes sobre el 4%, ocasionalmente, con algún juvenil; indica infección aguda. Su núcleo adopta la forma de un bastón, con bordes paralelos o ligeramente estrechados. La reducción de su ancho en más del 50% o su estrangulación, los clasifica como segmentados.
- **Desviación a la derecha.** Presencia solo de neutrófilos segmentados maduros y frecuentes hipersegmentados.

Leucocitosis fisiológicas:

- **Embarazo**. Leucocitosis hasta 12.000 x mm^3, con aumento de los segmentados y, ocasionalmente, algunos granulocitos inmaduros, especialmente en hiperemesis o toxemia gravídica.
- **Parto**. Aumento de los leucocitos por neutrofilia progresiva que, al iniciar el puerperio, fluctúa entre 10.000 y 30.000 x mm^3, especialmente en las primíparas. La contracción uterina moviliza los neutrófilos hacia la circulación. El hemograma se normaliza hacia el séptimo día del puerperio.
- **Edad**. Al nacimiento, el recuento de leucocitos promedio es 15.000 x mm^3 (llegando hasta 25.000). La neutrofilia baja progresivamente en las dos primeras semanas de vida (8.000 a 10.000). Luego se produce una linfocitosis que alcanza su máximo al año y se mantiene hasta los cuatro años. Después se mantiene un equilibrio entre neutrófilos y linfocitos hasta alrededor de los 8 años, aumentando progresivamente los neutrófilos, hasta llegar a la fórmula del adulto alrededor de los 10 a 12 años. Los eosinófilos y basófilos se comportan como en los adultos; a veces, hay una discreta monocitosis.
- **Estrés**. Frente al estrés, la producción de adrenalina por la médula suprarrenal y cortisol por la corteza suprarrenal producen una leucocitosis neutrofílica de hasta 20.000 x mm^3, hay demarginación de los neutrófilos de los vasos sanguíneos y pasaje a la circulación de la reserva de neutrófilos medulares; hay linfopenia por linfolisis y, además, disminución o desaparición de los eosinófilos. El estrés puede ser psicológico, físico (esfuerzos intensos, maratón, parto, convulsiones), traumatismos violentos, extracción dentaria, operaciones, anestesia, y hemorragia aguda o crisis hemolítica.

Leucocitosis patológicas:

- **Neutrofilia** (aumento de neutrófilos). La causa más frecuente son las infecciones bacterianas agudas por cocáceas, sobre todo por gérmenes que producen supuración (estreptococo, estafilococo), como también meningococo y neumococo.
  En las infecciones agudas localizadas (flegmones, abscesos), amigdalitis, erisipela, neumonía, peritonitis, generalmente por cocáceas, son frecuentes leucocitosis de 15.000 a 30.000 x mm^3, determinadas por la movilización de los neutrófilos marginados y la reserva medular (segmentados y baciliformes), concomitante con la disminución de los linfocitos (a menudo absoluta) y de los eosinófilos, que suelen desaparecer de la circulación. En infecciones severas, suele observarse mielocitos juveniles y neutrófilos.
  En el período de recuperación de la infección reaparecen los eosinófilos y aumentan los monocitos y linfocitos. En la convalecencia suele haber una discreta eosinofilia, linfocitosis, monocitosis y tendencia a la leucopenia.
  Puede observarse una leucocitosis neutrofílica como fenómeno paraneoplásico en el cáncer de pulmón, en la recuperación de una neutropenia o después de la administración de factores estimulantes de colonias granulocíticas (G-CSF).
  También se observa neutrofilia en quemaduras o uso de corticoides en dosis altas (prednisona > 40 mg/día).
- **Eosinofilia** (aumento > 4% o > 350 x mm^3). Las causas principales son: parasitosis tisulares (distomatosis, triquinosis, hidatidosis, larva *migrans*), alergias y fármacos y, en menor grado, parasitosis intestinales.
  - **Parasitosis tisulares.** En la distomatosis es frecuente encontrar eosinofilia del 20% al 50%, con leucocitosis de 10.000 a 40.000 x mm^3 y algunos eosinófilos baciliformes. En la triquinosis, la eosinofilia suele ser algo más baja, 20% al 30%. Aparece generalmente al fin de la primera semana, alcanza su máximo en la tercera o cuarta semana y puede persistir hasta 2 a 3 años, en menor cantidad. Puede faltar en casos muy graves.
    En el **quiste hidatídico** (equinococosis), la eosinofilia es menor que en las parasitosis anteriores (10%-20%), pero, si el quiste se rompe o fisura a los bronquios o al peritoneo, esta se eleva. En la cisticercosis cerebral, la eosinofilia es del 10% al 30% y desaparece al enquistarse el parásito.
    La larva *migrans* de la *Toxocara catis* y *canis* determina hepatoesplenomegalia, fiebre y leucocitosis de 60.000 a 150.000 x mm^3, con eosinofilia del 30% al 60%, con discreta proporción de eosinófilos inmaduros. La reacción de enzimo-inmunoensayo (ELISA) es diagnóstica. En el **síndrome de Loeffler**, etapa pulmonar de la infección, la eosinofilia fluctúa entre el 10% y el 30%, con discreta leucocitosis (10.000 a 15.000) y persiste 3 a 4 semanas, tiempo que dura el ciclo evolutivo pulmonar del parásito.
    En la **amebiasis intestinal** la eosinofilia es discreta (6% a 10%) e inconstante, sin aumento notable de los leucocitos.
    En toxoplasmosis ganglionar la eosinofilia es discreta (6% a 8%) en un quinto de los casos, asociada a linfocitosis, a menudo relativa y en algunos casos con linfocitos reactivos, tipo Downey.
  - **Parasitosis intestinal**. Generalmente, la eosinofilia es moderada, 10% a 15% en áscaris, oxiuros, tenias, amebas. La *Isospora belli* puede producir niveles de hasta el 20%; el anquilostoma *duodenalis* del 30% al 40%; y el *Strongiloides* hasta 40% al 50%, con leucocitosis de 30.000 a 60.000 neutrófilos x mm^3.
  - **Eosinofilia de las enfermedades alérgicas**. Asma, fiebre de heno, edema de Quincke y polínicas en general, enfermedad del suero.
  - **Dermatopatías**. Urticaria, prúrigo, dermatitis herpetiforme.
  - **Infecciones**. Solo se observa en la escarlatina y el eritema poliformo, estreptococias y convalecencia de las enfermedades infecciosas.
  - **Fármacos**. El listado es largo, pero en general son moderadas, como antibióticos: penicilina, cefalosporinas; antituberculosos, como rifampicina; antiinflamatorios no esteroidales; sales de oro; heparina, etcétera.
  - **Mesenquimopatías**. Poliarteritis nodosa, endocrinopatías como en la enfermedad de Addison, la eosinofilia es leve.
  - **Enfermedades hematológicas**. Linfoma de Hodgkin: 20% de los casos, presenta eosinofilia leve 6% al 10%.
  - **Síndromes mieloproliferativos crónicos**, como leucemia mieloide crónica. Generalmente asociada a basofilia.
  - **Síndrome de hipereosinofilia idiopática**. La eosinofilia varía del 30% al 60%, con leucocitosis de 20.000 a 100.000 x mm^3, con algunas formas jóvenes, inclusive mielocitos. La infiltración eosinofílica compromete la mayoría de los parénquimas, hígado, bazo, corazón, pulmones, riñón, produciendo insuficiencia en ellos, además de la piel, tubo digestivo, sistema nervioso central y periférico. Es difícil de diferenciar de los síndromes mieloproliferativos. De curso fatal, evoluciona en 6 meses a 3 años, aunque la supervivencia ha aumentado con el empleo de corticoides, drogas citotóxicas, o inhibidores de tirosina quinasa.
- **Basofilia**. Se observa en los síndromes mieloproliferativos, como la leucemia mieloide crónica, especialmente en la fase acelerada (> 20%).
- **Linfocitosis**. En los niños es normal una linfocitosis del 40% al 50%, con leucocitosis de 10.000 a 12.000 x mm^3, que persiste hasta alrededor de los 4 a 5 años, llegando a valores de adulto a los 10 a 12 años.
  Las causas más frecuentes son infecciones virales como varicela, rubéola, sarampión, parotiditis, hepatitis, virus de inmunodeficiencia humana (VIH), citomegalovirus (CMV), virus Ebstein-Barr (EBV) en la mononucleosis infecciosa.
  En la coqueluche ("tos convulsiva") los linfocitos son pequeños y en la mononucleosis infecciosa son grandes, hiperbasófilos, denominados "de Downey".
  Se observa una leve linfocitosis en la convalecencia de las infecciones, junto con una monocitosis, signo de buen pronóstico. También se observa linfocitosis discreta en pacientes esplenectomizados. En neoplasias como leucemia linfocítica crónica/linfoma linfocítico, los linfocitos son pequeños, maduros, o medianos, con cromatina gruesa.
- **Monocitosis.** Las causas más frecuentes son infecciones bacterianas, en especial en el período de recuperación, TBC caseosa, endocarditis subaguda y sífilis. También en enfermedades parasitarias (malaria) o protozoarias, linfoma de Hodgkin avanzado, postesplenectomía y en cánceres necrosados (15%-20%).

Leucopenia. Una disminución de leucocitos circulantes se observa en infecciones virales, gripe, sarampión, parotiditis, tuberculosis, fiebre tifoidea, síndrome de inmunodeficiencia adquirida (SIDA), hepatitis aguda, hiperesplenia, cirrosis hepática e hipertensión portal, mesenquimopatías, como lupus eritematoso sistémico (LES), aplasia medular, drogas, anemia perniciosa.

- Las **sepsis graves** por bacterias gramnegativas producen leucopenia por consumo de neutrófilos, con desviación a izquierda proporcional a su severidad.
- **Leucopenia por fármacos**. Cualquier fármaco o droga es potencialmente depresor de la granulopoyesis, pudiendo llegar a la agranulocitosis.
- La **diálisis extracorpórea** produce neutropenia a los 5 minutos de su inicio, coexiste con un aumento de los baciliformes y persiste por una hora. Se debe a secuestro de neutrófilos por el pulmón.
- **Estrés**. Se observa con frecuencia en mujeres jóvenes de personalidad tensa y ansiosa. Puede variar entre 2.000 a 4.000 leucocitos x mm^3, con una fórmula leucocitaria conservada.

Eosinopenia. En el período de estado de las infecciones bacterianas, especialmente en sepsis y supuraciones, excepto en estreptococias exantemáticas (escarlatina, eritema polimorfo), infecciones virales y en el inicio de la fiebre tifoidea. También por el estrés, físico o emotivo, tratamiento con adrenalina, ACTH, insulina e histamina.

Linfopenia. En el período agudo de la mayoría de las enfermedades infecciosas, asociada a neutrofilia, especialmente por cocáceas.

También, se observa después de quimio y radioterapia, posterior a la administración de ACTH o corticoides, linfoma de Hodgkin avanzado, SIDA, TBC miliar y LES.

Reacción leucoeritroblástica y leucemoide. Son cuadros que simulan una leucemia por el pasaje a la circulación de un número considerable de granulocitos inmaduros y eritroblastos, en la reacción leucoeritroblástica, o solo de granulocitos en la reacción leucemoide. La hiperleucocitosis puede alcanzar 30.000 - 40.000 x mm^3.

La reacción leucoeritroblástica se puede observar en la recuperación de una agranulocitosis, respuesta a G-CSF, anemias agudas por hemorragias o crisis hemolíticas. También en metástasis de la médula ósea por un tumor sólido como cáncer de próstata u otro.

La reacción leucemoide, como fenómeno paraneoplásico, se observa ocasionalmente en cáncer pulmonar.

PLAQUETAS

El recuento normal de plaquetas es de 150.000 a 400.000 x mm^3 (Tabla 39-1). Ocasionalmente en casos en que la muestra de sangre está coagulada, los equipos automáticos pueden informar recuentos disminuidos de plaquetas. En este caso, la observación del frotis sanguíneo, muestra acúmulos plaquetarios.

Trombocitosis. Es el aumento del número de plaquetas. Ocurre cuando hay rápida regeneración de sangre posterior a hemorragia aguda o hemólisis, infecciones agudas especialmente supuradas, fracturas, poscirugía, insuficiencia renal, esplenectomía, anemia por déficit de fierro, artritis reumatoidea y otras enfermedades del colágeno o en enfermedades mieloproliferativas.

Un incremento abrupto en el número de plaquetas, puede deberse a una neoplasia oculta, como síndrome paraneoplásico.

Trombocitopenia. Es la disminución del número de plaquetas bajo 140.000 x mm^3. Con recuentos bajo 50.000 x mm3 aumenta el riesgo de sangrado y bajo 20.000 el riesgo es francamente mayor. Las causas pueden deberse a:

- **Disminución de la producción:** infiltración medular, fibrosis, falla medular, aplasia, drogas, quimio o radioterapia, alcohol, infecciones virales o trombopoyesis ineficaz en la anemia megaloblástica o mielodisplasia.
- **Aumento de la destrucción** por causas no inmunes o inmunes. Causas no inmunes son las trombocitopenias observadas en la sepsis, SIDA, vasculitis, síndrome hemolítico-urémico, coagulación intravascular diseminada, púrpura trombocitopénico trombótico, prótesis intravasculares. Las causas inmunes pueden ser primarias o secundarias; primaria en el púrpura trombocitopénico inmune y secundarias a infecciones virales, bacterianas y fármacos.
- **Secuestro esplénico**, en la hipertensión portal.

VELOCIDAD DE ERITROSEDIMENTACIÓN

M.E. Cabrera • R. Etcheverry

Los eritrocitos circulan en los vasos arrastrados por la corriente sanguínea en suspensión estable, rechazándose por sus cargas eléctricas negativas, en equilibrio con las proteínas del plasma (globulinas y fibrinógeno, principalmente).

La velocidad de eritrosedimentación o sedimentación (VHS) se mide en una columna vertical donde se coloca sangre venosa citratada: los **eritrocitos** se atraen, agregándose en pilas de monedas y descienden por su propio peso, con una rapidez variable. La lectura se hace en 1 hora. Mientras más rápido se agrupen y bajen en la columna, mayor será la VHS. La VHS normal es 3 a 10 mm en la primera hora en el hombre, y 4 a 15 mm en la mujer. Esta escasa caída normal, se debe a que las cargas eléctricas negativas de los eritrocitos los mantienen separados. Puede utilizarse otros anticoagulantes, excepto heparina, porque esta acelera la sedimentación globular.

La **temperatura corporal** influye poco en la VHS, excepto cuando existen crioaglutininas en títulos elevados (anemias hemolíticas por crioaglutininas), pues la fijación de ellas en los eritrocitos determina una aceleración de la sedimentación: 60 a 100 mm. En las **crioglobulinemias** sucede lo contrario: la velocidad de sedimentación elevada va disminuyendo a medida que la temperatura baja, siendo a menudo normal a 4°C, por gelificación de globulinas plasmáticas muy aumentadas que se oponen a la sedimentación de los eritrocitos.

En el recién nacido, por la poliglobulia y disminución del plasma, la VHS es 1 mm en 1 h, pero alrededor del año de edad, se iguala con la del adulto. En los ancianos también aumenta y se considera normal hasta 20 mm.

ALTERACIONES FISIOLÓGICAS Y PATOLÓGICAS DE LA VHS

Hay **circunstancias fisiológicas que alteran la sedimentación**. El embarazo la eleva a partir del tercer mes, pudiendo llegar a 40 a 50 mm en la primera hora, por aumento de la globulina alfa 2 y del fibrinógeno y, aún más, durante el puerperio.

Las **variaciones patológicas de la VHS** están condicionadas por dos factores: los eritrocitos y las proteínas plasmáticas (globulinas, glicoproteínas y fibrinógeno).

Los eritrocitos influyen sobre la sedimentación por su número: en la policitemia (esencial o por altura), con hematocrito > 50%, la sedimentación no sobrepasa 1-2 mm. En las policitemias secundarias a tumores malignos, la sedimentación está aumentada.

La sedimentación elevada en las **anemias hipocromas** debe hacer sospechar la presencia de un cáncer (especialmente colon derecho, estómago, útero). En las **anemias hemolíticas**, la sedimentación es normal o moderadamente elevada y en la **anemia perniciosa** (carencia de vitamina B12) la sedimentación se acelera, a veces marcadamente, por el mayor volumen y peso de los megalocitos.

Sin embargo, las **proteínas plasmáticas** son las que más influyen sobre la sedimentación, como las globulinas alfa 2 en las infecciones agudas y el embarazo, y la proteína C reactiva, el fibrinógeno y la gammaglobulina, en las infecciones.

La sedimentación se eleva en infecciones graves (neumonía, pielonefritis, colecistitis aguda, supuraciones, sepsis), mesenquimopatías, postoperatorio inmediato o cánceres metastásicos. En las infecciones agudas, la sedimentación demora tres a cuatro semanas en normalizarse, más tiempo que la leucocitosis y la fórmula leucocitaria.

La sedimentación globular está muy elevada, > 100 mm en la primera hora, en las disproteinemias (macroglobulinemia, mieloma) y en la anemia hemolítica autoinmune.

APLICACIÓN DE LA VHS EN CLÍNICA

Este examen ha perdido importancia relativa frente a otros métodos diagnósticos y de seguimiento más eficaces y específicos. Sin embargo, aún es una herramienta clínica útil, simple y de bajo costo.

Tiene utilidad en el diagnóstico y la evolución de patologías reumatológicas e infecciones graves, en el diagnóstico diferencial de tumores benignos o malignos y en la evolución del tratamiento.

Pese a ser inespecífica, una VHS elevada indica una perturbación orgánica de la salud y obliga al clínico a investigar la causa. En muchos casos, su normalización es un índice útil de remisión, y aun de curación. Por otra parte, hay que tener presente que una sedimentación normal no excluye la existencia de una afección orgánica.

PROTEÍNA C REACTIVA

M. Wolff

La proteína C reactiva (PCR) es una proteína plasmática circulante sintetizada por el hígado en respuesta a diversas citoquinas proinflamatorias liberadas en procesos inflamatorios y de daño tisular, principalmente las interleuquinas 1 y 6 y el factor de necrosis tumoral. Juega un rol en la activación de la cascada inflamatoria (sistema del complemento) y de la coagulación. Se le considera un reactante de fase aguda, una de las proteínas prontamente sintetizadas en el hígado frente a las situaciones fisiopatológicas mencionadas, y es de fácil medición cuantitativa.

Su producción es muy temprana, a las 6 horas de iniciado un proceso agudo gatillante, y alcanza su máximo en 48 horas, con una vida media constante de alrededor de 18 horas. En la medida que el proceso inflamatorio va cediendo o se controla, los niveles de PCR descienden rápidamente, lo que la diferencia de las alteraciones de la velocidad de sedimentación (VHS) cuya elevación es más lenta y persistente (la velocidad de sedimentación está influenciada por procesos inflamatorios, pero también por el recuento de eritrocitos, los niveles circulantes de fibrinógeno y de las inmunoglobulinas, entre otros) (ver *Velocidad de eritrosedimentación*, p. 547). En caso de inflamación crónica la elevación de la PCR es menor, pero sostenida. Los procesos desencadenantes de su producción son muy diversos e incluyen infecciones, la mayoría de las enfermedades inmunoinflamatorias, tumores, trauma (incluido el quirúrgico) y la necrosis tisular (incluido el infarto miocárdico y la pancreatitis aguda). El nivel plasmático de PCR en personas sanas es hasta 10 mg/L (percentil 99) y su elevación es directamente proporcional al grado de inflamación.

UTILIZACIÓN EN CLÍNICA

Los niveles más altos de PCR se observan en las **sepsis bacterianas**, lo que ha llevado a un uso masivo para documentar o descartar esa condición y decidir el inicio empírico de antibióticos. En el **área pediátrica**, en particular neonatal, es donde más se utiliza con este fin, incluso para diferenciar cuadros febriles de aspecto infeccioso de etiología viral (niveles más bajos de PCR) de los bacterianos (niveles más altos). Esta experiencia, presentada en muchos estudios aislados, pero no validada en revisiones sistemáticas ni en metaanálisis, ha llevado a utilizarla con el mismo fin en la evaluación de cuadros febriles o síndromes sépticos de adultos, en donde hay menor validación aún. Tanto en la experiencia pediátrica como en la de adultos no se ha podido consensuar un nivel de corte que tenga sensibilidad y especificidad útiles en casos individuales, si no se toma en cuenta el entorno clínico, epidemiológico y de laboratorio adicional. Se puede considerar que la determinación de niveles de PCR con este fin, que es práctica habitual, está muy sobrevalorado y sobreutilizado, llevando al uso excesivo tanto de terapia antibiótica, como de evaluación de laboratorio adicional y la decisión de hospitalizar al paciente. La mayor parte de las veces en que el examen está muy alterado y hay sepsis, el diagnóstico sindromático de esta condición (ej. : síndrome séptico pulmonar, abdominal, meníngeo, pielonefrítico o de tejidos blandos) se podría haber hecho con la anamnesis,

el examen físico y otros exámenes rutinarios. Como valor único tiene sensibilidad y especificidad insuficientes. De hecho, en textos clásicos, tanto de medicina interna (*Harrison's: Principios de Medicina Interna* 15ta edición) como de infectología (Mandell, Douglas y Bennet: *Principios y Práctica de Enfermedades Infecciosas*, 7ma edición) apenas se le menciona y no en el contexto infectológico. Sin embargo, el examen puede tener cierta utilidad para "monitorear" el tratamiento de cuadros infecciosos ya establecidos y en terapia antimicrobiana, siempre en conjunto con otras variables clínicas, en donde se espera su descenso asociado a la resolución del cuadro.

Otra área importante en el uso de la PCR **es la evaluación del riesgo de patología cardiovascular aterosclerótica**. Desde que sabemos que la inflamación crónica juega un rol fisiopatológico importante en la generación de la aterosclerosis, se ha visto que hay una relación entre niveles elevados de PCR, en este caso muy por debajo de los medibles en inflamación aguda, y el riesgo cardiovascular. Se postula que la PCR no solo sería un marcador del proceso sino que también estaría involucrada en su génesis. Para ello se utiliza la determinación de PCR ultrasensible, y niveles superiores a 10 mg/L mantenidos en el tiempo determinan un mayor riesgo, los que si están sumados a factores de riesgo adicionales pueden hacer prudente la implementación de medidas de prevención secundaria de patología cardiovascular. Pero es principalmente una herramienta epidemiológica más que clínica.

Recientemente se ha identificado otro biomarcador, la procalcitonina (PCT), con el mismo propósito de la PCR para la evaluación de procesos infecciosos. La PTC es la prohormona de la **calcitonina**, normalmente producida en mínimas cantidades por la tiroides. En condiciones de inflamación aguda es producida por el hígado y las células mononucleares sanguíneas, ante la liberación de las mismas citoquinas que estimulan a la PCR. Su aumento parece tener mejor sensibilidad y especificidad que la PCR frente a un cuadro infeccioso bacteriano, pero no tanto como para considerarla un parámetro útil en casos individuales.

EXAMEN DE ORINA Y MEDICIÓN DE LA VELOCIDAD DE FILTRACIÓN GLOMERULAR

E. Roessler • E. Katz

El examen de orina es el examen de laboratorio más antiguo, simple y útil en la práctica clínica y debe ser considerado prácticamente como una extensión del examen físico por la riqueza y validez de los datos que aporta, especialmente en los enfermos renales.

Ya nos hemos referido a la observación macroscópica de la orina; ahora, nos abocaremos a las determinaciones químicas más habituales y, especialmente, al examen del sedimento urinario.

Obtención de una muestra apropiada. El primer punto a considerar es la obtención de una muestra apropiada, para poder dar todo su valor a los hallazgos. La orina a examinar debe ser idealmente fresca, ácida y concentrada, lo que se consigue solicitando al enfermo una muestra de la primera orina de la mañana, después de una restricción nocturna de la ingesta de líquidos. En un frasco limpio se recogerá el segundo chorro miccional, con lo que se evita la contaminación, especialmente en la mujer. Por último, la muestra debe ser examinada en el menor plazo posible para evitar cambios en el pH, que puede determinar la destrucción de los elementos a observar, especialmente los cilindros, además de favorecer la multiplicación bacteriana.

EXAMEN DE LA ORINA (UROANÁLISIS)

Análisis físico y químico

A las alteraciones del aspecto de la orina (examen macroscópico) nos referimos en el capítulo *Síntomas y signos urinarios* (ver p. 133). Aquí describiremos su análisis físico y químico.

pH urinario. No existe en realidad un pH que pueda considerarse normal: puede variar entre 4, 5 y 8, 0 dependiendo de la alimentación y del estado ácido-básico del individuo. Habitualmente, con nuestra alimentación omnívora, el pH de la orina es ácido, entre 5, 0 y 6, 0. Una orina persistentemente alcalina puede deberse a un defecto de acidificación tubular (acidosis tubular renal) o a una infección con gérmenes que desdoblan la urea urinaria (*Proteus mirabilis*).

La presencia de un pH ≥ 6, 0 en primera orina emitida en la mañana medido con electrodo de pH, en presencia de un pH arterial ácido, es decir < 7, 38, hace el diagnóstico de acidosis tubular distal.

Densidad. La densidad urinaria traduce la concentración de la orina. Normalmente puede variar entre 1.002, máximamente diluida, a 1.030, máximamente concentrada, dependiendo del estado de hidratación del individuo. Las alteraciones de la dilución y concentración fueron analizadas previamente.

Proteinuria. La orina normal no contiene proteínas en cantidad suficiente como para ser detectadas con los métodos utilizados habitualmente. El más antiguo y popular es el de acidificación y calentamiento, en el que, tras agregar unas gotas de ácido acético, se calienta la orina en un mechero de Bunsen. La orina normal permanece transparente; la aparición de turbidez significa la presencia patológica de proteína, que se informa entre una y cuatro cruces, dependiendo de la intensidad de la turbidez observada. Actualmente, están en boga las determinaciones con tiras reactivas (*Dipstick*) que utilizan azul tetrabromofenol que cambia de color en presencia de proteínas. Las proteínas anormales, como la de Bence-Jones que se excreta en los enfermos con mieloma múltiple, no reaccionan con estas tiras reactivas, pero sí dan positividad con el método de acidificación y calentamiento.

Microalbuminuria. El examen de orina corriente mide proteinuria total. En condiciones normales, la excreción diaria de proteínas es 80 ± 24 mg/día, de las cuales el 50% está formado por la proteína de Tamm Horsfall, una mucoproteína secretada por la rama ascendente gruesa del asa de Henle. La albúmina da cuenta solo del 15% de la proteinuria total, esto es, una excreción diaria menor de 15 mg/día.

En los períodos precoces de daño glomerular, especialmente en diabetes *mellitus* e hipertensión arterial, la excreción de albúmina aumenta sobre lo normal, pero aún en valores muy bajos para ser detectados por los métodos químicos clásicos o el Dipstick. Se requiere entonces de métodos para medir albuminurias muy bajas: ≥ 20 mg/dL a ≤ 200 mg/24 h, ya que los métodos clásicos solo detectan valores ≥ 200 mg/24 h, es decir, diez veces mayores que los necesarios para encontrar daño glomerular precoz, particularmente en la nefropatía diabética. La presencia de estos valores minúsculos de albuminuria se denomina microalbuminuria, detectables con técnicas de radioinmunoensayo o Elisa. Se define como microalbuminuria (MAU) a la excreción de albúmina sobre el rango normal, pero por debajo del nivel de albuminuria evidenciable por los métodos corrientes del laboratorio. Esto equivale a una excreción persistente de albúmina en concentraciones mayores de 20 mg/L, o 30 a 300 mg/día, o 20 a 200 μg/min. Es muy útil expresar la microalbuminuria como una relación microalbuminuria/creatininuria en una muestra aislada de orina, evitando así los errores eventuales en una recolección prolongada, lo que, además, ahorra tiempo. Una excreción de albúmina entre 30 y 300 mg/g de creatinina/día sugiere la presencia de microalbuminuria.

Glucosuria. Normalmente, la totalidad de la glucosa filtrada en los glomérulos renales es reabsorbida en los túbulos proximales, por lo que la orina no contiene glucosa. En condiciones patológicas diversas (diabetes *mellitus*, diabetes renal, etc.), aparece glucosa en la orina, que puede ser evidenciada por métodos químicos (reactivo de Benedict) o por tiras reactivas (glucosa-oxidasa). Estas últimas son específicas para glucosa; en cambio, la reacción de Benedict da también positividad con otros azúcares y otras sustancias reductoras. La cantidad de glucosa que aparece en la orina va desde miligramos a gramos en casos de diabetes *mellitus* descompensada, lo que produce además un alza considerable de la densidad urinaria, a 1.030 o más.

Cuerpos cetónicos. Son intermediarios de la oxidación de los ácidos grasos, que normalmente son totalmente metabolizados y no aparecen en la orina. Cuando su producción está aumentada, como en la cetoacidosis diabética o en la cetosis de ayuno, aparecen en cantidades variables en la orina. Pueden ser determinados por métodos químicos (reacción de Lange) o con tiras reactivas.

Hemoglobina. La orina normal no contiene hemoglobina ni sangre que pueda ser detectada por los métodos químicos habituales. La presencia de hemoglobina libre, mioglobina o sangre, puede ser evidenciada por la reacción de benzidina, que da un color azul en presencia de cualquiera de estas condiciones. Para diferenciar entre hemoglobina y mioglobina sin recurrir a exámenes sofisticados, puede observarse el plasma sanguíneo: se verá teñido en el caso de la hemoglobina (hemoglobinemia) y se verá claro en el caso de la mioglobina (mioglobinemia). Esto puede explicarse por el menor peso molecular de esta última, lo que permite su filtración más completa a nivel del riñón y, por lo tanto, su desaparición más rápida del plasma sanguíneo. A su vez, la **hemoglobinuria** puede ser diferenciada de la **hematuria** porque la primera tiñe la orina, pero sin afectar su transparencia; en cambio, la hematuria le da, además, un aspecto turbio, debido a la presencia de los elementos figurados (hematíes). Las causas más frecuentes de hematuria han sido analizadas previamente.

Bilirrubina. Aparece en la orina cuando existe un aumento de la concentración de la bilirrubina conjugada en el plasma. Puede ser detectada por la **reacción de Fouchet**, directamente o mediante tiras reactivas.

Urobilinógeno. Es un cromógeno derivado de la bilirrubina. Aparece en condiciones patológicas, tales como la anemia hemolítica o enfermedades hepáticas. Se determina con el reactivo de Ehrlich.

Examen microscópico del sedimento urinario

Es la parte más importante del examen de orina, ya que equivale a una "**biopsia exfoliativa**" del riñón y puede contener elementos que provienen de diversos segmentos del aparato urinario, desde el glomérulo al meato (Figuras 6-2, 23-2 y 39-11). Insistimos en la recomendación de que sea el médico el que observe el sedimento del enfermo a su cuidado en una orina fresca, ácida y concentrada, para obtener así el máximo de información posible. Esto, especialmente, en el caso de los pacientes renales, en que la observación del sedimento urinario proporciona más información que ningún otro examen, incluido el examen físico; por lo tanto, no conviene confiarlo a otra persona, por idónea que sea. Una analogía válida sería la de un cardiólogo que confiara la auscultación de su enfermo a un tercero que le remitiera un informe escrito. Solo el médico a cargo podrá buscar, con empeño y persistencia, los elementos del sedimento urinario que tengan especial importancia en el enfermo en cuestión.

El **examen del sedimento urinario** se realiza centrifugando 10 a 15 mL de orina fresca en un tubo cónico a 1.500 a 2.500 rpm por 5 minutos. El sobrenadante se elimina completamente y el sedimento se resuspende, suavemente, en las pocas gotas de orina restantes en el fondo del tubo; de él, se toma una muestra con una pipeta Pasteur para depositar una gota en un portaobjeto que se cubre con un cubreobjeto; esta muestra se examina en el microscopio a 100 y 400 aumentos: se recorre cuidadosamente la preparación, especialmente hacia los bordes del cubreobjeto donde, por el mayor grosor de la capa líquida, se cuentan con mayor facilidad los cilindros cuando son escasos. La muestra se examina bajo luz reducida con la lente de baja potencia y bajo luz intensa con la de alta potencia. Esto último se usa para cuantificar los elementos figurados que se observen, los que se expresan según su número por campo mayor (PCM). Ejemplo: 10 glóbulos rojos PCM. Se deben buscar en forma dirigida y reconocer: hematíes, leucocitos, células epiteliales, cilindros, cristales, bacterias, hongos, tricomonas o cualquier otro elemento que pueda ser de utilidad en el diagnóstico de la enfermedad existente.

Hematíes. La orina normal no contiene hematíes en cantidad apreciable. Ocasionalmente, pueden observarse escasos

Figura 39-11. Algunos hallazgos patológicos en el sedimento de orina. A: Cilindro hialino. **B:** Cilindro granuloso. **C:** Gota de grasa que con luz polarizada toma aspecto de Cruz de Malta. **D:** Cuerpos ovales grasos.

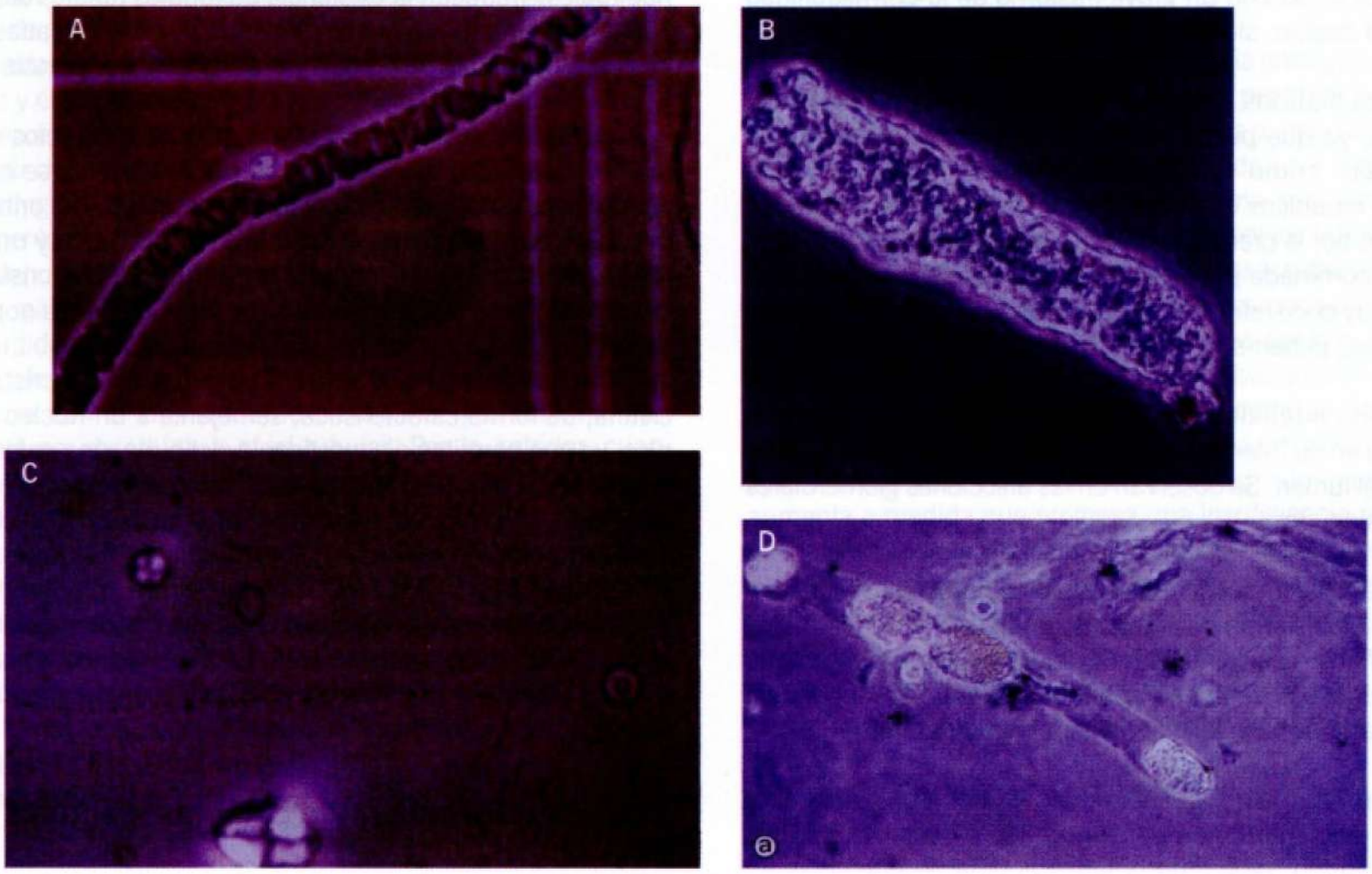

hematíes, considerándose normal la presencia de hasta 2 hematíes por campo mayor (400 aumentos). Cantidades superiores se consideran patológicas y traducen un sangrado en cualquier nivel del tracto urinario. En la actualidad, algunos laboratorios examinan el sedimento de orina por **citometría de flujo**, método con el cual son valores normales hasta 15 glóbulos rojos por μL.

Si la hematuria es de origen glomerular, se observarán **glóbulos rojos dismórficos** en los cuales hay alteraciones de la pared celular, con herniaciones del citoplasma en forma de espículas, abombamiento de la pared y cambios en la forma normal del eritrocito: ejemplo, eritrocito piriforme. El examen del sedimento urinario en un microscopio de fases contrastadas es el método más específico para buscar dismorfias del glóbulo rojo. Más del 7% de hematíes dismórficos sugiere, fuertemente, una hematuria glomerular. En cambio, si la hematuria es de origen urológico, la presencia de **glóbulos rojos frescos**, con pared celular intacta, es consistente con ese nivel de origen.

Leucocitos. No se observan en una orina normal, pero pueden encontrarse hasta 2 leucocitos por campo mayor (con citometría de flujo es normal observar hasta 10 leucocitos por μL), especialmente en la mujer. Cantidades mayores traducen la presencia de inflamación del tracto urinario, generalmente infección bacteriana, especialmente si se acompañan de glóbulos de pus y de placas de pus. Además de las infecciones, otras afecciones inflamatorias no infecciosas, como las nefritis intersticiales, urolitiasis y glomerulitis aguda, pueden producir leucocituria. En el caso de la nefritis intersticial aguda, una proporción importante de los leucocitos está constituida por eosinófilos, que pueden evidenciarse mediante tinción de Wright. Cuando se investiga una piuria es indispensable descartar la contaminación y, por lo tanto, en la mujer debe obtenerse una orina de segundo chorro y con tapón vaginal.

Células epiteliales. Las de mayor importancia son las células epiteliales descamadas de los túbulos renales. Se distinguen por ser redondas o piriformes, de mayor tamaño que los leucocitos y con un núcleo único grande y visible. Se observan en las enfermedades glomerulares y tubulares agudas. Cuando están llenas de gotitas de grasa, constituyen los denominados cuerpos grasos ovales, característicos del síndrome nefrósico. Pueden observarse, normalmente, células epiteliales de la vía excretora, generalmente grandes y poligonales y que no tienen significado patológico.

Cilindros. Representan moldes de material proteico formados en los túbulos renales (ver Figura 39-11). El material proteico está formado por la **proteína de *Tamm Hosfall*** y, en su interior, puede haber elementos figurados como glóbulos rojos, leucocitos o células epiteliales. La presencia de estos elementos figurados dentro de un cilindro, certifica que son de origen renal y que, durante su tráfico por el túbulo, se aglutinaron en un molde proteico, por lo que se puede excluir que se formaron en las vías urinarias. Esta es la razón por la cual un cilindro hemático certifica que una hematuria es de origen glomerular y no está producida por una enfermedad de las vías urinarias, como un

cálculo, infección o tumor. En oportunidades, dentro del cilindro hay material graso, hecho específico de una enfermedad glomerular que cursa con un grave trastorno de la permeabilidad de la pared capilar: síndrome nefrótico.

Cilindros hialinos. Son los más simples, frecuentes y menos específicos, ya que pueden encontrarse en múltiples circunstancias, tales como ejercicio físico, fiebre, deshidratación, empleo de diuréticos o medios de contraste radiológico. Están constituidos por la precipitación de una mucoproteína de origen tubular, denominada proteína de *Tamm-Horsfall*. Se ven como cilindros muy poco refringentes, de bordes rectilíneos y extremos redondeados; deben ser observados con poca luz.

Cilindros epiteliales. Son cilindros en que la matriz proteica ha incluido en su interior las células del epitelio tubular, descamadas en el lumen. Se observan en las afecciones glomerulares y tubulares agudas.

Cilindros granulosos. Representan cilindros en que las células epiteliales se han desintegrado y pueden ser de gránulos gruesos o finos. Los cilindros de gránulo grueso y pigmentado son característicos de la necrosis tubular aguda, lo que ayuda a diferenciarla de la insuficiencia renal aguda prerrenal.

Cilindros hemáticos. Están constituidos por hematíes o sus restos en el interior de un cilindro. Se caracterizan por su color amarillento, propio de la hemoglobina. Puede verse en ellos, ya sea hematíes relativamente bien conservados o en diferentes etapas de destrucción, o solamente la coloración de la hemoglobina. Su significado es el mismo y traducen con certeza el origen glomerular de los hematíes. Son característicos de las glomerulonefritis (glomerulonefritis postestreptocócica, glomerulonefritis mesangial y membranoproliferativa, glomerulonefritis lúpica). Ocasionalmente, pueden ser observados en la nefritis intersticial aguda y en la intoxicación por tetracloruro de carbono.

Cilindros leucocitarios. Están constituidos por leucocitos incluidos en una matriz proteica. Traducen el origen renal de los leucocitos. Se observan en la pielonefritis aguda, lo que permite diferenciarla de la infección urinaria baja (cistitis aguda). Pueden ser observados también en otras inflamaciones parenquimatosas, como la nefritis intersticial aguda e, incluso, en la glomerulonefritis aguda.

Cilindros grasos. La presencia de gotitas de grasa (ésteres de colesterol) dentro de un cilindro puede ser observada ocasionalmente, en las diversas glomerulonefritis. Cuando los cilindros grasos son abundantes, constituyen un hecho de importancia en el diagnóstico del síndrome nefrósico. Se acompañan, generalmente de gotitas de grasa libre e incluidas dentro de células epiteliales (cuerpos grasos ovales).

Cilindros céreos. Son cilindros muy refringentes de bordes muy nítidos; semejan a trocitos de vidrio cortados. Se observan en nefrópatas de larga evolución.

Cilindros en enfermedad renal crónica. Son cilindros granulosos con diámetro 3 o 4 veces mayor que los cilindros habituales. Traducen la existencia de túbulos renales dilatados, como los que habitualmente se observan en nefropatías crónicas, acompañadas de grados variables de insuficiencia renal.

Cristales. Pueden observarse en la orina de sujetos normales. En las orinas con pH alcalino puede observarse cristales de fosfatos, de aspecto semejante a un ataúd. En orinas con pH ácido puede observarse cristales de ácido úrico y uratos de forma rómbica u ovalada ("pelota de rugby"). Los cristales de oxalato, también de observación frecuente en orinas normales, tienen una forma característica de sobre de carta.

Especial importancia tiene la observación de cristales de cistina, de forma característica, semejante a un núcleo benzénico, ya que permiten diagnosticar la cistinuria, una enfermedad metabólica hereditaria. Por último, numerosas drogas pueden ser excretadas y precipitar en la orina en forma de cristales (sulfas, aspirina, ácido ascórbico).

Otros elementos. Pueden observarse gérmenes, hongos (especialmente *Candida albicans*) y tricomonas, todos los cuales pueden ser claramente diferenciados por su aspecto característico, descrito en los textos de microbiología.

Examen de orina rápido con tiras reactivas (*Dispstick*)

Varios parámetros químicos y algunos marcadores citológicos urinarios se pueden medir usando técnicas de química seca. Existen tiras impregnadas con diversos reactivos que permiten determinar y cuantificar el pH, la densidad, la presencia de proteínas, glucosa, hemoglobina, nitritos, acetona, glucosa, bilirrubina, urobilinógeno y leucocitos.

Esta tiras reactivas están disponibles comercialmente, son relativamente baratas, basta una gota de orina y el examen demora menos de 5 minutos. Todo esto permite practicar el examen en la consulta médica.

LA UREMIA, LA CREATININA Y EL *CLEARANCE* DE CREATININA COMO MARCADORES DE LA VELOCIDAD DE FILTRACIÓN GLOMERULAR

Urea

De todas las funciones que cumple el riñón, la que más fácilmente podemos evaluar es su capacidad de depurar el medio interno de sustancias tóxicas hidrosolubles.

Históricamente, los niveles de urea, por su fácil medición, fueron usados como marcadores de función renal depuradora y, conociendo sus niveles, era posible tener una idea cuantitativa de cuán alterada estaba la función renal total. Posteriormente, se obtuvo mayor exactitud midiendo los niveles de urea mediante ureasa, determinando el nitrógeno de la urea (nitrógeno ureico [NU]).

Urea = nitrógeno ureico x 2, 14

La urea es eliminada exclusivamente por el riñón, por lo cual sus niveles se relacionan estrechamente con la **velocidad de filtración glomerular** (VFG). Los niveles de urea dependen, además, de la ingesta de proteínas y el catabolismo proteico. Por ello, con una VFG constante, los valores de NU pueden variar según la ingesta proteica y el estado metabólico. Un aumento de la urea dado por mayor aporte proteico, hemorragia digestiva o hipercatabolismo, sin existir deterioro de la función renal, se denomina azotemia, para distinguirla de la uremia, término que se usa para denominar un aumento del NU por deterioro funcional renal.

La depuración de urea depende de la filtración glomerular y de su reabsorción tubular. Esta última varía en razón inversa a la cantidad de fluido tubular por unidad de tiempo, por o cual el *clearance* de urea varía por este concepto, cosa que no ocurre con el *clearance* de creatinina (y creatininemia), molécula no absorbida a nivel tubular. Por lo anterior, cuando se reduce el fluido tubular aumenta más el NU que la creatinina (Cr), ya que se ha deteriorado más el *clearance* de urea (habrá mayor reabsorción de urea) que el de creatinina. Por lo tanto, la relación normal NU/Cr que es de 10-15/1 aumentará cuando baja el flujo urinario y cuando aumenta la producción de urea como ocurre en las siguientes situaciones:

- Hipoperfusión renal (injuria renal aguda prerrenal).
- Injuria renal aguda posrenal.
- Estados hipercatabólicos.
- Hemorragia digestiva.

Cuando la producción de creatinina es baja por una masa muscular disminuida y la producción de urea es normal, la relación nitrógeno ureico/creatinina será también mayor de 15/1.

Clearance de creatinina

El estudio que con mayor exactitud da una idea de la superficie glomerular funcionante es la medición de la velocidad de filtración glomerular.

Para tener una idea de la velocidad de filtración glomerular se puede seguir la concentración o medir la depuración de un trazador, el que debe tener algunas características:

- En estado estable, debe tener una concentración constante.
- Su velocidad de producción, si es endógeno; o de infusión, si es exógeno, debe ser constante.
- Rápida distribución en el volumen extracelular (VEC).
- No tener unión proteica.
- Eliminación 100% por filtración glomerular.
- No tener eliminación por vía extrarrenal.
- No ser secretado ni reabsorbido por el túbulo.

El *clearance* de un trazador con las características anteriores dará una exacta idea de la VFG, ya que:

- La cantidad filtrada del trazador es igual a la excretada.
- La cantidad filtrada es: [P] x VFG.
- La cantidad filtrada es [U] x V.
- Luego: [P] x VFG = [U] x V.
- Si despejamos VFG:

$$VFG = \frac{U \times V}{P}$$

U = Concentración urinaria
P = Concentración plasmática
V = Volumen de orina/minuto

Lamentablemente no hay una sustancia endógena que tenga las características ideales de un trazador, pero hay algunas sustancias exógenas con dichas propiedades y, entre ellas, la más usada ha sido la inulina que, alcanzando una concentración sanguínea constante, se elimina en forma constante solo por filtración glomerular, sin ser manipulada por los túbulos renales. Por tanto, el *clearance* de inulina mide exactamente la VFG.

No obstante, el *clearance* de inulina es poco practicable en clínica, por lo que se reemplazó la inulina por otro trazador: la creatinina, sustancia endógena, que habitualmente tiene una concentración constante. No obstante, como la creatinina se filtra y se secreta, su *clearance* es algo mayor que el de inulina, aproximadamente 11% más en personas normales, cifra que aumenta a medida que progresa una insuficiencia renal, por lo que, al disminuir la filtración, el porcentaje secretado será mayor.

De todos modos, este examen es un excelente indicador clínico de función depuradora glomerular, teniendo como gran limitante requerir una exacta recolección de orina. Una mala recolección incide en el numerador de la fórmula.

Ejemplo: Hombre de 70 kg, con los siguientes valores de laboratorio:

Creatinina plasmática = 1 mg/dL
Creatinina urinaria = 100 mg/dL
Volumen de orina = 1.440 mL/24 h que traduce una diuresis de 1 mL/min

En este individuo el *clearance* será:

$$Clearance = \frac{100 \times 1}{1}$$

$$Clearance = 100 \text{ mL/min}$$

Si al mismo individuo se le hubiese recolectado mal la orina, enviando al laboratorio 720 mL en vez de 1.440 mL, en el laboratorio considerarán un V = 0,5 mL/min, por lo cual el cálculo del *clearance* sería:

$$Clearance = \frac{100 \times 0{,}5}{1}$$

$$Clearance = 50 \text{ mL/min}$$

Se puede hacer evidente que la recolección de orina fue incompleta calculando la creatinina eliminada en 24 h, como:

CrU (mg/dL) x dL orina producidos en 24 h.

(Donde CrU es la concentración urinaria de creatinina).

Normalmente, el hombre elimina 20 mg/kg y la mujer 15 mg/kg.

Por tanto, en el ejemplo anterior, si el paciente pesaba 70 kg, cuando la recolección fue completa se obtuvo 1.440 mg/creatinina en 24 h igual a 20,5 mg/kg = valor normal.

En cambio, cuando fue incompleta, eliminó solo 10,3 mg/kg de creatinina en 24 h, valor que por sí solo apunta a una mala recolección de muestra.

Para obviar los problemas de recolección de orina, se han desarrollado fórmulas que correlacionan en forma bastante aceptable la creatinina con el *clearance*. La más exacta es la de Cockcroft:

$$\textit{Clearance de Cr} = \frac{(140\text{-Edad}) \times \text{Peso}}{72 \times \text{CrP}}$$

En las mujeres, el resultado de este cálculo debe ser factorado por 0,85.

Una limitación para calcular el *clearance* de creatinina a partir de la creatininemia es la variación aguda de la VFG, antes de que se alcance un estado estable. Un ejemplo extremo sería el de un sujeto con creatinina plasmática de 0,9 mg/dL y *clearance* de 120 mL/min, el que por "x" motivo quede anéfrico. En el minuto inmediatamente posterior a esa situación, su creatinina continuará siendo 0,9, pero evidentemente el *clearance* es 0 mL/min y no 120 mL/min, como daría el cálculo teórico. Esta es la razón por la cual estas fórmulas deben ser empleadas en sujetos con función renal estable.

Hoy se ha estandarizado el cálculo de la función renal mediante fórmulas para obviar la recolección de orina en 24 h y a partir de creatinina, corrigiéndola por marcadores de masa muscular: raza, sexo y edad, derivar la VFG, como es la validada en el trabajo MDRD (*modification of diet in renal disease*):

$$\text{VFG} = 186 \times (\text{Pcr})^{-1,154} \times (\text{edad})^{-0,203} = \text{mL/min/1,73 m}^2$$

(En mujeres, factorar el resultado por 0, 742)

Como esta fórmula es compleja de resolver rápidamente por las potencias negativas, está disponible para "celulares inteligentes" en varios sitios de la Web (ej. : http://medcalc. com/gfr. html)

Las recomendaciones para evaluar el estado funcional de una nefropatía crónica son usar esta fórmula, que mide VFG, y no las que calculan el *clearance* de creatinina, porque como la creatinina se filtra y secreta, la secreción tubular amplificará significativamente el *clearance* de creatinina a medida que va disminuyendo la VFG, sobreestimando así la función renal.

En cambio se mantiene la **fórmula de Cockcroft**, que calcula el *clearance* de creatinina, para ajuste de dosis de medicamentos excretados por el riñón, ya que las tablas de ajuste fueron calculadas con esta última fórmula.

Creatinina

La concentración de creatinina plasmática depende de la producción diaria y su *clearance*. La producción es función de la masa muscular. Por lo tanto, en un mismo sujeto, la concentración sanguínea de creatinina aumenta en proporción geométrica a la reducción lineal de la VFG.

Para saber cuál sería la creatinina basal con una función renal normal, se debe tomar en cuenta la masa muscular. Así, es posible construir las proporciones graficadas en la Tabla 39-4.

Nótese que con un *clearance* de aproximadamente 13 mL/min la creatininemia puede variar entre 4,8 mg/dL y 9,6 mg/dL dependiendo de la masa muscular, por lo que el valor de creatinina siempre debe ser factorado por esa variable para inferir el *clearance* a partir de la creatininemia. Esto es muy importante a tener en cuenta en mujeres de poco peso y ancianas, con muy poca masa muscular, en quienes valores de creatinina poco elevados representan un *clearance* muy deteriorado (Tabla 39-2).

Tabla 39-4. Masa muscular y creatinina plasmática

Clearance (mL/min)	Masa muscular		
	Baja	Mediana	Alta
	Creatinina plasmática		
100	0,6	1	1,2
50	1,2	2	2,4
25	2,4	4	4,8
12,5	4,8	8	9,6
6,25	9,6	16	19,2

PERFIL BIOQUÍMICO

A.M. Guzmán • T. Quiroga

En el año 1957 se utilizó por primera vez en el laboratorio clínico un **autoanalizador de flujo continuo**, sistema totalmente automatizado que demostró tener enormes ventajas sobre los procedimientos manuales, no solo por el mayor número de determinaciones realizadas en un mismo período de tiempo, sino también por la diversidad de técnicas que es posible ejecutar en forma simultánea.

El perfil bioquímico se definió como un conjunto de 12 analitos. Nació a raíz de la incorporación al mercado del Autoanalizador Technicon SMA12®, el cual llegó a Chile a fines de la década de 1970. Los exámenes que lo componen y sus valores de referencia se muestran en la Tabla 39-5. Estos 12 analitos reflejan el estado de órganos tales como hígado y riñón, y permiten detectar alteraciones del metabolismo óseo, lipídico y de las proteínas. De esta forma, el perfil bioquímico es utilizado como prueba de tamizaje (*screening*) cuando no existe una sola hipótesis diagnóstica o, muy frecuentemente, como examen de "chequeo" o control de individuos sanos.

CONSIDERACIONES PREANALÍTICAS

Se recomienda que los individuos se realicen el perfil bioquímico con un ayuno de 8 horas, especialmente porque la glucosa y las fosfatasas alcalinas aumentan sus valores con la ingesta de alimentos. Es importante considerar que el ayuno no exige restricción del agua, la cual podría resultar en hemoconcentración y valores más altos de los analitos medidos.

La muestra ideal es la sangre sin aditivos (anticoagulante) de la cual, luego de la centrifugación, se obtiene el suero. También es posible realizar un perfil bioquímico de la sangre colectada en un tubo con heparina sódica o heparina de litio, pero en este caso, hay que considerar que en la determinación de las proteínas totales se están midiendo también los factores de la coagulación y el fibrinógeno, siendo el aporte de este último,

Tabla 39-5. Perfil bioquímico: conjunto de analitos

Analitos	Unidad	Intervalo de referencia (adultos)
Calcio	mg/dL	8,5-10,5
Fósforo	mg/dL	2,6-4,5
Nitrógeno ureico (BUN) *	mg/dL	8-25
Glucosa	mg/dL	70-99
Ácido úrico	mg/dL	3,6-8,5 (hombres) 2,3-6,6 (mujeres)
Colesterol total	mg/dL	< 200
Proteínas totales	g/dL	6,0-8,0
Albúmina	g/dL	3,5-5,0
Bilirrubina total	mg/dL	0-1,0
Fosfatasas alcalinas	U/L	30 a 117
Lactato deshidrogenasa (LDH)**	U/L	100 a 225
Transaminasa oxaloacética (SGOT/AST)	U/L	0 a 40

* Para transformar el nitrógeno ureico (expresado en mg/dL) en urea (expresada en g/L) se debe multiplicar el valor del BUN por 2,14.
** Los valores de referencia de estos analitos cambian en forma importante, dependiendo de la técnica utilizada.

a veces, de una cuantía considerable, especialmente cuando existen patologías en las cuales hay respuesta de proteínas de fase aguda. Si la muestra va a demorar en ser procesada, se recomienda agregar además un tubo con fluoruro para inhibir la glicólisis y mantener los niveles de glucosa estables en el tubo hasta por 72 horas.

ANALITOS

Comentaremos algunos de los hallazgos que podemos encontrar en el perfil bioquímico:

Calcio y fósforo. El calcio es el catión más abundante en el organismo, encontrándose el 98%-99% como **hidroxiapatita**, formando el esqueleto y los dientes. Dentro de las células, el calcio participa en numerosos procesos vitales, tales como mitosis, secreción de neurotransmisores, excitabilidad nerviosa, contracción muscular, regulación de enzimas de la coagulación, etc. El calcio presente en el plasma se presenta en tres fracciones: a) calcio unido a cargas negativas, fundamentalmente proteínas y, entre ellas, básicamente albúmina; b) calcio unido a complejos con otros iones como fosfatos, lactato, bicarbonato o citrato; y c) calcio iónico (no unido) que corresponde a la forma fisiológicamente activa. Cuando la concentración de albúmina plasmática se ve afectada por enfermedades (síndrome nefrótico, mieloma, etc.) se modifica la fracción unida y, por lo tanto, la concentración total de calcio. En estos casos los hallazgos de hiper o hipocalcemia no son reales y deben interpretarse en ese contexto.

El **fosfato** es el anión más importante y en las células está formando ácidos nucleicos, fosfolípidos, etc. Normalmente fosfato y calcio mantienen una relación inversa y constante, por lo que si el fosfato se eleva el calcio desciende y viceversa.

En pacientes graves, con alteraciones hidroelectrolíticas profundas y cambios severos en las concentraciones de bicarbonato, fosfato y lactato, las concentraciones plasmáticas de calcio deben ser interpretadas también con cautela. Una alternativa en estas situaciones es solicitar la medición directa del calcio iónico.

Nitrógeno ureico (BUN, por la sigla en inglés *blood urea nitrogen*). Este término se ha utilizado para referirse a la urea, la cual es producto del metabolismo proteico y es sintetizada en el hígado, eliminándose por el riñón. Su nivel plasmático está aumentado, por ejemplo, en dietas altas en proteínas, sangrado gastrointestinal o estados catabólicos. También se eleva cuando existe baja diuresis, por ejemplo por deshidratación, hemorragia o insuficiencia cardíaca. En estos casos, su concentración se eleva mucho más que la creatinina y por ello no se considera tan buena para evaluar la filtración glomerular. Para trasformar BUN (mg/dL) a urea (g/L) se debe multiplicar el valor del BUN por 2,14.

Glucosa. Una glucosa aislada ≥ 200 mg/dL en un paciente con síntomas clásicos de **diabetes** es criterio diagnóstico de la enfermedad. De igual forma, una glucosa ≥ 126 mg/dL debe hacernos sospechar una diabetes y solicitar una segunda muestra para confirmación. La **hipoglicemia** es también una condición que puede ser detectada en el perfil bioquímico y que debe ser complementada con estudios adicionales para determinar su causa (insuficiencia hepática, insulinomas, presencia de anticuerpos antiinsulina, sepsis, fármacos, etc.).

Ácido úrico. Corresponde al producto del metabolismo del nitrógeno contenido en las bases nitrogenadas. El 60% es de origen endógeno, proveniente del metabolismo del ADN y el otro 40% tiene origen exógeno, proveniente de los alimentos, siendo eliminado fundamentalmente en la orina. Las modificaciones en su producción o eliminación se reflejan rápidamente en su concentración sérica. La **hiperuricemia** se ve frecuentemente en tumores y síndromes mieloproliferativos o cuando existe excesiva destrucción tisular (quimioterapia). Otra causa de hiperuricemia es la gota, enfermedad caracterizada por la precipitación de cristales de urato monosódico en los tejidos, especialmente en el líquido sinovial y las articulaciones. La hipouricemia es un hallazgo muy infrecuente y puede deberse a hepatopatías graves, enfermedad de Fanconi, tóxicos, etcétera.

Proteínas/albúmina. Las proteínas plasmáticas tienen importantes funciones, entre ellas la mantención de la presión oncótica, funciones trasportadoras, de reserva de aminoácidos, de defensa, etc. La **hipoproteinemia** se puede deber a una menor síntesis (desnutrición, hepatopatías graves) o a pérdidas excesivas (daño glomerular, quemaduras extensas). Las **hiperproteinemias** se ven generalmente por aumento de las inmunoglobulinas circulantes en casos de mieloma múltiple.

Otros analitos contenidos en el perfil bioquímico como bilirrubina, transaminasa oxaloacética (SGOT), fosfatasas alcalinas, lactato deshidrogenasa (LDH) se pueden alterar en el compromiso hepático y son comentados más adelante (ver *Laboratorio bioquímico hepático*, p. 559).

PERFIL LIPÍDICO

S. Solari • T. Quiroga

El perfil lipídico es un conjunto de exámenes de laboratorio que tienen como objetivo examinar el metabolismo de los lípidos, siendo un elemento muy importante para evaluar el riesgo cardiovascular. Los exámenes que se incluyen en este perfil son el colesterol total (CT), HDL-colesterol (colesterol contenido en las lipoproteínas de alta densidad [HDL-C]), LDL-colesterol (colesterol contenido en lipoproteínas de baja densidad [LDL-C]), VLDL-colesterol (colesterol contenido en las lipoproteínas de muy baja densidad [VLDL-C]) y triglicéridos (TG).

El **colesterol** es un componente esencial de las membranas celulares, un precursor de hormonas esteroidales y un importante precursor de ácidos biliares, los cuales son indispensables para la absorción de las grasas de la dieta. Los **triglicéridos** son esenciales para el transporte y almacenamiento de la energía. Debido a que ambos son insolubles en agua, son incorporados en complejos de lipoproteínas para ser transportados en el plasma a los diferentes tejidos.

Las lipoproteínas contienen colesterol esterificado y TG en el núcleo y fosfolípidos más polares, apolipoproteínas y colesterol libre en la superficie, y han sido caracterizadas de acuerdo a su densidad en la ultracentrifugación; sin embargo, en la actualidad, la ultracentrifugación para medir colesterol y TG contenidos en las lipoproteínas no es aplicable al laboratorio clínico de rutina. La Tabla 39-6 muestra la composición y propiedades de las principales lipoproteínas. Las apolipoproteínas cumplen diferentes roles: son proteínas estructurales, cofactores para las enzimas y ligandos para receptores celulares.

Las alteraciones en las concentraciones sanguíneas de los lípidos, componentes de las lipoproteínas, son conocidas como dislipidemias, que es un término genérico para denominar un conjunto de patologías en que existen concentraciones anormales de CT, HDL-C, LDL-C, VLDL-C o TG, en un nivel que significa riesgo para la salud.

Se ha demostrado que las concentraciones elevadas de colesterol total (la suma del colesterol presente en las lipoproteínas LDL, HDL y VLDL) representan un factor de riesgo importante en el desarrollo de enfermedades ateroescleróticas, especialmente la cardiopatía coronaria. Una fuerte evidencia científica ha identificado a la LDL como la principal lipoproteína aterogénica; sin embargo, se reconoce que otros factores lipídicos contribuyen al riesgo coronario. Uno de estos factores es un bajo nivel de HDL-C y ha sido identificado como un predictor independiente, poderoso e inverso de cardiopatía coronaria en la mayoría de las poblaciones de alto riesgo. Un aumento extremo de los TG puede ser causa de pancreatitis aguda.

Desde un punto de vista clínico, las dislipidemias se pueden clasificar de acuerdo al lípido alterado en cuatro tipos: hipercolesterolemia aislada, hipertrigliceridemia aislada, hiperlipidemia mixta y HDL-C bajo aislado.

Con el objetivo de lograr un reconocimiento precoz de una dislipidemia, el Programa Nacional de Educación sobre el Colesterol (NCEP) del CDC (*Centers for Disease Control and Prevention*, Atlanta, EE.UU.) recomienda que en todo adulto de 20 años o más (hombre o mujer) se mida la concentración de lípidos en la sangre. En niños no existe la indicación de tamizaje (*screening*) universal, pero el NCEP recomienda el tamizaje selectivo en cuatro situaciones: a) historia familiar de enfermedad cardiovascular prematura; b) historia familiar de dislipidemia; c) historia familiar desconocida; y d) presencia de cualquier enfermedad en el niño que aumente el riesgo de ateroesclerosis (ej.: diabetes, obesidad, insuficiencia o trasplante renal, enfermedad del tracto biliar, dieta rica en colesterol o grasas, etc.).

Tabla 39-6. Composición y propiedades de las lipoproteínas

	Quilomicrones	VLDL	LDL	HDL
Origen	Intestino	Hígado	VLDL e IDL	Hígado, intestino, metabolismo intravascular
Densidad (g/mL)	0,94	0,94-1,006	1,019-1,063	1,063-1,21
Movilidad electroforética	Origen	Pre-Beta	Beta	Alfa
Apolipoproteínas mayores	B-48, C, E	B-100, C, E	B-100	A-I, A-II, C, E
Lípido en mayor concentración	Triglicéridos (90%)	Triglicéridos (55%)	Colesterol (50%)	Fosfolípidos (25%) colesterol (20%)
Función	Transporte de TG de la dieta	Transporte endógeno de TG	Transporte ésteres de colesterol	Transporte reverso de colesterol

VLDL=Lipoproteína de muy baja densidad; LDL=Lipoproteína de baja densidad; IDL=Lipoproteína de densidad intermedia; HDL=Lipoproteína de alta densidad; TG=Triglicéridos.

LABORATORIO

Condiciones preanalíticas

Ayuno y dieta. Se requiere un ayuno mínimo de 8 horas. Se considera como ayuno ideal 12 horas, debido a que la depuración de los quilomicrones demora 6 a 9 horas y su presencia luego de 12 horas de ayuno es considerada anormal. El ayuno no tiene implicancia en la determinación del colesterol total y escasa sobre el HDL-C. Se recomienda evitar el alcohol un día antes de la toma de muestra. Se debe mantener en el peso habitual y la misma dieta por al menos 2 a 3 semanas.

Postura. El cambio de posición (de pie a acostarse) transfiere agua del extravascular al intravascular, con lo cual la concentración de los lípidos puede disminuir en el 10%, por lo que se recomienda que la obtención de la muestra se realice luego de que el paciente tenga un reposo de al menos 5 minutos sentado.

Tipo de muestra. La muestra ideal es el suero. Las concentraciones en el plasma de muestras de sangre obtenidas con EDTA son 3% menores, por transferencia de agua del intracelular al extracelular. El plasma heparinizado interfiere con la migración de las lipoproteínas en los métodos electroforéticos.

Afecciones intercurrentes. En presencia de una enfermedad menor, el estudio de lípidos debe postergarse por dos o tres semanas. Frente a una enfermedad mayor, cirugía o trauma, debe realizarse el estudio al menos tres meses después del alta. En el infarto se produce una disminución variable del CT y LDL-C; el CT tomado dentro de 24 horas de producido el infarto es similar al basal; luego de esto se debe esperar más de dos meses para repetir el estudio. En el embarazo, los valores de CT pueden llegar a duplicarse durante el tercer trimestre, por lo que se recomienda realizar el estudio al menos seis meses después del parto.

Técnicas

El CT y TG pueden ser medidos química o enzimáticamente. Actualmente la mayoría de los laboratorios utiliza métodos automatizados enzimáticos (métodos rutinarios), que son rápidos y sencillos y que, cuando cuentan con un buen programa de control de calidad, pueden llegar a cumplir las metas de variación analítica consideradas permisibles por el panel de expertos del NCEP.

Dentro de los métodos para medir TG hay algunos que cuentan con un blanco de **glicerol**, el cual permite eliminar de la cuantificación de TG el glicerol producido en forma endógena, como en la diabetes, o de una fuente exógena, por ejemplo el proveniente de algunas soluciones intravenosas y que causan una sobreestimación de los TG. En pacientes que no presentan una causa de aumento de glicerol libre, se estima que este es en promedio del 9%.

El HDL-C se mide en forma rutinaria por el método llamado "HDL homogéneo", o determinación directa de HDL-C.

EL LDL-C se calcula en la mayoría de los pacientes mediante la fórmula de Friedewald: LDL = CT - (HDL-C + TG/5), que asume que el colesterol contenido en las VLDL es igual a la concentración de los TG dividida por 5. Esto no puede asumirse cuando la concentración de TG es > 400 mg/dL o hay presencia de quilomicrones o se está en presencia de una hiperlipoproteinemia tipo III (también conocida como disbetalipoproteinemia familiar, en que hay un aumento del colesterol y los triglicéridos y está ligada a defectos en el gen para la apolipoproteína E), circunstancias en que no es aplicable la ecuación. En la actualidad es posible realizar la determinación directa de LDL-C.

El VLDL-C se obtiene de la fórmula TG/5, siendo un parámetro muy poco utilizado en la práctica clínica.

Variación biológica y variación analítica

El coeficiente de variación biológica se define como la variación que puede experimentar, en sujetos sanos, un determinado analito en el tiempo, cuando se mantienen constantes la dieta, los medicamentos u otros factores ambientales, y se expresa en forma porcentual. El NCEP ha determinado el coeficiente de variación biológica para CT = 6,4%, TG = 23,7%, LDL-C = 8,2%, HDL-C = 7,5%. Sobre la base de estos valores, se establecieron las recomendaciones de precisión (reproducibilidad) y exactitud (desviación del valor real) que deben tener los métodos de laboratorio.

CLASIFICACIÓN DEL RIESGO

Investigaciones en modelos animales, de laboratorio, epidemiológicas y de formas genéticas de hipercolesterolemia han indicado que el LDL-C elevado es el factor causal más importante de cardiopatía coronaria (CC). Además, estudios clínicos han demostrado que terapias que reducen el LDL-C disminuyen el riesgo de CC. Es por esto que el Tercer Reporte del Panel de Expertos en la Detección, Evaluación y Tratamiento del Colesterol Sanguíneo Elevado (Panel III sobre Tratamiento en Adultos-ATP III) del NCEP identifica al LDL-C elevado como el objetivo primario del tratamiento para disminuir el colesterol. Como resultado de lo anterior, las metas principales de la terapia y los puntos de corte para iniciar este tratamiento se basan en términos del LDL-C.

Un principio básico en la **prevención** es que la intensidad de la terapia para disminuir el riesgo se debe ajustar al riesgo absoluto de la persona. En consecuencia, el primer paso en la selección de la terapia para bajar el LDL-C es evaluar el riesgo actual de la persona. La evaluación del riesgo requiere la medición del LDL-C como parte del estudio de lípidos y la identificación de otros determinantes de riesgo. El ATP III recomienda que todos los adultos de 20 años o más deben realizarse un perfil lipídico (colesterol total, LDL-C, HDL-C y triglicéridos) en ayunas, cada 5 años. Si la muestra no se toma en ayunas, solo pueden considerarse los valores del colesterol total y del HDL-C. En este caso, si el colesterol total es ≥ 200 mg/dL o el HDL-C es < 40 mg/dL, se requiere un perfil lipídico de seguimiento en ayunas para un manejo adecuado basado en los valores del LDL-C.

En base a lo anterior el ATP III adoptó la clasificación de valores de LDL-C que se muestra en la Tabla 39-7, donde también se describe la clasificación para los valores de colesterol total, HDL-C y triglicéridos.

Tabla 39-7. Clasificación de los valores del perfil lipídico

Perfil lipídico pediátrico (0-19 años)						
mg/dL	**Años**	**Bajo**	**Deseable**		**Límite alto**	**Alto**
Colesterol total	-	< 170	170-199	≥ 200		
Triglicéridos	0–9	-	< 75	75-99	≥ 100	
	10–19	< 90	90-129	≥ 130		
HDL colesterol		< 40	> 45	-		
LDL colesterol	-	< 110	110-129	≥ 130		
No-HDL colesterol	-	< 120	120-144	≥ 145		
Perfil lipídico adultos (≥ 20 años)						
mg/dL	**Bajo**	**Deseable**	**Sobre lo deseable**	**Límite Alto**	**Alto**	**Muy Alto**
Colesterol total	-	< 200	-	200-239	≥ 240	-
Triglicéridos	-	< 150	-	150-199	200-499	≥ 500
HDL colesterol	< 40	≥ 60	-	-	-	-
LDL colesterol	-	< 100	100-129	130-159	160-189	≥ 190

Tabla 39-8. Principales factores de riesgo (con exclusión del LDL-C) que modifican las metas de LDL-C*

Fumador
Hipertensión arterial (PA ≥ 140/90 mmHg o en tratamiento antihipertensivo)
HDL-C bajo (< 40 mg/dL)**
Historia familiar de CC prematura (CC en hombres parientes directos < 55 años; CC en mujeres parientes directas < 65 años)
Edad (hombre ≥ 45 años; mujer ≥ 55 años)

* La diabetes se considera un riesgo equivalente a CC.
** HDL-C ≥ 60 mg/dL se cuenta como factor de riesgo "negativo" (su presencia resta un factor de riesgo de la cuenta total).

Tabla 39-9. Metas de LDL-C para la prevención cardiovascular de acuerdo al riesgo CVG

Riesgo CVG	LDL-C (mg/dL)
Bajo	< 160
Moderado	< 130
Moderadamente alto	< 130, opcional < 100
Alto	< 100, opcional < 70
Muy alto	< 70

Los factores de riesgo, además del LDL-C, incluyen la presencia o ausencia de CC, otras formas clínicas de enfermedad ateroesclerótica y los factores mayores de riesgo distintos al LDL-C (Tabla 39-8) (el LDL-C no se considera en esta Tabla porque el propósito de contar estos factores de riesgo es modificar el tratamiento del LDL-C).

Basados en estos determinantes de riesgo se definen las categorías de Riesgo Cardiovascular Global (CVG) que modifican las metas y formas de tratamiento para disminuir el LDL-C:

- **Bajo**: menos de dos factores de riesgo.
- **Moderado**: dos o más factores de riesgo (riesgo de CC a 10 años < 10%).
- **Moderadamente alto**: dos o más factores de riesgo (riesgo de CC a 10 años 10%-20%).
- **Alto**: presencia de enfermedad vascular ateroesclerótica y/o diabéticos y/o dislipidemias aterogénicas genéticas graves (riesgo de enfermedad coronaria a 10 años > 20%).
- **Riesgo muy alto**: son pacientes que ya tienen manifestaciones clínicas de enfermedad ateroesclerótica coronaria, cerebral o periférica y, además, tienen diabetes u otros factores de riesgo no controlados (tabaco), o tienen síndrome metabólico o un síndrome coronario agudo.

Las metas de LDL-C para la prevención cardiovascular según el riesgo CVG se presentan en la Tabla 39-9.

Otro parámetro que se ha propuesto para definir metas y tratamientos es el colesterol no HDL (No-HDL-C) en pacientes con hipertrigliceridemia (TG ≥ 200 mg/dL). El no-HDL-C equivale al VLDL-C + LDL-C (que al ser calculado incluye las lipoproteínas de densidad intermedia). La meta para el No-HDL-C es 30 mg/

dL más que la meta del LDL-C para cada categoría de riesgo; así, por ejemplo, para un paciente con riesgo muy alto cuya meta de LDL-C es 70 mg/dL, la meta del No-HDL-C será de 100 mg/dL.

Rol de otros factores en la evaluación del riesgo cardiovascular. El riesgo de cardiopatía coronaria está influenciado por otros factores que no están incluidos entre los principales factores de riesgo (Tabla 39-8). Entre ellos están los hábitos de vida y otros factores que se continúan investigando como posibles candidatos. Los primeros incluyen obesidad, inactividad física y dieta aterogénica; los últimos consisten en lipoproteína(a), homocisteína, factores proinflamatorios y protrombóticos, glicemia de ayuno alterada, y evidencia de enfermedad ateroesclerótica subclínica.

SÍNDROME METABÓLICO

El término síndrome metabólico describe un grupo de factores de riesgo metabólico que incluyen dislipidemia aterogénica (TG elevados, partículas pequeñas de LDL-C, HDL-C bajo), presión arterial elevada, resistencia a la insulina (con o sin intolerancia a la glucosa) y estado protrombótico y proinflamatorio. Los individuos con síndrome metabólico presentan típicamente obesidad abdominal (Tabla 39-10). El síndrome metabólico se considera una meta secundaria del tratamiento para disminuir el riesgo, después del objetivo primario que es el LDL-C.

Tabla 39-10. Diagnóstico de síndrome metabólico

Medida	Valor de referencia
Circunferencia abdominal	Hombre: > 102 cm Mujer: > 88 cm
Triglicéridos	≥ 150 mg/dL
HDL-C	Hombre: < 40 mg/dL Mujer: < 50 mg/dL
Presión arterial	≥ 130/85 mmHg
Glucosa en ayunas	≥ 110 mg/dL*

* La Asociación Americana de Diabetes usa un punto de corte de ≥ 100 mg/dL.

LABORATORIO BIOQUÍMICO HEPÁTICO

H. Reyes • J. Ribalta

Las enfermedades que dañan el hígado provocan alteraciones metabólicas que se reflejan en la composición del medio interno y, por ende, en la concentración de numerosos compuestos químicos en la bilis, sangre, orina, deposiciones, líquido cefalorraquídeo, etc. La química analítica y la bioquímica permiten medir estos compuestos en distintos líquidos biológicos y aun en trozos de tejido hepático obtenidos por punción o en laparotomías. La experiencia clínica ha precisado su utilidad y sus limitaciones para diagnosticar las enfermedades del hígado y las vías biliares, para evaluar su pronóstico y controlar su evolución. El laboratorio clínico ha incorporado muchas de estas mediciones como exámenes de rutina, practicados con "autoanalizadores" que facilitan la medición rápida y simultánea de la mayoría de ellos.

Ninguna de las pruebas bioquímicas disponibles reúne todas las características ideales de ser sensible, específica, con valor predictivo, sencilla, rápida, sin riesgo para el paciente ni el personal que la ejecuta y de un costo razonable. Sin embargo, muchas tienen aceptación universal. Es común que se les denomine "pruebas hepáticas", aunque estrictamente no lo son. Menos correcto aun es denominarlas "pruebas de función hepática", ya que los niveles sanguíneos de algunos de estos compuestos pueden alterarse por mayor producción prehepática (ej.: bilirrubina en hemólisis) o por obstrucción de la vía biliar extrahepática, sin que se haya alterado la respectiva función de los hepatocitos.

PRUEBAS DE LABORATORIO EN EL ESTUDIO DE LAS ENFERMEDADES HEPATOBILIARES

Describiremos algunas pruebas (o "test") del laboratorio que se consideran básicas en el estudio de las enfermedades hepatobiliares. Los laboratorios clínicos automatizados suelen incluir algunas o todas ellas en informes denominados "perfil bioquímico" o "perfil hepático". Estas pruebas prestan mayor utilidad cuando sus resultados se interpretan en conjunto con la anamnesis, el examen físico y otros métodos de exploración funcional o anatómica.

Otras pruebas bioquímicas, radioisotópicas e inmunológicas suelen ser indispensables en situaciones clínicas bien definidas y están descritas en otros capítulos de este texto.

Los métodos de análisis químico que se utilizan en los autoanalizadores son distintos a los métodos convencionales o "manuales", por ello es necesario conocer sus propios rangos de normalidad, su sensibilidad y otras características que la experiencia clínica puede evaluar (Tabla 39-11).

Bilirrubinemia. La bilirrubina es el pigmento que resulta principalmente del catabolismo de la hemoglobina. Circula en el plasma sanguíneo ligada a la albúmina y no puede ser excretada por la orina porque no es hidrosoluble. La bilirrubina es captada rápida y selectivamente por los hepatocitos, donde es conjugada, principalmente con ácido glucurónico, mediante la actividad enzimática de una glucuronil-transferasa microsomal. Esta bilirrubina conjugada, más polar e hidrosoluble, es excretada rápidamente a la vía biliar y al intestino, degradada a urobilinoides y eliminada en la deposición. Si alguna circunstancia patológica ocasiona el retorno de bilirrubina conjugada al plasma, ella filtra en la orina y la tiñe de un color café-amarillento característico (coluria).

El laboratorio clínico mide el nivel sérico de la bilirrubina mediante reacciones químicas que emplean un reactivo diazotado cuya velocidad de reacción con la bilirrubina, en ausencia o en presencia de un acelerador (ej.: alcohol metílico) distingue respectivamente una bilirrubina de reacción directa o rápida y otra de reacción indirecta o lenta. El examen mide la bilirrubina directa y la total; la bilirrubina de reacción indirecta se infiere de la diferencia entre ambas. Comúnmente se interpreta que la bilirrubina de reacción directa es bilirrubina conjugada, mientras que la de reacción indirecta sería bilirrubina no-conjugada. Pero la correlación entre la bilirrubina de reacción directa y la bilirrubina conjugada no es perfecta, según han demostrado

Tabla 39-11. Perfil hepático

Examen	Unidad de medida	Resultado	Valores de referencia
SGOT	U/L	...	10-40
SGPT	U/L	...	10-55
Índice SGOT/SGPT	...	...	0,8-1,5
GGT	U/L	...	4-50
Fosfatasas alcalinas	U/L	...	45-115
Bilirrubina total	mg/dL	...	0-1
Bilirrubina directa	mg/dL	...	0-0,3
Tiempo de protrombina	seg	...	
	%	...	90-100
Control normal INR*	seg	...	

Valores de referencia ajustados por edad y/o sexo.
* Para el *International Normalized Ratio* (INR) se consideran anormales valores sobre 1,0.

los análisis cromatográficos. En hiperbilirrubinemias leves (ej.: menos de 3 mg/dL de bilirrubina total) la bilirrubina de reacción directa suele dar una apreciación exagerada de la proporción de bilirrubina conjugada, lo que dificulta el diagnóstico de un síndrome de Gilbert u otros trastornos en los que se espera encontrar exclusivamente bilirrubina no-conjugada en el suero, como ocurre en las hemólisis. Los métodos utilizados en los autoanalizadores tienden a informar una proporción mayor de bilirrubina directa que la medida en el mismo suero con métodos "manuales" basados en la reacción diazo.

En el adulto y en el niño normales, la bilirrubina sérica total fluctúa entre 0,6 y 1,0 mg/dL. En la población general los valores de bilirrubinemia no tienen una distribución gaussiana, sino que tienden a concentrarse hacia el límite mayor; por ende, suelen aceptarse como normales a cifras de bilirrubina total hasta 1,2 mg/dL. La bilirrubina directa no sobrepasa habitualmente 0,3 mg/dL o el 20% de la bilirrubina total.

La bilirrubinemia es un examen poco sensible para detectar las enfermedades hepáticas. La capacidad hepática de mantener el *clearance* de este pigmento supera varias veces su producción diaria. No es infrecuente encontrar signos clínicos de una enfermedad hepática crónica avanzada con bilirrubinemia normal (ej.: cirrosis alcohólica con encefalopatía). Muchas enfermedades hepáticas agudas pueden comenzar con síntomas y signos de extrema gravedad, mientras que la ictericia aparece varios días después (ej.: hepatitis virales, hígado graso agudo obstétrico, síndrome de Reye).

Por el contrario, la comprobación de hiperbilirrubinemia tiene gran importancia para orientar el diagnóstico hacia las enfermedades hepatobiliares, ya que la mayoría de los casos de ictericia corresponden a enfermedades del hígado o a obstrucciones de los conductos excretores de la bilis. Si la elevación de la bilirrubinemia total no se acompaña de una elevación paralela de la bilirrubina directa, y el paciente no presenta coluria, corresponde investigar causas de hiperbilirrubinemia que van desde su producción hasta su ingreso al hepatocito, antes de la conjugación. Si la hiperbilirrubinemia se acompaña de una elevación proporcional de la bilirrubina directa, el paciente tendrá coluria y deberá discutirse el diagnóstico entre las enfermedades que dañan la función excretora del hepatocito y las obstrucciones de la vía biliar.

El diagnóstico diferencial de una ictericia por lesión hepatocelular, una colestasis intrahepática o una ictericia obstructiva mecánica, no puede basarse únicamente en el análisis de las cifras de bilirrubinemia y sus fracciones, sino que exige, además, otros datos clínicos y de laboratorio e incluso instrumentales. No existe correlación estricta entre la magnitud de una hiperbilirrubinemia y la gravedad de la enfermedad que la provoca.

Cuando la bilirrubina sérica total sobrepasa 30 mg/dL es prácticamente seguro que interviene más de un factor patogénico; por ejemplo, la enfermedad fundamental puede ser una hepatitis, a la cual se agrega una hemólisis (con sobreproducción de bilirrubina) o una insuficiencia renal (que disminuye la excreción urinaria de la bilirrubina conjugada).

Bilirrubina en orina. Su presencia se reconoce por el color café-amarillento homogéneo de la orina; al agitarla, la espuma tiene color amarillo y al mojar un paño blanco o algodón se tiñen de amarillo. Este último signo puede distinguirse fácilmente examinando la ropa interior y de cama del paciente. La intensidad del color se relaciona con la concentración de bilirrubina en la orina, dependiendo de la cantidad del pigmento excretado y del volumen de orina en que se excreta.

Como solamente la bilirrubina conjugada es hidrosoluble y puede filtrar a la orina, la comprobación de coluria permite deducir que existe una hiperbilirrubinemia originada después de la conjugación del pigmento.

La mayor utilidad clínica de este signo reside en la precocidad con que puede ser detectado, especialmente en el comienzo de las hepatitis y si el enfermo es examinado con luz natural, circunstancias en que la coluria puede ser evidente mientras una ictericia conjuntival leve es imperceptible.

La comprobación química de la bilirrubinuria es rápida y simple, pero semicuantitativa. La sensibilidad de algunos métodos reconoce concentraciones tan bajas como 0,1 mg/dL y permite asegurar que el color de la orina está dado por bilirrubina y no por otros pigmentos. Existen técnicas cuantitativas más precisas, pero son más complicadas y no tienen utilidad clínica práctica.

Urobilinógeno fecal. En el color normal de la deposición influyen los pigmentos presentes en la dieta, la eliminación biliar de bilirrubina y sus derivados, la flora bacteriana intestinal, la velocidad del tránsito intestinal, etc. El metabolismo de la flora bacteriana intestinal modifica la estructura química de la bilirrubina conjugada y la convierte en compuestos químicos englobados en el término "urobilinoides", cuya medición se expresa como "urobilinógeno fecal", que oscila entre 50 y 250 mg/día.

La disminución o ausencia de bilirrubina y sus derivados en la deposición, principalmente por obstrucción completa de la

vía biliar, produce una decoloración blanco-amarillenta que se denomina acolia; los pacientes suelen describirla como "color masilla". Este signo orienta el diagnóstico hacia las causas que dificultan o impiden la llegada de bilis al duodeno. La veracidad de este signo depende de la experiencia del observador y de la acuciosidad con que examina la deposición; por ello, es más confiable cuando lo observó el médico en lugar de ser un dato proporcionado por el paciente.

Una obstrucción biliar completa y prolongada se refleja en ausencia de urobilinógeno en la deposición. Un aumento de producción de bilirrubina por hemólisis produce una excreción fecal de urobilinógeno de más de 400 mg/día. Actualmente disponemos de otros métodos instrumentales, radiológicos y del laboratorio que permiten dar respuestas más claras y rápidas a estos problemas diagnósticos y por ello ya no se utiliza la medición del urobilinógeno fecal en el laboratorio clínico de rutina.

Urobilinógeno urinario. Mientras el 90% de los urobilinoides es excretado en la deposición, el 10% restante es reabsorbido en el intestino, entra a la circulación en la sangre portal, luego es captado por el hígado y excretado en la bilis. Una mínima proporción del urobilinógeno reabsorbido es eliminado en la orina (0,2 a 4 mg/día).

La medición del urobilinógeno urinario tiene utilidad clínica muy escasa, porque su resultado está sujeto a múltiples variables: hora de toma de la muestra, pH de la orina, especificidad de la reacción química que lo detecta, etc., y porque la información que proporciona es poco específica.

Cuando en un paciente ictérico no se detecta urobilinógeno en la orina, debemos suponer que no está llegando bilirrubina al intestino. En un paciente sin otros signos de enfermedad hepática, un aumento del urobilinógeno en la orina indica que hay un exceso en la producción de bilirrubina (ej.: hemólisis).

Transaminasas. Las transaminasas (o aminotransferasas) son enzimas que catalizan la transferencia de grupos α-amino desde aspartato y alanina a α-cetoácidos, en el ciclo del ácido cítrico. Se encuentran en casi todos los tejidos pero son más activas en el hígado, corazón y músculo esquelético y, en menor proporción, en el tejido adiposo, cerebro y riñón. La actividad normal de estas enzimas en el suero humano se atribuye a su traspaso desde el citoplasma a la circulación durante el recambio celular. El aumento de la actividad enzimática en la sangre reflejaría un daño o injuria celular; los valores más elevados se deberían a una necrosis celular.

Las aminotransferasas más frecuentemente utilizadas en clínica son la transaminasa oxaloacética (SGOT) o aspartato aminotransferasa (ASAT) y la transaminasa glutámico-pirúvica (SGPT) o alanina aminotransferasa (ALAT). Existe una correlación notoria pero inconsistente entre sus niveles de actividad en el suero y la gravedad o extensión de la injuria tisular, como ocurre por ejemplo, en las hepatitis agudas virales o por etanol.

En el laboratorio clínico, la actividad sérica de estas enzimas se mide por una reacción enzimática acoplada, y el resultado puede expresarse en unidades internacionales (UI) o micromoles de substrato transformado por minuto. La expresión en unidades Karmen equivale a 0,482 UI/L de suero, o a 1 UI/L si la reacción se mantuvo a 37°C. Los métodos automatizados en autoanalizadores dan resultados muy parecidos a los métodos manuales.

Los valores normales de SGOT en el suero fluctúan entre 10 y 40 UI/L y los de SGPT entre 10 y 30 UI/L; distintos laboratorios pueden establecer pequeñas variaciones a estos rangos, que dependen principalmente de diferencias en las técnicas empleadas.

Una mínima injuria celular es capaz de elevar la actividad sérica de las transaminasas. Debido a esto, su medición tiene gran utilidad para el diagnóstico precoz de las hepatitis, sean de origen viral o tóxico (ej.: etanol, algunos medicamentos) y también para calificar la evolución de las hepatitis. El clínico debe recordar que un aumento de estas enzimas no es un indicador específico de daño hepatocelular, ya que pueden elevarse en lesiones extrahepáticas (coledocolitiasis, pancreatitis agudas, infarto cardíaco, otras necrosis musculares); su interpretación correcta requiere analizar otros datos y hallazgos clínicos, así como la magnitud y la evolución temporal de la actividad aminotransferásica en el suero.

La magnitud de una elevación de transaminasas séricas suele calificarse (arbitrariamente) como "leve" (hasta 5 veces sobre el límite superior normal), "moderada" (5 a 10 veces el límite superior normal) o "acentuada" (mayor de 10 veces el límite superior normal).

Las hepatitis agudas virales pueden provocar niveles sobre 5.000 UI/L, especialmente al comienzo del cuadro clínico, cuando la ictericia es todavía imperceptible; en los días siguientes, al comenzar el período ictérico, los valores pueden oscilar entre 500 y 5.000 UI/L.

La comprobación de valores muy altos de transaminasas obliga a pensar de inmediato en un daño hepático agudo y difuso (hepatitis virales o por otras causas). Si el cuadro clínico tiene otros elementos que hagan probable el diagnóstico de hepatitis aguda, la comprobación de transaminasas sobre 1.500 UI/L tiene gran valor, apoyándolo. En las mismas circunstancias clínicas, un resultado normal o una elevación modesta (100 a 500 UI/L) hacen dudar del diagnóstico clínico planteado o de la validez del examen del laboratorio.

En las hepatitis agudas, virales o de otra causa, la magnitud de la elevación de actividad de transaminasas en el suero no tiene correlación con la gravedad de la enfermedad ni con su pronóstico.

Las hepatitis crónicas suelen acompañarse de elevaciones muy variables de las transaminasas, dependiendo de su causa, gravedad y evolución histológica.

Pueden encontrarse elevaciones leves o moderadas (100 a 250 UI/L) de las transaminasas séricas en otras enfermedades, como en la cirrosis biliar primaria, en la colestasis intrahepática del embarazo (o "colestasis gravídica"), en hepatitis por estrógenos u otros fármacos, en tumores hepáticos primitivos o metastásicos, en enfermedades granulomatosas del hígado (Hodgkin, TBC, sarcoidosis), en obstrucciones de la vía biliar extrahepática, en la insuficiencia cardíaca congestiva o en anoxias hepáticas. Excepcionalmente estas enfermedades pueden dar valores séricos mayores, pero siempre muy transitorios.

Las cirrosis hepáticas alcohólicas cursan con niveles séricos de transaminasas normales o poco elevados, aun cuando la distorsión de la arquitectura hepática y la desaparición de los hepatocitos alcanza grados máximos. En estos pacientes, la comprobación de

transaminasas séricas elevadas, obliga a buscar una explicación, tal como una hepatitis alcohólica sobreimpuesta, u otras.

Fosfatasas alcalinas. Son un conjunto de isoenzimas con actividad fosfohidrolásica sobre monoésteres ortofosfóricos. Se ubican en las membranas celulares de los hepatocitos, en el hueso, riñón, mucosa intestinal, en los leucocitos y en la placenta. Su función fisiológica se relaciona con los procesos de transporte en las membranas celulares.

La actividad de fosfatasas alcalinas (FA) en el suero normal resultaría del paso a la circulación de una proporción pequeña de isoenzimas, procedentes de los distintos tejidos que las contienen. Los métodos químicos de uso clínico habitual miden la suma de actividades de todas estas isoenzimas y, por ende, su expresión más correcta es en plural: "fosfatasas alcalinas séricas".

Su rango normal, en unidades internacionales, va de 21 a 85 UI/L. Los métodos automatizados generan valores aún más elevados. Tal como ocurre con la mayoría de los métodos del laboratorio clínico, junto con el resultado es conveniente dar a conocer el rango de normalidad aceptable para la técnica utilizada.

Durante el crecimiento corporal (niños, adolescentes) hay una mayor actividad enzimática sérica proporcionada por la isoenzima de origen óseo. En la segunda mitad del embarazo puede aumentar la actividad de FA séricas por adición de la isoenzima de origen placentario.

Diversas condiciones patológicas aumentan la actividad sérica de las FA. Las isoenzimas de origen hepático aumentan en las obstrucciones de los conductos biliares, en las colestasis intrahepáticas, en las hepatitis (de distintas causas), en colangitis crónicas ("cirrosis biliares", primarias o secundarias), en tumores hepáticos primarios y secundarios, en enfermedades granulomatosas y en otros procesos infiltrantes del hígado (linfomas, tuberculosis, sarcoidosis, sífilis secundaria), en los abscesos hepáticos y en otras lesiones que "ocupan espacio", en la hepatomegalia de la insuficiencia cardíaca congestiva y de la pericarditis constrictiva. Siendo tan variada la gama de enfermedades que pueden elevar las FA, la interpretación adecuada de este examen exige un análisis del cuadro clínico y de otros exámenes del laboratorio.

La elevación de FA tiene mejor correlación con el diagnóstico definitivo en las siguientes circunstancias clínicas:

- Cuando estas enzimas séricas se elevan proporcionalmente más que otros "marcadores de daño hepático" (ej.: bilirrubina, transaminasas) se configura lo que se llama un esquema o "patrón" colestásico, que induce a investigar preferentemente las causas de obstrucción biliar y las de colestasis intrahepática.
- Cuando las FA séricas están elevadas aisladamente, siendo normales otras "pruebas hepáticas", estimulan a investigar primero las "lesiones que ocupan espacio": tumores, granulomas, etc. También puede darse este fenómeno en las etapas iniciales de la colangitis biliar primaria ("cirrosis biliar primaria") y la colangitis esclerosante primaria.

Existen métodos químicos, electroforéticos e inmunológicos que permiten separar y medir las distintas isoenzimas de fosfatasas alcalinas en el suero y, por consiguiente, orientan hacia el sitio de origen de una actividad enzimática anormal. El costo y relativa complejidad han limitado su uso en el laboratorio clínico. Se puede soslayar el problema midiendo simultáneamente otras enzimas de origen hepático que tienen comportamiento parecido a las FA (ej.: gammaglutamil transpeptidasa y 5'-nucleotidasa).

Gammaglutamil transpeptidasa (GGT). Esta enzima, que se encuentra en el riñón, hígado y páncreas, cataliza la transferencia de grupos γ-glutamil desde γ-glutamil péptidos a otros péptidos y a α-aminoácidos. Su actividad sérica normal (6 a 28 U/L) es relativamente estable desde los 4 años de edad y no se modifica durante el embarazo normal.

La GGT sérica puede aumentar en casi todas las enfermedades hepáticas, en las obstrucciones de la vía biliar y en enfermedades pancreáticas; elevaciones de menor cuantía se ven también en pacientes con metástasis óseas, en algunas neuropatías, y en el infarto cardíaco. Inicialmente se le atribuyó valor diagnóstico como "marcador de colestasis", pero los procesos inflamatorios del hígado puedan dar también valores séricos muy altos. Se encuentra GGT elevada durante la ingestión exagerada de etanol (exista o no una enfermedad hepática alcohólica) y en pacientes tratados crónicamente con barbitúricos o con difenilhidantoína.

Las causas ajenas al hígado y la vía biliar que pueden elevar la GGT son distintas a las causas no hepatobiliares de alteración de las FA. Por ende, una elevación simultánea de GGT y de FA en el suero apoya la interpretación de que existe una patología hepática, una colestasis o una obstrucción biliar.

Tiempo de protrombina. La mayor parte de las proteínas que participan en la coagulación de la sangre son sintetizadas por el hígado. Dado que su vida media en el plasma es muy corta (pocas horas para el Factor V y 4 días para el fibrinógeno), la disminución de su síntesis en el hígado se refleja rápidamente en una disminución de su nivel plasmático, especialmente en el daño hepático agudo.

El método de laboratorio utilizado rutinariamente en la evaluación de los pacientes con enfermedades hepáticas es la medición del tiempo de protrombina en una etapa. Además de su simplicidad y rapidez, este método es todavía el más ventajoso para regular la terapia anticoagulante con drogas protrombopénicas, lo que también influye para mantenerlo en el laboratorio clínico de rutina.

Los resultados se expresan comúnmente como "porcentaje de la concentración de protrombina", basándose en la comparación con una curva de diluciones de un plasma control. Aunque esta expresión tiene objeciones bien fundamentadas, sigue siendo utilizada en la mayoría de los laboratorios clínicos. Algunos agregan la medición de concentración del Factor V, cuyas variaciones están todavía mejor relacionadas con la capacidad de síntesis proteica en el hígado.

La disminución del tiempo de protrombina es una medida inespecífica y moderadamente sensible de insuficiencia hepática. Una carencia de vitamina K (por malabsorción intestinal o por falta prolongada en la dieta) puede también disminuir el tiempo de protrombina; en estas situaciones, si la función hepática de síntesis proteica está conservada, el tiempo de protrombina y especialmente el Factor V deben restituirse a la normalidad 24 horas después de la administración parenteral de 10 o 20 mg de vitamina K. Un tiempo de protrombina marcadamente prolongado (menor de 40% del control normal) y que no mejora

después de administrar vitamina K por vía parenteral, indica una falla funcional hepática grave.

Esta prueba presta gran utilidad en los casos de **insuficiencia hepática fulminante**, cuando pueden pesquisarse caídas a valores entre el 0% y el 15% aun antes de que aparezcan ictericia o manifestaciones de encefalopatía. Además, en los casos de hepatitis aguda grave, la persistencia del tiempo de protrombina en valores bajo 40% es un indicador de mal pronóstico, mientras que su recuperación a valores sobre 80% tiene un significado favorable.

En las etapas finales de la evolución de la cirrosis hepática alcohólica es excepcional encontrar valores de protrombina del 80% o más.

Albúmina sérica. Es otra de las proteínas que se sintetizan exclusivamente en los hepatocitos y son rápidamente trasladadas a la sangre o a otros tejidos, donde cumplen funciones específicas. Una enfermedad hepática puede disminuir la síntesis de albúmina y, por lo tanto, su concentración sanguínea. Sin embargo, otros factores pueden influir en el nivel sanguíneo de esta proteína y por ello su correlación con la gravedad de una enfermedad hepática no es siempre satisfactoria. La vida media de la albúmina circulante es aproximadamente 20 días, lo cual permite que en los primeros días de un daño hepático agudo (ej.: hepatitis fulminante) se encuentren concentraciones séricas normales de esta proteína.

Cabría esperar una mejor correlación en las enfermedades crónicas (ej.: cirrosis hepática alcohólica), pero no es infrecuente que aun en sus etapas avanzadas y en pacientes con una desnutrición evidente, se detecten niveles normales de albúmina sérica. En este caso pueden estar influyendo la distribución del *pool* de albúmina entre los espacios intra y extravascular y el volumen plasmático real.

Pese a estas limitaciones, la albúmina sérica es útil cuando se desea evaluar una insuficiencia hepática crónica y el pronóstico del paciente frente a eventuales tratamientos quirúrgicos (ej.: cirugía de la hipertensión portal, trasplantes hepáticos).

El rango de normalidad para la albúmina va de 3,5 a 5,0 g/dL de suero, equivalente al 50%-70% de sus proteínas totales. El fraccionamiento electroforético de las proteínas séricas permite conocer simultáneamente la concentración y distribución porcentual de las alfa, beta y gammaglobulinas; estos datos suelen ser muy útiles en la evaluación diagnóstica de algunas enfermedades hepáticas (ej.: hepatitis crónica activa, colangitis crónicas o "cirrosis biliares").

ESQUEMAS HEPATÍTICO Y COLESTÁSICO

En una proporción importante de los pacientes con enfermedades hepáticas, especialmente agudas, es posible definir si predomina un daño hepatocelular, con inflamación y necrosis, o una falla en la secreción de la bilis, desde el citoplasma de los hepatocitos a los canalículos biliares. Este último fenómeno se define como colestasis intrahepática y remeda lo que ocurre después de una obstrucción mecánica del colédoco.

El esquema hepatítico se caracteriza por una elevación importante (10 o más veces sobre lo normal) de las transaminasas y una disminución del tiempo de protrombina, que no mejora con la administración parenteral de vitamina K.

En el esquema colestásico hay elevación preferente en la sangre de las FA, GGT, colesterol y otros lípidos, y las sales biliares; en estos casos, si desciende la protrombinemia, se corrige después de inyectar vitamina K.

La definición de estos patrones del daño hepático se completa con otras pruebas de laboratorio y con elementos de la clínica (ej.: astenia y náuseas en las hepatitis, prurito cutáneo extenso y *sine materia* en las colestasis).

Muchas enfermedades hepáticas se manifiestan preferentemente por un patrón hepatítico (ej.: hepatitis virales y por isoniacida) mientras otras lo hacen con un patrón colestásico (ej.: colestasis gravídica, colangitis biliar primaria o "cirrosis biliar primaria", ictericia por gestágenos). En un tercer grupo se entremezclan ambos esquemas (ej.: ictericia por clorpromazina).

Estos esquemas permiten también una estimación del pronóstico: los casos de daño hepático agudo de forma puramente colestásica tienden a tener una evolución más prolongada, pero sin signos de gravedad y con excelentes posibilidades de recuperación (ej.: colestasis por gestágenos, por nitrofurantoína y otros medicamentos); cuando el daño hepático agudo tiene forma puramente hepatítica, pena el riesgo de una evolución fulminante y con alta letalidad (ej.: hepatitis virales, por halotano e isoniacida).

PRUEBAS DEL LABORATORIO PARA EL DIAGNÓSTICO DE LA ENCEFALOPATÍA HEPÁTICA

Amonio sanguíneo. La mayor parte del amonio sanguíneo procede de la dieta y de la amoniogénesis en la pared del tubo digestivo y en el lumen intestinal, especialmente por actividad de las bacterias intestinales sobre los compuestos nitrogenados del contenido intestinal. Este amonio es absorbido por la mucosa intestinal, entra a la circulación sanguínea portal, es captado por las células hepáticas y transformado en urea, la cual vuelve a la circulación y es eliminada en la orina. La concentración de amonio en la sangre periférica puede aumentar cuando la síntesis de urea está impedida por una falla funcional del hígado o por un cortocircuito portosistémico que dificulte el paso de la sangre portal por los sinusoides hepáticos. También puede aumentar el amonio sanguíneo en ciertos trastornos congénitos del metabolismo de la urea y cuando se ha practicado una ureteroileostomía.

El aumento de la concentración intracelular del amonio produce efectos tóxicos, particularmente evidentes en las funciones cerebrales. El amonio es uno de los compuestos que jugaría rol importante en la patogenia de la encefalopatía hepática (o encefalopatía portosistémica). En los pacientes en coma hepático es habitual que los niveles de amonio en la sangre y en el líquido cefalorraquídeo (LCR) estén elevados, pero la correlación entre la concentración de amonio sanguíneo y la gravedad de la encefalopatía es muy pobre. Esta correlación es mejor si el amonio se mide en la sangre arterial que en la venosa.

La mayor utilidad del examen está en el diagnóstico diferencial de los comas y de las alteraciones mentales de causa oscura: una concentración sanguínea elevada de amonio apoya la posibilidad de que existe una insuficiencia hepática. La interpretación de este examen es más difícil si el paciente tiene, simultáneamente, una insuficiencia renal (aguda o crónica).

Glutamina en el líquido cefalorraquídeo. La detoxicación del amonio sigue dos rutas: la síntesis de urea, que ocurre mayoritariamente en el hígado, y el acoplamiento del amonio con glutamato para formar glutamina, la cual entra al ciclo metabólico de los ácidos tricarboxílicos. Este segundo proceso ocurre preferentemente en el cerebro, el músculo y otros tejidos. Cuando aumenta la concentración sanguínea del amonio se estimula la síntesis cerebral de glutamina y ella difunde al líquido cefalorraquídeo (LCR).

La glutamina no es neurotóxica y no juega rol en la patogenia de la encefalopatía hepática, pero es un buen marcador para su diagnóstico. En los pacientes con encefalopatía hepática, la concentración de glutamina aumenta notoriamente en el LCR, manteniendo una correlación muy buena, aunque no perfecta, con la gravedad de la encefalopatía. Esta correlación es mejor que con el amonio sanguíneo y no existe otro examen de laboratorio que la haya superado.

La especificidad de esta prueba es muy alta, pero tampoco es perfecta: la glutamina del LCR puede elevarse también en el coma por insuficiencia respiratoria con hipercapnia crónica, sin que los pacientes tengan aumento del amonio en la sangre o en el LCR. En cambio, la glutamina del LCR no aumenta en otros comas metabólicos, ni en los de origen vascular o traumático. Por consiguiente, el examen es particularmente útil en pacientes con enfermedad hepática en quienes aparezca un trastorno de conciencia cuya causa no esté clara. Por ejemplo, un cirrótico alcohólico desarrolla un coma que puede deberse no solo a la enfermedad de fondo, sino también a un traumatismo encéfalo craneano con hematoma subdural, al consumo de drogas depresoras del sistema nervioso central o a una intoxicación alcohólica. En el paciente agitado y delirante, este examen ayuda a distinguir la encefalopatía hepática del síndrome de privación alcohólica. Finalmente, en pacientes con trastornos de conciencia fluctuantes y de causa oscura, la comprobación de glutamina elevada en el LCR obliga a investigar una hepatopatía, que probablemente es responsable del problema neurológico.

En la mayoría de las circunstancias mencionadas es necesario practicar una punción lumbar para tener un examen completo del LCR, químico y bacteriológico, lo que permite solicitar también una medición de la glutamina. Los valores normales de glutamina en el LCR se distribuyen entre 2 y 12 mg/dL; cifras sobre 20 mg/dL se deben considerar significativamente elevadas. El resultado de este examen puede aparecer exagerado cuando simultáneamente hay cifras de uremia muy altas; en este caso se puede aplicar un factor de corrección.

MARCADORES DE LOS VIRUS DE LAS HEPATITIS

Es posible determinar la existencia de anticuerpos contra algunos componentes de los diferentes virus de las hepatitis por el método de ELISA, o detectar ARN viral en forma cuali o cuantitativa por una reacción de polimerasa en cadena (PCR), lo que permite hacer un diagnóstico etiológico de las diferentes hepatitis agudas, cuando estos marcadores son positivos, o estimar la magnitud de la infección y emitir un pronóstico (Tabla 39-12).

Tabla 39-12. Marcadores de los virus de las hepatitis

Virus	Marcador	Siglas*
Virus A	Anticuerpo antivirus A clase IgM	Anti-HA IgM
	Anticuerpo antivirus A clase IgG	Anti-HA IgG
Virus B	Antígeno de superficie del virus B	HBs Ag
	Anticuerpo antiantígeno de superficie del virus B	Anti-HBs Ag
	Anticuerpo *anticore* clase IgM del virus B	Anti-HBc IgM
	Anticuerpo *anticore* clase IgG del virus B	Anti-HBc IgG
	Antígeno e del virus B	HBe Ag
	Anticuerpo antiantígeno e del virus B	Anti-HBe
	ARN viral: ARN virus B	PCR virus B
Virus C	Anticuerpo antivirus C Test de confirmación de los anticuerpos antivirus C	Anti-HC
	ARN viral: ARN virus C	PCR virus C
	Genotipo del virus C	
Virus D	Anticuerpos antivirus D clase IgM e IgG**	Anti-HD
Virus E	Anticuerpo antivirus E** ARN viral en suero y deposiciones	Anti-HE

* Se emplean las siglas en inglés, por su mayor difusión internacional.
** No son de uso habitual.

Marcadores del virus A

Anticuerpo antivirus A clase IgM (anti-HA IgM). Se hace positivo en el suero desde los primeros días del comienzo del cuadro clínico, cuando este existe, y permanece positivo hasta aproximadamente 10 semanas de iniciado el mismo. Su positividad se interpreta como infección actual o reciente por virus A.

Anticuerpo antivirus A clase IgG (anti-HA IgG). Aparece aproximadamente dos meses después de una infección por el virus de la hepatitis A y persiste positivo durante toda la vida del individuo infectado. Su positividad se interpreta como infección antigua (de tiempo indeterminado) por el virus A y no tiene mayor significado clínico en países donde la infección por el virus A es endémica. Su mayor utilidad está en indicar la vacunación para los adultos que den un resultado negativo. Los kits de ELISA lo determinan generalmente como anti-HA total, lo que corresponde a una mezcla de IgM e IgG anti-HA, pero mayoritariamente es IgG.

Marcadores del virus B

Antígeno de superficie del virus B (HBsAg). Corresponde a la cubierta proteica del virus B y su presencia indica una infección activa por el virus. Es el sello del diagnóstico de infección por el virus B. Se hace positivo semanas después del contagio, y ya está presente cuando aparece el cuadro clínico, si este existe. Persiste positivo mientras se mantiene la infección. Históricamente fue el primer marcador de uno de los virus de las hepatitis y a fines de la década de 1960, cuando fue descubierto, se le conoció como "antígeno Australia".

Anticuerpo antiantígeno de superficie del virus B (anti-HBsAg). Es el anticuerpo contra la cubierta proteica del virus, elaborado por el huésped cuando la infección es autolimitada. Solo es detectable por ELISA cuando el HBsAg ya ha desaparecido, situación conocida como "seroconversión". Persiste positivo durante años y se interpreta como testigo de inmunidad contra el virus B, la que puede ser activa (en caso de infección) o pasiva (cuando hubo vacunación).

Antígeno *core* del virus B (HBcAg). Es un antígeno intracelular que solo se expresa en hepatocitos infectados y no es detectable en suero.

Anticuerpo *anticore* clase IgM (anti HBc IgM). Es un anticuerpo dirigido contra algunos componentes del núcleo del virus B. Se hace positivo un tiempo variable después del contagio y ya está presente cuando se inicia el cuadro clínico de la hepatitis B, si este ocurre, porque en muchos individuos la infección por virus B es clínicamente inaparente. Desaparece aproximadamente 10 semanas después de iniciado el cuadro clínico y su presencia se interpreta como una infección aguda o reciente por el virus de la hepatitis B.

Anticuerpo *anticore* clase IgG (anti HBc IgG). Se hace positivo cuando disminuye y se negativiza el anti-HBc IgM y persiste positivo por toda la vida del individuo. Su presencia se interpreta como marcador de infección antigua por el virus de la hepatitis B. No tiene propiedades "defensivas" propiamente tales contra el virus, ya que persiste positivo tanto en los individuos que mantienen el virus (portadores crónicos) como en los que logran eliminarlo.

Antígeno e del virus B (HBe Ag). Es una fracción del núcleo del virus B y se hace positivo simultáneamente o unos días después que aparece en el suero el HBsAg. Su presencia se asocia habitualmente con altos niveles de ARN viral en suero y altas tasas de transmisión del virus. Su persistencia tres a cuatro meses después de haberse hecho positivo hace pensar que el individuo evolucionará hacia una infección crónica por el virus B.

Anticuerpo antiantígeno e del virus B (Anti HBe). Aparece en el suero cuando el HBeAg ya se ha negativizado y persiste positivo por 1 a 2 años después de la resolución de la infección por el virus B. Se asocia a disminución del ARN viral en suero y remisión de la enfermedad. Sin embargo, algunos individuos pueden persistir infectados con el virus B a pesar de la seroconversión, cuando tienen infección por variantes del virus B.

PCR para el virus B. Es la determinación del ARN viral por la técnica de reacción de polimerasa en cadena (PCR). Puede ser cuali o cuantitativa; esta última se conoce como medición de la "carga viral del virus de la hepatitis B". La determinación cualitativa es más sensible que la cuantitativa y se usa generalmente para decidir un tratamiento con fármacos antivirales y para evaluar la respuesta a dicho tratamiento. Son de alto costo, en comparación con las técnicas de ELISA.

Genotipo del virus B. Es posible determinarlo, pero no parece tener utilidad clínica.

Marcadores del virus C

Anticuerpo antivirus C (anti-HCV). Se han desarrollado técnicas de ELISA cada vez mejores para su determinación. No obstante, las que están en uso actualmente aparecen positivas 4 a 6 semanas después del contagio. Cuando la infección por el virus C evoluciona con el cuadro clínico de una hepatitis aguda, el test puede ser negativo, por lo cual no es útil para el diagnóstico etiológico de la infección reciente. En cambio, es útil para el diagnóstico de las infecciones crónicas, particularmente en el diagnóstico etiológico en casos de hepatitis crónicas o cirrosis presuntamente "criptogénicas". Los *kits* de ELISA actualmente en uso tienen alta sensibilidad y especificidad; sin embargo pueden dar resultados positivos falsos, por lo que es necesario solicitar un test de confirmación. También existe la posibilidad de un falso negativo, especialmente en déficits inmunitarios o una infección muy reciente.

Test "de confirmación" de los anticuerpos anti virus C. El que se utiliza con mayor frecuencia usa la técnica inmunoblot recombinante contra anticuerpos antivirus C (RIBA).

PCR para el virus C. Es la determinación del ARN viral por técnica de reacción de polimerasa en cadena (PCR), que puede ser cualitativa o cuantitativa, también conocida como "carga viral del virus de la hepatitis C". La reacción cualitativa es más sensible que la cuantitativa y es el test ideal para confirmar una infección por el virus C.

Genotipo del virus C. Es posible determinarlo, lo que tiene importancia para el pronóstico, ya que la respuesta a los tratamientos antivirales es diferente en los distintos genotipos del virus C. En Chile, el genotipo más prevalente es 1B.

Marcadores del virus D

Anticuerpos antivirus D IgM y totales (IgM más IgG). Determinados por ELISA, son los exámenes más asequibles para diagnosticar la infección por virus D. También es posible determinar ARN viral por técnicas de PCR o detectar la presencia del virus en tejido hepático (biopsia) por técnicas de inmunohistoquímica.

Marcadores del virus E

Anticuerpos antivirus E (anti-HE). Mediante técnica de ELISA es posible detectar anticuerpos antivirus E, clase IgM, que aparecen tempranamente cuando existen manifestaciones clínicas de la enfermedad y pueden permanecer positivos varios meses. Los anticuerpos de clase IgG aparecen poco tiempo después que los IgM, por lo cual también pueden estar presentes durante la fase inicial de la enfermedad.

ARN del virus E en suero y deposiciones. Puede ser determinado mediante técnica de PCR, pero está disponible en muy pocos centros del mundo.

Tabla 39-13. Síntesis sobre la interpretación de las anormalidades del laboratorio hepático

1. Puede encontrarse anormalidades en exámenes del laboratorio hepático ("pruebas hepáticas") en personas asintomáticas.
2. La anamnesis y el examen físico son indispensables para interpretarlas.
3. Puede haber anormalidades del laboratorio hepático en enfermedades extrahepáticas.
4. Los estudios por imágenes suelen ser indispensables.
5. Siguiendo un estudio sistemático, guiado por la historia clínica y la epidemiología local, frecuentemente se llega a un diagnóstico correcto.
6. Debe solicitarse la opinión de un especialista cuando sea apropiado; por ejemplo: la biopsia hepática puede ser indispensable para el diagnóstico y el control del tratamiento.

DETERMINACIÓN DE AUTOANTICUERPOS Y CUANTIFICACIÓN DE INMUNOGLOBULINAS

En las enfermedades hepáticas crónicas de origen autoinmunitario, la determinación de ciertos autoanticuerpos y su titulación cuantitativa y la cuantificación de inmunoglobulinas, son un elemento importante para fundamentar su diagnóstico.

Anticuerpos antimitocondriales (AAM). Se encuentran positivos en aproximadamente el 90% al 95% de los casos de cirrosis biliar primaria y en el 20% de las hepatitis autoinmunes tipo I y tipo II.

Anticuerpos antinucleares (AAN). Son positivos en títulos > 1/40 en el 60% de las hepatitis autoinmunes tipo I y en el 100% de las tipo II.

Anticuerpos antimúsculo liso (AAML). Son positivos en el 70% de las hepatitis autoinmunes tipo I y en el 35% del tipo III.

Anticuerpos antimicrosomales hígado/riñón tipo I (anti LKM 1). Son positivos en el 100% de las hepatitis autoinmunes tipo II.

Anticuerpos anticitoplasma de los neutrófilos (ANCA). En el último tiempo los p-ANCA (*pattern* perinuclear en inmunofluorescencia) se han reconocido como un marcador importante de las hepatitis autoinmunes tipo I.

Cuantificación de inmunoglobulinas. La inmunoglobulina A (IgA) puede estar elevada en la enfermedad hepática alcohólica y en algunas esteatohepatitis. La inmunoglobulina G (IgG) está elevada en las hepatitis autoinmunes. La inmunoglobulina M (IgM) se eleva en la cirrosis biliar primaria o "colangitis biliar primaria".

En síntesis, estos marcadores autoinmunitarios son útiles en el diagnóstico diferencial de algunas enfermedades hepáticas cuando se les analiza en conjunto con otros elementos diagnósticos, pero pocas veces permiten fundamentar un diagnóstico por sí solos.

LABORATORIO EN EL PACIENTE REUMATOLÓGICO

L. Guzmán

Los análisis de laboratorio practicados a los pacientes con síntomas referidos al aparato locomotor han llegado a ser un complemento indispensable en su estudio, aunque deben ser siempre interpretados en el contexto del paciente. El diagnóstico definitivo se hace en base a los hallazgos clínicos y se confirma con los resultados obtenidos de los exámenes solicitados.

Los **exámenes reumatológicos especializados** complementan los estudios básicos generales, hemograma, pruebas hepáticas, renales, examen de orina, radiología simple de tórax y otros, que evalúan el compromiso sistémico del paciente y contribuyen a precisar las secuelas ocasionadas por la enfermedad en los distintos órganos que afecta.

En este capítulo nos referiremos principalmente a aquellos exámenes de uso habitual en la práctica clínica: el examen del líquido sinovial, los reactantes de fase aguda, exámenes serológicos para el diagnóstico de la artritis reumatoide (factor reumatoideo, antipéptido citrulinado cíclico), autoanticuerpos utilizados en el diagnóstico de diversas enfermedades autoinmunes y vasculitis, la utilidad de ciertos marcadores genéticos, como el antígeno de superficie HLA-B27, y otros elementos que definen enfermedades asociadas a ellos (ej.: niveles de IgG4) y que no son anticuerpos.

Adicionalmente nos referiremos a exámenes complementarios que se solicitan ante la sospecha de enfermedades óseas metabólicas (osteoporosis y osteomalacia), que frecuentemente consultan por dolores osteomusculares y se confunden con problemas articulares.

EXAMEN DEL LÍQUIDO SINOVIAL

El examen del líquido sinovial es el elemento de ayuda diagnóstica más importante que el clínico puede utilizar en pacientes que presentan una inflamación articular.

Este examen, de ejecución simple, permite separar las enfermedades inflamatorias de las que no lo son, e identificar precozmente a las artritis agudas de origen infeccioso, diferenciándolas de aquellas inducidas por cristales (gota, condrocalcinosis), de las afecciones con derrames sinoviales por otras causas, como la artritis reumatoidea, y de las ocasionadas por sangrados intraarticulares debidos a trauma, tumores o trastornos de la coagulación (Tabla 39-14).

En el análisis del líquido sinovial siempre debe quedar constancia del volumen evacuado, su aspecto general (color, turbidez, presencia de sangre). Luego se transfiere el líquido a un tubo estéril para cultivo microbiológico, a un tubo con heparina para recuento de células, y se coloca una gota en un portaobjeto para observación directa inmediata. En esta, se hace un examen general, evaluando la presencia de leucocitos, glóbulos rojos, fragmentos de cartílago, gotas de grasa y, lo más importante, la búsqueda de cristales, cuya identificación se confirma mediante la luz polarizada con un compensador rojo de primer orden, que permite separar la birrefringencia positiva (propia de los cristales de pirofosfato de calcio) de la birrefringencia negativa (característica de los cristales de urato monosódico) causantes de la gota.

Posteriormente, del tubo heparinizado se saca una muestra para recuento celular y fórmula leucocitaria. El recuento y la fórmula leucocitaria permiten separar a los pacientes que tienen afecciones inflamatorias agudas de aquellos que tienen un proceso articular no inflamatorio (Tabla 39-15). Recuentos leucocitarios sobre 80.000/mm^3 y con más del 95% de leucocitos polimorfonucleares deben ser considerados como infecciosos, en primera opción, teniendo presente que la pseudogota inducida por cristales de pirofosfato cálcico y la gota aguda también cursan con recuentos leucocitarios elevados y alto porcentaje de polimorfonucleares, pero en ellas se identifican los cristales causales en el examen directo del líquido sinovial. Por el contrario, en enfermedades como la artrosis, la sinovitis traumática, el hipotiroidismo y algunas artritis virales, los recuentos celulares suelen ser bajos (menos de 2.000 células/mm^3), con predominio mononuclear y sugieren que la artropatía tiene un carácter poco inflamatorio.

Los líquidos sinoviales hemorrágicos en los que el sangrado no es debido a mala técnica, constituyen un grupo separado de pacientes en quienes la causa puede ser traumática (con una fractura abierta al espacio articular), secundaria a una neoplasia sinovial, o bien, originado por una afección hemorragípara, como la hemofilia.

Tabla 36-14. Examen del líquido sinovial

Examen macroscópico
Color, transparencia
Apariencia (claro, purulento, hemorrágico, etc.)
Viscosidad
Examen microscópico
Examen directo al fresco con luz ordinaria y polarizada
Recuento celular total
Fórmula (tinción de Wright)
Examen microbiológico
Tinción de Gram
Cultivo corriente
Cultivos especiales

EXÁMENES HEMATOLÓGICOS

Reactantes de fase aguda

Los reactantes de fase aguda son un grupo heterogéneo de proteínas plasmáticas que aparecen corto tiempo después del inicio de un proceso inflamatorio agudo de cualquier naturaleza, como el infarto de miocardio, infecciones, enfermedades autoinmunes y otras.

Tabla 39-15. Interpretación del examen del líquido articular

Recuento	Fórmula	Cristales	Cultivo	Ejemplo
No inflamatorio 200 a 2.000 células	> 90% mononucleares	Negativo	Negativo	Artrosis, artritis virales, sinovitis traumática
Inflamatorios Inflamatorio sin cristales 2.000 a 80.000 células	50% polinucleares	Negativo	Negativo	Enfermedad reumática, pelviespondilopatías, artritis reumatoidea
Inflamatorio con cristales > 50.000 células	50% al 80% polinucleares	Positivo	Negativo	Gota: cristales urato monosódico (birrefringencia negativa). Condrocalcinosis: cristales de pirorosfato de calcio (birrefringencia positiva). Otros cristales: hidroxiapatita, oxalato, lipídicos
Infeccioso > 85.000 células	95% polinucleares	Negativo	Positivo	Artritis estafilocócica, estreptocócica, gonocócica
Hemorrágico Variable	Glóbulos rojos +++	Negativo	Negativo	Trauma, fractura, artropatía neurogénica, hemofilia, tumores

Las más relevantes en este grupo de proteínas derivan en la velocidad de eritrosedimentación en una hora (VHS), la concentración sanguínea de la proteína C reactiva (PCR), el fibrinógeno, la albúmina plasmática, la ferritina y el C3 y C4, entre otras.

La VHS y la PCR son inespecíficas y se elevan en relación directa al grado de inflamación, son buenos indicadores de gravedad y decrecen con la resolución de la enfermedad, por lo que son de uso habitual ante la sospecha de un proceso infeccioso o la aparición de un proceso inflamatorio agudo. Su incremento no siempre es paralelo y en enfermedades como el lupus sistémico se eleva la VHS pero no la PCR. La VHS tiende a subir con la edad y en pacientes sobre 50 años los valores normales son más altos que en los menores, habitualmente sobre 20 mm en la primera hora.

La ferritina tiene utilidad particular pues se eleva en la reactivación de la enfermedad de Still y en una complicación frecuentemente fatal de ella, el síndrome de activación macrofágica.

La albúmina plasmática y el C3 y C4 también se elevan durante un cuadro inflamatorio agudo, pero no son de uso tan rutinario como la VHS y la PCR.

Factor reumatoide

El factor reumatoide es un anticuerpo dirigido contra la porción Fc de la inmunoglobulina G (IgG) y es sintetizado en respuesta a una alteración de la conformación de las inmunoglobulinas. Los métodos de detección han variado en el tiempo, pero habitualmente se utiliza una IgM anti-IgG. Su resultado se expresa en diluciones y se consideran títulos positivos aquellos que son superiores a 1/160, dependiendo de la técnica utilizada.

Su utilidad está en directa relación con los hallazgos clínicos. Está presente en 75% de los pacientes con artritis reumatoidea clásica, pero también es positivo en otras afecciones autoinmunes, como la hepatitis crónica, el síndrome de Sjögren, la alveolitis fibrosante pulmonar, y en un porcentaje bajo de la población general. Algunas infecciones como la endocarditis bacteriana y la TBC también pueden tener factor reumatoide positivo, lo que hace que el examen tenga poca especificidad diagnóstica y solo sea útil en el contexto de una poliartritis con características de artritis reumatoidea. En ella, el hallazgo de un título elevado precozmente en el curso de la afección, se asocia a un mal pronóstico y un curso más agresivo.

Ante una poliartritis aguda febril, la positividad del factor reumatoide plantea el diagnóstico diferencial entre una artritis reumatoidea y una endocarditis bacteriana, la que es imperativo estudiar dirigidamente.

Péptido citrulinado

El péptido citrulinado cíclico (CCP) es reconocido como un marcador precoz y muy seguro de la artritis reumatoidea, con una especificidad sobre el 90% y una sensibilidad del 70% al 80%. Se origina en la conversión de la arginina en citrulina por la enzima peptidil arginina deaminasa, lo que provoca un cambio en su configuración y la hace antigénica. Su aparición en el suero antecede a la enfermedad clínica a veces en años y el título por métodos nefelométricos, en general, es paralelo a la severidad del cuadro.

No tiene correlación directa con el factor reumatoide, aunque en el 70% de los casos aparecen simultáneamente y en el 30% uno u otro, independientemente. Tiene pocos falsos positivos y no aparece en cuadros infecciosos, lo que lo hace de gran utilidad para el diagnóstico de una artritis reumatoidea. Su detección se ha hecho rutinaria, es un examen fácil de ejecutar y está llamado a reemplazar al factor reumatoide.

Autoanticuerpos

Se han descrito varios autoanticuerpos contra distintos antígenos intracelulares, de la membrana celular y extracelulares asociados a diversas enfermedades autoinmunes.

Entre los intracelulares, destacan los anticuerpos antinucleares y los anticitoplasmáticos, dirigidos contra distintas proteínas del núcleo y del citoplasma, respectivamente. Se detectan por varias técnicas y, en general, son de gran utilidad diagnóstica.

Los anticuerpos contra componentes de la membrana celular son también diversos, pero el más importante, por ahora, es el HLA.

Existen, además, anticuerpos contra elementos proteicos plasmáticos, no celulares, entre los que se destacan el anticoagulante lúpico circulante, los anticuerpos anticardiolipinas y antibeta 2 glicoproteína. Los métodos utilizados en la detección de estos diversos autoanticuerpos son la inmunofluorescencia indirecta, la inmunodifusión, distintas formas de electroforesis, el ELISA, la nefelometría y el radioinmunoensayo.

Anticuerpos antinucleares

Ante la sospecha de una enfermedad del tejido conectivo, particularmente el lupus eritematoso sistémico, la esclerodermia y las miositis inflamatorias, los anticuerpos antinucleares se han transformado en un pilar diagnóstico en la evaluación inicial debido a su gran sensibilidad, pese a su baja especificidad. El método más común de detección sigue siendo la inmunofluorescencia indirecta sobre diferentes sustratos como fuentes antigénicas, aunque se han agregado diversos métodos automatizados que detectan diversos componentes antigénicos nucleares. Habitualmente, se informa el título de positividad (en diluciones) y el patrón de fluorescencia encontrado. En el lupus eritematoso, los anticuerpos antinucleares tienen una sensibilidad superior al 95% por este método, y en su ausencia el diagnóstico es muy improbable.

Su especificidad, en cambio es baja, ya que también son positivos en múltiples otras enfermedades autoinmunes, como el síndrome de Sjögren, la esclerodermia, algunas miositis, la hepatitis crónica, linfomas y en el curso de afecciones virales. También su aparición puede ser inducida por diversas drogas de uso común, como antiepilépticos, antiarrítmicos y otras. Su incidencia aumenta con la edad en la población normal, pudiendo ser positivos, aunque a título bajo, en el 5% al 15% de los mayores de 65 años. Es por ello que, para confirmar el diagnóstico de lupus eritematoso, se debe buscar la presencia de otros anticuerpos de mayor especificidad y que son casi exclusivos del lupus activo, como son el anti-ADN nativo o de doble cadena, que es positivo en alrededor del 70% de los enfermos y el anticuerpo anti-Sm que aparece entre el 15% y el 30% de ellos.

Tabla 39-16. Anticuerpos antinucleares en afecciones reumatológicas: sensibilidad y especificidad

Afección	ANA	anti-ADN	anti-Sm	anti-RNP	anti-Ro	anti-La
Lupus	> 95%	70%	15% al 30%	25%	30%	15%
Sjögren	75%	NEG	NEG	10%	50%	25%
Esclerodermia	80%	NEG	NEG	30%	5%	1%
EMTC*	95%	NEG	NEG	100%	< 5%	< 5%
Miositis**	30%	NEG	NEG	Raro	5%	5%

* EMTC: enfermedad mixta del tejido conectivo.
** Polimiositis, dermatomiositis.

Lamentablemente, la solicitud e interpretación inapropiada de estos exámenes provoca frecuentes problemas por el alto número de falsos positivos, que llevan a diagnósticos y tratamientos innecesarios, excesivos y de alto riesgo.

La Tabla 39-16 resume la sensibilidad y especificidad de los anticuerpos antinucleares más frecuentes en diferentes afecciones del tejido conectivo.

La positividad de algunos de ellos confiere el riesgo de complicaciones específicas.

Los anticuerpos anti-RNP definen la enfermedad mixta del tejido conectivo, en la que se sobreponen síntomas de varias afecciones del tejido conectivo, se asocian al fenómeno de Raynaud y, eventualmente, a la hipertensión pulmonar. A su vez, la positividad de los anticuerpos anti-Ro y anti-La, que se manifiesta en el 70% de los pacientes con síndrome de Sjögren y predispone, en un porcentaje bajo de las embarazadas, al lupus neonatal y al bloqueo cardíaco congénito fetal, que puede ser diagnosticado *in utero*.

Existen otros anticuerpos ligados a algunas enfermedades, pero en las cuales su positividad tiene relevancia no solo diagnóstica sino también pronóstica ya que se asocian a un curso clínico y complicaciones específicas. Entre estos destacan los anticuerpos que acompañan a las miositis inflamatorias y a la esclerodermia.

En las miositis inflamatorias, dermatomiositis y polimiositis, se han descrito los anticuerpos antisintetasas, dirigidos contra las tARN sintetasas, (Jo-1, PL-7, PL-12, OJ, y EJ), que reciben su nombre por los primeros pacientes en que fueron detectadas. El más frecuente es el anti-Jo-1, que se asocia a la miositis, la fibrosis pulmonar, fiebre, artritis y cambios cutáneos en las manos ("manos de mecánico"). El anticuerpo anti-Mi se asocia en el 30% a la dermatomiositis.

Los anticuerpos más comúnmente asociados a la esclerosis sistémica progresiva y esclerodermia son el anticentrómero (ACA), cuya presencia define la forma limitada de la enfermedad, y el anticuerpo anti-Scl 70, más propio de la variedad difusa.

Anticuerpos anticitoplasmáticos (ANCA)

Estos anticuerpos se detectan por inmunofluorescencia indirecta, utilizando como sustrato antigénico a los neutrófilos purificados. Tienen dos patrones relativamente bien definidos: el patrón perinuclear (pANCA) y el patrón citoplasmático (cANCA), y en su confirmación se utiliza la técnica de ELISA. El patrón perinuclear (pANCA), resulta de la generación de anticuerpos contra diversos componentes del citoplasma, entre ellos la mieloperoxidasa, la catepsina B y otros; se asocia a diversas afecciones, como la glomerulonefritis pauciinmune, poliarteritis microscópica, vasculitis de Churg y Strauss, artritis reumatoidea, y la enfermedad de Crohn. Ello le hace perder especificidad diagnóstica y por lo tanto, su utilidad es relativa y es fundamental analizar el contexto clínico en que aparece.

En cambio, el patrón cANCA dirigido contra el componente proteinasa 3 del citoplasma, está ligado con gran especificidad a la granulomatosis con poliangeítis (de Wegener), adquiriendo importancia diagnóstica y pronóstica, ya que son positivos en más del 90% de los enfermos. Se le describe también, en menor proporción, en algunas otras vasculitis de vasos pequeños, como la poliarteritis microscópica. En la actualidad, se considera que la presencia de ANCA es un sólido apoyo en el eventual diagnóstico de vasculitis necrotizante, bajo la denominación genérica de vasculitis ANCA+ que transcurre habitualmente con daño pulmonar y renal, a veces rápidamente progresivos.

Anticuerpos antifosfolípidos

Los anticuerpos antifosfolípidos, determinados por el método de ELISA, son varios y entre ellos destacan por su utilidad práctica: las anticardiolipinas (ACL), la antibeta2 glicoproteína y el anticoagulante lúpico circulante en sus dos isotipos esenciales: IgG e IgM, y en el pasado, el VDRL falso positivo.

El síndrome antifosfolípido (SAFL) se define por la aparición de trombosis venosa o arterial, aborto recurrente, trombocitopenia. Otros acompañantes, menos frecuentes, son el lívedo reticular, la endocarditis verrucosa (no infecciosa), las valvulopatías, la mielopatía transversa y el deterioro cognitivo. La definición diagnóstica requiere de dos exámenes positivos con títulos altos, separados por seis semanas de cualquiera de las tres situaciones clínicas. El SAFL puede aparecer como una entidad aislada (primario) o acompañando a otras enfermedades autoinmunes (secundario). Su importancia radica en que muchas de estas afecciones pueden ser tratadas con éxito, previniendo complicaciones mayores, como embolias pulmonares, el deterioro cognitivo y el aborto espontáneo recurrente, causadas por el síndrome antifosfolípido.

Tabla 39-17. Claves en el diagnóstico diferencial de algunas afecciones reumatológicas

Enfermedad	Clínica	Laboratorio
Artritis reumatoidea	Poliartritis simétrica aditiva de manos/pies y otras articulaciones	FR CCP + VHS elevada Erosiones en Rx
Pelviespondilopatías	Lumbago, rigidez, tendinitis	B-27 +, sacroileítis
Lupus eritematoso	Compromiso multisistémico	ANA+, DNA+
Miositis	Debilidad proximal	CPK (↑), EMG alterado
Esclerodermia	Raynaud, disfagia, piel tirante	ANA+, alteraciones Rx
Vasculitis	Multisistémica, fiebre	ANCA, biopsia
Gota	Artritis aguda recurrente	Cristales líquido sinovial
Artritis infecciosa	Artritis, fiebre	Líquido sinovial hipercelular/PMN cultivo +

PMN: polimorfonucleares.

El anticoagulante lúpico circulante se identifica por un tiempo parcial de tromboplastina prolongado y otros exámenes confirmatorios, destinados a demostrar la prolongación del tiempo de coagulación. Sus manifestaciones clínicas son similares a las asociadas al ACL, pero su presencia confiere peor pronóstico y cuadros más severos que las ACL.

Complemento

Los factores del complemento son más de 20 proteínas a las que se suman inhibidores y activadores que actúan en forma de una cascada, activándose por dos vías: la llamada "vía clásica" y la vía "alternativa". En diversas afecciones autoinmunes, particularmente en aquellas mediadas por complejos inmunes, como el lupus eritematoso sistémico, la nefritis hipo complementémica, algunos factores del complemento son rápidamente consumidos, lo que puede ser cuantificado y sirve como parámetro de actividad de la enfermedad.

Por otra parte, hay enfermos que tienen un déficit genético de alguno de los componentes de la cascada que los predispone a infecciones y, eventualmente, a la aparición de cuadros autoinmunes asociados a esta deficiencia. El complemento se estudia en la clínica mediante la cuantificación de componentes individuales como el C3 y C4, o evaluando la función o actividad del conjunto de los factores que intervienen en su función. Esto se hace midiendo el complemento hemolítico total (CH 100 o CH50, si la reacción se detiene en el 50%). Idealmente, todos los pacientes deben tener alguna vez en su estudio y seguimiento una medición de CH50 que demuestre la indemnidad de la totalidad de los factores.

En algunas enfermedades, como el lupus, basta con la evaluación repetida de C3 y C4, cuyos niveles varían de acuerdo a su consumo, lo que permite estimar indirectamente la actividad clínica de la enfermedad, sobre todo en el compromiso renal y del sistema nervioso central. Estas mediciones son habituales en enfermos con nefropatía, en las glomerulonefritis hipocomplementémicas y en algunas vasculitis urticariales que también cursan con C3 y C4 bajos.

Tipificación HLA

La tipificación HLA ha permitido notables avances en el estudio de la predisposición genética a algunas afecciones y en la investigación de grupos familiares.

En la práctica esta tipificación se limita, por ahora, a la detección del HLA-B27 presente en el 6% de la población general, pero fuertemente ligado a las pelviespondilopatías (90%) y artritis reactivas (70%) y, en menor proporción, en las espondilopatías asociadas a la psoriasis y las enfermedades inflamatorias intestinales. También, se ha demostrado que individuos asintomáticos portadores del HLA-B 27 tienen más riesgo de contraer una pelviespondilopatía que la población general. Pese a estas consideraciones, este examen tiene aún valor limitado, ya que suele interpretarse en forma inadecuada, sobre todo si es positivo en pacientes con algias que clínicamente no corresponden a las pelviespondilopatías.

La Tabla 39-17 resume los hallazgos de laboratorio diferencial en algunas afecciones reumatológicas.

IgG4

Algunas afecciones autoinmunes como la pancreatitis autoinmune, algunas aortitis, parotiditis recurrentes y otras se definen por la elevación de los niveles séricos de IgG4, y su importancia radica en su buena respuesta a los esteroides.

Exámenes adicionales

Algunos cuadros dolorosos sistémicos que simulan problemas reumatológicos dependen de enfermedades metabólicas, como el déficit de vitamina D que afecta al 20%-30% de la población adulta, por lo que su medición adquiere mucha relevancia, sobre todo en el adulto mayor que consulta por malestar general, debilidad y fracturas vertebrales.

EXPLORACIÓN DE LA TIROIDES

N. Wohllk • G. Pineda

La glándula tiroides se encuentra ubicada en la región cervical anterior, inmediatamente por delante de la tráquea, la que se ve envuelta por los lóbulos tiroideos. La glándula pesa aproximadamente 10 a 15 gramos en un adulto y para facilitar su palpación el paciente debe deglutir. El bocio corresponde a un aumento de la glándula y cuando es visible corresponde al grado II de la OMS (Figura 39-12).

ANTECEDENTES FISIOPATOLÓGICOS

Para una correcta evaluación de la tiroides es necesario recordar que esta glándula es parte del eje hipotálamo-hipófisis-tiroides (Figura 39-13). Cada una de estas estructuras está en constante autorregulación, sea a través de la producción de mensajeros químicos (hormonas) o de estímulos nerviosos. Las hormonas tiroideas son determinantes vitales para el desarrollo somático y del cerebro en la niñez y para la actividad metabólica en el adulto. Pueden afectar cualquier órgano del cuerpo por lo que deben estar constantemente disponibles; para ello, existen grandes depósitos de estas hormonas en la glándula tiroides. Su biosíntesis y secreción se mantienen dentro de márgenes estrechos debido a que los mecanismos que las regulan son muy sensibles a pequeños cambios en las concentraciones de estas hormonas. Cualquier circunstancia que altere este equilibrio necesariamente provocará un trastorno de toda la unidad funcional.

La glándula tiroides es la única estructura del organismo capaz de concentrar y metabolizar el yodo, de tal manera que la síntesis de hormonas tiroideas es totalmente dependiente del aporte de este elemento. Tanto la carencia como el exceso de yodo afectan la actividad hormonal, generalmente limitándola.

La célula folicular tiroidea es capaz de concentrar el yodo proveniente del plasma a través de un transporte activo mediado por el cotransportador Na-I (NIS) y, una vez oxidado, lo introduce a un aminoácido (tirosina) a partir del cual se sintetizarán las hormonas tiroideas T3 (triyodotironina) y T4 (tetrayodotironina). Las hormonas producidas son almacenadas en el coloide, desde donde son devueltas a la sangre mediante otros procesos enzimáticos a razón de 5 μg/día de T3 (que corresponde al 20% de la producción total de T3) y 100 μg/día de T4 (Figura 39-13). Todos estos procesos son regulados por la TSH. Una vez en la sangre, las hormonas tiroideas se unen a proteínas transportadoras, que serán las encargadas de llevarlas a los tejidos periféricos. De las proteínas transportadoras, la más importante es la globulina ligante de hormonas tiroideas o *Thyroid Binding Globulin* (TBG). Mientras están unidas a estas proteínas son metabólicamente inactivas; solo una mínima proporción circula libremente y es esta fracción la que ejerce efectos metabólicos.

A nivel periférico, la T4 es transformada en T3 por un proceso de desyodación, activada por enzimas denominadas desyodasas, principalmente a nivel hepático, renal, muscular, hipofisario y cerebral. La desyodación periférica produce alrededor de 20 μg de T3 (80% de la producción total, Figura 39-13) y este proceso puede ser alterado en condiciones fisiológicas (como ocurre en el feto, ayuno) o patológicas (enfermedades graves, diabetes *mellitus* descompensada, drogas como corticoides, propiltiuracilo, amiodarona, contrastes yodados, propranolol, etc.), lo que debe ser tenido en consideración cuando el médico interpreta los resultados del laboratorio. La hormona metabólicamente activa es la T3 y ello explica por qué debe producirse la desyodación de T4 a nivel tisular. Así, T4 es más bien una "prohormona".

Figura 39-12. Bocio: crecimiento global de la glándula tiroides.

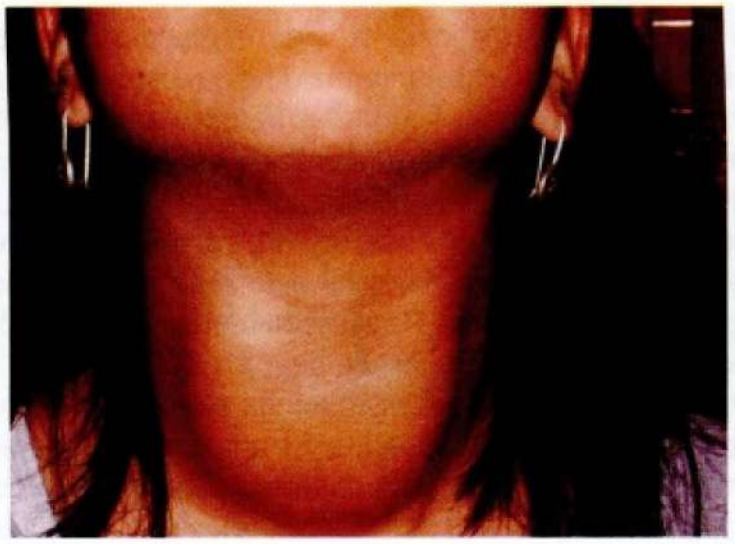

Figura 39-13. Regulación de la secreción de las hormonas tiroideas. La liberación de TRH (hipotálamo) estimula la producción de TSH (hipófisis) la que a su vez estimula al tiroides para producir T3 y T4. Toda la T4 es producida en el tiroides, en cambio solo el 20% de la T3 es producida a este nivel, el 80% restante deriva de la conversión periférica de T4 mediante enzimas llamadas deyodasas 5' (tipo I y II).

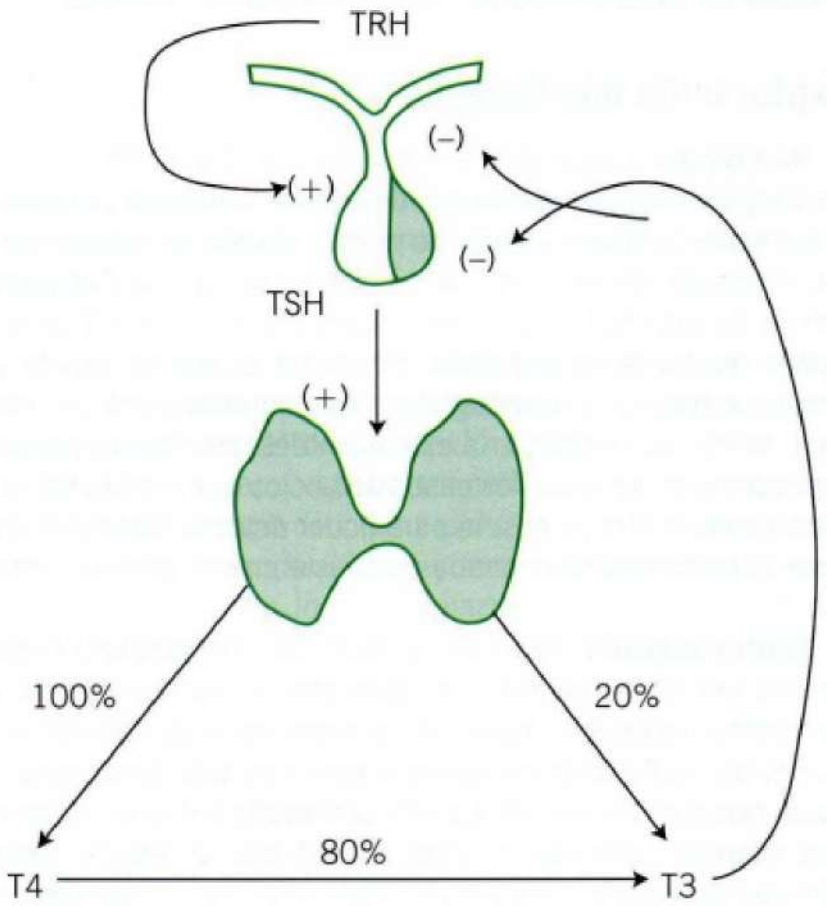

ESTUDIO DEL PACIENTE TIROIDEO

Si se sospecha la existencia de alguna afección tiroidea, se debe interrogar al paciente en forma dirigida respecto a aquellos síntomas y signos que son comunes de encontrar en patología tiroidea (intolerancia térmica, cambios en el peso corporal, fatigabilidad muscular, nerviosismo, dificultad en la deglución, cambios de la voz, palpitaciones, disnea, irritabilidad, depresión, cansancio, etc.) y luego proceder a un examen acucioso de la región cervical anterior. Posteriormente, se evaluará cuáles procedimientos de exploración se deben solicitar.

Con fines didácticos, los dividiremos en cinco aspectos: a) exploración morfológica, en la que se analizan los cambios en la forma, tamaño, manifestaciones de compresión de estructuras vecinas y la citología de la tiroides; b) exploración funcional, en la que se mide la concentración sérica de las distintas hormonas y productos yodados circulantes, tanto en condiciones basales como luego de estímulos específicos; c) exploración inmunológica, en la que se investiga la presencia de autoanticuerpos que pueden afectar la tiroides; d) exploración de marcadores tumorales, para el seguimiento de las patologías malignas de la tiroides; y e) exploración genética, en la que, mediante técnicas de biología molecular, se investigan mutaciones genéticas que pueden ser diagnósticas de ciertas afecciones tiroideas.

Exploración morfológica

Radiología. La glándula tiroides se encuentra superficialmente en la región cervical anterior, por delante de la tráquea y cualquier crecimiento tiroideo significativo puede provocar desplazamiento o compresión de esta, la que se evidencia en una radiografía simple de esta zona; lo mismo, cuando se producen calcificaciones dentro de la glándula. En forma ocasional puede ser necesario recurrir a la tomografía axial computarizada de cuello para definir, por ejemplo, la extensión del crecimiento tiroideo, especialmente en aquellos casos de bocios que crecen hacia el mediastino, como asimismo para poder detectar adenopatías u otras alteraciones relacionadas con este crecimiento anormal.

Ecotomografía. También llamada ultrasonografía tiroidea, es una técnica no invasiva, de gran utilidad para el estudio de los bocios nodulares, haciendo posible además realizar punciones de nódulos no palpables o de un nódulo predominante en un bocio multinodular. La ultrasonografía cervical es similar a la anterior, pero abarca otras estructuras cervicales, siendo considerada una herramienta fundamental para el seguimiento del paciente con cáncer de tiroides.

Cintigrafía. Desde el punto de vista morfológico, la cintigrafía tiroidea ha sido reemplazada por la ultrasonografía. La mayoría de los nódulos tiroideos son "fríos" en el cintigrama (la concentración del isótopo trazador en el nódulo es menor a la del tejido tiroideo que lo rodea) siendo muy bajo su valor predictivo para el cáncer de tiroides. Actualmente la principal indicación del cintigrama tiroideo radica en el estudio de los bocios nodulares cuando la TSH sérica es subnormal, permitiendo documentar si dicho nódulo es funcionante (es decir, el isótopo trazador se concentra en forma mayor a la del tejido tiroideo vecino). Debido a que los nódulos funcionantes rara vez son malignos, no sería necesario realizar estudio citológico, por lo que el estudio posterior será el que corresponde al del hipertiroidismo.

La mayoría de los estudios cintigráficos de la tiroides utilizan tecnecio (^{99m}Tc) como trazador (Figura 40-60), excepto en el seguimiento de pacientes operados por cáncer tiroideo, en los cuales el ^{131}I es el isótopo de elección. Existen otros estudios isotópicos que son más específicos, como el PET con F-18 FDG para el seguimiento del cáncer diferenciado de tiroides y el PET con ^{68}Galio DOTATATE para el estudio de los tumores neuroendocrinos, incluyendo el carcinoma neuroendocrino bien diferenciado (carcinoide) y el cáncer medular de tiroides.

Por razones obvias, la cintigrafía isotópica está formalmente contraindicada durante el embarazo y la lactancia.

Los métodos de exploración morfológica que hemos analizado no son excluyentes entre sí, sino complementarios. Será la valoración juiciosa del clínico la que determinará cuál de ellos y en qué orden deben ser solicitados en un paciente determinado.

Punción con aguja fina para biopsia tiroidea. Si bien no es propiamente una exploración morfológica, la incluimos en este rubro por ser un método que nos permite caracterizar citológicamente un nódulo tiroideo. Esta técnica, dada su alta sensibilidad y especificidad, es considerada de elección en el estudio de los nódulos tiroideos eu o hipofuncionantes, orientando al tratamiento definitivo, sea quirúrgico, médico o solo observación. Requiere ser efectuada con una técnica adecuada, que el citólogo informante tenga experiencia y que para su informe utilice el "sistema Bethesda". Así también, esta técnica realizada bajo ultrasonografía permite medir tiroglobulina y calcitonina en el lavado de la aguja para el estudio del seguimiento de pacientes con adenopatías sospechosas de recidiva de cáncer de tiroides.

Debemos recalcar que ninguno de estos métodos de exploración permite definir el estado funcional tiroideo.

Exploración funcional

Hasta 1960, los métodos analíticos disponibles eran fundamentalmente colorimétricos y solo permitían medir concentración de sustancias en los diferentes líquidos orgánicos del orden de gramos, miligramos y en el mejor de los casos, microgramos (10^{-6} g). El método radioinmunológico (comúnmente denominado RIA por la sigla en inglés de *Radio Immuno Assay*) descrito por Berson y Yallow en 1960, permitió contar con técnicas para medir en forma rápida, sencilla y confiable concentraciones de sustancias significativamente menores: nanogramos (10^{-9}), picogramos (10^{-12}) y fentogramos (10^{-15}). Con el correr del tiempo, esta metódica, que es una técnica de desplazamiento isotópico, se ha ido modificando y así han surgido las técnicas denominadas inmunorradiométricas (IRMA), en las cuales la sustancia marcada isotópicamente es el anticuerpo; ensayo inmunoenzimático (ELISA) en el cual se utiliza enzimas en vez de isótopos como elementos marcadores; y ensayo por quimioluminiscencia, en el que se mide la emisión de ondas luminosas generadas en la reacción. Todas se basan en el principio de desplazamiento, siguiendo las leyes de acción de masa, y han demostrado ser capaces de determinar concentraciones de sustancias cada vez menores, con alto grado de reproducibilidad y, como se les ha

Tabla 39-18. Niveles séricos normales de las hormonas tiroideas y otras sustancias yodadas en diferentes condiciones fisiológicas

		Recién nacidos (cordón)	Niños*(6 a 17 años)	Adultos	Gestantes
T4 (μg/dL)	± DE	11,3 ± 1,5 (24)	9,3 ± 1,6 (383)	7,7 ± 1,8 (28)	12,5 ± 18 (36)
	Margen	6,5 a 17,0	6,1 a 12,5	4,5 a 9,5	8,0 a 15,0
T3 (ng/dL)	± DE	58,0 ± 23,0	187,0 ± 26,0 (326)	90 ± 15,0 (27)	180,0 ± 46,0 (36)
	Margen	20,0 a 130,0	131,0 a 235,0	50,0 a 130,0	100,0 a 300,0
T4L (ng/dL)	± DE	–	–	1,08 ± 1,42 (20)	1,1 ± 1,30 (14)
	Margen	–	–	0,50 a 1,70	0,50 a 1,80
TSH (μU/mL)	± DE	7,6 ± 6,9 (24)	4,8 ± 1,9 (369)	2,1± 1,23 (1994)	1,5 ± 0,8 (36)
	Margen	2,4 a 26,0	0,8 a 8,8	0,82 a 4,13	1,0 a 5,0
T3R (ng/dL)	± DE	226 ± 55,0 (25)	–	15,3 ± 5,0 (35)	27,7 ± 8,0 (12)
	Margen	50 a 520	–	7,4 - 28,0	15,2 a 36,0
Tg (ng/mL)	± DE	–	–	7,1 ± 3,0 (14)	21,6 ± 14,2 (30)
	Margen	–	–	5,0 a 15,0	3,4 a 78,0

*: Promedio; DE: desviación estándar (número de casos).
Tomado de: Michaud y cols. Rev Med Chile 1985; 113:1096. Valores de T3 en el adulto, modificados el 2007. Mosso y cols. TSH adulto. Rev Med Chile 2013; 141:95.

Tabla 39-19. Indicaciones para el uso clínico de las pruebas funcionales tiroideas

Con fines de tamizaje (*screening*): TSH y, ocasionalmente, T4L.
Para el diagnóstico de un hipotiroidismo: TSH y T4L.
Para el diagnóstico de un hipertiroidismo: TSH, T4L y T3 total.
En el seguimiento de un paciente hipotiroideo en tratamiento con L-tiroxina: TSH y T4L (en el día del examen no debe tomar la hormona).
En el seguimiento de un paciente hipertiroideo en tratamiento con drogas antitiroideas: TSH, T4L y T3 total.
En el seguimiento de un paciente con cáncer diferenciado de tiroides (no medular): TSH, tiroglobulina Ac Tg.
Para diferenciar un hipertiroidismo por adenoma productor de TSH versus "resistencia a las hormonas tiroideas": TSH, T4L, T3, prueba de frenación con T3 y prueba de TRH (contraindicada en pacientes mayores).
En el seguimiento del tratamiento con amiodarona: TSH antes de comenzar el tratamiento y a los 3 y 6 meses.
Para el estudio de un paciente con bocio nodular hipertiroideo: cintigrama de tiroides.

incorporado programas computacionales especiales, ha sido posible su automatización, lo que permite el procesamiento de un gran número de muestras y en un tiempo muy breve.

Exámenes que informan sobre el estado funcional del tiroides. Después de esta breve descripción sobre los métodos analíticos, revisaremos los principales exámenes que nos informan sobre el estado funcional tiroideo del paciente (Tablas 39-18 y 39-19).

Medición de TSH. Los primeros ensayos RIA permitían medir concentraciones de TSH (abreviatura del inglés *Thyroid Stimulating Hormone*) desde 1 μU/mL, por lo cual eran muy útiles para diferenciar un paciente hipotiroideo de uno eutiroideo, pero no para el estudio del hipertiroidismo. Con la incorporación de técnicas de segunda (IRMA) y tercera generación (quimioluminiscencia) se ha logrado bajar los límites de detección hasta 0,001 μU/mL (por esta razón se los denomina métodos ultrasensibles), de tal forma que ahora estamos en condiciones de distinguir también entre hipertiroidismo y eutiroidismo con bastante precisión. En condiciones normales, los valores de TSH van de 0,5 a 4 μU/mL; cifras menores de 0,1 son sugerentes de hipertiroidismo y sobre 4,0 se hace el diagnóstico de hipotiroidismo clínico (con T4L baja) o subclínico (con T4L normal). Dada la alta precisión que tienen las técnicas actuales para medir TSH, es esta medición la que se considera como el examen a solicitar cuando se quiere hacer tamizaje de una población. Hay que considerar que la medición de TSH no es útil en pacientes con patología hipofisaria o en los pacientes que se encuentran hospitalizados en una unidad de cuidados intensivos, en tratamiento con corticoides en dosis altas o con dopamina, las cuales frenan la secreción de TSH.

Medición de T_4 total y T_4 libre (T_4L). Actualmente se miden por quimioluminiscencia y sus valores normales van de 4,5 a 12,5 μg/dL y 0,8 a 1,7 ng/dL, respectivamente. Estas cifras

pueden variar de un laboratorio a otro, por lo que es preciso conocer los valores normales para el laboratorio que los procesa.

La T4 total no es un buen examen de funcionalidad tiroidea, ya que tiene muchas variaciones en el paciente ambulatorio, especialmente en aquellos individuos que usan medicamentos que alteran los niveles de TBG, como es el caso del uso de anticonceptivos orales, terapia hormonal de reemplazo oral para la posmenopausia, tamoxifeno, todos los cuales elevan la TBG y darán valores falsamente elevados de T4 total; por lo tanto, pueden desorientar al médico pensando que se trata de un hipertiroidismo. La medición de TSH y T4L, las cuales no son afectadas por los estrógenos, orientarán en forma más precisa a la condición del paciente.

En el embarazo suceden una serie de cambios fisiológicos que alteran la interpretación de los niveles de T4, T3 y T4L. La TBG aumenta 50%, lo cual eleva las hormonas totales, especialmente en la segunda mitad del embarazo. Por otra parte, la T4L disminuye en la segunda mitad del embarazo, por lo que se recomienda su uso en la primera mitad y T4 total en la segunda mitad (los rangos de referencia de la mujer adulta no embarazada se multiplican por 1,5 para ajustar a valores de embarazada). Así también, los niveles de T4 son más altos en el recién nacido que en los niños y estos últimos tienen valores más elevados que los adultos. Además, pueden existir afecciones que cursan con hipoproteinemia, dando valores de T4 total disminuidos, sin que exista un hipotiroidismo.

Hay un sinnúmero de medicamentos que influyen, ya sea en la medición de la hormona o en la fisiología tiroidea, hecho que debe ser conocido por el médico tratante a fin de no generar una interpretación errónea de los resultados. Entre ellos están la fenitoína, ácido salicílico, amiodarona, medios de contraste yodados, glucocorticoides, etc.

Todas estas consideraciones han hecho que no se recurra en primera instancia a la medición de T4 total cuando se desea conocer el estado funcional de un paciente en el que no se sospecha una disfunción tiroidea. En cuanto a la determinación de la T4 libre, ya se ha mencionado que es mucho más útil que la T4 total y su principal utilidad está en la valoración funcional tiroidea en sujetos con alteración de las proteínas plasmáticas (embarazo, uso de anticonceptivos orales, etc.) y en individuos con patología hipofisaria.

Medición de T3. La medición se hace generalmente por RIA o IRMA y los valores normales para el adulto fluctúan entre 50 y 130 ng/dL (valores obtenidos de individuos sanos, a nivel nacional).

En la actualidad, la utilidad clínica de medir T3 es limitada, lo que no deja de ser un contrasentido si tomamos en cuenta que, desde el punto de vista fisiológico es la principal (si no la única) hormona tiroidea metabólicamente activa. Esto se debe a que, al igual que la T4 total, está sometida a variaciones por múltiples causas ajenas a la patología tiroidea.

Fisiológicamente, está muy disminuida en el recién nacido y en el adulto mayor, en cualquier condición clínica grave (ayuno prolongado, diabetes *mellitus* descompensada, infarto agudo de miocardio, sepsis de cualquier origen, cirrosis hepática, etc.) y por efecto de drogas (amiodarona, medios de contraste yodados, etc.). Si a estos antecedentes agregamos que la sensibilidad y especificidad de la T3 para el diagnóstico de hipotiroidismo no es mayor del 50%, es fácil comprender por qué solo debe solicitarse su medición en situaciones en que se plantea el diagnóstico de un hipertiroidismo subclínico (TSH subnormal con T4L normal) o clínico, y para el seguimiento del paciente hipertiroideo tratado con drogas antitiroideas. También podría ser útil para diferenciar un hipertiroidismo gestacional transitorio (T3 estará baja para los valores esperados durante el embarazo) de un hipertiroidismo por enfermedad de Basedow-Graves.

Captación tiroidea de ^{131}I. No es una prueba funcional propiamente tal, sino que un índice de depuración tiroidea de radioyodo y, como tal, estará influida por el aporte de yodo que reciba el sujeto. Hace décadas, nuestra población estuvo expuesta a un aporte bajo en yodo y por lo tanto las captaciones eran elevadas (> 50%/24 h) sin que ello significara hipertiroidismo. Actualmente, de acuerdo con las últimas encuestas, estamos recibiendo cantidades más que suficientes de este elemento y, por lo tanto, la captación de yodo ha disminuido en forma significativa, de tal manera que lo normal es encontrar valores entre el 10% y 30%/24 h.

Tomando en cuenta estos antecedentes, podríamos considerarla como una prueba de función tiroidea pues en los hipertiroideos, con mucha frecuencia, los valores están por sobre el 30%/24 h. Es necesario recalcar que si el paciente ha recibido una carga de yodo importante (por ingesta o inyección de medicamentos yodados, alimentos con alto contenido de yodo, colorantes del cabello, agentes bronceadores de la piel) la captación de yodo estará falsamente baja y, por lo tanto, será de poca o nula utilidad.

T3 reversa (rT3). Es un marcador del metabolismo periférico de las hormonas tiroideas. Su concentración sérica es muy baja, fluctuando entre 7 y 25 ng/dL; no es de utilidad en la clínica diaria. Cualquier condición que inhiba la conversión periférica de T4 a T3 determinará un alza importante de la rT3. Sin embargo rara vez es necesaria su medición.

- **Pruebas dinámicas.** Es preciso reconocer que estas pruebas han perdido su utilidad desde el momento que disponemos de métodos muy sensibles para medir TSH.
- **Prueba de frenación.** Se la utiliza para el diagnóstico diferencial del hipertiroidismo por un tumor productor de TSH versus la resistencia a hormonas tiroideas. Consiste en la administración oral de T3 en dosis de 80 a 100 μg/d por 8 a 10 días. Al medir TSH, se observará que en estos pacientes la TSH no logra ser frenada, a diferencia de la "resistencia a hormonas tiroideas" en que sí se frenará la TSH.
- **Prueba de TRH.** Se la utiliza para el diagnóstico de hipertiroidismo (equivalente a la prueba de frenación, con la ventaja de ser rápida y no exponer al paciente a los riesgos de una tirotoxicosis facticia o artificial). Consiste en la administración intravenosa de 200 μg de TRH (sigla del inglés *Thyroid Releasing Hormone*, hormona hipofisiaria liberadora de TSH) midiendo las variaciones de la TSH basal, a los 20 y 60 minutos. En condiciones normales y en pacientes con resistencia a hormonas tiroideas, hay alza entre 5 y 30 μU/mL a los 20 minutos y posterior disminución a los 60 min; en los hipertiroideos primarios no se produce alza, al igual que en pacientes con un adenoma hipofisario productor de TSH.

En la Tabla 39-19 se señalan las indicaciones para el uso clínico de las pruebas funcionales tiroideas.

Exploración inmunológica

Las alteraciones del sistema inmune constituyen un factor etiopatogénico frecuente de las afecciones tiroideas autoinmunes. En estas condiciones, la célula tiroidea adquiere la propiedad de ser antigénica, es decir, capaz de inducir autoanticuerpos, los que eventualmente pueden dañar la glándula. Gracias a los progresos en los métodos de estudio inmunológico es posible detectar los anticuerpos antimicrosomal (actualmente denominado antiperoxidasa), antitiroglobulina y antirreceptor de TSH, los cuales tienen importancia clínica y pueden ser detectados por métodos de quimioluminiscencia, ELISA, RIA, análisis de radiorreceptores o midiendo la generación de cAMP en cultivo tisular.

Los autoanticuerpos antiperoxidasa (AcTPO) y los antitiroglobulina (AcTg) son considerados marcadores de enfermedad autoinmune del tiroides. El AcTPO es más sensible y específico en el diagnóstico de las tiroiditis autoinmunes (tiroiditis silente, posparto y tiroiditis crónica de Hashimoto) y en el hipertiroidismo por enfermedad de Basedow-Graves. La utilidad principal de los AcTg radica en el seguimiento del paciente con cáncer diferenciado de tiroides. Su presencia invalida el resultado de la Tg sérica.

Los autoanticuerpos antirreceptor de TSH constituyen una familia de anticuerpos que tienen la propiedad de ligarse al receptor de TSH, desplazando al TSH endógeno. De acuerdo con su efecto, pueden ser estimulantes o frenadores de la actividad tiroidea. En la Enfermedad de Basedow-Graves predominan los efectos estimulantes. Si se determinan por métodos que miden la inhibición de la unión, se los denomina TRAb o TBII (inmunoglobulina inhibidora de la unión al receptor) y los resultados se informan como índice de inhibición o también pueden medirse por ELISA de tercera generación, que tiene mucho más sensibilidad y que se expresa en U/L.

La detección de TRAb es útil para la caracterización de un paciente hipertiroideo, pues están presentes y en alta concentración en la enfermedad de Basedow-Graves (corroborando así su etiopatogenia autoinmune) y están ausentes en los hipertiroidismos de otro origen. Su determinación es necesaria en embarazadas hipertiroideas, en las cuales debe realizarse alrededor de la semana 24-26 del embarazo, que es cuando estos Ac atraviesan la barrera placentaria. Su presencia podría predecir la posibilidad de desarrollar un hipertiroidismo neonatal. Su detección podría ser útil en el seguimiento de pacientes hipertiroideos tratados con drogas antitiroideas, ya que niveles bajos de TRAb predecirían una remisión de la enfermedad. También serían útiles para el diagnóstico diferencial del hipertiroidismo que se presenta en el puerperio, pues su presencia orientaría al diagnóstico de la enfermedad de Basedow-Graves más bien que a una tiroiditis posparto.

Exploración de marcadores tumorales

Tiroglobulina (Tg). La tiroglobulina es un polipéptido propio de la célula tiroidea y, por lo tanto, se lo considera como un marcador tisular, Si no hay células tiroideas, los niveles séricos serán indetectables. En condiciones normales, la concentración sérica es < 15 ng/mL. Está muy aumentada en las inflamaciones agudas del tiroides (tiroiditis subaguda de Quervain), en el hipertiroidismo y en el cáncer diferenciado de tiroides con metástasis activas. En pacientes con cáncer de tiroides su determinación debe hacerse concomitantemente con la de AcTg ya que la presencia de estos disminuye los valores de Tg dando valores falsos negativos de Tg. Actualmente existe la Tg ultrasensible que detecta valores < 0,1 ng/mL, útil en pacientes con riesgo bajo o intermedio.

Calcitonina. Este polipéptido es producido por las células C de la tiroides o parafoliculares. Su determinación es útil para el seguimiento de pacientes con cáncer medular de tiroides.

Exploración a través de la biología molecular

La biología molecular es una rama de la bioquímica que estudia los ácidos nucleicos (ADN y ARN). Sus orígenes datan del siglo pasado cuando Miescher aisló el ADN, pero históricamente se considera que nació en 1953 cuando Watson y colaboradores describieron la estructura de doble cadena del ADN. A partir de ese momento y gracias al perfeccionamiento en las metodologías de análisis, se han logrado inmensos progresos en el conocimiento del genoma humano que han revolucionado todos los campos de la medicina. Uno de ellos es el de la endocrinología. Es así como ahora podemos comprender la etiopatogenia de los bocios dishormonogénicos, el síndrome de resistencia generalizada a las hormonas tiroideas, el de varias neoplasias tiroideas tanto benignas como malignas, etc. La alteración más frecuente de encontrar es la mutación de un gen, que puede ser estudiado amplificando el segmento de ADN por técnica de PCR (reacción en cadena de la polimerasa) y secuenciarlo directamente. Si la mutación es conocida, ella produce un cambio en la secuencia del ADN que puede ser puesta en evidencia por las llamadas enzimas de restricción, que actúan como verdaderas tijeras cortando el ADN a nivel de la mutación.

En los bocios dishormonogénicos la mutación está en el gen que codifica la tiroglobulina o la tiroperoxidasa; tiene muy baja frecuencia y se hereda en forma autosómica recesiva.

En el síndrome de resistencia generalizada a las hormonas tiroideas, en que los tejidos responden pobremente a los niveles circulantes de hormonas tiroideas y, por lo tanto, hay TSH inapropiadamente elevada, el defecto está en el gen que codifica el receptor β de las hormonas tiroideas; es una afección autosómica dominante.

Las neoplasias tiroideas representan un modelo atractivo para el estudio de la tumorigénesis a través de la biología molecular, ya que ellas comprenden un amplio espectro de fenotipos, partiendo por el muy benigno adenoma coloideo, pasando por los carcinomas diferenciados (papilares y foliculares) hasta llegar al carcinoma anaplástico, afortunadamente raro pero tremendamente agresivo.

A continuación, señalaremos alteraciones genéticas que han sido reconocidas en varios tipos de neoplasias tiroideas:

- En el **cáncer papilar** se ha identificado una serie de mutaciones somáticas (a nivel de la tiroides) y que dan cuenta del 96% de las causas de este tipo de cáncer: el protooncogén RET/

PTC el cual se forma por inversión a nivel del cromosoma 10 o por traslocación del cromosoma 10 con otro cromosoma (habitualmente el 17). La identificación de esta alteración se encuentra en el 13% al 43% de los carcinomas papilares. Mutaciones del oncogén BRAF dan cuenta del 29% al 69% de los cánceres papilares.

- **Mutaciones del oncogén ras**, que codifica una proteína anclada en la membrana celular y que comparte propiedades estructurales y funcionales con la proteína G, determina un deterioro de la actividad de la GTPasa, que sería el evento inicial de la tumorigénesis de las células foliculares. Está presente en el 30% al 50% de los cánceres foliculares. La traslocación PAX8/PPAR? es otro oncogén recombinante implicado en la patogenia del cáncer diferenciado de tiroides y está presente en alrededor del 35% de los cánceres foliculares de tiroides y los cánceres papilares de tiroides variedad folicular.
  Existe a nivel comercial un panel molecular que permite estudiar las mutaciones antes mencionadas en las punciones tiroideas, teniendo un alto valor predictivo positivo para cáncer en las neoplasias foliculares. También está disponible, en los EE.UU., otro panel llamado clasificador molecular multigén para el mismo uso antes mencionado, pero con un valor predictivo negativo muy bueno.
- El **p53** es un gen supresor de tumores localizado en el cromosoma 18. La proteína codificada por este gen funciona como "policía", deteniendo la reproducción de cualquier célula con alteración genética; si esta alteración no es reparada, la célula dañada sigue la vía de la muerte programada (apoptosis) y el organismo se libra de ella. Por el contrario, si el gen está mutado, todo el "proceso policial" falla, la célula dañada se multiplica libremente y en forma anárquica, lo que explica el mal pronóstico de los carcinomas anaplásticos de la tiroides en que esta mutación se encuentra presente hasta en el 80% de los casos. En general, es el gen que más frecuentemente se encuentra mutado en los cánceres humanos.
- **Mutaciones somáticas** de genes implicados en la transferencia de señales, vía adenilciclasa/cAMP, han sido demostradas en los adenomas tóxicos (nódulo autónomo hiperfuncionante): mutaciones del gen que codifica el receptor de TSH están presentes en el 80% de los casos, y del gen que codifica la subunidad a de la proteína G, en el 10% al 20% de los casos.
- En el estudio de las **neoplasias endocrinas múltiples** tipo 2 (NEM2A: cáncer medular, feocromocitoma e hiperparatiroidismo/NEM 2B: cáncer medular, feocromocitoma y ganglioneuromatosis orogastrointestinal) y en el cáncer medular tiroideo familiar (CMTF, considerado una variante del NEM 2A, donde solo existe cáncer medular) es donde la biología molecular ha alcanzado su mayor relevancia, pues no solo permite confirmar la existencia de la enfermedad en el caso índice, sino que predice cuáles familiares serán afectados y, por lo tanto, podremos anticiparnos a la aparición de la enfermedad. La causa es una mutación germinal del protooncogén RET, es decir, transmitidas a través de las células germinales, de generación en generación. Las mutaciones se ubican principalmente en los exones 10 y 11 en casos de NEM 2A y exones 13, 14 y 15 en el CMTF y en el exón 16, en casos de NEM 2B. Aunque son de baja frecuencia, por el hecho de transmitirse en forma autosómica dominante y con alta penetrancia, los individuos portadores de la mutación tienen más del 95% de probabilidad de hacer la enfermedad. Su reconocimiento precoz identifica a los portadores y obliga al tratamiento profiláctico de ellos (tiroidectomía total), es decir, deben ser operados antes que aparezca la enfermedad. Mutaciones somáticas en el exón 16, se han detectado en el 40% de los casos esporádicos de cánceres medulares de tiroides que, al parecer, les confieren mayor agresividad y, por ende, peor pronóstico.

Como puede apreciarse, la incorporación de técnicas de biología molecular al estudio clínico de los pacientes tiroideos ha significado un importante progreso en el estudio de ellos, no solo con fines diagnósticos, sino que nos permite predecir si es un trastorno hereditario y quiénes de los descendientes del afectado se encuentran en riesgo de desarrollar la enfermedad. Conociendo este hecho, podremos evitar la aparición de la enfermedad en los portadores "sanos".

ECOTOMOGRAFÍA

A. Chamorro • F.J. Medina

DIAGNÓSTICO POR IMÁGENES

La radiología nació con el descubrimiento de los Rayos X en 1895 por el físico alemán Wilhem Conrad Röntgen. Durante un largo período, que abarcó desde los inicios del siglo XX hasta la Segunda Guerra Mundial, el único instrumento de uso diagnóstico fueron los rayos X. Con el advenimiento de la informática, una segunda onda electromagnética –el ultrasonido– dio nacimiento a una forma muy difundida dentro de las imágenes. Ella fue incorporada a partir del éxito del sonar durante el período bélico.

Desde la posguerra inmediata y hasta nuestros días las imágenes han sufrido una verdadera explosión de progreso y hoy, además de los rayos X y el ultrasonido, han incorporado diferentes formas de energía como la generada por isótopos y la resonancia magnética. La era digital ha permitido un manejo eficaz y con gran rapidez de la información emanada por la acción de estas formas de energía en las distintas áreas del cuerpo. La Figura 39-14 resume la evolución histórica de las técnicas de imágenes; destaca que el efecto piezoeléctrico (capacidad de cambiar de forma ante un estímulo eléctrico y, por ende, generar una onda de ultrasonido) fue descubierto antes que los rayos X, pero su

Figura 39-14. Evolución histórica de la imagenología.

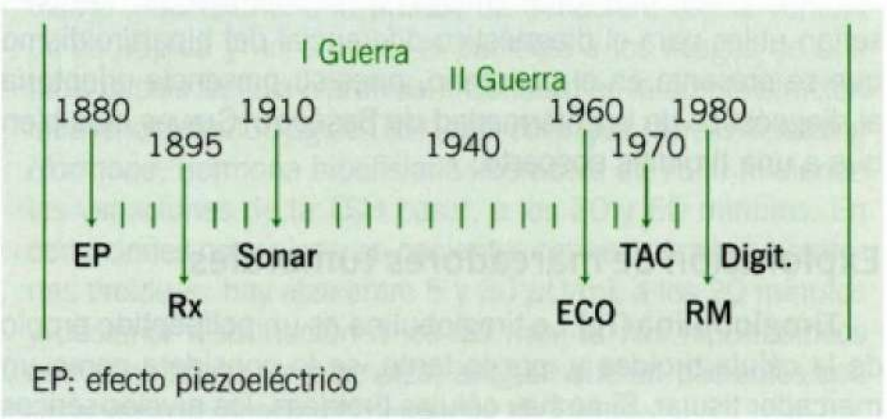

EP: efecto piezoeléctrico

Figura 39-15. Ilustración gráfica del sonido (onda de presión mecánica) y diferencia entre sonido audible (A) y ultrasonido (B).

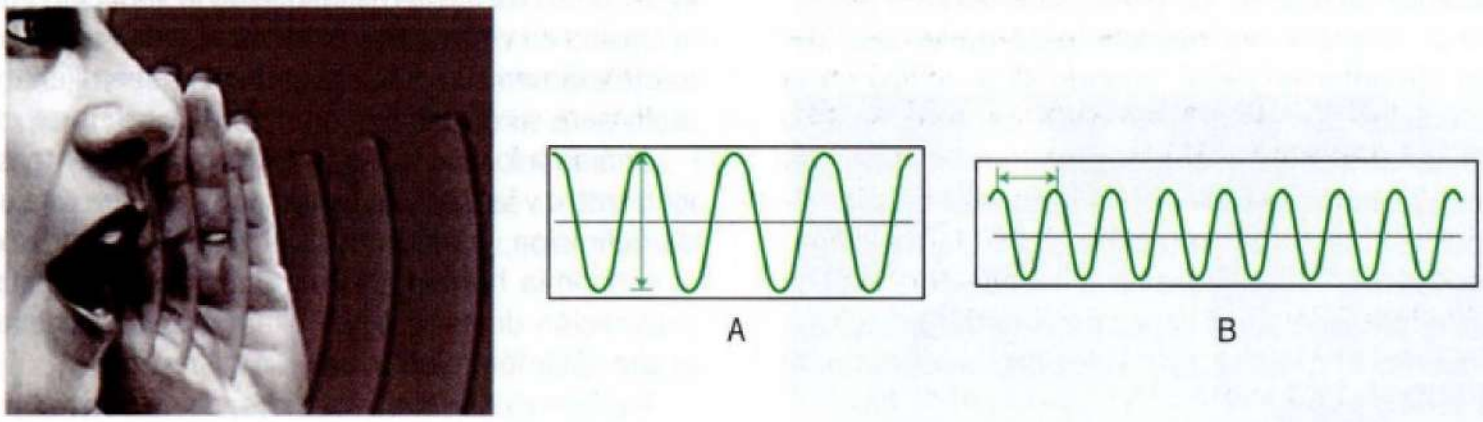

aplicación en medicina surgió después que el uso del sonar. Además, destaca el desarrollo vertiginoso de la imagenología, asociado al desarrollo de nuevas tecnologías.

Como producto de su permanente progreso, la radiología ha incursionado también con significativos buenos resultados en el campo de la terapéutica a través de los procedimientos de intervención. Ellos se han constituido, en muchos casos, en excelentes sustitutos de las intervenciones quirúrgicas y este aporte al tratamiento se ha extendido a especialidades como la cardiología y la cirugía vascular.

El estudiante de medicina debe conocer los principios elementales de una parte tan importante de la medicina actual. Debe saber, sin embargo, que la radiología se suma al estudio clínico integral del paciente y que su uso supone la utilización –en parte importante de ella– de radiaciones ionizantes, cuyo manejo indiscriminado puede causar daño. Es pertinente también señalar que su sobreutilización comporta el desvío de importantes recursos económicos hacia la salud. Este aspecto es relevante cuando a nivel mundial la medicina tiene dificultades para satisfacer los requerimientos de una población creciente cuyas expectativas de vida han aumentado.

ECOTOMOGRAFÍA O ULTRASONOGRAFÍA

En el presente artículo nos referiremos en particular a la ecotomografía, su fundamento, indicaciones, utilidad clínica ventajas y desventajas. Desde la década de 1970 es una de las modalidades de diagnóstico por imágenes de mayor uso en clínica.

La energía empleada para la formación de las imágenes es el ultrasonido y está conformada por ondas sonoras de alta frecuencia. El ultrasonido es una forma de energía no ionizante, que se transmite como una onda de presión mecánica, atenuándose a medida que se aleja de su fuente emisora. La atenuación se produce por los fenómenos de reflexión, refracción, dispersión y absorción, siendo utilizado para la formación de las imágenes, fundamentalmente el ultrasonido reflejado que vuelve a la fuente emisora y que es denominado "eco" (Figuras 39-15 y 39-16).

El método de imágenes bidimensionales obtenido por el uso del ultrasonido reflejado –o eco– es denominado indistintamente ecografía, ecotomografía, ultrasonografía o ultrasonido diagnóstico. En los países anglosajones se utiliza más el término ultrasonido y, en nuestro medio, el de ecografía o ecotomografía.

Conociendo la velocidad a la cual se transmite el sonido por un medio determinado, su reflexión o eco, al cambiar de

Figura 39-16. Se destaca en círculo el transductor, portador del cristal piezoeléctrico que genera el ultrasonido.

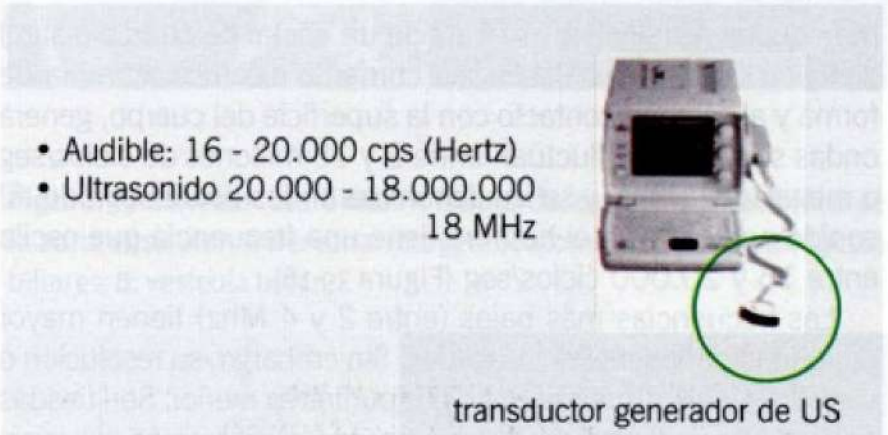

Figura 39-17. Imagen de sonar en navegación, como símil de la ecotomografía. Punto central: barco emisor de sonido, símil al transductor sobre la superficie cutánea del abdomen. Imágenes circundantes: geografía de las islas de Chiloé, símil con la exploración ecotomográfica de los órganos abdominales.



interfase (o al ponerse en contacto con estructuras de diferente densidad), determinará su ubicación, dependiendo del tiempo que demore en regresar a la fuente de emisión (principio del sonar). La Figura 39-17 corresponde a una imagen del sonar utilizado en navegación, como símil y precursor de la ecografía: el círculo central corresponde al barco emisor del sonido (equivalente al transductor que se aplica a la superficie cutánea del abdomen)

y las imágenes vecinas corresponden a la geografía de islas en Chiloé (equivalentes al examen de las vísceras abdominales).

Los primeros intentos del hombre para hacer uso del ultrasonido se remontan a 1912, cuando se le utilizó en la búsqueda de objetos sumergidos, después del hundimiento del Titanic. El sonar alcanzó pleno desarrollo en la Segunda Guerra Mundial, cuando se empleó en la búsqueda de submarinos, surgiendo el interés por su aplicación en la medicina, con fines diagnósticos. A mediados de la década de 1940, se comprobó que el ultrasonido es capaz de penetrar los tejidos blandos del cuerpo humano a una velocidad relativamente constante de 1.540 m/seg.

Fundamento

El ultrasonido para fines diagnósticos, es generado por la activación de un cristal piezoeléctrico en la superficie de un transductor. En general, se trata de un cristal de cuarzo o símil sintético que al aplicársele una corriente eléctrica, cambia de forma y al estar en contacto con la superficie del cuerpo, genera ondas sonoras que fluctúan entre 2 y 18 millones de ciclos/seg o megaHertz (Mhz) y se les denomina ondas de ultrasonido. El sonido audible para el hombre tiene una frecuencia que oscila entre 16 y 20.000 ciclos/seg (Figura 39-16).

Las frecuencias más bajas (entre 2 y 4 Mhz) tienen mayor capacidad para penetrar los tejidos. Sin embargo, su resolución o capacidad para distinguir entre dos puntos es menor. Son usadas para estudios generales del abdomen y de la excavación pelviana.

Las frecuencias más altas (entre 5 y 18 MHz) tienen menor capacidad de penetración pero mayor resolución y son usadas en los exámenes de órganos superficiales o partes pequeñas, como por ejemplo, en niños o en adultos en exámenes de testículos, tiroides, mamas, globo ocular y sistema musculoesquelético, así como también en el caso de los transductores endocavitarios (transvaginales, transrectales y transesofágicos).

Los "ecos" generados al paso del ultrasonido por diferentes tejidos vuelven a la fuente de emisión, generando en sentido inverso una corriente eléctrica que, llevada a un sistema central de información (computador) se traducen en una imagen bidimensional en base a puntos, orientada espacialmente y en todo similar a los cortes anatómicos efectuados.

En un comienzo, la imagen definía solo los contornos de los órganos y era de color blanco o negro. La evolución tecnológica incorporó la llamada "escala de grises", permitiendo demostrar gran cantidad de "ecos" de diferente amplitud, obteniéndose imágenes con mucho detalle o de alta definición, en una amplia gama de tonos (aproximadamente 260), que van desde el blanco al negro. Así, la imagen obtenida estará compuesta de puntos blancos (ecos de mayor amplitud), puntos grises (ecos de amplitud mediana) y puntos negros (ausencia de ecos).

El agregado de la posibilidad de investigar flujos mediante el uso del modo Doppler y el aditamento de color codificado a las estructuras en movimiento ha transformado a esta modalidad en un excelente examen funcional.

La velocidad a la cual se suceden las imágenes en el monitor del equipo es más alta que el umbral de percepción humana, lo que genera una visión en "tiempo real" o "dinámica" durante la ejecución del examen. La visión de imágenes iterativas bidimensionales debe ser integrada por el operador, quien configura en su mente la mejor idea de la situación tridimensional y la registra en video o en imágenes aisladas estáticas, confiriendo a este examen su carácter altamente dependiente del operador, tanto para su ejecución como para su interpretación.

Debido a lo inocuo de su aplicación (no emplea radiaciones ionizantes) y las características que permiten una alta capacidad de definición, ha sido posible su uso prácticamente en toda la economía humana, aunque con ciertas limitaciones en la exploración de estructuras altamente reflexógenas, como son el aire (pulmón e intestino) y los huesos.

A diferencia de otros métodos, el transductor puede ser aplicado sobre cualquier superficie que permita el paso del sonido, interponiendo entre ella y el transductor solo un gel acuoso, que lo transmite muy bien y que impide la interposición del aire. Además, posibilita efectuar cortes en cualquier dirección (longitudinal, transversal, coronal u oblicua) con el paciente en cualquier posición o la que mejor se adapte al objetivo de la exploración (Figura 39-18).

Para la correcta interpretación de las imágenes, al debido conocimiento de la anatomía normal y topográfica debe agregarse el claro entendimiento de la anatomía seccional o axial en cualquiera de las situaciones anteriormente expuestas.

Figura 39-18. Procedimiento de ecotomografía. El US combina las imágenes con el procedimiento.



Indicaciones

Según sea el órgano a explorar, deberán efectuarse cuantos cortes sea necesario para resolver el problema que mueve al clínico a solicitar este examen. En el estado actual del conocimiento y la tecnología, en un departamento de ultrasonido asociado al servicio de diagnóstico por imágenes (exceptuando los estudios obstétricos, de corazón y oculares, que son efectuados en los Servicios correspondientes), los exámenes se distribuyen aproximadamente de la siguiente manera: 33% de exploraciones abdominales y/o pelvianas; 55% en partes blandas y musculoesqueléticas (mamas, cuello, testículos, músculos y tendones); y 12% de exámenes de Doppler sobre estructuras vasculares, y estudios asociados a punciones, biopsias o la localización de lesiones.

Ecotomografía abdominal. En el abdomen, considerando que no existen contraindicaciones para su aplicación, los estudios son solicitados en general ante uno o varios síntomas, signos o entidades, como por ejemplos: a) dolor de causa no precisada; b) fiebre de origen desconocido; c) masa palpable; d) ictericia; e) hematuria; f) traumatismo; g) baja de peso inexplicada; y también en la exploración de rutina en caso de un chequeo médico en búsqueda de hallazgos en pacientes asintomáticos (Figuras 39-19 a 39-21).

Ecotomografía pelviana. En la pelvis femenina la exploración se orienta fundamentalmente al aparato ginecológico por vía suprapúbica, a través de la vejiga en repleción o mediante uso de transductores endovaginales (de mejor resolución).

En la pelvis masculina, el estudio se encuentra centrado en la vejiga y la próstata. La próstata es mejor estudiada por ecotomografía vía transrectal, lo que permite, además de su demostración morfológica y la posibilidad de efectuar biopsias dirigidas.

También en la pelvis puede dirigirse la exploración hacia la investigación de la apendicitis en fosa ilíaca derecha, o en casos de signos de diverticulitis colónica en fosa ilíaca izquierda.

Ecotomografía de partes pequeñas o estructuras superficiales. En las partes pequeñas o estructuras superficiales (ojo, testículo, tiroides, etc.), su indicación dependerá del órgano a explorar, recordando la capacidad del procedimiento para demostrar las diferentes estructuras anatómicas, su configuración interna y sus relaciones topográficas.

Ecotomografía del cuello. En el cuello, la visualización de la tiroides puede representar la forma y tamaño de la glándula y la presencia o ausencia de nódulos. Determina las características (sólida o quística) de los nódulos, si los hay, y los elementos vasculares asociados a ellos. También está indicada para detectar la presencia o ausencia de paratiroides aumentadas de volumen, la existencia o no de adenopatías y los caracteres morfológicos de las glándulas submaxilares y parótidas.

Figura 39-19. Diagnóstico morfológico. A izquierda: esquema anatómico del hígado, vesícula biliar y duodeno. A derecha: imagen ecotomográfica de esos órganos.

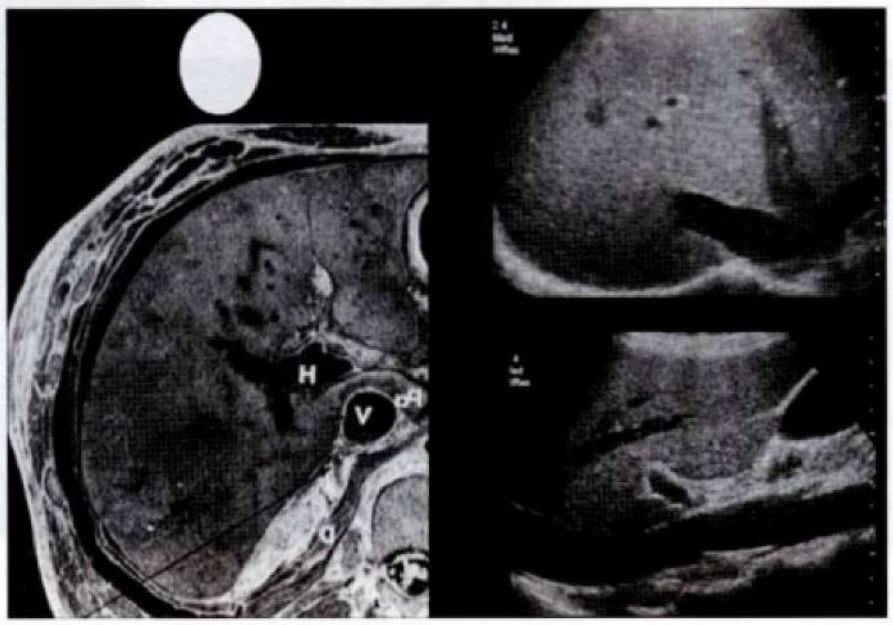

Figura 39-20. Vesícula biliar. A izquierda: esquema anatómico de la zona vesicular. A derecha: imagen ecotomográfica. **A:** conductos biliares; **B:** vesícula biliar.

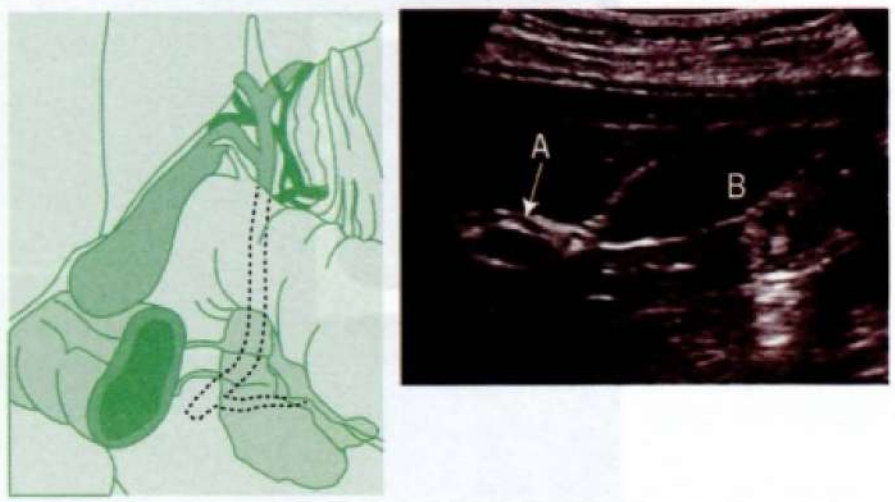

Figura 39-21. Patología vesicular. A izquierda: vesícula biliar con pared engrosada y cálculo en su interior. Al centro: nivel entre bilis clara y bilis espesa o "barro biliar". A derecha: imagen con mediana ecogenicidad correspondiente a formación polipoidea sólida.



Colelitiasis | Espesamiento biliar | Lesión polipoidea vesicular

Figura 39-22. Mama: complemento de imágenes. A izquierda: esquema anatómico de la mama. Al centro: imagen radiológica de la mama. A derecha: imagen ecotomográfica de la mama (nótense los planos muscular, parenquimatoso y graso).

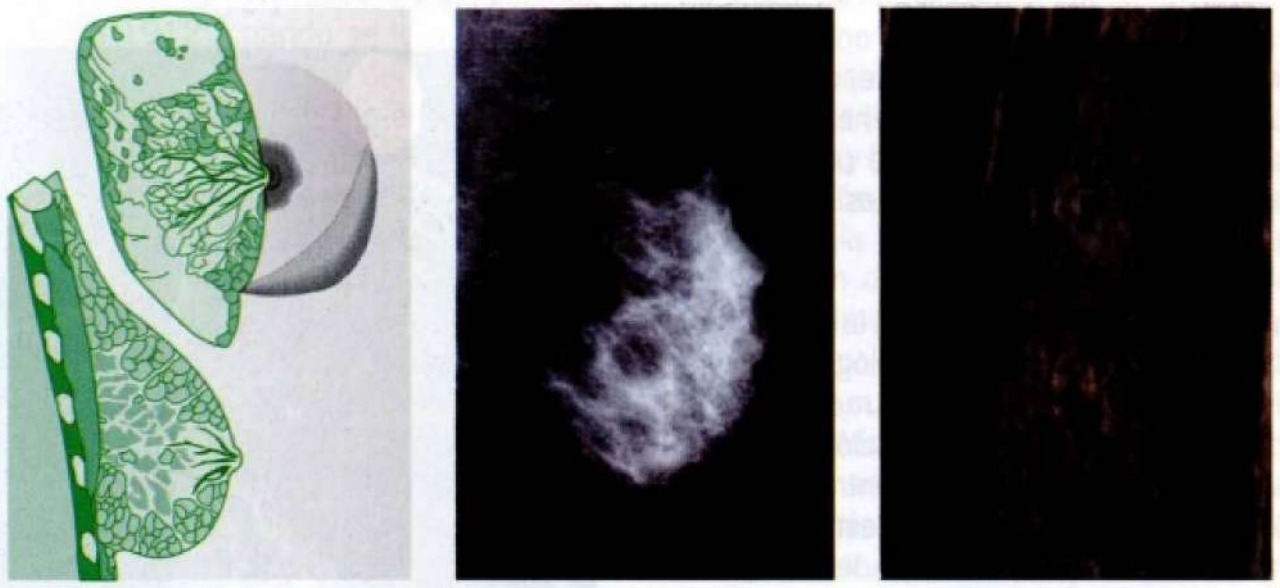

Figura 39-23. Ecotomografías de mama: procedimientos. A izquierda: visión mamográfica de nódulo denso (¿sólido o quístico?). Al centro, arriba: ecotomografía de un quiste. Al centro, abajo: imagen de nódulo sólido. A derecha: punción guiada por ecotomografía.

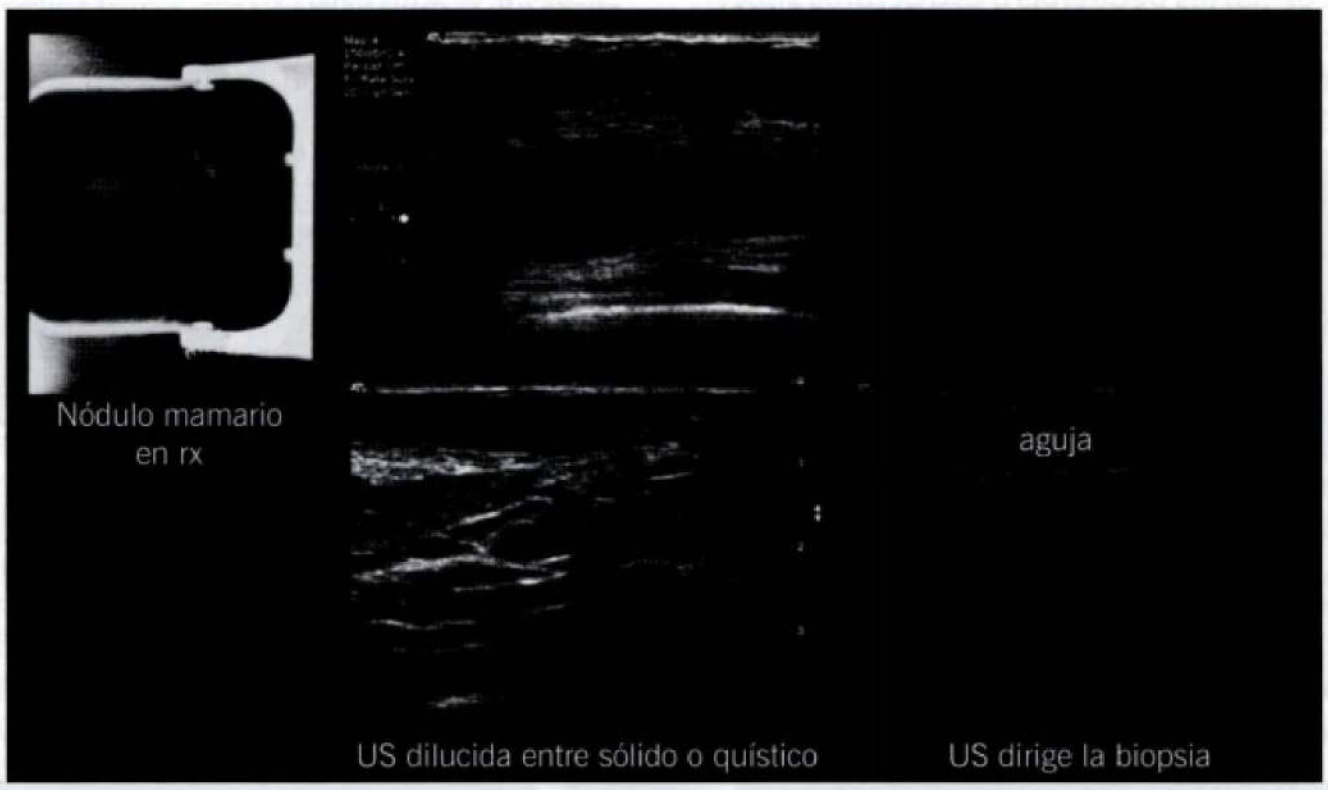

Ecotomografía de tórax. En el tórax puede usarse como método auxiliar para la localización y cuantía de derrames pleurales (explorados entre las costillas). Existe también la posibilidad de descubrir fracturas costales de difícil visualización radiológica, orientándose el examen al área de máxima sensibilidad. Y es de uso habitual como complemento de las mamografías, en el estudio de la glándula mamaria: permite su visualización interna y la clara diferenciación de nódulos vistos en la mamografía, afirmando su naturaleza quística o líquida, altamente sugerente de benignidad, o sólida, además de permitir su localización o ubicación para estudio posterior (eventual biopsia) (Figuras 39-22 y 39-23).

Ecotomografía musculoesquelética. En el sistema musculoesquelético sobresale su aplicación para el estudio morfológico detallado de tendones, músculos y nervios.

Destaca su uso en la investigación del manguito de los rotadores en el hombro, donde, además de la morfología de las lesiones, permite efectuar procedimientos como aspiración de colecciones líquidas para drenaje o la toma de biopsias. En el síndrome del túnel carpiano, permite recorrer el trayecto del nervio mediano, descartando o verificando su alteración intrínseca o los compromisos de vecindad. En general, su uso está indicado en todo aumento de volumen de partes blandas, para descartar tumores, desgarros, hemorragias o cuerpos extraños (Figuras 39-24 y 39-25).

Utilidad clínica

En cualquiera de los usos antes mencionados, la utilidad de la ecotomografía podría resumirse en una o más de las siguientes posibilidades:

- Puede confirmar o descartar la hipótesis diagnóstica planteada por el médico clínico en la solicitud de examen. Por ejemplo, ¿Bocio nodular? ¿Colecistitis? ¿Rotura del tendón de Aquiles?
- Puede responder preguntas específicas: ¿Existen cálculos vesiculares? ¿Existe líquido intraarticular? ¿Hay hepatomegalia?
- Puede resolver situaciones ambiguas generadas por otros métodos de diagnóstico por imágenes. Por ejemplo, ante una opacidad nodular en una mamografía, puede diferenciar a un quiste de un tumor sólido.
- Permite controlar la evolución de lesiones previamente identificadas. De esta manera, el seguimiento de la evolución de una pancreatitis, de una flebotrombosis o de un quiste mamario.

El rendimiento general del examen dependerá de diversos factores: la experiencia del operador, el uso de un equipo adecuado, las condiciones del paciente (contextura física y cooperación durante la exploración) y, muy importante, los antecedentes clínicos aportados previamente a la ejecución del examen.

En este examen, como en toda exploración clínica, debe tenerse presente que se desarrolla en el marco de la relación médico paciente, cuyos condicionantes hay que cuidar y resguardar. Especial relevancia adquiere también la interrelación del ecografista con el clínico que solicitó el examen.

En conclusión, la ecografía constituye un excelente método de diagnóstico por imágenes y no reemplaza a otras modalidades diagnósticas. En muchos casos, constituye un método complementario de otros procedimientos, siendo el análisis conjunto de todos ellos, más los antecedentes clínicos, lo que mejor conduce al correcto diagnóstico final (Tabla 39-20).

Ventajas y desventajas de la ecotomografía

Como toda tecnología, la ecotomografía posee ventajas y desventajas que deben ser conocidas para su mejor aprovechamiento.

Figura 39-24. Ecotomografía musculoesquelética: piernas. A izquierda: corte longitudinal en pantorrilla izquierda, con músculos normales. A derecha: corte longitudinal en pantorrilla derecha, con imagen de desgarro y hematoma muscular.

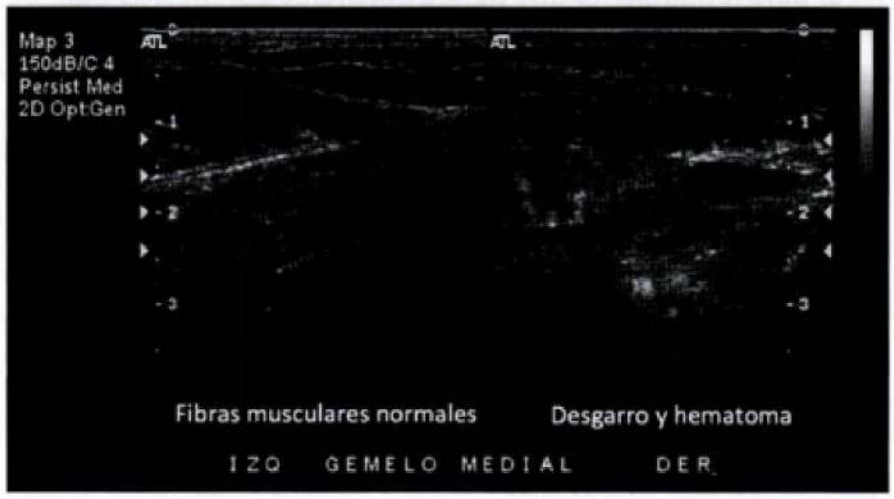

Entre las ventajas destacan:

- Inocuidad, no habiéndose descrito hasta la fecha efectos nocivos derivados de su uso en diversos campos. Esto ha permitido su empleo cada vez más frecuente en niños, así como en embarazadas, pudiendo repetirse el examen cuantas veces se estime necesario;
- Es bien tolerado por el paciente, permitiendo establecer una buena relación médico-paciente durante la ejecución del examen.
- Es asequible y, en general, de rápida ejecución.
- No tiene contraindicaciones.

Tabla 39-20. Rol actual de la ecotomografía

Diagnóstico morfológico: como complemento del examen clínico
Diagnóstico funcional: uso del Doppler
Terapéutico: guía para instalar un drenaje o tomar una biopsia
Médico clínico: aplica un ejercicio activo de una buena relación médico-paciente

Figura 39-25. Ecotomografía musculoesquelética: muñeca. A izquierda: corte longitudinal de un aumento de volumen en cara dorsal de la muñeca, correspondiente a quiste. Al centro: el quiste se relaciona con el tendón adyacente. A derecha: el quiste se relaciona también con la arteria radial.



- Es de bajo costo, en comparación con otras técnicas imagenológicas.

Las desventajas más relevantes son:
- El bajo rendimiento que puede obtenerse del método cuando no se cuenta con la tecnología adecuada para el procedimiento indicado;
- La subjetividad en la interpretación de algunas imágenes, lo que lo ha convertido en una de las modalidades de diagnóstico por imágenes más dependientes del operador.

Sin embargo, la ecotomografía es la modalidad más cercana a la semiología clínica en cuanto a su forma de aproximación al estudio de un paciente y hoy se la considera un complemento indispensable para el diagnóstico y la evolución de muchas patologías.

RADIOGRAFÍA DE TÓRAX

G. Bañados

El examen radiográfico simple del tórax es un complemento indispensable en la exploración clínica, agregando a los datos del examen físico obtenidos por la inspección, palpación, percusión y auscultación, una imagen de inspección interna de la cavidad torácica, tanto de sus paredes como de su contenido. El examen físico de los órganos torácicos será incompleto si no incluye la radiografía del tórax.

De todos los métodos de diagnóstico radiológico del tórax (radiografía simple, radioscopía, ecotomografía [o ecografía] simple o computarizada, exámenes contrastados bronquiales o vasculares, etc.), la radiografía simple de tórax es el elemento diagnóstico fundamental, el que podrá ser complementado con la exploración radioscópica, o los demás procedimientos mencionados en la identificación de procesos patológicos del pulmón, pleura, mediastino, diafragma y pared torácica.

La radiografía de tórax permite muchas veces poner en evidencia lesiones que, por su pequeño tamaño o su ubicación en profundidad, no son susceptibles de ser detectadas por los procedimientos de exploración física habituales; además, el control radiográfico de las lesiones permite evaluar con bastante precisión la evolución de ellas. Sin embargo, también pueden existir alteraciones fácilmente detectables por el examen físico que no pueden ser demostradas por la radiografía de tórax; o bien, procesos patológicos de distinta etiología que, pudiendo ser diferenciados sin dificultad por el examen físico habitual, son indistinguibles al examen radiográfico por producir imágenes idénticas. En virtud de ello, es necesario insistir que siendo el examen radiográfico simple de tórax un elemento de gran valor, no permite *per se* establecer un diagnóstico completo, el que solo se obtiene de la conjunción de todos los métodos de exploración clínica. Por lo tanto, la interpretación de una radiografía debe hacerse teniendo a la vista los antecedentes clínicos y de laboratorio disponibles.

La obtención de la imagen radiográfica está dada por los distintos grados de transparencia de los tejidos que son atravesados por los rayos X, la que depende del poder de absorción de los rayos que tengan esos tejidos. Podemos distinguir tres grupos de tejidos:
- Tejido pulmonar insuflado por aire, que es el que absorbe menor cantidad de rayos X.
- Tejidos blandos de diversos tipos cuyo poder de absorción es similar al del agua, con excepción del tejido graso de absorción algo menor.
- Tejido óseo, que es el de máxima absorción de rayos X.

Estos distintos índices de transparencia radiológica determinan la clásica imagen radiográfica de un tórax normal; sus variaciones, ya sea por disminución de esa transparencia o por incremento de ella, dan lugar a imágenes radioopacas, radiolúcidas o mixtas (por combinación de ambas) que traducen una circunstancia patológica.

El examen radiológico habitual se efectúa con el paciente en posición vertical, preferentemente de pie, porque en dicha posición se expande mejor el pulmón y se reconocen con mayor facilidad acumulaciones anormales de líquido dentro del tórax.

Se efectúa una radiografía en proyección frontal, posteroanterior y otra lateral, derecha o izquierda para obtener una visión tridimensional de los órganos torácicos, las que pueden complementarse con radiografías oblicuas, derecha e izquierda, especialmente en el estudio de estructuras mediastínicas.

Para obtener una radiografía técnicamente buena es necesario usar tiempos de exposición breves, no mayores de 0,04 seg, con una distancia foco-placa no inferior a 1,8 m y empleando kilovoltaje alto, entre 110 y 140 kv; con el paciente inmóvil y en apnea en inspiración máxima (no forzada),

IMAGEN RADIOGRÁFICA DEL TÓRAX NORMAL

Radiografía del tórax frontal (o posteroanterior)

Se caracteriza por dos áreas claras extensas que corresponden a los pulmones, separadas por una sombra densa central que está dada por el mediastino y rodeadas por otras sombras densas; la pared torácica en ambos lados y el diafragma en su límite inferior (Figura 39-26).

Las áreas claras pulmonares son de forma aproximadamente triangular u ojival y se les distingue, por tanto, un vértice, una base y lados interno y externo. Sobre los campos pulmonares se proyectan sombras de mayor densidad que corresponden a estructuras óseas: costillas, clavículas y parte de las escápulas, que por su anatomía son fácilmente identificables; sin embargo, ocasionalmente pueden presentar variantes anatómicas o anomalías de desarrollo (ej.: ensanchamientos, bifurcaciones, puentes óseos, desarrollo insuficiente o ausencia de costillas, etc.) que pueden ser causa de errores de interpretación.

Es de frecuente observación la sobreproyección de calcificaciones de los cartílagos costales y también de otras sombras de densidad menor que están dadas por las partes blandas de la pared torácica, como son los músculos cervicales, los pectorales, las mamas con sus aréolas y pezones.

El límite inferior del campo pulmonar está dado por el hemidiafragma respectivo, que aparece en la radiografía como una sombra arciforme en cúpula a nivel del 5to o 6to arco costal anterior. Cada arco diafragmático forma un ángulo agudo con la pared torácica, conocido como **seno costodiafragmático**; y otro, menos agudo, con la sombra central, denominado **ángulo**

Figura 39-26. Radiografía de tórax frontal o posteroanterior. **A:** Radiografía. **B:** Esquema de la imagen radiográfica. El área clara corresponde a los campos pulmonares; el área oscura central al mediastino, rodeada por las sombras de los diafragmas, parte alta del abdomen y pared torácica (tejidos blandos). Para analizar la radiografía se sugiere seguir el siguiente orden: 1) contorno cardiovascular; 2) hilios; 3) campos pulmonares; 4) diafragmas y abdomen alto; 5) esqueleto torácico; y 6) tejidos blandos.

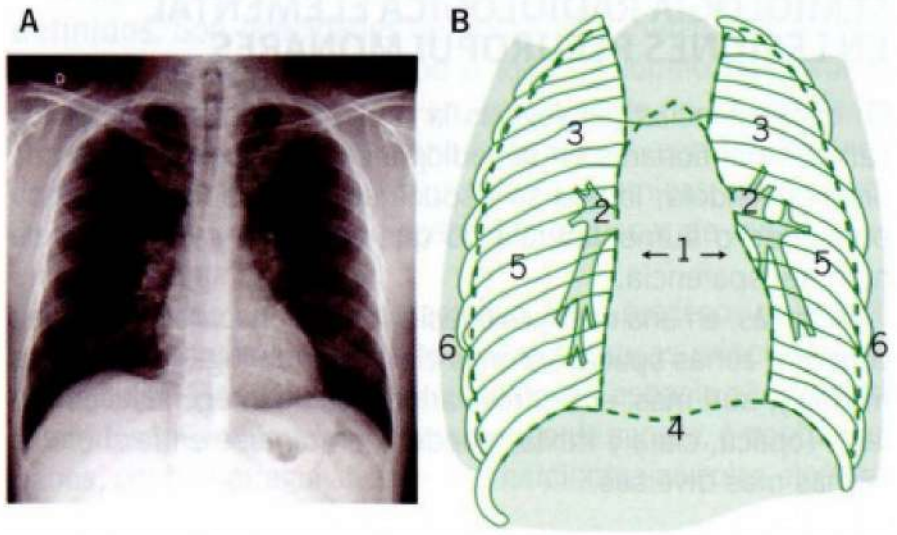

cardiodiafragmático. Por lo general, el hemidiafragma derecho está 2 a 3 cm más alto que el izquierdo, desplazado por la cúpula hepática.

Con la respiración tranquila el diafragma excursiona 2 a 3 cm entre inspiración y expiración y 5 o más cm con la respiración forzada; con esta última pueden aparecer suaves lobulaciones en su cúpula y digitaciones en sus bordes (inserciones costales) que son normales.

Observando los campos pulmonares, sin considerar los elementos de sobreproyección parietales que se han descrito, llama la atención en la parte interna de su tercio medio una sombra densa, vertical y angosta: es la **sombra hiliar** o del **pedículo broncovascular** del pulmón, a la que se suman los ganglios linfáticos.

La sombra hiliar es preferentemente la proyección de las grandes arterias pulmonares y de sus ramificaciones principales. Las grandes venas pulmonares no contribuyen a formar la silueta hiliar.

Desde el hilio pulmonar la arteria pulmonar se irradia en múltiples sombras lineales sinuosas y entrecruzadas cuyo grosor disminuye hacia la periferia, ramificándose y entrecruzándose, constituyendo en su conjunto lo que se denomina trama o dibujo pulmonar.

Si bien la ramificación bronquial corre paralela a las arterias, sus paredes muy finas son transparentes a los rayos. El contenido gaseoso en ella, y especialmente en los alvéolos, determina la claridad de los campos pulmonares, permitiendo que se destaquen las siluetas de estas estructuras vasculares radioopacas por su contenido sanguíneo.

En los campos pulmonares suelen distinguirse, en condiciones normales, imágenes nodulares que corresponden a proyecciones axiales de vasos sanguíneos; muchas veces van nítidamente acompañadas de una imagen anular tenue de igual tamaño, que representa el corte radiográfico axial del bronquio vecino (imagen "en cañón de escopeta") en la región perhiliar.

La pleura normal no es visible, salvo en algunas áreas en que, por disponerse en dirección ampliamente perpendicular a la película, aparece como una fina línea nítida (cisura horizontal, cisuras oblicuas, cisura ácigos).

La opacidad densa central de la radiografía frontal del tórax es producida fundamental por el corazón, los grandes vasos, la columna vertebral y el esternón, más todas las estructuras anatómicas que están contenidas por el mediastino (Figura 39-27). También es aproximadamente triangular, de bordes policíclicos; se continúa hacia arriba con las partes blandas del cuello y, hacia abajo, con las abdominales, especialmente la sombra hepática.

Su borde derecho presenta dos arcos: el arco superior, recto o poco convexo, que corresponde, en su parte inferior, a la suma de la vena cava superior con la aorta ascendente y, en su parte superior, a la vena cava superior; a veces este arco se continúa hacia arriba por la sombra del tronco venoso braquiocefálico, de disposición vertical o algo oblicuo hacia arriba y afuera. El arco

Figura 39-27. Examen radiológico cardiovascular (esquema). **A:** Radiografía de tórax posteroanterior. **B:** Radiografía de tórax lateral izquierda. **C:** Radiografía de tórax lateral. Ad: aurícula derecha; VCS: vena cava superior; a: aorta; ap: arteria pulmonar; ai: aurícula izquierda; vi: ventrículo izquierdo; vd: ventrículo derecho.

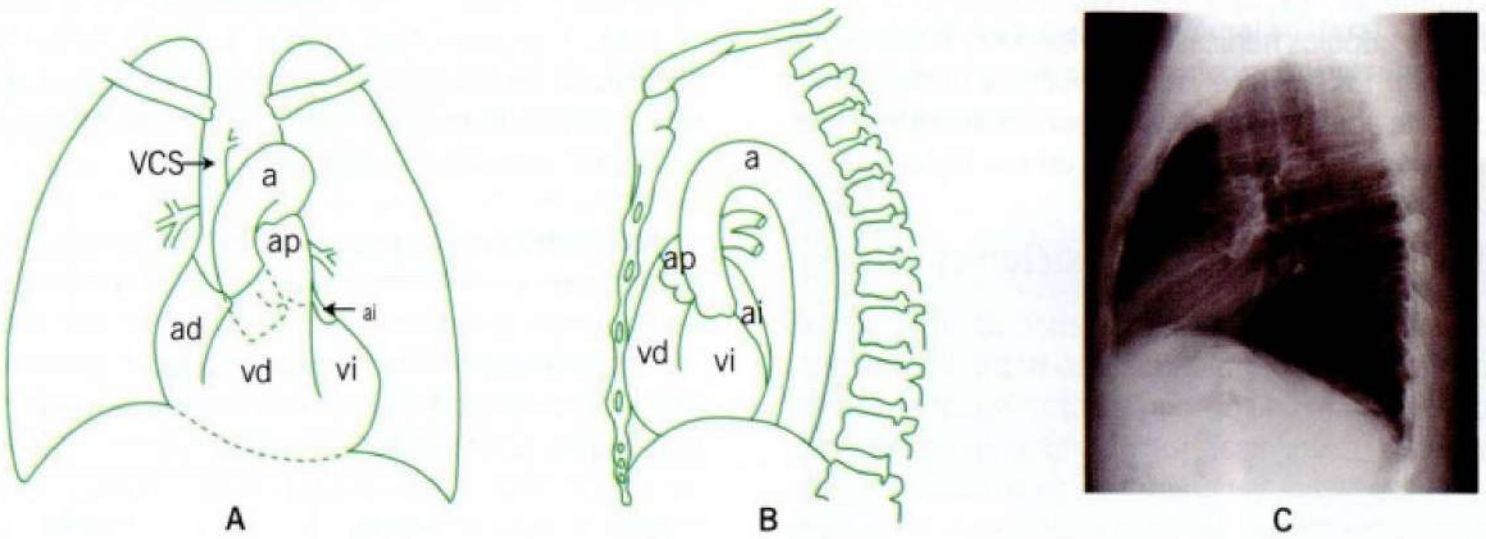

inferior derecho, bastante más convexo, representa el contorno de la aurícula derecha.

El borde izquierdo presenta tres arcos de los cuales el primero o superior está formado por el extremo izquierdo del cayado aórtico y porción inicial de la aorta descendente (botón aórtico).

El segundo arco o medio está dado por la arteria pulmonar y su infundíbulo y el tercer arco o inferior corresponde al ventrículo izquierdo. En la base de esta sombra central el ángulo cardiofrénico derecho suele estar ocupado por la vena cava inferior y, en el ángulo cardiofrénico izquierdo, se observa con alguna frecuencia una opacidad triangular que corresponde a acúmulo de grasa vecino a la punta del corazón.

En la región superior de esta opacidad mediastinal se observa una imagen clara media en forma de cinta vertical que desciende desde las partes blandas cervicales y que corresponde a la tráquea; en radiografías con técnica adecuada es posible visualizarla hasta su bifurcación en los dos bronquios principales, derecho e izquierdo.

Radiografía lateral de tórax normal (derecha o izquierda)

En la proyección lateral del tórax distinguimos la silueta cardiovascular inserta en un campo claro, también de forma ojival, que representa la sobreproyección de ambos pulmones (Figura 39-27 B y C).

La sombra cardíaca divide este campo pulmonar lateral en dos áreas: una retroesternal y otra retrocardíaca. El área retroesternal es una zona clara que se ensancha hacia arriba; en los niños puede estar ocupada en su parte alta por la silueta del timo. En el área retrocardíaca se distingue con facilidad la claridad traqueal en la parte alta, generalmente hasta su bifurcación. Más hacia abajo se aprecia una opacidad hiliar única por sobreproyección de ambos hilios. También es posible ver el trayecto de la aorta descendente, especialmente en personas de edad más avanzada. El esófago normal no es visible y para su estudio es necesario opacificarlo, dando a ingerir papilla de sulfato de bario. En las radiografías laterales suelen destacarse las líneas finas y densas correspondientes a las cisuras pleurales interlobares.

Las cúpulas frénicas se proyectan a diferente altura: la derecha es de contorno más nítido y preciso; bajo la izquierda se identifica la cámara de aire gástrica.

La proyección lateral da información de las zonas basales posteriores de los pulmones, que aparecen parcialmente ocultas por la silueta cardíaca y cúpulas frénicas en la visión frontal. También es útil para explorar los ángulos cardiofrénicos y costofrénicos posteriores y permite apreciar con mayor precisión anormalidades mediastinales, especialmente adenopatías en esa región.

Radiografía de tórax en otras posiciones

No siempre es posible tomar las radiografías de tórax con el paciente en posición de pie: tratándose de postoperados o de sujetos que por su gravedad no pueden ser movilizados se recurre a la radiografía en decúbito dorsal, con rayo anteroposterior y con menor distancia foco-placa; generalmente se emplean equipos portátiles que producen placas de menor calidad técnica, pero útiles como apoyo diagnóstico.

En ocasiones, es necesario recurrir a una radiografía frontal, pero colocando al paciente en decúbito lateral, con rayo horizontal, para la investigación de pequeños derrames pleurales, por ejemplo; o bien, a radiografías oblicuas, tangenciales, lordóticas, localizadas, etc., con ayuda de la exploración radioscópica para aclarar las dudas que puedan plantear las radiografías frontal y lateral descritas.

SEMIOLOGÍA RADIOLÓGICA ELEMENTAL EN LESIONES PLEUROPULMONARES

En circunstancias patológicas la transparencia normal de los campos pulmonares en la radiografía de tórax se altera, sea disminuyéndola, lo que se traduce en opacidades del campo pulmonar, o aumentándola, lo que condiciona imágenes de hipertransparencia.

Además, en una misma alteración de la transparencia pueden concurrir zonas opacas y zonas claras dando lugar a imágenes mixtas y, aún más, estas tres variedades de imágenes elementales (opaca, clara y mixta) pueden combinarse entre sí en las formas más diversas.

Imágenes opacas

Pueden ser redondeadas, nodulares, de tamaños variables; o bien, pueden ser extensas, ya sea bien delimitadas o de límites difusos, y también puede haber opacidades lineales.

Entre las imágenes nodulares podemos distinguir:

Imágenes micronodulares o nodulillares. Miden entre 1 y 3 mm, difícilmente visibles si son solitarias o muy escasas; se hacen más evidentes cuando son múltiples, por suma de sus opacidades y cuando aumentan su tamaño de 3 a 6 mm. Son de forma aproximadamente circular o irregularmente estrelladas, de contornos nítidos o difusos y de densidades variables, desde tenues a calcáreas (nodulillos calcificados). También su número es muy variable, pueden ser escasos o de tal cantidad que opacifican, por confluencia, extensas áreas pulmonares. Su distribución puede ser en áreas localizadas o generalizada a la totalidad de ambos pulmones; en este caso, la mayor confluencia se aprecia en los 2/3 inferiores de los pulmones por el mayor volumen pulmonar y, por ende, mayor número de micronódulos sobreproyectados. Con cierta frecuencia estos nodulillos se observan mezclados con imágenes reticulares finas.

Estas imágenes nodulillares y reticulonodulillares pueden observarse en diferentes enfermedades, pero se las ve de preferencia en la tuberculosis (TBC miliar), neumoconiosis, "pulmón cardíaco", sarcoidosis, etcétera.

Imágenes nodulares. Se diferencian de las anteriores por su mayor tamaño, de diámetros de hasta 15 o más mm; pueden ser redondeados y de contornos nítidos, pero con más frecuencia, son irregulares y de límites difusos; pueden aparecer como lesión única pero habitualmente son múltiples, aisladas o confluentes, y de densidad variable. Se les observa en tuberculosis pulmonar, neumonías, bronconeumonías, neumoconiosis, "pulmón cardíaco" (insuficiencia cardíaca), metástasis pulmonares, sarcoidosis, etcétera.

Imágenes redondeadas de gran tamaño o masas redondeadas. Más voluminosos que los nódulos, pueden llegar a ocupar gran parte del campo pulmonar. Únicas y múltiples, generalmente de densidad homogénea y contornos definidos. Pueden corresponder a quistes hidatídicos, tumores malignos primarios o metastásicos, tumores benignos, abscesos, tuberculomas, silicosis, etcétera.

Imágenes opacas extensas (no redondeadas) de límites definidos. Son opacidades de densidad variable que pueden comprometer todo un pulmón o todo un lóbulo pulmonar o todo un segmento lobar; o bien, solo a parte de un segmento (condensación subsegmentaria o parcelar), con límites bien definidos propios de esas estructuras anatómicas; para su correcta identificación es indispensable disponer de radiografías en visión frontal y lateral.

Este tipo de opacidad caracteriza a los procesos pulmonares condensantes que responden a dos causas principales: a) obstrucción bronquial, y b) ocupación del espacio alveolar por exudados inflamatorios o por aspiración de sangre, o por transudados, por hemorragia alveolar, por carcinoma alveolar, etcétera.

Imágenes opacas extensas de límites imprecisos. Son aquellas disminuciones de la transparencia pulmonar de contornos borrosos, sin distribución segmentaria ni morfología nodular; responden a las más diversas etiologías y se las describe habitualmente como infiltrados pulmonares; son de forma, densidad y distribución muy variables. Pueden ser de origen TBC u otras infecciones pulmonares bacterianas o virales; también pueden aparecer en lesiones neoplásicas bronquiales, en el linfoma de Hodgkin, neumoconiosis, sarcoidosis, etcétera.

Imágenes opacas lineales. Pueden ser de origen parenquimatoso, intersticial, broncovascular o pleural.

Del tipo parenquimatoso son las atelectasias planas, que se presentan como sombras lineales densas de ubicación preferente en las bases pulmonares y de dirección horizontal. Atelectasias segmentarias o subsegmentarias pueden traducirse en la radiografía como sombras lineales finas o como bandas densas. Las cicatrices parenquimatosas representan residuos fibrosos de una enfermedad inflamatoria que ha curado dejando cicatrices fibrosas en el parénquima y que, en la placa radiográfica, aparecen como opacidades lineales densas de espesor variable. La TBC es la etiología más corriente de estas lesiones; también la pueden condicionar los infartos pulmonares.

Del tipo intersticial son características las imágenes determinadas por engrosamiento de los tabiques perilobulillares, fueron descritas por Kerley y reciben su nombre. Se distinguen tres tipos, las líneas A, B y C de Kerley. Las A son rectas, de hasta I mm de espesor y longitud entre 2 y 4 cm, en ubicación central y de preferencia en la mitad superior del pulmón. Las líneas B más cortas que las anteriores, menos de 2 cm, en ubicación periférica, perpendiculares a la pleura y en contacto con ella, de ubicación preferente en las bases pulmonares; y las líneas C, de aspecto reticular por entrecruzamiento de tabiques, muy difíciles de observar.

Imágenes lineales causadas por engrosamiento de las paredes bronquiales y fibrosis peribronquial corresponden a sombras tubulares. Siguen la distribución bronquial y son visibles de preferencia en el lóbulo inferior (bronquiectasias).

Imágenes lineales de origen pleural significan engrosamiento de las líneas cisurales interlobares y pueden ser causadas por acumulaciones del líquido pleural en ellas o por fibrosis residual. También es posible observar imágenes lineales por engrosamientos pleurales anteriores o posteriores hacia las bases pulmonares, las que suelen asociarse a adherencias pleurales al diafragma o pericardio.

Opacidades causadas por derrames pleurales. Estos derrames líquidos pueden ser serofibrinosos, hemáticos, purulentos y, más raramente, por quilo, bilis, etc. (Figura 39-28). El más característico es el derrame de la pleuresía tuberculosa.

Cuando el derrame es muy pequeño se detecta solo por un engrosamiento de la línea pleural que separa el pulmón de la pared costal; esta banda de opacidad se ensancha hacia la base ocupando el seno costofrénico. Es útil en estos casos la observación radioscópica, que permite comprobar que esta opacidad por líquido en el seno costodiafragmático acompaña al diafragma en su excursión respiratoria; permite diferenciarlo así del velamiento por adherencias y engrosamiento residual de la pleura. Pueden también apreciarse engrosamientos discretos de las cisuras interlobares.

En los derrames de mediana cuantía hay una opacidad densa y homogénea que ocupa la parte inferior del hemitórax (en posición de pie), borrando las siluetas del diafragma, del corazón y la línea costal. La parte superior de esta opacidad homogénea disminuye gradualmente su densidad haciéndose difusa y poco nítida, con su límite superior oblicuo hacia arriba y afuera, homologable a la línea de Damoiseau del examen físico.

Cuando la cantidad de líquido pleural libre es mayor, puede llegar a velar totalmente el hemitórax comprometido con una opacidad muy densa y homogénea, en la que no se distinguen estructuras pulmonares ni esqueléticas y que solo se hace más clara hacia el vértice, por el menor espesor de la capa líquida a ese nivel. Hay desplazamiento del mediastino hacia el lado opuesto y puede producirse abombamiento de la pared costal; estos signos son de utilidad en el diagnóstico diferencial con otros velamientos extensos causados por atelectasias, fibrotórax, neumonías masivas y neoplasias de gran tamaño.

Figura 39-28. A y B. Derrame pleural bilateral. Obliteración curvada de ambos ángulos costofrénicos por presencia de líquido en la cavidad pleural.

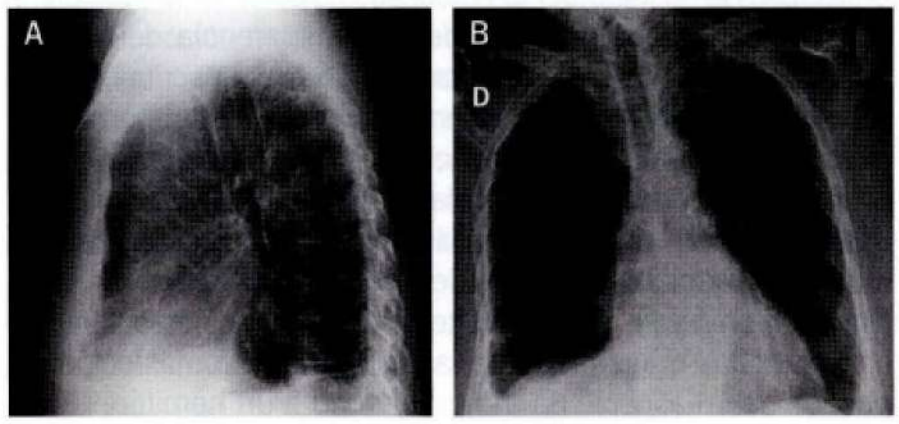

Si la opacidad determinada por un derrame pleural tiene un límite nítido, bien definido y no sigue la curva descrita, corresponde con alta probabilidad a un derrame circunscrito o enquistado. Pueden ser de ubicación parietal, diafragmática, mediastínica o interlobares (cisurales).

Imágenes claras

Tal como las imágenes opacas, también pueden ser generalizadas o circunscritas.

Las generalizadas se caracterizan por un aumento difuso de la transparencia, producto de una hiperinsuflación pulmonar, y su causa más corriente es el enfisema generalizado. En estos casos, además del aumento de la transparencia, se observa depresión de las cúpulas frénicas con aplanamiento del diafragma y marcada disminución de su excursión respiratoria. La silueta cardíaca se hace más central y en disposición vertical. En la proyección lateral es llamativo un aumento en el área de los espacios claros retroesternal y retrocardíaco.

La hiperinsuflación pulmonar se suele asociar a una reducción general de la vascularización periférica, a lo que se puede agregar agrandamiento de las arterias pulmonares hiliares, todo lo cual aumenta el aspecto de hipertransparencia de los campos pulmonares; más aún si se produce, además, un aumento de los diámetros torácicos con ensanchamiento de los espacios intercostales.

La hiperinsuflación pulmonar puede afectar a uno o más lóbulos pulmonares o a uno o más segmentos lobares, quedando normal el resto de los pulmones, por ejemplo: obstrucciones bronquiales por cuerpos extraños o neoplasias, hiperinsuflaciones compensatorias a atelectasias o resecciones en otras áreas pulmonares.

Las imágenes claras circunscritas son espacios intrapulmonares que contienen aire; se distinguen tres tipos elementales:

- **Ampollas o bulas.** Son características del enfisema buloso: estas cavidades tienen paredes muy finas y de contornos limpios; y pueden ser únicas o múltiples y de tamaños variables, entre 1 cm a grandes sacos aéreos que pueden ocupar gran parte del hemitórax.
- **Quistes**. Su imagen característica es la del quiste congénito; son cavidades redondeadas de paredes algo menos finas que en las bulas, habitualmente múltiples.
- **Imagen cavitaria**. De forma redondeada, paredes gruesas e irregulares, a menudo con reacción de condensación del parénquima pericavitario. Las imágenes más características son las de la caverna tuberculosa o del absceso pulmonar abierto.

Además de los aumentos de la transparencia del campo pulmonar mencionados, generalizados o circunscritos, y que son causados por alteraciones en el parénquima pulmonar, hay otras causas de hipertransparencia de origen extrapulmonar, por ejemplo: el neumotórax con colapso parcial o total del pulmón por penetración de aire al espacio pleural, que producen los mayores grados de aumento de la transparencia en un tórax (Figura 39-29 A y B); también alteraciones de la pared torácica como atrofias o agenesias de la musculatura o mastectomías pueden dar el aspecto de mayor claridad a un hemitórax.

Figura 39-29. A: Neumotórax en inspiración; B: Neumotórax en espiración.

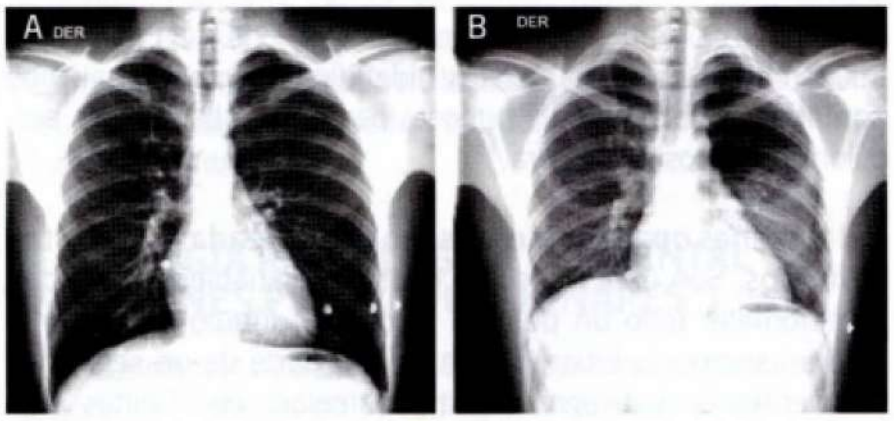

Imágenes mixtas

Es la combinación de imágenes opacas y claras. Las más características son las de cavidades rodeadas por parénquima pulmonar condensado y las cavidades con contenido líquido o cavidades hidroaéreas.

La mayoría de las cavidades son causadas por necrosis tisular con expulsión de ese material necrótico a través del bronquio, pero también pueden ser consecuencia de la rotura de un quiste con vaciamiento de su contenido, ejemplo: quiste hidatídico.

Las cavidades hidroaéreas en el parénquima pulmonar pueden ser difíciles de diferenciar de colecciones hidroaéreas en la pleura o pericardio, generalmente secundarias a punciones evacuantes de derrames pleurales o pericárdicos, o bien de imágenes hidroaéreas paracardíacas causadas por hernias gástricas hiatales con contenido líquido en su lumen.

Otra imagen mixta de especial interés es el llamado broncograma aéreo (Figura 39-30), que consiste en la visualización del aire contenido en un bronquio el que destaca en el espesor de una opacidad densa de condensación pulmonar, lo que está indicando que el proceso patológico está en el parénquima, reemplazando su contenido aéreo y permaneciendo permeable el bronquio; este signo tiene valor diagnóstico solo cuando es positivo.

Figura 39-30. Neumopatía aguda (A y B). Se observan sombras de condensación alveolar con broncograma aéreo en el lóbulo superior izquierdo.

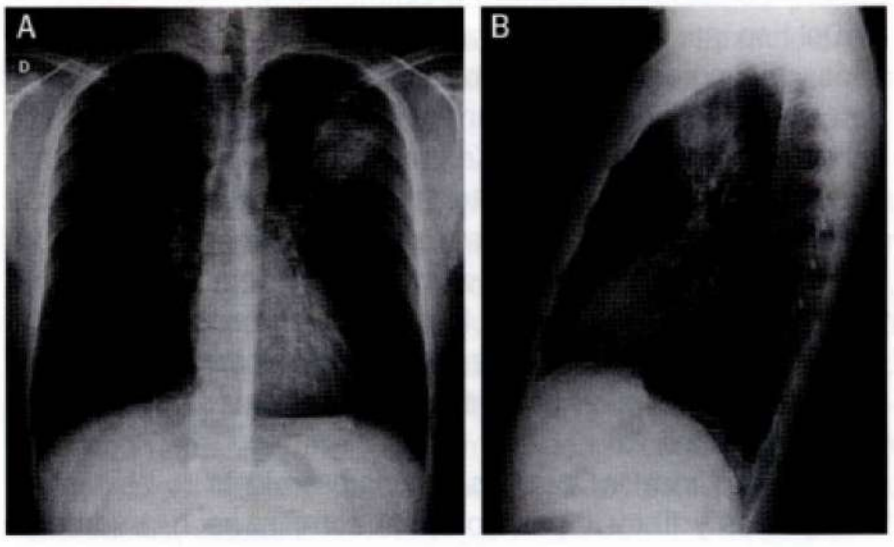

DISTRIBUCIÓN SEGMENTARIA BRONCOPULMONAR

Es indispensable tener presente la anatomía de la distribución segmentaria broncopulmonar para una correcta localización de las lesiones.

Pulmón derecho (tres lóbulos). El lóbulo superior se compone de tres segmentos: apical, anterior y posterior. El lóbulo medio de dos segmentos: el medial, de ubicación anterointerna, y el lateral, de ubicación latero-externa. El lóbulo inferior consta de cinco segmentos: uno superior o apical y cuatro basales: anterior, posterior, lateral y medial (o segmento paracardíaco).

Pulmón izquierdo (dos lóbulos). El lóbulo superior está formado por los segmentos apicoposterior, anterior y los segmentos singular superior y singular inferior; estos dos últimos conforman la língula, equivalente a izquierda del lóbulo medio. El lóbulo inferior izquierdo comprende los segmentos superior o apical, el anteromedial, el lateral y el posterior.

Los procesos condensantes lobares o segmentarios, en general, mantienen la forma anatómica de ellos en casos de ocupación alveolar, pero alteran la forma por retracción y disminución de volumen en los casos de oclusión bronquial; sin embargo, esto no es absoluto y pueden darse situaciones inversas, esto es, neumonías con reducción de volumen y atelectasias sin retracción importante.

Diafragma

Es importante complementar el examen de los diafragmas con la exploración radioscópica para detectar alteraciones en su motilidad respiratoria.

Las enfermedades propias del diafragma son poco frecuentes, pero los procesos patológicos vecinos, tanto torácicos como abdominales, alteran su forma, posición y excursión respiratoria.

Elevación del diafragma. Es una de las alteraciones más frecuentes; puede ser de causa abdominal (ej.: embarazo, ascitis, tumores abdominales, hepatomegalia, etc.) o bien por causa torácica (ej.: atelectasias, procesos fibrorretráctiles que, además de la elevación, pueden deformarlo por adherencias pleurales). También puede haber elevación diafragmática de causa intrínseca muscular que suele comprometer un hemidiafragma (parálisis, eventración diafragmática). En estos casos puede observarse a radioscopía movimiento paradojal con la respiración: el lado afectado asciende durante la inspiración.

Descenso del diafragma. Puede observarse en individuos muy delgados, pero la causa más frecuente es el enfisema pulmonar. Cuando el descenso diafragmático es muy acentuado se aplana e, incluso, puede invertir su cúpula y presentarse con su concavidad hacia arriba.

El descenso y aplanamiento de un solo hemidiafragma puede observarse en casos de neumotórax a tensión.

Hernia diafragmática. Consiste en la presencia de vísceras abdominales dentro de la cavidad torácica, migradas a través de una solución de continuidad del diafragma. Pueden producirse a través del hiatus esofágico (son con mucho las más frecuentes), hendidura esternocostal (Morgagni), hendidura lumbocostal (Bochdalek) o pueden ser hernias traumáticas en cualquier ubicación, pero con mayor frecuencia en la región posteroexterna del hemidiafragma izquierdo.

La variedad más común de hernia diafragmática es la del estómago a través del hiato esofágico. Suele presentarse a la radiografía de tórax como una opacidad redondeada o fusiforme, retro o paracardíaca, en las que generalmente se identifica una claridad que corresponde a aire en el tubo digestivo (ej.: cámara de aire gástrica) en la que puede haber un nivel hidroaéreo. La sospecha diagnóstica se aclara sin dificultad dando a ingerir algunos sorbos de sulfato de bario.

Mediastino

Amplio compartimiento de ubicación central que, a modo de tabique, separa ambos pulmones y en el cual se alojan estructuras tan importantes como el corazón, pericardio, grandes vasos, tráquea y bronquios fuentes, esófago, timo, nervios y linfáticos.

Se reconocen topográficamente un compartimiento superior y otro inferior, separados por un plano horizontal a nivel de la bifurcación de la tráquea; y otros tres compartimientos en sentido anteroposterior: mediastino anterior, medio y posterior.

En su exploración, además de las radiografías simples anteroposterior y lateral, tomadas con tiempos breves y alto kilovoltaje, son de gran utilidad las proyecciones oblicuas, derecha e izquierda, con angulaciones no superiores a 5° o 10° seleccionadas bajo control radioscópico y en lo posible, complementadas con radiografías con contraste del esófago, cuyas compresiones extrínsecas y desviaciones son de gran valor en el diagnóstico de masas mediastínicas o crecimiento de estructuras vasculares.

La alteración radiológica más común es el ensanchamiento de la sombra mediastinal. Estos aumentos de volumen dentro del área mediastínica son indistinguibles en su naturaleza sin la ayuda de la exploración quirúrgica y/o biopsia, pero es un hecho conocido que dichos procesos expansivos tienen cierta predilección por ubicarse de preferencia en algunos de los compartimientos mediastinales descritos; de modo que la mayor utilidad del examen radiológico está en precisar la localización anatómica de la masa en cuestión. Por ejemplo, en el mediastino superior: bocio, linfomas, aneurismas braquiocefálicos, etc.; en el mediastino anterior: timo, linfomas, quistes celómicos, dermoideos, teratomas; en el mediastino medio: adenopatías, tumores neurogénicos, aneurismas aórticos, hernias hiatales, abscesos osifluentes, etc. (ver *Semiología del mediastino y síndrome mediastínico*, p. 130).

Nota: imágenes radiográficas fueron proporcionadas por F. J. Medina.

RADIOGRAFÍA SIMPLE DE ABDOMEN

C. Cortés

Es una radiografía que debe incluir todo el abdomen, desde el diafragma al borde caudal de la sínfisis púbica. Sigue siendo una muy buena herramienta diagnóstica, aun hoy cuando contamos con exámenes más sofisticados pero onerosos (ecotomografía, tomografía computarizada, resonancia magnética, cintigrafía radioisotópica, angiografía). Las ventajas de la radiografía simple de abdomen son la amplia disponibilidad, la fácil obtención y el costo más económico. Su buena interpretación es un desafío diagnóstico.

Existe un grupo importante de entidades patológicas con imágenes altamente características y a veces patognomónicas en la radiografía simple del abdomen (*Scout film* en la radiología angloparlante, topograma o primera imagen en la tomografía computarizada) y muchas de esas son patologías que amenazan la vida y requieren diagnóstico rápido y tratamiento inmediato.

DENSIDADES OBSERVABLES EN LA RADIOGRAFÍA SIMPLE DE ABDOMEN

Pueden diferenciarse claramente cinco densidades en las radiografías del abdomen, desde lo más oscuro (negro) a lo más claro (blanco); en orden creciente de densidad corresponden a las Figuras 39-32 a 39-36.

- Con **densidad de gas** en asas intestinales dilatadas sospechamos obstrucción intestinal (Figura 39-31). El intestino delgado normal del adulto no supera los 2,5 cm de diámetro y cuando vemos asas enterales de 3 o más centímetros con gas endoluminal, sabemos que si no transportaron el gas menos pueden transportar el líquido y, por lo tanto, albergan niveles hidroaéreos que se muestran en radiografías con rayo horizontal, que pueden obtenerse de pie, en decúbito horizontal o en decúbito lateral. Por mal hábito o desconocimiento hay clínicos y cirujanos que solicitan que la radiografía simple de abdomen se tome con el paciente de pie, lo que no es necesario porque basta la radiografía inicial en decúbito (paciente acostado sobre su espalda), que es la posición fundamental, la que más fácilmente se obtiene, la que menos hay que repetir por movimientos del paciente y la que menos irradia.

  La presencia de gas fuera del lumen digestivo (pneumoperitoneo) es un hallazgo importante y también se detecta con radiografías simples del abdomen (Figura 39-32). Cuando el pneumoperitoneo es de bajo volumen, es más fácil detectarlo en radiografías con rayo horizontal, de pie, bajo las cúpulas diafragmáticas o en decúbito lateral. Si es de alto volumen es visible en todas las posiciones. Debemos recordar que en postoperatorios recientes el pneumoperitoneo es habitual e intrascendente.

  Gas en el lumen del intestino grueso y el apéndice cecal es usual y las heces lo contienen mostrando un moteado característico (Figura 39-33).

  Pequeñas burbujas en la pared de asas enterales se ven en la neumatosis cistoides *intestinalis* y son intrascendentes.

  Es normal albergar gas en el estómago y la ausencia de la burbuja gástrica indica generalmente un esófago inundado con líquido, lo que ocurre en la acalasia esofágica.

Figura 39-31. Obstrucción de colon: asas distendidas por gases. Obsérvese imagen clásica de "grano de café" detenido en un vólvulo sigmoideo.



Figura 39-32. Neumoperitoneo.

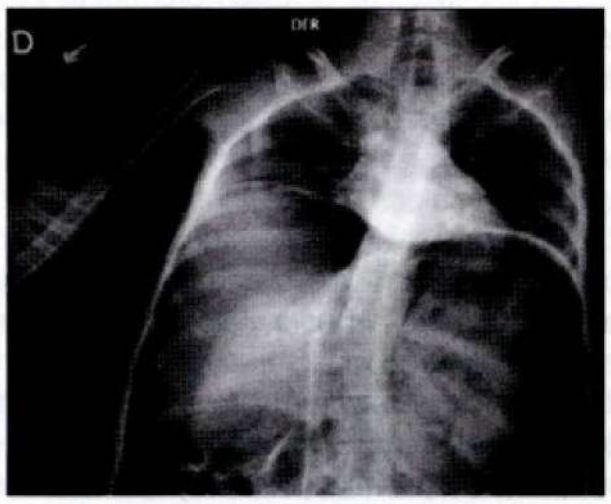

Figura 39-33. Imagen clásica de retención estercorácea.



Figura 39-34. Densidad de grasa: lipoma en el flanco derecho.

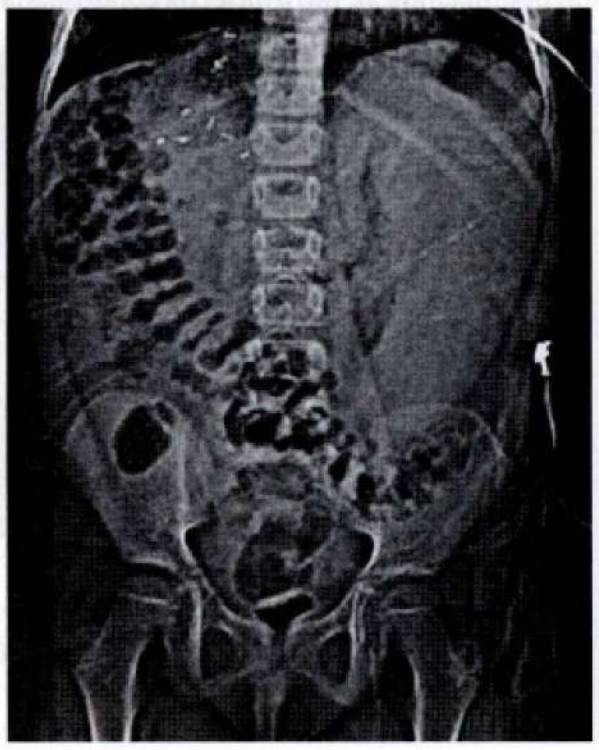

Figura 39-35. Esplenomegalia de gran tamaño.

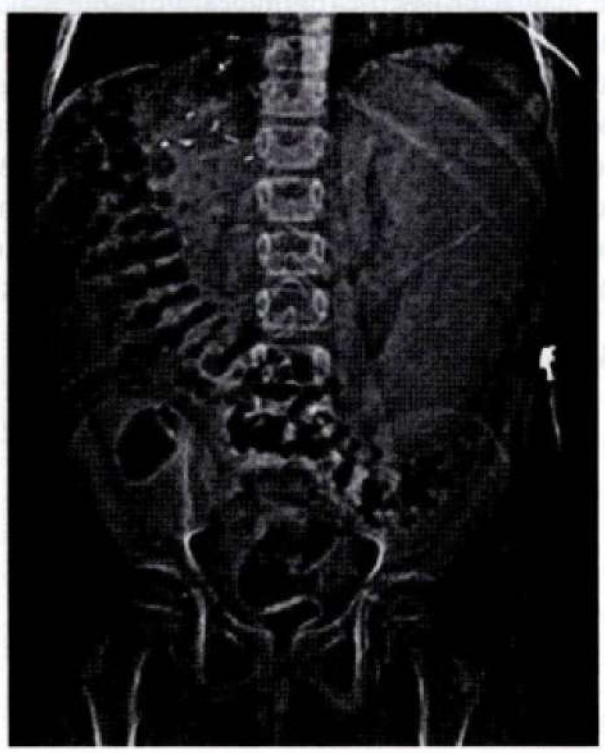

Figura 39-36. Vesícula biliar calcificada ("de porcelana").

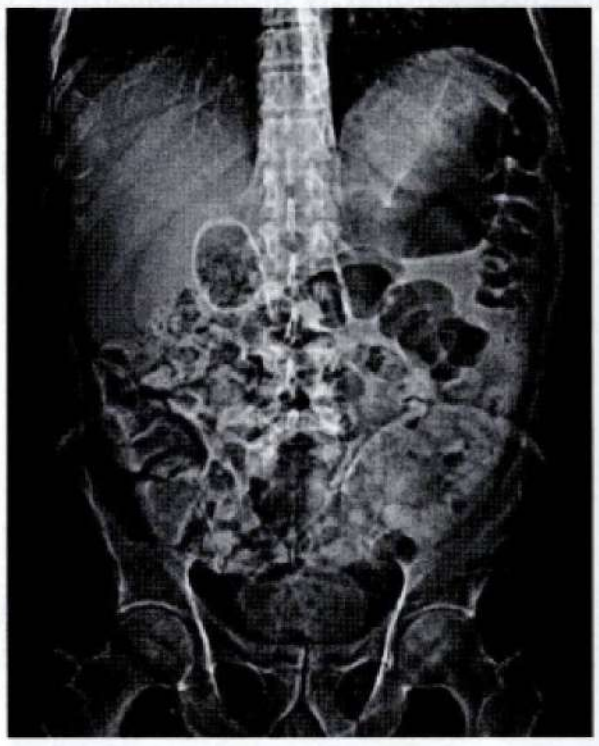

Figura 39-37. Calcificaciones pancreáticas.

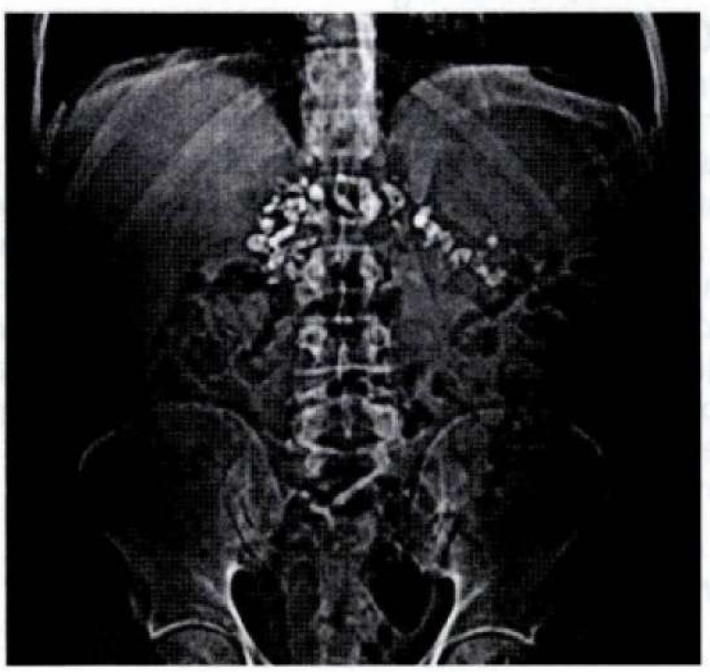

- **Densidad de grasa** tienen los lipomas, omento, mesenterio y el celular subcutáneo, bastante grueso en los obesos (Figura 39-34).
- **Densidad de órganos sólidos** tienen el hígado, bazo, páncreas, riñones, suprarrenales, próstata, masas tumorales y planos musculares (Figura 39-35).
- **Densidad de huesos y calcificaciones** tienen las estructuras esqueléticas como el cráneo, las vértebras, las costillas y huesos de la pelvis y extremidades, además de los cálculos urinarios, algunos cálculos biliares y la vesícula biliar llamada "de porcelana", que es infrecuente (Figura 39-36). Similar densidad tienen las calcificaciones pancreáticas, granulomas postinyección en áreas glúteas, algunos miomas uterinos calcificados, compresas retenidas por largos años, anillos de tránsito colónico (Figuras 39-37).
- **Densidad de metal** se ve en monedas y otros cuerpos extraños deglutidos, insertados y olvidados, prótesis articulares y valvulares, suturas y amarras con alambres, proyectiles, cápsula endoscópica, clips quirúrgicos, sondas nasoenterales con extremo mercurial, dispositivos anticonceptivos endo y extrauterinos, pesarios, endobarriers, filtros de vena cava, envases de drogas (transportadas por "burreros"), riñones trasplantados y necrosados, etc. (Figuras 39-38 y 39-39).

Todos los elementos que hemos enumerado pueden diagnosticarse con una radiografía simple del abdomen.

Figura 39-38. Compresa quirúrgica "olvidada" en la fosa lumbar izquierda (calcificada).

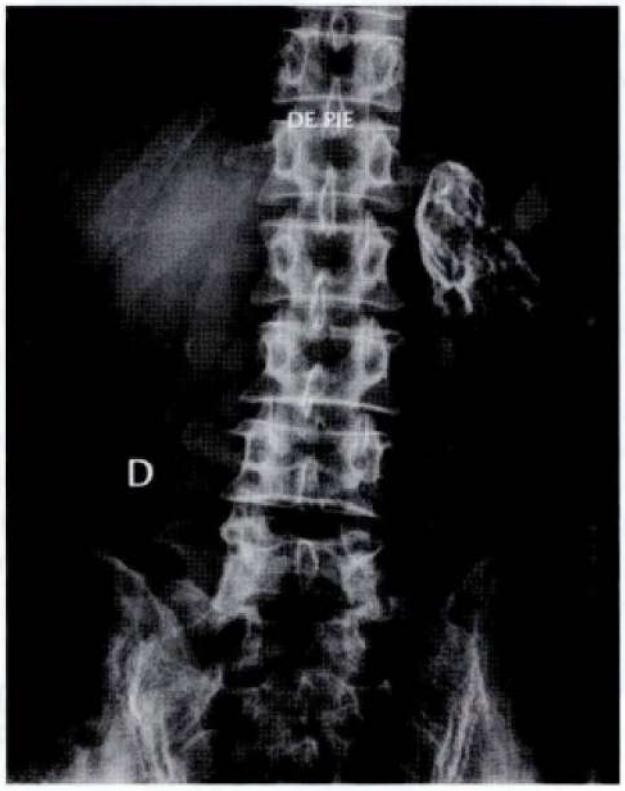

Figura 39-39. Cuerpo extraño. A: Candado metálico de su diario de vida deglutido por una niña. **B:** Tarro de leche condensada.

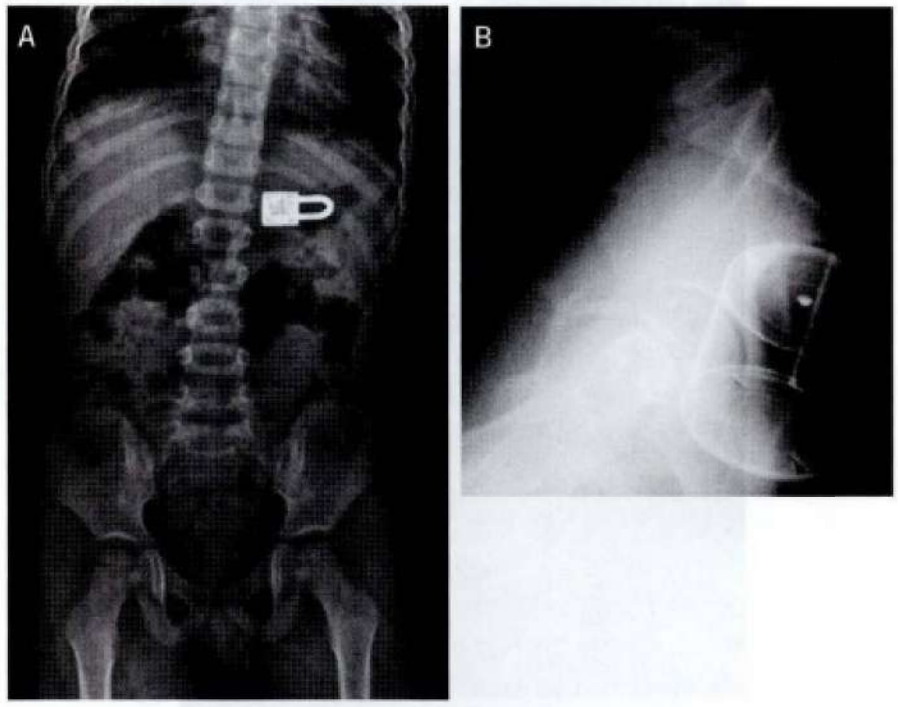

ELECTROCARDIOGRAFÍA

J. Meruane

La electrocardiografía (ECG) es una técnica de diagnóstico cardiovascular que se basa en el análisis de los cambios eléctricos producidos en el corazón durante el ciclo cardíaco. La información que proporciona es indispensable en el reconocimiento de las arritmias y aporta elementos importantes para el manejo de diversas cardiopatías. El instrumento empleado, el electrocardiógrafo, es un galvanómetro modificado, capaz de recoger, amplificar y registrar los pequeños cambios de voltaje que anteceden a la contracción miocárdica.

Actividad eléctrica de la célula cardíaca

La célula cardíaca en reposo presenta una diferencia de potencial a través de su membrana: el interior es negativo respecto del exterior y la diferencia, que alcanza a 90 mV, se debe primariamente a la marcada gradiente de concentración ion potasio entre el interior y el exterior de la célula (Ki/Ke = 30). Dado que en reposo no existe una diferencia de carga eléctrica entre células vecinas, no se registran diferencias de potencial. La activación de la célula muscular origina un cambio en la actividad de la membrana, un rápido ingreso de sodio y el consiguiente cambio eléctrico que lleva el interior a + 20 mV en relación con el exterior, en la primera fase del potencial de acción (Figura 39-40). La superficie externa activada pasa entonces a ser relativamente negativa; en consecuencia, el cambio del estado de reposo al de actividad puede representarse por un dipolo en que la carga negativa corresponde a la zona activada y la carga positiva a la zona inactiva.

Figura 39-40. Activación eléctrica del miocardio (esquema). A: Potencial de acción de la fibra muscular. **B:** Potencial de acción de células del nódulo sinusal, que muestran el fenómeno de depolarización espontánea en la fase 4 o diastólica. **C:** Representación esquemática de un trozo de miocardio en proceso de activación. La flecha indica el sentido de la depolarización con los cambios que se producen, en la zona activada. Los electrodos exploradores en distintos sitios muestran deflecciones positivas, negativas o bifásicas, dependiendo de su ubicación.

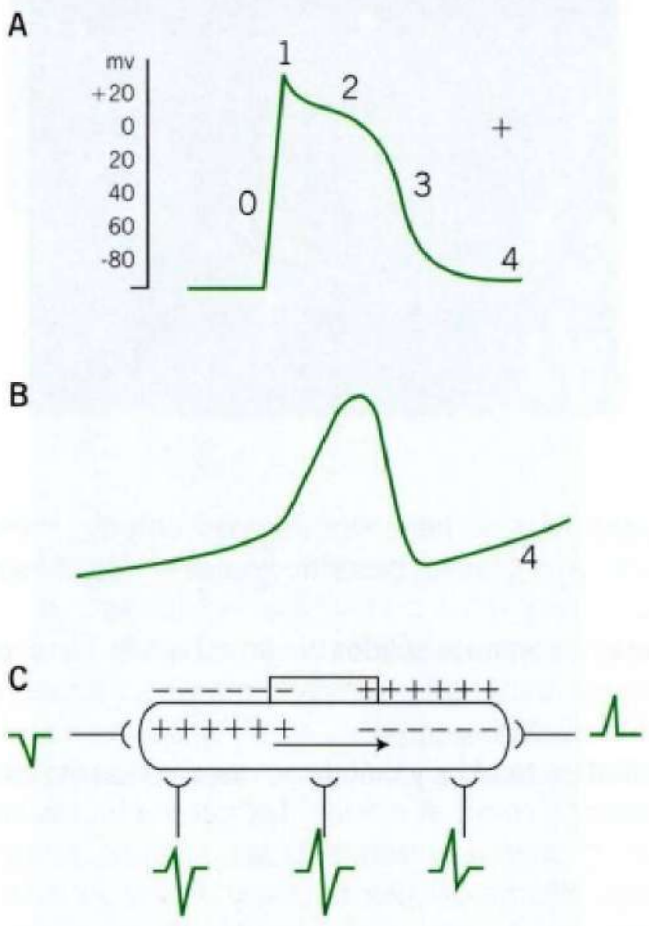

La activación eléctrica es un proceso sucesivo que puede registrarse como diferencias de potencial entre electrodos situados en diferentes puntos de la superficie corporal. Esta activación puede representarse entonces por ondas eléctricas o vectores, que se orientan desde la zona despolarizada hacia el área aún inactiva, en que el electrodo explorador registra una deflección positiva cuando la activación se acerca a él y negativa si se aleja. La activación cardíaca o despolarización procede ordenadamente desde el nódulo sinusal hacia las aurículas, la unión auriculoventricular y de ahí, a través del haz de His y sus ramas, al miocardio ventricular.

El nódulo sinusal origina normalmente el estímulo cardíaco debido a que es la estructura que presenta más desarrollada la capacidad de despolarización espontánea durante la diástole, lo que le permite alcanzar más rápidamente el umbral de activación.

Activación auricular. Se inicia en el nódulo sinusal que está ubicado en la parte alta de la aurícula derecha, próximo a la desembocadura de la vena cava superior. De allí el estímulo procede a la aurícula derecha y algo más tardíamente a la aurícula izquierda. Este proceso, visto espacialmente, puede esquematizarse en dos vectores: el de aurícula derecha que se orienta hacia abajo, izquierda y adelante, y el de aurícula izquierda que se dirige hacia abajo, izquierda y atrás (Figura 39-41).

Figura 39-41. Representación esquemática de la activación auricular. ad: aurícula derecha; ai: aurícula izquierda.

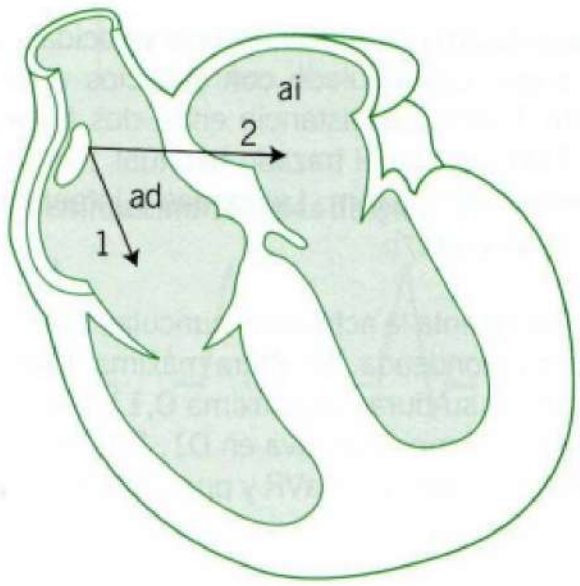

Activación ventricular. Después de activar las aurículas, el estímulo eléctrico alcanza el nódulo AV, ubicado en la base del *septum* interventricular. En esta estructura la transmisión del estímulo sufre un retardo, para luego avanzar hacia los ventrículos a través del haz de His y sus ramas derecha e izquierda hasta alcanzar las fibras de Purkinje y el miocardio ventricular.

La activación ventricular se inicia a nivel de la superficie izquierda del tabique interventricular y de ahí se extiende hacia abajo, a la derecha y adelante. En un momento posterior se activan la pared libre de ambos ventrículos y, por último, la parte más alta de ambas cámaras, cercana al surco AV. Este proceso puede representarse en forma simplificada por tres vectores, como se señala en la Figura 39-42.

Figura 39-42. Representación esquemática de la activación ventricular (VD: ventrículo derecho; VI: ventrículo izquierdo). Los tres vectores descritos en el texto se muestran con números que señalan su progresión temporal. La magnitud de los trazos indica la importancia relativa de cada uno. a, b, c: Potenciales registrados con electrodos exploradores en la superficie del ventrículo derecho, del ventrículo izquierdo y de la zona de transición, respectivamente.

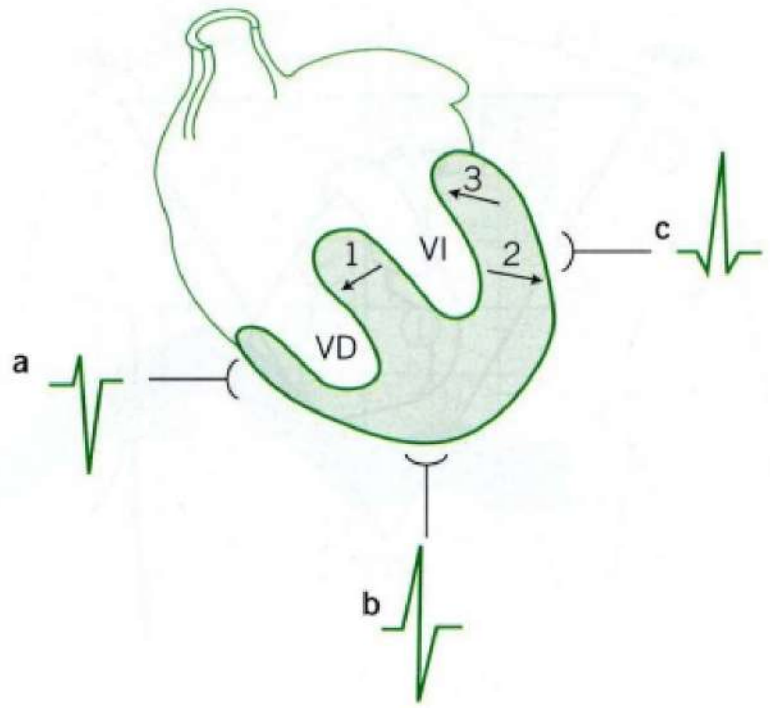

Figura 39-43. Los vectores de depolarización (D) y repolarización son opuestos en su orientación especial pero dada su polaridad inversa, son registrados como deflexiones positivas.

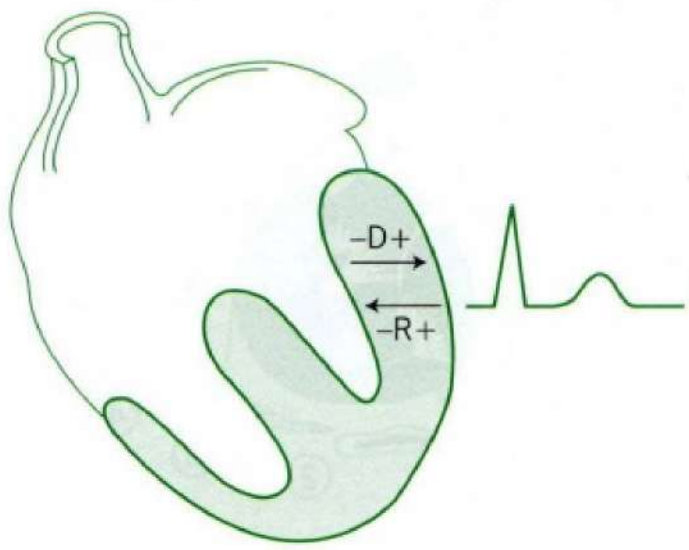

Repolarización ventricular. El proceso de despolarización es seguido por uno de repolarización, en que se recupera el estado de reposo de la fibra miocárdica. Este proceso se representa como un vector de polaridad opuesta al de activación, es decir, su frente de avance se registra como una deflección negativa y su cola como positiva. En condiciones normales la repolarización se inicia en el subepicardio y de ahí se extiende hacia el endocardio; por lo tanto, su inscripción resulta en una deflección de igual orientación que la depolarización (Figura 39-43). La repolarización es comparativamente lenta y existen variaciones en su duración en distintas fibras musculares.

Figura 39-44. Representación esquemática de las derivaciones de los miembros (aVR, aVF, aVL). Los signos + y – indican la polaridad de los electrodos en la construcción de las derivaciones bipolares. En las unipolares el electrodo positivo es el explorador y los negativos se unen en la pierna derecha (central terminal). Se muestran además, las derivaciones precordiales habituales (V1 a V6).

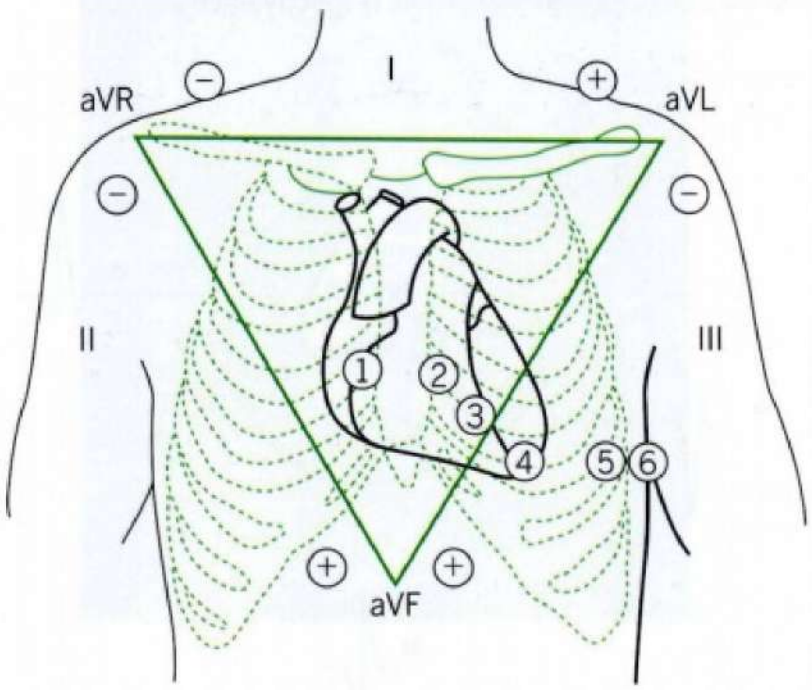

Figura 39-45. Derivaciones precordiales habituales (1, 2, 3, 4, 5, 6) en un corte horizontal del tórax a la altura del corazón.

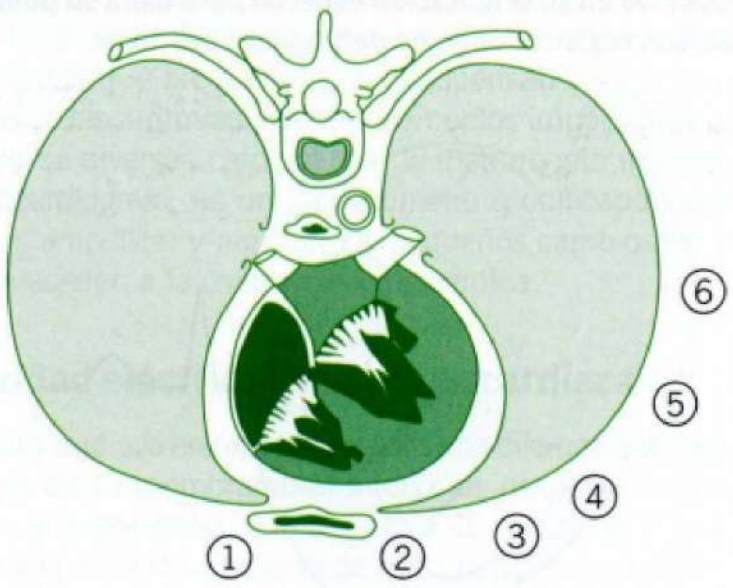

DERIVACIONES Y ELECTRODOS

El registro del electrocardiograma se efectúa con doce derivaciones que se obtienen mediante cuatro electrodos colocados en las extremidades y uno que explora distintos puntos precordiales. Estas derivaciones son:

- Tres derivaciones bipolares de los miembros, denominadas D1, D2 y D3, en que los electrodos exploran diferencias de potencial entre:
  - Brazo derecho (R) y brazo izquierdo (L) en el caso de D1.
  - Brazo derecho (R) y pierna izquierda (F) en el caso de D2.
  - Pierna izquierda y brazo izquierdo (L) en D3.
- Tres derivaciones unipolares de los miembros denominadas aVR, aVL y aVF, en que los electrodos exploradores se ubican en el brazo derecho, brazo izquierdo y pierna izquierda, respectivamente.

  Las seis derivaciones precedentes se disponen, de acuerdo a la teoría de Einthoven, como en un triángulo equilátero (Figura 39-44). En conjunto las derivaciones de los miembros constituyen una visión de la actividad eléctrica del corazón en el plano frontal.
- Seis derivaciones precordiales unipolares, en las que el electrodo explorador se coloca en los siguientes puntos según su denominación (Figuras 39-45).
  - V1: cuarto espacio intercostal derecho, paraesternal.
  - V2 cuarto espacio intercostal izquierdo, paraesternal.
  - V3: punto intermedio entre V2 y V4.
  - V4: quinto espacio intercostal izquierdo en línea medio clavicular.
  - V5: en línea axilar anterior en la horizontal de V4.
  - V6: en línea axilar media en la horizontal de V4 y V5.

Las derivaciones precordiales permiten una exploración y una visión de la actividad eléctrica cardíaca en el plano horizontal.

En situaciones especiales se registran, además, derivaciones adicionales en la parte posterior del hemitórax izquierdo o precordiales derechas, en posiciones similares (en espejo) a las estándar.

ELECTROCARDIOGRAMA NORMAL

El electrocardiograma se registra a una velocidad de 25 mm/seg en un papel cuadriculado con espacios verticales y horizontales de 1 mm. La distancia entre dos líneas verticales equivale a 0,04 seg. En el trazado habitual 1 mV corresponde a una deflección de 10 mm. Las ondas e intervalos normales son (Figura 39-46 y 39-47):

Onda P. Representa la activación auricular, es una **onda** lenta y suavemente redondeada. Su altura máxima normal es de 2,5 mm (0,25 mV) y su duración máxima 0,11 seg.

La onda P es siempre positiva en D1, D2, aVL, aVF y de V2 a V6; es siempre negativa en aVR y puede ser positiva, negativa o bifásica en D3 y V1.

Intervalo PR o PQ. Se mide desde el inicio de la onda P al inicio del QRS. Corresponde al tiempo requerido por el estímulo eléctrico para viajar desde el nódulo sinusal a las primeras fibras musculares ventriculares en activarse. Fluctúa entre 0,12 y 0,20 seg, dependiendo de la edad y de la frecuencia cardíaca; en general es más breve a menor edad y a mayor frecuencia; en varones adultos corpulentos puede alcanzar a 0,21 seg. Debe medirse en varias derivaciones e informarse el intervalo más largo. Su prolongación traduce un bloqueo de la conducción auriculoventricular y su disminución puede obedecer a una estimulación anticipada del ventrículo (preexcitación).

Complejo QRS. Representa la activación ventricular. Su duración máxima es 0,10 seg y debe medirse en las derivaciones D1, D2 y D3. Q (q si es pequeña) es la primera deflexión negativa no

Figura 39-46. Ondas e intervalos del electrocardiograma (ECG) normal.

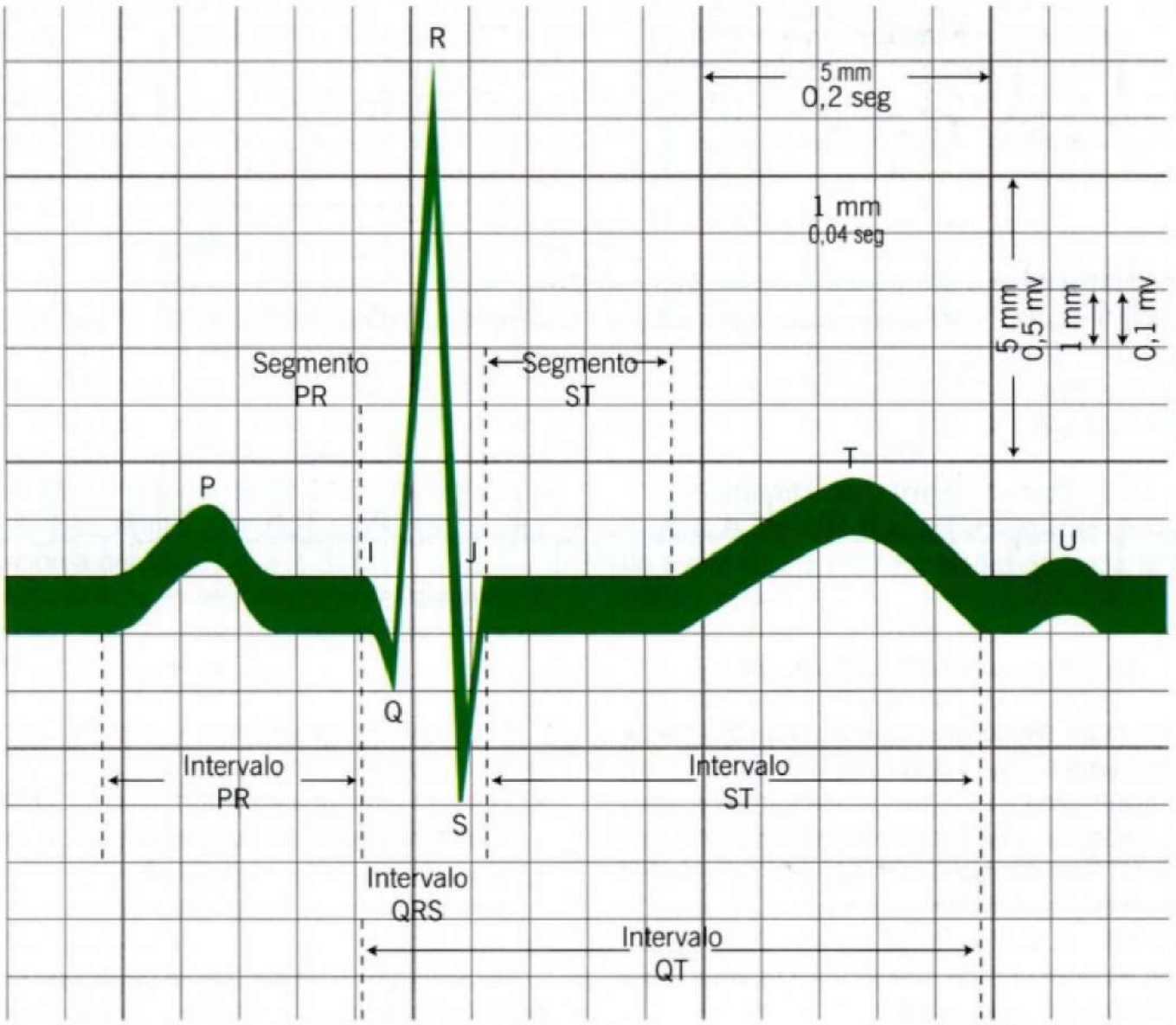

Figura 39-47. Distintas morfologías de QRS.

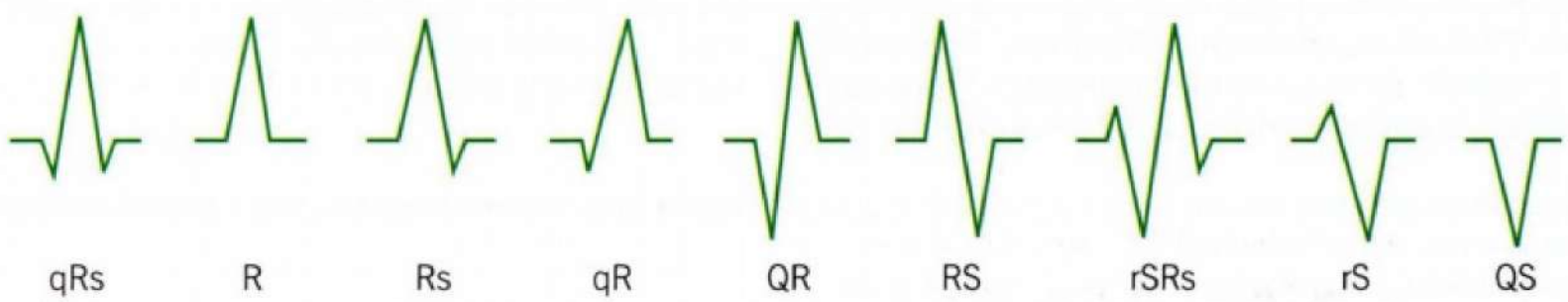

precedida por una positiva. R es la primera deflexión positiva y S es la deflección negativa que sigue a R (Figura 39-47).

Normalmente existe una pequeña q en D1, aVL, aVF, V5 y V6; existe un complejo QS en aVR y puede existir un complejo QS en D3, V1 y V2. La onda Q no debe exceder 0,3 mseg ni el 25% de la altura de R en la misma derivación. La onda R es predominante en D2, V4, V5 y V6. En las precordiales aumenta progresivamente de V1 a V5. La onda S es predominante en aVR y V1. En las precordiales disminuye gradualmente desde V1 o V2 a V6.

En las derivaciones D1, D3, aVL, V2 y V3 puede existir R o S predominante, o ser el complejo isobifásico.

Segmento ST. Es la línea isoeléctrica que une QRS y T. Se ubica en el mismo nivel de la línea TP, es decir, la línea de base del registro. En las derivaciones precordiales derechas puede existir una elevación de concavidad superior del segmento ST de hasta 2,5 mm en hombres y hasta 1,5 mm en mujeres, especialmente en personas jóvenes.

Onda T. Es una deflexión lenta, redondeada y asimétrica que corresponde a la repolarización ventricular. En el adulto es normalmente positiva en D1, D2 y de V3 a V6, negativa en aVR y variable en D3, aVL, aVF, V1 y V2.

Figura 39-48. Electrocardiograma normal.

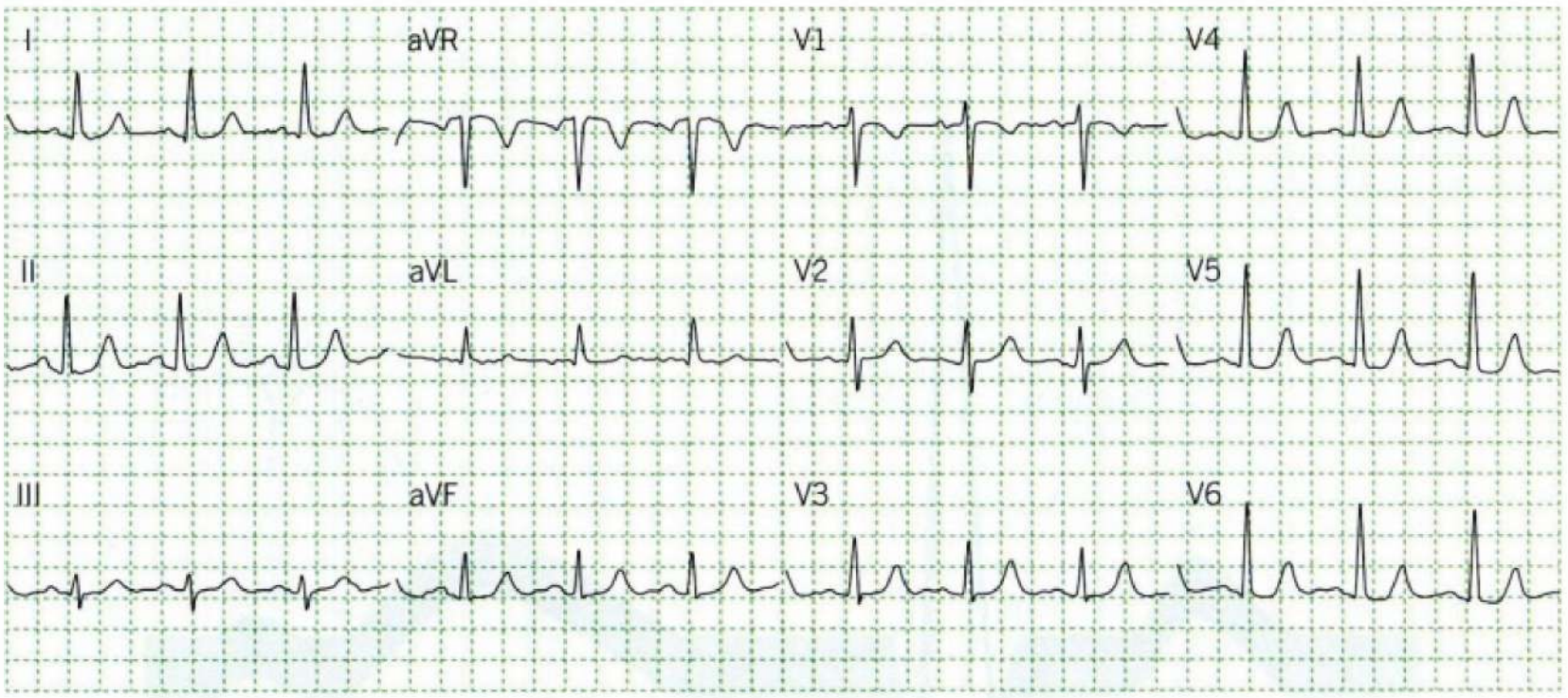

Intervalo QT. Se mide desde el comienzo del QRS hasta el fin de la onda T y representa la duración total de la sístole ventricular. Su duración varía con la frecuencia cardíaca, sexo y edad. Como regla práctica, y en frecuencia entre 65 y 90 por minuto, el intervalo QT es menor que la mitad del intervalo RR precedente. Habitualmente se considera el intervalo QT corregido por la frecuencia, o QTc, el cual no debe exceder 0,44 seg en el varón y 0,46 seg en la mujer (QT medido/raíz cuadrada del intervalo RR en segundos) (Figura 39-48).

Cálculo de la frecuencia cardíaca

En los casos de ritmo regular la frecuencia cardíaca se determina dividiendo 1.500 (cantidad de mm en 1 minuto) por el intervalo en mm entre 2 ondas R. En los casos de ritmo irregular es necesario contar el número de complejos en 6 segundos y multiplicar por 10.

Eje eléctrico. La activación de aurículas y ventrículos puede representarse en el plano frontal por un vector único que se denomina eje eléctrico. Sujetos de distinta contextura o con diferentes posiciones del corazón dentro del tórax pueden tener electrocardiogramas diferentes como consecuencia de un eje eléctrico distinto, lo que no significa una anormalidad. Más aún, el eje eléctrico, y en consecuencia el trazado electrocardiográfico, puede modificarse a través de los años.

Para representar el eje eléctrico se utiliza una circunferencia dentro de la cual se inscriben los ejes de las seis derivaciones de los miembros. Para estos efectos los tres lados del triángulo de Einthoven, es decir los ejes de D1, D2 y D3, se reordenan de modo que todos pasen por el punto medio. Los ejes de aVR, aVL y aVF son perpendiculares a D3, D2 y D1, respectivamente. Los puntos en que estos ejes cortan la circunferencia reciben una graduación numérica (Figura 39-49). El eje de D1 va de 0 a ± 180°, el de D2 de +60 a -120°, el de D3 de -60 a +120°, el de aVR de -150 a +30°, el de aVL de -30 a +150° y el de aVF de +90 a -90°.

El cálculo del eje eléctrico se efectúa con facilidad tomando en consideración dos principios:

- El vector tiene una amplitud máxima, positiva o negativa, en aquella derivación a cuyo eje es paralelo.
- El vector tiene una amplitud mínima o isobifásica en la derivación a cuyo eje es perpendicular.

Por ejemplo, el vector que se orienta en **0°** es paralelo al eje de DI y perpendicular al de aVF; por lo tanto, tendrá una amplitud máxima positiva en DI y será isobifásico en aVF. Si el vector se orientara en ± 180° tendría una amplitud máxima negativa en DI.

El eje eléctrico en -30° es perpendicular a D2 y paralelo a aVL; en consecuencia, será isobifásico en aquella y tendrá una máxima amplitud positiva en aVL. Si estuviera en +150° tendría una deflección negativa máxima en aVL. El eje eléctrico en +60°

Figura 39-49. Sistema hexaaxial para el cálculo del eje eléctrico.

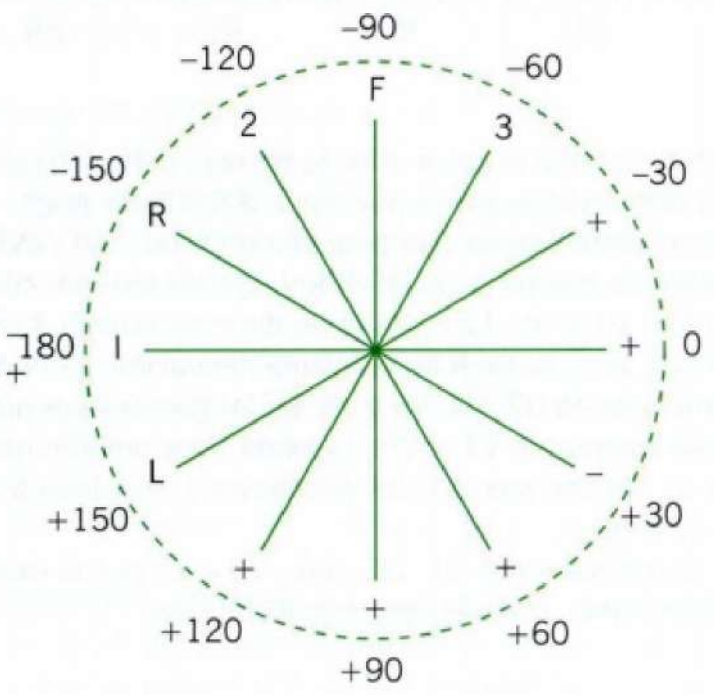

es paralelo al eje de D2 y perpendicular al eje de aVL; por lo tanto se inscribe como una onda positiva máxima en D2 e isobifásica en aVL. Si estuviese en -120° sería negativa máxima en D2.

De lo anterior se deduce que el cálculo del eje eléctrico se reduce a ubicar una derivación en que el complejo QRS o la onda P (dependiendo de lo que se desea analizar) sea isobifásico o se aproxime a ello, y observar el aspecto del trazado en otra derivación. Ejemplos: si el QRS es isobifásico en D1 el eje está en +90° o -90°, lo que depende del aspecto en aVF, que es positivo (predominio de R) en el primer caso y negativo en el segundo (predominio de S). Si el QRS es isobifásico en aVR, el eje eléctrico de QRS estará en -60° o +120°; si predomina R en D1 el eje está en -60°, si predomina S está en +120°.

En el adulto el eje eléctrico de P se ubica normalmente entre +30 y +60, y el eje eléctrico de QRS entre -30 y +90. Se habla de desviación a izquierda del eje de QRS para referirse a aquellos que se inscriben entre -30 y -90°. Entre +90 y -90° se habla de desviación a derecha.

El cálculo del eje eléctrico es importante en el diagnóstico de algunos trastornos de la conducción intraventricular y de crecimiento de cavidades cardíacas.

UTILIDAD CLÍNICA DEL ELECTROCARDIOGRAMA

Con las técnicas de registro en uso actualmente, el electrocardiograma se obtiene en pocos minutos y concede información indispensable en el estudio de las arritmias, de los trastornos de conducción y en el diagnóstico del infarto del miocardio, y es de gran utilidad en el reconocimiento del crecimiento de cavidades cardíacas, pericarditis, trastornos electrolíticos, cardiopatías congénitas, etcétera.

A modo de ilustración se presentan ejemplos de trazados alterados con algunos de los criterios más comunes que permiten su reconocimiento.

Crecimiento de aurícula izquierda. Ensanchamiento de P que mide 0,12 seg o más, con aparición de fase negativa terminal en V1 de más de 0,04 seg de duración y/o más de 1 mm de profundidad y tendencia a la desviación del eje eléctrico de P a la izquierda de +30° (P negativa en D3) (Figura 39-50).

Crecimiento de aurícula derecha. Mayor altura de P que alcanza a 3 o más mm, especialmente en D2, D3 y aVF debido a que su eje eléctrico se desvía hacia la derecha de +60° (Figura 39-50).

Crecimiento de ventrículo izquierdo. El eje eléctrico de QRS tiende a desviarse hacia la izquierda y consecuentemente la onda R se hace más prominente en D1 y aVL, al igual que en V5 y V6. La onda S adquiere mayor prominencia en D3, V1 y V2. Algunos criterios de uso habitual son: R en aVL de 11 o más mm; R en D1 + S en D3 mayor de 25 mm; S en V1 + R en V5 mayor de 34 mm.

Figura 39-50. Crecimiento de aurícula derecha (A) y de aurícula izquierda (B).

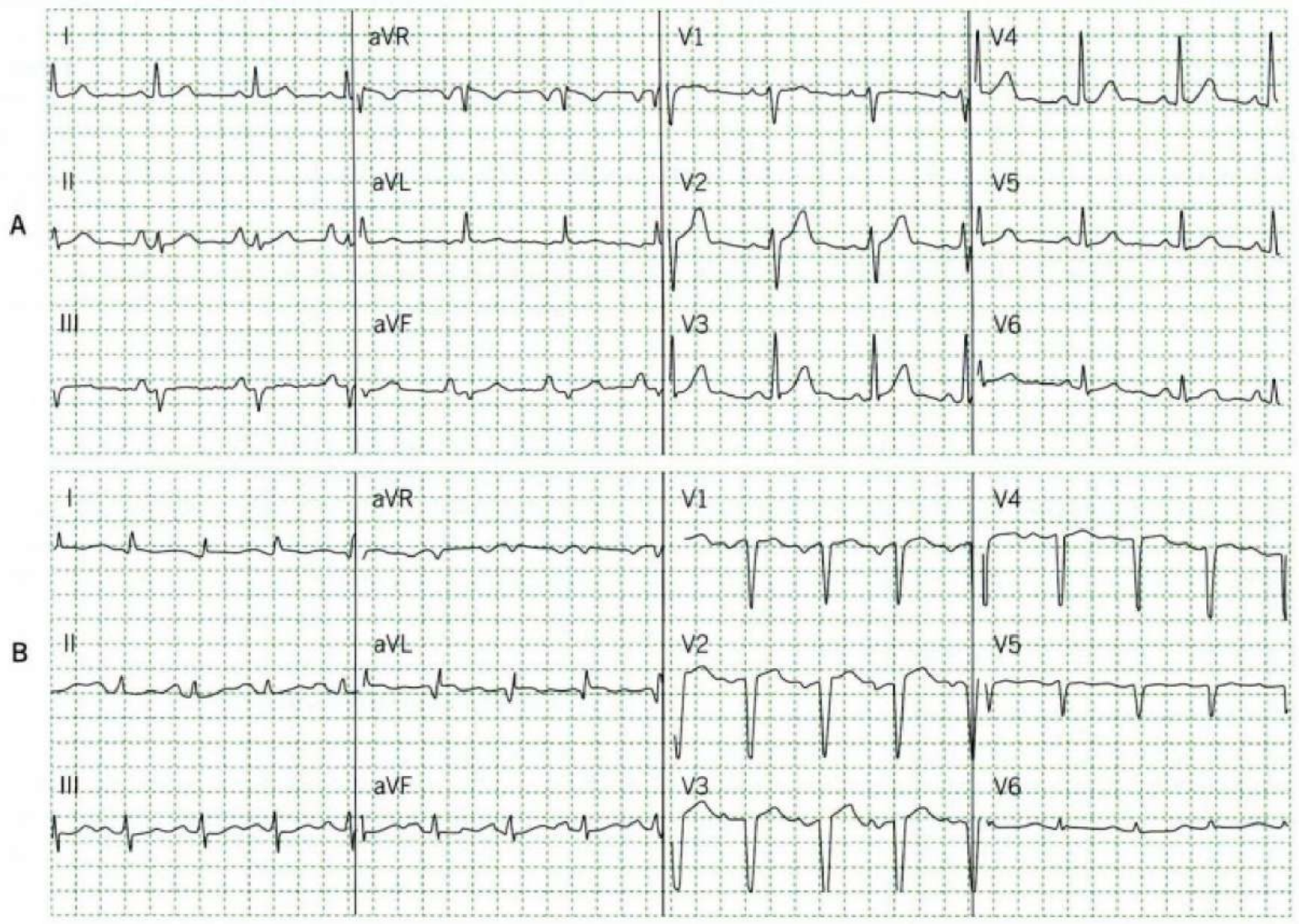

Además, inversión asimétrica de T con desnivel inferior de ST en D1, aVL, V5 y V6 y tendencia a la mayor duración del intervalo QRS (Figura 39-51).

Crecimiento de ventrículo derecho. Desviación a derecha del eje de QRS, mayor altura de R en V1 y V2 con relación R/S igual a 1 o más; R en VI de 7 o más mm; inversión asimétrica y desnivel inferior de ST en VI y V2 (Figura 39-51).

Bloqueo completo de rama derecha del haz de His. Duración de QRS de 0,12 seg o más, con imagen RSR' o rSR' en V1-V2, R' ancha y ensanchamiento de S en D1 y V6 (Figura 39-52).

Bloqueo completo de rama izquierda del haz de His. Duración de QRS de 0,12 seg o más con imagen RR' en V5 y V6, pérdida de la Q inicial en esas derivaciones y desviación de ST y T opuesta a la rama ancha del QRS (Figura 39-52).

Hemibloqueo izquierdo anterior. Es el retardo de conducción del fascículo anterosuperior del haz de His y se diagnostica cuando el eje eléctrico de QRS se ubica entre -45° y -90°, con imagen qR en D1 e imágenes rS en D2 y D3, siendo S3 > S2.

Hemibloqueo izquierdo posterior. En este caso el retardo se localiza en el fascículo posteroinferior del haz de His y se diagnostica cuando el eje eléctrico de QRS está a la derecha de 120° en ausencia de crecimiento ventricular derecho, infarto anterolateral o cambios constitucionales.

Infarto del miocardio. En sus primeras etapas aparece elevación de convexidad superior del segmento ST en las derivaciones correspondientes a la pared afectada (onda de lesión subepicárdica). Con el correr de las horas esta elevación tiende a disminuir y comienza a aparecer una onda Q patológica (necrosis) e inversión simétrica de la onda T (onda de isquemia). La evolución de estas alteraciones es variable en el tiempo y ha sufrido modificaciones en su duración con los tratamientos actuales de reperfusión. Las alteraciones se ubican en D2, D3 y aVF en el compromiso de la pared inferior del ventrículo izquierdo; en V1, V2 y V3 cuando se compromete la región anteroseptal y en V4, V5 y V6 cuando se afecta la pared anterolateral (Figura 39-53). Otra causa de elevación de ST es la pericarditis aguda, habitualmente difusa y de concavidad superior.

Bloqueos auriculoventriculares. Prolongación del intervalo PR más allá de los límites normales (bloqueo de primer grado), eventualmente con pérdida de la conducción de algunos estímulos (bloqueo de segundo grado) e interrupción completa de la conducción (bloqueo de tercer grado) (Figura 39-54).

Extrasístoles auriculares y ventriculares. Contracciones prematuras que interrumpen la regularidad del ritmo normal. Las de origen auricular se caracterizan por presentar un QRS normal precedido de onda P. Las de origen ventricular presentan un QRS deformado que no interrumpe la regularidad de las ondas P (Figura 39-55).

Fibrilación auricular. No existe contracción auricular organizada y en consecuencia las ondas P están reemplazadas por ondas de fibrilación, de diferentes formas, con una frecuencia de 400 o más por minuto y que se conducen en forma variable lo que determina irregularidad de los intervalos RR (Figura 39-56).

***Flutter* auricular.** Las llamadas ondas de *flutter* o aleteo auricular reemplazan a las ondas P en este ritmo anormal. Su frecuencia es de alrededor de 300 por minuto, no dejan línea isoeléctrica y se reconocen mejor en D2, D3 y aVF (a veces en V1). Habitualmente se conduce a los ventrículos una por medio de estas ondas, por lo que la frecuencia ventricular es la mitad de la auricular (Figura 39-56).

Taquicardia paroxística supraventricular. Es una taquicardia regular de comienzo y término súbito, habitualmente con QRS angosto y sin visualización clara de la actividad auricular. Su frecuencia fluctúa entre 120 y 220 latidos por minuto.

Electrocardiograma de esfuerzo

En este tipo de procedimiento diagnóstico el paciente se somete a un registro electrocardiográfico de 3 a 12 derivaciones mientras efectúa ejercicio en una bicicleta ergométrica o en una plataforma rodante. El propósito de esta prueba es provocar un incremento del trabajo cardíaco, y en consecuencia de su necesidad de nutrientes, para hacer aparente la eventual existencia de una desproporción entre la oferta y la demanda de oxígeno. Este test está específicamente diseñado para el diagnóstico de la enfermedad coronaria y puede reproducir uno de los síntomas característicos de esta afección, cual es la angina de pecho o *angor pectoris*, lo que tiene importancia diagnóstica. Desde el punto de vista electrocardiográfico se busca la aparición de un desnivel inferior del segmento ST, indicativo de isquemia predominante en la región subendocárdica del ventrículo izquierdo, y que es más significativo cuanto más precozmente aparece y cuanto más pronunciado es. El ejercicio se gradúa de modo de llevar la frecuencia cardíaca hasta el 85% de la máxima esperada para la edad del sujeto. La prueba se completa con el registro de la presión arterial, la que normalmente se eleva dentro de ciertos límites con el ejercicio.

Aparte del diagnóstico de la enfermedad coronaria, el test es útil para probar la eficacia de algunas intervenciones terapéuticas, en la evaluación de ciertas arritmias y en el diagnóstico de la hipertrofia ventricular en niños.

La utilidad de este procedimiento se ve limitada por la existencia de resultados falsamente positivos, es decir, por la aparición de la alteración electrocardiográfica en ausencia de enfermedad, así como de resultados falsamente negativos.

Electrocardiograma continuo

Se le denomina también electrocardiograma dinámico de Holter, en recuerdo del creador de la técnica. En este test se obtienen tres derivaciones electrocardiográficas en forma continuada, las que se registran en un equipo de diseño compacto y peso reducido. Habitualmente la duración del registro es de 24 horas

Figura 39-51. Crecimiento de ventrículo derecho (A) y de ventrículo izquierdo (B).

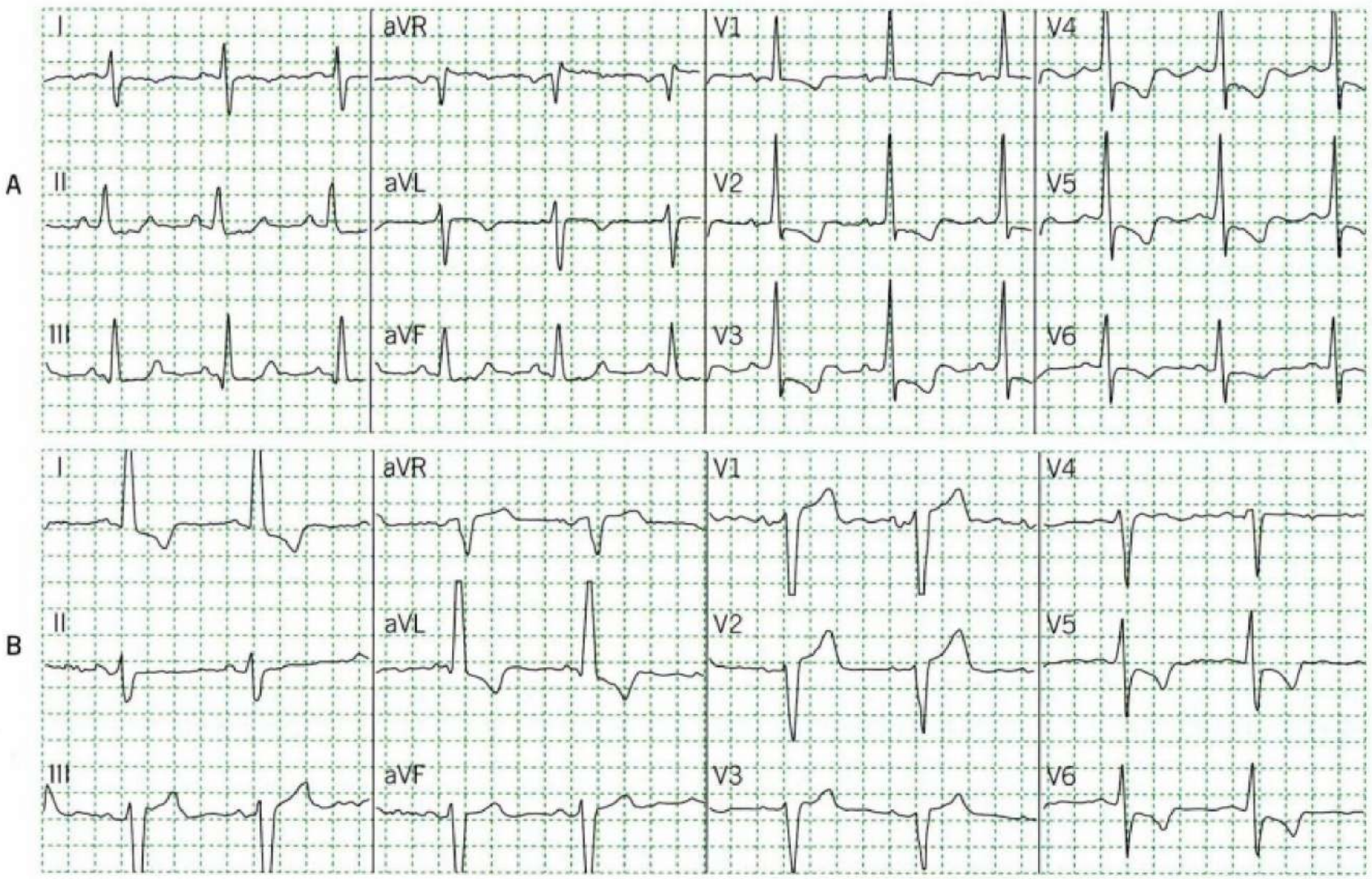

Figura 39-52. Bloqueo completo del Haz de His: de la rama derecha (A) e izquierda (B).

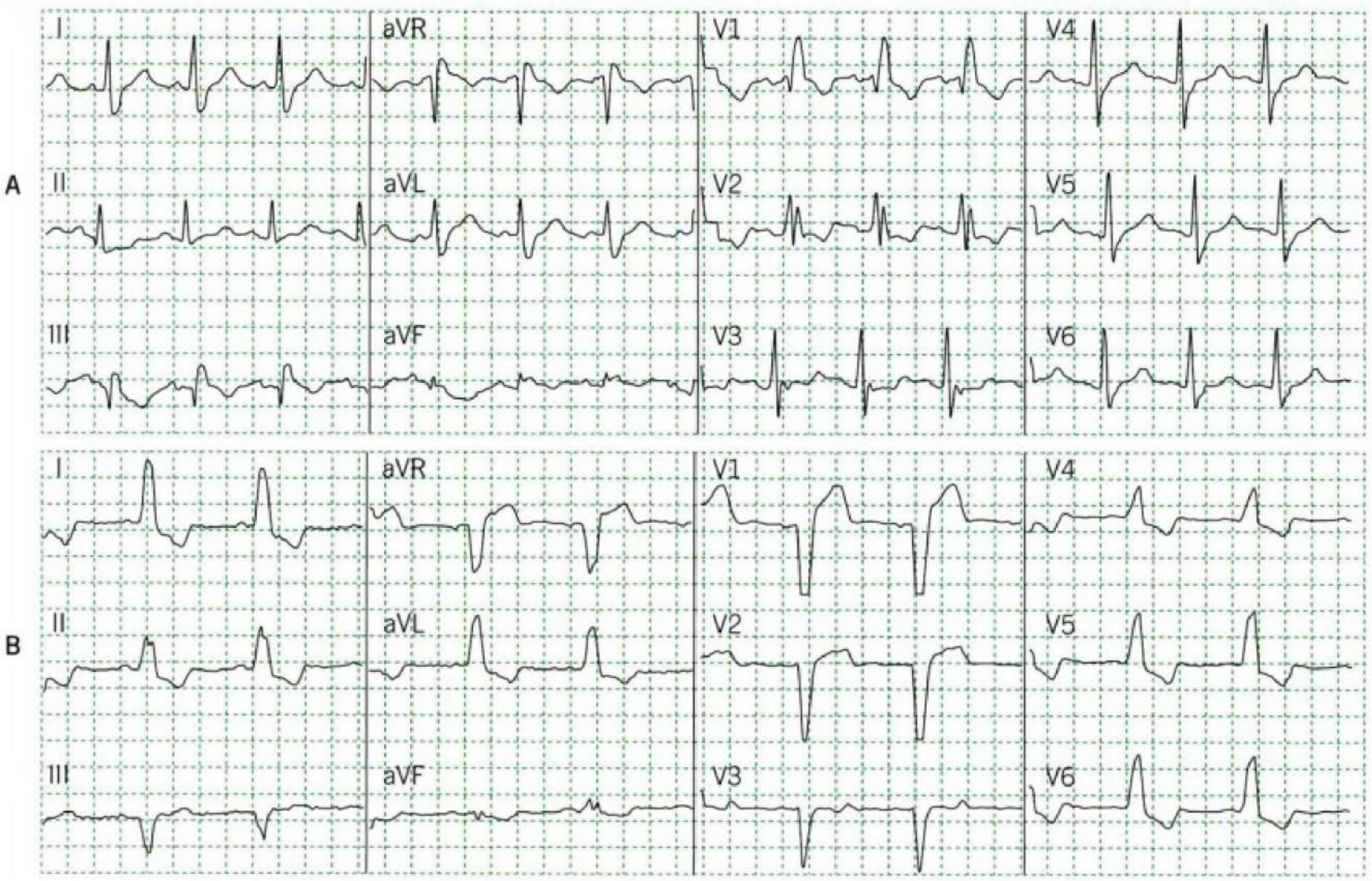

Figura 39-53. A: Infarto reciente de pared anteroseptal y B: de pared inferior. Existen infradesniveles de ST (imágenes en espejo) en las paredes opuestas.

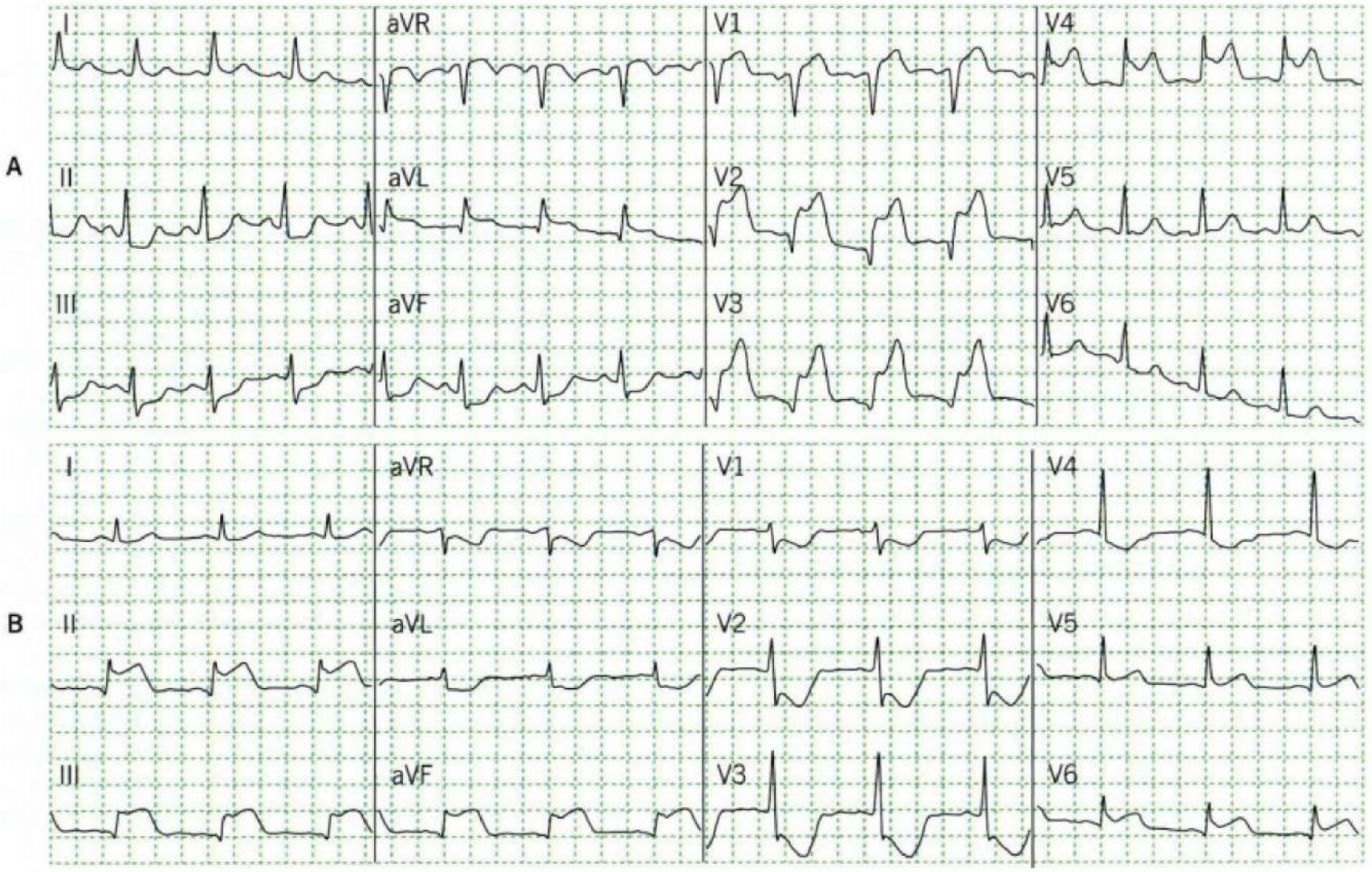

Figura 39-54. Bloqueos aurículos ventriculares. A: Bloqueo AV de primer grado (PR 0,28"). **B:** Bloqueo AV de segundo grado tipo Wenckebach o Mobitz 1 (aumento progresivo de PR antes de pérdida de conducción). **C:** Bloqueo 2:1 con QRS ensanchado (Mobitz 2). **D:** Bloqueo AV de tercer grado o completo.

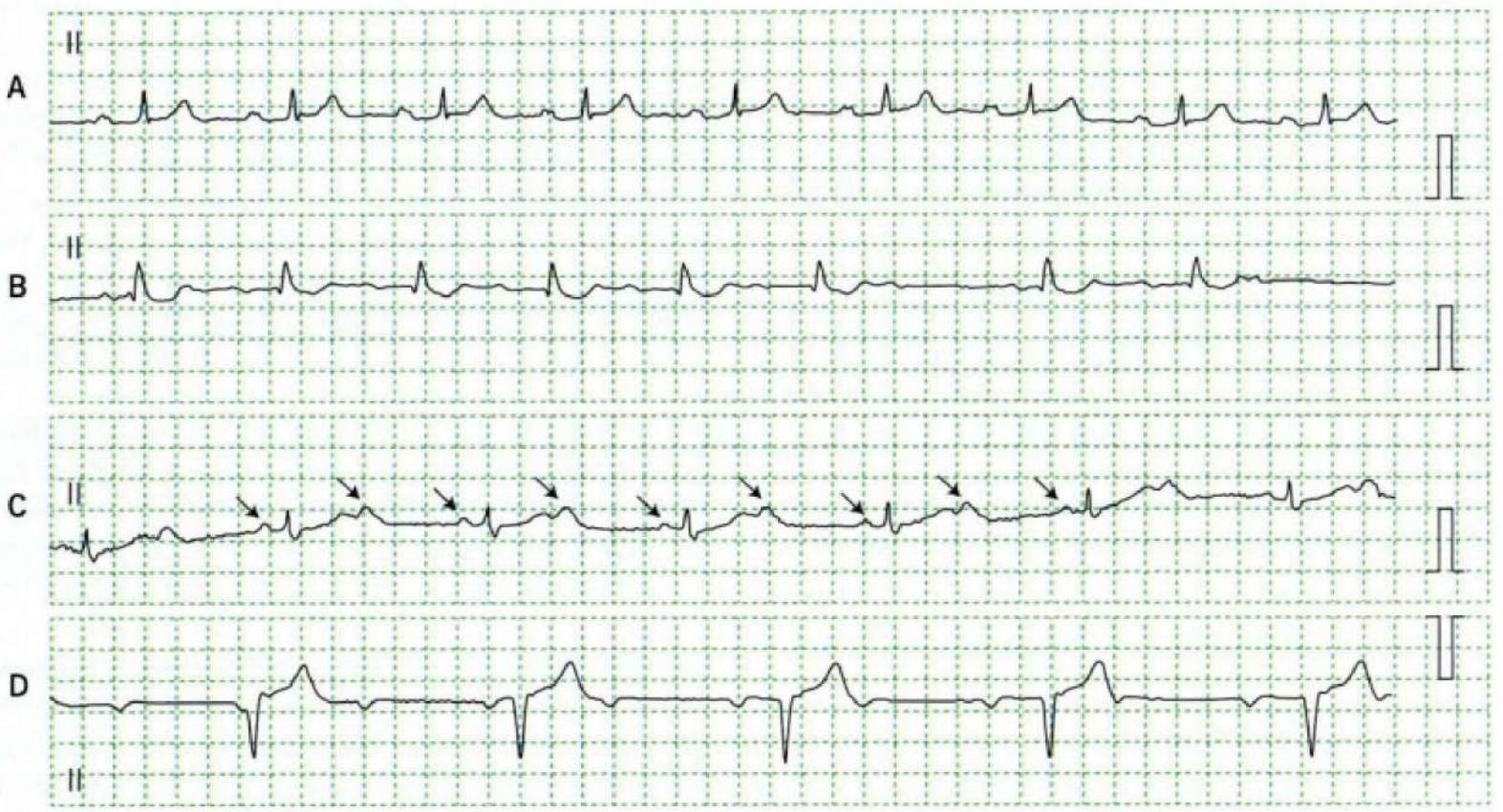

Figura 39-55. A: extrasístoles auriculares en parejas. B: extrasístoles ventriculares aislados. C: extrasístoles ventriculares en parejas.

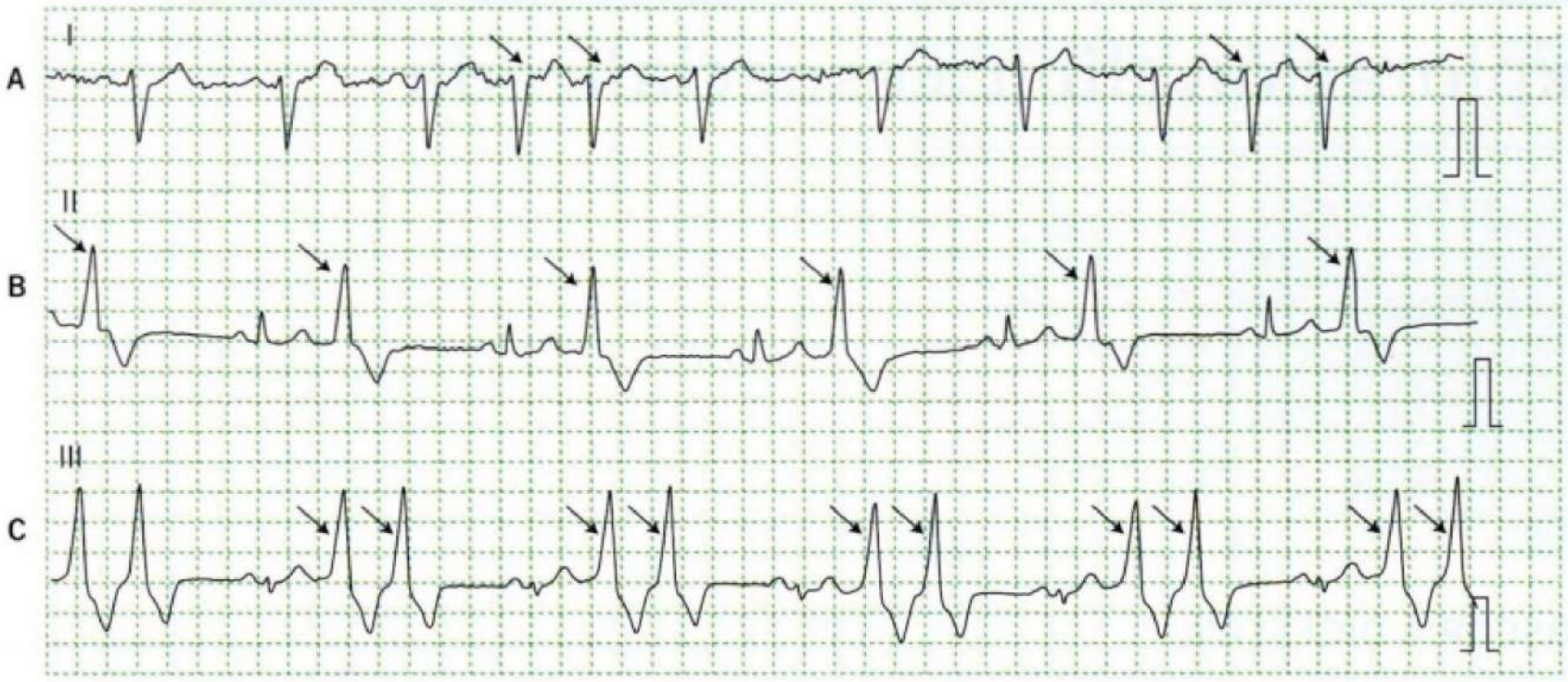

Figura 39-56. A: Fibrilación auricular con respuesta ventricular rápida e irregular. Ausencia de ondas P. B: Taquicardia supraventricular. Los complejos QRS son angostos. C: *Flutter* auricular. Las ondas de flutter reemplazan a las ondas P y se ven mejor en D2, D3 y aVF. Existe bloqueo A-V 2; 1.

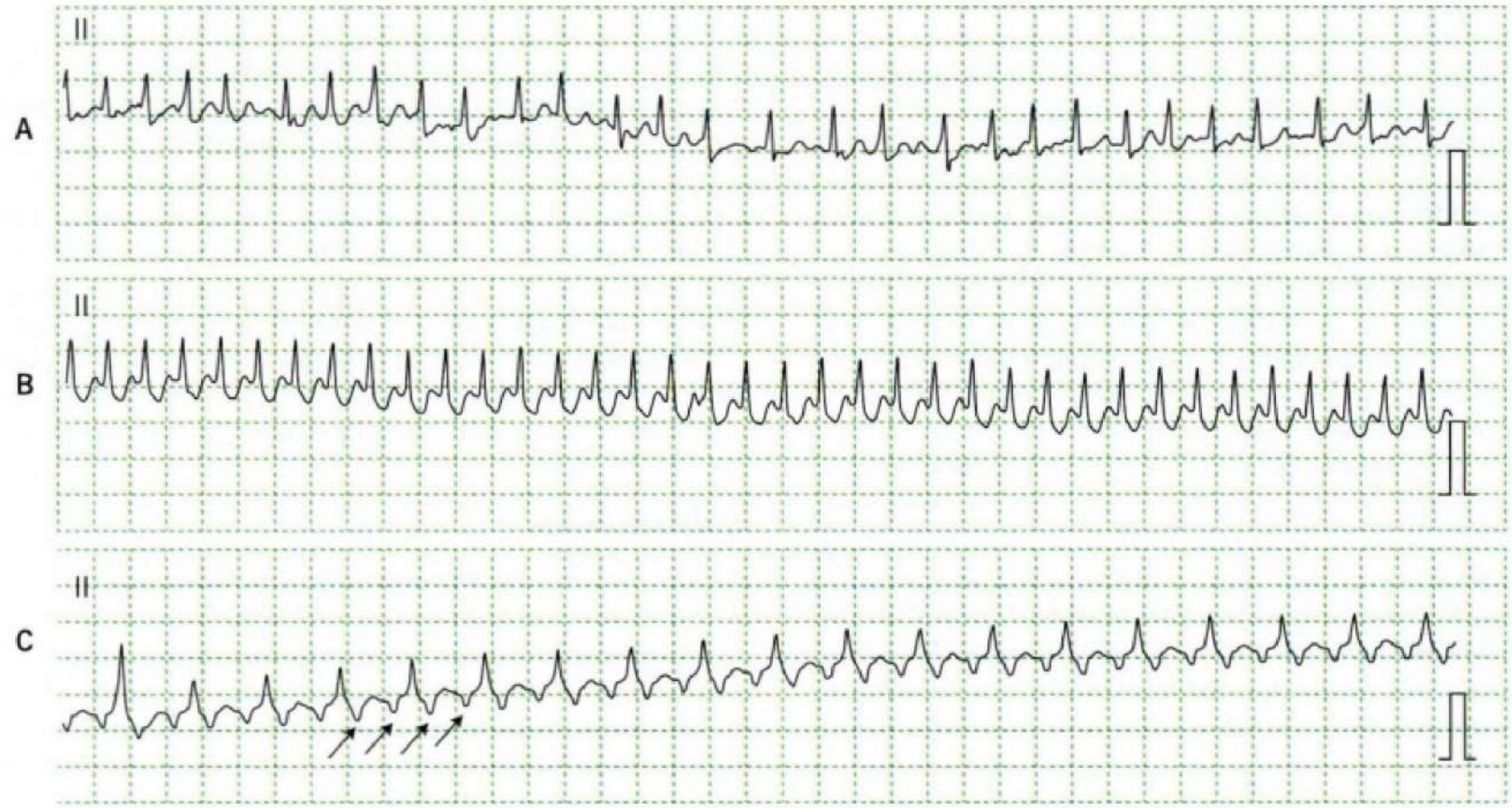

y ocasionalmente de 48; en ciertas circunstancias se puede extender por períodos más prolongados usando modificaciones tecnológicas.

Esta prueba está especialmente diseñada para la detección de arritmias que se presentan en forma intermitente y que no son aparentes en el momento del examen clínico; en estas circunstancias la observación más prolongada del ritmo cardíaco puede aclarar el diagnóstico. Desde una perspectiva amplia el procedimiento es útil toda vez que se desea correlacionar la presencia de síntomas (ej.: palpitaciones, síncope, angina) con posibles alteraciones del ritmo cardíaco o del electrocardiograma. También es útil para corroborar la efectividad de los tratamientos antiarrítmicos y en la búsqueda dirigida de arritmias o trastornos de conducción, en ausencia de síntomas, y en algunas afecciones específicas tales como la miocardiopatía hipertrófica y los síndromes de preexcitación, en las cuales la presencia de arritmias tiene una connotación pronóstica.

CAPÍTULO 40

Exploración clínica especializada

ENDOSCOPÍA DIGESTIVA

P. Maggiolo • J. Klinger

La aplicación de la fibra óptica y la construcción del primer fibroscopio (Hirschowitz, 1958) produjo una revolución en endoscopía. El desarrollo de los fibroscopios ha sido progresivo y, en la actualidad, se cuenta con excelentes instrumentos, no solo para el diagnóstico endoscópico, sino que también para el tratamiento de diversas lesiones (várices esofágicas, pólipos, extracciones de cálculos, etc.). El principio óptico del fibroscopio se basa en la reflexión interna que produce un haz de fibras de vidrio muy finas de un índice de refracción alto, recubierto por una capa de fibras de vidrio de bajo índice de refracción.

La **fibroendoscopía**, manteniendo el principio de flexibilidad de los instrumentos endoscópicos, ha sido sustituida por el sistema de **videoendoscopía** en el cual los instrumentos están dotados de cámaras de televisión diminutas, incorporadas al uso de "chips" que permiten la transmisión de imágenes de alta resolución, nitidez y amplificación; además, estas imágenes pueden ser analizadas por uno o más observadores e incluso a distancia. El procedimiento puede ser grabado y guardado para revisión posterior y usarse en la docencia. Además, el sistema de videoendoscopía permite una observación simultánea por varios observadores presenciales y a distancia ubicados en otros sitios que estén premunidos de pantallas de televisión. Esta característica tiene utilidad docente y aplicación en telemedicina. El operador y sus ayudantes pueden mantenerse a distancia de los pacientes y disminuir así el riesgo de contaminación con fluidos biológicos.

El progreso de la tecnología ha permitido manipular las longitudes de ondas lumínicas, cuyas distintas difracciones producen una verdadera "tinción" de las lesiones observadas y las variaciones de su flujo sanguíneo, aplicación que ha perfeccionado y mejorado progresivamente el rendimiento diagnóstico de estos procedimientos.

Se puede aplicar otros métodos de tinción directa de las lesiones, como son la solución de lugol, azul de metileno, índigo carmín y otras. Además permiten marcar el sitio de ubicación de las lesiones (tatuajes con tinta China estéril o "clips" metálicos) para su revisión posterior y facilitar detectarlas en caso de ser necesarios otros procedimientos como, por ejemplo, toma de biopsias, extirpación endoscópica de la lesión o por cirugía.

ENDOSCOPÍA DEL TUBO DIGESTIVO ALTO

Existen instrumentos de visión frontal, lateral y mixtos llamados panendoscopios, gastroscopios o duodenoscopios, según su aplicación específica.

Para el examen del esófago, estómago y duodeno se usan instrumentos de visión frontal (**panendoscopios**). Los de visión lateral (**gastroscopios**) en la actualidad se utilizan excepcionalmente. Los **duodenoscopios** de visión lateral se usan con el objeto de visualizar zonas específicas del duodeno, en especial la segunda porción, donde se ubica la desembocadura de la vía biliopancreática (papila o ampolla de Vater), punto inicial para la realización de colangiopancreatografías por canulación de ella y la introducción de medio de contraste radiopoaco.

Siempre que se estudia el aparato digestivo alto, el examen debe ser completo, incluyendo el esófago, estómago y duodeno, para lo cual se requiere de panendoscopios y duodenoscopios.

Indicaciones

Las indicaciones para la endoscopía digestiva alta son:

- Estudio de pacientes con síntomas del aparato digestivo alto (dolor epigástrico, acidez, pirosis, sangrado).
- Pesquisa de neoplasias en individuos y en poblaciones con alto riesgo de desarrollar neoplasias.
- Estudio de dispepsia (búsqueda o descarte de lesión orgánica).
- Persistencia de síntomas digestivos altos con estudio radiológico normal. Esta situación es actualmente poco frecuente, ya que la endoscopía ha disminuido el uso de la radiología.
- Confirmación bajo visión directa de una lesión, documentándola con fotografías, grabaciones, videos o biopsias a través de un canal especial que permite la introducción de pinzas flexibles diseñadas específicamente para tomar estas biopsias.
- Sospecha de lesiones inflamatorias de la mucosa (esofagitis, gastritis y/o duodenitis). La panendoscopía es el mejor procedimiento para el estudio de lesiones inflamatorias de la mucosa.

- Estudio etiológico de hemorragia digestiva alta. Es la indicación primordial de una panendoscopía precoz e incluso intrahemorrágica, ya que además de precisar el diagnóstico permite realizar una acción hemostática inmediata (inyectoterapia, ligaduras, clips, cauterización, etc.).

En el estudio de una hemorragia digestiva el lavado con solución de NaCl al 0,9%, fría, previo al procedimiento, permite obtener buena calidad de la visión y contribuye con un efecto hemostático. Cuando existe un sangrado importante o abundante sangre y coágulos en el estómago, es difícil lograr una visión adecuada. Según sea el estado clínico general del paciente el estudio puede ser precoz o intrahemorrágico, con el objeto de conocer la causa del sangrado y actuar terapéuticamente. El estudio diferido tiene mayor rendimiento diagnóstico, ya que se efectúa cuando el sangrado se ha atenuado o detenido, permitiendo una mejor visión.

Contraindicaciones

Las contraindicaciones para este examen son:
- Falta de cooperación del paciente.
- Inestabilidad hemodinámica y respiratoria.

Procedimiento

Salvo pequeñas modificaciones personales, la técnica es uniforme: paciente en ayuno, con premedicación variable, fundamentalmente benzodiacepinas y anticolinérgicos, anestesia faríngea con dimecaína o xilocaína en aerosol, o por medio de gárgaras o tocaciones.

Para lograr una mejor colaboración del paciente, se le debe explicar en qué consiste el procedimiento, que este es indoloro y qué se pretende al efectuarlo. Colocándolo en decúbito lateral izquierdo, se introduce el instrumento sin forzar y en forma suave hasta pasado el músculo cricofaríngeo, solicitando al paciente que degluta. Desde aquí, se continúa la introducción bajo visión directa para evitar lesionar la mucosa. Si bien al introducir el instrumento hasta la zona deseada se va mirando, preferimos efectuar la observación detallada al final del examen, cuando se retira el instrumento, ya que en dicho momento el paciente se adaptó al procedimiento y colabora mejor.

Semiología endoscópica

Existe una semiología endoscópica que permite al endoscopista entrenado tener un porcentaje muy elevado de precisión diagnóstica con la simple visión de la lesión. Sin embargo, en toda lesión que ofrezca dudas debe tomarse biopsias, especialmente en las lesiones gástricas, dada la alta prevalencia de cáncer. El examen del esófago permite reconocer lesiones inflamatorias (esofagitis), estructurales (hernia hiatal), neoplásicas, cuerpos extraños y lesiones vasculares (várices). La Figura 1-13 muestra várices en el esófago distal. La Figura 40-1 muestra la visión endoscópica de la mucosa gástrica normal.

Señalaremos los caracteres más específicos para el diagnóstico endoscópico de algunas lesiones gástricas.

Figura 40-1. Mucosa gástrica sana, con pliegues de aspecto "cerebroide".

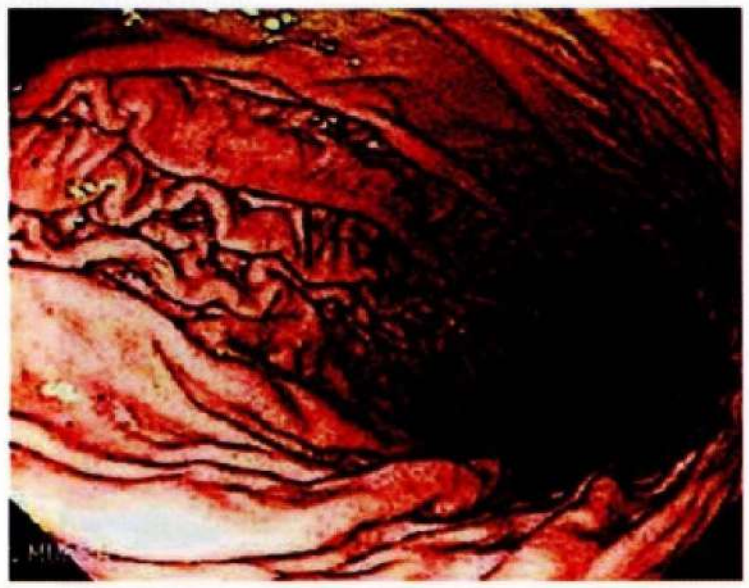

Cáncer gástrico. La alta incidencia del cáncer gástrico (Figura 40-2) en nuestro medio obliga a tratarlo con algo más de detalle. La radiología, junto a la endoscopía, biopsia y citología, deberían alcanzar el 100% de certeza diagnóstica. Sin embargo, nuestro énfasis debe estar en el diagnóstico del cáncer precoz o incipiente: aquel que compromete la mucosa y/o submucosa y que puede ser curado con cirugía.

Cáncer incipiente (Figura 40-2A). Para entender mejor la semiología endoscópica es útil recordar la clasificación macroscópica del cáncer incipiente de la Sociedad Japonesa de Endoscopía (Tabla 40-1).

- **Tipo I.** La lesión elevada hace franca protrusión al lumen. Sugiere malignidad un tamaño superior a 2 cm, superficie irregular, existencia de ulceración con o sin hemorragia. Debe evaluarse en visión frontal y lateral.
  Diagnóstico diferencial: cáncer avanzado tipo 1 (Bormann 1), tumor submucoso, pólipo benigno.
- **Tipo IIa.** La elevación es muy discreta, no mayor del doble del espesor de la mucosa. No desaparece con la insuflación con aire.
  Diagnóstico diferencial: zonas de gastritis hiperplásica, gastritis erosiva, metaplasia intestinal, epitelio atípico.
- **Tipo IIb.** No existe depresión ni elevación de la mucosa. Solo existe cambio del color. En la forma pura, el diagnóstico es muy difícil y solo puede hacerse con biopsia y/o citología. En cambio, si está combinado con IIa o IIc el diagnóstico es relativamente sencillo.
- **Tipo IIc.** Es una lesión levemente deprimida, cuyo fondo tiene aspecto sucio por mucus o exudado adherente. La mucosa presenta distorsión de su estructura y los pliegues están alterados (ensanchados, en masa, erosionados o carcomidos, o fusionados). Los bordes de la depresión son irregulares y pueden sangrar.
  Diagnóstico diferencial: úlcera péptica benigna en curación, con epitelización, erosiones, cicatriz de úlcera rodeada de erosión.
- **Tipo III ulcerado**. La excavación de la mucosa y de la pared es notoria. El cáncer se encuentra en los bordes de la ulceración

Figura 40-2A. Cáncer gástrico incipiente, de tipo deprimido, tipo IIc en la clasificación japonesa.

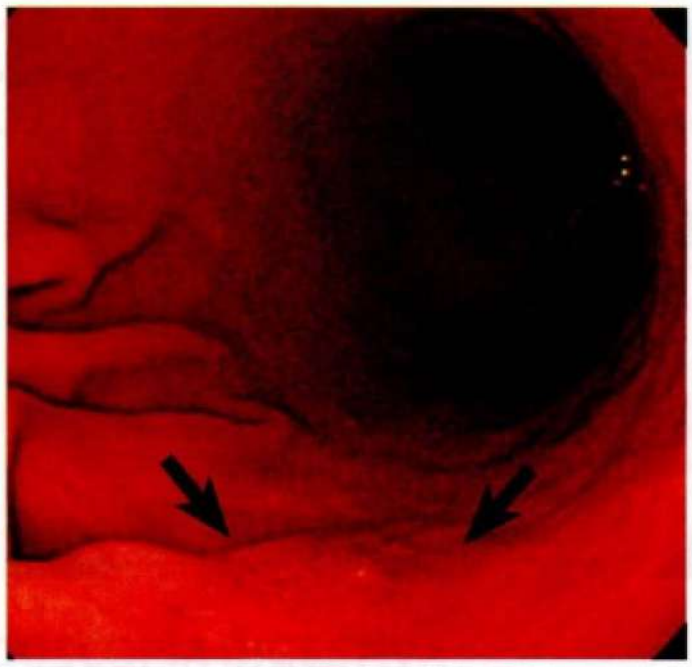

Figura 40-2B. Cáncer gástrico avanzado, ulcerado, con bordes tumorales (clasificación Bormann II).



Tabla 40-1. Clasificación macroscópica del cáncer gástrico incipiente (Sociedad Japonesa de Endoscopía)

Tipo I Elevado o protruido
Tipo II Superficial
  a) Elevado
  b) Plano
  c) Deprimido
Tipo III Ulcerado o excavado
Tipo IV Mixto

profunda. Es excepcional como tipo puro. Se asocia muy frecuentemente al tipo IIc, constituyendo la lesión de doble contorno, muy característica del cáncer incipiente.
Diagnóstico diferencial: úlcera gástrica benigna.

- **Tipo IV mixto**. Los tipos anteriores se asocian, existiendo formas IIa + IIc, IIc + IIa, IIc + III, III + IIc, etc. El número que va en primer lugar, indica la lesión preponderante.

Cáncer avanzado. La clasificación más usada para el aspecto morfológico del cáncer gástrico avanzado es la de Bormann (Figura 40-3). Habitualmente, el diagnóstico de este tipo de lesiones es sencillo debido a su gran tamaño, su aspecto sucio o "necrosado" o por la presencia de mamelones o islotes dentro de una lesión ulcerada.

Figura 40-3. Clasificación macroscópica del cáncer gástrico avanzado (según Bormann).

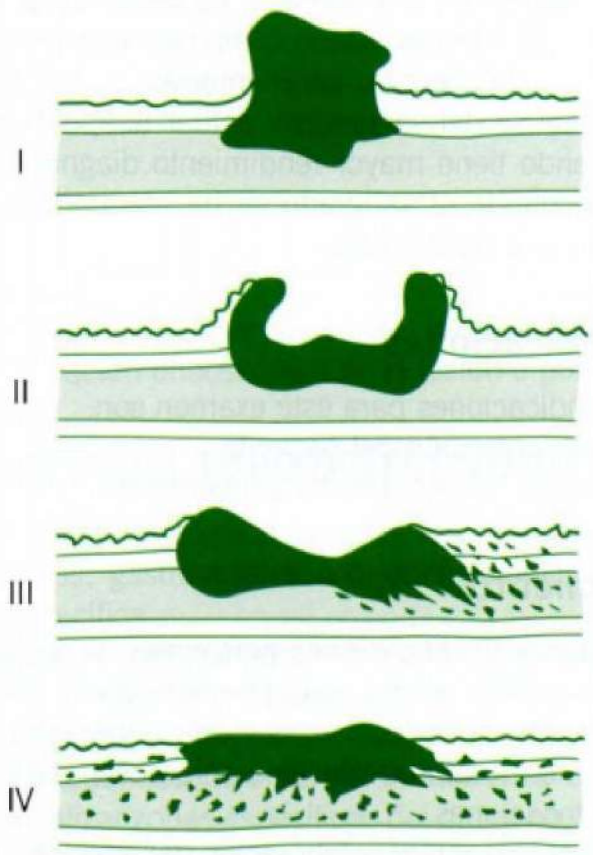

- **Bormann I.** Es una lesión elevada con gran base de implantación, que hace franca eminencia hacia el lumen. Su superficie es sucia e irregular y está recubierta de exudado, con ulceraciones o erosiones, o con aspecto nodular. Puede tener hemorragia en su superficie. Es el más benigno dentro de los cánceres avanzados y, también, es el menos frecuente. *Diagnóstico diferencial*: cáncer incipiente tipo I.
- **Bormann II.** Cáncer avanzado ulcerado. Generalmente, se trata de una ulceración de gran tamaño con un rodete o reborde elevado que la circunda en forma completa. Este rodete es grueso, tosco y presenta pérdidas de sustancia o nodulación. El fondo de la úlcera es sucio e irregular, con puntos hemorrágicos e islotes en su interior. Los pliegues se detienen antes del borde, que es irregular, y son francamente anormales.
- **Bormann III.** Es igual al anterior, excepto que el rodete no enmarca a la ulceración en forma completa, produciendo infiltración del tejido vecino por destrucción neoplásica. Esta zona es rígida, irregular y presenta zonas hemorrágicas. No se pliega a la tracción con el fórceps de biopsia.
- **Bormann IV.** Es un cáncer infiltrante, difuso, con gran compromiso en extensión y profundidad de la pared gástrica, con gran alteración de ella y presencia de erosiones, ulceraciones y mamelones irregulares.

- **(Bormann V).** Este grupo, aceptado por algunos, es para clasificar aquellas lesiones muy extensas en que coexisten lesiones elevadas, ulceradas e infiltrantes y de difícil clasificación.

Úlcera péptica. Es una lesión deprimida, redonda u ovalada, con borde nítido, liso y sus márgenes son planos o levemente elevados. Solo en las úlceras de la curvatura mayor puede existir elevación de los bordes por aumento del tejido conectivo. El fondo del nicho es limpio y contiene fibrina más o menos densa, dependiendo de su profundidad. Los pliegues son regulares, se adelgazan en la proximidad del nicho y se detienen, generalmente, en el mismo borde de la lesión. El aspecto de los pliegues en las lesiones malignas es diferente: se trata de pliegues gruesos, irregulares, fusionados, escalonados, erosionados, en masa, clava o raqueta. Durante el ciclo de cicatrización de la úlcera benigna se reconocen varias etapas, que van desde la úlcera activa hasta la cicatriz. La úlcera duodenal presenta caracteres similares (ver Figura 1-12).

Lesiones elevadas. En este grupo de lesiones destacan los pólipos, tumores submucosos y compresiones extrínsecas. Las lesiones elevadas de origen no epitelial se denominan tumores submucosos (leiomiomas, lipomas, fibromas, leiomiosarcomas, linfomas, etc.). La radiología y la endoscopía permiten el diagnóstico diferencial de este tipo de lesiones.

La endoscopía es excelente para diferenciar un pólipo benigno de uno maligno. Para ello, deben considerarse los siguientes aspectos:

- Visión frontal (forma, regularidad e irregularidad del contorno).
- Visión lateral.
- Tamaño.
- Carácter de la superficie.
- Coloración.

Las lesiones elevadas se clasifican, de acuerdo a su aspecto en la visión lateral, en cuatro tipos según Yamada (Figura 40-4). Existen otras clasificaciones más complejas, o modificaciones de ella; pero esta es la más útil y operativa.

Los pólipos gástricos pueden ser de tipo hiperplástico, los que habitualmente son pequeños (10 mm o menos), sésiles y de poca altura, no neoplásicos; y de tipo adenomatoso, menos frecuentes, los que pueden derivar en neoplasias. Su diagnóstico se efectúa fundamentalmente por su forma y tamaño. En general, las lesiones elevadas benignas tienen forma redondeada u ovalada; en cambio, las malignas tienen forma anular, en herradura, deprimida en el centro o de aspecto irregular o nodular. El tamaño por sobre 2 cm sugiere malignidad. Las lesiones malignas corresponden más frecuentemente a las formas sésiles (Yamada II) o subpedunculadas (Yamada III). Las lesiones de tipo ligeramente elevadas (Yamada I) son benignas, especialmente aquellas con diámetro menor de 2 cm, incluso las mayores de 2 cm de diámetro. Las lesiones pedunculadas (Yamada IV) son benignas por debajo de 2 cm de diámetro y, aún más raramente, son malignas por encima de 2 cm de diámetro. La forma en meseta, en la visión lateral, debe considerarse sospechosa de malignidad. Cuando es menor de 2 cm, corresponde a epitelio atípico y, por encima de 2 cm, a un cáncer incipiente IIa.

Figura 40-4. Clasificación morfológica de los pólipos (según Yamada). I: pólipo ligeramente elevado; II: pólipo sésil; III: pólipo subpedunculado; y IV: pólipo pedunculado.

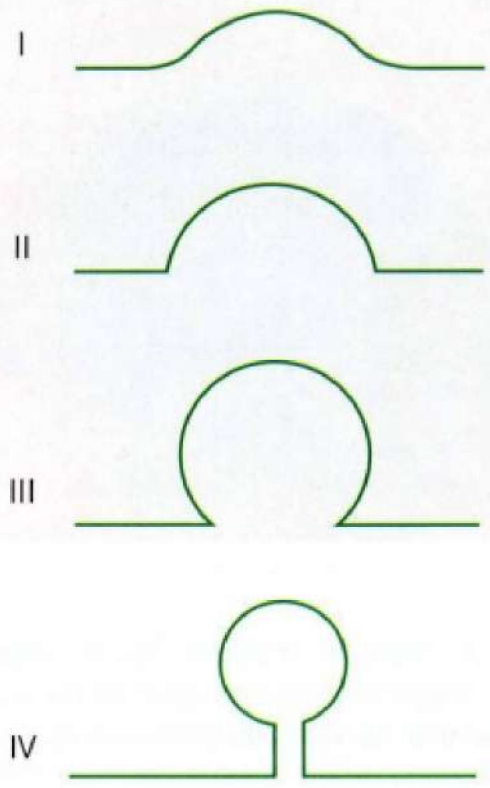

El diagnóstico diferencial del pólipo gástrico debe hacerse con la lesión elevada Tipo I del cáncer incipiente y avanzado, con el epitelio atípico y con el cáncer incipiente IIa.

Gastritis. Este tipo de lesión de la mucosa de carácter inflamatorio es de gran importancia en el diagnóstico diferencial de las causas de hemorragia digestiva. La gastritis puede ser aguda o crónica. Las gastritis agudas pueden tener diversos aspectos endoscópicos y diversas etiologías. La mucosa presenta edema, enrojecimiento, fibrina y zonas hemorrágicas, erosiones y/o petequias. Las gastritis crónicas pueden ser de tipo erosivo, atrófico o hipertrófico.

Gastritis erosiva. La erosión es una pérdida de sustancia que alcanza solo hasta la muscular de la mucosa, o sea compromete solo el epitelio (Figura 40-5). Puede ser aguda o crónica, hemorrágica o no hemorrágica, plana o prominente, o mixta. La erosión plana está al mismo nivel de la mucosa circundante o es ligeramente deprimida. Su fondo puede ser blanco, por fibrina, o congestivo. Puede ser única o múltiple.

La erosión prominente se visualiza como una pequeña elevación con una depresión en su vértice, que puede ser congestiva (rojiza) o blanca. Siguen los pliegues como las cuentas de un rosario. Pueden ser únicas, pero habitualmente son múltiples, en cuyo caso se conoce como gastritis erosiva varioliforme, en ventosa de pulpo o pseudopoliposa: su diagnóstico endoscópico es sencillo y debe diferenciarse del cáncer incipiente IIc o del IIa + IIc, lo cual también es habitualmente fácil. Ocasionalmente, cuando la lesión es única, el diagnóstico puede ser más difícil, como en el caso de un pólipo hiperplástico.

Gastritis atrófica. Se caracteriza por una disminución de la altura de la mucosa y del número de las glándulas y por

Figura 40-5. Gastritis erosiva.

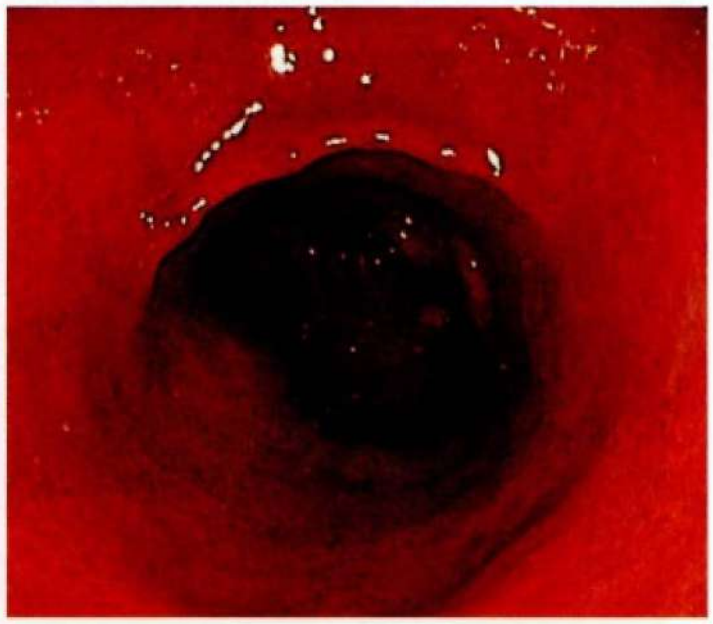

la presencia de metaplasia intestinal. Su frecuencia aumenta con la edad. Su diagnóstico endoscópico se basa en el aspecto pálido de la mucosa, la visualización de vasos submucosos, disminución o pérdida de los pliegues normales de la mucosa. El reconocimiento de una metaplasia intestinal (elevaciones puntiformes blanquecinas de diverso tamaño, debido a la agrupación variable de muchas de ellas), requiere definitivamente su comprobación por estudio histopatológico.

Gastritis hipertrófica. Se caracteriza por el aspecto hipertrófico o redundante de los pliegues. Puede ser localizada o difusa. Su diagnóstico diferencial debe hacerse con numerosas patologías benignas y/o malignas (hipertrofia rugosa gigante, síndrome de Zollinger Ellison, hiperplasia linfoide benigna, linfoma, gastritis quística poliposa, etc.).

COLANGIOPANCREATOGRAFÍA ENDOSCÓPICA

La colangiopancreatografía endoscópica retrograda (ERCP = *Endoscopic Retrograde Cholangio Pancreatography*) es un procedimiento invasivo para el diagnóstico de patología de la vía biliar intra o extrahepática, y de la vía pancreática.

Se utiliza un duodenoscopio de visión lateral, el cual se introduce en el duodeno hasta la segunda porción, donde se ubica la ampolla de Vater (Figura 40-6); por el canal de biopsia del fibroscopio se introduce un catéter que se pasa a través del orificio papilar; luego, se inyecta medio de contraste yodado (Hypaque®), lo que permite tomar radiografías de los conductos biliar y pancreático. De esta manera, se pueden diagnosticar alteraciones de dichos conductos: estrecheces, defectos de llene, dilataciones o la presencia de cálculos.

Este método es hoy de gran utilidad en el diagnóstico diferencial de ictericias de difícil interpretación, así como para el diagnóstico de tumores, especialmente del páncreas y de pancreatitis crónica.

El procedimiento endoscópico permite efectuar, además, otros estudios: manometría de la vía biliar (diagnóstico de disquinesias) y obtener líquido biliar y/o pancreático para estudio

Figura 40-6. Canulación de la Ampolla de Vater.



citológico, endosonografía que es una aplicación del ultrasonido que permite caracterizar mejor las lesiones y efectuar procedimientos terapéuticos sobre la vía biliar, de alto rendimiento (papilotomía, extracción de cálculos, colocación de catéteres nasobiliares y endoprótesis).

La ERCP se efectúa bajo control radiológico y la inyección de medio de contraste yodado bajo visión en pantalla de TV, para obtener la mejor representación anatómica de la vía biliar y pancreática. La premedicación es similar a la de la panendoscopía.

ENDOSCOPÍA DEL TUBO DIGESTIVO BAJO

Rectosigmoidoscopía con instrumento rígido y flexible

En nuestro país el instrumento rígido (rectoscopio) fue el más usado en la endoscopía baja, especialmente para la exploración rectal. Los rectoscopios rígidos alcanzan hasta 25 a 30 cm del margen anal, de tal modo que su visión es limitada. Actualmente su uso es restringido, dando preferencia al estudio completo del colon. Ha sido reemplazado por el sigmoidoscopio de fibra, debido a su mejor tolerancia y visión más amplia; por lo tanto, pesquisa más lesiones y su alcance permite llegar hasta el ángulo esplénico del colon.

La indicación de una rectosigmoidoscopía es amplísima y no tiene contraindicaciones, salvo la falta de colaboración del paciente. Deben estudiarse los enfermos con diarrea y/o constipación, aquellos con cambios del hábito intestinal sin que exista razón que lo explique, los síndromes disentéricos, las hemorragias digestivas bajas y la observación del ano y recto.

El examen endoscópico del rectosigmoides es generalmente sencillo y puede sugerir los diagnósticos de amebiasis, enfermedades inflamatorias del intestino grueso, poliposis, tumores, hemorroides congestivas o sangrantes y patología orificial (anal).

El examen se efectúa en posición genupectoral o en decúbito lateral. No es necesario administrar una premedicación y muchas veces basta con una evacuación adecuada; en ocasiones hay que preparar el intestino para obtener una limpieza del rectosigmoides que permita un examen satisfactorio.

Colonoscopía

En la última década se han introducido instrumentos flexibles provistos de cámaras televisivas, para el estudio de la patología del colon y recto. La frecuencia del cáncer de colon ha aumentado en todo el mundo, en especial en los países más desarrollados, y también la vida media de las personas se ha prolongado en forma importante con lo que ha aumentado la patología relacionada con la edad, como la enfermedad diverticular y las anomalías vasculares; debido a ello es perentorio que los endoscopistas digestivos dominen este procedimiento a cabalidad.

Existen varios tipos de colonoscopios, diferenciados por su longitud. La colonoscopía debe ser total, hasta el ciego y la válvula ileocecal, pero ello no siempre es posible fundamentalmente por la intolerancia –dolor– que causa en algunos pacientes.

Para efectuar la colonoscopía se requiere de un intestino absolutamente limpio, lo que se logra con una preparación previa con dieta y laxantes, lo que varía según los distintos grupos. El procedimiento debe efectuarse siempre bajo sedación y analgesia, salvo contraindicación.

Colocando al paciente en decúbito lateral izquierdo, se inicia la introducción del instrumento bajo visión directa del lumen, lo cual evita lesionar la mucosa y confundir una patología con lesiones iatrogénicas. Es necesario en ocasiones cambiar al paciente a los diversos decúbitos para lograr la penetración requerida del instrumento. Dependiendo del tipo de instrumento, de la longitud del colon, de la tolerancia del paciente y de la experiencia del operador se podrá observar la mucosa desde el recto al ciego y tomar biopsias, si es necesario.

El conocimiento de la patología y de las diversas enfermedades que pueden afectar al colon es indispensable para su diagnóstico adecuado; este habitualmente no ofrece dificultades, excepto en el diagnóstico de las ectasias vasculares (angiodisplasias) y a veces en el diagnóstico diferencial entre colitis ulcerosa inespecífica y enfermedad de Crohn del intestino grueso.

Cuando el examen se efectúa para el diagnóstico causal de una hemorragia digestiva baja debe recordarse que si esta es masiva o torrencial es preferible postergar la colonoscopía y efectuar otro procedimiento (angiografía). En esas circunstancias es muy difícil, por no decir imposible, limpiar el intestino de la sangre y la colonoscopía no será útil.

En las enfermedades inflamatorias la colonoscopía permitirá el diagnóstico de actividad y extensión lesional y, además, descartar la existencia de una neoplasia como complicación. La endoscopía permite la visión directa, tomar biopsias y, por último, la extirpación de la lesión elevada si se cumplen las condiciones para hacerlo por vía endoscópica. Debemos recordar que los pólipos adenomatosos son los más frecuentes en el colon y son justamente ellos los que degeneran (Figura 40-7).

El aumento de la frecuencia del cáncer de colon (Figura 40-8 A y B) obliga por lo tanto a la pesquisa de las lesiones preneoplásicas (poliposis, colitis ulcerosa, enfermedad de Crohn) las que deben ser controladas periódicamente. La colonoscopía es un excelente método para este objetivo.

Figura 40-7. Pólipo pediculado del colon.

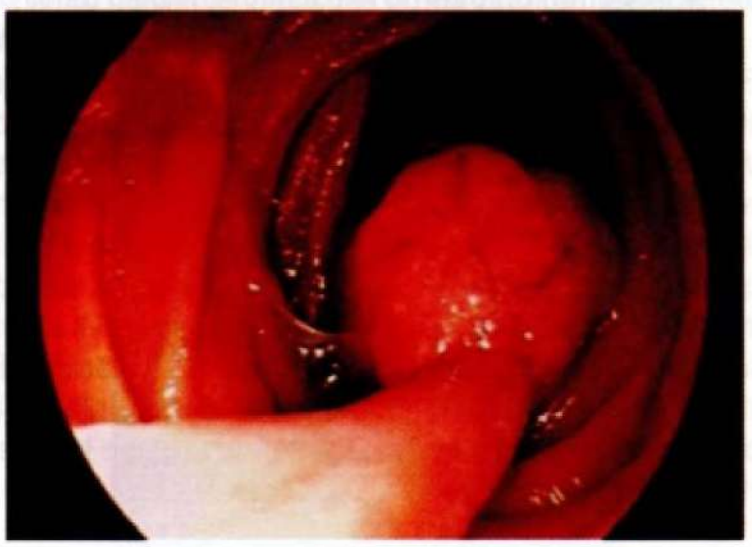

Figura 40-8. A: cáncer de colon proliferante (que sobresale en el lumen colónico); B: cáncer de colon que infliltra la superficie mucosa en gran extensión, ulcerado y sangrante.

A



B

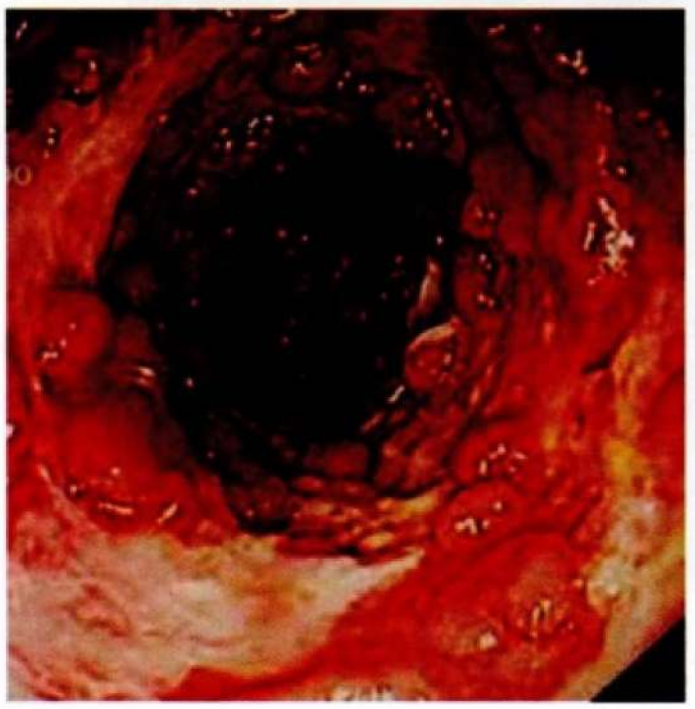

Enteroscopía

Se conoce con el nombre de enteroscopía el procedimiento que explora el intestino desde el segmento distal del duodeno hasta el yeyuno e íleon. Los instrumentos usados para el efecto tienen características similares a los usados para estudios endoscópicos con otros propósitos, con la diferencia que son de mayor longitud, tienen mayor flexibilidad y maniobrabilidad de su extremo distal. Es un procedimiento laborioso y con tiempos prolongados de observación, lo que provoca una menor tolerancia del paciente.

Su mayor aplicación es para diagnosticar lesiones que ocurren en el duodeno distal, el yeyuno y, eventualmente, el íleon. En especial es muy útil para el diagnóstico de hemorragias digestivas cuyas causas ocurren a ese nivel y de neoplasias y enfermedades inflamatorias.

Actualmente se dispone de varios instrumentos para tales efectos, algunos de ellos dotados de balones inflables que aprovechan el peristaltismo del intestino para lograr su avance. Se usan varias técnicas, de acuerdo con la experiencia y preferencias de los operadores (balón único o doble balón).

ENDOSCOPÍA TERAPÉUTICA

Paralelo al desarrollo de los nuevos instrumentos de diagnóstico endoscópico se realizan acciones terapéuticas a través de los videoendoscopios. En la Tabla 40-2 se señalan algunos tratamientos endoscópicos que se efectúan actualmente.

La endoscopía terapéutica ha adquirido gran importancia en los últimos años y existe un permanente desarrollo de nuevas alternativas. Para efectuar cualquier procedimiento terapéutico se requiere de parte del endoscopista la más amplia experiencia en endoscopía diagnóstica.

Los riesgos de la endoscopía digestiva han ido disminuyendo al aumentar la experiencia de los operadores y por la aparición de nuevos modelos de instrumentos. Sin embargo, existen complicaciones, aunque con una frecuencia por debajo del 0,1%.

Tabla 40-2. Algunos tratamientos por vía endoscópica

Extracción de cuerpos extraños
Extracción de materiales de sutura
Extracción de parásitos (anisakis, distomas)
Esclerosis y/o ligadura de várices esofágicas
Polipectomía
Mucosectomía
Resección de tumores submucosos
Electrocoagulación
Fotocoagulación con láser en hemorragias o en cánceres incipientes o avanzados
Papilotomía y extracción de cálculos biliares o pancreáticos
Colocación de endoprótesis y catéteres nasobiliares
Gastrostomías y yeyunotomías para alimentación
Inyección de agentes químicos en lesiones malignas (alcohol absoluto, 5 fluouracilo), etc.

EXÁMENES CONTRASTADOS DEL TUBO DIGESTIVO

C. Cortés

El tubo digestivo es traspasado por los rayos X y es inaparente. Para visualizarlo se debe opacificar con un elemento de alta densidad, opaco a los rayos X (medio de contraste), con lo cual se observa de color blanco en los exámenes radiológicos contrastados. El medio de contraste usual es sulfato de bario; si se emplea bario y simultáneamente se distiende el lumen con aire o gas carbónico se obtienen imágenes de doble contraste que muestran la superficie mucosa y el gas que estira las paredes, permitiendo valorar el diámetro, la morfología y la elasticidad de las paredes del órgano examinado. El paciente debe estar en ayunas, se le explica el procedimiento y se requiere su colaboración.

Examen del esófago. La Figura 40-9 es la imagen de un esófago normal. El esófago se examina frecuentemente con contraste baritado para evaluar pacientes con disfagia (dificultad para deglutir líquidos o sólidos) y debe ser el primer examen en dicha patología porque la endoscopía no detecta adecuadamente las alteraciones motoras como espasmo esofágico difuso, acalasia (Figura 40-10) ni el esófago "en cascanueces" (ver *Disfagia*, p. 93). Estas alteraciones motoras se suprimen parcial o completamente con la inyección de fármacos anticolinérgicos, como la buscapina intravenosa lo que ayuda a su mejor diagnóstico.

La disfagia también puede ser la presentación de un carcinoma esofágico avanzado (Figura 40-11) que el endoscopio no logra franquear y el examen baritado lo detecta, muestra su aspecto macroscópico, mide su extensión, el compromiso del lumen, si hay lesiones asociadas (úlceras) y la distancia al cardias. Estos son datos importantes para el cirujano que debe planificar su terapéutica quirúrgica y para el radioterapeuta que intervendrá eventualmente.

Figura 40-9. Esófago normal.



Figura 40-10. Acalasia esofágica con megaesófago.

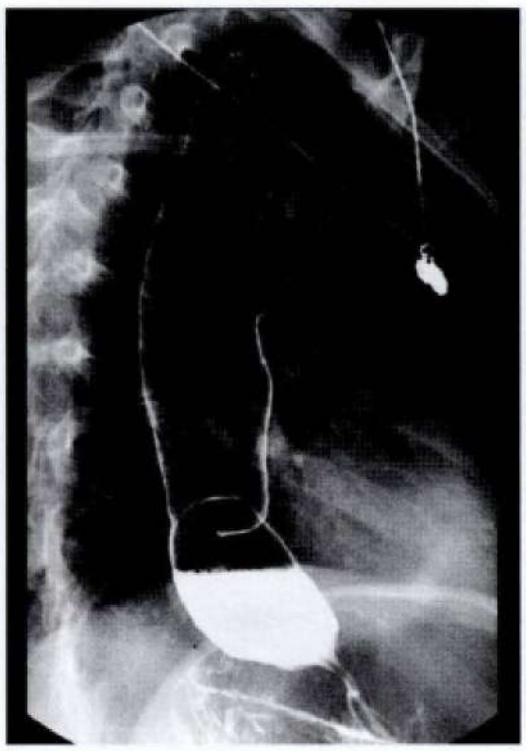

Figura 40-11. Cáncer esofágico protruido no franqueable por un endoscopio.

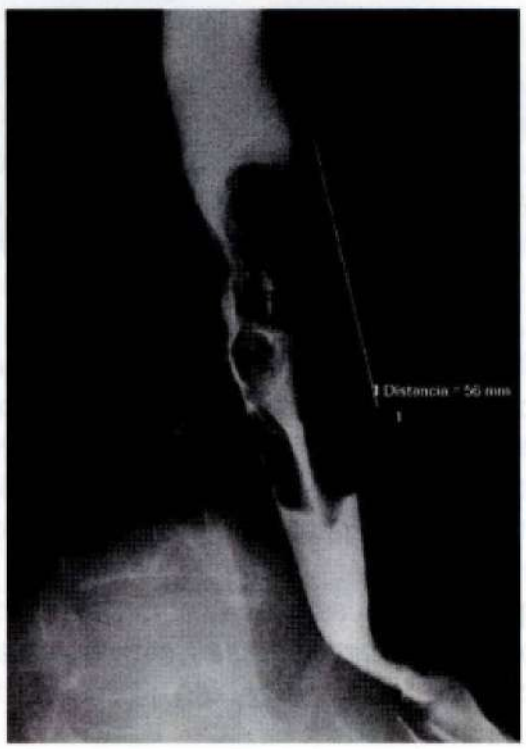

Examen del estómago. La Figura 40-12 ilustra la nomenclatura radiológica del estómago. El estómago se examina con radiografía con contraste baritado y aire, o mejor aún con gas carbónico producido por polvos efervescentes deglutidos, que en contacto con el jugo gástrico liberan gas carbónico. La Figura 40-13 muestra un estómago con forma, tamaño y contornos normales, el canal pilórico y el arco duodenal, en contraste simple a la izquierda y en doble contraste a la derecha.

Las úlceras pépticas son patología frecuente en estómago, duodeno y por reflujo gastroesofágico en el esófago distal. La Figura 40-14 corresponde a un paciente con hernia diafragmática paraesofágica, que tiene dos nichos ulcerosos en el cruce diafragmático.

Figura 40-12. Nomenclatura radiológica del estómago. A. E: esófago; D: duodeno. 1: *fundus*; 2: cuerpo; 3: antro; 4: píloro; a: cardias; b: curvatura menor; c: incisura *angularis*; d: curvatura mayor. En **B** se observan los pliegues longitudinales de la mucosa gástrica y el canal, esfínter y orificio pilóricos.

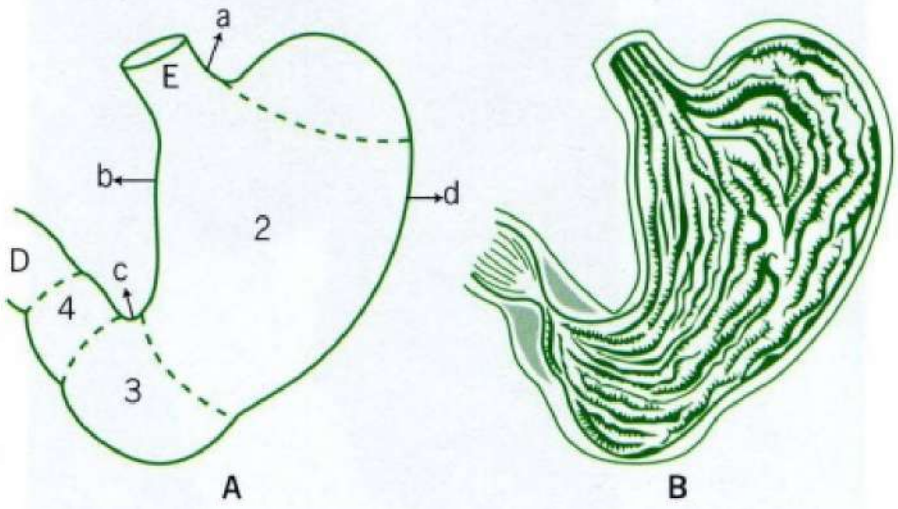

Figura 40-13. Estómago con visión de píloro, bulbo y arco duodenal normales. A: Contraste simple. **B:** Doble contraste.

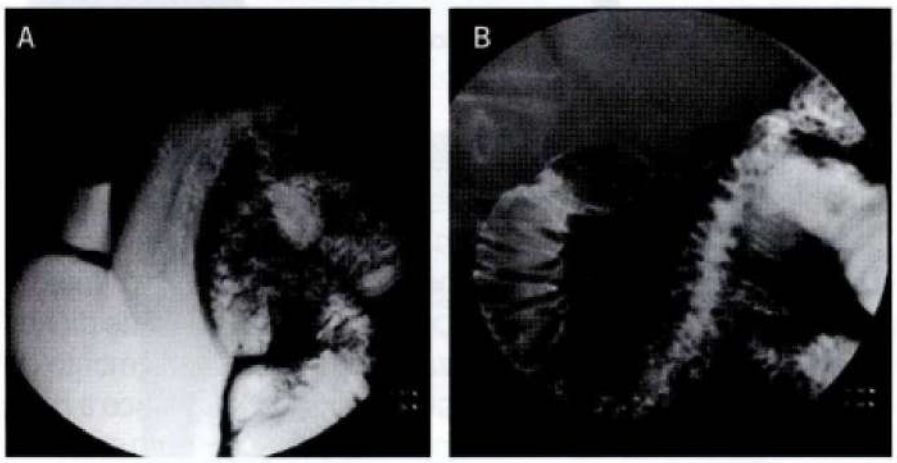

Figura 40-14. Úlceras en cuello herniario, en una hernia paraesofágica.



Figura 40-15. Compresión extrínseca del fórnix gástrico por un quiste esplénico (izquierda) y su comprobación por TAC (derecha).





El estómago es un órgano elástico, de tamaño y morfología variable según la constitución del paciente. Es largo en sentido craneocaudal en los pacientes longilíneos y delgados y semihorizontal en los endomorfos y obesos, puede ser comprimido e "improntado" por órganos adyacentes o por patología de dichos órganos. La Figura 40-15 muestra una imagen en segmento de esfera desplazando en forma circular el contraste gástrico a nivel del fórnix, producida por la compresión ejercida por un quiste esplénico sobre la pared posterolateral del fórnix gástrico; se adjunta un corte de tomografía computarizada que lo confirma.

La cirugía bariátrica ha crecido notoriamente por el gran número de obesos. Muchas son las técnicas quirúrgicas empleadas y todas tratan de disminuir la ingesta alimentaria. Primero se colocaron balones intragástricos, con poco éxito. Luego se instalaron bandas circunferenciales calibrables, estrechando el paso del bolo alimentario. Esta novel terapia, cuya frecuencia aumenta, ha conducido a la aparición excepcional de complicaciones que pueden diagnosticarse mediante exámenes radiológicos contrastados. La Figura 40-16 muestra una banda intragástrica que migró al lumen, porque al comprimir permanentemente la pared gástrica produjo isquemia, una úlcera circunferencial y cayó al lumen gástrico.

Figura 40-16. Banda gástrica que migró al lumen gástrico.



En el lumen del tubo digestivo frecuentemente los radiólogos dedicados a radiología digestiva encontramos objetos tragados voluntariamente ("burreros", ladrones, psicópatas) o accidentalmente. La Figura 40-17 muestra una compresa intraduodenal que había sido colocada durante cirugía gástrica para evitar la caída de jugo pancreático, duodenal y bilis a la cavidad peritoneal y quedó olvidada allí.

Examen del duodeno. La Figura 40-18 muestra la nomenclatura radiológica del duodeno. El duodeno se examina con contraste baritado simple o, mejor aún, en doble contraste pintado por el bario y distendido por gas carbónico y con hipotonía producida por inyección intravenosa de buscapina, que actúa antes de 30 segundos. La Figura 40-19 muestra una lesión estenosante circunferencial de comienzo y término abruptos, característica de un carcinoma duodenal que incluye la papila de Vater.

Examen del intestino delgado. El intestino delgado mesentérico también se estudia con contraste baritado deglutido, que permite evaluar su longitud, calibre, relieve mucoso y las lesiones parietales macroscópicas, compresiones, fístulas y elementos intraluminales.

Figura 40-17. Compresa intraduodenal olvidada en cirugía gástrica.

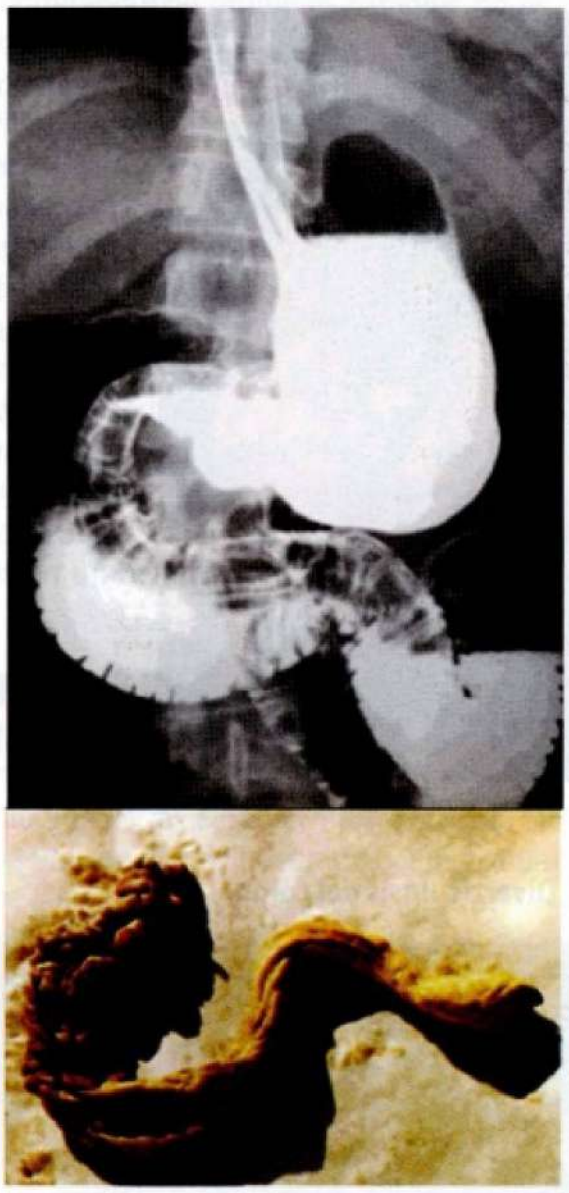

Figura 40-18. Nomenclatura radiológica del duodeno. B: Bulbo duodenal. DI: Primera porción. DII: Segunda porción. DIII: Tercera porción. DIV: Cuarta porción; a: rodilla superior; b: rodilla inferior (y: vasos mesentéricos).

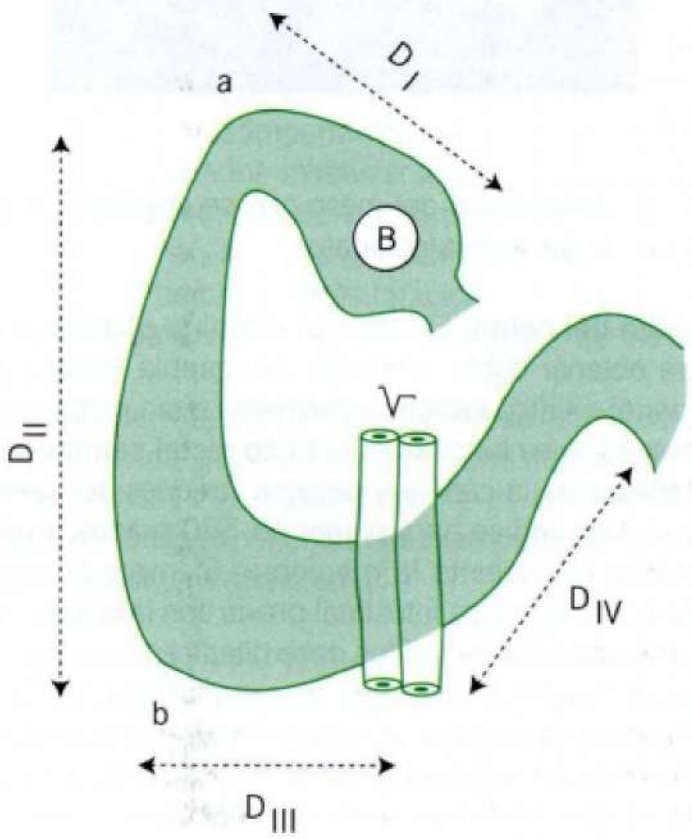

Figura 40-19. Carcinoma duodenal circunferencial infiltrante que incluye la papila de Vater.

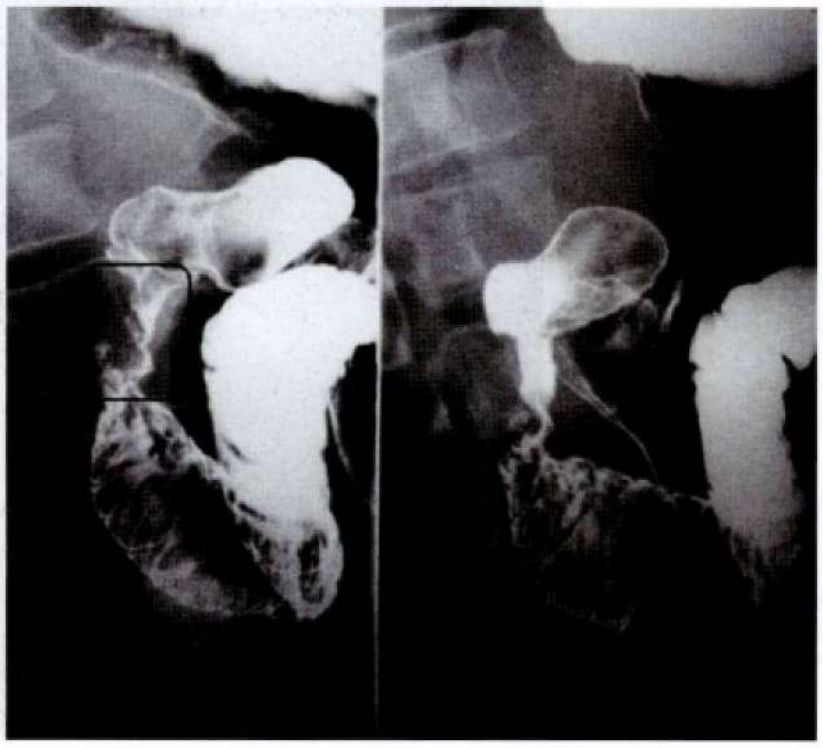

Figura 40-20. Intestino delgado en columna continua, hasta llegada al ciego.

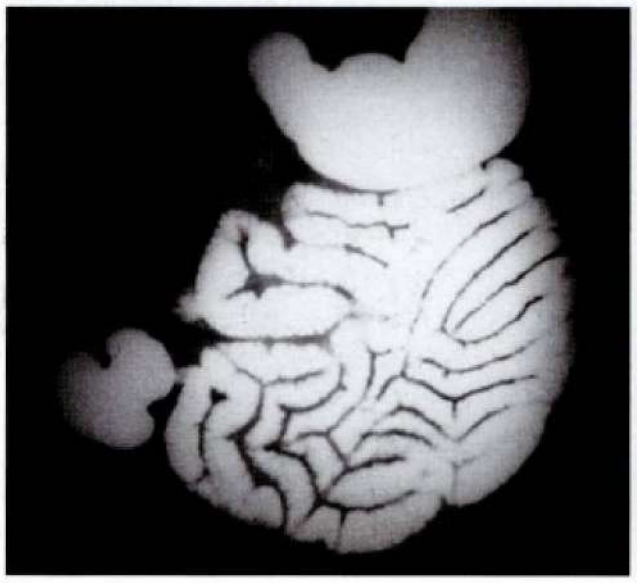

Figura 40-21. Íleo biliar. La flecha muestra la rotura de la vesícula al duodeno y el asterisco ubica al cálculo que obtura el lumen.

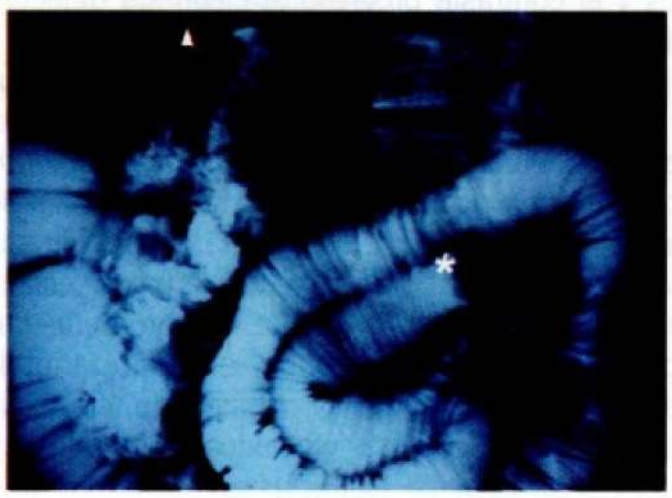

Figura 40-22. Enfermedad de Crohn ileal. A la derecha, su correlación anatómica.

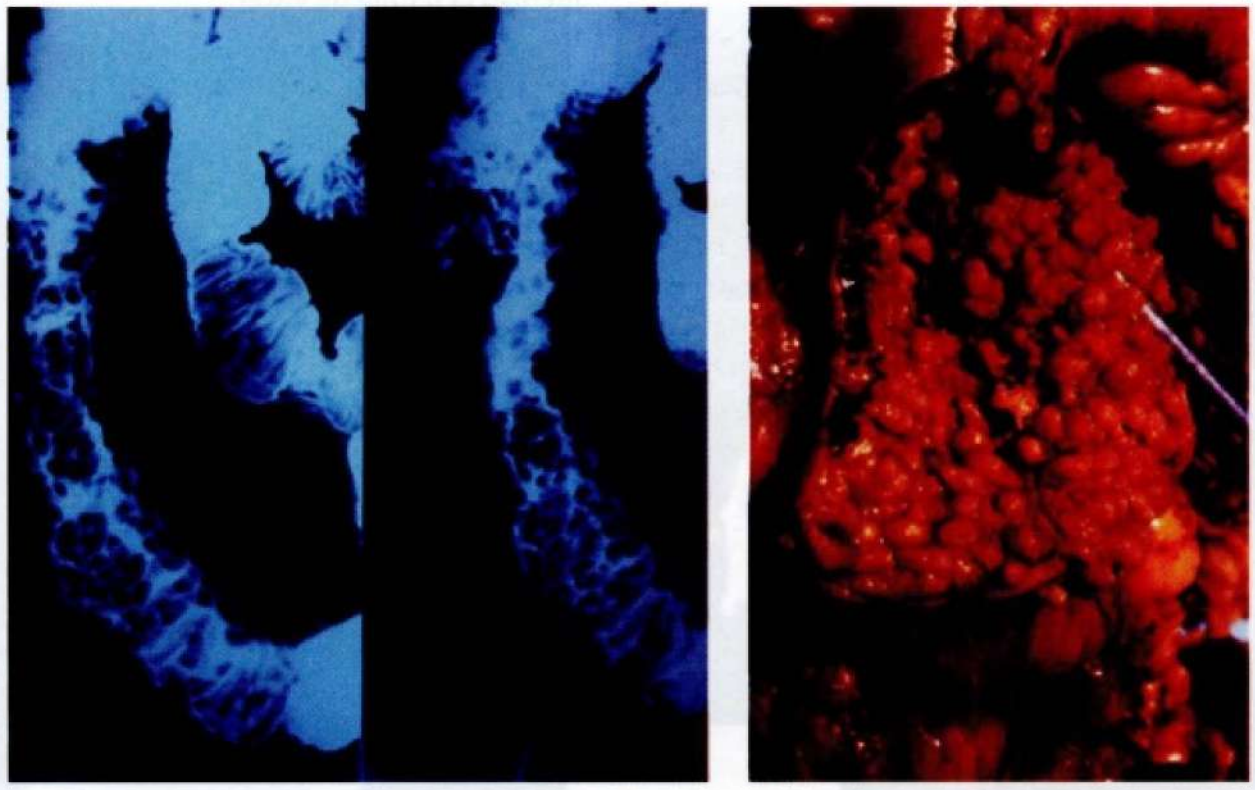

Figura 40-23. Dos cánceres colónicos simultáneos. La colonoscopía quedó detenida en la lesión distal.



Figura 40-24. Diverticulosis del colon.



La Figura 40-20 muestra el intestino delgado bien distendido en toda su longitud, con válvulas conniventes finas, paralelas, normales y el contraste progresó al ciego sin detectarse una patología enteral.

La Figura 40-21 muestra una obstrucción enteral en un yeyuno con asas dilatadas, con válvulas conniventes estiradas y el lumen colapsado, distal a una imagen ovoidea intraluminal que corresponde a un gran cálculo biliar que obtura el lumen. Además, la imagen muestra el trayecto de entrada del cálculo en la cara duodenal que mira el borde inferior del hígado y la vesícula biliar.

La enfermedad de Crohn puede comprometer cualquier segmento del intestino y producir lesiones parietales que engruesan la pared y también el mesenterio, con separación de los lúmenes de segmentos afectados, nodularidad y zonas ulceradas y fístulosas. La Figura 40-22 muestra la imagen de un Crohn de íleon bajo, con múltiples nódulos que llenan su lumen y el compromiso del meso que se engruesa produce la separación de las asas afectadas.

Examen del colon. El colon se examina aportando bario y aire para obtener doble contraste, por cánula endorrectal instalada por el médico radiólogo mediante tacto rectal con mano enguantada y jalea lubricante. El **tacto rectal** permite decidir el tipo y tamaño de la cánula y detectar lesiones del canal anal. Se rota el dedo índice para palpar en 360 grados, explicando previamente al paciente la maniobra. Siempre se exige una preparación de limpieza intestinal previa con laxantes orales. Si se palpan deposiciones sólidas debe diferirse el examen porque se requiere el colon limpio para un examen diagnóstico.

La Figura 40-23 muestra un cáncer de colon descendente que el colonoscopista no había logrado franquear, pero la suspensión baritada progresó satisfactoriamente detectándose un segundo

tumor de igual tamaño en la mitad derecha del colon transverso. La concomitancia de múltiples tumores no es infrecuente.

La prevalencia de enfermedad diverticular del colon va en franco aumento porque se consume alimentos industrializados con poca fibra. La **enfermedad diverticular del colon** produce un engrosamiento de la capa muscular que aumenta la presión endoluminal. Los divertículos son hernias de la mucosa, por lo tanto, no tienen capa muscular y se perforan produciendo diverticulitis y sangrados. La colonoscopía generalmente es incompleta porque el colonoscopio estimula la contracción de la pared muscular engrosada y es mala práctica efectuarla durante o cercana a un episodio de diverticulitis. El enema baritada con limpieza previa del colon permite mostrar el número, morfología y ubicación de los divertículos y no debe efectuarse durante un episodio agudo de diverticulitis. La Figura 40-24 muestra los **divertículos en un colon** con preparación adecuada

ECOCARDIOGRAFÍA DOPPLER

S. Bernal

La ecocardiografía y el Doppler cardíaco son el conjunto de técnicas que utilizan a los ultrasonidos para evaluar la anatomía y función de las cavidades cardíacas y los grandes vasos proximales. Todos los equipos tienen un transductor cuyos cristales, al recibir un estímulo eléctrico, emiten un haz de ultrasonidos que al chocar en los diferentes tejidos cardíacos se reflejan igual que la luz. Estos ultrasonidos reflejados, o ecos, son captados por el mismo transductor, que los procesa y transforma en imágenes. Estas técnicas permiten la visión y evaluación de función de las cavidades, paredes, válvulas cardíacas y vasos proximales, y el estudio de los flujos sanguíneos en todas estas estructuras.

La ecocardiografía y el Doppler contribuyen enormemente en el diagnóstico de todas las cardiopatías, han demostrado ser inocuos y han disminuido en forma importante la necesidad de los estudios invasivos, como cateterismos cardíacos, y son de gran ayuda para el seguimiento, evolución y decisión del momento más oportuno de una cirugía cardíaca. En la Tabla 40-3 se destacan las patologías en las cuales el rendimiento de estos exámenes es mayor.

Las limitaciones más importantes de la ecocardiografía son:

- Obtención de trazados insatisfactorios o incompletos, por transmisión inadecuada de los ultrasonidos, lo que ocurre frecuentemente en los enfermos enfisematosos, en obesos y aquellos con deformaciones torácicas.
- Incapacidad para visualizar la mayor parte de las arterias coronarias.
- Posibilidad de interpretaciones erróneas por creación de falsas imágenes patológicas o por omisión de otras que son diagnósticas. La ecocardiografía es una técnica muy dependiente de la experiencia del examinador y requiere un tiempo largo de entrenamiento.

Las siglas usadas son: VD: ventrículo derecho; S: *septum* interventricular; VI: ventrículo izquierdo; AO: raíz aórtica; AI: aurícula izquierda; VMA: velo mitral anterior; VMP: velo mitral posterior; VA: velo aórtico; PPVI: pared posterior del ventrículo izquierdo; PE: pericardio; Ms: milisegundos.

Tabla 40-3. Condiciones clínicas en que la ecocardiografía tiene mayor rendimiento

Valvulopatías
Miocardiopatías
Derrame pericárdico
Endocarditis infecciosa
Diagnóstico diferencial de una cardiomegalia
Diagnóstico diferencial de los soplos cardíacos
Evaluación de la función ventricular
Fuente embólica
Cardiopatía coronaria
Cardiopatías congénitas
Síndrome aórtico agudo
Prolapso mitral
Tumores cardíacos
Apoyo y evaluación del resultado de procedimientos invasivos y cirugía cardíaca

Ecocardiograma modo M. Históricamente fue el primero en ser utilizado en clínica y ha perdido importancia con el desarrollo tecnológico. Continúa, sin embargo, siendo útil bajo la guía del eco bidimensional (2D) para medir dimensiones y grosor. Con el transductor aplicado sobre un espacio intercostal izquierdo y con pequeñas inclinaciones de este, se obtienen básicamente tres cortes del corazón.

Ecocardiografía bidimensional. Esta técnica obtiene imágenes similares a las de un corte anatómico del corazón en movimiento. El examen bidimensional permite el estudio de casi todas las estructuras cardíacas y su función.

En la Figura 40-25 se observa el corazón que puede ser seccionado por el ultrasonido en sus tres planos ortogonales. Esto se

Figura 40-25. Se observa el corazón, que puede ser seccionado por el ultrasonido en sus tres planos ortogonales. Eje largo o mayor desde aorta a ápex (planos A); eje corto o menor (plano B) perpendicular al eje largo; y eje largo cuatro cámaras (plano C) con visión de ambos ventrículos y aurículas a través de las válvulas mitral y tricúspide.

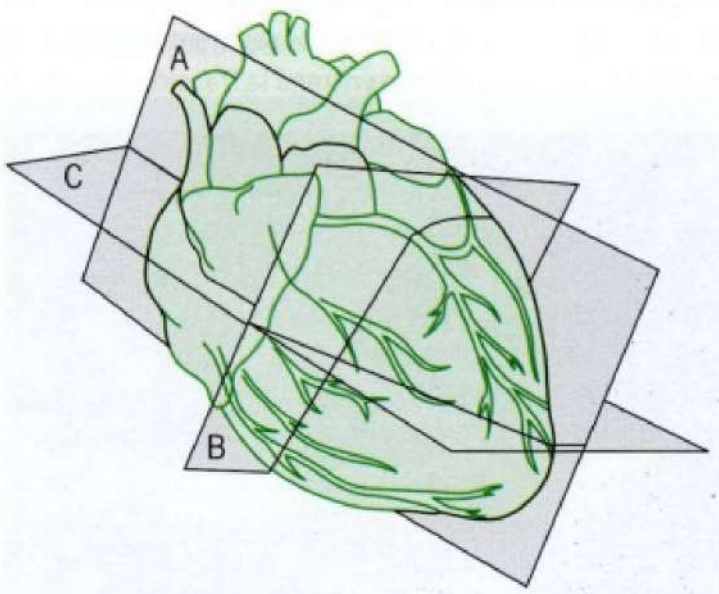

Figura 40-26A. Corte a nivel de la raíz aórtica en su porción superior. Se observa la raíz aórtica (Ao), su diámetro, grosor y ecodensidad de las paredes y al interior, la apertura y cierre de los velos aórticos; bajo ella se mide el diámetro anteroposterior de la aurícula izquierda (AI).

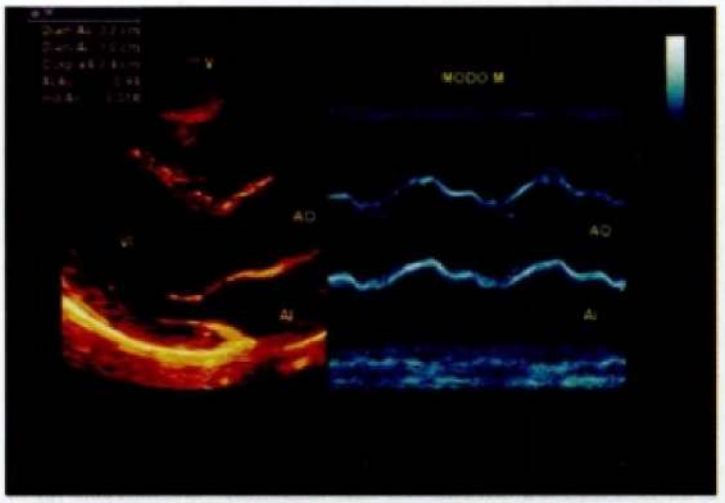

Figura 40-26B. Corte a nivel mitral. Muestra el movimiento de los velos anterior y posterior mitral caracterizado por el flujo en 2 tiempos con apertura durante el llenado rápido seguido por el impulso del flujo por la contracción auricular.

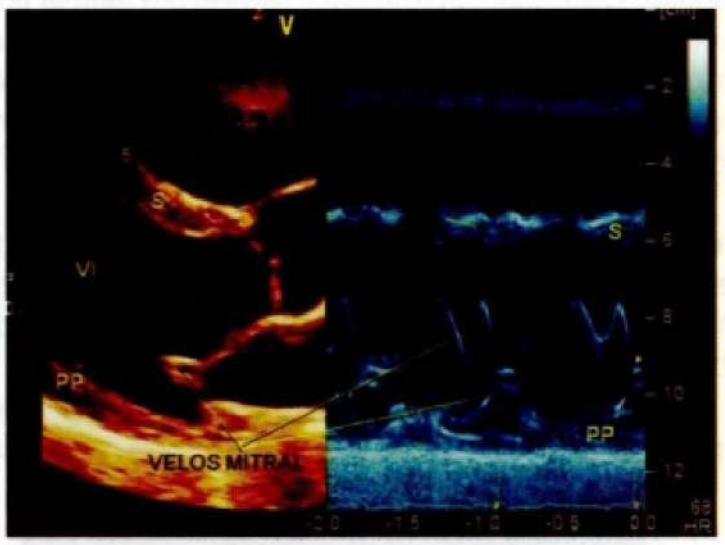

Figura 40-26C. Corte a nivel medio ventricular. Muestra el grosor del *septum* anterior (S) y la pared posterior (PP) con el cambio de grosor durante el ciclo cardíaco, la dimensión diastólica y sistólica a ese nivel, la fracción de acortamiento y asumiendo un ventrículo de forma elíptica con función normal, sin defectos segmentarios de las paredes no tomadas en cuenta, el equipo entrega la fracción de eyección (FE).

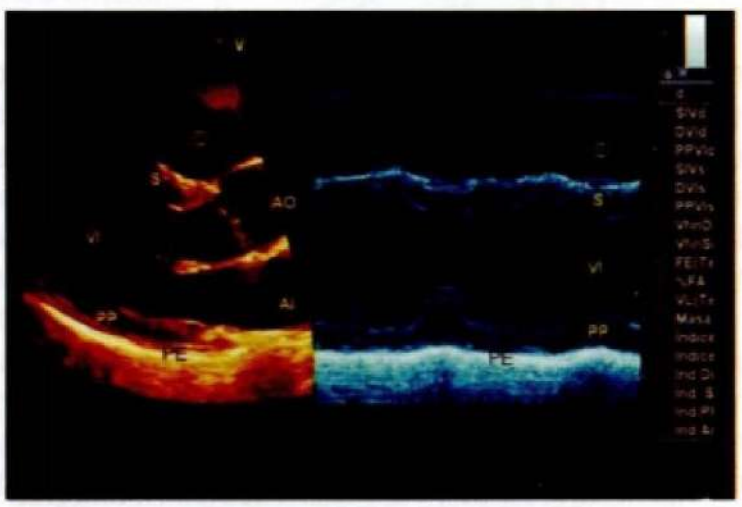

realiza colocando el transductor en diferentes posiciones, siendo las más utilizadas la paraesternal izquierda, apical, subcostal y supraesternal, pero existen múltiples posiciones intermedias.

En las figuras siguientes se describirán imágenes de un corazón normal en bidimensional (2D), teniendo en cuenta que ellas son la imagen detenida del corazón que el operador ve en movimiento en tiempo real, cuya definición y las características de este son de mejor calidad y definición que la imagen detenida y que no pueden ser mostradas en este formato.

Sección del corazón en el plano A o eje largo. En la Figura 40-26A, desde la posición paraesternal izquierda corte a nivel de raíz aórtica en el que se puede evaluar movilidad y morfología de la raíz aórtica, las características de los velos aórticos así como su movilidad, apertura y cierre. En la Figura 40-26B, corte a nivel de la válvula mitral, se observa la aurícula izquierda y su conexión al ventrículo izquierdo a través de la válvula mitral, de la cual se aprecia su grosor, movilidad y cierre. En la Figura 40-26C, corte a nivel medio ventricular, se puede evaluar características morfológicas, movilidad del *septum* interventricular anterior, pared posterior del ventrículo izquierdo y los diámetros de esta cámara cardíaca. Permite también una evaluación parcial del ventrículo derecho.

Secciones realizadas en el plano B o eje menor del corazón. En la Figura 40-27A, en nivel medio se aprecia el ventrículo izquierdo con forma de "picarón", evaluándose grosor, simetría y movilidad de todos sus segmentos, su ecodensidad y características del tejido; luego en forma de media luna sobre el *septum* anterior, el ventrículo derecho, sus diámetros y características. En la Figura 40-27B, sección ultrasónica realizada a nivel de la válvula mitral, se observa al centro el ventrículo izquierdo en diástole, estimándose además de su movilidad y características morfológicas, el cierre con la aposición de los bordes y el área mitral. En la parte superior en forma de media luna sobre el *septum* anterior, el ventrículo derecho, sus diámetros y características, alrededor de ambos ventrículos se observa el pericardio, su grosor y movilidad. En la Figura 40-27C la sección es a nivel de las válvulas sigmoideas. Se observa al centro la raíz aórtica y sus velos, apreciándose número, grosor, apertura y cierre de estos; a la derecha se observa la arteria pulmonar, grosor y movilidad de los velos pulmonares; y a la izquierda de la aorta, la válvula tricúspide, la aurícula derecha y el ventrículo derecho a nivel del tracto de salida de este; abajo de la raíz aórtica se aprecia la aurícula izquierda y el *septum* interauricular.

Sección realizada desde el plano C o apical 4 cámaras. Desde el ápex, con el transductor dirigido hacia arriba (cefálica), se observa el corazón invertido con los ventrículos arriba y ambas aurículas abajo, lo que permite la visualización de las válvulas auriculoventriculares, mitral a la derecha y tricúspide a la izquierda, pudiendo con ello evaluar las características morfológicas de las válvulas así como su movilidad. Se evaluará las áreas, grosores y movilidad global y segmentaria de las paredes auriculares y ventriculares, por lo que realizando cortes en diferentes planos permitirá crear una evaluación volumétrica cercana a la realidad, logrando determinar volúmenes de las distintas cavidades en sístole y diástole obteniendo fracciones

de eyección (FE) (Figura 40-28), que es la representación ecocardiográfica de la función sistólica ventricular, y observar las alteraciones de motilidad, grosor y ecodensidad de las paredes tanto global como segmentarias. A esta visión bidimensional de las estructuras se le superpone el Doppler-color, que se comentará más adelante. En la Figura 40-29, con la tecnología actual, se logra en tiempo real la determinación volumétrica y la visualización tridimensional (3D).

Ecocardiografía transesofágica. Como se destacó anteriormente, una de las grandes limitaciones de la ecocardiografía transtorácica (TT) es la no obtención de imágenes de buena calidad en todos los enfermos, por mala transmisión de los ultrasonidos. Con esta técnica se utiliza un transductor que se ubica en el extremo de un endoscopio flexible que se introduce en el esófago desde donde se examinan el corazón y los grandes vasos, eliminándose la interferencia acústica de la pared

Figura 40-27A. Eje corto a nivel medio ventricular. Se observa el ventrículo izquierdo (VI) en forma de picarón, con los músculos papilares protruyendo al lumen y adosado sobre el *septum* interventricular (S) el ventrículo derecho (VD).

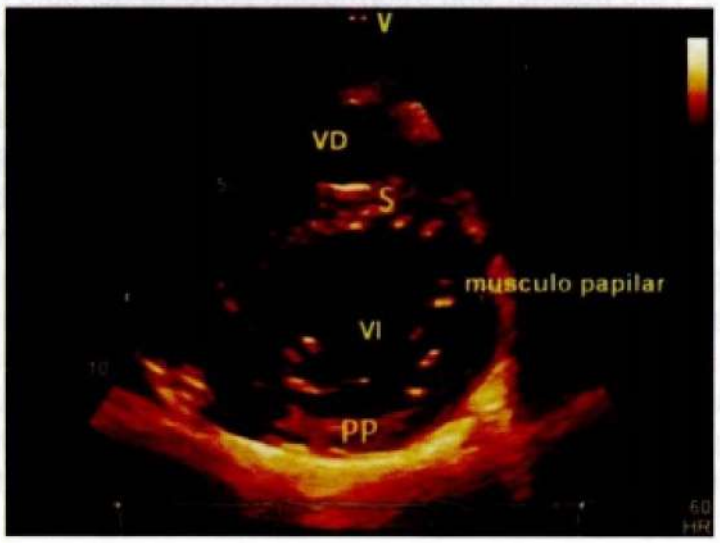

Figura 40-27B. Eje corto a nivel del borde de ambos velos mitrales. Se observan las características en su apertura en el tercio superior del lumen ventricular, las paredes del ventrículo izquierdo (VI) a ese nivel y adosado en forma de media luna sobre el segmento superior del ventrículo izquierdo, el ventrículo derecho (VD). En la parte inferior 2 hojas pericárdicas y en la esquina inferior izquierda una fina lámina de separación pericárdica.

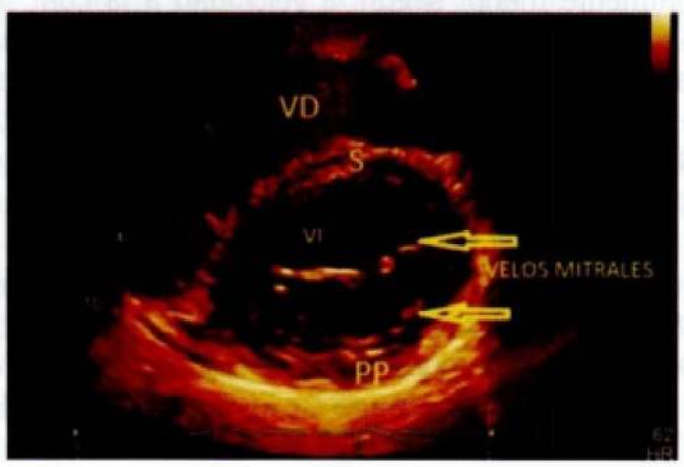

Figura 40-27C. Eje corto a nivel superior. Se visualizando en corte transversal la raíz aórtica (Ao), los 3 velos en semiapertura, en la esquina superior derecha en eje largo la arteria pulmonar (AP), bajo la raíz aórtica la aurícula izquierda (AI), con separación de la aurícula derecha (AD) por *septum* interauricular.

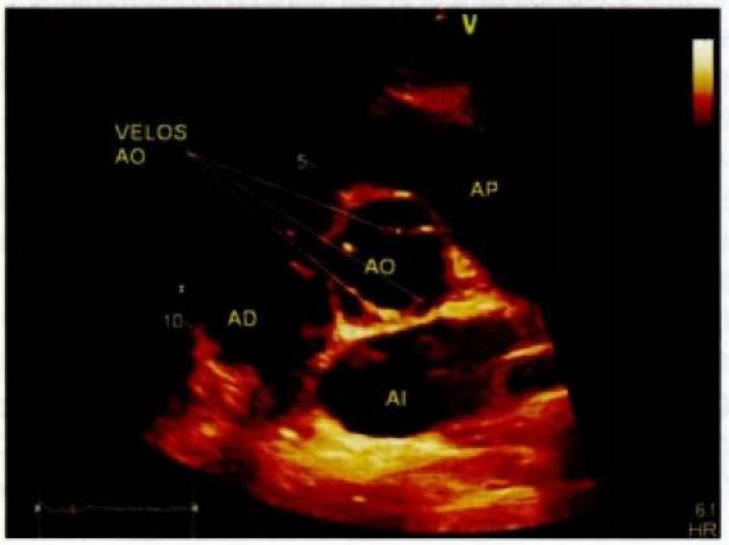

Figura 40-28. Apical 4 cámaras. Se observan ambos ventrículos en la parte superior y ambas aurículas en la porción inferior divididos por las válvulas mitral a su derecha y tricúspide a su izquierda. Se han medido las áreas de las aurículas y la dimensión del ventrículo derecho.



Figura 40-29. Corte desde apical 4 cámaras. Se observa flujo de color rojo uniforme pasando desde la aurícula izquierda través de la válvula mitral al ventrículo izquierdo.

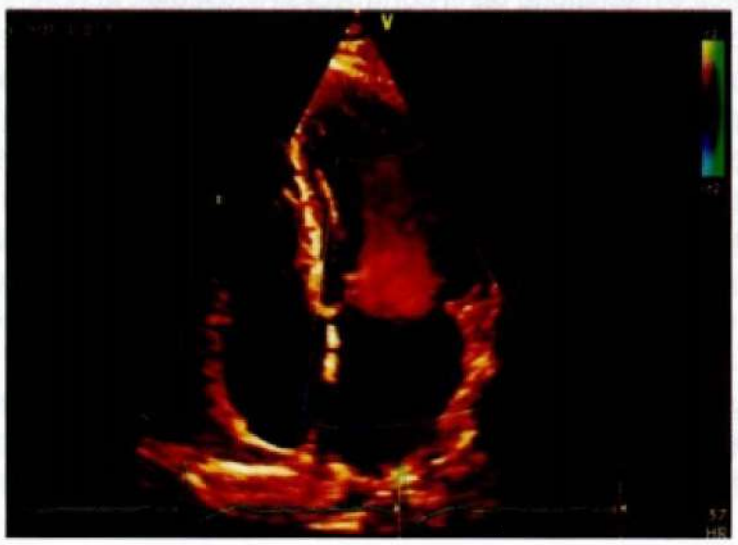

torácica y del pulmón. Por su proximidad a la parte posterior del corazón se obtienen imágenes de alta resolución en múltiples planos longitudinales y transversales e intermedios y de Doppler convencional y color en múltiples planos, así como imágenes en tres dimensiones cuyas reconstrucciones permiten obtener innumerables planos de corte similares a los obtenidos con la reconstrucción por tomografía axial computarizada (TAC). Las imágenes obtenidas en los diversos cortes son muchas y escapan al objetivo de este libro.

La ecocardiografía transesofágica es un examen bien tolerado, de bajo riesgo, pero que requiere sedación y está indicado especialmente en las patologías y condiciones clínicas que se muestran en la Tabla 40-4.

Debe considerarse como un examen que visualiza mejor las estructuras cardíacas posteriores, pero aún la ecocardiografía transtorácica es superior en la evaluación del ápex del ventrículo izquierdo y la función ventricular global, la evaluación de ventrículo derecho, velocidades de flujos aórtico y tricuspídeo, etc., por lo que ambos exámenes son complementarios.

Tabla 40-4. Indicaciones del ecocardiograma transesofágico

Síndrome aórtico agudo
Disfunción de prótesis valvulares
Evaluación valvular específica
Endocarditis infecciosa en prótesis valvulares, endocarditis infecciosa en válvulas nativas de diagnóstico dudoso o con evolución clínica complicada
Pesquisa de fuente embolígena cardíaca y grandes vasos (trombos, vegetaciones, ateroma aórtico)
Masas intracardíacas o paracardíacas
Evaluación intra y postoperatoria en cirugía cardiotorácica
Traumatismos torácicos con compromiso hemodinámico
Enfermos en situación crítica con dolor torácico y/o alteración hemodinámica sin causa demostrada
Cardiopatías congénitas con significación clínica y ecocardiograma transtorácico no diagnóstico

Ecocardiografía de estrés. Se basa en el cambio de la motilidad de la pared ventricular izquierda durante el estrés provocado por fármacos que producen aumento de la frecuencia cardíaca e intensidad de la contracción muscular, generando un aumento del consumo de O_2 y por consiguiente necesidad de aumentar el flujo coronario a esa zona muscular. La dobutamina iv o el ejercicio ergométrico aumentarán el consumo de O_2 y podremos detectar zonas de flujos insuficientes con isquemia, las cuales presentarán alteración de la motilidad miocárdica, angina o síntomas equivalentes y cambios electrocardiográficos. Su principal utilidad es en pacientes que presentan incapacidad para realizar test de esfuerzo y evaluación de test de esfuerzos no diagnósticos.

Cuando se presenta un segmento akinético en reposo se requiere la detección de viabilidad de esa masa muscular; con el uso de dobutamina en baja dosis se observa si hay reaparición de la movilidad de miocardio atontado o hibernado.

En suma, los cambios en el grosor y movilidad inducidos permiten evaluar la presencia de infarto, isquemia y viabilidad miocárdica.

Ecocardiografía intravascular. La colocación de un microtransductor en el extremo de un catéter permite efectuar un estudio de las paredes de los vasos desde su lumen, logrando una definición notable de su estructura.

Ecocardiografía 3D. El avance tecnológico ha permitido la visualización en tiempo real de las estructuras cardíacas en su real forma tridimensional lo que mejora la evaluación de volúmenes, evitando asumir geométricamente con 2 diámetros o áreas los volúmenes y sus cambios en el ciclo cardíaco, así como evaluar las características morfológicas con notable precisión.

DOPPLER CARDÍACO

Específicamente, con el Doppler podemos evaluar el flujo sanguíneo en cuanto a velocidad, dirección del movimiento y homogeneidad o turbulencia del flujo.

En el Doppler se utiliza un haz de ultrasonido que se puede dirigir y que tiene una velocidad de trasmisión a través de los tejidos y una frecuencia de oscilación de la onda que es conocida. Para obtener una información correcta del flujo que se estudia, el haz de ultrasonido debe orientarse paralelo a este.

El Doppler pulsado y el continuo son las dos formas más comunes de evaluación espectral Doppler. El Doppler pulsado es "sitio-específico" ya que permite la medición de flujo sanguíneo en un determinado sitio de interés; su limitación es la inhabilidad para medir flujos de alta velocidad. El Doppler continuo mide la velocidad a lo largo de todo el paso del haz por lo que no es sitio-específico pero no tiene límite de velocidad.

Cálculo de la velocidad y dirección del flujo sanguíneo. El Doppler se basa en el principio de que si se envía un haz de una frecuencia conocida contra un objeto en que rebota, las ondas reflejadas o que se devuelven tendrán una frecuencia que dependerá de que el cuerpo esté o no inmóvil, o que se aleje o acerque a la fuente emisora de ultrasonidos.

Cuando el haz rebota en un cuerpo inmóvil las ondas reflejadas volverán a igual frecuencia que las emitidas, pero si rebota en una masa de glóbulos rojos que se acerca a la fuente, este se devolverá a mayor frecuencia (Figura 40-30). Esta diferencia de frecuencia es directamente proporcional a la velocidad del flujo de glóbulos rojos (GR) con que rebotó y, a la inversa, si la masa (GR) se va alejando la frecuencia del haz será proporcionalmente menor según la velocidad a la cual se aleje, permitiéndonos conocer la velocidad del flujo (Figura 40-31). Esto se grafica en la pantalla con la inscripción hacia arriba de una línea isoeléctrica si se acerca a la fuente o hacia abajo si se aleja del transductor. De esta manera, podemos estimar la velocidad del flujo de GR y su dirección, es decir, si este se acerca o se aleja del transductor.

Midiendo la velocidad al Doppler de un jet de flujo, mediante el uso de la ecuación modificada de Bernoulli (Fórmula 40-1) podemos determinar la diferencia de presión entre las dos cavidades (gradiente). Si la presión de una cavidad puede ser medida con seguridad o estimada no invasivamente, la presión de las otras

Figura 40-30. A. Ejemplo del efecto Doppler que resulta de los glóbulos rojos acercándose al transductor que está a la izquierda. Un tren de ultrasonido es enviado a través del tejido a una determinada frecuencia y es reflejada por los glóbulos rojos que se acercan al transductor a una frecuencia mayor. B. A la inversa, el efecto Doppler resultante de glóbulos rojos que se alejan del transductor, el tren de ultrasonido enviado a una determinada frecuencia retornará reflejado por los glóbulos rojos a una menor frecuencia.



Figura 40-31. Desde apical 4 cámaras. Se observa medición con Doppler pulsado la velocidad del flujo mitral el cual como se acerca al transductor y se inscribe hacia arriba de la isoeléctrica y se observa dos flujos diastólicos correspondientes al llenado rápido (onda E) y luego al flujo tras la contracción auricular (onda A). Las mediciones de velocidad, pendiente, desaceleración etc. nos indicarán el área valvular, la gradientes de presión, la contribución de la contracción auricular o su ausencia en FA, etcétera.

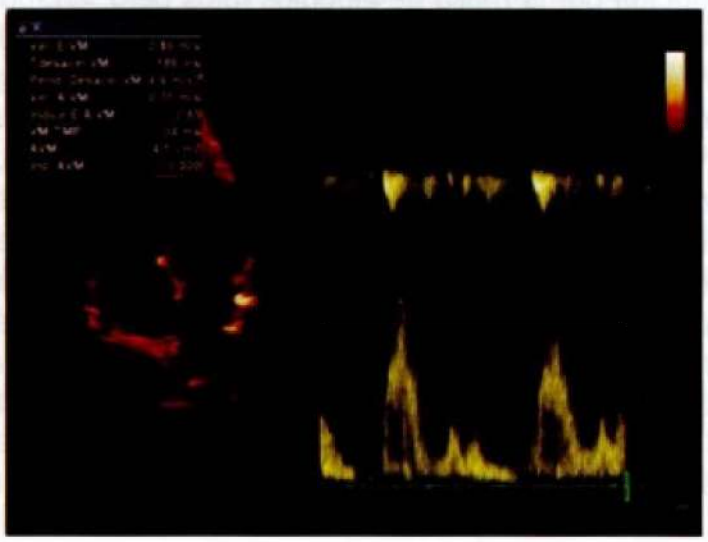

Fórmula 40-1. Ecuación modificada de Bernoulli

$$PI\text{-}P2 = 4\,(V2 - VI) \text{ o } PI\text{-}P2 = 4$$

P = presión;
V2 = velocidad a través de la estenosis
VI = velocidad proximal a la estenosis
Normalmente V1 es mucho menor que V2 y es usualmente omitida, por lo que la ecuación queda simplificada a 4V, en donde V es la velocidad a través de cualquier vaso, cámara o válvula.

puede ser derivada. Con ello se ha logrado una aproximación a la hemodinámica cardíaca que se muestra en la Tabla 40-5.

Doppler-color. El Doppler-color es la asignación de color a la dirección del flujo (rojo al que se acerque al transductor y azul al que se aleje) y un mosaico de colores al flujo turbulento, lo que permite la visualización de alteraciones del flujo con facilidad y una mayor precisión del diagnóstico.

Tabla 40-5. Evaluación hemodinámica por ecocardiografía Doppler

El examen permite evaluar:

- **Gradientes de presión:** gradiente instantánea máxima, gradiente de presión media en estenosis valvulares, prótesis valvulares, tracto de salida derecho e izquierdo y coartaciones
- **Presiones intracardíacas:** ventrículo derecho, arteria pulmonar, y presión sistólica
- **Volúmenes de flujo:** volumen expulsivo, gasto cardíaco, volumen y fracción regurgitante, cortocircuito Qp/Qs
- **Áreas valvulares:** por ecuación de continuidad y presión tiempo medio
- dP/dt
- **Variables de llenado diastólico**

El flujo cardíaco es laminar, es decir, los GR se mueven prácticamente en la misma dirección y con la misma velocidad. Por hidrodinámica, todo flujo que atraviesa una estenosis producirá una elevación de su velocidad y posterior a ella, se genera turbulencia. Esto mismo, nos permite pesquisar aquellas áreas con alteración del flujo a través de la visualización en color.

El Doppler-color nos muestra flujo de color azul o rojo homogéneo si el flujo es también homogéneo (Figura 40-29); en cambio, si se produce turbulencia, en la cual los GR irán en diferentes direcciones, el Doppler-color lo reproducirá como un mosaico de colores.

Dado que el color (velocidad y dirección de flujo) se sobrepone sobre las estructuras cardíacas en 2D, las imágenes en color del flujo son usadas para detectar, localizar y semicuantificar flujo anormal como regurgitación valvular, cortocircuitos u obstrucciones intracavitarias. Se debe tener muy presente que las áreas en color de los flujos no representan volumen sino velocidades de flujo y en la evaluación de los reflujos e insuficiencias valvulares las áreas de reflujo turbulento no representan volúmenes. Es necesaria la aplicación de diferentes métodos para la evaluación más segura del volumen regurgitante real.

Doppler tisular. También podremos evaluar los tejidos cardíacos, determinar su desplazamiento, la aceleración o desaceleración. Habitualmente es usado el movimiento del anillo valvular mitral, ya que la velocidad de este representa la

Figura 40-32. En la esquina superior derecha está la escala de colores según el tiempo al peak sistólico muscular desde la señal ECG, de 50 a 500 milisegundos. Esta imagen muestra la simetría de todo el miocardio en alcanzar el sístole a 50 ms.

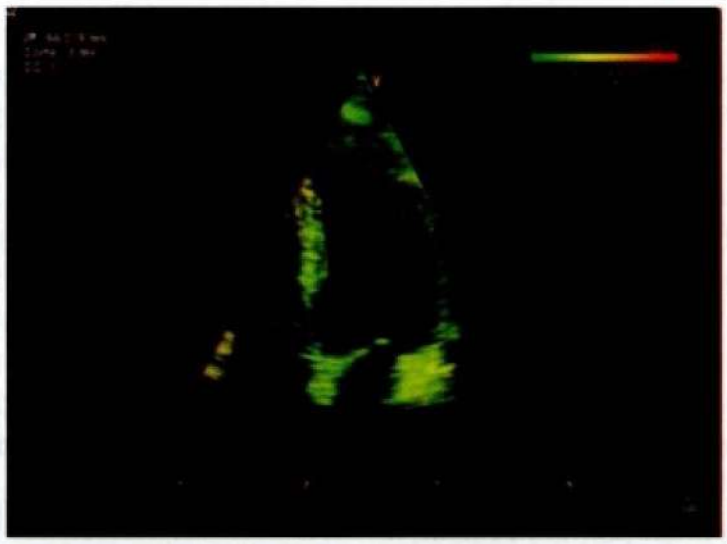

Figura 40-33. En el borde lateral derecho está la escala de colores que asigna color a cada pixel, dependiendo de la movilidad en milímetros de ese punto muscular con respecto al anterior y al siguiente. Muestra los distintos segmentos y su deformación/desplazamiento en el eje longitudinal.

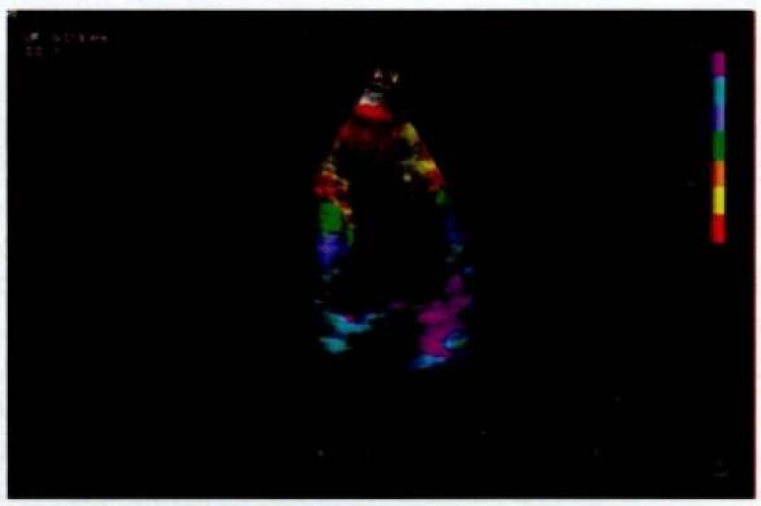

Figura 40-34. Desde apical. Evaluación volumétrica en sístole y diástole en 3 ejes diferentes en un solo latido con visualización del volumen tridimensional que puede ser rotado en todos los ejes y evaluado en movimiento.

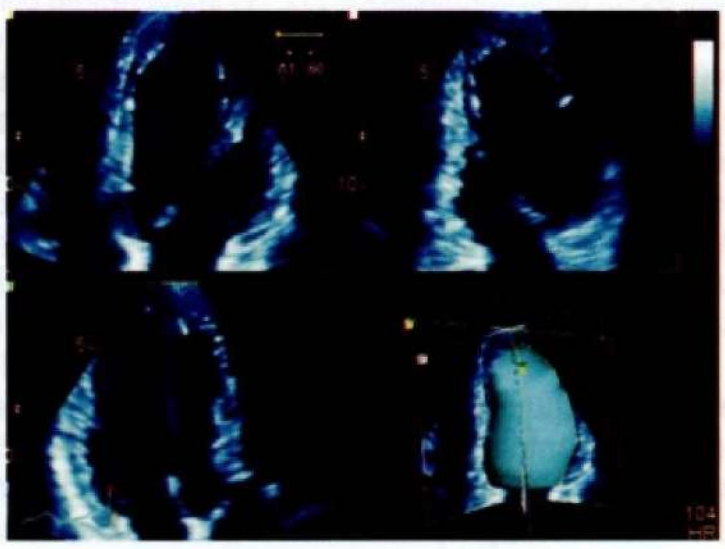

velocidad de cambio de dimensión del ventrículo izquierdo en su eje largo. Esta velocidad diastólica ha sido considerada una medida de la velocidad intrínseca de la relajación miocárdica, lo que nos acerca a función diastólica.

Estimación de la función diastólica. El análisis de la forma de las curvas del Doppler, del tiempo a la velocidad máxima, la desaceleración y otros, nos orientan en la evaluación de la función diastólica ventricular. Nuestra capacidad visual es buena en evaluar paredes que se movilizan en una contracción ventricular (ej.: en 4 cámaras los movimientos de la paredes lateral y septal acercándose en sístole), pero nos es difícil valorar el grado de deformación miocárdica en el eje longitudinal de la pared miocárdica y cuantificar cómo contribuye cada segmento en la contracción. Con la ayuda tecnológica, las múltiples variables de deformación miocárdica (Strain) y su visualización en gráficos en colores nos han ayudado en la evaluación más integral de sístole y diástole ventricular y sus alteraciones más sutiles que el ojo humano no era capaz de realizar (Figuras 40-32 a 40-34).

Contraste y eco. La inyección de casi cualquier líquido en el espacio cardiovascular introduce micro-burbujas, que se ven en la pantalla como una nube de ecos. Una leve ecogenicidad es producida por la masa de glóbulos rojos pero, en múltiples ocasiones, se necesita mejorar la imagen del Doppler, lo que se logra con la inyección de solución salina isotónica agitada por vena periférica, lo que produce una nube de microburbujas solo en las cavidades derechas ya que desaparecen al cruzar el árbol vascular pulmonar, permitiéndonos observar el flujo y los contornos pero, especialmente, nos permite evaluar si existen cortocircuitos y la magnitud de estos. La forma de evaluarlo es a través de la magnitud del paso de burbujas de derecha a izquierda. Incluso, con la adición de nuevos materiales de contraste que logran llegar a la circulación izquierda, nos permitiría la evaluación de perfusión coronaria.

Ocasionalmente, es posible encontrar contraste espontáneo, lo que se asocia a muy baja velocidad de flujo de los GR y por ende, bajo débito y alto riesgo de formar trombos.

ECOTOMOGRAFÍA DOPPLER-COLOR VASCULAR

G. Damm

La ecotomografía Doppler-color ha permitido importantes avances en el diagnóstico de seguridad de la patología vascular, relegando a un segundo plano las antiguas exploraciones del laboratorio vascular no invasivo.

Esta tecnología utiliza ultrasonido diagnóstico, obteniendo simultáneamente **imágenes morfológicas** y **hemodinámicas de las estructuras vasculares**. Esto se consigue superponiendo el flujo sanguíneo a color en la imagen bidimensional dinámica en la escala de grises generada por el computador del equipo. Básicamente el tipo de color (rojo o azul) representa la dirección del flujo, de acuerdo a si se acerca o aleja del transductor, y el tono del color representa la velocidad promedio de avance de la sangre. Otra forma de caracterizar el flujo sanguíneo con esta metodología es en términos de la presencia de flujo laminar o

turbulento; el primero se aprecia como un solo color homogéneo rojo o azul y el segundo como un mosaico de colores a los que se les agrega el verde y amarillo que representan la varianza de las diferentes velocidades de la muestra con respecto a la velocidad media. Estos equipos, además, cuentan con Doppler pulsado y continuo, lo que permite cuantificar el flujo sanguíneo en base al análisis del espectro Doppler en la gráfica de velocidad/tiempo.

En síntesis, la ecotomografía Doppler-color nos proporciona gran cantidad de información morfológica y hemodinámica en forma simultánea, como son: las características estructurales de los diferentes tejidos; la permeabilidad vascular y su localización espacial; la dirección del flujo sanguíneo; el análisis de las velocidades y turbulencias del flujo y, por último, la estimación del flujo volumétrico (caudal) en la perfusión de los diferentes órganos.

APLICACIONES CLÍNICAS

Sistema carotídeo-vertebral extracraneal. Es la aplicación más relevante en la práctica clínica, debido a que la enfermedad ateromatosa significativa de este sistema es una de las causas más frecuentes en los eventos isquémicos del encéfalo.

Las principales indicaciones son: la presencia de un soplo cervical, que solo en el 50% de los casos de estenosis significativa se expresa como tal; en la amaurosis *fugax*; en el accidente vascular encefálico (AVE) isquémico, incluyendo el ataque isquémico transitorio (TIA); en la evaluación preoperatoria de cirugía cardiovascular; en pacientes de alto riesgo vascular (hipertensos, diabéticos, fumadores, hiperlipidémicos); para monitorear la progresión de la enfermedad ateromatosa y su control poscirugía; en el estudio del vértigo; en los síncopes; en el *tinnitus*; y en masas pulsátiles del cuello.

Patología carotídea. El método permite identificar las carótidas comunes en prácticamente toda su extensión, el tronco arterial braquiocefálico derecho y los segmentos extracraneales de las carótidas internas y externas entre unos 3 a 6 cm en el cuello. Estas dos últimas se diferencian por sus características morfológicas, en que la carótida interna –al revés de la carótida externa– presenta la dilatación del bulbo en su origen y un trayecto más posterior sin ramas colaterales (Figura 40-35), además de un flujo hiporresistivo (con prominencia de la fase diastólica).

La bifurcación carotídea en su bulbo es el sitio con mayor asiento del proceso ateromatoso debido a las características hemodinámicas de flujo reverso en el bulbo (teoría de los remansos). Se pueden encontrar placas planas o "estrías de colesterol" (Figura 40-36), placas blandas homogéneas (colesterol más reacción del colágeno) y placas duras (calcificadas); además de la presencia de placas blandas complicadas con hemorragia intraplaca y/o ulceración, que son fuente de embolia cerebral.

En otro aspecto, las placas pueden disminuir el calibre de la arteria en grado significativo (sobre 50%) encontrándose velocidades de flujo patológico sobre 125 cm/seg en la carótida interna, con turbulencia asociada (Figuras 40-36 y 40-37). Se considera que sobre el 70% de estenosis de la carótida interna está indicada la corrección quirúrgica para evitar el riesgo de un AVE isquémico (estudio multicéntrico NASCET). El diagnóstico de oclusión total puede ser hecho con alto porcentaje de seguridad

Figura 40-35. Mapeo de flujo color de la bifurcación carotídea izquierda. Muestra la carótida interna y su bulbo (LT ICA) con la presencia de una pequeña placa ateromatosa parietal excéntrica blanda-plana (flechas). La carótida externa (LT ECA) tiene múltiples ramas colaterales características.

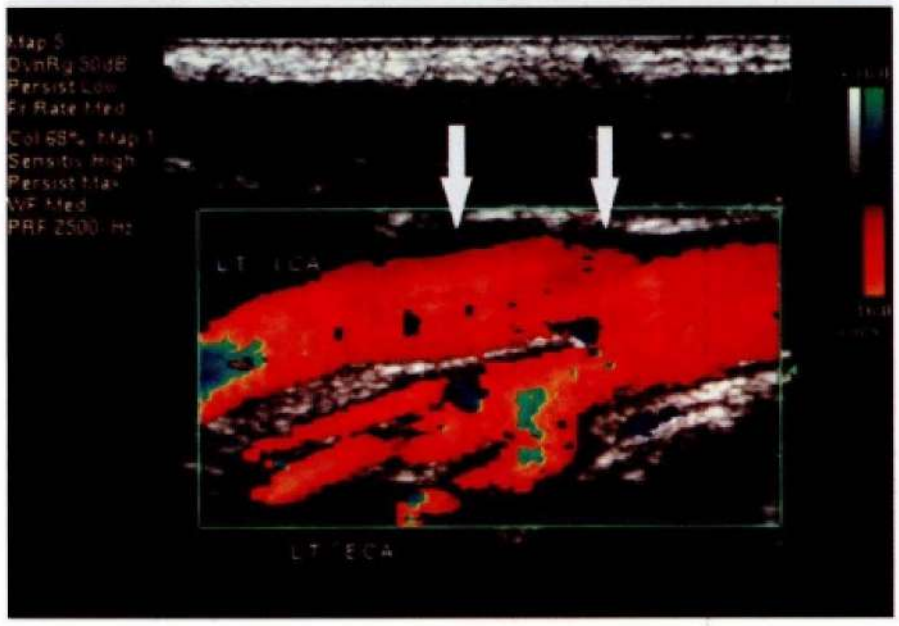

Figura 40-36. Mapeo de flujo color del origen de la carótida interna. Muestra una estenosis severa del 80%, con la característica presencia de mosaico de colores por turbulencia, producto de un depósito ateromatoso parietal blando hipoecogénico (flechas).

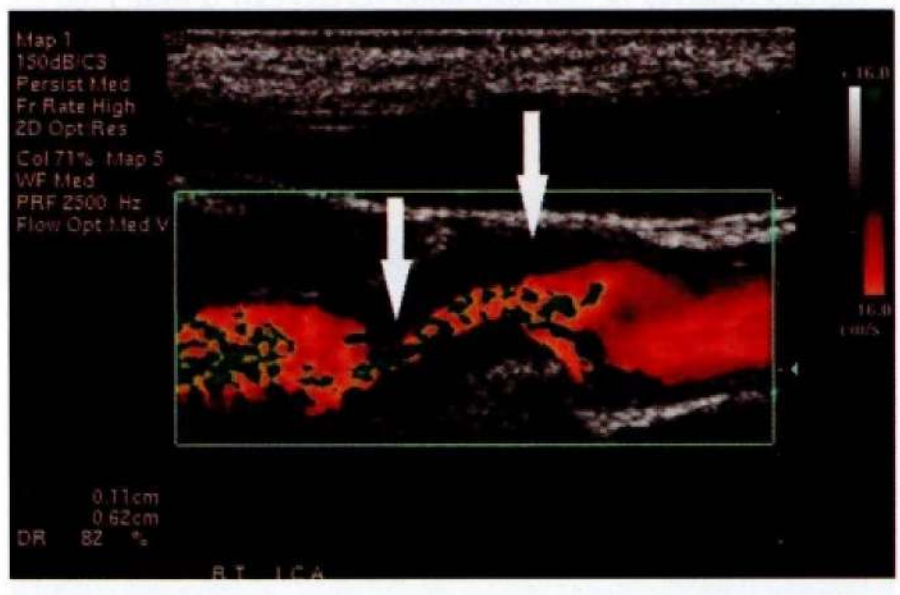

en este vaso al demostrar el trombo intraluminal y la ausencia de señal Doppler, con un patrón más resistivo de baja amplitud en la carótida común, lo que tiene gran implicancia para definir la condición quirúrgica del paciente.

Otro tipo de patologías identificables con esta exploración son: la enfermedad de Takayasu, la displasia fibromuscular, los tumores del glomus carotídeo y las disecciones traumáticas. El rendimiento del método, en correlación con la angiografía, en los grados de estenosis, es cercano al 96% y la seguridad diagnóstica en placas complicadas, tiene el 86% de sensibilidad y el 98% de especificidad. Las limitaciones más frecuentes son: las bifurcaciones carotídeas muy altas en pacientes obesos, con cuello grueso, y las placas intensamente calcificadas que producen una gran sombra sónica.

Figura 40-37. Registro Doppler pulsado en el sitio de la estenosis severa. Con una velocidad máxima patológica de 462 cm/seg y turbulencia asociada que se expresa por ocupación de la ventana espectral (flecha).

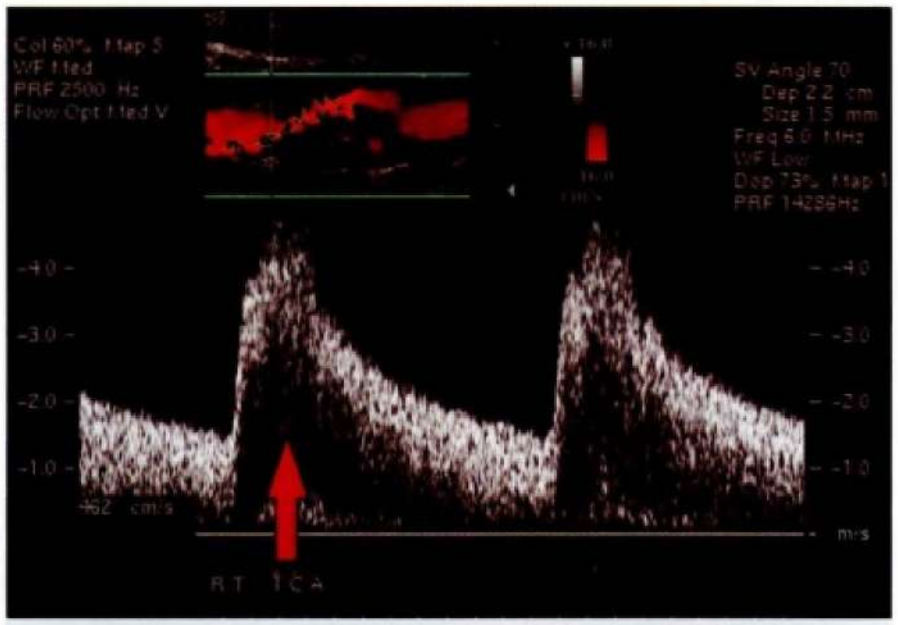

Figura 40-38. Mapeo de flujo color de la conjunción venosa safeno-femoral. Se aprecia un trombo oclusivo hipoecogénico expansivo del lumen de la vena femoral común (flecha) y presencia de flujo espontáneo ascendente en la vena safena interna, que se deriva por colaterales superficiales hacia la pared del abdomen.

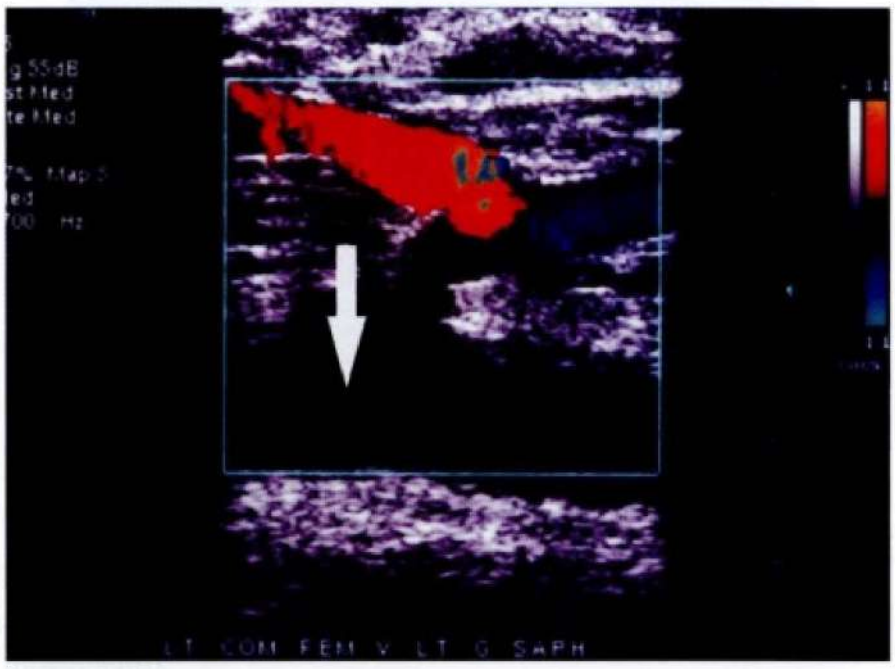

Patología de las arterias vertebrales. Estas arterias se visualizan parcialmente entre las apófisis transversas de las vértebras cervicales y, en menor medida, hacia sus orígenes, pudiendo determinarse su permeabilidad, calibre, sentido del flujo y velocidad media sistólica, que normalmente está entre 20 y 40 cm/seg. Encontrar un flujo invertido (descendente) en las arterias vertebrales nos revela la presencia de un síndrome de robo de subclavia, en que esta última arteria obstruida proximalmente le saca flujo a la arteria vertebral, que generalmente es la izquierda, con lo cual disminuye la irrigación en el territorio vertebrobasilar del encéfalo.

Sistema venoso de las extremidades inferiores. La trombosis venosa profunda (TVP) es la enfermedad más importante para ser estudiada con esta tecnología. Puede tener dos tipos de complicaciones: el tromboembolismo pulmonar y la insuficiencia valvular venosa. El diagnóstico clínico se realiza solo en el 50% de los casos y, por otro lado, el 50% de las TVP se complica con un tromboembolismo pulmonar.

Los signos ultrasonográficos son (Figura 40-38):

- Presencia de trombo endoluminal fijo y expansivo del lumen.
- Ausencia de flujo espontáneo y con maniobras de compresión muscular distal.
- Incompresibilidad de las paredes a la presión externa del transductor.
- Aumento del flujo de colaterales y del sistema venoso superficial.

Los factores pronósticos de ocurrencia de tromboembolismo pulmonar son la extensión cefálica del proceso trombótico y la presencia de trombo "flotante". La sensibilidad global del método es del 95% y su especificidad del 97%, lo que nos da una alta seguridad diagnóstica para iniciar el tratamiento anticoagulante.

El método permite, además, determinar el reflujo en el sistema venoso profundo longitudinal, a consecuencia de un síndrome postrombótico con insuficiencia valvular, y cuantificar sus grados de severidad de acuerdo a los parámetros de velocidad de descenso de la sangre, duración en el tiempo y extensión cefalocaudal del reflujo.

También la patología varicosa actualmente se debe estudiar con esta tecnología, que nos permite identificar el reflujo en los cayados de las safenas, siguiéndolo hacia caudal, midiendo los diámetros de estas venas para preservarlas o descartarlas en futuras cirugías de *by-pass*; además de permitirnos marcar en la piel las perforantes insuficientes, dándole mayor seguridad a la técnica quirúrgica.

Sistema arterial de las extremidades inferiores. La enfermedad ateromatosa obliterante periférica de las extremidades inferiores tiene una gran incidencia en nuestro medio y su sintomatología cardinal es la claudicación intermitente, que actualmente se estudia con este método de exploración.

El método permite definir claramente dos grupos de pacientes:

- Pacientes con lesiones ateromatosas estenosantes segmentarias ilíacas, femorales o poplíteas, las cuales se deben tratar primariamente con angioplastia transluminal percutánea y eventual instalación de *stent*.
- Pacientes con lesiones ateromatosas multisegmentarias, oclusión completa de trayectos o compromiso distal severo, cuyo tratamiento esencialmente es médico-quirúrgico. La ecotomografía Doppler-color permite determinar el número y sitio de las estenosis, como así también su grado de severidad, presencia de oclusión arterial y estado de la red colateral.

Sistema renal. La principal indicación en patología renal consiste en la pesquisa de estenosis de las arterias renales en pacientes con hipertensión arterial en que se sospeche un componente renovascular. Para obtener buenos resultados en esta exploración abdominal profunda debemos ser extremadamente

rigurosos, visualizando la aorta a nivel de las renales, los orígenes de estas arterias y sus trayectos hasta los hilios renales, además de obtener registro Doppler de las arterias intrarrenales y de las venas renales, para terminar con un estudio apropiado de los parénquimas renales. Al identificar directamente el lumen estenosado en las arterias renales y sus consecuencias hemodinámicas en las arterias intrarrenales, se obtiene una sensibilidad del 91% con una especificidad del 95%. Otras indicaciones de importancia son: estudio del riñón trasplantado para detectar rechazo y/o complicaciones vasculares de la cirugía; detección de trombosis de venas renales; evaluación de la vascularización de masas renales y estudio hemodinámico complementario en nefropatías crónicas y uropatías obstructivas.

Aplicaciones misceláneas:

- Sistema venoso portal y suprahepáticas.
- Aorta abdominal y arterias mesentéricas.
- Fístulas arteriovenosas para acceso a hemodiálisis.
- Órbitas, testículos-venas espermáticas, tiroides y masas de partes blandas.

TOMOGRAFÍA COMPUTARIZADA

P. Soffia • C. Cortés

La tomografía computarizada (TC) es uno de los grandes avances de la medicina del siglo xx, pues su aporte al proceso diagnóstico ha beneficiado el desarrollo de muchas especialidades, especialmente la neurología y neurocirugía. Debemos su invención al genio de un ingeniero inglés, Godfrey Hounsfield, y al físico sudafricano Allan Cormack, quienes recibieron conjuntamente el premio Nobel de Medicina en 1976 por su concepción y puesta en práctica. El primer tomógrafo computarizado se instaló en Londres en 1971 y, actualmente, se dispone de esta técnica en la mayor parte de los hospitales del mundo.

El tomógrafo computarizado (Figura 40-39) es una máquina grande con un túnel (*gantry*, en inglés) por donde ingresa una camilla motorizada con movimiento programado. En el interior del *gantry* hay un tubo de rayos X que emite un haz de radiación en forma de abanico, el cual atraviesa al paciente e incide sobre un arco de detectores en el lado opuesto. Ambos elementos están fijos en un anillo metálico que rota a gran velocidad, típicamente a 0,5 seg o menos. La rotación y la emisión de rayos X se hace conjuntamente con el desplazamiento horizontal de la camilla, de manera que la radiación y los datos que se generan forman un helicoide o espiral alrededor del paciente. La información es procesada por un computador muy poderoso, que es capaz de reconstruir muchas imágenes transversales por segundo y desplegarlas en un monitor ubicado en la consola de operación, manejada por un tecnólogo médico.

Las imágenes se representan como cortes o secciones transversales en escala de grises, que en la actualidad son muy finas, típicamente de 1 mm de espesor. Las imágenes se obtienen dependiendo de la absorción o atenuación de los rayos X por los diferentes tejidos del cuerpo, en función de su composición. A los tejidos más densos se les asigna un tono más claro, y a los menos densos un tono más oscuro. Para cuantificar y estandarizar la absorción (atenuación), se usa la escala de Hounsfield, en la que los tejidos de la mayor densidad, como el hueso cortical, es blanco (+1.000 UH) y el aire es negro (-1.000 UH). En el centro de la escala está el agua, con un tono medio de gris y con un valor de 0 UH.

Los tomógrafos de última generación obtienen múltiples cortes (secciones) en una sola rotación y por ello se llaman tomógrafos computarizados multicorte (TCMC). Dado que el grosor de corte es de 1 mm o menos, en cada examen se generan cientos o incluso miles de imágenes en pocos segundos. Tal velocidad es beneficiosa para los pacientes, especialmente para niños, ancianos y de cualquier edad, disneicos o en estado crítico. En algunos exámenes se debe utilizar un medio de contraste (MC) radioopaco yodado, que se inyecta por vía intravenosa, con el objeto de incrementar la visibilidad de un órgano determinado, de los vasos sanguíneos o de una lesión en particular.

Si bien las imágenes que genera la máquina son cortes o secciones transversales del sujeto examinado, es posible utilizarlas también como datos computacionales para obtener cortes en planos diferentes al axial. Gracias a computadores rápidos, los tomógrafos actuales pueden generar en pocos segundos imágenes frontales (coronales), sagitales, oblicuas o tridimensionales (Figura 40-40). Estas últimas incluso pueden

Figura 40-39. Moderno tomógrafo computarizado multicorte. Inyectora automática de medio de contraste (flecha).

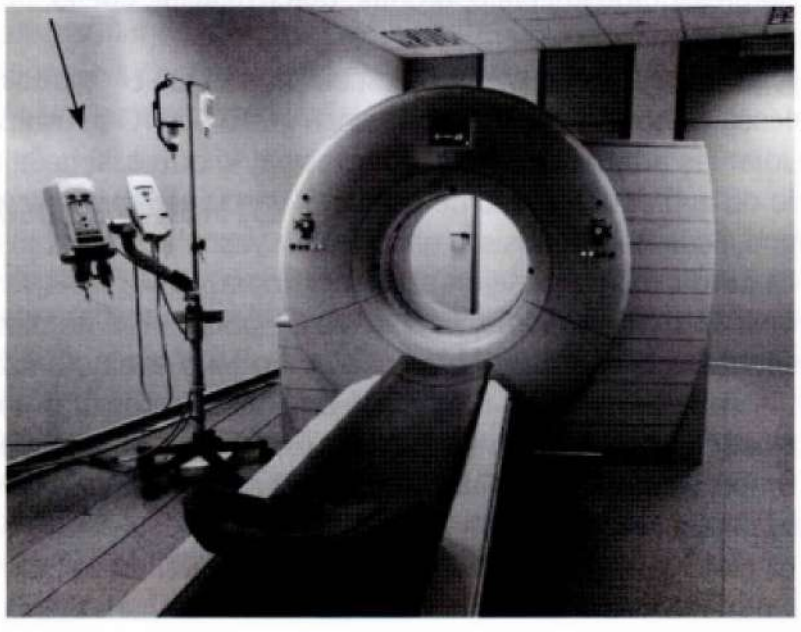

Figura 40-40. Reconstrucción frontal del tórax.

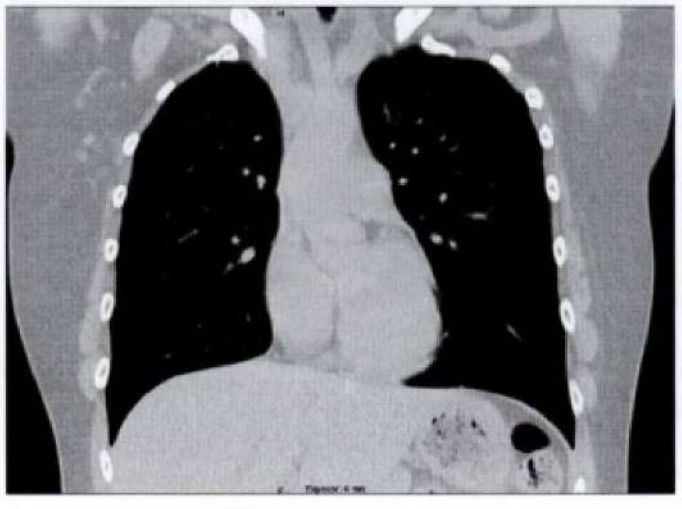

ser coloreadas artificialmente de acuerdo a la densidad relativa de cada estructura anatómica para una visualización más fácil. Corresponden a un archivo digital en un formato estándar denominado DICOM (*Digital Imaging and Communications in Medicine*), por lo que pueden ser examinadas en la pantalla de un computador, distribuirse por las redes informáticas, grabarse en soportes digitales y/o imprimirse en papel u otro soporte físico.

APLICACIONES DE LA TOMOGRAFÍA COMPUTARIZADA

La TC (conocida popularmente como escáner) permite ver casi todos los órganos internos del cuerpo: cabeza, cuello, tórax, abdomen, pelvis y extremidades, incluyendo los huesos, los tejidos blandos y sus vasos sanguíneos. Los médicos usan la TC para diagnosticar cánceres, enfermedades cardiovasculares, enfermedades inflamatorias, degenerativas, congénitas, traumatismos y lesiones musculoesqueléticas (Figura 40-41). Por ejemplo, si tenemos un paciente con cáncer de cualquier órgano (pulmón, hígado, páncreas, riñón, fémur, etc.), podemos ver el tumor, su forma, medir su tamaño y densidad, precisar su localización y sus extensiones, contiguas o distantes (Figura 40-42). En el paciente con cáncer, la TC también se usa para planificar las terapias radiantes y medir sus resultados, para guiar biopsias y otros procedimientos mínimamente invasivos y planear las cirugías.

Un área donde la TC es usada cada vez con mayor frecuencia es la patología de urgencia. En los pacientes que acuden a las unidades de emergencias aquejados de dolor torácico, abdominal, traumatismos graves o síndromes neurológicos agudos, la TC es usada intensamente por su gran velocidad, amplia disponibilidad y precisión diagnóstica (Figura 40-43). Gracias a su uso, es posible determinar en poco tiempo cuáles pacientes requieren observación, hospitalización, cirugía o alta, generando una administración más eficiente del sistema hospitalario.

Figura 40-41. Reconstrucción tridimensional de codo que muestra una fractura del radio (flecha).



Figura 40-42. Corte axial del abdomen superior. En el lóbulo hepático izquierdo se observa un tumor benigno (flecha).

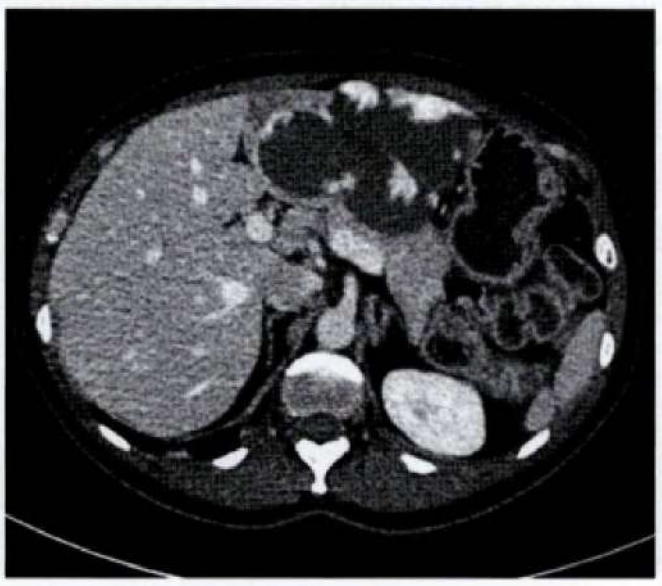

Figura 40-43. Corte axial de tomografía computarizada de encéfalo. Se observa un hematoma parietal izquierdo (flecha).



TIPOS DE EXÁMENES Y SU NOMENCLATURA

Existe gran variedad de técnicas o protocolos de realización de exámenes de TC, de acuerdo al objetivo que se desea lograr en términos diagnósticos. Típicamente se dividen por segmentos corporales, como encéfalo, órbitas, macizo facial, cuello, tórax, abdomen, pelvis y extremidades.

Algunos protocolos son muy específicos según el órgano que se desea estudiar. Por ejemplo, la angiografía por TC se usa para estudiar las arterias en forma no invasiva, lo que casi ha eliminado de la práctica el uso de catéteres vasculares para llegar a diagnósticos de estenosis u obstrucción vascular (Figura 40-44).

La **cardio-TC** consiste en estudiar al corazón y a las arterias coronarias en movimiento, para lo cual al paciente se le colocan electrodos de electrocardiograma, cuyo registro es sincronizado con la emisión de rayos X, a modo de obtener imágenes libres de artefactos de movimiento en cualquier fase del ciclo cardíaco. Se emplea para evaluar función ventricular y el estado de las arterias coronarias.

La **pielo-TC** y la **uro-TC** son protocolos para el estudio de las vías urinarias, la primera sin uso de medio de contraste, con

Figura 40-44. Angiografía por tomografía computarizada de las arterias femorales y poplíteas. Este estudio requiere la inyección de un medio de contraste por vía intravenosa.

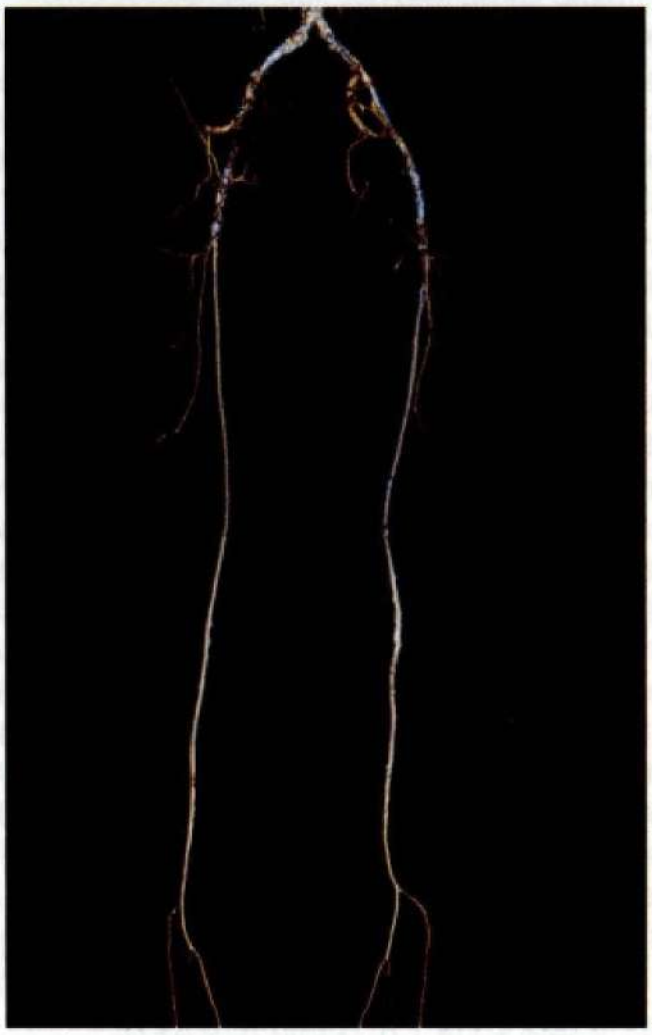

el propósito de detectar litiasis, y la segunda, con la inyección de medio de contraste intravenoso que, al ser excretado por los riñones, permite examinar las vías urinarias. Se emplea principalmente para pacientes con hematuria, a fin de detectar cánceres.

La **entero-TC** consiste en dar al paciente grandes volúmenes de líquido por boca o a través de una sonda enteral, con lo que se distiende el intestino delgado. De esta manera, se puede estudiar con detalle este segmento intestinal, donde los exámenes endoscópicos no logran llegar. La **colono-TC**, popularmente conocida como colonoscopía virtual, consiste en distender el colon insuflando gas, aire ambiental o CO_2, a fin de detectar pólipos o cánceres. Se emplea como alternativa menos invasiva a la colonoscopía tradicional.

PROCEDIMIENTO

La TC se efectúa con el paciente acostado en una camilla motorizada, vistiendo una bata institucional, sin botones ni elementos metálicos, proporcionada por el tecnólogo o técnico paramédico.

El tecnólogo posiciona al paciente sobre la mesa de examen, generalmente acostado en decúbito dorsal y ocasionalmente en procúbito o en decúbito lateral. La cubierta es blanda y con un cabezal de apoyo o almohada y el paciente debe permanecer quieto. En estudios de tórax o abdomen se solicitan apneas breves del orden de 10 seg para evitar artefactos de movimiento. Si el examen necesita uso de medios de contraste (MC), estos son inyectados por una línea intravenosa mediante una inyectora automática en forma de bolo. Durante el examen, la camilla motorizada, con el paciente, se desplaza horizontalmente a través del *gantry* del TC. El tiempo total del examen generalmente no supera los 15 minutos, siendo el lapso mayor la instalación de la vía venosa para el contraste.

Con los modernos TC multicorte, el tiempo quieto sobre la camilla es muy reducido. Aunque la TC misma no causa dolor, para algunos pacientes es incómoda la instalación de la vía venosa, otros son claustrofóbicos, o tienen dolores crónicos o están agitados. En tales casos los pacientes pueden requerir sedación farmacológica o anestesia. Si se emplea contraste intravenoso, al inyectarlo el paciente puede sentir una sensación de calor y un tenue sabor metálico por algunos segundos.

El paciente ingresa sin acompañantes a la sala de examen y mantiene contacto visual y auditivo con el tecnólogo que ejecuta el examen, quien le conversa e instruye durante este. Terminada la TC, el paciente puede retornar a sus actividades habituales.

INTERPRETACIÓN DE LOS RESULTADOS

Un radiólogo, médico especialista entrenado en el uso de equipos radiológicos, en la ejecución de exámenes, con y sin radiaciones ionizantes, y en la interpretación de ellos, supervisa la ejecución del examen y luego lo interpreta analizando todas las imágenes.

Esta labor se realiza frente a pantallas digitales de alta resolución, con capacidades de magnificar un sector o toda la imagen, modificar la escala de grises y reconstruirla en los diferentes ejes del espacio (X, Y, Z).

Es muy importante destacar que para una correcta interpretación del examen, el médico radiólogo debe contar con información clínica como la anamnesis y el examen físico, los exámenes de laboratorio, y los estudios radiológicos previos, si es que existen.

El radiólogo entonces emite un informe escrito que consta de la descripción de los hallazgos y una impresión o hipótesis diagnóstica. Una vez revisado y firmado, es dirigido al médico que solicitó el estudio.

Figura 40-45. Corte axial del abdomen. LHI: Lóbulo hepático izquierdo. LHD: Lóbulo hepático derecho. RD: Riñón derecho. RI: Riñón izquierdo. VCI: Vena cava inferior. A: Aorta abdominal. *: Cola del páncreas.

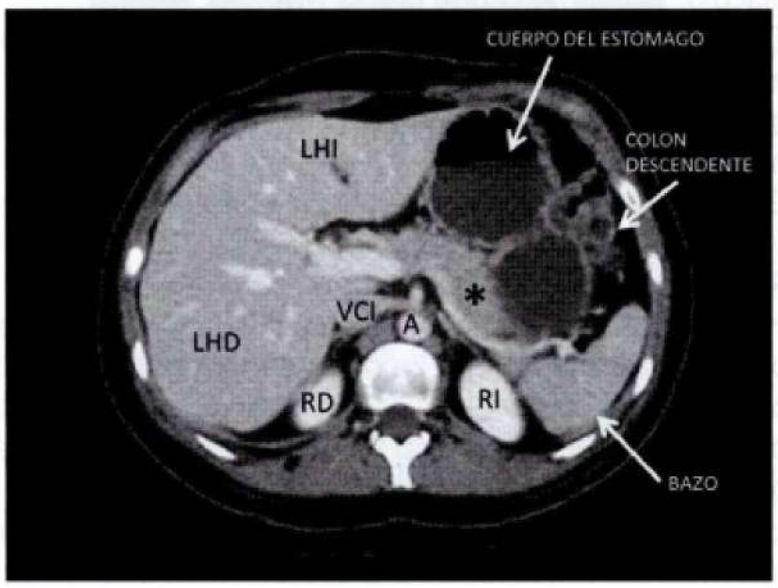

Figura 40-46. Corte axial del abdomen. RD: Riñón derecho. RI: Riñón izquierdo. *: Cabeza del páncreas.

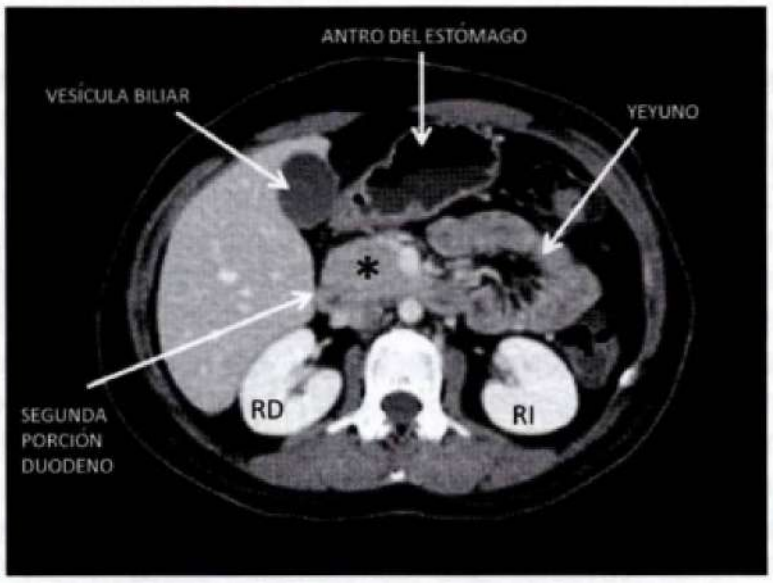

En las Figuras 44-45 y 44-46 se muestran las imágenes de sendos cortes axiales del abdomen, señalando las correspondientes estructuras intraabdominales observadas. Ambos son cortes de 5 mm de espesor, de una TC con medio de contraste intravenoso, hechos a la altura de L1 y de L2 aproximadamente.

BENEFICIOS Y RIESGOS DE LA TOMOGRAFÍA COMPUTARIZADA

Beneficios:

- Es indolora, no invasiva y precisa.
- Una gran ventaja es su capacidad de producir imágenes de alta resolución espacial del hueso, las partes blandas, los vasos sanguíneos y gases, simultáneamente.
- Es un examen rápido y sencillo de ejecutar. En casos de emergencias puede revelar lesiones internas y hemorragias con tal rapidez que permite salvar vidas.
- Es un método de imágenes costo-efectivo para un amplio rango de problemas clínicos.
- Es menos costosa y más disponible que la resonancia magnética (RM) y, además, es menos sensible a los movimientos involuntarios del paciente.
- Puede efectuarse aunque el paciente tenga implantado un implemento médico de cualquier tipo (Ej.: marcapasos cardíacos), lo que no ocurre con la RM.
- Es una excelente herramienta para guiar procedimientos mínimamente invasivos, como biopsias percutáneas y aspiración de colecciones en la cavidad torácica, abdomen, pelvis y extremidades.
- Después del examen no permanece radiación en el paciente.

Riesgos:

- Hay siempre un pequeño riesgo teórico de cáncer a largo plazo con el uso de radiación ionizante, aun a bajas dosis como las que emplea la TC. Sin embargo, en la práctica, el beneficio de un diagnóstico preciso es mayor que el riesgo potencial.
- La dosis efectiva de radiación en promedio es +/– 10 mSv, que está cercana a la dosis que un sujeto suele recibir del ambiente en tres años. No obstante, los equipos de última generación pueden lograr dosis menores a 3 mSv, lo que equivale a la radiación ambiental natural que recibe cualquier ser humano en un año.
- Las mujeres siempre deben informar al médico o al tecnólogo si hay alguna posibilidad de estar embarazadas. La TC no es recomendable en embarazadas durante el período de organogénesis (primer trimestre) por los riesgos potenciales de la irradiación al embrión. Durante el segundo o tercer trimestre del embarazo, debe evaluarse su balance riesgo/beneficio, pudiendo ser usada en situaciones de riesgo vital para la madre.
- Aunque es poco frecuente, existe el riesgo de reacciones alérgicas severas al MC inyectado. Para evitarlas, el médico radiólogo hace una anamnesis previa al estudio detectando factores de riesgo, como asma o antecedentes previos de reacción adversa al contraste. En estos casos, se puede emplear medicación profiláctica antes del examen. Asimismo, el uso de MC puede ser nefrotóxico en pacientes con daño renal previo. Por ello, la anamnesis previa es fundamental. En pacientes con tasa de filtración glomerular menor a 45 mL/min, la inyección de MC debe ser evaluada rigurosamente, prefiriendo otras alternativas diagnósticas.
- En los niños, por su mayor sensibilidad a las radiaciones ionizantes, solo se efectuará TC si este estudio es esencial para efectuar un diagnóstico y no deben repetírselo a menos que sea absolutamente necesario.

LIMITACIONES DE LA TOMOGRAFÍA COMPUTARIZADA

- Tejidos blandos con densidades muy similares pueden verse muy parecidos en TC (cerebro, médula espinal, ligamentos, tendones, músculos, cartílago, etc.). Para ello, la resonancia magnética es considerada el método de elección.
- Pacientes muy obesos que no caben en el *gantry* (70-80 cm) del equipo o superan el peso máximo permitido (200-250 kg) para la camilla motorizada.

RESONANCIA MAGNÉTICA

P. Soffia

La resonancia magnética (RM) es un método de diagnóstico por imágenes que, a diferencia de la TC, no emplea rayos X sino una combinación de campos magnéticos potentes y pulsos de radiofrecuencia (radiación electromagnética) para obtener imágenes seccionales del cuerpo humano. Para obtener dichas imágenes se requiere de un resonador, equipo que consta de un imán en forma de túnel (*gantry*) donde se introduce al paciente acostado sobre una camilla desplazable. El sujeto es sometido a un intenso campo magnético, varias veces superior al terrestre, lo cual provoca la alineación de sus núcleos de hidrógeno (protones) en la dirección de dicho campo. Este fenómeno es inadvertido por el paciente y no tiene efectos biológicos adversos.

Posteriormente, la máquina envía ondas de radiofrecuencia en forma de pulsos, lo cual produce perturbaciones de estos núcleos de hidrógeno que se reflejan en la emisión de energía

(eco), la cual es recogida por un tipo especial de antenas, llamadas bobinas que, a su vez, codifican digitalmente la señal y la envían al computador para ser procesadas con el propósito de formar imágenes seccionales que son analizadas en pantallas de computador y distribuidas por las redes informáticas para almacenamiento, archivo o impresión, similar a las imágenes de TC.

Cabe destacar que, a diferencia de la TC, los cortes seccionales obtenidos por RM pueden ser realizados directamente en cualquier plano del espacio (axial, coronal, sagital u oblicuo) con idéntica resolución en cada uno de ellos. Dependiendo de las características de cada tejido en particular, la señal de RM tendrá propiedades específicas. La principal ventaja de la RM consiste en su gran resolución de contraste, que permite diferenciar tejidos con muy pequeñas diferencias de densidad, propiedad que la sitúa en ventaja por sobre otras técnicas como la TC. Además de lo anterior, no emplea radiaciones ionizantes. Los pulsos de radiofrecuencia y los campos magnéticos usados comúnmente en RM carecen de efectos biológicos perjudiciales.

Para lograr imágenes de calidad debe ponerse especial atención en los parámetros técnicos que inciden en la formación de la imagen. Estos parámetros técnicos se regulan a través de las secuencias de pulso, que el médico radiólogo debe escoger de acuerdo a cada situación particular. Las secuencias se denominan mediante acrónimos en inglés que resumen sus características físicas. Describiremos las más utilizadas en la práctica.

SECUENCIAS BÁSICAS EN RESONANCIA MAGNÉTICA

Secuencia eco de *spin* (*spin echo*, SE). Es la más simple y tradicional. Emplea básicamente pulsos de radiofrecuencia para la formación de la imagen. Actualmente se emplea una variedad más rápida denominada *fast spin echo* (FSE) o *turbo spin echo* (TSE). Se utiliza en todo tipo de exámenes. Estas secuencias generan paquetes de 20-30 imágenes o cortes en un lapso de tiempo que varía entre 2 y 6 minutos como promedio, por lo que se hacen en respiración libre u optimizada con un sensor respiratorio para evitar artefactos de movimiento.

Cuando se desea obtener imágenes "congeladas" en apnea, especialmente para el tórax o el abdomen, se usa una variante denominada *half Fourier single-shot turbo spin echo* (HASTE), que entrega varios cortes por apnea, pero con una calidad algo menor.

Secuencias de inversión-recuperación (STIR, FLAIR). Es una variante de la secuencia eco de *spin* que, gracias a la aplicación de un pulso de radiofrecuencia que invierte el vector de magnetización longitudinal, permite anular selectivamente la señal de determinados tejidos con el propósito de hacer más evidentes algunos procesos patológicos: STIR (*Short T1 inversion recovery*) anula la grasa, haciendo más evidente las alteraciones de la médula ósea; y FLAIR (*fluid attenuated inversion recovery*) anula el líquido cefalorraquídeo (LCR), haciendo más evidentes las alteraciones de la sustancia blanca.

Secuencia eco de gradiente (*gradient echo*, GRE). Emplea gradientes de campo magnético, es decir la aplicación intermitente de variaciones controladas en la intensidad del campo a lo largo de los planos del espacio para formar las imágenes. Son secuencias rápidas, gracias a las cuales es posible obtener imágenes en apnea para el estudio del abdomen y también constituyen la base para la angiografía por resonancia magnética (angio-RM). También se usan para obtener imágenes tridimensionales, por ejemplo, mapas de la corteza encefálica.

Secuencias ecoplanares (*echo planar imaging*). Permiten la formación de imágenes diagnósticas en tiempos muy breves, incluso de milisegundos. Gracias a estas secuencias es posible la llamada resonancia funcional, que permite el estudio en tiempo real de las funciones cerebrales. Asimismo, es la base para estudiar la difusión tisular de las moléculas de agua, lo que se emplea para detectar procesos isquémicos y neoplásicos.

POTENCIACIÓN DE LAS IMÁGENES EN RM

Cada tejido tiene ciertas propiedades específicas que le confieren una señal determinada. Ajustando debidamente algunos parámetros, es posible variar selectivamente el contraste entre los tejidos representados. Este proceso se denomina potenciación de las imágenes. Básicamente, un corte de RM puede ser potenciado de tres maneras: en T1, T2 y en densidad de protones, independientemente de la secuencia de pulso utilizada para su obtención. T1 y T2 son constantes de tiempo que se miden en ms y se refieren a la variación vectorial de la magnetización de los tejidos en el tiempo, típicamente agua y grasa, muy abundantes en todos los órganos corporales.

Por ejemplo, en una imagen potenciada en TI, el LCR se verá de color negro (hipointenso), mientras que la misma imagen ponderada en T2 nos mostrará el LCR de color blanco (hiperintenso) (Figuras 40-47 y 40-48). Esta variación del contraste, de acuerdo con las propiedades fisicoquímicas de los tejidos, facilita la delineación anatómica y la detección de los procesos patológicos.

Figura 40-47. Corte axial de encéfalo normal potenciado en T1. Nótese la excelente diferenciación entre sustancia blanca y sustancia gris.



Figura 40-48. Corte axial de encéfalo normal potenciado en T2. Sistema ventricular (flecha).



MEDIOS DE CONTRASTE EN RM

El empleo de estas sustancias permite mejorar la sensibilidad y especificidad de la RM para detectar procesos patológicos al aumentar el contraste entre tejidos normales y anormales. Estos medios de contraste modifican el ambiente magnético en que se desenvuelven los protones, haciendo más fácil detectar algunos cambios en la relajación de los mismos. Los mejores medios son los llamados agentes paramagnéticos, de los cuales el más usado es el gadolinio, unido a diferentes sales. El gadolinio aumenta la intensidad de la señal tisular en las imágenes potenciadas en TI. Este producto se inyecta por vía intravenosa. Al igual que los MC yodados existe un riesgo pequeño de reacción alérgica en algunos pacientes. Su uso está contraindicado en pacientes con insuficiencia renal crónica terminal o que están en hemodiálisis, pues al no ser excretado por la vía urinaria se puede depositar en el tejido celular subcutáneo provocando un cuadro de rigidez e impotencia funcional denominado esclerosis nefrogénica sistémica, de mal pronóstico.

APLICACIONES CLÍNICAS DE LA RESONANCIA MAGNÉTICA

Sistema nervioso central (SNC). Esta es la principal área de indicación de la RM. En el encéfalo, se usa para el diagnóstico de tumores, procesos inflamatorios, isquemia, cambios degenerativos de la sustancia blanca y hemorragia, entre otras condiciones patológicas. En estas patologías es considerado el método de diagnóstico de elección, por sobre la TC. El uso de gadolinio intravenoso realza la detección de tumores y de procesos inflamatorios, por lo que suele emplearse con frecuencia. La RM es también el único método capaz de identificar en forma muy precisa la patología de la médula espinal, enfermedades de la columna vertebral (Figura 40-49) y es la técnica de elección para el diagnóstico de procesos tumorales e inflamatorios de la órbita.

Figura 40-49. Corte sagital de columna lumbar potenciado en T2. En el segmento L4-L5 se observa una hernia del núcleo pulposo (flecha).

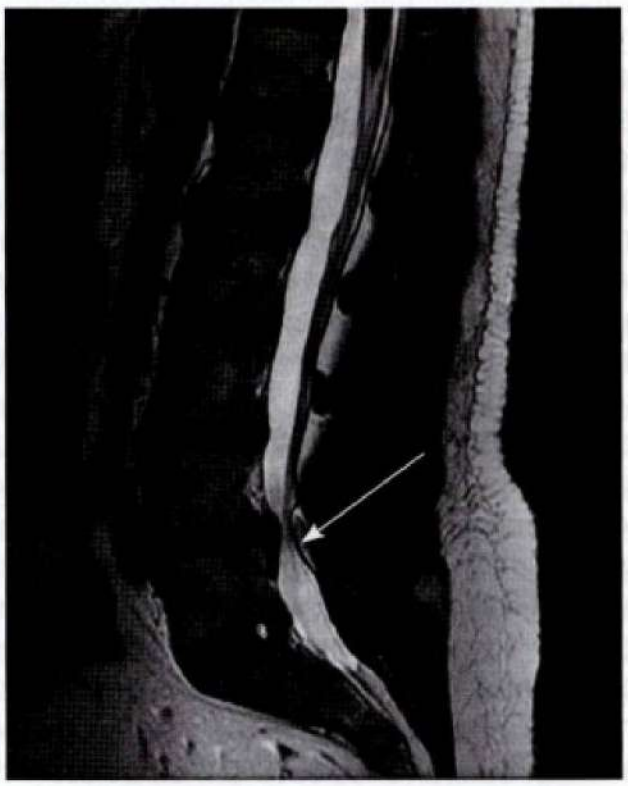

Sistema musculoesquelético. Después de las aplicaciones en patología del SNC, esta es el área de mayor indicación. La capacidad multiplanar de la RM y su gran resolución de contraste la convierten en el método ideal para evaluar grandes y pequeñas articulaciones (Figura 40-50) y precisar lesiones de los músculos, tendones, ligamentos, cartílago, meniscos, etc. En el caso de los tumores benignos o malignos, tanto de partes blandas como óseos, la RM se emplea para el estadiaje (o "etapificación") prequirúrgico y para los controles postratamiento.

Abdomen. La RM se emplea como complemento a la TC en patologías abdominales y pelvianas, principalmente para el diagnóstico y caracterización de lesiones hepáticas, biliopancreáticas y

Figura 40-50. Corte sagital de rodilla potenciado en T2. Nótese la excelente definición del cartílago hialino (flecha).



Figura 40-51. Colangiografía por RM. Se observa la vía biliar dilatada con múltiples cálculos en vesícula y en el colédoco.



renales, especialmente en los pacientes en quienes el ultrasonido y la TAC no permiten llegar a conclusiones. Un ejemplo típico es el paciente portador de una cirrosis hepática en el que se desea descartar la presencia de un tumor maligno.

Actualmente se utilizan secuencias de gradiente en suspensión respiratoria, gracias a lo cual se eliminan los artefactos en la imagen por los movimientos respiratorios del paciente. Una técnica muy usada es la colangiografía por RM, que obtiene imágenes de gran calidad de las vías biliares sin la necesidad de inyectar medios de contraste (Figura 40-51). Ocasionalmente, la RM puede emplearse como complemento de la TC en patologías del intestino.

Pelvis. La RM es el mejor método de diagnóstico por imágenes disponible para la etapificación de neoplasias ginecológicas, con la excepción del cáncer de ovario. Tanto en el cáncer de endometrio como en el del cuello uterino, la RM permite una adecuada etapificación de las lesiones, lo que resulta fundamental a la hora de decidir la conducta terapéutica.

También resulta muy útil para la etapificación del cáncer de próstata, siendo capaz de determinar con precisión si existe invasión de la cápsula prostática o de las vesículas seminales, lo que contraindica una eventual resección quirúrgica con fines curativos (Figura 40-52).

Sistema cardiovascular. El empleo de RM con gatillamiento cardíaco, es decir, sincronizando las secuencias del pulso con el trazado electrocardiográfico, permite imágenes de alta resolución de las cavidades cardíacas y de los grandes vasos (Figura 40-53). Esta técnica es muy útil para estudiar malformaciones congénitas y patología de la aorta. Recientemente se ha incorporado la posibilidad de realizar estudios cardíacos funcionales, que permiten evaluar la contractilidad, fracción de eyección, disfunción valvular, etc. También es usada para estudios de viabilidad miocárdica en pacientes con infarto, lo que permite predecir

Figura 40-52. Corte axial de próstata potenciado en T2. Tumor maligno en la zona periférica (flecha).



Figura 40-53. Corte transversal del corazón en el eje corto. Ventrículo derecho (asterisco) y ventrículo izquierdo (flecha).

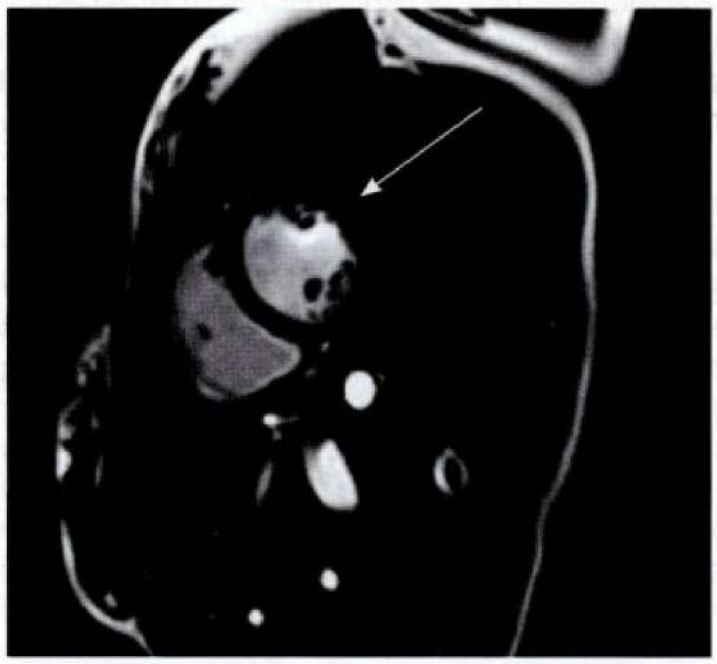

Figura 40-54. Angiografía por RM de las arterias renales en un individuo sano. Nótese la excelente representación de las arterias distales.

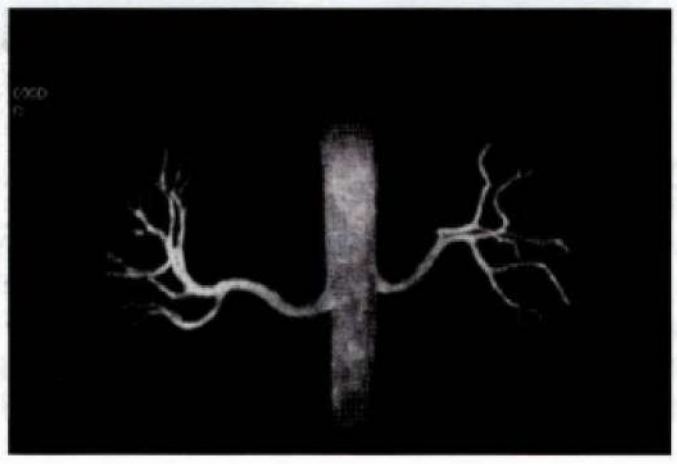

el éxito de la cirugía de revascularización coronaria. Mención aparte merece la angio-RM. Mediante el empleo de secuencias de eco por gradiente, es posible obtener imágenes angiográficas de gran calidad en cualquier segmento del organismo, aunque con una resolución menor a la de la angiografía convencional (Figura 40-54). El empleo de medio de contraste paramagnético mejora la calidad de las imágenes, haciéndolas comparables a la angiografía convencional para fines diagnósticos, en la mayoría de los casos. La principal ventaja comparativa sobre la angiografía convencional es su carácter no invasivo, además de la ausencia de radiación.

Patología mamaria. La RM tiene gran utilidad en la etapificación del cáncer de mama, pues permite determinar la presencia de tumores multifocales y bilaterales. Es empleada también en el estudio de prótesis mamarias complicadas y en la diferenciación entre cicatriz quirúrgica versus recurrencia tumoral.

Estudios fetales. La RM permite el estudio anatómico fetal con gran precisión, a partir de las 20 semanas del embarazo (Figura 40-55). Se utiliza como complemento de la ecografía fetal en casos específicos, especialmente para detectar y caracterizar malformaciones del SNC.

Figura 40-55. Resonancia magnética fetal en un embarazo de tercer trimestre.

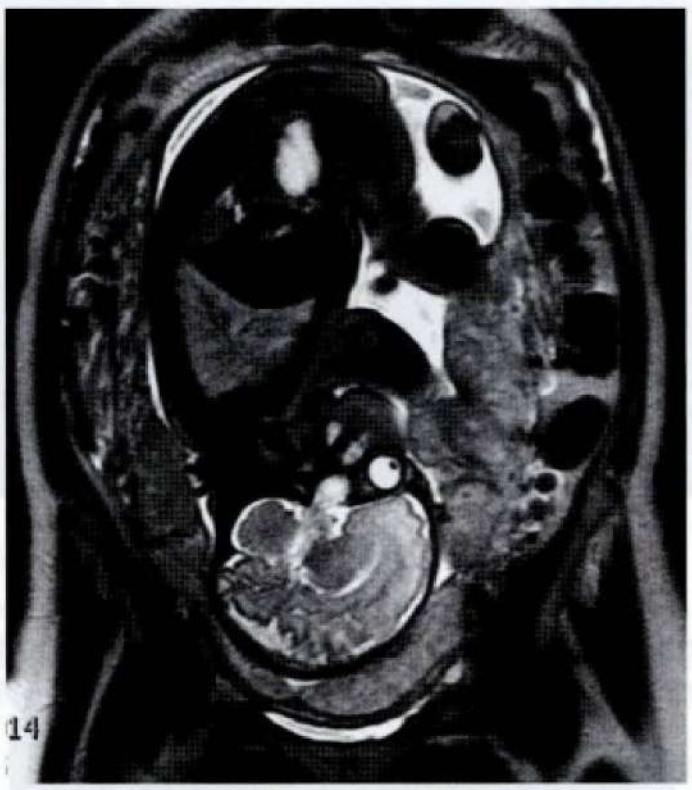

PROCEDIMIENTO

La RM, al igual que la TC, se efectúa con el paciente acostado en una camilla motorizada, vistiendo una bata. Considerando que el *gantry* es un imán muy poderoso, el tecnólogo médico debe cerciorase que no hay elementos metálicos ferromagnéticos libres, pues podrían moverse.

Una vez que el paciente está acostado sobre la mesa de examen, en decúbito dorsal o supino, el tecnólogo instala la o las bobinas receptoras que se encargarán de codificar las señales de RM. Para cada zona corporal existe una bobina específica. Al igual que en la TC, el paciente debe permanecer quieto, pues la RM es muy sensible a los movimientos. A diferencia de la TC, los estudios de RM son más largos, con tiempos que varían entre 20 y 60 minutos. Durante el examen, el paciente debe estar con protección auditiva, ya sea tapones o audífonos, pues la máquina es ruidosa, pudiendo llegar ocasionalmente a los 80 o 90 dB.

LIMITACIONES DE LA TÉCNICA

Costo. La adquisición, instalación y el mantenimiento operativo de un resonador implica altos costos. Por esta razón, el costo de un examen suele resultar mayor que el de una TC. Es por ello que debe evaluarse cuidadosamente su indicación, en cada caso.

Tiempo de exploración. Pese a los grandes avances técnicos, que han reducido mucho el tiempo de exploración de cada examen, en la mayoría de los casos se requiere que el paciente permanezca quieto dentro del imán durante unos 30 minutos. La RM es muy sensible a los movimientos, que determinan artefactos que afectan la calidad de la imagen. Esta limitante cobra especial relevancia en los niños pequeños y en los pacientes comprometidos de conciencia, en cuyo caso deberá realizarse el estudio bajo sedación anestésica.

CONTRAINDICACIONES DE LA RESONANCIA MAGNÉTICA

Absolutas. Dispositivos activados eléctrica, magnética o mecánicamente, que pueden moverse por el campo magnético o bien alterar su funcionamiento por las ondas de radiofrecuencia: marcapasos cardíacos; implantes cocleares o del estribo; clips de hemostasis en el SNC; cuerpos extraños metálicos intraoculares.

Relativas. Marcapasos del seno carotídeo; bombas de insulina; estimuladores de nervios; válvulas protésicas cardíacas. Cabe señalar que los elementos metálicos de osteosíntesis no son contraindicación para el examen, pues están integrados al hueso.

Primer trimestre del embarazo. Si bien hasta la fecha no se han comunicado efectos dañinos sobre el embrión, atribuibles al empleo de campos magnéticos y pulsos de radiofrecuencia, se recomienda valorar adecuadamente la indicación y necesidad de la técnica y evitar su uso en el primer trimestre del embarazo, hasta que haya suficiente evidencia científica sobre su inocuidad.

Otros. Claustrofobia; obesidad: la mayoría de los equipos no permiten examinar enfermos con más de 150 kg de peso o que midan más de 70 cm de diámetro

MEDICINA NUCLEAR E IMÁGENES MOLECULARES

P. González

Se denomina medicina nuclear e imágenes moleculares a un área de la medicina que emplea sustancias radiactivas para el diagnóstico y tratamiento de una variada gama de enfermedades. Se diferencia de la radiología y la radioterapia porque utiliza fuentes abiertas (no selladas) que son administradas al paciente y se distribuyen en el organismo mediante mecanismos esencialmente fisiológicos. Se ha dicho que la medicina nuclear es a la fisiología como la imagenología (radiología) es a la anatomía.

La medicina nuclear incluye procedimientos diagnósticos (cintigráficos) y terapéuticos, el análisis *in vitro* de muestras clínicas (radioinmunoanálisis) y otros procedimientos.

Los procedimientos cintigráficos consisten en la obtención de imágenes de un determinado órgano o sistema, a través de la distribución de un radiotrazador detectado por una cámara SPECT (*Single Photon Emission Computed Tomography*) o PET (*Positron Emission Tomography*). Actualmente, a estos dispositivos se adicionan equipos radiológicos. El más utilizado es el de la tomografía computarizada o TC. Por lo que se constituyen equipos híbridos, SPECT-TC y PET-TC (PET-scan). Los primeros nos aportan las imágenes fisiológicas o moleculares. La TC nos entrega la localización de las alteraciones en las imágenes de medicina nuclear, junto a una corrección de atenuación de las mismas, haciéndolas más exactas. También se han diseñado equipos híbridos que incluyen el PET y resonancia magnética (PET-RM).

El radiotrazador es una molécula o elemento corpuscular que va unida a un átomo radiactivo, que permite seguir su trayectoria o determinar su concentración. Se administra en pequeñísimas cantidades, por lo que no tiene un efecto farmacológico propiamente tal, sino que más bien es un indicador de vías metabólicas y fisiológicas. Luego de su concentración en los tejidos, el radiotrazador es detectado a través de una cámara que permite reconstruir una imagen planar o tomográfica SPECT o PET de los órganos de interés.

La técnica tomográfica PET emplea elementos de vida media corta o muy corta producidos en un ciclotrón (F-18, C-11, etc.) o generador específico (Ga-68) y son emisores de positrones. Su modalidad de detección e importancia metabólica y fisiológica es diferente a la de los estudios cintigráficos mencionados antes.

Los procedimientos cintigráficos o centelleográficos se denominan así porque en el detector de la cámara SPECT o PET existe un cristal o cristales que permiten transformar los fotones de radiactividad en emisión luminosa o de electrones, cuyo posterior análisis y procesamiento conduce a la obtención de las imágenes.

Las imágenes cintigráficas pueden ser estáticas, cuando se obtiene una "fotografía" del órgano, o dinámicas, cuando hay una secuencia de las mismas que nos permite conocer la captación y excreción de un determinado trazador. Entre las imágenes estáticas, destaca la cintigrafía ósea de cuerpo completo y, entre las dinámicas, el renograma isotópico dinámico.

La terapia con radiofármacos se emplea en algunas afecciones de la tiroides, en metástasis óseas, tumores neuroendocrinos y algunos linfomas. Así, mediante la administración del I-131, se pueden tratar trastornos de la función tiroidea (hipertiroidismo) y neoplasias tiroideas funcionantes (cáncer de tiroides, papilar o folicular, y sus metástasis). Además, en la actualidad se ha propuesto el uso de dicloruro de Ra 223 en remplazo del samario 153 EDTMP en el tratamiento paliativo del dolor óseo metastático, especialmente en cáncer de próstata.

En los últimos años ha cobrado importancia el concepto de *Theragnostics* (Diagnóstico/Tratamiento). Así, en el cáncer de próstata la evaluación más eficiente diagnóstica se puede realizar con PET-CT y Ga-68 PSMA (*Prostatic Specific Membrane Antigen*). A continuación las lesiones detectadas se podrían tratar con el mismo fármaco, pero marcado con Lu-177 que posee alta energía para irradiar las células tumorales.

El radioinmunoanálisis permite la medición de pequeñísimas concentraciones de hormonas u otras sustancias mediante el empleo de la reacción antígeno-anticuerpo, en que uno de ellos puede ir marcado con un radionucleido. El primer radioinmunoanálisis fue el de la insulina, existiendo en la actualidad una gran variedad de opciones.

Inicialmente, se usó una fuente isotópica de gadolinio para la medición de la masa ósea (densitometría ósea) y el diagnóstico de osteoporosis, pero ha sido reemplazada por equipos de tipo radiológico.

De todas las técnicas mencionadas, solo analizaremos aquellos procedimientos que, en nuestra experiencia, han resultado de utilidad en la práctica clínica y de acuerdo a la frecuencia con que se realizan.

Cintigrama óseo. Es un examen que se realiza inyectando, vía intravenosa, Tc99m MDP (fosfonato afin por el cristal de hidroxiapatita), el que se fija en proporción al flujo sanguíneo y la actividad osteoblástica (formación de hueso). Se evalúa el esqueleto total o segmentario que, en casos de patología inflamatoria, puede ser en la modalidad de cintigrama trifásico o incluso con una cuarta fase (fase vascular precoz, *pool* sanguíneo, fase ósea de 2 horas y ósea de 24 horas).

Varios cánceres, como el mamario, prostático, pulmonar y renal, o cualquiera otra variedad en que la clínica sea referida al sistema esquelético, pueden ser evaluados mediante cintigrafía ósea. Este es un examen de excelente sensibilidad y que se "adelanta" a los estudios radiológicos basados en cambios de densidad de los tejidos. Con esta técnica se detectan las lesiones osteoblásticas o una mezcla de lesiones osteolíticas y osteoblásticas (Figura 40-56).

Destaca también la cintigrafía ósea en el diagnóstico de la osteomielitis o de procesos infecciosos de la columna vertebral. En la última localización, es de mayor valor el SPECT. La sensibilidad fluctúa entre el 80% y el 90%, dependiendo del momento en que se realiza el estudio, que puede ser positivo desde las 48 a las 72 horas. Es especialmente útil en pediatría.

Por otra parte, el cintigrama óseo puede ser valioso en la osteoporosis, para evaluar áreas de aplastamientos o fracturas y correlacionarlas con la clínica. En el dolor dorsolumbar, el SPECT-TC, con imágenes fusionadas, aumenta la sensibilidad y especificidad (en el 10% al 20%) con excelente localización de las alteraciones (Figura 40-57). El cintigrama óseo debe interpretarse siempre en relación al cuadro clínico, ya que diferentes patologías pueden alterarlo de manera similar.

Figura 40-56. Cintigrafía ósea que muestra lesiones focales múltiples por metástasis.

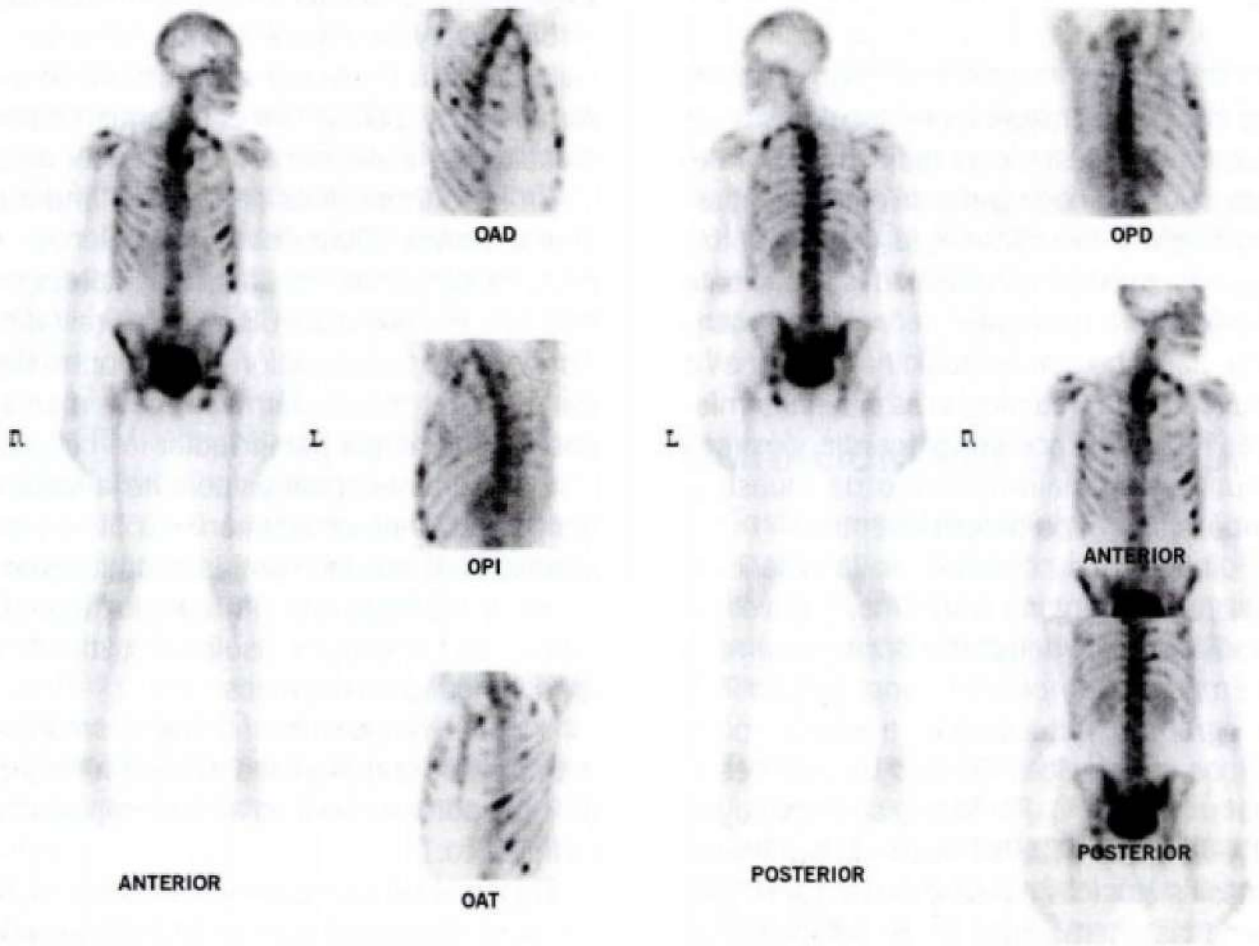

Figura 40-57. Uncoartrosis. A: Cuerpo con captación focal C3-C4 a derecha muy bien definida en faceta derecha en los cortes de fusión SPECT- CT. **B.** Transaxial. **C:** Coronal. **D:** Sagital.

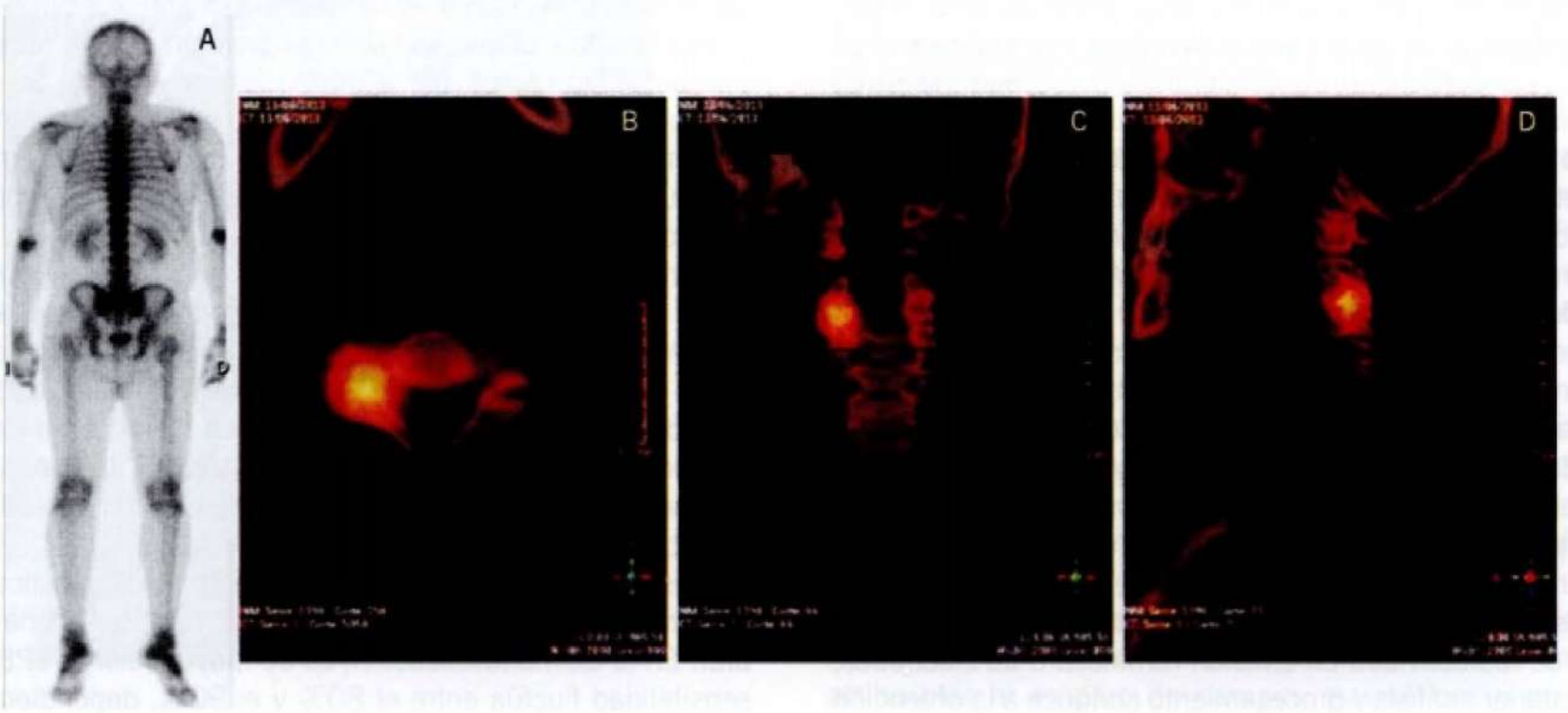

SPECT-TC de perfusión y función ventricular con Tc99m sestamibi. Para evaluar la reserva coronaria, el SPECT de perfusión se realiza con Tc99m sestamibi (metoxi-isobutil-isonitrilo) inyectado por vía intravenosa, registrando imágenes tomográficas en fase de estrés y en reposo. Anteriormente se usó cloruro de Talio-201. Como forma de estrés, puede usarse el ejercicio o el estrés farmacológico (dipiridamol, adenosina o dobutamina). Los radiotrazadores mencionados son captados en la célula normal en proporción al flujo miocárdico. Las áreas necróticas se visualizan sin captación, en ambas fases. La isquemia presenta hipocaptación en estrés, con reperfusión en reposo. La prueba de perfusión tiene una sensibilidad y especificidad que fluctúan en alrededor del 80% al 90%. La TC ayuda a corregir en las imágenes del SPECT la atenuación de los fotones por las partes

blandas adyacentes al corazón, aumentando la especificidad en el 10% al 20%, especialmente en pacientes con un índice masa-corporal (IMC) elevado (Figura 40-58). Se puede observar en los cortes sin corrección de atenuación a izquierda, menor actividad en la cara anterior, que podría interpretarse como hipoperfusión, no obstante en los mismos con corrección de atenuación el contraste de dicha pared es normal (flechas).

La medicina nuclear tiene utilidad en varias formas de presentación de la enfermedad coronaria, como en el diagnóstico diferencial de un dolor precordial crónico; en pacientes con probabilidad intermedia de enfermedad; y, luego de efectuado un electrocardiograma de esfuerzo, es útil realizar una prueba de estrés con SPECT con Tc99m sestamibi: si la prueba es positiva, debe confirmarse la enfermedad ateroesclerótica mediante coronariografía y, si la prueba es normal, se descarta la enfermedad coronaria ya que tiene un alto valor predictivo negativo. La Figura 40-59 ilustra un caso con isquemia en que se usó como agente de flujo coronario cloruro de Talio 201: muestra en estrés un *septum* hipocaptante que se normaliza en reposo, aumentando su brillo.

Este examen, realizado con nitritos previo a la fase de reposo, en pacientes que han sufrido un infarto al miocardio, nos permitirá evaluar viabilidad en los territorios del corazón. Se ha demostrado buen rendimiento de la prueba con Tc99m sestamibi para ayudar a decidir una conducta terapéutica y proceder a una revascularización. En pacientes con mala función ventricular, basta administrar el trazador en reposo y compararlo con el control tardío.

Del mismo modo, la prueba de perfusión tiene gran valor pronóstico: una prueba normal de estrés con Tc99m sestamibi, aun en presencia de lesiones coronarias, indica excelente sobrevida y menos del 1% de incidencia de eventos cardíacos por año. Por el contrario, los pacientes que presentan isquemia (defectos reversibles), captación anormal en los pulmones o dilatación de la cavidad durante la prueba de estrés, tienen mayor probabilidad de desarrollar eventos cardíacos y en ellos la revascularización da buenos resultados. Un grupo especial para esta indicación lo constituyen aquellos que van a ser sometidos a cirugía y en los cuales debe prevenirse eventos miocárdicos perioperatorios.

PET-TC para viabilidad miocárdica. Complementariamente, y en aquellos casos en que se detecta un defecto fijo con Tc99m sestamibi, que sugiera necrosis, se puede demostrar la presencia de viabilidad miocárdica, con glucosa marcada con flúor 18 (FDG) y PET-TC. En los pacientes con miocardio hibernado la perfusión está muy disminuida, sin embargo, esos tejidos evidencian metabolismo a través de la glucosa que, si lo es en una proporción significativa, servirá para predecir una recuperación posterior a la revascularización miocárdica.

Figura 40-58. SPECT-CT corrección de atenuación (flechas).

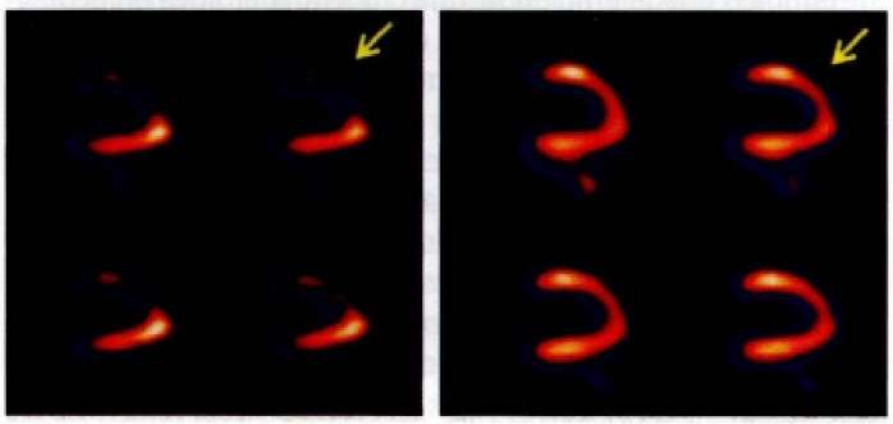

Figura 40-59. SPECT cardíaco con isquemia septal (flechas).

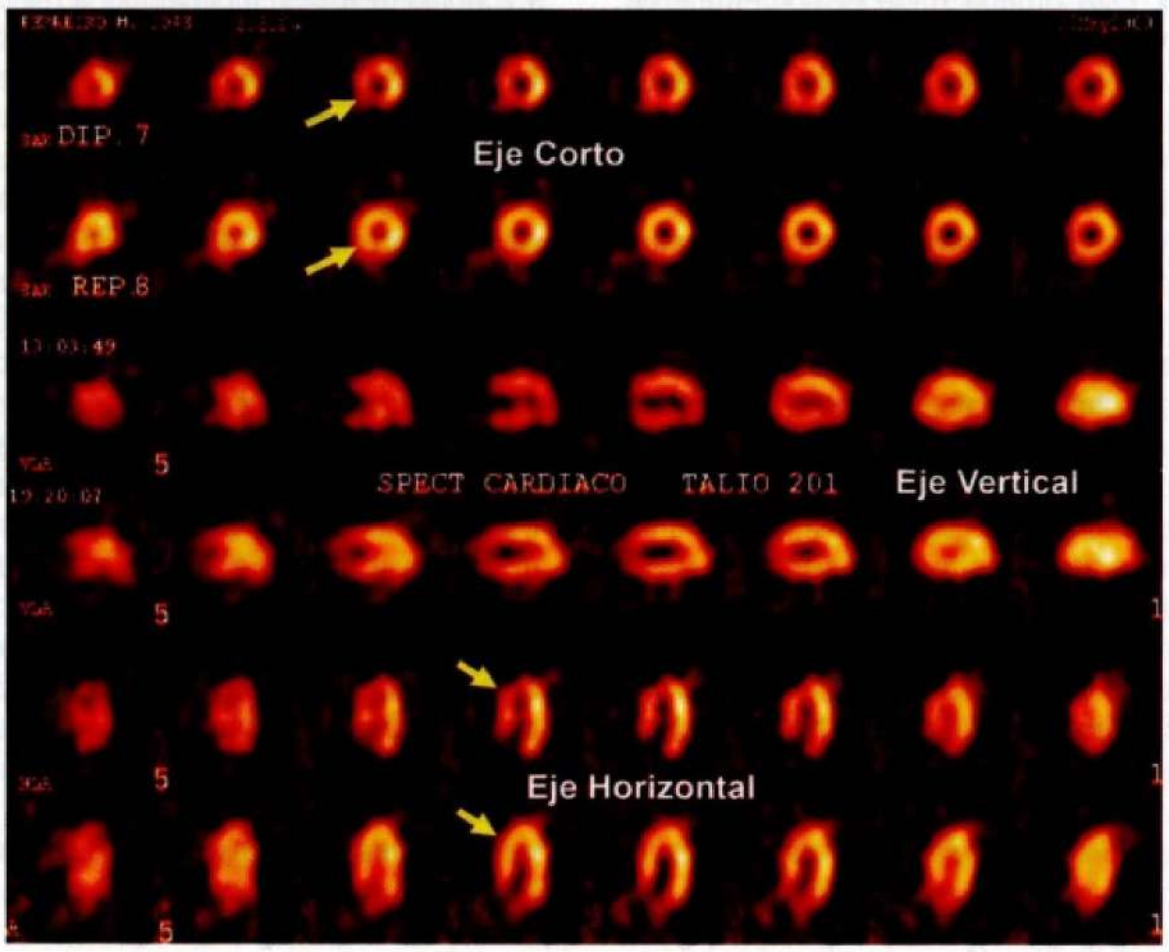

Ventriculografía isotópica. Mediante este procedimiento se puede evaluar la función ventricular. Se efectúa con técnica de equilibrio (glóbulos rojos marcados con Tc99m). Se mide la fracción de eyección y se analiza la motilidad regional. Esta resulta útil en pacientes oncológicos tratados con drogas cardiotóxicas para prevenir sus efectos y evitar precozmente un daño irreversible.

Cintigrafía de ventilación/perfusión. Mediante nebulización con un radioaerosol marcado con Tc99m se evalúa la fase de ventilación con SPECT, proporcional a la distribución de los gases. Inmediatamente después se completa con fase de perfusión, habiendo inyectado partículas de albúmina marcada, también con Tc99m, las que se distribuyen homogéneamente en proporción al flujo sanguíneo funcional pulmonar.

La principal aplicación de la cintigrafía de ventilación/perfusión (V/Q) es en el tromboembolismo pulmonar, de control o cuando está contraindicada la angio-TAC. Una cintigrafía V/Q, permite clasificar a los pacientes en tres categorías, lo que es de utilidad para tomar una decisión terapéutica. En primer lugar, una ventilación/perfusión normal descarta el tromboembolismo pulmonar, con el 95% al 99% de seguridad. En segundo lugar, cuando está alterada la perfusión con ventilación conservada, indica alta probabilidad (*mismatch*) y se correlaciona en el 80% o más con la presencia de tromboembolismo pulmonar.

Finalmente, el patrón de baja probabilidad muestra defectos pequeños de perfusión, con ventilación también alterada (*match*), y es lo que se observa en la limitación crónica al flujo aéreo o congestión pulmonar.

Una indicación adicional de la cintigrafía de V/Q es la cuantificación preoperatoria de la función respiratoria, para planificar la resección y predecir la función postoperatoria. Esta puede ser calculada porcentualmente, comparando la captación global o regional de cada pulmón con la suma de ambos.

Captación con I-131. Esta prueba mide el porcentaje de concentración del radiotrazador en la glándula tiroidea y su posterior organificación respecto al total de la dosis, la que se administra por vía oral. Es útil efectuar esta prueba como un elemento adicional de evaluación en el hipertiroidismo e hipotiroidismo. Otra buena indicación es la tiroiditis subaguda, en la cual la captación es muy baja o ausente, junto a un cuadro clínico y bioquímico de tirotoxicosis.

Cintigrama tiroideo. El cintigrama tiroideo se realiza con I-131 o Tc99m en forma de pertecneciato de sodio, administrado por vía oral e intravenosa, registrando las proyecciones a las 2 horas o 24 horas, respectivamente. El Tc99m es captado por la glándula, pero no es organificado o incorporado a la hormona, a diferencia del I-131 que es totalmente fisiológico.

Sus indicaciones más importantes son para confirmar la existencia de una tiroides ectópica o un bocio endotorácico.

Además, es útil cuando se requiere conocer las características de función en los nódulos tiroideos: un nódulo "frío", es decir aquel que no concentra el I-131 o el Tc99m, se asocia en un porcentaje variable (5% al 20%, según los autores y la población estudiada) con una neoplasia tiroidea (Figura 40-60); si el nódulo concentra el radiotrazador sugiere nódulo funcionante, habitualmente benigno.

Figura 40-60. Cintigrama tiroideo. La flecha muestra un nódulo "frío", es decir, sin captación.

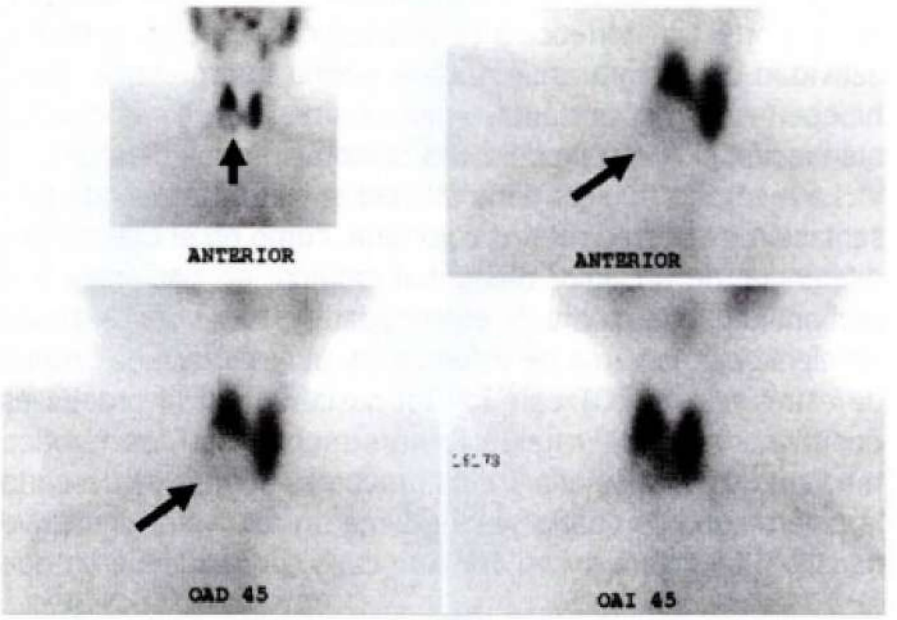

También puede emplearse una cintigrafía tiroidea en el diagnóstico de la tiroiditis subaguda, en la cual no se verá captación en la glándula; o en la tiroiditis crónica, en la que hay un patrón muy irregular, que puede simular un bocio multinodular. El bocio multinodular, en sí, se aprecia como áreas de mayor y menor fijación, con distribución irregular y de diverso tamaño.

En los pacientes que han sido tiroidectomizados por cáncer papilar o folicular, puede realizarse una variante en la cintigrafía tiroidea, que comprende una exploración de todo el cuerpo, con la finalidad de detectar lesiones residuales o metástasis a distancia y que se denomina "exploración o rastreo sistémico".

Cintigrafía de glándulas paratiroides. Se efectúa con la inyección de Tc99m sestamibi y obtención de imágenes 10 min y 2 horas después, incluyendo la región cervical, submaxilar y el mediastino. Las lesiones de la glándula paratiroides, ya sea hiperplasia, adenoma o cáncer, concentran el trazador radiactivo en mayor proporción que el tejido tiroideo, el cual ya no se visualiza 2 horas después.

En pacientes con cuadro clínico y de laboratorio de hiperparatiroidismo, la cintigrafía con Tc99m sestamibi puede localizar un crecimiento anómalo de las glándulas, con rendimiento del 80% al 90%. La adición de SPECT-TC, mejora el rendimiento en hasta el 10% para la localización de las lesiones.

Cintigrafía de glándulas suprarrenales. A nivel de la médula suprarrenal, el uso de MIBG (metayodobencilguadinina) marcada con I-131 en inyección intravenosa y controles con imágenes a las 48 a 72 horas puede dar buen diagnóstico del feocromocitoma, tanto el localizado en la glándula, como en áreas ectópicas, que pueden estar comprendidas entre el cráneo y la región pelviana. En esta patología, las metástasis por lesiones malignas también pueden ser detectadas con adecuada sensibilidad.

Eventualmente puede usarse para el tratamiento de lesiones reveladas por la mayor concentración del radiotrazador. El radiofármaco, en este caso, corresponde también a MIBG (metayodobencilguadinina) marcado con I-131.

Cintigrafía renal. El cintigrama renal se obtiene inyectando DMSA (ácido dimercaptosuccínico) unido a Tc99m por vía intravenosa, y registrando proyecciones a las 2 horas. En caso de insuficiencia renal o uropatía obstructiva severa, se usan controles de 24 horas. El cintigrama renal nos da una imagen excelente del parénquima. Sus indicaciones son: evaluar la posición, forma y tamaño de los riñones (riñón en herradura, infarto renal, etc.), detectar cicatrices o daño focal por pielonefritis, especialmente en niños.

La evaluación de la función renal relativa, en la cual se compara el porcentaje de actividad de un riñón con el total de ambos, es también una muy buena indicación de este examen para decidir el tratamiento. Aquellos pacientes que presentan un porcentaje de captación relativa sobre el 43%, son normales. Los que presentan una captación menor al 15%, se asocian a función residual escasa y pueden ser sometidos a nefrectomía, de acuerdo con la clínica. Aquellos cuya función renal está por encima del 25%, se podrán eventualmente beneficiar de terapias que preserven la función del riñón.

Renograma isotópico dinámico. Se efectúa con Tc99m DTPA (ácido dietilen triamino pentacético) vía intravenosa, el cual es excretado por filtración glomerular, con registro inmediato de perfusión, captación y excreción mediante imágenes. Un trazador alternativo para realizar el renograma, que incluso da mejores imágenes, es MAG-3 (mercapto acetil glicina) o EC (etilen-di-cisteína) marcados con Tc99m, cuya eliminación es proporcional al flujo plasmático renal.

El renograma permite evaluar las características de los riñones, su función y, especialmente, su fase de eliminación, ya que el trazador es depurado por filtración glomerular o flujo plasmático renal. Nos dará información respecto de la dilatación y la retención de los sistemas pielocaliciales, especialmente cuando se asocia con una prueba de diurético concomitante. El tiempo medio de la curva de excreción refleja la velocidad de respuesta al estímulo diurético en la actividad de los sistemas pielocaliciales: un tiempo medio del diurético intravenoso menor a 10 minutos es normal; sobre 20 minutos es una respuesta francamente insuficiente, indicando obstrucción; entre 10 y 20 minutos, la respuesta se considera "indeterminada".

El trasplante renal es otra buena indicación de los estudios de renograma con DTPA Tc99m, MAG-3 o EC Tc99m. La fase de perfusión del método nos permite estudiar la permeabilidad de la arteria renal. Las complicaciones, tales como rechazo o necrosis tubular aguda, darán una imagen relativamente característica, permitiendo hacer el seguimiento de la función a lo largo de los días después del trasplante y la recuperación de la función. En estos últimos casos, el MAG-3 o EC tiene rendimiento superior.

Cistografía isotópica. En niños, con Tc99m administrado intravesicalmente, se puede diagnosticar en forma segura y con buena sensibilidad el reflujo vesicoureteral, con muy baja dosis de radiación. Debe tenerse presente que no sirve para evaluar la uretra y sus malformaciones.

Cintigrafía de glándulas salivales. En este caso, se usa Tc99m en forma de pertecneciato, administrado por vía intravenosa, con registro inmediato de imágenes y hasta 30 min. Una vez que se alcanza el contraste de las glándulas, se puede evaluar su respuesta al estímulo ácido con jugo de limón. Una indicación es el diagnóstico del síndrome de Sjögren y la evaluación en afecciones que dañan las glándulas, como parotiditis o cuadros obstructivos.

Estudio del reflujo gastroesofágico y patologías asociadas. El reflujo gastroesofágico puede ser medido y cuantificado en su severidad mediante técnicas de medicina nuclear. Es un procedimiento que no requiere endoscopía. Su sensibilidad supera el 90%. Además, está indicado en pacientes con sintomatología faríngea o laríngea, ya que el reflujo puede ser su factor etiológico. Complementariamente es posible determinar si existe aspiración pulmonar de contenido gástrico, efectuando captación en el tórax. Del mismo modo, puede estudiarse en la fase inicial la motilidad y diagnosticar espasmo esofágico.

Vaciamiento gástrico. Empleamos la ovoalbúmina marcada con Tc99m en forma de "*sandwich*", junto con agua, efectuando registros hasta 2 horas después de la ingesta, en posición sentada. El vaciamiento gástrico de alimentos sólidos o líquidos nos permite diagnosticar una gastroparesia en pacientes diabéticos o un aumento en la velocidad del vaciamiento gástrico en pacientes sometidos a procedimientos quirúrgicos (resección gástrica).

Cintigrafía de divertículo de Meckel. El uso de Tc99m en forma de pertecneciato, permite localizar mucosa gástrica ectópica 30 min después de su administración por vía intravenosa. Aproximadamente el 50% de los divertículos de Meckel que han sangrado tienen mucosa gástrica heterotópica.

SPECT y PET-CT cerebral. Se puede estudiar el flujo sanguíneo y el metabolismo glucídico en el encéfalo y conocer su distribución a través de cortes tomográficos en las tres dimensiones, utilizando radiofármacos como el HMPAO (hidroximetil-propilen-amino-oxima) Tc99m o el ECD (etilen cisteína dímero)-Tc99m o análogo de la glucosa, FDG F18 administrados por vía intravenosa.

El deterioro psicoorgánico y sus distintas causas pueden evaluarse con el SPECT cerebral. La enfermedad de Alzheimer da una hipocaptación que, en su forma más característica, compromete simétricamente ambas áreas parietales posteriores (Figura 40-61). La demencia multiinfarto da un patrón irregular del flujo sanguíneo y del metabolismo, tanto en las alteraciones como en su distribución en los hemisferios cerebrales.

Es importante considerar en el diagnóstico diferencial los cuadros depresivos, que se manifiestan por una disminución del flujo sanguíneo o metabolismo, difusa o bien en los lóbulos frontales.

En sujetos que ingieren repetidamente drogas como la cocaína, marihuana, alcohol u otras, se demuestra hipoperfusión irregular en los hemisferios cerebrales que, en etapas avanzadas, puede ser irreversible.

Por su mejor resolución, el PET-CT con glucosa marcada es recomendable en la epilepsia focal, intercrisis, en cuyo caso nos muestra un área de hipocaptación en el sitio de origen (ej.: lóbulo temporal). Si el radiotrazador logra ser administrado durante la fase ictal, se produce una imagen reversa, que muestra aumento del metabolismo en el área en que se localiza el foco de irritación.

Figura 40-61. SPECT cerebral mostrando hipoperfusión parietal posterior bilateral, que se observa en la enfermedad de Alzheimer (flechas).

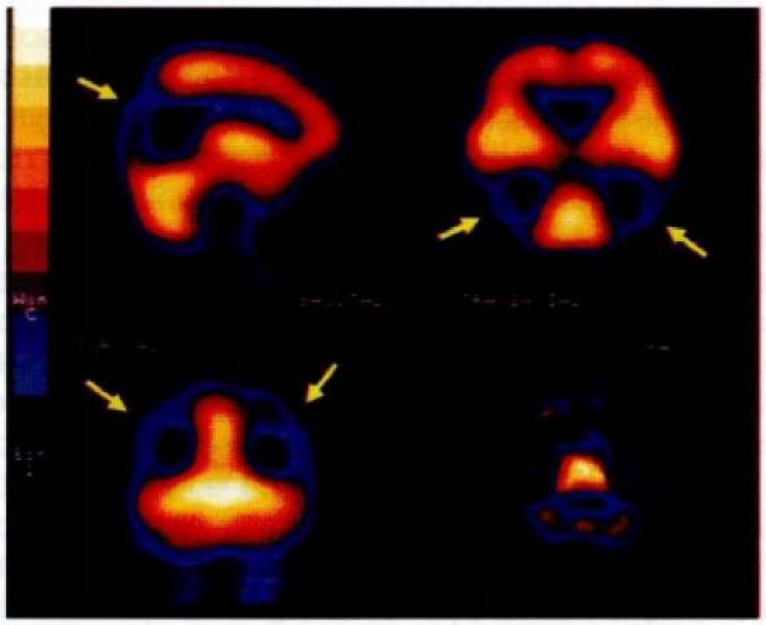

Existen otras indicaciones en las cuales podría emplearse el SPECT y PET-TC cerebral, pero de menor rendimiento en la práctica clínica, tales como patología cerebrovascular, trastornos de movimiento, cuadros psicóticos, etcétera.

Estudios del LCR. Comprende dos procedimientos: la radiocisternografía y la valvulografía isotópica. La primera, para evaluar la circulación del líquido cefalorraquídeo, desde los sitios de producción hasta el área de reabsorción en la convexidad cerebral. Se realiza con punción lumbar o cisternal y sirve para el diagnóstico de hidrocefalias y establecer si tienen un patrón normotensivo. Asimismo, se diagnostican fístulas de LCR nasales u óticas. La segunda se utiliza para determinar el funcionamiento de una válvula derivativa ventrículo-peritoneal, inyectando el reservorio bajo el cuero cabelludo.

Figura 40-62. PET FDG en cáncer pulmonar izquierdo con diseminación locorregional a suprarrenales, hígado y linfonodo inguinal izquierdo.



PET-TC en oncología. Se usan varios radiotrazadores, como F-18 FDG (fluoro-deoxiglucosa), marcador del metabolismo glucídico; F-18 Colina o Ga-68 PSMA (*Prostatic Specific Membrane Antigen*), que marcan la membrana celular; Ga-68 Dotanoc, octreotido análogo de la somatostatina y que se concentra en los receptores celulares de la misma. Tienen su más valiosa utilidad en oncología, ya que permiten su diagnóstico inicial, estadificación, control de terapia y seguimiento. Destaca su empleo en el cáncer pulmonar, en linfomas, en cánceres del esófago, colorrectal, melanoma, etc. En todos ellos se manifiesta el aumento metabólico por una mayor captación de la FDG tanto en la lesión primaria como en sus metástasis (Figura 40-62 y 40-63). Uno de estos es el Galio 68 Dotanoc (octreotido) con tomografía

Figura 40-63. Paciente de sexo masculino de 40 años con diagnóstico de linfoma de Hodgking clásico. En QT el estudio basal muestra numerosas adenopatías supradiafragmáticas que desaparecen en los dos controles. A izquierda cortes de fusión y a derecha cuerpo completo.

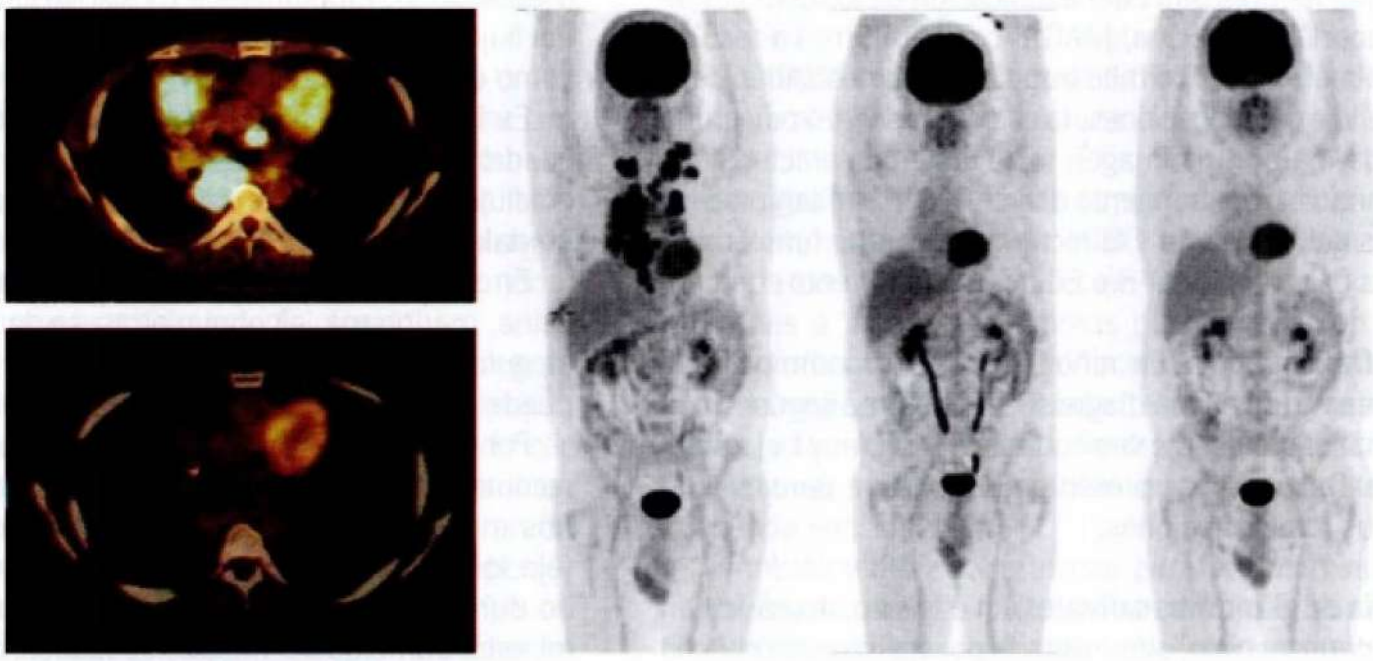

Figura 40-64. Paciente de sexo masculino de 45 años con diagnóstico de tumor neurondocrino de íleon operado y con metástasis hepáticas. Tratado con Lu 177-DOTANOC y Xeloda. Enviado para reestadificación con 68 Galio-DOTANOC PET TC. Impresión: estabilidad de las lesiones sustitutivas hepáticas, algunas de ellas con sobreagresión de receptores análogos de somatostatina. Pequeños linfonodos adyacentes al tronco celíaco y mesentéricos con sangrado leve, estables en tamaño con respecto a esudios previos que muestran captación del DOTANOC, compatibles con localizaciones secundarias.

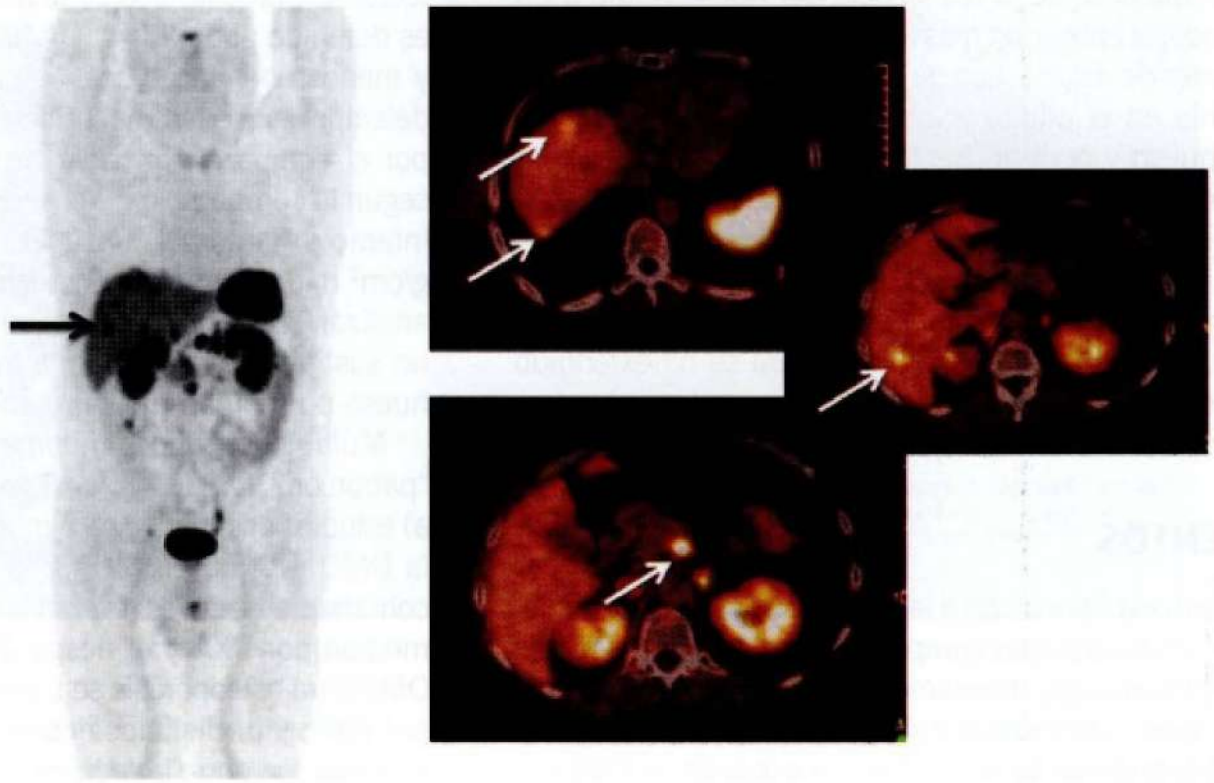

PET-CT, que es de muy buen rendimiento en algunos tumores neuroendocrinos y en el carcinoide. El trazador se inyecta vía iv y se toman las imágenes a la hora.

Otras indicaciones lo constituyen los gastrinomas, insulinomas y el cáncer medular de tiroides. En los casos que captan este radiotrazador, es posible realizar una terapia paliativa con Dotanoc Itrio-90 y Dotanoc Lutecio-177 (Figura 40-64).

PET-TC en procesos inflamatorios/infecciosos. La glucosa marcada con F-18 se concentra en macrófagos y polimorfonucleares de una diversidad de patologías inflamatorias e infecciosas. Se ha demostrado de utilidad en fiebre de origen desconocido y en granulomatosis, como la sarcoidosis (ideal protocolo con ayuno de 18 h y heparina previo a administrar F-18 FDG, para disminuir la captación fisiológica del miocardio). Asimismo, tendría valor en la detección de osteomielitis analizada en conjunto con cintigrafía ósea. Esta técnica es una alternativa a los leucocitos marcados, que es más específica, pero muy compleja, costosa y de difícil disponibilidad en nuestro medio.

Exámenes misceláneos. En el cáncer mamario y el melanoma, la linfocintigrafía con Tc99m coloide, localiza el ganglio centinela, previo a la intervención quirúrgica, con lo que se logra una adecuada estadificación. El bazo accesorio puede ser detectado con la administración de radiocoloides y SPECT-TC en pacientes esplenectomizados por PTI. Otra técnica de interés es la dacriocintigrafía con Tc99m, para evaluar la permeabilidad de la vía lacrimal, desde la región conjuntival a la nasofaríngea, después de instilar microgotas del radiotrazador en el saco conjuntival.

VENTAJAS Y DESVENTAJAS DE LA MEDICINA NUCLEAR

Ventajas:

- Son técnicas no invasivas, basta en la mayoría de ellas el uso de la vía oral o una punción venosa para administrar el radiofármaco.
- Utilizan bajas dosis de radiación. Solo el embarazo debe considerarse una contraindicación relativa.
- Tienen muy buena sensibilidad para detectar lesiones o alteraciones de procesos funcionales.
- La medicina nuclear es cuantificable, ya que permite detectar los fotones que son emitidos por la radiactividad.
- Tienen muy buena resolución temporal para el seguimiento de eventos fisiológicos, a lo largo de minutos u horas.
- La administración de radiofármacos no ocasiona efectos colaterales y puede realizarse en niños pequeños y en pacientes críticos.
- En estas técnicas está implícita la evaluación funcional regional o global de un órgano, debido a las características del radiotrazador.

Desventajas:

- Los procedimientos de medicina nuclear son, en general, inespecíficos. Es decir, no nos permiten siempre identificar una etiología.
- Tienen una limitada resolución espacial que, aunque ha mejorado en los últimos años, especialmente con el PET-TC, siguen siendo menos precisos que los métodos radiológicos anatómicos, como el ultrasonido, la tomografía computarizada o la resonancia nuclear magnética.

DENSITOMETRÍA ÓSEA

G. González

La densitometría ósea es la técnica más frecuentemente utilizada en clínica para medir la masa ósea de un individuo, que es la principal determinante de la resistencia del hueso frente a un trauma. Por ende, la aplicación más importante de la densitometría ósea es con fines de diagnóstico de la osteoporosis, enfermedad muy prevalente en el adulto mayor, en la cual disminuye la cantidad de hueso y ocurren fracturas óseas, incluso frente a traumas de baja intensidad. En la actualidad, la densitometría ósea permite predecir el riesgo de sufrir fracturas osteoporóticas en vértebras, cadera o antebrazo con una precisión mejor que la que tiene la medición del colesterol para el riesgo de infarto al miocardio. El uso de la densitometría ósea se ha extendido ampliamente en clínica y es importante conocer sus fundamentos, interpretación, indicaciones y contraindicaciones.

FUNDAMENTOS

El concepto de masa ósea alude a la cantidad total de tejido óseo, integrando en ello los distintos componentes del mismo: a) matriz orgánica, constituida mayoritariamente por fibras colágenas; b) fase mineral, que corresponde a cristales de fosfato de calcio depositados sobre el colágeno; y c) distintas células del hueso. La masa ósea varía ampliamente a lo largo de la vida, aumentando desde el nacimiento hasta llegar a su máximo, alrededor de los 30 años, cuando se alcanza la masa ósea máxima del individuo. La herencia es el factor más importante que determina la variación interindividual de la masa ósea máxima. Posterior a la madurez esquelética, la masa ósea permanece estable en ambos sexos. Sin embargo, en la mujer, cuando acontece la menopausia, se inicia una pérdida acelerada de masa ósea que puede alcanzar, nuevamente según factores hereditarios, hasta el 30% de la masa ósea máxima en la década posterior a la menopausia. Esta pérdida ósea acelerada es más acentuada en la columna vertebral y es exclusiva de la mujer. Luego, desde la sexta década de la vida en adelante y común para ambos sexos transcurre una pérdida de masa ósea lenta y progresiva, relacionada con el envejecimiento, que afectará también a las caderas, sobre todo después de los 75 años. A cualquier edad, la masa ósea es mayor en el varón que en la mujer y en la etnia negra versus la blanca, con valores intermedios en la población asiática. La evolución y atributos señalados para la masa ósea a lo largo de la vida, explican en parte la expresión clínica de la osteoporosis, con presentación de fracturas vertebrales en la mujer postmenopáusica y de caderas en pacientes de ambos sexos en edades avanzadas.

Además de la densitometría ósea, existen distintas técnicas para medir la masa ósea: radiografía simple, tomografía computarizada cuantitativa (TC), resonancia magnética (RM), ultrasonido, densitometría de fotón único en calcáneo u otro sitio periférico del esqueleto e histomorfometría en la biopsia ósea. Sin embargo, es la densitometría ósea de doble fotón radiológico (en inglés *dual-energy x-ray absorptiometry*), abreviado en adelante como DXA (por su sigla en inglés), la técnica que se considera de mayor utilidad para medir la masa ósea, dado su carácter no invasivo, gran precisión y exactitud, menor costo y mínima exposición a radiación que ofrece, comparada con las demás técnicas. Básicamente, el equipo de DXA emite sobre la zona del esqueleto a explorar dos tipos de fotones, uno de alta y otro de baja energía. Mientras el primero de estos atraviesa tejidos blandos y hueso, y su energía es absorbida por un detector subyacente a la zona a explorar, el fotón de baja energía es detenido por el hueso en forma proporcional a la masa ósea y menos energía de este segundo fotón será absorbida por el detector respectivo. Esta diferencia de absorción es convertida por el equipo en un valor de densidad mineral ósea (DMO), según la comparación que se establece respecto a un calibrador interno o "fantoma" de DMO conocida. La DMO se expresa en g/cm^2 dado que la DXA realiza su exploración sobre el hueso a analizar, sobre un área determinada. En tal sentido, la DMO es un sustituto adecuado de la masa ósea, que es la cantidad de hueso por unidad de volumen (g/cm^3).

Múltiples razones fundamentan que la DXA se considere el "patrón oro" (*gold standard*) para el diagnóstico de osteoporosis: a) estudios de biomecánica muestran una correlación fuerte entre la DMO medida por DXA y la resistencia ósea; b) estudios de cohorte prospectivos revelan una correlación fuerte entre la DMO medida por DXA y el riesgo de fractura; c) la definición de la OMS para osteoporosis se basa en datos de referencia obtenidos por DXA; y d) distintos ensayos clínicos controlados muestran una relación entre la reducción del riesgo de fractura con terapia farmacológica y el aumento de la DMO medida por DXA.

INTERPRETACIÓN

En un informe típico de DXA, el valor de la DMO del paciente es contrastado con los observados en una curva normal de individuos sanos de distintas edades, pero de igual sexo y etnia que el del análisis. La interpretación de este valor de DMO, respecto a su curva normal respectiva, se realiza según lo propuesto por la OMS, como se describe en la Tabla 40-6. Estas definiciones se fundamentan en múltiples estudios prospectivos que demuestran que el riesgo de fracturas osteoporóticas aumenta progresiva y continuamente en la medida que la DMO disminuye. Por tanto, el diagnóstico de osteoporosis según estas definiciones es solo aplicable a la DMO obtenida a través de la DXA en columna

Tabla 40-6. Categorías diagnósticas de la densitometría ósea

Categoría	Definición
Normal	DMO < -1,0 DE del promedio de la población adulta joven
Baja masa ósea	DMO entre -1,0 y -2,5 DE del promedio de la población adulta joven
Osteoporosis	DMO ≤ -2,5 DE del promedio de la población adulta joven
Osteoporosis grave	DMO ≤ -2,5 DE del promedio de la población adulta joven y una o más fracturas de tipo osteoporótico

DMO: densidad mineral ósea; DE: desviación estándar.

Figura 40-65. Densitometría ósea de columna lumbar por DXA. Examen compatible con osteoporosis (*score* T < -2,5). A la izquierda la zona explorada en la DXA y, a la derecha, la representación gráfica de la DMO encontrada, según edad, sexo y origen étnico de la paciente.

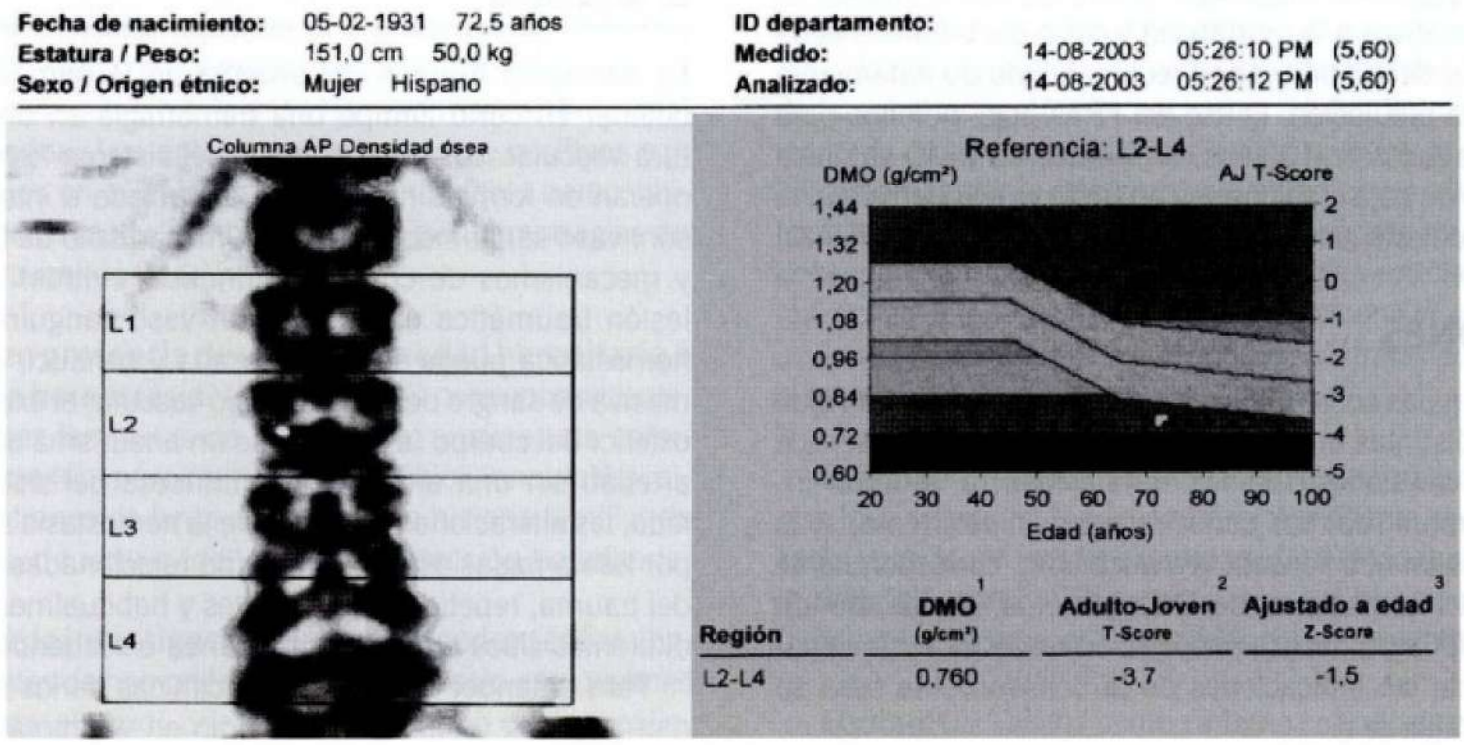

lumbar, caderas y antebrazos. Otras técnicas de medición de la masa ósea como densitometría de fotón único, ultrasonido, radiografía, TAC o RM, carecen de la validación prospectiva adecuada de sus resultados y no deben ser utilizadas para el diagnóstico y/o tratamiento de osteoporosis.

El valor promedio de la población adulta joven que se utiliza como referencia en la definición de osteoporosis de la OMS, corresponde al obtenido a los 30 años (cuando se alcanza la masa ósea máxima del individuo) en la población sana, del mismo sexo y raza. La distancia, expresada como número de desviación estándar, entre la DMO encontrada en un sujeto cualquiera y este promedio, se denomina "*score* T". Para simplificar, se habla de baja masa ósea cuando la DMO corresponde a un *score* T entre –1,0 y – 2,5 o bien de osteoporosis con *score* T ≤ -2,5. Otra medida utilizada al analizar la DMO es el *score* Z. Este se obtiene cuando se contrasta la medición de DMO con el promedio de la población de similar edad, sexo y etnia y da cuenta de cambios recientes de la DMO, distintos del envejecimiento normal (Figura 40-65).

No obstante lo anterior y para una correcta interpretación de los hallazgos de la DXA es necesario considerar algunas precisiones:

- Los estudios que avalan la relación entre DMO y riesgo de fractura han sido realizados mayoritariamente en mujeres posmenopáusicas y en varones mayores. Por tanto, no es válida la extensión de las categorías diagnósticas de DMO usando el *score* T para otros grupos, como mujeres premenopáusicas, hombres menores de 50 años o niños. En tales casos se utiliza el *score* Z, aceptando como normal DMO de hasta -2,0 y bajo este valor se habla solo de baja masa ósea. El diagnóstico de osteoporosis en estos grupos, distintos de la mujer posmenopáusica y de varones adultos mayores no se realiza exclusivamente por valores de DMO, sino asociado a otros antecedentes y su manejo es del especialista.
- No existe una correlación óptima entre las mediciones de DMO efectuadas en sitios distintos a los ya descritos y el riesgo de fractura (cadera y columna por ejemplo). Por tanto, para precisar mejor el riesgo de osteoporosis, se recomienda medir la DMO al menos en la columna lumbar y las caderas (sitios de mayor prevalencia de fracturas osteoporóticas). El diagnóstico final de los hallazgos de la DXA se realizará según el menor valor de DMO encontrado. En el caso de la columna lumbar se utiliza el promedio de L2 a L4 (zona con menos interferencia de costillas y pelvis) y, en cadera, se utiliza la DMO del cuello femoral o la cadera total. La medición de la DMO en el antebrazo distal es recomendable cuando existe interferencia para la medición en la columna o la cadera, como, por ejemplo, consecuencia de alteraciones degenerativas, elementos metálicos o protésicos, calcificaciones, etc.; también es necesaria la medición en este sitio cuando la causa de la pérdida de DMO sea un hiperparatirodismo o bien el peso del paciente supere lo permitido por la mesa del equipo de DXA.
- Existen factores independientes de la DMO (factores no cuantitativos o relacionados con la calidad de la masa ósea) que determinan el riesgo de fractura y que dan cuenta de la ocurrencia de fracturas osteoporóticas, a pesar que la DMO no esté en el rango de una osteoporosis. Así, en muchas ocasiones la DMO será un parámetro adicional a estos factores no cuantitativos para consideraciones de prevención y terapia de osteoporosis. En tal sentido, recientemente la OMS ha diseñado y recomendado utilizar una herramienta denominada FRAX (del inglés *Fracture Risk Assesment Tool*) destinada a predecir el riesgo de fracturas osteoporóticas mayores (cadera, húmero, etc.) cuando la DMO no está en el rango de una osteoporosis. Esta herramienta, que está siendo incorporada progresivamente en los programas de los equipos de DXA, integra valores de DMO con otros factores clínicos de riesgo de fractura, como edad, historia personal o familiar de fracturas, hábitos (tabaco, alcohol), uso de

glucocorticoides o comorbilidades (ej.: artritis reumatoide) y establece una probabilidad de fractura osteoporótica para la década siguiente. Dependiendo de atributos locales de cada país relativos a la mortalidad y costo del tratamiento de fracturas, se define un umbral recomendado de tratamiento o no de esta predicción. El uso del FRAX está indicado para pacientes adultos > 40 años, en los que su DMO se ubica en el rango de baja masa ósea y en Chile ya se cuenta con la aplicación de esta herramienta (ver: www.shef.ac.uk/FRAX).

INDICACIONES

Existen varias guías sobre indicaciones de la DXA, que han sido emitidas por distintas organizaciones, derivadas de consensos de expertos o revisiones basadas en la evidencia. Al lector interesado en profundizar sus conocimientos en este tema, se le recomienda visitar el sitio web: www.iscd.org, correspondiente a la Sociedad Internacional de Densitometría Clínica, donde encontrará amplia y didáctica información respecto a este tema. Un resumen de las indicaciones de la densitometría ósea se detalla en la Tabla 40-7.

Tabla 40-7. Indicaciones de la densitometría ósea

En mujeres posmenopáusicas	
1.	Mayores de 65 años
2.	Menores de 65 años con otros factores de riesgo adicionales para osteoporosis (ej.: familiar directo con fractura de cadera, menopausia precoz, baja ingesta cálcica prolongada, etc.)
En cualquier paciente	
1.	Antecedente de fractura osteoporótica previa
2.	Hallazgo en radiografía simple de alteraciones sugerentes de osteoporosis
3.	Hombre mayor de 70 años
4.	Paciente con indicación de tratamiento prolongado con glucocorticoides u otro fármaco adverso para el hueso
5.	Paciente con enfermedad que condicione baja masa ósea o pérdida ósea aumentada (ej.: hiperparatiroidismo primario)
6.	Para el control de eficacia terapéutica (repetir DXA no antes de un año y en el mismo tipo de equipo que el del primer examen)
7.	Cuando los hallazgos de la DXA ayudarán a la decisión de una terapia farmacológica

CONTRAINDICACIÓN

Aunque la DXA emite una radiación mínima, está contraindicada en caso de embarazo. Además, debemos recordar que sus resultados no son confiables cuando hay anormalidades vertebrales estructurales importantes, como en la espondiloartrosis o escoliosis grave o cuando existen elementos protésicos.

EXPLORACIÓN CLÍNICA Y DE LABORATORIO DE LA HEMOSTASIA

D. Mezzano

La adecuada función del sistema de la hemostasia permite detener en corto tiempo una hemorragia en un sitio de ruptura vascular. Los componentes del sistema hemostático, que operan en forma sincronizada, controlada e interdependiente, son: vaso sanguíneo, plaquetas, mecanismo de la coagulación y mecanismos de control (fibrinólisis y otros). Frente a una lesión traumática extensa de un vaso sanguíneo la función hemostática puede ser sobrepasada y conducir a una pérdida masiva de sangre desde el espacio vascular al extravascular o al exterior del cuerpo (ej.: rotura de un aneurisma aórtico, sección arterial) sin una enfermedad intrínseca del sistema. Por otro lado, las alteraciones genuinas de la hemostasia se caracterizan por hemorragias espontáneas o no relacionadas a la magnitud del trauma, repetidas, persistentes y habitualmente ocurren en diferentes sitios en forma simultánea o secuencial.

Para entender las diferencias clínicas de los síndromes hemorragíparos y orientar su estudio en el laboratorio se divide al proceso hemostático en dos etapas: hemostasia primaria y secundaria.

La función de la hemostasia primaria (HP) incluye la vasoconstricción vascular y la interacción de las plaquetas con la pared del vaso en el sitio de la injuria. Este proceso determina la formación de un tapón oclusivo (tapón plaquetario), que cohíbe inicialmente la hemorragia. Luego, se activa el mecanismo de la coagulación, que constituye la hemostasia secundaria (HS). Esta concluye en la formación de una malla de fibrina que incluye las plaquetas agregadas, estabilizando y consolidando el tapón hemostático inicial, y asegurando una hemostasia permanente. Una vez constituido el coágulo, este se refuerza por acción del factor XIII, que establece enlaces covalentes entre los monómeros de fibrina. La reabsorción del coágulo y la reparación vascular es mediada por la fibrinólisis, que se pone en acción en forma más tardía.

ANAMNESIS

En la anamnesis es necesario interrogar al paciente sobre las características de su episodio actual y su historia personal y familiar en busca de antecedentes relacionados con la consulta.

¿Cuáles son los motivos frecuentes de consulta y qué sangrados investigar? Los motivos de consulta son: epistaxis, petequias, equimosis, menometrorragia y sangrado periparto, gingivorragia, alveolorragia, hemorragia del frenillo o a consecuencias de la cirugía, hemartrosis, hematomas superficiales y profundos (ej.: en masas musculares). El médico debe evaluar la adecuación del sangrado a la magnitud de la injuria, si procede.

¿Es la hemorragia de causa local o una manifestación de un defecto hemostático? La localización y el número de sitios de sangrado ayudan a responder esta pregunta: una historia de epistaxis, acompañada de equimosis, petequias, etc., orienta a una afección hemostática; al contrario, el estudio de un paciente con hemorragia digestiva aislada, hematuria, hemoptisis, etc., debe centrarse en definir la patología local que la origina.

La historia de hemorragias recurrentes en la misma localización, en cuya investigación no se ha encontrado una causa que la explique hace sospechar una alteración de la hemostasia. Por ejemplo, la consulta reiterada por epistaxis espontáneas, aun cuando respondan transitoriamente a la "cauterización"; la historia de menorragias sin evidencias de anormalidad hormonal o patología uterina. Los antecedentes familiares positivos son muy importantes en la investigación de un defecto hemostático, aun cuando el motivo de consulta sea por hemorragias en apariencia intrascendentes.

¿Estamos en presencia de una enfermedad hereditaria o adquirida de la hemostasia? Una historia de comienzo reciente, sin antecedentes familiares de hemorragia, sugiere una enfermedad adquirida (ej.: púrpura trombocitopénica inmunológica). El relato de síntomas de larga data, con una historia familiar de hemorragias, son fuerte evidencia de una afección hereditaria.

¿Utilidad de la investigación de los antecedentes familiares? Antecedentes de hemorragias que afectan solo a los varones (herencia ligada al sexo) orientan a algún tipo de hemofilia; evidencias de herencia de tipo autosómico dominante, con afectación de individuos de ambos sexos, enfocan la atención hacia una enfermedad de von Willebrand o de disfunción plaquetaria leve. La consulta por un defecto congénito de la hemostasia en un paciente, hombre o mujer, sin antecedente familiar similar, es propio de defectos autosómicos recesivos homocigotos o doble-heterocigotos, habitualmente de muy baja frecuencia génica en la población; por ejemplo, alteraciones hereditarias graves de la función plaquetaria (enfermedad de Glanzmann, de Bernard-Soulier). En estos casos la consanguinidad es frecuente y muy orientadora.

Importancia de la anamnesis

La sensibilidad, sofisticación y número de las pruebas actuales de laboratorio para evaluar los defectos hemostáticos han evolucionado a la par con otros progresos de la medicina. En el caso de las enfermedades hereditarias de la hemostasia podemos diagnosticar con relativa facilidad el defecto molecular de las enfermedades más graves (hemofilias moderadas o graves, enfermedades de Glanzmann y Bernard-Soulier, enfermedad de von Willebrand tipo 3), pero estas no constituyen más allá del 2% del total. Por otro lado, respecto a los sangrados menos invalidantes, pero inequívocamente patológicos, un estudio exhaustivo aun en laboratorios de referencia puede diagnosticar solo alrededor del 50% del total de enfermos. Por ello, una anamnesis adecuada sigue siendo el mejor predictor de hemorragia.

CLÍNICA DE LAS ALTERACIONES DE LA HEMOSTASIA PRIMARIA

Las enfermedades hereditarias más frecuentes de la HP son los defectos de agregación/secreción plaquetarios y la enfermedad de von Willebrand y, entre las enfermedades adquiridas, las trombopenias. La púrpura vascular y el mal definido "síndrome de fragilidad vascular" no son defectos del sistema hemostático.

Pacientes con estos defectos consultan inicialmente en servicios de atención primaria o acuden a los servicios de urgencia, otorrinolaringología o ginecología-obstetricia, y característicamente presentan sangrado mucocutáneo. Un paciente típico presenta períodos con profusa sintomatología seguidos de períodos asintomáticos; el sangrado tiende a disminuir después de la pubertad y muchos pacientes adultos solo tienen un vago recuerdo de su aflicción de la infancia. A veces, es difícil objetivar los síntomas por la diferente valoración que a ellos les asignan los pacientes y la alta frecuencia de sangrado mucocutáneo en población sana. En general se trata de enfermedades benignas, que deben diagnosticarse para prevenir o manejar adecuadamente accidentes hemorrágicos quirúrgicos, postraumáticos, periparto o en intervenciones dentales.

Epistaxis. Repetidas, sin relación a traumatismo, por una u otra fosa nasal, sin lesión anatómica evidente, a veces cauterizada en más de una oportunidad. Con frecuencia se presenta durante el sueño y no es percibida por el paciente. Tiende a disminuir o desaparece alrededor de la pubertad.

Equimosis. Valiosa como síntoma cuando es espontánea, su aparición o magnitud no guarda relación con la intensidad del traumatismo, se presenta en más de un lugar simultáneamente o aparece en sitios inusuales (ej.: tronco).

Hipermenorrea y menorragia. La menarquia puede ser de difícil manejo. Por la alta frecuencia de la hipermenorrea y menorragia en la población, se debe plantear un defecto hemostático luego de descartar patologías ginecológicas o endocrinas, o si la menorragia está combinada con otras hemorragias mucocutáneas.

Alveolorragia. Los pacientes sangran en forma leve pero prolongadamente (más de 2 a 4 horas) después de una extracción y, con frecuencia, vuelven a consultar.

Hemorragia prolongada frente a traumas menores. Junto a ello, los pacientes refieren espontáneamente lentitud en la cicatrización de heridas.

Hemorragia quirúrgica. Especialmente en aquellas intervenciones que se efectúan en tejidos muy vascularizados (amigdalectomías, rinoplastías, adenoidectomías), siendo menos frecuentes en cirugía abdominal. Cuando es manifestación única, la causa más frecuente es un accidente quirúrgico o insuficiente hemostasia quirúrgica.

Hemorragia periparto. Puede haber hemorragia uterina o por la episiotomía hasta dos semanas después del parto. La duración del sangrado uterino posparto es habitualmente más prolongada.

Hemartrosis y hematomas profundos. Excepcionales en los defectos de HP (excepto en pacientes con enfermedad de von Willebrand tipo 3, que tienen muy bajo nivel de factor VIII).

Petequias. Su presencia es de gran ayuda en el diagnóstico, pero deben confirmarse en el examen físico: descartar "puntos rubíes", picadura de insectos (pulgas), arañas vasculares. Las

Tabla 40-8. Sitio, frecuencia del sangrado e historia familiar en pacientes con diagnóstico de enfermedad de von Willebrand o alteración funcional plaquetaria y en aquellos con sangrado de causa indefinida

Síntomas	Frecuencia %		
	Pacientes con diagnóstico n = 113	Pacientes sin diagnóstico n = 167	Controles[a] n = 299
Menorragia	92,9 (42)[b]	87,8 (49)[b]	0,3 (72)[b]
Equimosis	77,9	77,8	19,1
Epistaxis	76,1	79,0	25,1
Cauterización	23,0	26,3	1,0
Gingivorragia	55,8	52,7	12,7
Sangrado posparto	33,3 (12)[b]	64,7 (17)[b]	0,0 (8)[b]
Sangrado ante injurias menores	52,2	47,3	1,3
Sangrado quirúrgico	52,6 (38)[b]	43,5 (69)[b]	0,0 (82)[b]
Hematomas superficiales	43,4[c]	26,3[c]	3,3
Sangrado inducido por aspirina	44,1 (34)[b]	27,4 (73)[b]	0,0 (185)[b]
Sangrado con transfusión	31,9[c]	16,8[c]	0,0
Expectoración hemoptoica	22,1	22,8	0,3
Petequias	15,9	16,8	0,7
Sangre en deposiciones	13,3	16,2	1,0
Hemorragia del frenillo lingual	9,7	9,0	0,0
Hemorragia gastrointestinal	9,7	6,6	0,7
Hemorragia umbilical	4,4	9,6	0,0
Otorragia	6,2	3,6	0,3
Hemartrosis	5,3	3,6	0,0
Hematomas profundos	1,8	0,0	0,0
Hematuria	3,5	3,0	0,0
Hemoptisis	0,0	0,0	0,0
Historia familiar de sangrado:			
Solo familiares de 1er grado	21,2	31,7	23,5
Familiares de 2do grado	15,9	15,6	15,4
Familiares de 1er y 2do grados	52,2[d]	36,5[d]	12,1[d]
Total	**81,3**	**83,8**	**51,0**

[a] La población control fue seleccionada entre no sangradores o sangradores triviales.
[b] Valores en paréntesis reflejan el número de individuos expuestos al riesgo.
[c] Pacientes con diagnóstico positivo versus sangradores sin diagnóstico ($p = 0,04$, test exacto de Fisher).
[d] Pacientes con o sin diagnóstico vs controles ($p < 0,0001$, test exacto de Fisher).
Tomada de: Quiroga T, Goycoolea M, Panes O y cols. High prevalence of bleeders of unknown cause among patients with inherited mucocutaneous bleeding. A prospective study of 280 patients and 299 controls. Haematologica 2007; 92:357-65 (traducida y reproducida con autorización de los autores y editores).

petequias, paradigmas clínicos de defectos de HP, no se presentan en las afecciones de la HS y son manifestación importante de las trombocitopenias extremas, de las disfunciones plaquetarias graves (de muy baja incidencia) y de algunas enfermedades que cursan con púrpura vascular; en estas últimas, las petequias son consecuencia de una vasculitis o de otra lesión de la microvasculatura y no de un defecto hemostático. Las petequias en la enfermedad de von Willebrand, en las disfunciones plaquetarias frecuentes (incluida la inducida por aspirina) y en el comúnmente llamado "síndrome de fragilidad vascular" son excepcionales, y de hecho, la mayoría de las enfermedades hereditarias de la HP cursan sin petequias.

Otras manifestaciones clínicas. En algunas enfermedades hereditarias de la HP, el sangrado patológico debido a un defecto hemostático solo forma parte de un síndrome más complejo. Un ejemplo, entre varios más, es el síndrome de Hermansky-Pudlak. Estos pacientes tienen albinismo oculocutáneo y acumulación lisosomal de lipofucsina asociados a un síndrome hemorrágico por falla en la biogénesis de gránulos densos de las plaquetas. En estos casos, el cuadro clínico facilita el diagnóstico.

Históricamente se ha considerado al tiempo de sangría (o tiempo de sangrado) como una prueba para detectar defectos genéricos de la hemostasia primaria *in vivo*. La sensibilidad de esta prueba es muy alta en las enfermedades más graves, que son de bajísima frecuencia y de fácil diagnóstico por otros medios. En cambio, en las enfermedades frecuentes (enfermedad de von Willebrand, defectos de agregación/secreción plaquetarias) su sensibilidad bordea solo el 40%. La mayoría de los pacientes padece de un defecto clínica y genéticamente similar a los anteriores, pero cuya causa es actualmente desconocida (Tabla 40-8). El tiempo de sangría es normal en el púrpura vascular, en que la expresión hemorrágica es consecuencia del daño del vaso y no de un trastorno hemostático. Las trombocitopenias graves se diagnostican mediante conteo plaquetario y, aunque en ellas el tiempo de sangría está prolongado, este se omite habitualmente por ser innecesario, invasivo, y deja cicatriz o tiene riesgo de infección.

CLÍNICA DE LAS ALTERACIONES DE LA HEMOSTASIA SECUNDARIA

Las enfermedades hereditarias más frecuentes de la hemostasia secundaria (HS) son las hemofilias y los defectos singulares de factores de la coagulación, cuyos determinantes a nivel molecular se conocen cada vez más. Entre las alteraciones adquiridas están las deficiencias múltiples o aisladas de factores de la coagulación, acompañando muchas veces a otras enfermedades, asociadas a intoxicaciones o por autoanticuerpos.

El paciente hemofílico de gravedad moderada o severa es sintomático desde la temprana infancia y generalmente es asistido por especialistas. Desde el nacimiento hasta el inicio de la ambulación, sus síntomas más frecuentes son la onfalorragia, hemorragia del frenillo lingual o equimosis de tamaño, frecuencia y ubicación anormales. Cuando no existe el antecedente familiar, es frecuente sospechar el diagnóstico de "niño abusado". Al empezar la deambulación presentan hemartrosis (rodilla, tobillo, codo, hombro, cadera), expresión hemorrágica más distintiva de las hemofilias, que si no son prevenidas y tratadas precozmente son la causa más frecuente de invalidez de estos pacientes. También son complicaciones particularmente graves los hematomas musculares profundos, expansivos, que pueden comprometer estructuras óseas o disecar planos y comprimir nervios, vasos sanguíneos o la vía aérea. Otra manifestación grave de las hemofilias es la hemorragia cerebral (subdural o intraparenquimatosa). La hematuria, hemorragia digestiva y epistaxis ante traumas pequeños son también complicaciones relativamente frecuentes en la hemofilia.

Tabla 40-9. Diferencias clínicas del sangrado en pacientes con defectos de hemostasia primaria (HP) y secundaria (HS)

Síntoma	Hemostasia	
	HP	HS
Petequias	Sí	No
Hemartrosis, hematomas	No	Sí
Equimosis	Sí	Sí
Sangrado mucoso	Espontáneo	Postrauma
Sangrado quirúrgico	Inmediato	Tardío

En la actualidad, los pacientes con hemofilia grave (< 1% de factores VIIIc o IXc) y moderada (1% a < 5% de factores VIIIc o IXc) son diagnosticados precozmente, su tratamiento oportuno evita las secuelas articulares invalidantes de antaño y permite la profilaxis frente a cirugía o tratamientos dentales. Se usa actualmente la profilaxis precoz para disminuir o evitar el sangrado y prevenir el daño musculoesquelético. Debe tenerse presente que una proporción importante de los pacientes con hemofilia leve (5% al 25% de factores VIIc o IXc) pueden ser diagnosticados tardíamente en la vida, cuando su sistema hemostático sufre una exigencia mayor (ej.: cirugía, traumas, extracciones dentarias). En ellos, el nivel de los factores VIIIc o IXc, aunque reducido, es suficiente para sostener una hemostasia basal compensada, que puede responder adecuadamente a injurias pequeñas o, incluso, de moderada intensidad. Estos enfermos muchas veces se diagnostican por: a) alteración de exámenes rutinarios de hemostasia (ej.: TTPA prolongado en un preoperatorio); b) alveolorragia de varias horas o días de duración postextracción dentaria; c) hemartrosis o hematomas profundos desproporcionados a la magnitud de la injuria; d) hemorragia severa y tardía como complicación de la cirugía; y hemorragia prolongada por heridas menores (ej.: hemorragia del frenillo lingual). La Tabla 40-9 resume el diagnóstico diferencial clínico entre las hemorragias de pacientes con defectos de HP y HS.

DIAGNÓSTICO DE LABORATORIO

La Figura 40-66 muestra un esquema resumido pero operativo de la coagulación. Aunque no refleja fielmente la noción actual sobre su funcionamiento *in vivo*, sigue siendo útil para el diagnóstico de laboratorio y para guiar y controlar el tratamiento anticoagulante.

Figura 40-66. Esquema didáctico clásico de la coagulación que facilita la comprensión de la lógica de las pruebas de laboratorio usadas para la cuantificación de factores y para el control del tratamiento anticoagulante con heparina e inhibidores de vitamina K.

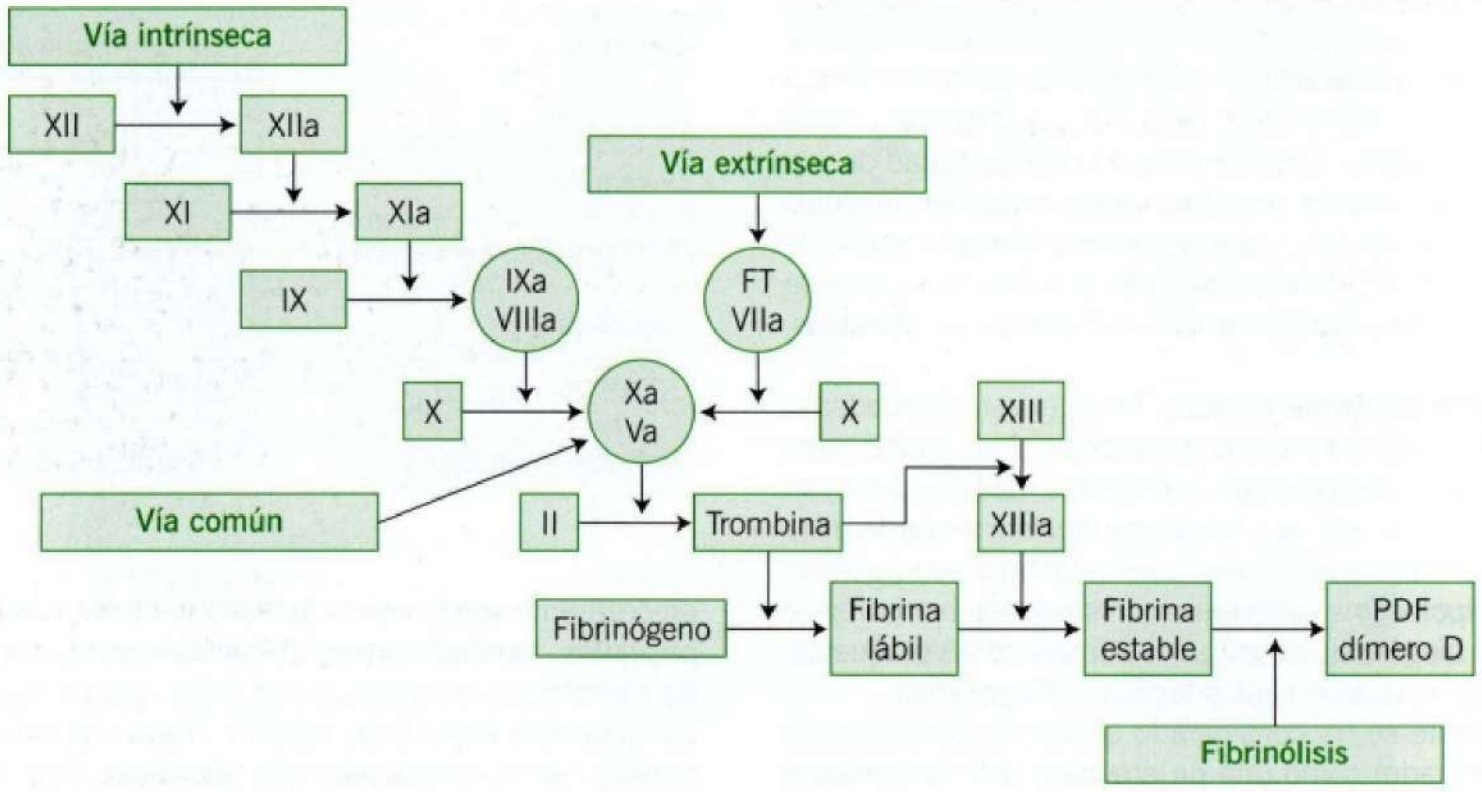

Figura 40-67. Modelo vigente de la hemostasia basada en células. El proceso se inicia con la activación del factor tisular y FVII, complejo que activa tanto al FX como al FIX, ligando así las vías intrínseca y extrínseca. El ensamblaje de complejos macromoleculares ocurre en superficies celulares ricas en fosfolípidos aniónicos, principalmente plaquetarias. El modelo refleja el conocimiento actual y prescinde del FXII, que aparentemente no participa en el proceso de detención de hemorragias. El modelo concilia y relaciona la función hemostática de las plaquetas (HP) y el mecanismo de la coagulación (HS). En base a dibujo de F. Albornoz y C. Norambuena.

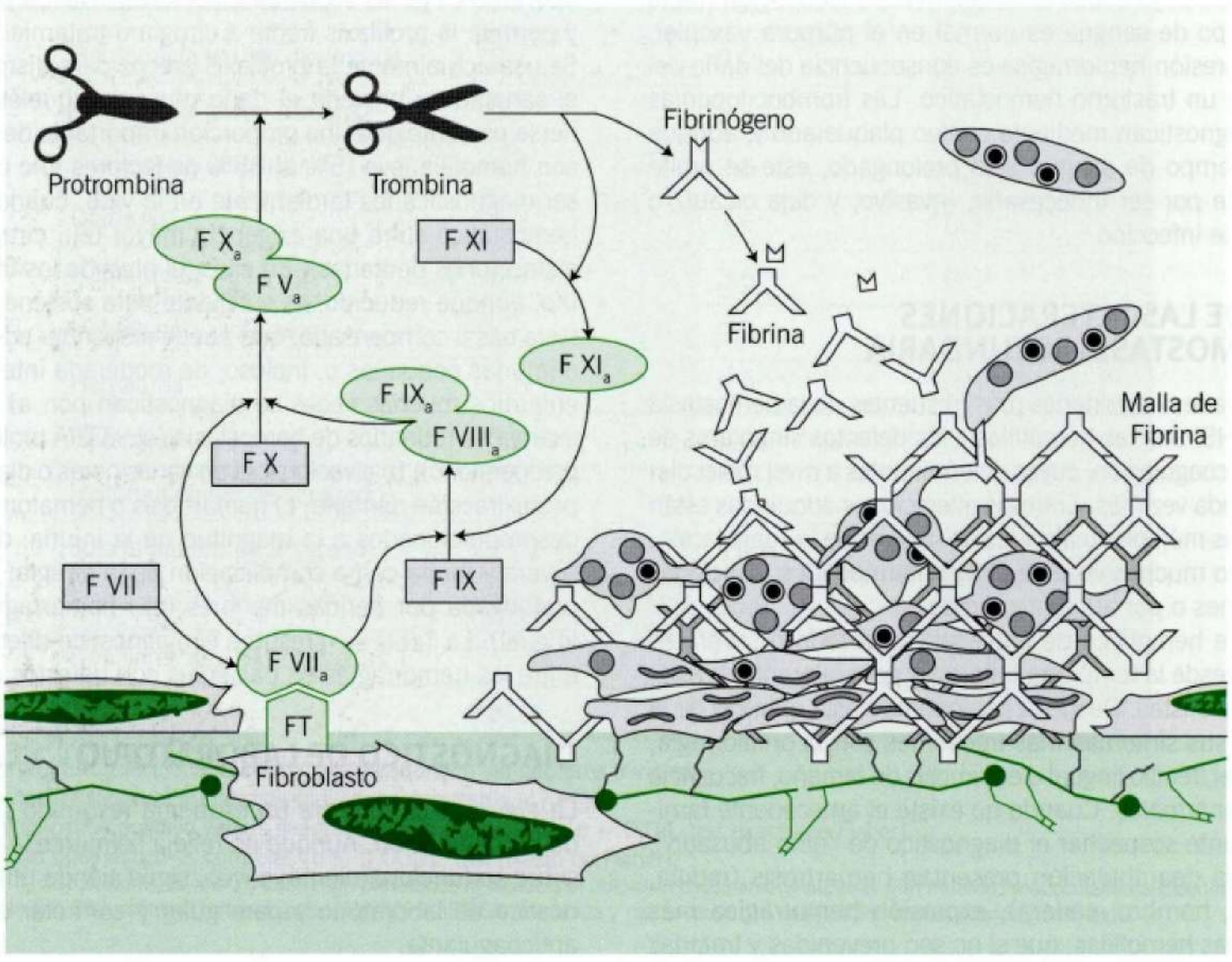

Tres pruebas funcionales permiten explorar globalmente este sistema y se alteran cuando uno o más factores de la coagulación disminuyen bajo la línea de su respectivo umbral hemostático.

TTPA (tiempo de tromboplastina parcial activado). Mide el conjunto de los factores de la vía intrínseca (FXIIc, FXIc, FIXc y FVIIIc). Como esta prueba mide el tiempo en que se forma el coágulo frágil de fibrina, se altera también cuando existen deficiencias de factores de la vía final común (FXc, FVc, FIIc y fibrinógeno). El TTPA es la prueba de elección para monitorizar el tratamiento anticoagulante con heparina no fraccionada.

TP (tiempo de protrombina). Mide vía extrínseca (FVIIc) y vía final común (FXc, FVc, FIIc y fibrinógeno). El TP es la prueba de elección para monitorizar el tratamiento anticoagulante oral con cumarínicos.

TT (tiempo de trombina). Consiste en coagular el fibrinógeno con trombina exógena. El tiempo se prolonga en defectos cuantitativos y cualitativos del fibrinógeno. También se prolonga en presencia de heparina.

El análisis combinado de estos tres tiempos permite circunscribir el defecto. Por ejemplo: TTPA prolongado con TP yTT normales indica déficit de uno o más factores de la vía intrínseca. La prolongación aislada del TP con normalidad de TTPA y TT, indica deficiencia de FVIIc. La alteración de ambos, TP y TTPA, orienta a deficiencia de factor(es) de la vía final común, aunque puede reflejar también una deficiencia combinada de varios factores de ambas vías. La prolongación de TP, TTPA y TT orienta hacia un defecto funcional o cuantitativo de fibrinógeno o presencia de heparina en la muestra. Este ejercicio facilita la solicitud de pruebas que miden específicamente la concentración de cada uno de los factores.

La Figura 40-67 ilustra el mecanismo actualmente aceptado de la coagulación. El proceso lo gatilla la activación del factor tisular, que activa al FVII, y este complejo FT-FVIIa sigue la vía extrínseca activando al FX, pero también haciendo un *by-pass* (cortocircuito) hacia la vía intrínseca, activando el FIX. La secuencia se grafica en esta figura.

Otras pruebas. El advenimiento de los nuevos anticoagulantes orales, con efecto anti-FXa y anti-FIIa (trombina) ha creado la necesidad de diseñar ensayos de laboratorio para controlar su efecto. Si bien no se recomienda el control periódico rutinario, en ciertas ocasiones sí se requiere tener cierta certeza respecto a su nivel plasmático. Ya existen pruebas que miden la concentración funcional de algunos de ellos (ej.: rivaroxabán).

CONDICIONES HEMORRAGÍPARAS PARTICULARES

Sangrado tardío postrauma o cirugía. En ocasiones un paciente puede sangrar tardíamente, varias horas después de la injuria. La mayoría de estos episodios obedecen a un factor mecánico, de sutura insuficiente, desgarro tisular, etc. Sin embargo, este perfil de sangrado es también característico de los defectos de F XIII y de hiperfibrinólisis, los que, aunque infrecuentes, deben sospecharse e investigarse. La falta de consolidación del coágulo por deficiencia de F XIII se traduce en su fragmentación acelerada y pérdida de la función del tapón hemostático. El F XIII cataliza la formación de enlaces covalentes entre monómeros de fibrina y su falla se puede explorar mediante la prueba de lisis del coágulo en urea. La rápida disolución del coágulo indica disfunción del F XIII.

La hiperfibrinólisis de tipo endógeno o inducida por medicamentos (ej.: estreptoquinasa), se traduce en una disolución acelerada del coágulo que se puede manifestar por sangrado tardío postrauma o cirugía. Pruebas simples para evaluar esta condición son el tiempo de lisis del coágulo en solución salina o el tiempo de lisis de euglobulinas. La exacerbación de la fibrinólisis se traduce *in vitro* en una disolución precoz del coágulo.

Un perfil similar de sangrado quirúrgico relativamente tardío se observa en algunos pacientes con hemofilia A o B leve o moderada, previamente no diagnosticada.

Púrpura vascular. Enfermedades de índole muy heterogénea, presentan extravasación de sangre en la piel o mucosas. La hemorragia se debe a una lesión del vaso sanguíneo de múltiples causas, habitualmente sin compromiso de componentes del sistema hemostático: La enfermedad de Ehlers-Danlos, originada en mutaciones que mayoritariamente afectan genes codificantes para colágenos fibrilares, o defectos en el desarrollo de la vasculatura, como la telangiectasia hemorrágica hereditaria o enfermedad de Rendu-Osler-Weber, en que la mayoría de los casos presenta una mutación en el gen que codifica para la endoglina. Enfermedades adquiridas asociadas a sangrado mucocutáneo incluyen escorbuto, hipercortisolismo, vasculitis (ej.: infecciosa, drogas, Schönlein-Henoch, mesenquimopatías); microembolias (ej.: endocarditis bacteriana subaguda); daño directo del endotelio por agentes físicos o químicos (ej.: hipoxia). En todos estos casos, el cuadro clínico es dominado por las manifestaciones propias de cada enfermedad.

El púrpura senil se presenta como una púrpura predominantemente equimótica en el dorso de la mano y superficie extensora del antebrazo. Es muy frecuente en ancianos; se debe a una atrofia de la piel, con desprotección relativa de la vasculatura que, a la menor tracción, da lugar a la sufusión hemorrágica. No tiene importancia clínica.

Síndrome de fragilidad vascular. Esta "acertada" denominación ha soportado el paso de las décadas y permite al médico una explicación elegante, satisface la angustia del enfermo e incluso hay drogas etiquetadas para su tratamiento (las que, por supuesto, son ineficaces). El nombre solo traduce nuestra ignorancia respecto a su patogenia. Pacientes derivados con diagnóstico de enfermedad de hemostasia primaria no presentan alteraciones clínicas ni de laboratorio suficientes para su calificación de anormales. Casi siempre son mujeres y el síntoma dominante es la aparición de equimosis sin causa aparente o ante traumas nimios y cuyo significado es mayormente estético y no clínico. Muy pocos pacientes presentan algún tipo de sangrado mucoso, que habitualmente no es mayor que el encontrado en población sana. Este cuadro se ha denominado "púrpura simple". También caen en esta denominación algunos pacientes con puntos rubíes, "cabezas de vena" o arañas vasculares.

PRUEBAS DE FUNCIÓN RESPIRATORIA

A. Undurraga

UTILIDAD DE LAS PRUEBAS DE FUNCIÓN RESPIRATORIA

Algunas pruebas de función respiratoria son relativamente simples y son usadas muy frecuentemente. Otras, más complejas, tienen una utilidad práctica limitada y se realizan en circunstancias excepcionales o en investigación. Nos referiremos principalmente a las primeras.

El laboratorio de función respiratoria tiene una amplia utilización en patología neumológica. Las pruebas funcionales juegan un importante papel en el apoyo diagnóstico de diferentes patologías, son de gran utilidad en la evaluación de la gravedad de estas patologías y suelen ser útiles también en la monitorización de la terapia y en la evaluación del pronóstico. Otro uso de estas pruebas es en el estudio de síntomas que pueden ser complejos de estudiar, como la disnea. En circunstancias específicas, como la evaluación del riesgo operatorio, son indispensables; y en la detección de la enfermedad subclínica o en la evaluación de daño o incapacidad de causa pulmonar son siempre necesarias. No obstante que hay un número limitado de patrones de anormalidad funcional, a veces las pruebas de función respiratoria tienen un significado diagnóstico preciso, como es la medición de los gases en sangre arterial en la determinación de la existencia de insuficiencia respiratoria o la medición de un índice de flujo aéreo y la cuantificación de su variación en el asma bronquial. Más frecuentemente estas pruebas permiten reconocer un patrón funcional que caracteriza a un grupo de enfermedades, como es el patrón bronquial obstructivo propio precisamente de las enfermedades bronquiales obstructivas y el patrón restrictivo de las enfermedades pulmonares intersticiales, y cuantificar la gravedad de estos.

TIPOS DE PRUEBAS DE FUNCIÓN RESPIRATORIA

Estas pruebas pueden clasificarse de acuerdo a la función que exploran. Así hay pruebas de evaluación de la mecánica respiratoria, como las curvas de presión volumen, los volúmenes pulmonares, el estudio de los músculos respiratorios, la resistencia de la vía aérea, las pruebas de espiración forzada como la flujometría, la espirometría y la curva flujo/volumen. El segundo grupo de pruebas son las que evalúan el intercambio gaseoso. Frecuentemente son utilizadas: la medición de gases en sangre arterial y la oximetría, exámenes de todos los días y la prueba de difusión de CO es menos usada, pero de gran utilidad. Mucho menos utilizadas pero ocasionalmente muy importantes son los exámenes del control de la respiración. Las pruebas de ejercicio en la actualidad son rutinarias, especialmente la caminata de 6 minutos, la medición de gases en sangre de reposo y ejercicio, y el test cardiopulmonar. Debemos mencionar también la prueba del desafío (*challenge*) con broncoconstrictores, ya sea metacolina o histamina, que presta un gran servicio diagnóstico en la hiperreactividad bronquial. Vamos a exponer con algún mayor detalle las pruebas más comúnmente utilizadas, solo de manera general las usadas más excepcionalmente y mencionaremos nada más, aquellas de uso excepcional en la clínica (Tabla 40-10).

Tabla 40-10. Pruebas de función respiratoria en relación a su utilidad clínica

Uso muy frecuente	Uso menos frecuente
Mecánica respiratoria Flujometría Espirometría Curva flujo/volumen	Volúmenes pulmonares Resistencia de vía aérea Presión inspiratoria y espiratoria máxima (PImáx PE máx) Presión transdiafragmática (Pdi) Curva presión/volumen
Intercambio gaseoso Gases en sangre arterial Oximetría	Difusión de CO (DLCO)
Control de la respiración Gases en sangre arterial	Presión de oclusión (P0,1)
Pruebas de ejercicio Caminata de 6 minutos	Gases en sangre reposo/ejercicio Test cardiopulmonar
Pruebas de desafío Test de metacolina	Test de histamina Test de carrera libre

Pruebas de función respiratoria de uso rutinario

Las pruebas relacionadas con la espiración forzada son dos: la flujometría y la espirometría y curva flujo/volumen.

Flujometría. La prueba más simple de espiración forzada y la más accesible es la flujometría obtenida a través del flujómetro. El más conocido es el flujómetro de Wright o el mini-Wright que es casi de bolsillo, hay también una gran variedad de modelos (Figura 40-68).

Figura 40-68. Diversos modelos de flujómetros.



Estos instrumentos miden el flujo instantáneo máximo que se logra durante una espiración forzada (PEFR de la literatura inglesa o FEM entre nosotros). El FEM depende de varios factores, como la resistencia de la vía aérea, la fuerza de retracción elástica pulmonar y de la pared torácica y la fuerza de contracción de la musculatura respiratoria. Refleja sobre todo el estado de la vía aérea de gran calibre. Sin embargo, el FEM depende en gran medida del esfuerzo del paciente y puede ser falseado si el enfermo, por el motivo que sea, lo disminuye. Cuando la maniobra está bien realizada, la correlación del FEM con el flujo espiratorio máximo en un segundo (FEV1) es buena (r = 0,83 y r = 0,75 para valores absolutos y porcentajes sobre el teórico, respectivamente), aunque en sujetos con FEV1 en rangos extremos se pierde dicha correlación.

El valor obtenido se expresa en litros por segundo. El mecanismo de la medición se logra por la medida de la resistencia que ha sido calibrada a través de un resorte que se opone al movimiento del flujo aéreo y tal valor se lee en una escala. Esta simple medida permite apreciar el calibre bronquial y sus oscilaciones.

Una buena técnica exige que la maniobra se realice con el sujeto de pie y efectúe una inspiración máxima y luego espire lo más rápido y fuerte que le sea posible. Deben realizarse tres maniobras o las que sean necesarias para que entre las dos mejores no haya una diferencia mayor de 20 litros.

Donde más se ha utilizado esta prueba es en el asma bronquial. En esta enfermedad se ha recomendado su utilización, especialmente en asmáticos con factores de riesgo, los más graves o aquel grupo que no percibe oportunamente su agravamiento. Se han recomendado mediciones diarias matinales. En los demás asmáticos se han sugerido por lo menos mediciones semanales, mañana y noche. Variaciones de valores flujométricos diarios de más del 20% significan inestabilidad de la enfermedad. Se ha demostrado además su utilidad en la evaluación de la reversibilidad de la obstrucción asmática con los broncodilatadores, en la medición del efecto de las terapias, en la evaluación de causas laborales que producen alteraciones del flujo aéreo, en la evaluación de las pruebas de ejercicio, en el reconocimiento de niveles subterapéuticos de manejo farmacológico y sobre todo en la evaluación numérica (clasificación según el FEM obtenido) de la gravedad de las exacerbaciones lo cual tiene gran importancia en las conductas consiguientes.

El mejor valor de referencia para una persona es el obtenido por él mismo en una situación de estabilidad clínica. Este valor es el mayor valor de FEM que el paciente puede llegar a alcanzar y será siempre más representativo que el que se puede obtener en las distintas tablas existentes que toman como referencia poblaciones con características sociodemográficas similares. Las tablas más utilizadas son las propuestas por Nunn y Gregg que se muestran en la Figura 40-69.

Figura 40-69. Nomograma de flujo espiratorio máximo de Nunn y Gregg para adultos (FEM). Valores para varones (curvas superiores) y mujeres (curvas inferiores) con diferentes tallas (A 150; B 165; y C 180 cm).

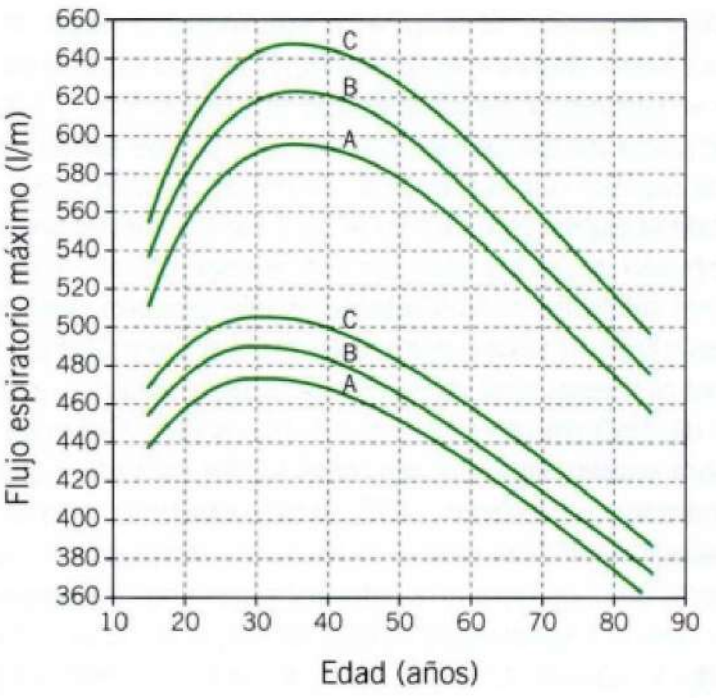

Figura 40-70. Maniobra de espiración forzada en función del tiempo (der) y del flujo (izq).

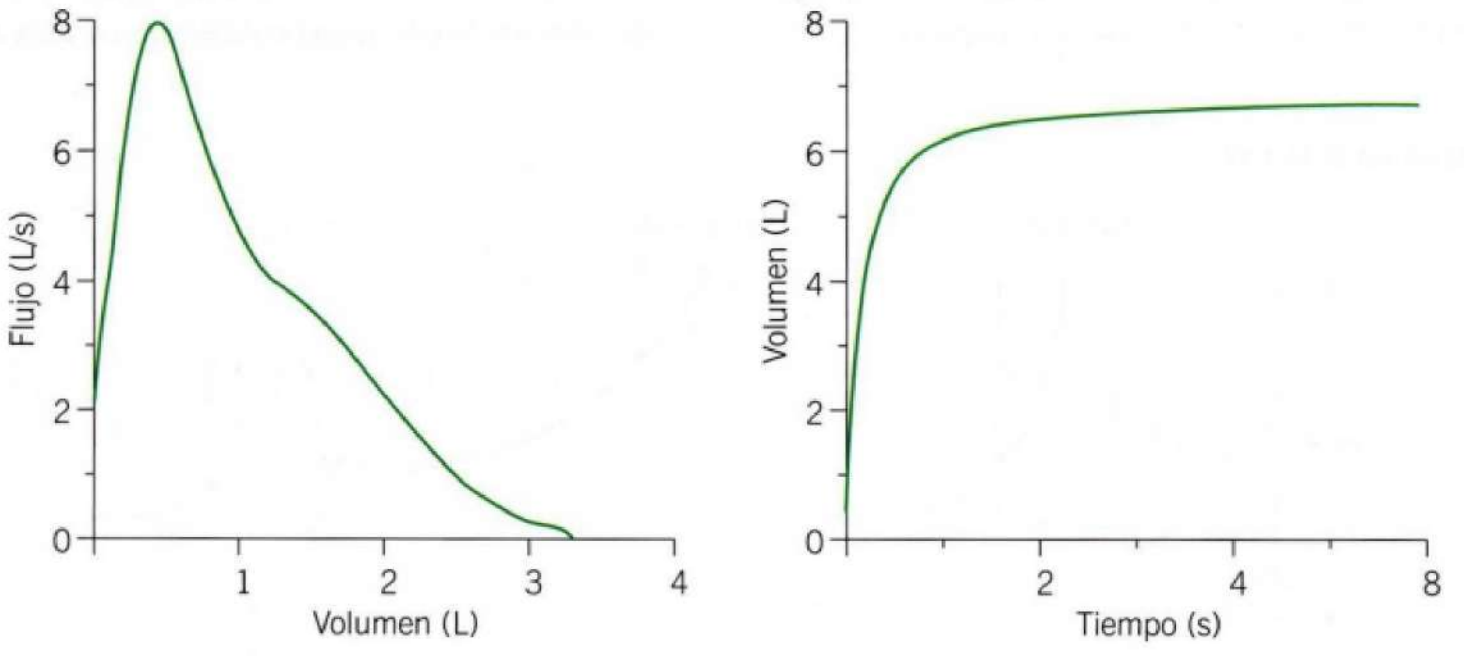

Espirometría. Las pruebas espirométricas son los exámenes de función respiratoria más frecuentemente realizados y posiblemente los de mayor utilidad, por lo cual le daremos especial atención. El examen consiste en realizar una maniobra de espiración forzada máxima en un espirómetro, lo que permitirá medir los flujos espiratorios desde la CPT hasta el VR (Figura 40-70). El examen debe realizarse en un espacio amplio y tranquilo y el paciente debe utilizar una pinza nasal. La realización del examen debe ser hecha por personal especializado y certificado, bajo supervisión médica, quien realizará el informe. El espirómetro tradicional registra volumen contra tiempo durante la espiración o bien flujo contra volumen. Los espirómetros de flujo o neumotacógrafos miden el flujo a partir de una resistencia conocida que produce una diferencia de presión al paso del aire. Un buen espirómetro tiene una serie de requisitos técnicos de fabricación y todo un protocolo de control de calidad que debe realizar el laboratorio que realice el examen a fin de obtener resultados confiables.

El examen no requiere preparación especial y debe registrarse si el paciente está tomando un broncodilatador, de qué tipo y cuándo fue la última dosis. Con el paciente sentado y relajado y después de respirar a volumen corriente durante un breve lapso de tiempo se le solicita realice una inspiración rápida y completa hasta capacidad pulmonar total y luego de una pequeña pausa de algunos segundos debe exhalar con la máxima rapidez por al menos 6 segundos sin detenerse hasta el final de la espiración. Deben analizarse las curvas obtenidas, descartando aquellas con esfuerzos espiratorios variables, por cierre de glotis y otros artefactos que pueden pesquisarse al examinar las curvas (Figura 40-71). Las maniobras deben repetirse al menos tres veces con una diferencia de resultados menor de 150 mL entre las dos mejores CVF. Después de la maniobra espirométrica el paciente recibe un broncodilatador por inhalador presurizado, 400 μg de salbutamol con cámara de inhalación de 750 cm^3 y 15 minutos después se repite la maniobra. Se considera una respuesta broncodilatadora significativa cuando hay un cambio igual o mayor al 12% y 200 mL en el VEF1 y/o CVF. Un médico especialista en enfermedades respiratorias realiza el informe espirométrico. Es importante considerar los antecedentes clínicos disponibles y analizar las curvas obtenidas. Ya disponemos de valores nacionales de referencia y la Sociedad Chilena de Enfermedades Respiratorias ha hecho importantes comunicaciones al respecto.

Figura 40-71. Curva espirométrica.

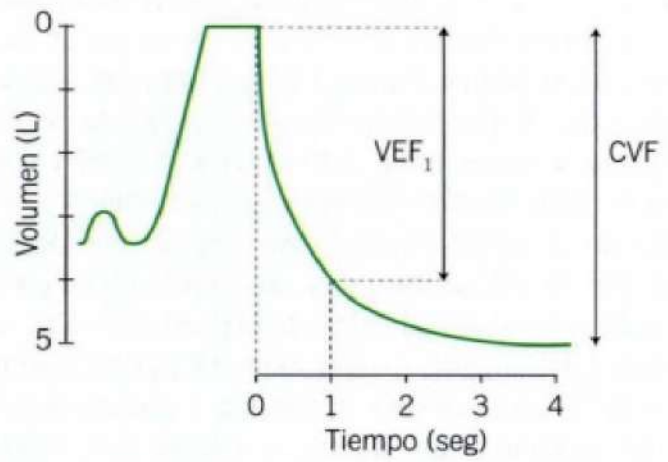

Los valores más frecuentemente utilizados en la interpretación del examen espirométrico son la capacidad vital forzada (CVF), el volumen espiratorio del primer segundo (VEF1) y la relación entre ambos. La CVF es el máximo volumen de aire espirado después de una inspiración máxima; el VEF1 es el volumen de aire espirado en el primer segundo de la maniobra. Su valor absoluto depende de la CVF (tamaño pulmonar) y de la presencia de obstrucción bronquial. Este valor es extremadamente utilizado y por mucho tiempo se ha incluso sobrevalorizado su utilidad. La relación entre el VEF1 y la CVF es normalmente el 70% al 80% y si es menor nos inclina a pensar en obstrucción bronquial (Figura 40-72).

Hay otras mediciones espirométricas, de mucha menor importancia, que se han relacionado con obstrucción de vías aéreas menores, pero que tienen poca reproducibilidad e interpretaciones discutibles, por lo cual no las analizaremos.

La espirometría tiene importantes utilidades diagnósticas en evaluación de síntomas o signos respiratorios, en cuantificar el daño sobre la función de diversas patologías y en la evaluación prequirúrgica. También es una poderosa arma para evaluar la evolución de daño o respuesta a intervenciones terapéuticas y también posibles efectos ambientales u ocupacionales.

El examen demanda colaboración del paciente, pero el dolor torácico, la hemoptisis, el postoperatorio reciente pueden interferir sus resultados. No debe realizarse en pacientes con neumotórax o con infartos de miocardio recientes, aneurismas complicados, desprendimientos de retina o hipertensión endocraneana.

Figura 40-72. Relación VEF1/CVF.

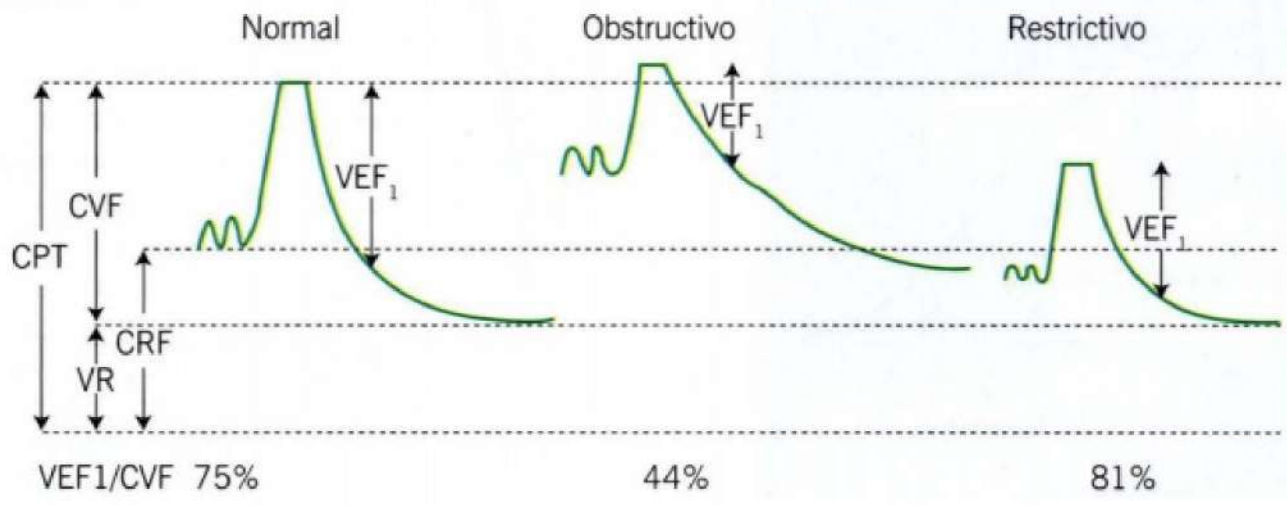

Curva flujo/volumen. Con las maniobras de espiración forzada pueden obtenerse curvas flujo/volumen (Figura 40-73). Estas curvas, de uso más restringido que la espirometría clásica pueden ser una importante ayuda diagnóstica en situaciones especiales (Figura 40-74). En la Figura 40-73 se representa una curva F/V normal. La fase espiratoria de forma más o menos triangular alcanza el máximo de flujo a volúmenes pulmonares altos, sobre el 75% de la CVF. El *peak* inicial corresponde al FEM, que es lo que mide el flujómetro de Wright. La medición del flujo inspiratorio máximo (FEF 50/FIF50 0,7 al 1,3) y la forma de la curva inspiratoria son útiles para evaluar la vía aérea central extratorácica. Ya el análisis visual de la curva F/V nos permite sospechar una posible obstrucción de la vía aérea intra o extratorácica. En caso de obstrucción de esta última (hasta la porción extratorácica de la tráquea, la fase inspiratoria se aplana con relación FEF 50/FIF 50 > 1,3.

Figura 40-73. Curva flujo/volumen normal.

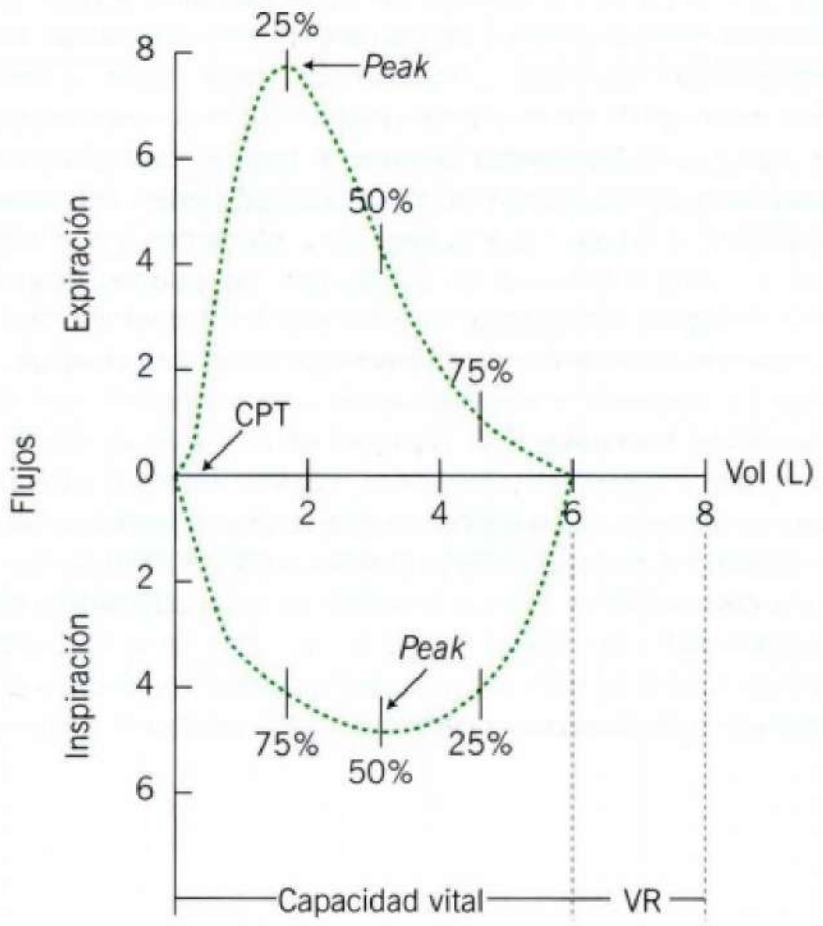

Las alteraciones espirométricas pueden clasificarse fundamentalmente en dos grupos: alteraciones obstructivas y alteraciones restrictivas. Las primeras pueden producirse en enfermedades de la vía aérea (EPOC, asma, bronquiolitis) y excepcionalmente en otras enfermedades como la sarcoidosis o la alveolitis alérgica extrínseca. Su característica espirométrica es una capacidad vital forzada (CVF) normal con volumen espiratorio del primer segundo (VEF1) disminuido y relación entre ambos (VEF1/CVF) disminuido. Naturalmente el flujo respiratorio máximo (FEM), medido por el flujómetro, estará más disminuido a medida que el flujo espiratorio máximo sea menor. A veces la CVF está disminuida en alteraciones obstructivas. Esto, cuando no corresponde a errores de la técnica del examen, puede corresponder a un componente restrictivo, lo cual debe investigarse con medición de volúmenes. A veces también puede producirse por colapsabilidad de la vía aérea pequeña durante la espiración con volumen residual aumentado lo cual disminuye la CVF. El análisis de otras porciones de la curva espiratoria (FEF 25-75) puede dar una idea de la obstrucción de vía aérea pequeña, pero estos valores son menos reproducibles y de interpretación más difícil lo cual excede el propósito de este capítulo.

Las alteraciones espirométricas restrictivas se presentan en enfermedades pulmonares difusas del parénquima pulmonar de diversa índole y también en enfermedades de la caja torácica o con compromiso pleural. Las alteraciones espirométricas de las enfermedades pulmonares restrictivas son: CVF disminuida, VEF1 disminuida con relación VEF1/CVF normal. El resto de los volúmenes pulmonares están disminuidos y puede ser necesario su medida cuando la CVF es baja, la relación VEF1/CVF es también baja y el VR puede aparecer aumentado por atrapamiento aéreo siendo esta la verdadera causa, en este caso, de la disminución de la CVF (Tabla 40-11).

La función pulmonar se asocia con pronóstico y por tal se han propuesto clásicamente diversas clasificaciones pronósticas,

Figura 40-74. Presentación esquemática de diferentes tipos de curvas flujo/volumen.

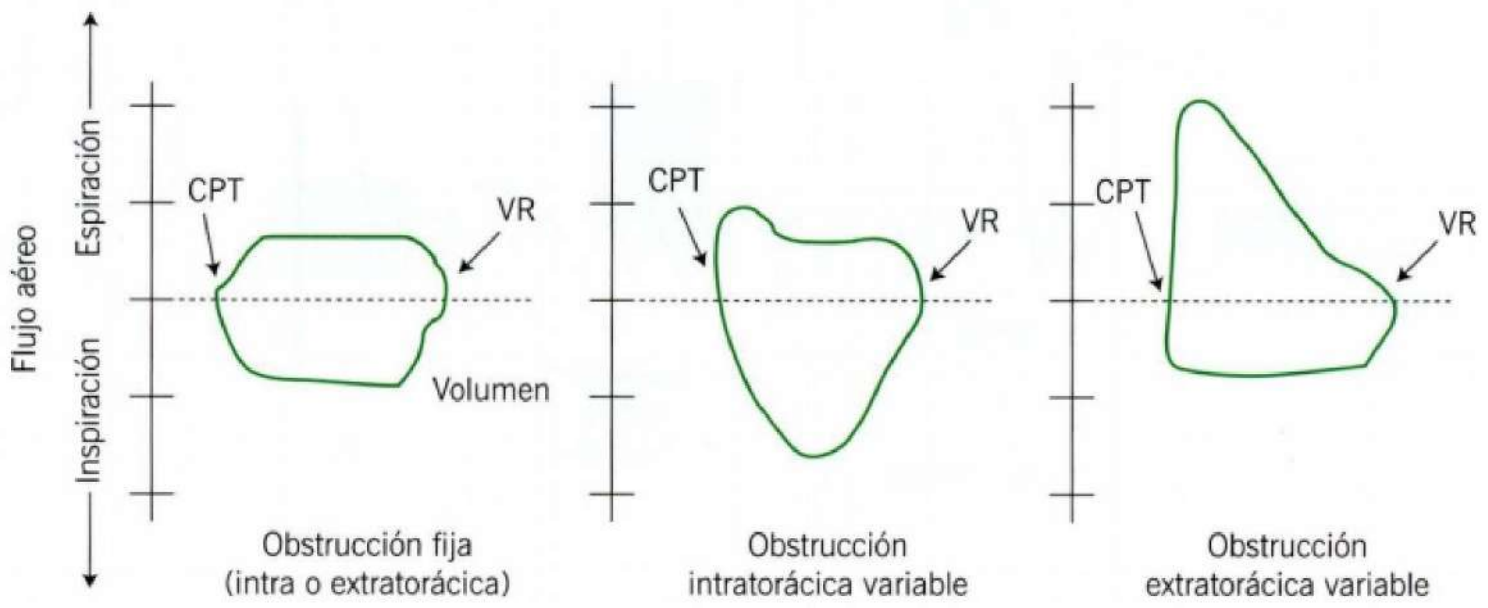

Tabla 40-11. Características de los cuatro trastornos espirométricos

Trastorno espirométrico	CVF	VEF1	VEF1/ CVF	FEF 25-75
Restricción	↓	↓	N	N o ↓
Obstrucción con CVF normal	N	↓	↓	↓
Obstrucción con CVF disminuida	↓	↓	↓	↓
Obstrucción mínima	N	N	N	↓

N = normal; ↓ = disminuido.

Tabla 40-12. Clasificación de alteraciones espirométricas

Alteraciones restrictivas			
Leve	CVF	< LIN	≥ 65%
Moderada		< 65%	≥ 50%
Avanzada		< 50%	
Alteraciones obstructivas			
Mínima	VEF_1	FEF25-75	< LIN
Leve		≥ 65%	
Moderada		< 65%	≥ 50%
Avanzada		< 50%	

generalmente basadas en el valor del VEF1 en las alteraciones obstructivas y de la CVF en las restrictivas (Tabla 40-12).

Luego de obtener las curvas espirométricas deben repetirse las mismas 15 minutos después de inhalación de una dosis medida de un inhalador broncodilatador. La Sociedad Chilena de Enfermedades Respiratorias ha uniformado la utilización de salbutamol 400 μg (o 200 μg si el paciente tiene antecedentes de arritmias, hipertensión arterial importante o enfermedades con temblor muscular) con un inhalador presurizado con cámara de inhalación de 750 cm^3. Se considera una respuesta significativa cuando se produce un cambio igual o mayor del 12% o > 200 mL en el valor absoluto, del VEF1 y/o de la CVF.

Volúmenes y capacidades pulmonares. Las funciones mecánicas del pulmón y la caja torácica se miden adecuadamente a través de la medición de la *compliance* del pulmón y de la caja torácica y de las resistencias de la vía aérea las cual son medidas especializadas y de uso excepcional en clínica. Una aproximación adecuada y mucho más fácil se realiza a través de la medición de los volúmenes pulmonares y las capacidades. La Figura 40-75 representa la línea de registro espirométrico y se señalan los diferentes volúmenes y capacidades. Hay cuatro volúmenes y cuatro capacidades. Los volúmenes son el volumen residual o aire que no puede salir del pulmón después de una espiración forzada; el volumen de reserva espiratoria o volumen aéreo entre el volumen corriente y el residual; el volumen corriente o volumen aéreo que se moviliza en una respiración tranquila; y la cantidad de aire que va desde el fin de una inspiración tranquila al máximo volumen capaz de lograrse con una inspiración máxima, es el volumen de reserva inspiratorio. Las capacidades reúnen varios volúmenes. Así, la capacidad pulmonar total es la suma del volumen residual más la capacidad vital. Esta a su vez es la suma de la capacidad residual funcional más la capacidad inspiratoria. La capacidad inspiratoria es el volumen corriente más el volumen de reserva

Figura 40-75. Volúmenes y capacidades pulmonares.

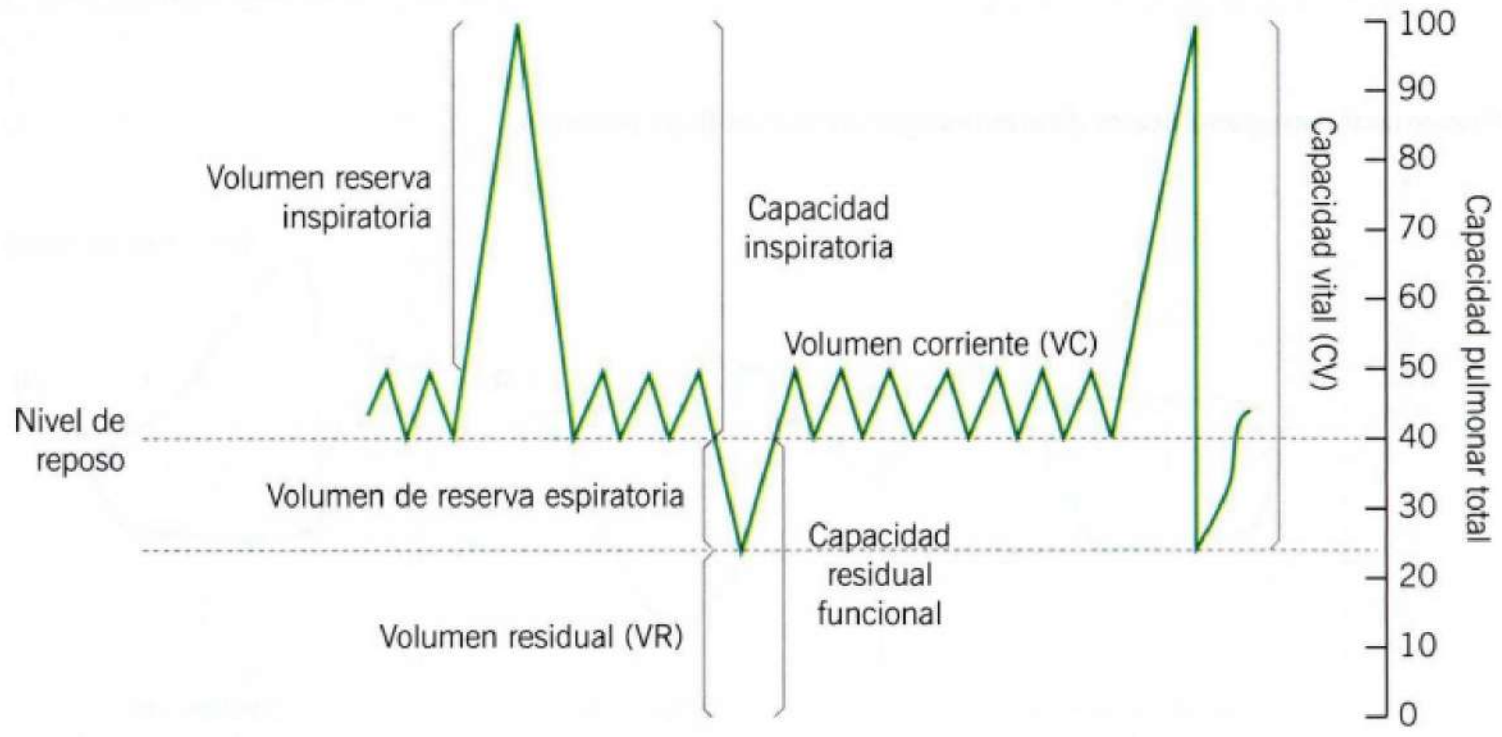

inspiratoria y la capacidad residual funcional es el volumen residual más el volumen de reserva espiratorio.

La capacidad pulmonar total y sus subdivisiones se pueden medir por dos métodos. El primero, con dilución de un gas inerte, poco preciso en pacientes obstructivos, en los cuales existen áreas de pobre ventilación con mal equilibrio con el resto del pulmón. El gas que comúnmente se usa es el helio, haciendo respirar una mezcla de este gas en un circuito cerrado y al cabo del equilibrio se mide. El segundo método requiere un aparataje caro, que es el pletismógrafo, por lo cual es poco accesible salvo en laboratorios de función respiratoria de centros especializados. El pletismógrafo es una caja hermética conectada al exterior por una ventana y un sistema que permite registrar y medir cambios de presión que ocurren dentro del aparato. Cuando el paciente respira tranquilo o con jadeo superficial contra una cortina cerrada en su boca, las presiones en sus alvéolos y en la boca se igualan. Este tipo de respiración comprime el gas torácico y estos cambios de volumen hacen variar las presiones dentro del pletismógrafo, cambios que se miden y de acuerdo a la ley de Boyle cuando una masa de gas en condiciones isotérmicas se comprime y descomprime, el volumen de gas disminuye e incrementa y las presiones cambian de modo que el producto entre volumen y presión permanece constante en cada momento.

En enfermedades obstructivas la capacidad pulmonar total puede aumentar por atrapamiento aéreo y aumento del volumen residual. Puede reducirse esta capacidad en cambio por causas propiamente pulmonares, como por ejemplo, neumonectomía, edema, fibrosis pulmonares o condensación o colapso pulmonar, o bien en condiciones extrapulmonares tales como enfermedades pleurales, de la caja torácica de los músculos respiratorios o la gran obesidad (Figura 40-76).

Músculos respiratorios. Los test empleados son realizados en laboratorios especializados pues son de realización e interpretación delicada. El test más corriente es la medición de la presión en la boca durante esfuerzos inspiratorio y espiratorio contra la glotis cerrada ($Pe_{máx}$, $Pi_{máx}$). Son exámenes dependientes del esfuerzo y son influidos por el volumen al cual se realizan las mediciones. Hay otros test que miden las presiones transdiafragmáticas con mediciones en esófago y estómago (P_{di}). Clínicamente se sospecha la debilidad muscular respiratoria en pacientes con miopatías, miastenia *gravis*, largos tratamientos con corticoides, algunas enfermedades endocrinológicas o desnutrición. Un test simple que ocasionalmente puede servir en la parálisis diafragmática es la reducción desproporcionada de la capacidad vital (> 25%) medida en posición supina versus erecta.

Curvas de presión volumen. Las funciones mecánicas del aparato respiratorio se describen bien a través de la *compliance* del pulmón y de la pared torácica y la resistencia de la vía aérea, lo cual solo se realiza en laboratorios de función respiratoria especializados y en forma excepcional. Medir la *compliance* requiere la medición de la presión intraesofágica (que equivale a la presión alveolar) a través de un balón conectado a un transductor y la presión de la boca. Así puede construirse la curva presión volumen a través de la cual puede medirse la presión de retracción elástica a diferentes porcentajes de la capacidad vital.

Resistencia de la vía aérea. La medición de resistencia de la vía aérea es un test especializado cuya utilidad clínica es reducida, empleándose principalmente en investigación. Su medida requiere estimar las diferencias de presión entre la boca y los alvéolos. Las técnicas de medida son tres: la medición de presión esofágica, la medición pletismográfica y la oscilación

Figura 40-76. Volúmenes y capacidades en condiciones normales y patológicas.

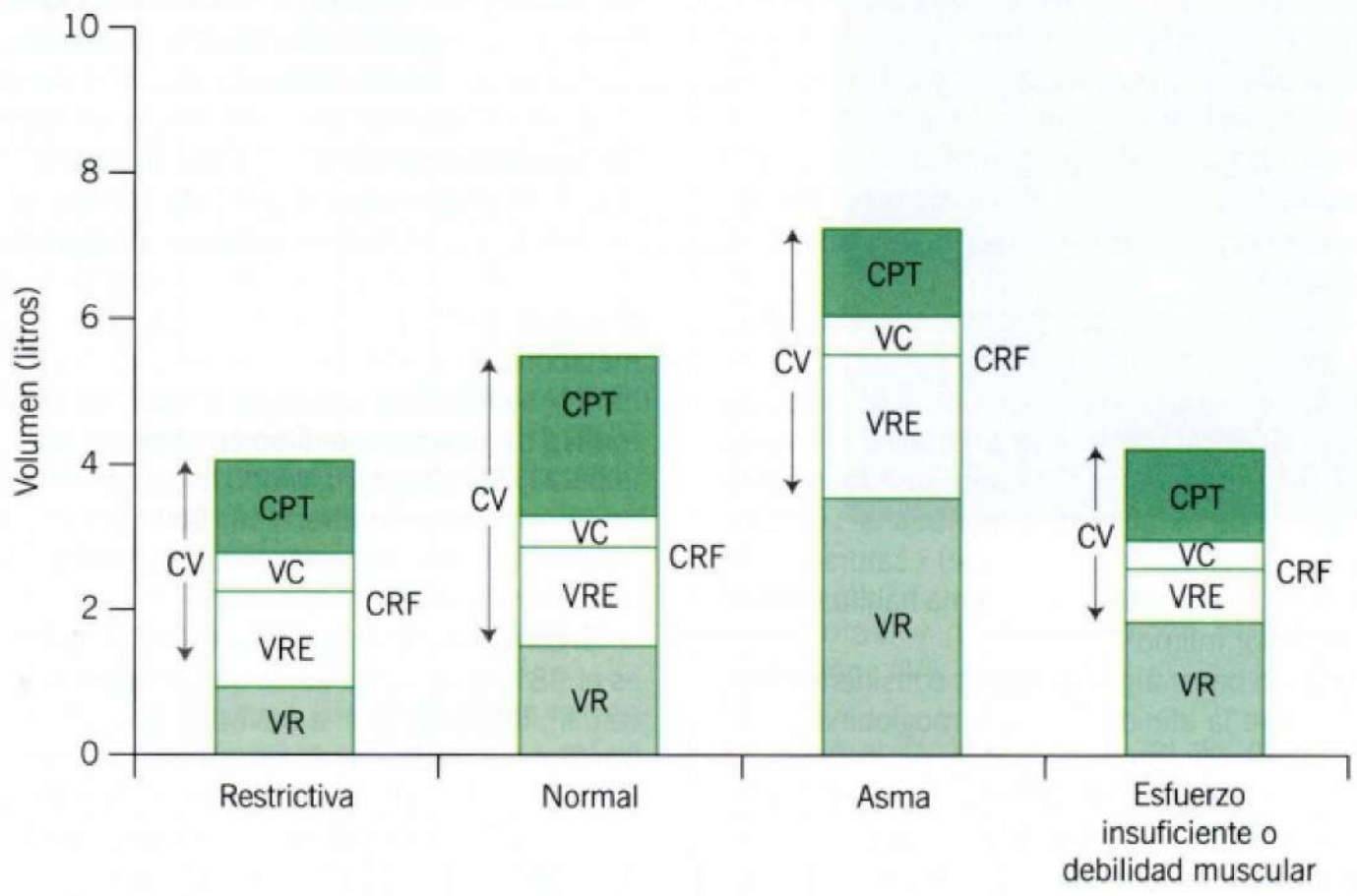

forzada que es una técnica especialmente usada en niños por requerir menor cooperación.

Pruebas de intercambio gaseoso

Gases en sangre arterial. Su medida se hace a través de una muestra de sangre arterial obtenida por una punción arterial. Esta requiere una técnica de punción adecuada y la muestra un traslado rápido al laboratorio, cuidando que la jeringa utilizada esté herméticamente tapada para evitar la oxigenación de la muestra. Naturalmente los equipos de proceso deberán tener los controles de calidad periódicos indispensables.

A través del análisis podemos determinar la presión de oxígeno (paO_2), la presión de CO_2 ($paCO_2$) y el pH. Además pueden deducirse datos muy útiles como la diferencia alveoloarterial de O_2 ($P(A\text{-}a)O_2$) y la relación entre la fracción inspirada de oxígeno y la presión parcial de O_2. Por último a través de los valores de $paCO_2$ y pH puede estudiarse el equilibrio ácido-base.

Las aplicaciones clínicas del examen son múltiples. Lo más frecuente es determinar la capacidad de oxigenación y la existencia y la gravedad de la hipoxemia, la más común anormalidad de los gases en patología. También luego de administrar oxígeno a un paciente que lo requiera, la medición de gases o al menos la oximetría determina el control del gas administrado. Por último, en un paciente en respirador la determinación periódica de los gases en sangre arterial es crucial para manejar su ventilación.

La paO_2 normal en Santiago de Chile es entre 70 y 90 mmHg y la $paCO_2$ entre 35 y 45 mmHg. El pH es 7,40 ± 0,05.

La gradiente alveoloarterial de O_2 da una información más precisa del intercambio gaseoso, pero su valor varía con el valor absoluto del PAO_2 debido a la forma de la curva de disociación de la hemoglobina (en sujetos normales la sola hiperventilación voluntaria amplía la gradiente). Otra medida que es más predictiva de los trastornos ventilación/perfusión son las relaciones entre el la PaO_2 arterial y la alveolar (Pa/PAO_2) que normalmente es mayor de 0,75 y a diferencia de la gradiente, cambia muy poco si la FIO_2 aumenta. Una tercera medida, y que frecuentemente se usa en cuidados intensivos, es la relación entre la PaO_2 arterial y la fracción de O_2 inspirado (PaO_2/FIO_2) que cuando es menor que 250 indica un trastorno del intercambio gaseoso y menor que 100 es una situación muy grave (Tabla 40-13).

En pacientes críticos son muchas veces necesarias otras mediciones para calcular y manejar su oxigenación. Una de ellas es el contenido de oxígeno (CaO_2) que es la cantidad de oxígeno presente en 100 mL de sangre arterial. La fórmula de cálculo es = 1,34 (que es una constante que representa los mL de O_2 por gramo de hemoglobina saturada al 100%) x hemoglobina en gramos por 100 mL de sangre) x saturación de oxihemoglobina + 0,003 PaO_2 (esta última suma habitualmente se ignora por ser un valor ínfimo).

Es necesario también hacer algunas breves consideraciones clínicamente útiles sobre la afinidad de la hemoglobina por el oxígeno. Como se aprecia en la Figura 40-77, hay una serie de factores que desvían la curva de disociación de la Hb hacia la izquierda aumentando la afinidad de la hemoglobina por el oxígeno, lo que produce una dificultad para desprenderse del oxígeno en los tejidos, o bien los factores inversos que disminuyen la afinidad por el oxígeno facilitando por lo tanto la descarga de oxígeno en los tejidos.

Tabla 40-13. Algunos valores y fórmulas de utilidad práctica

PaO_2	=	90 – (edad en años x 0,3) mmHg
PAO_2	=	$PIO2 - PaCO_2/0,8$
$P(A\text{-}a)O_2$	=	2,5 + (0,2 x edad en años) mmHg
$P(A\text{-}a)O_2$ normal	=	< 15 mmHg
Va	=	VCO_2 / $PaCO_2$ x kg
PaO_2 / FIO_2 normal	=	> 350
PaO_2 / PAO_2 normal	=	> 0,75
Hipoxemia significativa	=	Caída de al menos el 10% del valor teórico o del basal en ejercicio
Hipoxemia severa	=	Caída de la PaO_2 bajo 60 mmHg

El monóxido de carbono también desvía la curva de disociación hacia la izquierda disminuyendo la entrega de O_2 a los tejidos. Si consideramos, además, que este gas se une a la Hb con 210 veces más afinidad que el O_2, se nos hace claro el peligro vital de respirar en un ambiente de CO que puede provocar una reducción letal del contenido de O_2 de la hemoglobina.

No solo el contenido de oxígeno es importante para la oxigenación tisular. El transporte del oxígeno a la periferia y el aporte de este gas (DO_2) necesita un débito cardíaco adecuado, y se calcula multiplicando este por el contenido de O_2. Si se necesita calcular la cantidad de oxígeno que realmente se utilizó en los tejidos debe medirse la saturación de oxígeno en la sangre venosa mezclada, lo cual puede hacerse obteniendo una muestra de sangre desde la arteria pulmonar. Así puede conocerse el contenido de oxígeno arterial y venoso (CvO_2) de cuya diferencia se obtiene la diferencia de contenido arteriovenoso ($Ca\text{-}v\ O_2$) o sea los mL de oxígeno que se entregan por cada mL de sangre. Al multiplicar esta diferencia por el débito cardíaco tendremos el consumo de oxígeno (VO_2). La evaluación de la $paCO_2$ y el pH representan el estado ventilatorio, lo cual nos lleva a la evaluación del metabolismo ácido-base. Cuando la $paCO_2$ es menor de 35 mmHg se habla de una hiperventilación alveolar y más de 45 mmHg de una hipoventilación alveolar. Un cambio agudo de la $paCO_2$ de 10 mmHg produce un cambio de 0,08 unidades de pH en cualquier dirección. Considerando este valor puede calcularse si hay compensación a un trastorno agudo, o si hay otra alteración agregada.

Si consideramos que el CO_2 (o H_2CO_3 al reaccionar con agua) es el 98% de la carga ácida que produce el metabolismo intracelular, liberarse de él a través de la respiración es un proceso fundamental del sistema respiratorio. El pH puede entenderse a través de la conocida ecuación de Henderson Hasselbach:

pH = 6,1 (que es el pKa o constante del sistema bicarbonato) + log $HCO_3/0,0_3$ (coeficiente de solubilidad de CO_2) x $paCO_2$.

Figura 40-77. Curva de disociación de la hemoglobina.

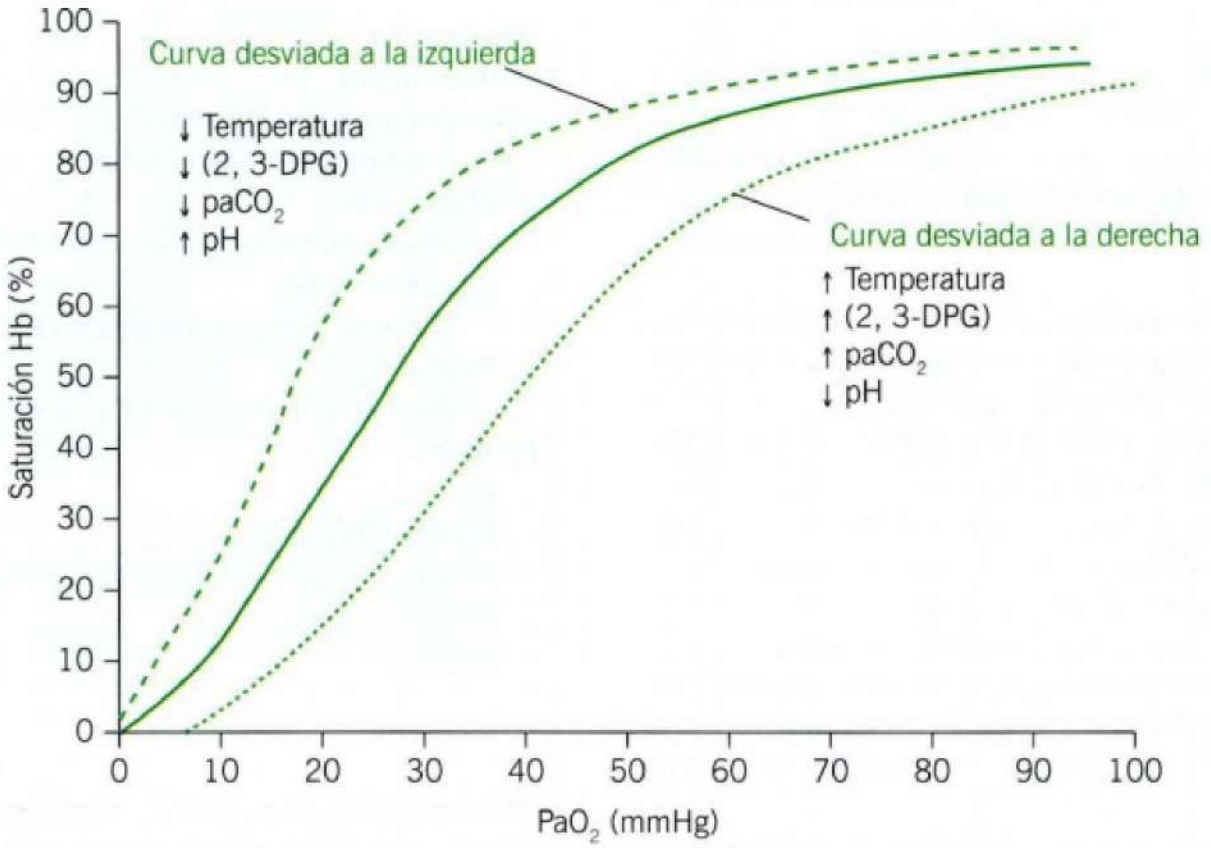

Tabla 40-14. Cuadro sinóptico de las alteraciones ácido-base

Trastorno	Causa	Trastorno principal	Respuesta compensadora
Acidosis metabólica	Cetoacidonsis (diabética, ayuno, alcohol), diarrea, acidosis láctica (*shock*, fármacos)	$\downarrow HCO_3$	$paCO_2$
Alcalosis metabólica	Diuréticos, vómitos, ingesta álcalis	$\uparrow HCO_3$	$\uparrow paCO_2$
Acidosis respiratoria	Hipoventilación en EPOC grave, narcóticos	$\uparrow paCO_2$	$\uparrow HCO_3$
Alcalosis espiratoria	Hipoxia, ansiedad, hiperventilación psicógena	$\downarrow paCO_2$	$\downarrow HCO_3$

Se entiende entonces que si el bicarbonato disminuye sin cambios en la ventilación ($paCO_2$) el pH disminuye y si la $paCO_2$ aumenta inicialmente el pH disminuirá. El organismo corregirá los cambios metabólicos alterando la ventilación y los cambios respiratorios serán compensados por el riñón que retendrá o eliminará HCO_3, logrando la corrección del pH.

Un breve cuadro sinóptico de las alteraciones ácido base se presenta en la Tabla 40-14.

La acidosis metabólica induce a un aumento de la ventilación minuto. Por una disminución del HCO_3 de 1 mEq/L disminuye compensatoriamente la $paCO_2$ en 1 a 1,5 mmHg. Además de este mecanismo compensatorio, la hiperventilación puede ocurrir como respuesta a la hipoxia (ascenso de alturas) y por estimulación central (voluntaria, dolor, agitación, AVE, drogas).

Figura 40-78. Oxímetro de pulso.



Oximetría de pulso. El uso del oxímetro de pulso se ha popularizado mucho en nuestro medio y se cuenta con instrumentos relativamente baratos y portátiles, lo cual ha sido un gran avance para evaluar la hipoxemia (Figura 40-78).

La oximetría de pulso es un método no invasivo para medir el porcentaje de hemoglobina que está saturada con oxígeno. El instrumento consiste en una sonda sensora unida a una unidad de microprocesamiento que se coloca en el dedo o en la oreja del paciente. La sonda emite luz en dos longitudes de onda la cual es parcialmente absorbida por la hemoglobina en cantidades dependientes de su saturación con oxígeno. La unidad muestra en su minipantalla el porcentaje de hemoglobina saturada y el pulso del paciente.

Los oxímetros son bastante seguros en el rango entre el 70% y el 100% de saturación. En algunas circunstancias las lecturas pueden ser inseguras. Esto ocurre cuando hay una reducción en el pulso sanguíneo periférico, como por ejemplo, en situaciones de vasoconstricción periférica o baja perfusión tisular (hipovolemia, frío, falla cardíaca o arritmias, enfermedad vascular periférica), en la congestión venosa como la que ocurre en la insuficiencia tricuspídea con pulsaciones venosas que puede producir lecturas menores que las reales, o si hay luz muy brillante en el lugar de lecturas. El barniz de uñas puede producir lecturas menores. Es importante recordar también que el oxímetro no distingue entre diferentes formas de hemoglobina.

Sin embargo, además de esos problemas, la medición de la SaO_2 basal en reposo es precisa y reproducible entre los distintos equipos de oximetría de pulso. En equipos algo más sofisticados se puede realizar medición continua nocturna con diferentes tiempos de grabación y el análisis de resultados se realiza computacionalmente.

Transferencia de monóxido de carbono (TLCO). Se llama también capacidad de difusión y es una prueba simple de gran utilidad y de uso progresivamente creciente en nuestro medio. Su normalidad demuestra la integridad de la membrana alveolocapilar y de la función de intercambio gaseoso pulmonar. Es muy sensible pero carece de especificidad ya que trastornos muy diversos pueden alterarla. La técnica más comúnmente utilizada es la de respiración única en la cual el sujeto hace una inspiración máxima de una mezcla que contiene una concentración baja y medida de CO, seguida de una pausa a inspiración máxima de 10 segundos durante la cual se mide la incorporación del gas. Por medio del helio se mide también el volumen alveolar efectivo en el cual el gas se ha distribuido, que en el sujeto normal es próximo a CPT. La TLCO está reducida cuando el área efectiva de superficie alveolar está reducida, como por ejemplo, en la neumonectomía o en el enfisema, o cuando hay una pérdida del volumen efectivo como en los problemas de distribución.

En patología respiratoria la utilidad fundamental de esta prueba es en el enfisema pulmonar y en las enfermedades pulmonares intersticiales. Hay otra serie de condiciones en que esta medición puede alterarse (Tabla 40-15).

Tabla 40-15. Procesos asociados a cambios en TLCO

Disminución
Pulmonares:
Enfisema, bronquiectasias
Enfermedades intersticiales
Vasculares:
Hipertensión pulmonar, TEP
Cardiovasculares:
Estenosis mitral, edema pulmonar
Otras:
Anemia, insuficiencia renal crónica, cirrosis hepática
Aumento
Policitemia
Hemorragia pulmonar
Shunt intracardíaco izquierda-derecha
Asma bronquial
Ejercicio

Control de la respiración. En la práctica clínica la información sobre el control de la ventilación se obtiene de la lectura de los gases en sangre arterial y el estado ácido-básico. Los métodos tradicionales para apreciar el control de la ventilación han sido la respuesta ventilatoria al CO_2 o a la hipoxemia, pero esta está muy afectada por posibles alteraciones del efector ventilatorio. Por tal, generalmente con fines de investigación puede medirse electromiogramas musculares o neurogramas del nervio frénico o más comúnmente la presión de oclusión ($P_{0,1}$) que es la presión registrada transitoriamente en la boca durante una breve oclusión de la vía aérea al comienzo de la inspiración.

Pruebas de ejercicio

Prueba de 6 minutos. Este examen se ha popularizado mucho en el último tiempo y ha pasado a ser un examen de rutina en diversas patologías. La razón de esto es que se trata de una prueba de bajo costo, que no requiere equipos sofisticados, con buena reproducibilidad y prácticamente sin riesgos.

La prueba consiste en caminar, lo más rápido que sea posible, en un corredor plano, idealmente de 30 m de largo. Los ejecutantes son estimulados cada minuto e informados del tiempo que les queda para completar la prueba. Al inicio y al final de la prueba se evalúan la disnea y la fatiga de las extremidades inferiores en una escala de disnea, registrando además la frecuencia cardíaca y la saturación de la hemoglobina. Al final se registra la distancia recorrida.

De acuerdo a la publicación de la Sociedad Americana de Tórax, este examen evalúa la respuesta integrada y global de todos los sistemas involucrados en el ejercicio, sin proporcionar información específica de cada uno de los sistemas como ocurre con la prueba de ejercicio máximo, pero por tratarse de un ejercicio submáximo, evalúa mejor las actividades de la vida diaria.

La prueba evalúa la capacidad funcional del ejercicio y se ha recomendado como buena predictora de sobrevida en algunas patologías o en controles de tratamientos. Se ha utilizado en la enfermedad pulmonar intersticial, en el trasplante pulmonar, en la EPOC, en hipertensión pulmonar, en insuficiencia cardíaca y en la fibrosis quística. Se ha sugerido que el mínimo cambio clínicamente significativo es 54 m (IC 95% 30 a 72 m). Los valores teóricos de referencia son variables para distintas edades. Para hombres y mujeres de 60 años, son entre 554 m y 698 m y 521 m y 600 m, respectivamente, de acuerdo a diferentes autores.

Test cardiopulmonar. Este es un examen que se realiza en muy pocos centros en nuestro medio y puede considerarse un test de excepción.

El test cardiopulmonar de ejercicio (CPET) permite evaluar integralmente las respuestas al ejercicio que envuelven los sistemas cardiovascular, respiratorio, hematopoyético, neuropsicológico y muscular esquelético que no son adecuadamente reflejados a través de medidas individuales de cada sistema. Se trata de medir la ventilación y los parámetros de los gases respiratorios y algunos índices cardiológicos durante el ejercicio. Los pacientes son monitorizados por derivaciones ECG y respiran a través de una válvula bidireccional de baja resistencia conectada a un neumotacógrafo. Se recoge el aire espirado para determinar las concentraciones de O_2 y de CO_2.

Esta prueba pretende demostrar la máxima cantidad de oxígeno que el corazón puede proveer a los músculos durante una actividad sostenida. El VO_2 máx es el punto en el cual el organismo no puede aumentar su captación de oxígeno a pesar de aumentar la intensidad del ejercicio.

Para realizar el test el sujeto es situado en una superficie rodante o *treadmill* o bien en una bicicleta. Mientras se realiza el ejercicio se mide la ventilación, el ECG, y la presión arterial. A medida que progresa el examen, la velocidad y/o la inclinación del *treadmill* aumenta de manera de hacer el esfuerzo mayor.

Los valores de VO_2 máx dependen del sexo y la edad, siendo mayores en los varones más jóvenes. Un hombre de 20 años por ejemplo, tiene valores entre 40 y 52 mL/kg/min y uno de 60 entre 32 y 44 mL/kg/min. En insuficiencia cardíaca se ha demostrado claramente una relación directa entre esta medida y el pronóstico vital.

El umbral anaeróbico es el punto durante el ejercicio en que el organismo no puede aumentar la utilización de oxígeno aunque aumente el ejercicio. El VO2 *peak* es el VO_2 promedio durante el último minuto de ejercicio.

Las indicaciones más aceptadas para la prueba son ayudar en la diferenciación de la disnea o la limitación para el ejercicio entre causas poco claras de origen respiratorio o cardíaco, y evaluar la capacidad de ejercicio y la respuesta al tratamiento de pacientes con insuficiencia cardíaca o candidatos a trasplante. También puede utilizarse para evaluar la capacidad de ejercicio por razones médicas cuando otras medidas son poco confiables.

Test de metacolina

Este examen es de gran utilidad para demostrar hipereactividad bronquial, fenómeno fundamental en el asma bronquial y también en otras enfermedades. Consiste básicamente en una respuesta broncoobstructiva exagerada ante estímulos corrientes como aire frío, o ejercicio. La hiperreactividad bronquial puede medirse a través de la administración controlada de fármacos broncoconstrictores en aerosol cuyo efecto es cuantificado con pruebas funcionales como el VEF1. El fármaco más utilizado es la metacolina, derivado sintético de la acetilcolina.

Las curvas dosis respuesta a la metacolina de individuos asmáticos se diferencian del normal por desplazamiento de las curvas de respuesta hacia la izquierda por obstrucción de la vía aérea con menor dosis de agonistas y aumento de la pendiente de la curva. Se describe la curva con la llamada PC20 que es la

Figura 40-79. Curva dosis respuesta a metacolina en un individuo normal y en asmáticos.

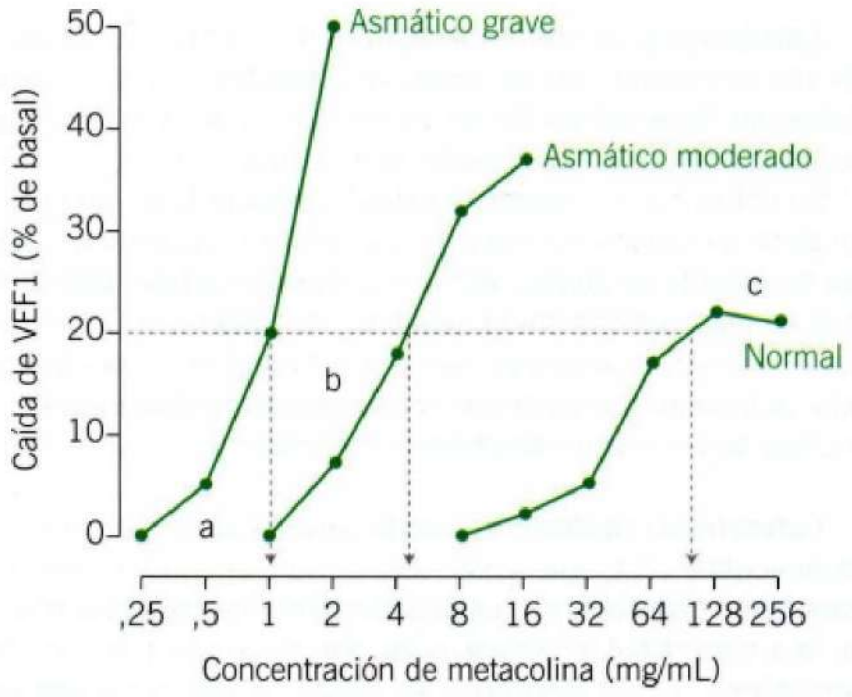

concentración de metacolina que produce una caída del 20% del VEF1 (Figura 40-79).

La hiperreactividad bronquial puede demostrarse en casi todos los asmáticos y en ellos el VEF1 cae > 20% con < 8 mg/mL de metacolina, a diferencia de los no hiperreactivos cuya PC20 es > 16 mg/mL. La hiperreactividad bronquial demostrada en asmáticos se correlaciona con la severidad del asma. El test de metacolina se emplea cuando habiendo sospecha de hiperreactividad bronquial, esta no ha podido demostrarse y también en el asma ocupacional. No debe realizarse cuando hay una limitación severa del flujo aéreo y cuando hay problemas cardiovasculares en evolución. Hay una cantidad de factores que pueden reducir la hiperreactividad bronquial, especialmente broncodilatadores y algunos alimentos como el café, las bebidas cola o el chocolate Por esto deben evitarse antes de realizar la prueba. Por otro lado, hay conocidos aumentadores de la reactividad bronquial como las infecciones respiratorias (por 3 a 6 semanas), la exposición a antígenos laborales, la contaminación ambiental o el humo de cigarrillo. La prueba misma se realiza administrando por vía inhalatoria dosis progresivas de una dilución conocida de metacolina y realizando una espirometría después de cada nueva dosis inhalada. Se ha propuesto categorizar la reactividad bronquial de acuerdo al PC20 obtenido: > 16 es normal, entre 16 y 4 es hiperreactividad bronquial límite; entre 4 y 1 hiperreactividad bronquial leve y < 1 es una hiperreactividad moderada a severa.

CATETERISMO CARDÍACO

J. Meruane • F. Florenzano

El cateterismo cardíaco es una técnica de exploración de gran importancia en la práctica cardiológica. Consiste en la introducción de catéteres al interior de las cavidades cardíacas con el objeto de medir presiones, contenido de oxígeno de la sangre, gasto cardíaco y otras variables fisiológicas. Además, a través de este tipo de exploración es posible inyectar medio de contraste

para estudiar la anatomía y el funcionamiento de las cavidades cardíacas, válvulas, grandes vasos y arterias coronarias.

Cateterismo cardíaco derecho. En este tipo de procedimiento se exploran las cavidades cardíacas derechas y la arteria pulmonar. Se emplean las venas femoral, subclavia o yugular, las que se abordan por punción percutánea.

Se utiliza habitualmente el catéter de Swan-Ganz que tiene un globo en su extremo distal, lo que facilita su avance ayudado por la corriente sanguínea. Puede insertarse sin ayuda radiológica y es de gran utilidad en las unidades de tratamiento intensivo para conocer las presiones de llene del corazón izquierdo (capilar pulmonar) y el gasto cardíaco, datos de importancia en el manejo de pacientes críticamente enfermos.

Cateterismo cardíaco izquierdo. Su objetivo es la exploración de aurícula y ventrículo izquierdos, aorta y arterias coronarias. Para ello se introducen catéteres en forma retrógrada a través de la arteria radial o femoral, a las que se accede por punción percutánea. La vía transeptal se utiliza en algunos casos de estenosis de la válvula aórtica y en procedimientos de tipo intervencional, como es la valvuloplastia mitral percutánea con catéter-balón. En esta técnica se cateteriza la aurícula derecha desde la vena femoral derecha, con una aguja especial se atraviesa el tabique interauricular y se avanza un catéter balón a la aurícula y ventrículo izquierdos.

Los catéteres más utilizados son los diseñados por Judkins para coronariografía y el de extremo enroscado (*pigtail*) para la ventriculografía y la aortografía.

Presiones intracavitarias. Se obtienen a través del catéter lleno de solución salina heparinizada, el cual se conecta a un transductor. Este es un instrumento construido de acuerdo con el principio del "puente de Wheatstone", de tal manera que al recibir la onda de presión modifica su resistencia interna e induce una señal eléctrica que, transmitida a un inscriptor, se transforma en una curva. Esta es analizada en su forma y, mediante calibración apropiada, interpretada en mmHg. Las presiones intracavitarias máximas normales se anotan en la Tabla 40-16.

Normalmente no existe gradiente sistólica entre ventrículo derecho y arteria pulmonar, ni entre ventrículo izquierdo y aorta. Del mismo modo, no existe diferencia significativa entre la presión diastólica del ventrículo derecho y la media de aurícula derecha, ni entre la diastólica del ventrículo izquierdo y la media del capilar pulmonar. El hallazgo de gradiente en estas situaciones indica que existe una estenosis valvular.

Análisis de la morfología de las curvas de presión. En algunos casos el análisis de la morfología de las curvas de presión concede información de utilidad diagnóstica. Por ejemplo, el aumento de la onda "a" en el registro de la aurícula indica estenosis de la válvula atrioventricular respectiva o hipertrofia ventricular que dificulta su vaciamiento durante la diástole ventricular.

El aumento de la onda "v" en el registro auricular, indica reflujo mitral o tricuspídeo, según se trate de la aurícula izquierda o de la derecha.

La acentuación de la onda negativa "y" se observa característicamente en la pericarditis constrictiva. En esta enfermedad se inscribe, además, una curva ventricular anormal durante la diástole, con una onda negativa precoz de corta duración seguida de un ascenso rápido y estabilización en un nivel cercano al tercio de la presión sistólica (imagen de *dip* y *plateau*).

En la insuficiencia aórtica, la curva de ascenso de la presión aórtica es más rápida que lo normal. Al contrario, en la estenosis aórtica dicho ascenso es lento y accidentado.

Análisis de las oximetrías. Este aspecto es importante en el estudio de los cortocircuitos de izquierda a derecha y de derecha a izquierda.

Al existir un flujo anormal hacia las cavidades derechas (ej.: ductus arterioso persistente, comunicación interauricular o interventricular), aumenta el contenido de oxígeno en la sangre de la cavidad que recibe dicho flujo y las que están a continuación, lo que se hace evidente al comparar con el contenido de oxígeno de las muestras de la cámara anterior al cortocircuito.

A la inversa, cuando existe un flujo anormal hacia las cavidades izquierdas (ej.: cardiopatías congénitas cianóticas), el contenido de oxígeno disminuye a partir de la cavidad que recibe el agregado de sangre venosa.

En la Tabla 40-17 se anotan los valores normales de contenido de oxígeno y oximetrías en las distintas cavidades. Debido a que la aurícula derecha recibe el aporte de las venas cavas y

Tabla 40-16. Presiones intracardíacas (mmHg)

	a	v	media	S/D
Aurícula derecha	7	5	5	
Ventrículo derecho	—	—	—	30/5
Arteria pulmonar	—	—	18	30/12
Capilar pulmonar	16	20	12	
Ventrículo izquierdo	—	—	—	135/12
Aorta	—	95	135/85	

Tabla 40-17. Contenidos normales de oxígeno

	Vol %*	Saturación %
Vena cava superior	14 ± 1	70
Vena cava inferior	16 ± 1	80
Aurícula derecha	15 ± 1	75
Ventrículo derecho	15 ± 1	75
Arteria pulmonar	15 ± 1	75
Arteria braquial	19	95

* Valores para un contenido de hemoglobina de 16 g/100 mL sangre.

del seno coronario, con distintos contenidos de oxígeno, y a la presencia de flujos laminares que retardan la mezcla homogénea de la sangre, se aceptan variaciones entre vena cava superior y aurícula derecha de hasta 1,9 Vol O_2%; entre aurícula derecha y ventrículo derecho de hasta 0,9 Vol O_2% y entre ventrículo derecho y arteria pulmonar de hasta 0,5 Vol O_2%.

Gasto cardíaco. Constituye una de las mediciones fisiológicas más importantes obtenidas a través del cateterismo cardíaco. La técnica clásica para su determinación es la de Fick. Para su aplicación se requiere conocer el contenido de oxígeno en la sangre arterial y venosa. Se aplica la Fórmula 40-2. La diferencia arteriovenosa de oxígeno se obtiene restando el contenido de la sangre de la arteria pulmonar al contenido de la sangre arterial sistémica, en mL/L.

Fórmula 40-2. Gasto cardíaco

$$\text{Gasto cardíaco} = \frac{\text{Consumo de } O_2 \text{ (mL/min)}}{\text{Diferencia arteriovenosa de oxígeno}}$$

La sangre de la arteria pulmonar (AP) corresponde a la sangre venosa, representativa del retorno venoso mezclado homogéneamente.

En condiciones normales, el gasto pulmonar es similar al gasto sistémico. El drenaje de parte de las venas bronquiales en las venas pulmonares y de algunas venas de Tebesio en el ventrículo izquierdo, no altera significativamente la determinación del gasto sistémico.

Este método requiere de instrumentación compleja y es lento en su ejecución, por lo que en la actualidad ha sido sustituido por la técnica de termodilución. En esta, el gasto cardíaco se determina mediante un sistema computarizado que mide los cambios de temperatura que produce en la sangre la inyección de soluciones frías o a temperatura ambiente. Para ello se usa un catéter de Swan-Ganz con un lumen adicional para la inyección de la solución y un termistor en su extremo distal para el registro de los cambios térmicos; la determinación es inmediata y reproducible.

El gasto cardíaco se expresa en L/min; muchas veces es apropiado normalizar este valor por la superficie corporal; se habla, entonces, de índice cardíaco. Los valores normales para esta última variable fluctúan entre 2,8 y 4,2 L/min/m^2.

Resistencias vasculares. Conociendo las presiones y el gasto cardíaco es posible calcular las resistencias al flujo sanguíneo, de acuerdo con la fórmula derivada de la ley de Poiseuille (Fórmula 30-3).

Fórmula 40-3. Resistencia

$$\text{Resistencia} = \frac{\text{Diferencia de presión}}{\text{Gasto cardíaco}}$$

Comúnmente se determinan las siguientes resistencias vasculares:

$$\text{a. Sistémica} = \frac{\text{PAS - PAD}}{\text{Gasto cardíaco}}$$

$$\text{b. Pulmonar total} = \frac{\text{PAP}}{\text{Gasto pulmonar}}$$

$$\text{c. Arteriolar pulmonar} = \frac{\text{PAP - PCP}}{\text{Gasto pulmonar}}$$

PAS = presión media de arteria sistémica.
PAD = presión media de aurícula derecha.
PAP = presión media de arteria pulmonar.
PCP = presión media de capilar pulmonar.

Los valores obtenidos se expresan en unidades de resistencia. Estas unidades pueden transformarse en dinas x seg x cm^{-5} al multiplicarlas por el factor de conversión 80.

Los valores normales para las resistencias vasculares expresadas en dinas x seg x cm-5 son:

a. Sistémica: 1.130 ± 178
b. Pulmonar total: 205 ± 51
c. Arteriolar pulmonar: 67 ± 23

Áreas valvulares. Conociendo el gasto cardíaco y las gradientes de presión que se producen en situaciones anormales, se puede calcular el área valvular efectiva. Este concepto es importante por cuanto las variaciones del gasto modifican las gradientes; en consecuencia, no es posible estimar la severidad de una estenosis considerando solo uno de estos parámetros. La gradiente, el gasto y también la frecuencia cardíaca, se integran en la fórmula de Gorlin y Gorlin para el cálculo de las áreas valvulares (Fórmula 40-4).

Fórmula 40-4. Fórmula áreas valvulares

$$\text{Área} = \frac{\text{Flujo}}{\text{C x 44,5 } \sqrt{\text{Gradiente}}}$$

C: es una constante que varía según si la fórmula se aplica al cálculo del área mitral o del área aórtica.

El área valvular mitral normal es de 4,5 a 5 cm^2 y está significativamente reducida cuando es inferior a 1,5 cm^2.

El área valvular aórtica normal es de 3 cm^2 y existe estenosis significativa cuando es menor de 1,0 cm^2.

Anatomía del corazón y grandes vasos

La angiocardiografía constituye un complemento habitual del cateterismo cardíaco. La inyección de medio de contraste en una cavidad ventricular (ventriculografía) o una de las grandes arterias (aortografía o arteriografía pulmonar) permite observar su forma y vaciamiento. Esta información es útil en el estudio

de la anatomía valvular y arterial, de los defectos congénitos y de la circulación pulmonar.

Mediante la aplicación de fórmulas apropiadas, se pueden medir los volúmenes ventriculares y cuantificar los reflujos valvulares.

Evaluación de la función ventricular. En la práctica clínica actual, para medir la función diastólica se considera la presión de fin de diástole de los ventrículos, tomando en consideración el estado de hidratación del sujeto y el posible uso previo de diuréticos.

La función sistólica se mide a través de la fracción de eyección. Para determinarla se requiere medir los volúmenes de fin de diástole y de fin de sístole en la ventriculografía. Se aplica la Fórmula 40-5. Los valores normales fluctúan entre el 55% y el 75%.

Fórmula 40-5. Fracción de eyección

$$\text{Fracción de eyección} = \frac{\text{Vol. diastólico - vol. sistólico x 100}}{\text{Vol. diastólico}}$$

En el análisis de la ventriculografía es posible también establecer la presencia de anormalidades segmentarias de la contracción, como ocurre en las áreas isquémicas o infartadas. Este aspecto es importante en la cardiopatía coronaria.

Por último, la evaluación de la función ventricular puede requerir el estudio de la respuesta a pruebas de estrés o sobrecarga, para lo cual se utilizan el ejercicio dinámico e isométrico, la infusión de volumen, la administración de fármacos y la estimulación auricular.

Coronariografía invasiva. Esta exploración puede ser fundamental en el estudio de pacientes conocidos o sospechosos de ser portadores de cardiopatía coronaria. La técnica consiste en la opacificación de las arterias coronarias con medios de contraste apropiados, filmando en distintas proyecciones para explorar la distribución de las arterias, su calibre, la presencia de obstrucciones y circulación colateral. Para estos efectos, se utilizan técnicas cineangiográficas que otorgan gran resolución espacial (Figuras 40-80 y 40-81). La resolución espacial es superior a la angio-TAC coronaria, por lo que la coronariografía invasiva sigue siendo el patrón de oro del diagnóstico de la enfermedad coronaria (Figuras 40-82 y 40-83, que muestran un caso con estenosis de arterias secundarias, fuera del alcance de la angio-TAC coronaria, fácilmente reconocibles con la coronariogafía invasiva).

Estudios electrofisiológicos. El registro de los potenciales eléctricos intracavitarios es una derivación del cateterismo cardíaco, de importancia en el estudio y tratamiento de arritmias auriculares y ventriculares, en bloqueos cardíacos y en los síndromes de preexcitación.

Biopsia endomiocárdica. Por medio de biopsiótomos especiales que se introducen a través de la vena yugular interna o de la femoral se obtienen pequeñas muestras de tejido del ápex del ventrículo derecho. Su examen histológico proporciona información útil en el estudio de las miocardiopatías por depósito (sarcoidosis, amiloidosis, hemocromatosis), en el seguimiento de pacientes sometidos a trasplante cardíaco y en algunas variedades de miocarditis tóxicas e infecciosas.

Figura 40-80. Coronariografía: coronaria derecha normal.

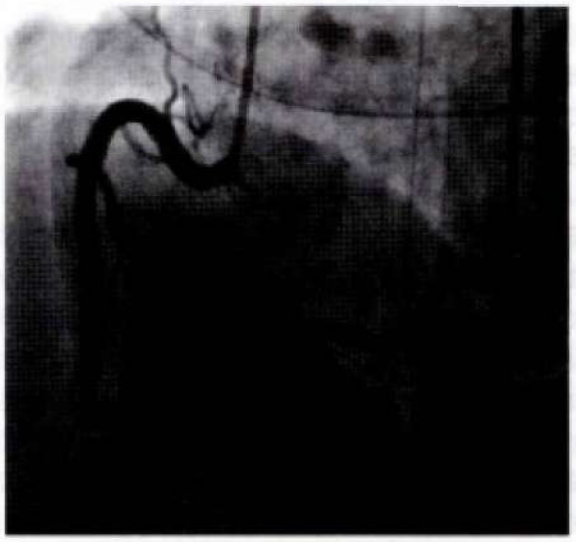

Figura 40-81. Coronariografía: coronaria izquierda normal.

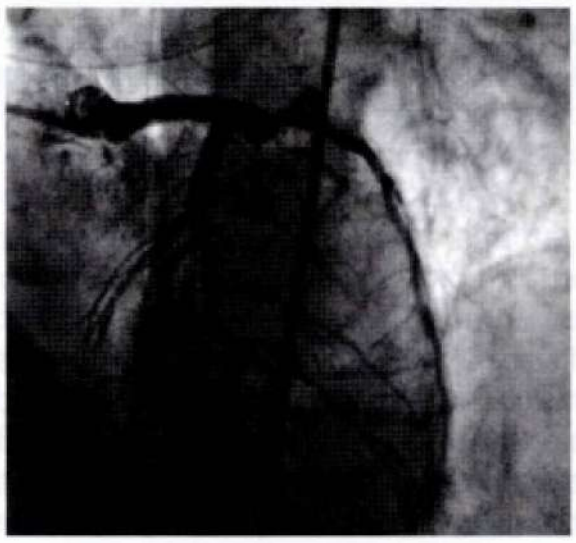

Figura 40-82. Coronaria derecha con enfermedad arterial distal de pequeño vaso (flechas).

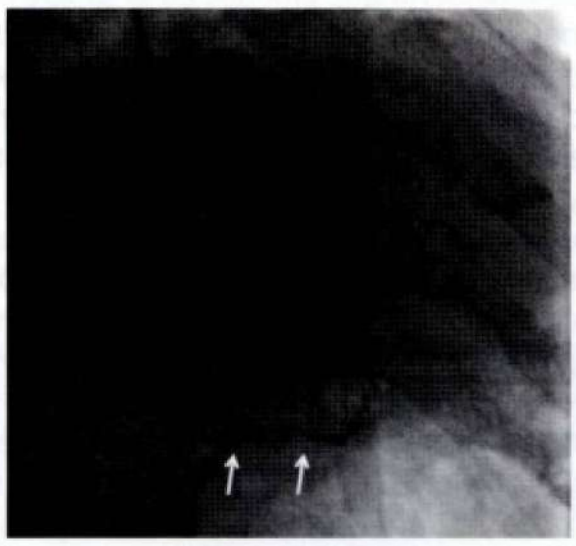

Figura 40-83. Coronaria izquierda con enfermedad arterial distal de pequeño vaso (flechas).

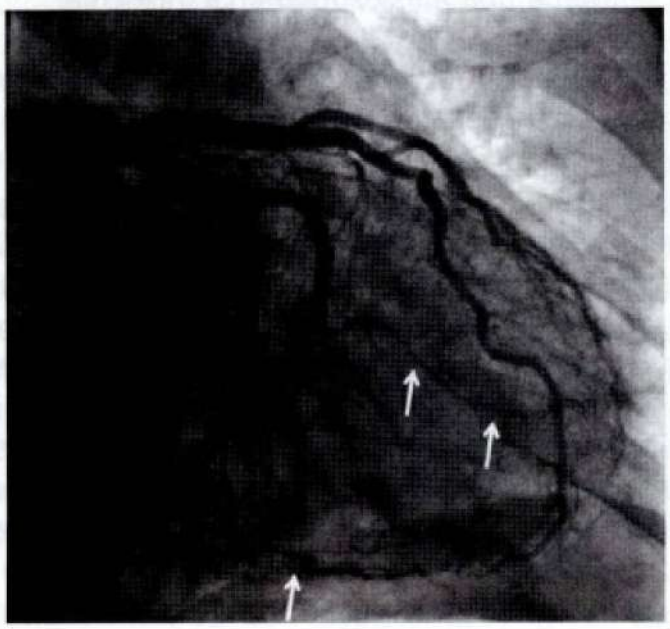

Indicaciones del cateterismo cardíaco

En la actualidad las indicaciones del cateterismo cardíaco se han circunscrito debido a que las técnicas no invasivas de imágenes aportan información confiable para la práctica clínica. Ellas son:

- Definir la anatomía coronaria en presencia de enfermedad coronaria clínicamente manifiesta o presunta, con fines terapéuticos.
- Manejo de pacientes críticos en unidades de tratamiento intensivo.
- Confirmar la severidad de cardiopatías valvulares y la existencia de lesiones asociadas cuando ello no es posible con técnicas no invasivas.
- Estudiar el efecto de fármacos sobre la circulación sistémica y pulmonar.

Riesgo del cateterismo cardíaco

El cateterismo cardíaco puede inducir complicaciones locales, generales y cardíacas. Son muy poco frecuentes las complicaciones graves.

- Locales: trombosis arterial o venosa en el sitio de acceso, hemorragias e infecciones.
- Generales: tromboembolismo, infecciones sistémicas, reacciones a pirógenos, toxicidad renal o hipersensibilidad a los medios de contraste.
- Cardíacas: arritmias, perforación cardíaca, infarto del miocardio y muerte.

Contraindicaciones del cateterismo cardíaco

En su mayoría son relativas o transitorias. Se cuentan entre ellas la presencia de cuadros infecciosos, anemia severa, hipopotasemia, intoxicación digitálica y las insuficiencias cardíaca, renal o respiratoria.

EXPLORACIÓN FUNCIONAL DEL EJE HIPOTÁLAMO-HIPÓFISIS-SUPRARRENAL

N. Wohllk • J. Véliz

Las alteraciones del eje hipotálamo-hipófisis-suprarrenal, y en especial el exceso de glucocorticoides endógenos (hipercortisolismo o síndrome de Cushing endógeno), son patologías que se han hecho más frecuentes, si consideramos que: a) el síndrome de Cushing endógeno puede simular muchos de los cambios fenotípicos productos de la vida moderna, tales como depresión, diabetes mal controlada, alcoholismo activo, síndrome de ovario poliquístico y obesidad mórbida, todos ellos clasificados dentro de lo que se denomina pseudo-Cushing; b) el término "síndrome de Cushing subclínico" se refiere a la secreción autónoma de cortisol en pacientes que no tienen los síntomas y signos clásicos del hipercortisolismo y cuya etiología radica casi exclusivamente a nivel suprarrenal; c) entre los pacientes con diabetes *mellitus* pobremente controlada, el 2% al 5% tienen un síndrome de Cushing no sospechado; d) hasta el 3% de los pacientes con osteoporosis tiene hipercortisolismo. Así también, los hallazgos clínicos del síndrome de ovario poliquístico se pueden superponer con los del hipercortisolismo. Si a lo anterior agregamos el uso de nuevas tecnologías, especialmente las imagenológicas, se pueden pesquisar tumores hipofisarios y suprarrenales en forma incidental, siendo necesario saber cómo estudiar a un paciente para confirmar o descartar el exceso de glucocorticoides endógenos.

Los glucocorticoides se producen en la zona fascicular de la corteza suprarrenal y su hormona principal es el cortisol. En este capítulo solo se analizará el estudio funcional pertinente a la producción de glucocorticoides endógenos.

Antecedentes fisiológicos. En condiciones normales, existe un fina regulación de la producción de cortisol, comandada por la hormona hipofisaria adrenocorticotropina (ACTH) sobre la corteza suprarrenal. La ACTH proviene del polipéptido POMC (propiomelanocortina). Los principales reguladores de la producción de ACTH son el CRH (péptido hipotalámico que estimula la secreción de ACTH) y la concentración plasmática de cortisol. Al aumentar el cortisol circulante se inhibe la producción de CRH y ACTH; al disminuir el cortisol, el fenómeno es inverso. Existe un ritmo circadiano del eje, observándose mayores niveles circulantes de cortisol y ACTH en la mañana, y una caída de ambos por la tarde y en las primeras horas de la noche.

HIPERCORTISOLISMO

Los niveles de cortisol pueden verse aumentados en condiciones como el estrés, enfermedades agudas, cirugía mayor, hipoglicemia, síndrome febril y otras. Las condiciones patológicas que producen hipercortisolismo pueden originarse a nivel hipofisario (hiperproducción de ACTH, también llamado "enfermedad de Cushing"), a nivel suprarrenal (producción autónoma de cortisol) o por tejidos que producen ACTH o sustancias ACTH-símiles (secreción ectópica de CRH). En todas ellas existe una falla en la regulación normal del eje.

Frente a un paciente en quien se sospecha hipercortisolismo, los objetivos del estudio son confirmar si existe hiperproducción de cortisol e intentar establecer la causa u origen de este. Previo a cualquier estudio, hay que preguntar al paciente si está usando corticoides, ya sea oral, inhalado, rectal, tópico o inyectable, con el fin de descartar un hipercortisolismo exógeno. El examen para iniciar el estudio deberá ser altamente sensible y de bajo costo. Muchas veces será necesario recurrir a más de un examen o a otros más específicos. Revisaremos los exámenes más utilizados.

Determinación de cortisol libre urinario de 24 horas. Comprende la medición del cortisol libre, no unido a proteínas transportadoras (*Cortisol Binding Globulin*, CBG) y por ende no se afecta con el uso de los estrógenos orales u otras drogas que aumenten la producción hepática de CBG. El examen consiste en medir la concentración de cortisol en una muestra de orina de 24 h. Los dos factores más importantes para obtener un resultado válido son la recolección de una muestra completa de 24 h y una referencia de laboratorio confiable. Para lo primero es necesario explicar al paciente cómo recolectar la muestra y medir concomitantemente la excreción urinaria de creatinina. Respecto a los valores esperados de cortisol libre urinario (CLU), normalmente no superan los 100 μg/día. Cifras < 100 μgCLU/g de creatinina urinaria descartarían un hipercortisolismo; sin embargo, el 25% de los pacientes con síndrome de Cushing subclínico puede presentar valores normales dadas las variaciones cíclicas que tiene esta entidad. Se debe considerar que individuos que toman grandes cantidades de líquido durante la recolección pueden tener niveles leve a moderadamente elevados de CLU, sin que ello implique hipercortisolismo. Niveles > 3-4 veces sobre el límite superior de lo normal se considera diagnósticos de hipercortisolismo. Niveles sobre lo normal, pero < 3-4 veces el rango superior de lo normal, podrían deberse a un hipercortisolismo, pero también se deben considerar otras causas, incluyendo el síndrome de pseudo-Cushing. El síndrome de pseudo-Cushing, cuyas causas se han mencionado previamente, corresponde a una serie de condiciones que pueden manifestarse con un fenotipo similar al síndrome de Cushing. Para que CLU tenga valor debemos tener alterados el examen en dos mediciones.

Prueba de frenación con dosis bajas de dexametasona (test de Nugent). La dexametasona es un esteroide sintético de gran potencia. Cuando existe una producción patológica de cortisol, se pierden los mecanismos finos de control de la secreción y la dexametasona en dosis bajas no es capaz de inhibir el eje hipotálamo-hipófisis suprarrenal. El examen es sencillo y consiste en administrar 1 mg de dexametasona por vía oral a las 23 h y medir el nivel de cortisol plasmático a las 8 AM del día siguiente. En pacientes con un eje normal se espera un descenso de los niveles de cortisol matinal < 1,8 μg/dL. Si no hay frenación, el estudio debe complementarse con determinación de CLU de 24 h o cortisol salival nocturno. Hay que considerar que existen drogas que aumentan el *clearance* hepático de dexametasona, entre ellas la carbamazepina, fenitoína, fenobarbital y rifampicina, las cuales deben suspenderse previamente si se realiza este examen. Otras drogas que interfieren son los estrógenos orales, los cuales incrementan la CBG dando valores falsamente elevados de cortisol, por lo cual es recomendable suspender los estrógenos orales por un período de ocho semanas. Este examen es considerado "de elección" cuando se evalúa una masa suprarrenal incidental.

Cortisol salival nocturno. Es considerado por muchos el mejor examen para definir si existe hipercortisolismo. El cortisol salival está en equilibrio con el cortisol plasmático y el nadir de cortisol nocturno esta preservado aún en obesos y depresivos, pero se pierde en pacientes con síndrome de Cushing, dando como resultado altos niveles de cortisol salival nocturno comparado con sujetos sanos. Recolectar saliva es sencillo, no invasivo, no requiere hospitalización y es especialmente útil cuando se sospecha un síndrome de Cushing cíclico o intermitente. Tampoco es influenciado por el uso de estrógenos orales. Los valores de corte usados para su interpretación varían según los distintos ensayos comerciales. En nuestro medio se acepta que dos mediciones, en dos noches consecutivas, con valores > 0,1 ng/mL tienen muy buena especificidad y sensibilidad (92%-100%) para confirmar hipercortisolismo; los falsos positivos pueden estar dados por contaminación con sangre, por alteración del sueño y en fumadores.

En general se recomienda que estén alterados dos exámenes de primera línea para hacer el diagnóstico de síndrome de Cushing: idealmente el cortisol salival nocturno y el posdexametasona 1 mg.

Otros exámenes:

Cortisol 11 PM en plasma. Este examen es muy sensible como indicador de hipercortisolismo, pero requiere de ciertas condiciones que lo hacen poco práctico ya que exigen que el paciente sea internado por un período de 48 horas para permitir la restauración del ritmo circadiano y debe estar durmiendo en el momento de extraer la muestra. Valores de cortisol plasmático de 11 PM < 1,8 μg/dL podrían descartar un hipercortisolismo.

Ritmo de cortisol. El ritmo circadiano de cortisol se pierde cuando hay hiperproducción patológica. En sujetos normales se espera un descenso del nivel de cortisol de la tarde (16 h) a lo menos al 50% del valor matinal. Dado que el examen tiene muchos falsos positivos, prácticamente ya no se usa en la práctica clínica.

Determinación de la causa del hipercortisolismo

Una vez documentada la hiperproducción de cortisol es necesario establecer la causa, siendo la más frecuente la enfermedad de Cushing (70%). Le sigue en frecuencia el hipercortisolismo de origen suprarrenal (20%), por un tumor benigno o un cáncer suprarrenal. La causa menos frecuente es la producción ectópica de ACTH (10%) por parte de un tumor (carcinoma neuroendocrino bien diferenciado bronquial, tímico o intestinal; cáncer bronquial de células pequeñas, etc.).

A continuación revisaremos los exámenes a realizar para ubicar la causa del hipercortisolismo:

Determinación de niveles plasmáticos de ACTH. La ACTH plasmática es el examen más importante para definir si el hipercortisolismo es suprarrenal (no dependiente de ACTH) o si es

hipofisario o ectópico (dependientes de ACTH). Es importante señalar que para medir ACTH se deben utilizar las técnicas inmunorradiométricas (IRMA); valores > 15 pg/mL orientan hacia una enfermedad de Cushing o producción ectópica de ACTH. Valores entre 5 y 15 pg/mL son menos concluyentes, pero generalmente indican que la secreción de cortisol es dependiente de ACTH. Valores < 5 pg/mL o no detectables, apoyan una producción autónoma de cortisol a nivel suprarrenal. En esta última condición, objetivaremos la presencia de una alteración morfológica de alguna o ambas suprarrenales mediante una tomografía axial computarizada o resonancia magnética. Ante el diagnóstico de síndrome de Cushing dependiente de ACTH debemos diferenciar entre enfermedad de Cushing y síndrome de Cushing ectópico. Muchas veces el diagnóstico diferencial de estas patologías no es fácil, incluso se debe recurrir a exámenes que a continuación se describen.

Test de frenación con dexametasona en dosis alta (test de Liddle dosis alta). consiste en administrar 2 mg de dexametasona cada 6 h durante 2 días, midiendo el cortisol plasmático basal y 2 h después de la última dosis de dexametasona. Además se mide CLU basal y del segundo día. Estos exámenes se basan en que los corticotropos tumorales conservan cierta capacidad de inhibirse frente a dosis elevadas de dexametasona, a diferencia de los tumores productores de ACTH ectópica que, en general, no tienen esta capacidad. Se considera una prueba de frenación positiva, la caída del cortisol plasmático > 50% respecto del basal o una reducción > 90% del CLU. Algunos autores recomiendan realizar esta prueba en forma simplificada, administrando 8 mg de dexametasona por vía oral a las 23 h, midiendo al día siguiente el cortisol plasmático matinal (test de Tyrrel). Sin embargo, su sensibilidad y especificidad son menores.

Si la prueba de frenación es positiva, corresponde investigar la morfología de la hipófisis mediante una resonancia magnética de la silla turca. Cabe recordar que la resonancia puede no mostrar tumor hasta en el 40% de los pacientes con enfermedad de Cushing.

Si la prueba de frenación es negativa o no hay imagen sugerente de tumor en la hipófisis es posible que aún estemos en presencia de una enfermedad de Cushing, pero es necesario descartar el Cushing ectópico.

La manera más confiable y directa de demostrar hipersecreción hipofisaria de ACTH es mediante el cateterismo de los senos petrosos inferiores, actualmente considerado el estándar de oro (*gold standard*) para diferenciar producción hipofisiaria vs ectópica de ACTH. Es posible documentar la gradiente central-periférica de ACTH, midiendo simultáneamente ACTH a nivel de los senos petrosos y en sangre periférica y potenciándose esta prueba con el uso de CRH o desmopresina. Una gradiente central-periférica ≥ 2,0 sin desmopresina o ≥ 3,0 con desmopresina se considera casi 100% sensible y específica para enfermedad de Cushing. Este procedimiento requiere personal entrenado en la técnica, es de alto costo y está indicado en pacientes en que no hay imagen hipofisaria, la lesión es < 6 mm o cuando el conjunto de los otros exámenes dan resultados confusos.

Si se ha descartado razonablemente la enfermedad de Cushing, se deberá buscar un tumor productor de ACTH ectópico, iniciando el estudio imagenológico en el tórax y abdomen, ya que el carcinoma neuroendocrino bien diferenciado (carcinoide) bronquial, el cáncer de células pequeñas del pulmón y los tumores pancreáticos constituyen > 70% de las causas.

HIPOCORTISOLISMO

La falla en la producción de cortisol puede estar determinada por una alteración de la glándula suprarrenal (insuficiencia suprarrenal primaria), alteración en la secreción de ACTH producto de una lesión hipofisaria (secundaria) o hipotalámica (terciaria).

La principal causa de falla suprarrenal primaria es autoinmune, da cuenta del 80% de los casos. Otras causas son: infecciones (tuberculosis, VIH), metástasis, hiperplasia suprarrenal congénita, hemorragias y los fármacos inhibidores de la síntesis de cortisol, como el ketoconazol. Las causas secundarias y terciarias se refieren a tumores del área hipotálamo - hipófisis, poscirugía o radioterapia hipofisiaria, infarto del tumor (apoplejía hipofisaria) que, cuando se produce en el posparto, se denomina síndrome de Sheehan, en el craneofaringioma y en enfermedades infiltrativas.

Es importante mencionar que la ACTH, además de estimular las suprarrenales, tiene un efecto trófico, por lo que niveles de ACTH suprimidos crónicamente, llevan a la atrofia reversible de las suprarrenales (fenómeno observado frecuentemente en pacientes que son tratados con corticoides en dosis elevadas y por tiempo prolongado).

Para que ocurra una insuficiencia suprarrenal primaria se requiere al menos 90% de destrucción de la glándula. Esto explica que en la insuficiencia suprarrenal autoinmune se produzca un daño glandular progresivo, donde primero hay aumento de la actividad de la renina plasmática con aldosterona normal o baja, luego aparece disminución de la respuesta del cortisol al ACTH, posteriormente se eleva la ACTH plasmática, manteniéndose niveles normales de cortisol y, finalmente, hay una caída de los niveles del cortisol matinal y aparecen las manifestaciones clínicas de la insuficiencia suprarrenal.

Confirmación de hipocortisolismo

Frente a un paciente en que clínicamente se sospecha un hipocortisolismo (astenia, anorexia, baja de peso, hipotensión e hiperpigmentación en insuficiencia suprarrenal primaria), el diagnóstico depende de la demostración de niveles inapropiadamente bajos de cortisol; a continuación será necesario investigar si la causa es primaria, secundaria o terciaria.

Cortisol plasmático matinal 8 AM. Valores < 3 μg/dL son altamente sugerentes de una insuficiencia suprarrenal y valores > 18 μg/dL descartan un hipocortisolismo. Valores intermedios requieren el estudio funcional que se menciona más adelante, sin embargo estudios nacionales muestran que niveles de cortisol matinal > 10 μg/dL hacen menos probable que el paciente tenga una insuficiencia suprarrenal.

Cuando los niveles de cortisol son bajos, con una medición simultánea de ACTH plasmática muy elevada (>100 pg/mL), el diagnóstico es insuficiencia suprarrenal primaria.

Tabla 40-18. Estudio clínico y de laboratorio del eje hipotálamo-hipófisis-suprarrenal

Los síntomas y signos característicos del hipercortisolismo son: facies plétorica, equimosis fácil, estrías rojo violáceas en el tronco, miopatía proximal y en niños detención del crecimiento y ganancia de peso.

Los exámenes de elección frente a la sospecha de exceso de cortisol son:

- Cortisol plasmático 8-9 AM postingesta oral de dexametasona 1 mg a las 11 PM
- Cortisol libre urinario en 24 h
- Cortisol salival nocturno

El examen que mejor discrimina el origen del síndrome de Cushing es la ACTH plasmática.

En usuarias de estrógenos orales el examen de elección para el estudio del hipercortisolismo es el cortisol salival nocturno.

Los síntomas más comunes del hipocortisolismo son: debilidad, fatiga, anorexia, baja de peso y náuseas.

El examen de elección frente a la sospecha de un déficit de cortisol es el test de estimulación con ACTH (cosyntropin) intravenoso (conocido como test de Synachten).

En el estudio de un incidentaloma (tumor encontrado en forma casual) suprarrenal, el examen de elección es el test de frenación de cortisol con dexametasona, 1 mg en la noche y midiendo cortisol plasmático 8 AM del día siguiente (test de Nugent).

Cortisol salival matinal. Concentraciones sobre 5,8 ng/mL descartan una insuficiencia y valores bajo 1,8 ng/mL hacen muy posible el diagnóstico. Este test aún no está validado como único test diagnóstico y se sugiere usarlo junto a otros test.

Ritmo de cortisol. No tiene valor para establecer diagnóstico de insuficiencia.

Cortisol libre urinario de 24 h. No es útil para evaluar el hipocortisolismo.

Estudio funcional del hipocortisolismo

Test de estimulación con ACTH. Se realiza con ACTH sintética (Cosyntropin) y permite evaluar la respuesta de las glándulas suprarrenales a la ACTH exógena en pacientes con valores de cortisol entre 3 y 18 μg/dL.

Test con dosis estándar (ampolla liofilizada con 250 μg de ACTH sintética). Requiere medir el cortisol matinal 8 AM, en ayuno, luego se inyecta en forma iv 250 μg de ACTH y 30 o 60 min después se vuelve a medir el cortisol plasmático. También es posible realizar el test con dosis bajas (1 μg) y medir el cortisol plasmático a los 30 min. Un valor estimulado de cortisol > 18 μg/dL en cualquier momento, descarta el diagnóstico. El test de dosis alta es útil en la insuficiencia primaria y el de dosis baja sería más útil en la secundaria, siempre y cuando el daño hipofisario lleve más de tres meses (tiempo requerido para que las glándulas suprarrenales se atrofien y dejen de responder en forma aguda a la inyección de ACTH).

Test de hipoglicemia inducida. Consiste en administrar insulina cristalina 0,1 o 0,15 U/kg hasta lograr una hipoglicemia sintomática. En ese momento se toma una muestra de cortisol. Si el valor supera los 18 μg/dL se documenta un eje indemne.

Dado que es un test riesgoso y que exige la presencia permanente de un médico, se reserva para aquellos casos excepcionales en que se sospecha una insuficiencia suprarrenal secundaria sin atrofia aún de las suprarrenales (ej.: en un paciente postoperado reciente de hipófisis).

Test de metopirona. La metopirona bloquea la fase final de la síntesis del cortisol. Este test evalúa la reserva hipofisiaria de ACTH. Se usa poco por la dificultad para conseguir metopirona.

Diagnóstico diferencial

En general, la diferenciación entre insuficiencia suprarrenal primaria y secundaria puede hacerse con una buena anamnesis y un cuidadoso examen físico. La medición conjunta de ACTH y cortisol en sangre establece la causa. La ACTH plasmática es el mejor examen disponible en este momento para establecer el origen de la insuficiencia suprarrenal. Los pacientes con una falla suprarrenal primaria presentan altos niveles de ACTH (> 100 pg/mL), con mayor pigmentación cutánea, y los de origen autoinmune presentan además signos de déficit de mineralocorticoides (hipotensión ortostática, hipercalemia, hiponatremia o deshidratación franca, actividad de la renina plasmática elevada y niveles de aldosterona bajos).

La insuficiencia suprarrenal secundaria o terciaria, no tiene compromiso del eje mineralocorticoide (la aldosterona responde al eje renina-angiotensina y el potasio plasmático), se acompaña en general de déficit de otras hormonas hipofisarias (hipopituitarismo). En la anamnesis y el examen físico se encontrarán evidencias de fallas de otros ejes (tiroideo, gonadal, etc.), habrá ausencia de hiperpigmentación y no existirán los signos del déficit de aldosterona.

En la Tabla 40-18 se resume el estudio clínico y de laboratorio del eje hipotálamo-hipófisis-suprarrenal.

MARCADORES TUMORALES

L. Orlandi

Los marcadores tumorales incluyen la aparición o alteración desde lo normal de moléculas biológicas que indican riesgo, presencia o conducta futura de un cáncer. Pueden ser detectados a través del estudio de la sangre, orina u otros fluidos corporales, o de especímenes tisulares. Su valor es múltiple, tanto en la determinación del riesgo de aparición de la enfermedad, como en su diagnóstico y su conducta futura, en que tienen alcances pronósticos, predictivos o ambos. Hemos asistido a la publicación de numerosos marcadores oncológicos, siendo de alto interés su asociación con el proceso neoplásico, especialmente en el campo de la investigación, pero su uso estandarizado se justifica solo en el caso que tengan incidencia específica en el resultado del manejo de la enfermedad tumoral. En la Tabla 40-19 se resumen las diversas situaciones clínicas en que los marcadores son aplicables.

Tabla 40-19. Uso de los marcadores tumorales en clínica

Determinación del riesgo de cáncer
Tamizaje poblacional
Diagnóstico diferencial
Pronóstico: recaída o progresión
Predictivo: respuesta al tratamiento
Monitorización del curso clínico: detección de recaída o progresión

MARCADORES DE RIESGO DE CÁNCER

El riesgo o susceptibilidad aumentada a desarrollar ciertos tipos de cáncer puede establecerse a través de marcadores genéticos, que son congénitos y heredables y pueden ser compartidos por otros miembros de la familia. No significan, sin embargo, que el cáncer esté presente al momento de la detección de esta alteración genética. En la Tabla 40-20 delineamos las entidades clínicas más frecuentes, para las que están disponibles los estudios genéticos en laboratorios especializados. Estos marcadores están orientados a investigación en pacientes y familiares consanguíneos con historia reconocible de cáncer familiar, o portadores de los síndromes asociados con alto riesgo oncológico. A manera de ejemplo, en familias caracterizadas por la aparición de cáncer de mama en edades precoces, 35 años o menos, el 80% de ellos está relacionado con mutaciones de los genes BRCA1 y BRCA2; a la inversa, el 50%-85% de portadoras de BRCA1 desarrollará cáncer de mama, y el 40%-60% un segundo cáncer mamario; el 20%-60% desarrollará cáncer de ovario, y en los varones portadores habrá mayor frecuencia de cáncer de próstata; entre las portadoras del gen BRCA2, el 59%-82% desarrollará cáncer de mama, como asimismo el 6% de los varones; el 27% presentará cáncer de ovario y estarán significativamente aumentadas las frecuencias de cáncer de páncreas, próstata, laringe, gástrico y melanoma. Se recomienda el estudio de estas mutaciones en mujeres con antecedentes familiares importantes de cáncer de mama o de ovario, especialmente en menores de 35 años, y en la población judía Ashkenazi, en la que su prevalencia está significativamente aumentada. Su utilidad en el resto de la población aún no ha sido determinada.

MARCADORES PARA TAMIZAJE POBLACIONAL

Se han estudiado en forma más dirigida tres marcadores tumorales: el antígeno prostático específico para la búsqueda del cáncer de próstata, el antígeno carcinoembrionario para la detección del cáncer de colon y el CA 125 para la pesquisa de cáncer de ovario.

El antígeno específico de próstata (PSA) es una glicoproteína producida por las células de la glándula prostática, para el que se ha establecido un valor máximo normal de 4,0 ng/mL, valor por encima del cual se recomienda practicar la biopsia del órgano. Si bien algunos grupos han sugerido tomar biopsias desde valores de 2,5 ng/mL, se estima que el 15% de varones con valores < 4,0 puede tener cáncer de próstata y más del 50% de individuos con valores sobre 10,0 sí lo presentan; por otra parte, el valor basal puede aumentar en casos de prostatitis, hiperplasia benigna, edad > 75 años, medicación con hormona masculina, eyaculación reciente y montar en bicicleta. Al respecto, el 20% de los pacientes con hipertrofia benigna prostática tiene valores entre 4 y 10 ng/mL.

El antígeno carcinoembrionario (CEA) es una glicoproteína presente en el feto, intestino, hígado y páncreas, y en cáncer hepático, páncreas y gastrointestinales, además de pulmón, mama, vejiga, ovario, próstata y medular del tiroides. En un metaanálisis de su utilidad diagnóstica, se comprobó una sensibilidad del 46% y una especificidad de 89%, por lo que no se recomienda como elemento de tamizaje. Su valor está también elevado en fumadores, gastritis, úlcera péptica, diverticulitis, hepatopatías, EPOC, diabetes *mellitus* y cualquier estado inflamatorio agudo o crónico.

El CA 125 es una glicoproteína presente en la superficie de las células del cáncer ovárico, que está aumentado en el 50% de las pacientes con cáncer ovárico en estadios precoces y sobre el 80% de las pacientes con enfermedad avanzada. Su valor predictivo diagnóstico es, sin embargo, muy bajo, del orden del 3%, ya que se encuentra elevado en el 1% de las mujeres sanas, en patologías benignas como endometriosis, cirrosis hepática y enfermedad inflamatoria pelviana, en ascitis o derrame pleural de cualquier etiología, y en cáncer de endometrio, mama, pulmón, páncreas y gástrico.

MARCADORES PARA DIAGNÓSTICO DIFERENCIAL

Se trata de productos biológicos que permiten certificar el diagnóstico de algunos tumores poco frecuentes y habitualmente funcionantes. La Tabla 40-21 resume los principales marcadores utilizados para el diagnóstico de este tipo de neoplasias. La mayor parte de los cánceres en que se utilizan son poco frecuentes, y se enumeran en la Tabla 40-22.

Entre ellos destacan el feocromocitoma y el paraganglioma, en los que el diagnóstico se certifica con niveles elevados de metanefrinas libres plasmáticas, confirmándose el diagnóstico con valores de metanefrina > 90 pg/mL o normetanefrina

Tabla 40-20. Síndromes de predisposición hereditaria al cáncer

Tipo	Cáncer	Otros	Gen alterado
CMOH	Mama Ovario	Próstata, páncreas, melanoma	BRCA-1 y 2
Cowden	Mama Útero Tiroides	Hamartomas	PTEN
Lynch	Colorrectal	Endometrio	MLH-1, MSH-2, MSH-6, PMS-2
Muir-Torre	PIEL		Id.
Turcot	Cerebro		Id.
Gardner	Colon	Adenomas tubo digestivo, osteomas, tumores desmoides	APC
Li Fraumeni	Sarcomas Mama Leucemias	Pulmón Cerebro Suprarrenal	p53
Von Hippel-Lindau	Renal	Hemangioblastomas retina, SNC, médula espinal, páncreas	VHL
Retinoblastoma hereditario	Retinoblastoma		Rb-1
Wilms familiar	Wilms	Malformaciones genitourinarias, retraso mental, aniridia	WT-1
Melanoma familiar	Melanoma	Páncreas	CDKN-2A CDK4
Peutz Jeghers	Gastrointestinal Páncreas	Hamartomas gastrointestinales, máculas mucocutáneas	STK-11
Anemia de Fanconi	Leucemias agudas	Hígado, SNC, ginecológico	FACC FACA
Xeroderma pigmentoso	Piel	Cavidad oral, SNC, sarcomas	XPA, XPB, XPC, XPD, XPE, XPF, XPG y XPV
Esclerosis tuberosa	Rabdomiosarcoma	Hamartomas retinianos	TSC-1 TSC-2
Bloom	Leucemias agudas Linfomas	Piel, nefroblastoma, gastrointestinales	BLM
Von Recklinghausen	Feocromocitoma, neurofibrosarcoma, leucemia mieloide aguda	Neurofibromas, pigmentación	NF-1
Neuroblastoma familiar	Neuroblastoma suprarrenal		TRK-A N-MYC
Men-1 Wermer	Islotes pancreáticos	Adenoma pituitario, hiperplasia paratiroides	MEN-1
Men-2 Sipple	Feocromocitoma Medular tiroides	Hiperplasia paratiroides, ganglioneuroma, hamartomas tubo digestivo	RET

Tabla 40-21. Marcadores para diagnóstico diferencial

Alfa-fetoproteína
Acido 5-hidroxiindolacético
Ácido homovanílico
Ácido vanillilmandélico
Calcio plasmático
Calcitonina
CEA
Catecolaminas plasmáticas
Catecolaminas urinarias
17-cetosteroides urinarios
Cortisol libre urinario
Cromogranina A
DHEA plasmática
Electroforesis de proteínas
Gastrina
Histamina
Inmunoelectroforesis de proteínas
Metanefrinas libres plasmáticas
Metanefrinas urinarias
Péptido intestinal vasoactivo (VIP)
Serotonina plaquetaria
Serotonina urinaria

Tabla 40-22. Cánceres con diagnóstico mediante marcadores humorales

Cáncer medular del tiroides
Cáncer pulmonar de células pequeñas
Carcinoma de las paratiroides
Corteza suprarrenal
Feocromocitoma
Gastrinoma
Hepatocarcinoma
Insulinoma
Islotes pancreáticos
Neuroblastoma
Paraganglioma
Tumores carcinoides
VIPoma

> 200 pg/mL, o bien con las metanefrinas totales urinarias > 1 mg/día. Puede emplearse también la determinación de catecolaminas plasmáticas, que son diagnósticas con valores > 100 μg/día. La determinación de ácido vanillilmandélico en valores urinarios sobre 7 mg en 24 horas tiene el mismo valor.

Los tumores de la corteza suprarrenal ("tumores adrenales") se diagnostican con la medición de 17-cetosteroides urinarios, en los que niveles sobre 50 mg/24 horas indican una alta probabilidad de cáncer adrenal y valores sobre 100 mg/24 horas permiten un diagnóstico de certeza; como alternativa puede utilizarse la medición de dehidroepiandrosterona en plasma (DHEA).

Los tumores carcinoides son hormonalmente activos hasta en el 50% de los casos, originando el síndrome carcinoide, cuya frecuencia de aparición depende habitualmente del punto de origen de la enfermedad. Pueden liberar ACTH, GH-RH, serotonina, histamina, quininas, prostaglandinas, calcitonina o gastrina. El diagnóstico se establece a través de la determinación del ácido 5-hidroxiindolacético, en que el valor diagnóstico se establece sobre 9 mg/24 horas. Especialmente en carcinoides del intestino delgado es útil la determinación de serotonina plaquetaria, siendo de utilidad diagnóstica aquellos valores sobre 283 ng/mL. En carcinoides bronquiales, productores de altos niveles de histamina, es especialmente útil la determinación de histamina circulante.

El cáncer medular del tiroides es diagnosticado con la medición de calcitonina, hormona que se produce en las células C o parafoliculares del tiroides. Su nivel plasmático es normal hasta valores < 10 pg/mL. Puede estar también alta en insulinomas, VIPomas y algunos cánceres de la mama.

El neuroblastoma es diagnosticado mediante el estudio de ácido vanillilmandélico y ácido homovanílico en orina de 24 horas. El valor normal del ácido homovanílico alcanza a 42 mg/g de creatinina, permitiendo valores superiores conformar el diagnóstico de la enfermedad. El ácido vanillilmandélico es diagnóstico con valores sobre 7 mg/24 horas.

La cromogranina A se libera en una variedad de tumores neuroendocrinos: casi todos los carcinoides, islotes pancreáticos, medular del tiroides, feocromocitoma y cáncer pulmonar de células pequeñas, en los que permite apoyar el diagnóstico.

La elevación anormal de calcio circulante obliga a considerar la presencia de carcinoma de las paratiroides, mieloma múltiple o metástasis óseas de tumores sólidos, especialmente en su forma maligna, asociada a insuficiencia renal aguda y encefalopatía hipercalcémica.

La α-fetoproteína, glicoproteína elaborada por las células hepáticas, el saco vitelino fetal y el intestino, en presencia de enfermedad tumoral hepática, es predictiva de cáncer hepatocelular en casi el 100% de los casos, si excede valores séricos de 200 ng/mL. La especificidad es del 70% con 3% de falsos positivos.

La electroforesis de proteínas séricas y urinarias y la proteína M permiten detectar la presencia de liberación monoclonal de inmunoglobulinas en el mieloma múltiple y enfermedades asociadas y en linfomas linfoplasmocitarios, incluyendo la enfermedad de Waldenström. La inmunoelectroforesis permite determinar el tipo de cadena liviana y pesada de la proteína M para tipificar el mieloma. Estos marcadores son de elevada utilidad, además, en el control de la respuesta terapéutica y en el seguimiento de la enfermedad luego de completado su tratamiento.

MARCADORES DE CÁNCER CON VALOR PRONÓSTICO Y PREDICTIVO

Su desarrollo ha nacido de la necesidad de establecer, al momento del diagnóstico y la decisión de manejo del paciente, el pronóstico de su enfermedad y el resultado de su tratamiento, permitiendo elegir para cada caso individual un manejo ajustado a estos condicionantes así definidos.

El cáncer de mama es una de las localizaciones tumorales en que se han desarrollado estos conceptos, partiendo del estudio anatomopatológico inicial hasta la determinación de genes definitorios de conducta terapéutica. En la Tabla 40-23 se

Tabla 40-23. Factores pronósticos y predictivos en cáncer de mama

Tamaño tumoral
Compromiso linfonodal
Grado de diferenciación
Grado nuclear
Tipo histológico
Invasión vascular
Receptores hormonales
Her-2 neu (IHQ/FISH)
Ki 67
Catepsina D

resumen los marcadores histopatológicos que permiten establecer pronósticos netamente distintos, dependiendo del tamaño tumoral y la presencia de invasión linfonodal locorregional, que constituyen la base de la estadificación TNM de la enfermedad. La adición del estudio de los receptores hormonales agrega una segunda variable pronóstica, separando una población con receptores hormonales negativos, que tiene un pronóstico definitivamente inferior a la población con receptores positivos. La presencia de receptores hormonales tiene, además, un importante valor predictivo, porque este grupo de pacientes es altamente respondedor a la adición de manipulación hormonal en su tratamiento, lo que constituye un nuevo factor de buen pronóstico de supervivencia. La manipulación hormonal incluye terapias aditivas, como lo son el tamoxifeno y los inhibidores de la aromatasa, o supresivas, como lo es la ooforectomía en la mujer premenopáusica. La introducción de las técnicas de inmunohistoquímica y de hibridación *in situ*, junto con el desarrollo de los anticuerpos monoclonales, han permitido no solo la generación de nuevos marcadores, sino también un explosivo conocimiento de la regulación genética de la multiplicación de las células vivas, abriendo un gigantesco campo a la manipulación y el control de la multiplicación celular. El estudio de la mutación del gen c-erb B-2 (Her-2 neu) tiene valor pronóstico, al igual que la determinación de los receptores hormonales, porque su mutación, presente en alrededor del 20% de los casos, traduce un subgrupo de tumores de alta agresividad y de menor supervivencia. Pero posee además valor predictivo, ya que son pacientes que responden específicamente a bloqueadores del gen alterado, tanto al trastuzumab, que es un anticuerpo monoclonal que antagoniza el dominio extramembrana del receptor Her-2, y al lapatinib, que es un inhibidor tirosinquinasa del mismo receptor, efecto que es aún mejor cuando se asocian entre sí o a quimioterapia.

En el cáncer de colon el antígeno carcinoembrionario tiene valor pronóstico, debiendo ser evaluado desde la estadificación inicial de la enfermedad, ya que valores sobre 5,0 mg/dL han demostrado, estadio por estadio, un pronóstico significativamente menor al de aquellos pacientes que presentan un valor normal. La determinación de la mutación del gen K-ras tiene valor predictivo, ya que permite seleccionar un grupo de pacientes en que la mutación no está presente, en quienes la adición de anticuerpos monoclonales, específicamente el cetuximab y el panitumumab, al tratamiento con quimioterapia de base, ha logrado efectos terapéuticos superiores a los que se observan en pacientes que presentan dicha mutación. Aún no está claro el valor pronóstico de este estudio genético.

La determinación del gen Her-2 neu en el cáncer gástrico se ha demostrado útil en pacientes portadores de cáncer diferenciado de tipo intestinal y adquiere valor predictivo, ya que permite seleccionar un subgrupo pequeño de pacientes, 15% al 20% de la población total, que pueden beneficiarse con la administración de trastuzumab asociado a la quimioterapia habitual.

En cáncer de pulmón también se han desarrollado determinaciones genéticas predictivas, de utilización actualmente habitual en clínica, especialmente útiles en pacientes de sexo femenino no fumadoras, con histología de adenocarcinoma. La primera de ellas es la determinación de mutación en el EGFR 1 (Her-1), que es predictiva para respuesta a gefitinib, erlotinib o afatinib, y la determinación de la translocación del gen ALK, que es predictiva para el crizotinib y el ceritinib.

En el melanoma, la identificación de mutación en el locus V600E del gen b-RAF ha sido predictiva para la utilización de inhibidores de la tirosinquinasa, el vemurafenib y el dabrafenib, y para los inhibidores MEK, como el tramatinib y el cobimetinib.

En linfomas T y en linfomas B refractarios, la determinación del CD52 permite utilizar el alemtuzumab; en enfermedad de Hodgkin refractaria y en el linfoma anaplástico de células grandes refractario, la determinación de CD30 orienta al uso del brentuximab. Finalmente, la determinación del CD20, elemento clave en el diagnóstico de los linfomas no Hodgkin tipo B, es predictiva para la aplicación del rituximab. Estos factores predictivos se resumen en la Tabla 40-24.

Tabla 40-24. Otros marcadores predictivos

Tipo	Cáncer	Terapia relacionada
K-ras	Colon	Cetuximab Panitumumab
Her-2 neu	Gástrico	Trastuzumab
EGFR-1	Pulmón	Erlotinib Gefitinib Afatinib
ALK	Pulmón	Crizotinib Ceritinib
B-RAF	Melanoma	Vemurafenib Dabrafenib
MEK	Melanoma	Tramatinib Cobimetinib
CD 20	Linfoma no Hodgkin B	Rituximab
CD 30	Hodgkin y linfoma NH anaplástico refractarios	Brentuximab
CD 52	Leucemia linfática crónica Linfoma NH T refractario	Alemtuzumab

La determinación de la deshidrogenasa láctica es un factor pronóstico fundamental en el estudio inicial y en el seguimiento de los linfomas no Hodgkin y del mieloma múltiple, reflejando masa tumoral total y velocidad de crecimiento de la enfermedad, considerada como un factor pronóstico independiente. En linfomas foliculares se la incluye en la escala de riesgo FLIPI (*Follicular Lymphoma International Prognostic Index*) (Tabla 40-25). Se la utiliza también en la monitorización y seguimiento de los cánceres de estirpe germinativa del ovario, testículo y extragonadales.

Tabla 40-25. Escala de riesgo FLIPI en linfoma folicular

Factores pronósticos
> 4 regiones nodales comprometidas
Edad > 60 años
Estadio clínico III o IV
Hemoglobina < 12 g/L
LDH aumentada
Relación pronóstica
0-1 Factor: sobrevida 90% a 5 años
3 o + factores: sobrevida 53% a 5 años

En el caso de los linfomas no Hodgkin agresivos, se confeccionó la escala pronóstica IPI (*International Prognostic Index*), que también se expresa en términos de supervivencia a 5 años (Tabla 40-26).

Tabla 40-26. Escala de riesgo IPI en linfoma no Hodgkin agresivo

Elementos pronósticos
Performance status (PS) > 1
Edad > 60 años
Estadio clínico III o IV
> 1 sitio extranodal
LDH aumentada
Relación pronóstica
0-1 factor: sobrevida 73% a 5 años
4-5 factores: sobrevida 26% a 5 años

La utilización correcta de estas escalas de riesgo permite orientar la intensidad y agresividad de los tratamientos quimioterápicos en esta enfermedad, que consideran distintos esquemas de quimioterapia, asociados al anticuerpo monoclonal rituximab en los linfomas de tipo B, complementados o no con trasplantes autólogos de médula ósea (TAMO) como consolidación.

La Beta-2 microglobulina es otro factor pronóstico importante, especialmente en el manejo del mieloma múltiple. Corresponde a la molécula de cadena liviana de los antígenos leucocitarios humanos clásicos (HLA) y se encuentra en la superficie de la mayor parte de las células nucleadas. Su utilización, integrando el ISS (*International Staging System*) ha reemplazado en algunos centros al sistema pronóstico clásico de Salmon-Durie (Tabla 40-27), en el que la Beta-2 microglobulina refleja la masa tumoral total.

Tabla 40-27. Escala pronóstica ISS para mieloma múltiple

Estadios
Estadio I Beta-2 microglobulina < 3,5 mg/L y albúmina sérica ≥ 3,5 g/L
Estadio II Intermedio
Estadio III Beta-2 microglobulina > 5,5 mg/L
Relación pronóstica
Masa tumoral baja: mediana de sobrevida 3,5 a 10 años
Masa tumoral alta: mediana de sobrevida 0,5 a 3 años

La gonadotrofina coriónica es una glicoproteína compuesta de 2 unidades, liberada por las células del sinciciotrofoblasto, siendo la fracción beta indispensable para el diagnóstico y monitorización de las enfermedades del trofoblasto (mola hidatídica , mola invasora y coriocarcinoma), y su nivel indica pronóstico y curso de la enfermedad, formando parte de la escala de riesgo OMS, elaborada para definir conducta ante la enfermedad, estableciendo niveles de riesgo que permiten definir el tratamiento sistémico del tumor (Tabla 40-28).

Tabla 40-28. Escala de riesgo OMS para coriocarcinoma

	0	1	2	4
Edad (años)	< 39	> 39		
Gesta previa	Mola	Aborto	Término	
Intervalo	< 4 meses	4-6 meses	7-12 meses	> 12 meses
GTC	< 1.000	1.000-10.000	10.000-100.000	> 100.000
Tumor mayor	< 3 cm	3-5 cm	> 5 cm	
Localización	Pulmón	Bazo, riñón	Gastro-intestinal	Hígado, cerebro
Número	0	1-3	4-8	9 o más
QMT previa			1	2 o más
Relación pronóstica				
Riesgo bajo: *score* hasta 6				
Riesgo alto: *score* 7 o mayor				

La determinación de gonadotrofina coriónica, asociada a la ?-fetoproteína es también fundamental en el diagnóstico, pronóstico y seguimiento de los cánceres germinativos del testículo, ovario y extragonadales, y pueden representar por sí mismas la única manifestación de enfermedad detectable al momento del diagnóstico inicial, significando obligatoriedad de un tratamiento sistémico. El nivel de incremento de estos 2 marcadores es definitorio de riesgo clínico (Tabla 40-29), elemento fundamental en las recomendaciones terapéuticas de estos tipos de cáncer.

Tabla 40-29. Tabla de riesgo en cáncer germinativo

	α-fetoproteína	Gonadotrofina coriónica
Valor normal	0-14 ng/mL	0-5 mUI/mL
Buen pronóstico	14-500 ng/mL	5-10.000 mUI/mL
Mal pronóstico	> 500 ng/mL	> 10.000 mUI/mL

MARCADORES TUMORALES EN LA MONITORIZACIÓN DEL CURSO CLÍNICO

La totalidad de los marcadores biológicos que permiten el diagnóstico de tumores funcionantes o secretantes se emplean para comprobar la respuesta de la enfermedad al tratamiento, esperándose normalización completa de los niveles detectados al momento del diagnóstico una vez finalizado el manejo inicial. Su utilización planeada en un programa de seguimiento reglado permitirá detectar la reaparición de la enfermedad tumoral en un momento adecuado para un enfrentamiento exitoso de la recidiva. En el resto de las enfermedades tumorales deben ser interpretados en el contexto de la situación clínica del paciente, el tipo de tumor, la edad y condiciones médicas no oncológicas asociadas. En la Tabla 40-30 se resumen los principales marcadores tumorales utilizados en la práctica oncológica como esquema habitual para la monitorización del curso de la enfermedad.

En el cáncer colorrectal con CEA preoperatorio elevado, el valor que no se normaliza postoperatorio debe ser interpretado como persistencia de la enfermedad; usualmente se normaliza dentro de las primeras seos semanas luego de la resección. En las etapas clínicas II y III la elevación del marcador durante el período de seguimiento indica una recaída tumoral, motivando el estudio y la terapéutica correspondientes. El período de seguimiento debe ser de al menos 5 años, porque el 85% de las recidivas aparece en ese período. Las cifras de correlación clínica varían entre el 60% y el 97%. Esta glicoproteína puede estar también elevada en cáncer hepático, páncreas, gástrico, intestino delgado, mama, pulmón, vejiga, ovario, hígado, próstata y medular del tiroides.

Similar valor tiene la determinación del CA 125 en el cáncer de ovario y algunos cánceres de endometrio. El CA 125 puede encontrarse aumentado en el 6% de las mujeres con tumores

Tabla 40-30. Marcadores tumorales de monitorización de curso clínico

	Primario	Secundario
CEA	Colorrectal	Medular de tiroides Misceláneos
CA 125	Ovario	Misceláneos
CA 19-9	Páncreas	Colon
Gonadotrofinas coriónicas	Coriocarcinoma Cáncer embrionario	
LDH	Cáncer testicular Linfoma no Hodgkin Mieloma	
Tiroglobulinas	Tiroides	
PSA	Próstata	
CA 15-3	Mama	

ováricos benignos, en el 21% de los pacientes portadores de cáncer colorrectal, en el 12% con cáncer de mama, en el 20% con cáncer de endometrio, en el 32% con cáncer pulmonar, en el 59% con cáncer de páncreas y en el 82% con cáncer de ovario al momento del diagnóstico. En el caso que el tratamiento inicial haya logrado normalización del marcador, la progresión de la enfermedad se acompaña con un incremento progresivo en el 90% de los casos; en pacientes sometidas a revisión quirúrgica luego de completar la terapéutica inicial, en estadios II y III se encontró enfermedad tumoral residual en el 48% de las pacientes con CA 125 normal vs el 90% de las pacientes con marcador aumentado.

El CA 19-9 en el cáncer pancreático también puede ser utilizado de la misma manera, pero no es específico para cáncer de páncreas, y puede utilizarse en los casos de cáncer colorrectal en que se encuentra elevado. Se han reportado cifras del 85% de elevación del CEA en cáncer de páncreas versus el 55%, cifras inversas a las reportadas para el cáncer colorrectal.

La gonadotrofina coriónica es el elemento central de control de respuesta terapéutica y de seguimiento del coriocarcinoma. Su vida media es de 16 a 24 horas, y permite monitorizar la duración del tratamiento antitumoral hasta su normalización, momento a partir del cual se administrará 1 ciclo más de quimioterapia, iniciando luego el seguimiento. Para ello se realizan 3 determinaciones semanales seguidas, luego en forma mensual por 12 meses consecutivos, período que es de 24 meses en las pacientes con enfermedad agresiva.

La monitorización y seguimiento de los cánceres embrionarios se realiza con la gonadotrofina coriónica (GTC) y la α-fetoproteína (α-FP). En la Tabla 40-31 se resume su incidencia en los tumores testiculares.

A los dos marcadores anteriores se suma la determinación de LDH, cuyo valor también expresa la masa tumoral total. La vida media de la GTC es de 16 a 24 horas, y de la α-FP, 4 a 5 días luego de la remoción del tumor primario; los tiempos

Tabla 40-31. Marcadores tumorales en cáncer testicular

	GTC	α-FP
Seminoma	10%	0
Embrionario	65%	> 70%
Coriocarcinoma	100%	0

satisfactorios de normalización son de 3 días para la GTC y de 7 días para la α-FP. Una curva de declinación retardada, persistencia de valores alterados luego de la cirugía o reaparición de los indicadores durante el seguimiento son indicadores absolutos de enfermedad tumoral activa y de requerimiento de terapia antitumoral.

El antígeno prostático específico es una glicoproteína específica del tejido prostático, que ha sido utilizado, en asociación con el examen rectal, como elemento de tamizaje en la población masculina de 50 años o más. La edad y la hiperplasia prostática son elementos que permiten eventuales resultados confusionistas en su interpretación como elemento diagnóstico y de tamizaje. La persistencia del marcador elevado luego de la cirugía o su elevación durante el seguimiento deben ser interpretadas como enfermedad persistente o recurrente. El tiempo de normalización luego de la remoción quirúrgica del órgano es de 2 a 3 semanas, pero en los casos en que se realiza radioterapia exclusiva este período alcanza de 12 a 18 meses. Si el valor que alcanza es indetectable, la posibilidad de recaída a 4 años es del 35%; si es de 4,0 ng/mL o más, la posibilidad es del 100%. Las cifras inferiores a 10 ng/mL en el seguimiento no son, sin embargo, indicadoras de enfermedad metastásica y la búsqueda de lesiones extraprostáticas no se efectúa rutinariamente.

En los pacientes con cáncer papilar o folicular del tiroides, la determinación de niveles séricos de tiroglobulina se utiliza como marcador de residuo tiroideo remanente (normal o tumoral). Niveles séricos > 1-2 ng/mL en pacientes con terapia hormonal de sustitución indican la presencia de tumor residual, obligando al estudio y tratamiento correspondientes. Habitualmente se complementa con la determinación de niveles de anticuerpos antitiroglobulinas.

Existe una multiplicidad de otros marcadores tumorales descritos en la literatura, tales como el CA 15-3, CA 549, CAM 26, CAM 29, CA 195, CA 50, TAG 72, de entre los cuales destaca el CA 15-3, empleado en cáncer de mama, elevado en el 20% de las pacientes no metastásicas y en el 60%-85% de pacientes con enfermedad avanzada. La sensibilidad es del 31% y la especificidad del 86%; puede estar elevado en otros cánceres, en tumores benignos de la mama y en el 30% de pacientes con hepatitis. Su verdadera utilidad está en la monitorización de las pacientes con enfermedad recurrente y tiene una correlación significativa con la extensión de las metástasis, el número de sitios metastásicos y la sobrevida.

PARTE VI

Apéndices

APÉNDICE 1

Glosario elemental de síntomas y signos

A

Acolia. Deposición color de la masilla, debida a disminución acentuada del urobilinógeno fecal.
Acropaquia. Deformación de la falangeta que recuerda una maza o un palillo de tambor.
Aerofagia. Deglución inconsciente de aire.
Afasia. Pérdida de la producción y/o comprensión de la palabra hablada y/o escrita.
Ageusia. Pérdida del gusto.
Alopecia. Caída patológica del cabello.
Alucinación. Percepción de sensaciones inexistentes.
Amaurosis. Ceguera.
Ambliopía. Disminución transitoria de visión que no obedece a defecto de refracción.
Amenorrea. Falta de menstruaciones en época que debían presentarse.
Ametropía. Condición en que el ojo presenta un vicio de refracción.
Amnesia. Pérdida de la memoria.
Angina *pectoris*. Dolor retroesternal fluctuante que sobreviene con el esfuerzo y se alivia con el reposo.
Anhidrosis. Falta de sudor.
Anisocoria. Desigualdad de ambas pupilas.
Anisometropía. Condición en que los dos ojos tienen diferente estado refractivo.
Anorexia. Pérdida del apetito.
Anosmia. Pérdida del olfato.
Apnea. Detención transitoria de la respiración.
Arcada. Intenso esfuerzo involuntario para vomitar, sin expulsión de contenido gástrico.
Artralgia. Dolor de una articulación sin alteración objetiva.
Artritis. Dolor y signos de fluxión en una articulación.
Artrosis. Alteración del cartílago articular y de la región subcondral, que suele manifestarse por dolor y disfunción articulares.
Ascitis. Presencia anormal de líquido en la cavidad peritoneal.
Asma cardíaca. Disnea paroxística nocturna que simula asma bronquial.
Astenia. Falta o pérdida de la energía normal.
Astigmatismo. Defecto refractivo en que el ojo no logra hacer un solo foco con los rayos que inciden paralelos.

B

Bazuqueo. Ruidos hidroaéreos, generalmente gástricos o intestinales, provocados por sacudidas manuales de la pared abdominal.
Bochornos. Llamaradas de calor facial, características de la época del climaterio.
Borborigmos. Ruidos hidroaéreos intestinales de aparición espontánea.
Bradilalia. Palabra lenta.
Bromhidrosis. Sudor de olor fétido.
Broncorrea. Expectoración abundante.
Bulimia. Exacerbación del apetito.

C

Caquexia. Estado avanzado de desnutrición y enflaquecimiento con pérdida de las fuerzas.
Catarata. Enturbiamiento u opacidad del cristalino.
Cefalea. Dolor de cabeza.
Cheyne-Stokes. Alteración del ritmo respiratorio, caracterizado por alternancia regular de períodos de hipernea crecientes y decrecientes y de apnea.
Cianosis. Color azulado de piel y mucosas debido a aumento de la Hb reducida en la sangre capilar.
Cifosis. Curvatura anormal de prominencia dorsal de la columna vertebral.
Coma. Pérdida de la conciencia, sensibilidad y motilidad, con conservación de las funciones vegetativas.
Confusión. Incapacidad para pensar con la rapidez y coherencia habituales.
Coprolalia. Empleo frecuente de palabras obscenas.
Constipación. Retardo en la evacuación de heces, las que aparecen aumentadas de consistencia.
Cornaje. Ruido con tonalidad de cuerno de caza debido a obstrucción laringotraqueal.

D

Dacriocistitis. Inflamación del saco lagrimal.
Dedos en palillo de tambor. Acropaquia.
Dedos hipocráticos. Acropaquia.
Delirio. Estado de confusión al que se asocia excitación, hiperactividad y, a veces, alucinaciones.
Demencia. Deterioro de todas las funciones intelectuales.
Despersonalización. Estar separado de uno mismo.
Desrealización. Sensación de irrealidad.
Diarrea. Deposición disminuida de consistencia y, habitualmente, de frecuencia aumentada.
Diplopía. Visión doble de los objetos.
Disartria. Defecto en la articulación de la palabra.
Disentería. Deposición mucosanguinolenta.
Disfagia. Dificultad del paso de los alimentos desde la boca hacia el estómago.
Dismenorrea. Reglas dolorosas y a menudo irregulares.
Disnea. Sensación de dificultad respiratoria o de falta de aire.
Dispareunia. Coito doloroso.
Disuria. Micción dolorosa.
Dolor cólico. Dolor abdominal recurrente de intensidad ondulante; retortijón.
Dolor pleural. Dolor torácico punzante que aumenta con la inspiración y la tos; puntada de costado.

E

Ecolalia. Repetición por el paciente de las últimas palabras que escucha.
Edema. Aumento del componente intersticial del volumen extracelular.
Edema pulmonar nocturno. Disnea paroxística nocturna muy intensa, con gran sofocación y expectoración abundante de color asalmonado.
Efélides. Pecas.
Emetropía. Condición en que el ojo focaliza los rayos paralelos en la retina, sin mediar un esfuerzo de acomodación.
Enoftalmo. Hundimiento del globo ocular, uni o bilateral.
Enuresis. Incontinencia urinaria nocturna en niños mayores de 3 años.
Epífora. Lagrimeo.
Epistaxis. Hemorragia procedente de los vasos de la mucosa nasal.
Equimosis. Mancha de extensión variable debida a extravasación sanguínea.
Eritema. Mancha congestiva difusa.
Eructo. Expulsión sonora por la boca del gas contenido en el estómago.
Escotoma. Falta de visión en una zona del campo visual.
Escoliosis. Desviación lateral de la columna vertebral.
Estrabismo. Desviación de uno o ambos ojos.
Estridor. Sonido inspiratorio agudo y desapacible, debido a un obstáculo al pasaje de aire a través de la laringe.
Estupor. Estado en el cual la actividad mental y física están reducidas a un mínimo.
Exoftalmo. Protrusión del globo ocular, uni o bilateral.
Expectoración. Secreciones bronquiales eliminadas por medio de la tos.

F

Fatiga cardíaca. Debilidad o pesadez a las piernas que aparece al hacer actividad física.
Flato. Expulsión de gases por el ano (literatura anglosajona). Eructo particularmente sonoro y prolongado (folclore chileno).
Fotofobia. Molestia ocasionada por la luz.
Frigidez. Ausencia de orgasmo en la mujer.

G

Galactorrea. Secreción láctea fuera del período posparto.
Gatismo. Falta de control de los esfínteres.
Genu valgum. Desviación de las rodillas hacia adentro.
Genu varum. Desviación de las rodillas hacia afuera.
Ginecomastia. Aumento de la mama en el hombre.
Gingivorragia. Sangramiento de las encías.

H

Halitosis. Aliento de mal olor.
Hemartrosis. Acumulación de líquido sanguinolento o sangre en una articulación.
Hematemesis. Vómito de sangre.
Hematuria. Presencia de sangre micro o macroscópica en la orina.
Hemeralopía. Ceguera nocturna.
Hemianopsia. Falta de visión en la mitad del campo visual.
Hemiplejía. Parálisis de la mitad derecha o izquierda del cuerpo.
Hemiparesia. Disminución de la motilidad y fuerza de la mitad derecha o izquierda del cuerpo.
Hemicránea. Dolor de la mitad derecha o izquierda de la cabeza.
Hemoptisis. Sangre roja y espumosa proveniente del árbol respiratorio, expulsada por medio de tos.
Hipermenorrea. Regla abundante.
Hipermetropía. Vicio de refracción ocular en que los rayos paralelos hacen foco por detrás de la retina.
Hiperpnea. Exageración de la amplitud y profundidad de los movimientos respiratorios.
Hipertonía. Aumento del tono muscular.
Hipo. Expulsión brusca y sonora de aire a través de glotis semicerrada, por una brusca contracción del diafragma.
Hipomenorrea. Regla escasa.
Hipotonía. Disminución del tono muscular.
Hipoxemia. Déficit de oxígeno en sangre arterial.
Hipoxia. Déficit de oxígeno en los tejidos.
Hirsutismo. Desarrollo piloso exagerado.

I

Ictus. Entrada brusca en coma.
Ilusión. Percepción sensorial errónea.
Incontinencia urinaria. Incapacidad para retener la orina.

Infarto. Necrosis (muerte) parcelar de un tejido por falta de irrigación sanguínea.
Isquemia. Déficit o ausencia de perfusión de sangre arterial oxigenada de un tejido.

L

Lagoftalmo. Imposibilidad de ocluir los párpados de un ojo.
Lientería. Deposición desagregada que contiene restos alimenticios reconocibles.
Linfedema. Edema debido a una oclusión de las vías linfáticas generalmente adquirida.
Lipoma. Tumor de tejido adiposo.
Lipotimia. Desmayo común.
Lordosis. Desviación anormal de la columna vertebral de convexidad anterior.
Lumbago. Dolor en región lumbar.

M

Melena. Deposición de aspecto alquitranado, debida a hemorragia digestiva alta.
Menarquia. Primera menstruación.
Menorragia. Hemorragia menstrual exagerada y prolongada.
Merecismo. Especie de rumiación de alimentos regurgitados.
Meteorismo. Acumulación de gases intestinales.
Metrorragia. Sangramiento genital fuera de los períodos menstruales.
Midriasis. Pupila grande o dilatada.
Mioclonía. Contracturas bruscas e involuntarias de un músculo o grupo de músculos, que no ocasionan movilidad del miembro afectado.
Miopía. Vicio de refracción ocular en que los rayos paralelos hacen foco por delante de la retina.
Miosis. Pupila pequeña y contraída.
Monoplejía. Parálisis de una extremidad.

N

Náusea. Sensación desagradable que precede al vómito.
Neumaturia. Expulsión de aire junto con la orina.
Neumoperitoneo. Presencia anormal de aire en la cavidad peritoneal.
Neuralgia. Dolor paroxístico recurrente y, generalmente intenso, que sigue el trayecto de un nervio periférico.
Nicturia. Aumento del volumen urinario durante el reposo nocturno.
Nistagmus. Movimiento involuntario de los globos oculares, generalmente, en sentido horizontal.
Nódulos de Bouchard. Deformación de las articulaciones entre falange y falangeta.
Nódulos de Heberden. Deformación de las articulaciones entre falangina y falangeta.

O

Odinofagia. Deglución dolorosa.
Oligomenorrea. Ciclos menstruales distantes o esporádicos.
Oliguria. Diuresis diaria inferior a 500 mL.
Ortopnea. Disnea de decúbito que desaparece en posición erecta.

P

Palpitaciones. Percepción del latido cardíaco.
Parálisis. Pérdida del movimiento voluntario.
Paraplejía. Parálisis de las piernas y de la mitad inferior del cuerpo.
Paresia. Grado menor de la parálisis.
Petequia. Mancha puntiforme por extravasación sanguínea.
Pie equino. El que se apoya sobre la punta del pie.
Pie plano. El que se apoya en toda la planta por desaparición del arco o concavidad interna.
Pie *talus*. El que se apoya sobre el talón.
Pie *valgus*. El que se apoya sobre su borde interno.
Pie *varus*. El que se apoya sobre su borde externo.
Pirosis. Sensación de ardor que sube del estómago a la faringe que, a veces, se acompaña de regurgitación ácida.
Pituita. Vómito acuoso y filante acompañado de intensas náuseas que se presentan al despertar, de preferencia en alcohólicos.
Piuria. Presencia de pus en la orina.
Polaquiuria. Micciones frecuentes, generalmente escasas.
Polidipsia. Aumento de la ingestión de agua.
Polifagia. Aumento de la ingestión de alimento.
Polimenorrea. Ciclos menstruales más próximos o frecuentes.
Poliuria. Diuresis diaria superior a 2.000 mL.
Presbicia. Agotamiento de la capacidad de acomodación que se produce con la edad.
Prurito. Comezón o picazón que afecta piel y mucosas.
Ptosis palpebral. Caída del párpado superior.
Pubarquia. Aparición en la adolescente de vello pubiano y axilar.

Q

Quemosis. Edema de la conjuntiva bulbar.

R

Rectorragia. Eliminación de sangre por el recto.
Regurgitación. Reflujo de contenido gástrico hacia la boca, sin náuseas ni contracción del diafragma y musculatura abdominal.
Roséola. Mancha congestiva, rosada, de forma lenticular.

S

Sialorrea. Aumento de la secreción salivar.
Sibilancias. Ruidos bronquiales agudos como silbidos, de predominio espiratorio.
Síncope. Brusca y transitoria pérdida de conciencia por insuficiente flujo sanguíneo cerebral.
Singulto. Hipo.
Sinusorragia. Emisión vaginal de sangre poscoito.
Sofocos. Bochornos.

T

Taquipnea. Respiración acelerada, superficial.
Telangectasia. Dilatación permanente de los capilares superficiales de la piel.
Telarquia. Aparición de desarrollo mamario en la adolescente.
Tic. Movimiento involuntario que afecta siempre un mismo grupo muscular.
Tortícolis. Cuello torcido por contractura dolorosa de un grupo muscular.
Tos. Expulsión súbita, ruidosa, más o menos repetida e intensa de aire de los pulmones.

V

Várices. Venas superficiales dilatadas, tortuosas, de aspecto arrosariado.
Vértigo. Brusca sensación de rotación del cuerpo o ambiente que rodea a la persona.
Víbice. Mancha lineal debida a extravasación sanguínea en la piel.
Vómica. Expulsión brusca por medio de tos, de gran cantidad de líquido que se ha vaciado a los bronquios.
Vómito. Expulsión brusca por la boca de materias contenidas en el estómago.

APÉNDICE 2

Glosario de enfermedades

A

Acalasia (cardioespasmo). Alteración motora crónica del esófago, debida probablemente a alteración de su inervación colinérgica. La relajación del esfínter esofágico inferior en respuesta a la deglución es incompleta, lo que produce disfagia intermitente y progresiva en el curso de meses y años, regurgitación alimenticia y pérdida de peso. En casos avanzados, se observa a rayos acentuada dilatación esofágica (megaesófago). En Brasil, es frecuentemente secundaria a infección por protozoos del género *Trypanosoma* (tripanosomiasis o enfermedad de Chagas).

Acondroplasia. Malformación hereditaria de los huesos que produce una forma de enanismo, caracterizada por acortamiento de las cuatro extremidades, gran braquicefalia, nariz en silla de montar, lordosis lumbar acentuada y manos cortas con dedos gruesos. No afecta la capacidad intelectual.

Acromegalia. Enfermedad endocrinológica debida a hipersecreción de hormona del crecimiento, por adenoma hipofisiario aparecido después de la pubertad. Se caracteriza por crecimiento óseo exagerado, especialmente de nariz, mandíbula, manos y pies, y engrosamiento de los tejidos blandos. El aspecto facial del enfermo es característico (facies acromegálica).

Adenoma tiroideo tóxico. Variedad de hipertiroidismo debido a uno o más adenomas autónomos de la glándula tiroides. Generalmente, existe un nódulo solitario (nódulo solitario hiperfuncionante o nódulo tóxico); ocasionalmente, dos o tres. Los síntomas de hipertiroidismo son habitualmente más leves que en el bocio difuso tóxico, y no hay oftalmopatía ni miopatía. Las manifestaciones cardiovasculares pueden ser prominentes. La palpación de tiroides revela un nódulo tiroideo bien delimitado, de consistencia firme.

Aftas (fuegos, úlcera bucal, úlcera labial). El afta es una úlcera bucal benigna, de menos de 1 cm, muy dolorosa, de color blanco amarillento rodeada de un área roja y brillante. Suele presentarse en la cara interior de las mejillas, lengua, paladar blando y base de las encías y a cualquier edad, siendo más común en las mujeres; la primera aparición ocurre, más frecuentemente, entre los 10 a 40 años. El dolor disminuye entre 7 a 10 días y la mayoría regresa espontáneamente entre 1 a 3 semanas. Con frecuencia reaparecen. Antes de sanar suelen tomar un color grisáceo. Pueden ser hereditarias o estar ligadas a alteraciones del sistema inmunitario. Factores desencadenantes son: estrés emocional, período menstrual, deficiencias vitamínicas, alteraciones endocrinas, alergias alimenticias. Frecuentemente, se asocian a cuadros virales o a causas desconocidas; pueden aparecer después de arreglos dentales, limpieza dental agresiva o mordedura de la lengua o mejillas. El tratamiento es sintomático; ocasionalmente, requieren antivirales o antibióticos.

Agarrón del diablo [ver Pleurodinia epidémica].

Amiloidosis. Alteración del metabolismo proteico, secundaria, generalmente, a una inflamación crónica (supuraciones crónicas, tuberculosis, bronquiectasias); o, más rara vez, aparentemente primaria. La sustancia amiloide se deposita en uno, o diversos órganos; de esto dependen las manifestaciones clínicas. En las formas secundarias, los órganos parenquimatosos habitualmente comprometidos son hígado, bazo, riñones y suprarrenales. En los viejos, el corazón puede ser preferentemente afectado. La biopsia rectal o de encías, puede certificar el diagnóstico.

Anemia de Addison Biermer [ver Anemia perniciosa].

Anemia perniciosa (anemia de Addison-Biermer). Anemia debida a carencia de vitamina B12, cuando esta no puede ser absorbida de los alimentos debido a falta de secreción de factor intrínseco, por atrofia de la mucosa gástrica; tal vez, por mecanismo autoinmunitario. Esto va a producir aquilia gástrica, anemia megaloblástica y daño neurológico. El examen revela, además, palidez amarillenta (subictericia), glositis de Hunter, pérdida del sentido vibratorio. A veces, simula insuficiencia cardíaca por la asociación de disnea y palpitaciones; otras veces, sugiere cáncer gástrico por la coexistencia de anorexia, dispepsia vaga y pérdida de peso. La comprobación de aquilia gástrica, de pérdida del sentido vibratorio y niveles bajos de vitamina B12 en el suero, confirman el diagnóstico.

Angina de Plaut-Vincent (enfermedad de Plaut-Vincent). Ulceraciones pseudomembranosas de color amarillo marrón que se encuentran en la faringe y amígdalas (eventualmente también en mejillas, labios y encías) provocadas por una

simbiosis fusoespirilar: *Fusobacterium fisiforme* y *Borrelia vicentii*, que dan lugar a las espiroquetas de Plaut-Vincent. Se manifiesta por fiebre poco intensa, odinofagia y escaso compromiso del estado general; evoluciona hacia un dolor intenso sobre una de las dos amígdalas, la que representa un aspecto ulcerado, con abundante componente exudativo blanquecino y necrótico que se separa fácilmente de ella; se aprecia una adenopatía cervical satélite dolorosa. Los hallazgos locales evidentes contrastan con un buen estado general subjetivo. Puede complicarse de bacteremia, tromboflebitis séptica de la vena yugular interna (síndrome de Lemierre), embolias pulmonar y sistémica erosión de la carótida interna. El examen directo del exudado de la úlcera muestra la asociación fusoespirilar. Tratamiento general con antibióticos y local con antisépticos.

Ántrax [ver Furunculosis].

Aneurisma. Ensanchamiento anormal que compromete a las tres capas de la pared de una arteria (aneurisma verdadero). Se distinguen aneurismas saculares y fusiformes. Los más frecuentes en clínica son los aneurismas de las arterias cerebrales y los de la aorta. Se denominan falsos aneurismas aquellos que se producen por ruptura de las capas interna y media de la pared; la pared consiste solo de adventicia y/o un coágulo perivascular; habitualmente, son causados por traumatismos.

Aneurisma disecante de la aorta. Rotura de la túnica íntima de la aorta, con disección subsiguiente de la túnica media, que puede extenderse desde pocos centímetros hasta todo el largo de la aorta. Se asocia a menudo con degeneración quística de la media y se presenta de preferencia en hipertensos, síndrome de Marfán y en algunas mujeres embarazadas a término. El cuadro clínico se inicia súbitamente, con intenso dolor torácico, similar en localización e irradiación al del infarto agudo del miocardio. La comprobación de ensanchamiento de la aorta, aparición de soplo de regurgitación aórtica y desaparición de uno o ambos pulsos femorales, apoyan fuertemente el diagnóstico, el que se confirma con la aortografía.

Apendicitis aguda. Inflamación aguda del apéndice que se manifiesta por dolor, inicialmente, en el epigastrio o región periumbilical, que luego migra a fosa ilíaca derecha. Puede acompañarse de náuseas y vómitos, sin diarrea, y de fiebre ligera. Hay dolor y resistencia muscular en fosa ilíaca derecha y sensibilidad de rebote. Se cree que obedece a ulceración de la mucosa y/u obstrución del lumen apendicular. Constituye una emergencia quirúrgica.

Artritis reumatoidea. Enfermedad crónica del tejido conectivo de etiología desconocida y mecanismo inmunitario, más frecuente en mujeres. Se caracteriza por artritis y artralgias simétricas, aditivas y persistentes de las articulaciones periféricas, especialmente interfalángicas proximales y metacarpo falángicas; pueden llevar a deformidades permanentes y progresivas, por lesiones articulares y óseas (erosiones, destrucción del cartílago articular, subluxación, osteoporosis, etc.). Es característica, la desviación cubital del eje de las manos (mano en ráfaga). El factor reumatoide (prueba de aglutinación en látex) es positivo en la mayoría de los enfermos. El tratamiento se basa en antiinflamatorios, sales de oro e inmunodepresores.

Asma bronquial. Obstrucción recurrente y reversible de las vías aéreas, debida a hiperreactividad bronquial a diversos estímulos. Se caracteriza por paroxismos (crisis) de disnea, sibilancias y tos, que duran minutos a horas, de los que el paciente se recupera clínicamente en forma completa. La dificultad respiratoria es predominantemente en la espiración. La obstrucción bronquial severa que persiste por días o semanas, se conoce como estado asmático (*status asmaticus*).

Astenia neurocirculatoria. Conjunto sintomático de la esfera cardiovascular sin evidencias de una alteración orgánica, caracterizado por opresión o dolor precordial, palpitaciones, sensación de ahogo, sudoración, mareos, parestesias, astenia física y psíquica. Se denomina también síndrome de Da Costa y se considera un trastorno de ansiedad.

Ataque de caídas [ver *Drop attack*].

Ataque isquémico transitorio (*Transient ischemic attack*). Corresponde a un ataque cerebral (accidente vascular encefálico) que dura unos pocos minutos. Se produce cuando la irrigación cerebral o a alguna parte del cerebro es interrumpida. Habitualmente, los síntomas del ataque cerebral transitorio sobrevienen repentinamente y son similares a los de un ataque cerebral pero no persisten tanto tiempo. Los síntomas pueden ser adormecimiento o debilidad en la cara, brazo o pierna, especialmente en un lado del cuerpo; confusión o dificultad para hablar o comprender lo que se le habla; perturbación para ver en uno o los dos ojos; dificultad para caminar, mareos o pérdida del equilibrio o coordinación. La mayoría de los síntomas regresan en una hora, aunque pueden persistir hasta 24 horas. Alrededor de un tercio de los pacientes puede tener un ataque cerebral agudo en los años siguientes. Se deben combatir los factores de riesgo subyacentes (cigarrillo, enfermedad cardíaca, enfermedad de las arterias carótidas, diabetes, hipercolesterolemia, obesidad, etc.).

B

Baile de San Vito [ver Corea de Sydenham].

Beri-Beri. Enfermedad debida a deficiencia de tiamina, rara en nuestro medio. Existe una forma infantil que afecta a niños menores de un año, que es habitualmente mortal. En el adulto, puede presentarse en relación con ingestión excesiva de alcohol, manifestándose por un estado circulatorio hiperquinético y edema (forma húmeda), que puede responder a dosis adecuadas de tiamina. Existe, también, una forma seca, que se manifiesta por neuropatía periférica.

Bocio multinodular tóxico. Variedad de hipertiroidismo que aparece en pacientes con bocio multinodular de años de evolución, generalmente mujeres mayores de 50 años. Tienden a ser predominantes los síntomas cardiovasculares (taquicardia, fibrilación auricular, con o sin insuficiencia cardíaca) y la debilidad y atrofia musculares. A la palpación, se comprueba un tiroides aumentado de tamaño, con múltiples nódulos de consistencia firme.

Bronquiectasias. Dilataciones múltiples de pequeños bronquios. Generalmente, originan infección bronquial crónica, traducida por tos y expectoración mucopurulenta que se reagudiza periódicamente, con ocasionales hemoptisis. Cursa

frecuentemente con acropaquia cianótica y, a la radiografía de tórax, se observan sombras de predominio basal con aspecto de panal de abejas. La tomografía axial computarizada y la broncografía certifican el diagnóstico.

Brucelosis (fiebre ondulante, fiebre mediterránea). Zoonosis transmitida al hombre por productos (leche, queso) de animales (cabras, ovejas, camellos) infectados con diversas especies de *Brucella*, siendo la más frecuente la *Brucella melitensis*. Clínicamente, es una enfermedad infecciosa proteiforme, que puede confundirse con otras. De comienzo agudo o gradual se caracteriza por fiebre, escalofríos, diaforesis, cefalea, mialgias, decaimiento, anorexia, dolor lumbar y articular, pérdida de peso, dolor faríngeo y tos seca, pero pueden presentarse múltiples otros síntomas (linfadenopatía, hepatoesplenomegalia, artritis, etc.). Test serológicos ayudan al diagnóstico.

C

Cáncer. Se denomina cáncer a una enfermedad caracterizada por el crecimiento anormal de células de un tejido, que pueden invadir tejidos normales vecinos o diseminarse a distancia, sin continuidad con el cáncer original (metástasis). Provoca enflaquecimiento progresivo y, frecuentemente, la muerte. El cáncer no es una sola enfermedad, habiéndose descrito más 100 tipos de cáncer, diferentes en su comportamiento biológico y manifestaciones clínicas. La causa de la mayoría de los cánceres es desconocida.

Carcinoide. Tumor derivado de células neuroendocrinas, prevalente en el tracto gastrointestinal, páncreas y bronquios. En el tracto digestivo, se puede presentar desde el estómago al recto, incluido íleo y apéndice y manifestarse por sangramiento digestivo, dolor abdominal, obstrucción intestinal, fibrosis mesentérica; o por síntomas derivados de hormonas secretadas por el tumor. La secreción de sustancias vasoactivas por las células del carcinoide, provoca las clásica tríada (síndrome carcinoide) de bochornos, diarrea y valvulopatías (fibrosis endocárdica) y, menos frecuentemente, por telangectasias, broncoespasmo e hipotensión paroxística. Puede ser desencadenado por alimentos, estrés, alcohol o por la palpación del hígado (metástasis). Los síntomas pueden estar presentes mucho antes de que el tumor o sus metástasis se hagan aparentes. Además de la imagenología, la medición de la excreción urinaria de 5-HIAA (ácido 5-hidroxi-indolacético) es el test diagnóstico más útil.

Carcinoma medular del tiroides. Carcinoma primario del tiroides, de baja ocurrencia. Se reconoce una forma esporádica (80%) y tres formas familiares. Estas últimas, pueden ser diagnosticadas precozmente en miembros de la familia por tamizaje de calcitonina sérica. Tiene tendencia a comprometer los ganglios linfáticos y a calcificarse, que puede dar la clave del diagnóstico al observar calcificaciones en la radiografía de cuello. El tratamiento es quirúrgico.

Cardioespasmo [ver Acalasia].

Cardiomiopatías. Afecciones que comprometen principalmente el miocardio, sea en forma aparentemente primaria, o bien, secundaria a alguna etiología conocida. Se distinguen tres variedades clínicas principales:

1. CM dilatada, en que predominan la dilatación de cavidades y los signos congestivos cuando aparece insuficiencia cardíaca.
2. CM hipertrófica, en que predominan la hipertrofia de las paredes ventriculares y, especialmente, la hipertrofia asimétrica del *septum*. Las manifestaciones son *angor* de esfuerzo, ocasionales síncopes y, eventualmente, muerte súbita.
3. CM restrictiva, en que la infiltración de las paredes ventriculares, secundaria a gran variedad de etiologías (fibrosis endomiocárdica, amiloidosis, hemacromatosis, sarcoidosis, neoplasias, etc.), perturban el llenado ventricular, originando hipertensión venosa, hepatomegalia, ascitis y edema.

Causalgia. Cuadro neurológico poco frecuente debido a interrupción parcial de fibras nerviosas sensitivas, consecutiva a traumatismo o heridas externas. Se caracteriza por dolor urente, muy intenso y persistente, generalmente limitado al territorio de un determinado nervio periférico (frecuentemente el mediano, cubital o ciático poplíteo interno). El dolor es desencadenado por estímulos externos corrientes y se acompaña de alteraciones vasomotoras y tróficas de la piel.

Ciática [ver Síndrome lumbociático].

Cirrosis hepática. Término genérico para denominar diversos tipos de enfermedad hepática difusa, caracterizada por extensa pérdida de células hepáticas y colapso y fibrosis de la red reticulínica de soporte, alteración del lecho vascular y nódulos de regeneración de la masa de células hepáticas remanentes, rodeados de tejido fibroso.

Cirrosis alcohólica (cirrosis de Laënnec). Cirrosis debida a ingesta excesiva y prolongada de alcohol, caracterizada por hígado aumentado de tamaño y consistencia, esplenomegalia, ictericia, *nevi* aracniformes y ascitis, con o sin signos de hipertensión portal e insuficiencia hepática manifiesta.

Cirrosis biliar primaria. Colangitis crónica destructiva no supurativa del hígado de etiología desconocida, que conduce a la cirrosis hepática. Afecta de preferencia a mujeres y se caracteriza por prurito, hepatoesplenomegalia, ictericia, signos de rasquido, xantelasmas y xantomas. En etapas avanzadas puede aparecer hipertensión portal e insuficiencia hepática manifiesta. En el 90% de los casos, se demuestran anticuerpos antimitocondriales en sangre periférica.

Cirrosis de Laënnec [ver Cirrosis alcohólica].

Coartación de la aorta. Malformación congénita, que, en su variedad de tipo adulto, se caracteriza por estrechamiento del cayado aórtico después del nacimiento de la subclavia izquierda. La presión arterial está elevada en los miembros superiores y disminuida en los inferiores; los pulsos femorales se hacen casi impalpables y retrasados respecto de los radiales. Para compensar este defecto, se desarrolla una circulación colateral a expensas de las intercostales, mamarias y epigástricas; esto, ocasiona muescas del borde inferior de las costillas (signo de Roessler), mientras la estrechez misma y la dilatación postestenótica configuran una imagen "en 3" a la radiografía de tórax. La estrechez origina un soplo telesistólico, que se oye también en el dorso. El diagnóstico se confirma con aortografía. Un tercio de los casos se asocia a otros defectos congénitos, especialmente aorta bicúspide, estenosis aórtica y *ductus* persistente.

Colecistitis aguda. Inflamación aguda de la vesícula biliar que, en la mayoría de los casos, ocurre en una vesícula litiásica.

Se manifiesta por dolor en el epigastrio y/o hipocondrio derecho, intenso y persistente, fiebre, náuseas y vómitos. Se puede comprobar dolor y resistencia muscular en hipocondrio derecho, vesícula muy sensible o plastrón vesicular.

Colecistitis crónica calculosa [ver Colecistopatía crónica calculosa].

Colecistopatía crónica calculosa (colecistitis crónica calculosa). Enfermedad de la vesícula biliar, con cálculos en su interior, que se manifiesta por episodios de cólico biliar desencadenados por comidas ricas en grasas. Corrientemente hay, además, dispepsia selectiva por dichos alimentos. La colecistopatía se puede complicar de colecistitis aguda, coledocolitiasis y pancreatitis aguda, y, menos frecuentemente, de fístula biliar interna e ileobiliar.

Coledocolitiasis. Presencia de cálculo(s) en el conducto colédoco, generalmente por migración desde la vesícula (colelitiasis). Puede ser asintomática; manifestarse exclusivamente por ictericia obstructiva (intermitente o persistente); o bien, por dolor, ictericia y fiebre (tríada de Charcot), con o sin signos de infección biliar (colangitis aguda); a la fiebre alta y mantenida se agregan escalofríos, cuadro grave que puede conducir a un *shock* séptico. La obstrucción prolongada del colédoco e infección concomitante, pueden llevar a una cirrosis hepática (cirrosis biliar secundaria). Ayudan al diagnóstico clínico exámenes bioquímicos, ecografía abdominal y, más directamente, la colangiografía endoscópica retrógrada o transparietohepática. El tratamiento de la coledocolitiasis es quirúrgico o por extracción endoscópica de los cálculos.

Colelitiasis. Presencia de concreciones o cálculos de colesterol o pigmentarios (bilirrubinato de calcio), único o múltiples, en el interior de la vesícula biliar. La colelitiasis en sí misma es asintomática o provoca síntomas dispépticos leves. Los síntomas se producen cuando un cálculo obstruye el conducto cístico o migra al colédoco.

Colitis ulcerosa inespecífica. Enfermedad inflamatoria de la mucosa y submucosa del colon de etiología desconocida, caracterizada por diarrea, habitualmente, de tipo disentérico o rectorragia, dolor abdominal, fiebre y compromiso del estado general. Su evolución más frecuente es de tipo crónico recurrente. La extensión de la inflamación es variable, pero siempre está comprometido el recto (proctitis). La comprobación de mucosa congestiva y friable en la rectoscopía, es altamente sugerente de la enfermedad.

Colon irritable. Alteración motora del intestino que se relaciona con el estrés psicológico y en que hay un refuerzo mal adaptativo de las respuestas autonómicas viscerales. Su evolución es crónica recurrente, y se caracteriza por alteración del hábito intestinal (diarrea alternada con constipación), dolor abdominal y dispepsia.

Comunicación interauricular (CIA). Puede comprometer el tabique a diversos niveles, siendo la variedad más corriente la que afecta la *fosa ovalis* de localización medioseptal (*ostium secundum*). Es la cardiopatía congénita más frecuente de observar en adultos; afecta de preferencia a mujeres. Bien tolerada en las primeras décadas, puede después complicarse de fibrilación auricular, insuficiencia cardíaca, hipertensión pulmonar y *shunt* de derecha e izquierda (síndrome de Eiseinmenger). Sus signos físicos más destacados son: latido vivo de VD, soplo sistólico de eyección pulmonar, desdoblamiento amplio y fijo del 2do ruido y rodada tricuspídea. La radiografía de tórax revela dilatación de la AP y sus ramas, plétora pulmonar periférica, agrandamiento de AD y VD, con hipoplasia de la aorta. Al ECG, en la mayoría de los casos, existe bloqueo incompleto de rama derecha. El sondeo cardíaco confirma el cortocircuito entre las dos aurículas.

Comunicación interventricular. Malformación congénita debida a falta de fusión del tabique interventricular con el tabique aórtico, que debiera producirse durante el desarrollo fetal. Más rara vez, es secundaria a trauma o a perforación por necrosis del tabique (infarto agudo del miocardio). Puede variar desde, un pequeño orificio que no sobrecarga el corazón, pero origina un ruidoso soplo pansistólico en 3er y 4to espacio intercostal izquierdo paraesternal que irradia en rueda de carreta (enfermedad de Roger), hasta ausencia total de tabique (ventrículo único). Puede presentarse como un defecto único o como parte de una malformación congénita compleja. El 90% de los casos se localiza en el *septum* membranoso y origina un *shunt* de izquierda a derecha. El trastorno funcional dependerá fundamentalmente de la edad del paciente, del tamaño del defecto y del estado del lecho vascular pulmonar. Si el tamaño es grande, la insuficiencia cardíaca será casi de regla.

Corea de Huntington. Afección hereditaria de los ganglios basales y corteza cerebral que comienza en la edad adulta y se manifiesta por movimientos coreiformes y deterioro mental. Es crónicamente progresivo y conduce, generalmente, a la muerte en unos 15 años.

Corea de Sydenham (Baile de San Vito). Se considera una manifestación de fiebre reumática (manifestación mayor) y afecta de preferencia a adolescentes. Se caracteriza por movimientos involuntarios, irregulares, torpes y permanentes de la cara, tronco y extremidades. Además, hay hipotonía, inquietud e inestabilidad emocional. Tiene una evolución autolimitada, recuperándose el trastorno neurológico en 2 a 3 meses. A menudo, deja secuelas valvulares.

Cor pulmonale. Agrandamiento del ventrículo derecho (con o sin insuficiencia cardíaca), secundario a hipertensión pulmonar, originada por alteración del parénquima pulmonar, de la vasculatura pulmonar o de la jaula torácica. Se excluye la estenosis mitral y las cardiopatías congénitas. Se distingue una forma aguda y una crónica. En los casos agudos (consecuencia de embolias pulmonares), predomina la dilatación de VD, mientras, en los crónicos, predomina la hipertrofia. Pasada la cincuentena, es la cardiopatía más frecuente después de la coronaria y la hipertensiva.

D

Degeneración macular relacionada con la edad (DMRE). Enfermedad degenerativa que afecta la mácula en el centro de la retina donde está la mayor concentración de conos, comprometiendo la visión más fina y discriminativa, muy particularmente para leer. Al dirigir la mirada hacia algo el paciente ve una mancha oscura en el centro de la visión donde no se pueden apreciar detalles. Suele afectar ambos ojos, aunque el compromiso puede ser asincrónico y asimétrico.

Tiende a ocurrir sobre los 60 años, siendo la edad el mayor factor de riesgo. Otros factores de riesgo son: antecedentes familiares, tabaquismo, hipertensión arterial, hipercolesterolemia, afección del ojo contralateral y exposición exagerada a los rayos ultravioletas. Es una de las causas más frecuentes de mala visión en la población mayor de 65 años. Inicialmente puede ser asintomática, pero luego los síntomas son: deformación de las imágenes u ondulamiento de las líneas rectas (metamorfopsias), visión central disminuida y percepción de la luz o colores en forma atenuada. Se diagnostica a través de un examen realizado por el oftalmólogo; el examen de fondo de ojo permite observar el nervio óptico, la retina y, específicamente, la mácula. Complementariamente, se pueden utilizar exámenes de imágenes: angiografía retinal y tomografía óptica de coherencia óptica (OCT). En la DMRE húmeda se utilizan inyecciones de antiangiogénicos intraoculares que retardan o detienen el crecimiento de neovasos sobre la mácula; en la modalidad seca (sin neovasos) no sirven los antiangiogénicos.

Demencia. Síndrome de naturaleza crónica o progresiva (por lo general) caracterizado por el deterioro de la función cognitiva más allá de lo que podría considerarse una consecuencia del envejecimiento normal. El deterioro de la función cognitiva suele ir acompañado, y en ocasiones es precedido, por deterioro del control emocional, el comportamiento social o la motivación. Afecta a la memoria, el pensamiento, la orientación, la comprensión, el cálculo, la capacidad de aprendizaje, el lenguaje y el juicio. La conciencia no se ve afectada. Es causada por diversas enfermedades y lesiones que afectan al cerebro de forma primaria o secundaria, como la enfermedad de Alzheimer (60%-70% de los casos), por microinfartos múltiples y otras afecciones; también, por medicamentos (intoxicación por litio). Se reconoce una etapa temprana, intermedia y tardía según la intensidad de los síntomas y el grado de dependencia de terceros.

Diabetes bronceada [ver Hemocromatosis].

Diabetes *mellitus*. Trastorno del metabolismo de los hidratos de carbono hormonalmente inducido, que se manifiesta clínicamente por hiperglicemia, glucosuria, baja de peso, susceptibilidad a las infecciones y prurito, y, que puede llevar a la cetoacidosis y coma. Las complicaciones principales son vasculares (micro y macroangiopatías), renales (nefropatía diabética) y nerviosas (polineuropatía), incluyendo compromiso de la visión por retinopatía (retinopatía diabética). Se distinguen dos grupos principales: a) tipo 1 (anteriormente DMID, o insulinodependiente), debido a una carencia de insulina, y b) tipo 2 (anteriormente DMNID, o insulinoindependiente) debido a una disminución del efecto de la insulina. El tipo 1 se presenta, en general, en niños y jóvenes (diabetes juvenil), casi siempre en forma aguda, con cetoacidosis y, a veces, coma. Tiene tendencia a provocar inestabilidad metabólica, microangiopatía, nefropatía y polineuropatía. Produce baja de peso y exige administración de insulina de por vida. El tipo 2 se manifiesta en el adulto, generalmente en individuos con sobrepeso. Existe hiposensibilidad a la insulina y la enfermedad puede tener una base hereditaria. El control metabólico se monitoriza determinando la hemoglobina/proteína glucosilada. La diabetes tipo 2 se trata con dieta, antidiabéticos orales e insulina en los casos de evolución complicada. En los obesos, la reducción de peso puede mejorar la situación metabólica. Modalidades clínicas son la diabetes gestacional, la diabetes asociada a síndromes genéticos y la intolerancia a la glucosa (IGT).

Discopatía. Alteración degenerativa del anillo fibroso del disco intervertebral. Se presenta en cualquier región de la columna vertebral, siendo mucho más frecuente en la región lumbar y lumbosacra, en adultos de edad media o avanzada. Le sigue en frecuencia la discopatía cervical. Puede ser asintomática o manifestarse por dolor, con o sin irradiaciones, en la región vertebral comprometida.

Divertículos. Hernias seculares pequeñas a través de la pared muscular del tubo digestivo. Su pared consiste en solo una capa de mucosa y serosa. Los divertículos más frecuentes son los de colon, esófago y segunda porción del duodeno. Generalmente asintomáticos, dan síntomas cuando son de gran tamaño o se complican: inflamación (diverticulitis), perforación o hemorragia.

Diverticulitis aguda de colon. Inflamación aguda de uno o más divertículos del colon, que se manifiesta clínicamente por dolor abdominal agudo, generalmente en el cuadrante inferior izquierdo del abdomen (o en otra localización dependiendo de la ubicación del divertículo inflamado), fiebre y estreñimiento. Se comprueba dolor franco a la palpación, resistencia muscular y signos de irritación peritoneal. Pueden perforarse a cavidad peritoneal libre, dando una peritonitis aguda difusa; más excepcionalmente, pueden fistulizarse a órganos vecinos (vejiga) o provocar obstrucción intestinal.

Drop attack (ataque de caídas). El *drop attack* es un síntoma, no un diagnóstico y puede deberse a diversas causas. Consiste en una caída repentina y espontánea mientras la persona está de pie o caminando, con recuperación completa en segundos o minutos. Habitualmente no hay pérdida de conocimiento y el episodio es recordado por el paciente. Algunos especialistas estiman que más del 20% de las caídas en adultos mayores corresponden a *drop attack*. En la mayoría de los casos (64%) no es posible establecer la causa del ataque: en el 12% obedece a variantes del síncope de origen cardíaco el 8% a alteración de la circulación cerebral, el 5% a síndrome de Menière (crisis otolítica de Tumarkin) y el 1% son de causa psicológica difícil de certificar. La tasa de ataque cerebral en pacientes con *drop attack* no es significativamente diferente de la población general (0,5% por año). Por otra parte, los pacientes con *drop attack* sufren mayor número de fracturas que la población general.

Ductus persistente. Malformación congénita debida a falta de obliteración del conducto arterioso fetal, permitiendo que persista la comunicación entre Ao y AP. La diferencia de presiones entre ambos vasos, determina un *shunt* de izquierda a derecha, tanto en sístole como en diástole, lo que origina un soplo continuo "en maquinaria" que se acentúa hacia el 2do ruido, acompañado frecuentemente de frémito continuo. El examen revela, además, pulso saltón y presión diferencial aumentada. Si el *shunt* no es muy importante, este defecto es compatible con larga sobrevida. Sus riesgos principales son la insuficiencia cardíaca, la endoarteritis

infecciosa y la hipertensión pulmonar con *shunt* invertido y cianosis diferencial. El diagnóstico se confirma con sondeo cardíaco y aortografía.

E

Edema angioneurótico [ver Edema de Quincke].

Edema de Quincke (edema angioneurótico o urticaria gigante). Hinchazón localizada, indolora y transitoria del tejido celular subcutáneo o submucoso, que puede presentarse en forma hereditaria o esporádica. Los bordes no son tan nítidamente delimitados como en la urticaria; tampoco el edema es pruriginoso. La lesión puede comprometer preferentemente cara, genitales, pies y manos. Los raros casos que comprometen la laringe, pueden ser causa de muerte si no son oportunamente tratados (edema de la glotis).

Endocarditis infecciosa. Es la infección de válvulas alteradas por secuelas reumáticas, o bien, de malformaciones congénitas del corazón. Los gérmenes más frecuentes son el *Streptococcus viridans* y el enterococo (endocarditis subaguda o lenta). Otras veces, la infección ocurre en el curso de una septicemia a gérmenes muy virulentos (*Staphylococcus aureus* o gramnegativos), que pueden agredir incluso a válvulas sanas (endocarditis aguda).

Las valvulopatías o estructuras más susceptibles de ser atacadas son la insuficiencia aórtica, la insuficiencia mitral, la CIV, el *ductus*, la coartación de la aorta y las prótesis valvulares. La signología incluye fiebre, anemia, esplenomegalia, acropaquia y manifestaciones embólicas y purpúricas. La ecocardiografía puede revelar las vegetaciones y, los hemocultivos, el agente etiológico.

Enfermedad celíaca (enteropatía por gluten; esprue no tropical). Trastorno intestinal crónico debido a intolerancia al gluten, caracterizado por un síndrome de malabsorción intestinal y sus consecuencias metabólicas (enflaquecimiento, anemia, alteraciones cutáneas, edema, etc.). La biopsia de intestino delgado (yeyuno) muestra distorsión y aplanamiento de las vellosidades intestinales, aumento de células redondas en la lámina propia, aumento en el número de mitosis y alteraciones de las células epiteliales, especialmente en la superficie luminal. Se trata con dieta sin gluten.

Enfermedad de Addison (insuficiencia suprarrenal crónica). Insuficiencia crónica de secreción de glucocorticoides por enfermedad de la corteza suprarrenal (idiopática, TBC, infecciones granulomatosa, neoplasia, amiloidosis), caracterizada por astenia acentuada y progresiva, enflaquecimiento, pigmentación cutánea y de mucosas, hipotensión arterial y síntomas gastrointestinales (anorexia, náuseas, vómitos y diarrea). Mientras el K está alto en el plasma, el Na está bajo. Los corticoesteroides están bajos, tanto en la sangre como en la orina.

Enfermedad de Alzheimer. Entidad clinicopatológica caracterizada por una pérdida sutil de la memoria, seguida de una demencia lentamente progresiva que tiene una evolución de varios años (8 a 10). Desde el punto de vista patológico, hay atrofia difusa de la corteza cerebral con agrandamiento secundario del sistema ventricular. Es la causa más común de demencia en los países occidentales, pudiendo presentarse en cualquier década de la edad adulta. Los estudios por imágenes no son específicos; pueden ser normales en etapas iniciales de la enfermedad y sirven para excluir otras patologías (neoplasias primarias y secundarias, demencia multiinfartos, enfermedad difusa de la materia blanca, hidrocefalia con presión normal). No tiene tratamiento específico.

Enfermedad de Basedow (enfermedad de Graves, enfermedad de Parry). Variedad de hipertiroidismo con bocio difuso y oftalmopatía y, a veces, dermopatía. La causa es desconocida. Existe exoftalmo bilateral con retracción palpebral; la mirada es de asombro y brillante. La dermopatía está localizada en el dorso de los pies y piernas (mixedema localizado o pretibial).

Enfermedad de Behçet (síndrome de Behçet, enfermedad de Adamantiades-Behçet). Afección autoinumune de causa desconocida, caracterizada por estomatitis aftosa, úlceras genitales y uveítis (inflamación de los capilares de la úvea). La principal lesión anátomo-patológica es la perivasculitis generalizada.

Enfermedad de Bornholm [ver Pleurodinia epidémica].

Enfermedad de Crohn (ileítis terminal, enteritis regional). Enfermedad inflamatoria granulomatosa crónica, que compromete toda la pared intestinal y cuya etiología es desconocida. En apariencia es segmentaría, afectando cualquier segmento del tubo digestivo, con mayor constancia el íleon terminal. Se caracteriza por diarrea crónica febril, dolor abdominal, a veces masa palpable, y tendencia a la formación de fístulas de asas intestinales entre sí o a órganos vecinos. Es frecuente la formación de abscesos y fístulas perianales y perirrectales.

Enfermedad de Cushing. Hiperfunción suprarrenal por hiperplasia bilateral secundaria a hipersecreción de ACTH, debida a un adenoma hipofisiario. Se caracteriza clínicamente por obesidad del tronco, hipertensión arterial, diabetes, astenia, amenorrea e hirsutismo, edema y osteoporosis. Son características la facies de luna llena y las estrías purpúricas abdominales.

Enfermedad de Chagas (Tripanosomiasis americana, Mal de Chagas-Mazza). Infección tropical ocasionada por un protozoo flagelado, el *Trypanosoma cruzi*. Un insecto, el *Triatoma infestans*, transmite el protozoo cuando defeca sobre la picadura que él mismo ha realizado para alimentarse. Conocido como vinchuca, en otros países se denomina: benchuca, *kissing bug*, chipo, *chupança* y barbeiro. Menos frecuentes son la transmisión por ingestión de comida contaminada, transfusiones de sangre, transplacentaria, trasplante de órganos, accidentes de laboratorio y jeringas contaminadas en drogadictos. Se reconocen la forma aguda, la intermedia o de latencia y la crónica. Puede comprometer el corazón (cardiopatía chagásica), aparato digestivo (megaesófago, megacolon), sistema nervioso (meningoencefalitis) y otros. La reacción serológica (técnica de ELISA IgG) permite un tamizaje, obligatorio en los bancos de sangre. Problema de salud pública, estimándose entre 15 a 17 millones las personas infectadas cada año, de las cuales mueren unas 50.000.

Enfermedad de Dupuytren. Afección fibrodegenerativa debida a una proliferación excesiva de fibroblastos y producción de colágeno en la fascia palmar y digital. Signo inicial es la aparición de nódulos sensibles en la palma de las manos, que pueden evolucionar con los años formando cordones

fasciales que se extienden distalmente hacia los dedos, más frecuentemente el anular y meñique, causando rigidez y contractura en flexión de las articulaciones metacarpofalángicas e interfalángicas proximales con dificultad importante para realizar las tareas cotidianas. La mayoría de los pacientes afectados tienen 50 a o más años y la prevalencia aumenta con la edad.

Enfermedad de Ebstein. Malformación congénita en la cual los velos posterior y septal de la tricúspide, en vez de implantarse en el anillo auriculoventricular, se implantan en la pared del VD (atrialización del VD, con adelgazamiento de sus paredes a ese nivel). Hay además incompetencia de la válvula tricúspide, foramen oval permeable (que favorece un *shunt* de derecha a izquierda) y diversos grados de hipoplasia del VD, que puede originar insuficiencia cardíaca derecha y arritmias. Además de los signos de incompetencia tricúspide hay desdoblamiento amplio del 1er y 2do ruido y frecuente presencia de R3, además de un ruido diastólico áspero que da una cadencia triple (*scratch* diastólico). El corazón es quieto. A radiografía, una gran cardiomegalia (desproporcionada a los síntomas) que simula derrame pericárdico, con aorta pequeña, campos pulmonares claros y enorme AD; el bloqueo completo de rama derecha es de regla en el ECG. El ecocardiograma permite confirmar el diagnóstico.

Enfermedad de Gilbert. Enfermedad crónica benigna, debida a un trastorno del metabolismo de la bilirrubina, evidenciado por ictericia leve y persistente (hiperbilirrubinemia no conjugada, habitualmente inferior a 5 mg por 100 mL). El paciente en general no sabe de su enfermedad, la que es pesquisada por un examen médico o de laboratorio de rutina. La ictericia es fluctuante y exacerbada por el ayuno prolongado, cirugía, fiebre, infección, ejercicio excesivo e ingestión de alcohol. Hay casos con y sin evidencias ocultas de hemólisis. Las pruebas bioquímicas del hígado y la histología hepática son normales. El diagnóstico es por exclusión.

Enfermedad de Hodgkin (linfoma de Hodgkin). Forma de linfoma caracterizado por agrandamiento remitente, moderado, no doloroso, de los ganglios linfáticos periféricos, mediastínicos, abdominales o retroperitoneales, con o sin síntomas generales (fiebre, sudor nocturno, enflaquecimiento y, en ocasiones, prurito). A veces, se presenta como fiebre de origen desconocido. El hallazgo de células de Stenberg en la biopsia ganglionar es característico de la enfermedad. Hay diversas clasificaciones histopatológicas y de estadios clínicos, de utilidad para decidir la modalidad de tratamiento. La quimio y radioterapia han mejorado el pronóstico, aunque este sigue siendo reservado.

Enfermedad de Leo Buerger (tromboangeítis obliterante). Afección inflamatoria (no ateromatosa) de causa desconocida que afecta arterias, venas y nervios de regiones distales de los miembros inferiores y, en menor proporción, de los superiores; lleva a la oclusión de arterias y venas, con eventual formación de úlceras rebeldes. Generalmente, hay piel de color rojo intenso, sensibilidad al frío (fenómeno de Raynaud) y claudicación del empeine del pie, o de la pantorrilla, y, más rara vez, de la mano. Afecta de preferencia a varones jóvenes y parece muy relacionada con el tabaquismo. La supresión del tabaco es el único tratamiento.

Enfermedad de Parkinson (parálisis agitante, parkinsonismo). Enfermedad crónica y progresiva del sistema nervioso central, de etiología desconocida, que afecta a sujetos en la edad media o en su vejez. Se caracteriza por rigidez muscular, lentitud de los movimientos, facies inexpresiva y temblor rítmico de reposo, principalmente de las manos. La postura encorvada, monotonía de la voz y marcha a pasos cortos y lentos, arrastrando los pies, son características. Algunos medicamentos pueden producir síntomas de tipo parkinsoniano, transitorios.

Enfermedad de Whipple (granulomatosis intestinal lipofágica; lipodistrofia intestinal). Enfermedad generalizada de causa desconocida, caracterizada por esteatorrea (síndrome de malabsorción) asociada a artritis, poliserositis, linfoadenopatías y fiebre, que afecta preferentemente a hombres. Se sospecha que sea de etiología infecciosa. La biopsia de yeyuno o de un ganglio linfático periférico o mesentérico por laparotomía, demuestra intenso infiltrado de la lámina propia intestinal y de los linfáticos por macrófagos con gránulos de glicoproteínas que se tiñen con ácido periódico de Schiff (PAS) y dilatación de los vasos linfáticos de la mucosa y submucosa. La enfermedad responde al tratamiento con antibióticos de amplio espectro, administrados en forma prolongada.

Enfermedad diverticular del colon (diverticulosis de colon). Presencia de múltiples divertículos en el colon, especialmente en el sigmoides. Su tamaño varía de 2 a 3 mm hasta algunos pocos centímetros y se encuentran en alrededor del 30% de las personas mayores de 50 años, aumentando su frecuencia con la edad. Habitualmente, son asintomáticos; dan síntomas cuando se complican: inflamación (diverticulitis aguda de colon), hemorragia (hemorragia digestiva baja o rectorragia) o perforación (peritonitis localizada o generalizada).

Enfermedad inflamatoria intestinal. Término genérico aplicado a varias enfermedades del intestino, incluyendo la enfermedad de Crohn, colitis ulcerosa y enfermedad inflamatoria intestinal idiopática. Esta última, es un diagnóstico por exclusión, ya que simula y/o se sobrepone clínica y patológicamente con aquellas.

Enfermedad periodontal. Afección de las encías y de las estructuras de soporte de los dientes. Inicialmente, hay inflamación de las encías (gingivitis), que se ven enrojecidas y sangran con facilidad. Al progresar la enfermedad, el hueso y los tejidos que lo circundan se destruyen (periodontitis), los dientes se sueltan, pueden caerse o necesitan ser extraídos; se forman bolsas de pus entre los dientes y las encías (piorrea). Causa principal de la enfermedad es la "placa bacteriana", capa incolora que se forma y adhiere alrededor de los dientes. Factores coadyuvantes son la desnutrición, tabaquismo, embarazo, enfermedades concomitantes como la diabetes, etc.). La enfermedad periodontal es muy frecuente y la principal causa de pérdida de los dientes en el adulto.

Enfermedad reumática (fiebre reumática). Afección inflamatoria aguda que compromete el corazón y las grandes articulaciones, desencadenada por infecciones faríngeas por *Streptococcus* betahemolítico del grupo A (Lancefield). Afecta preferentemente a niños y adolescentes. Se consideran criterios diagnósticos mayores de enfermedad (Jones): carditis, poliartritis migratoria, corea de Sydenham, nódulos

subcutáneos y eritema marginado; y, criterios menores, fiebre, artralgias y alteraciones de laboratorio. Las lesiones valvulares (estenosis y/o insuficiencia) son la complicación más temida de esta enfermedad.

Enteritis regional [ver Enfermedad de Crohn].

Enteropatía por gluten [ver Enfermedad celíaca].

Eritema nodoso. Nódulos subcutáneos redondeadas u ovalados más o menos aplastados, de uno o más centímetros de diámetro, que se localizan casi exclusivamente en la cara anterior de las piernas; de color rojo violáceo (eritema contusiforme) y muy sensibles al tacto. Pueden deberse a infección estreptocócica, tuberculosa, drogas, hongos, sarcoidosis o de causa desconocida. De curso agudo o subagudo, evoluciona por brotes. En niños y adolescentes es frecuentemente expresión de una tuberculosis: aparece poco después de un complejo primario y se debe a una bacilemia precoz.

Eritema *pernio* (sabañón, pernión). Alteración vascular que se presenta como una pequeña zona eritematosa, no bien delimitada, en la parte distal de los dedos o en el pabellón de la oreja, acompañada de prurito y, en ocasiones, dolor. Es causada por la exposición prolongada al frío. Pueden formarse vesículas y ulceraciones. La piel se observa brillante de color rojo violáceo y la lesión (localizada en la dermis e hipodermis; infiltración perivascular con áreas de necrosis y edemas), es de consistencia blanda. La afección prevalece en adolescentes y mujeres jóvenes.

Eritromelalgia. Enfermedad rara de causa desconocida, caracterizada por dolor urente, a menudo prurito, temperatura cutánea aumentada y enrojecimiento de los pies y, menos frecuentemente, de las manos, inducidas por vasodilatación bilateral paroxística. Los síntomas aparecen cuando la temperatura ambiental es alta (más de 31°C), existiendo un nivel crítico para cada paciente. Los pulsos arteriales son normales y no se observan alteraciones tróficas de la piel.

Escarlatina. Variedad de laringitis aguda por estreptococo hemolítico productor de toxina entrogénica, que se acompaña de eritema escarlata difuso de la piel y enantema. El eritema respeta la palma de las manos y planta de los pies y existe palidez del ala de la nariz, labios y mentón (signo de Pilatow). Se observa eritema y petequias en el paladar blando (enantema). El eritema es más intenso en los pliegues cutáneos, produciéndose estriaciones lineales de petequias confluentes (líneas de Pastia). La lengua se observa cubierta de saburra blanquecina, que contrasta con el rojo de las papilas hipertróficas (lengua de frambuesa). El eritema se resuelve por descamación exfoliativa de la piel.

Esclerosis sistémica progresiva (esclerosis difusa). Enfermedad generalizada del tejido conjuntivo (conectivo), que compromete la piel (escleroderma) y diversos otros parénquimas, especialmente el tracto gastrointestinal, pulmones, corazón, riñón y sinoviales. Las lesiones vasculares de los tejidos afectados son llamativas. El signo más aparente es el compromiso de la piel, que puede presentarse años antes que se evidencie el compromiso visceral; ocasionalmente ocurre lo contrario.

Esofagitis por reflujo. Inflamación del esófago debida a reflujo gastroesofágico, que se manifiesta clínicamente por pirosis y regurgitación ácida alimenticia. Cuando el proceso inflamatorio conduce a estenosis del esófago distal, aparece disfagia. Puede complicarse de ulceración del esófago y hemorragia.

Estenosis tricuspídea. Secuela valvular reumática de válvula tricuspídea, con estrechamiento del área valvular. Es rara como lesión aislada, pero no lo es tanto asociada a estenosis mitral. La rodada presistólica y el chasquido de apertura originados por la estrechez tricuspídea, quedan a menudo enmascarados por los signos de la estenosis mitral concomitante. Cuando hay ritmo sinusal, existe una onda A gigante al pulso yugular, hepatomegalia congestiva con pulsaciones presistólicas; además, ascitis, ictericia y onda P pulmonar al ECG, en ausencia de HVD.

Esprue no tropical [ver Enfermedad celíaca].

Estomatitis. Inflamación de la mucosa bucal que se manifiesta por enrojecimiento, hinchazón, posibles hemorragias, lengua sucia, aliento fétido (*foeter ex ore*), hipersalivación y dificultad para ingerir alimentos. Puede ser una afección independiente de origen microbiano, viral o micótico que, a veces, parte de una gingivitis; o, bien, ser reactiva a otras enfermedades: metabólicas, hematológicas, infecciosas, intoxicación por metales, etc. Se distinguen diversas formas: estomatitis simple o catarral; herpética por virus herpes simple), aftosa o ulcerosa (aftas o fuegos); angular o comisural (queilitis angular o boqueras) diabética; saturnina (por plomo); mercurial; por bismuto; micótica; ulceromembranosa (angina de Plaut-Vincent, leucemias, agranulocitosis, septicemias); gangrenosa; maculofibrilar [ver Examen físico segmentario: Cabeza, boca].

F

Fibrosis pulmonar (fibrosis pulmonar intersticial difusa idiopática, alveolitis fibrosante, alveolitis fibrosante criptogenética, neumonitis instersticial común). Enfermedad pulmonar intersticial de causa desconocida del adulto mayor, con compromiso difuso de ambos pulmones en forma irregular, con una extensa y progresiva fibrosis. El tejido cicatricial reemplaza los alvéolos y vasos sanguíneos pulmonares indispensables para el intercambio gaseoso de la respiración normal. Se manifiesta por disnea, tos seca persistente y compromiso del estado genera y puede conducir a la muerte.

Fiebre de arañazo de gato. Afección de origen probablemente viral, caracterizada por malestar general, fiebre moderada y adenopatías dolorosas en las regiones vecinas al arañazo, principalmente ganglios axilares, epitrocleares o cervicales, casi siempre unilaterales. Sigue una evolución autolimitada de algunas semanas.

Fiebre ondulante o fiebre mediterránea [ver Brucelosis].

Fiebre tifoidea. Enfermedad infecciosa de contaminación oral-fecal, septicémica, producida por la *Salmonella typhi* (bacilo de Eberth) caracterizada por fiebre alta continua, cefalea, ligera hepatoesplenomegalia, roséolas cutáneas y pulso dicroto. Las lesiones inflamatorias se ubican en las placas de Peyer del intestino delgado terminal. La certeza diagnóstica está dada por la comprobación del germen en los hemocultivos. En Chile es una enfermedad endémica con ascenso estacional (primavera-verano).

Flebitis superficial [ver Tromboflebitis].

Flebotrombosis. Formación de trombos en el sistema venoso profundo. Afecta más frecuentemente a las venas profundas, mayores y menores, de las piernas, siendo origen frecuente de embolias pulmonares, las que a veces son el primer indicio de ello. Factores predisponentes son la edad, reposo prolongado en cama, neoplasias (páncreas, pulmón, digestiva), cirugía abdominal y ósea, insuficiencia cardíaca congestiva, anticonceptivos orales, etc. Puede ser asintomática o manifestarse por dolor sordo, espontáneo o provocado, en las pantorrillas por dorsiflexión del pie (signo de Homans) o aumento de volumen de la pierna; sin embargo, el diagnóstico clínico es incierto. El ultrasonido con Doppler, pletismografía y la venografía con contraste o isótopos radioactivos ayudan al diagnóstico.

Fuegos [ver Aftas].

Furunculosis. Piodermitis aguda causada por el *Staphylococcus aureus*. Existe una infección necrótica profunda del folículo piloso y tejido subyacente (foliculitis con perifoliculitis). Los furúnculos, más frecuentemente, se localizan en las nalgas, cara o cuello. Es una lesión dolorosa y sensible y puede acompañarse de fiebre y síntomas generales. Producto de la necrosis es el "clavo o bourbillón" observado en su parte central. En general, requiere drenaje quirúrgico y antibióticos para acelerar su curación y limitar la formación de cicatriz. Se denomina ántrax a un proceso similar pero más severo, que compromete, además, el tejido celular y todos los elementos hipodérmicos que separan los folículos entre sí.

G

Gastritis. Nombre genérico para designar la inflamación aguda (gastritis aguda) o crónica (gastritis crónica) de la mucosa gástrica, inducida por alcohol, medicamentos, toxinas o factores desconocidos.

Gastritis aguda. Inflamación aguda de la mucosa gástrica debida a variadas causas: alcohol, medicamentos, alimentos, toxinas. La inflamación puede acompañarse de erosiones (úlceras superficiales de la mucosa), o úlceras agudas más profundas y hemorragia en la mucosa y submucosa. La gastritis aguda puede ser asintomática, o manifestarse por anorexia, náuseas, vómitos, dolor epigástrico e, incluso, hemorragia digestiva aguda, como única manifestación clínica. El diagnóstico es endoscópico.

Gastritis crónica. Inflamación crónica de la mucosa gástrica de causa desconocida. Puede ser difusa o parcelar. Corrientemente, se distingue una gastritis crónica superficial y una gastritis crónica atrófica. No existen síntomas específicos de gastritis, pero puede haber náuseas, anorexia y dolor epigástrico. El diagnóstico es endoscópico e histopatológico.

Gastroenteritis aguda. Nombre genérico utilizado en clínica para designar un cuadro digestivo agudo autolimitado, caracterizado por anorexia, náuseas y vómitos; diarrea y dolor o malestar abdominal, con o sin fiebre. Obedece a diversas etiologías (bacterias, toxinas microbianas, tóxicos, virus). El término gastroenteritis es solo descriptivo y no establece una correlación anatomoclínica específica. Bajo este rótulo, pueden ocultarse enfermedades agudas graves (crisis addisoniana, cetoacidosis diabética, uremia, intoxicación por metales, abdomen agudo).

Glaucoma. El glaucoma puede ser agudo o crónico. El **glaucoma agudo** descrito con detalle en ojo rojo (p. 177), es una afección caracterizada por un aumento súbito de la presión intraocular por falta de drenaje del humor acuoso en ojos predispuestos por una estrechez de la cámara anterior, con síntomas y signos agudos característicos, que puede dañar severamente el nervio óptico y eventualmente conducir a la ceguera si no se trata de inmediato. El **glaucoma crónico** de ángulo abierto es lejos el más frecuente de los glaucomas y no da síntomas. Afecta la agudeza visual solo cuando ya está muy avanzado y puede conducir a la ceguera después de años de evolución y, por ello, este glaucoma debe ser buscado en todo paciente mayor de 40 años, atendiendo a algunos hallazgos del examen clínico y a factores hereditarios del paciente.

Glomerulonefritis aguda postestreptocócica. Enfermedad del glomérulo renal por complejo inmune, relacionada con infección estreptocócica previa (laringitis o piodermitis) y manifestada clínicamente por síndrome nefrítico agudo (hematuria, edema, hipertensión, albuminuria y cilindruria); afecta de preferencia a niños y adolescentes. Evoluciona, la mayoría de las veces, con desaparición de los síntomas y signos clínicos en pocas semanas y curación completa en algunos meses o años.

Glomerulonefritis crónica. Inflamación crónica del riñón, que afecta preferentemente a los glomérulos, producida generalmente por trastornos inmunológicos de naturaleza no bien definida. Clínicamente puede manifestarse solo con alteraciones de la orina (proteinuria, hematuria, cilinduna), o acompañarse de edemas, hipertensión arterial, o grados variables de compromiso de la función renal. En sus etapas avanzadas, se manifiesta por el síndrome de "uremia crónica", y se acompaña de riñones pequeños y finamente granulares, con fibrosis y hialinización glomerular, atrofia y dilatación tubular y cambios leves del intersticio. En este período, es imposible diferenciarla de otras nefropatías que llevan a la atrofia e insuficiencia renal.

Gota. Trastorno genético del metabolismo de las purinas, que lleva a excesiva producción de ácido úrico. Después de un período variable de latencia (hiperuricemia asintomática), las manifestaciones clínicas se presentan preferentemente en varones vecinos a la cincuentena, sea en forma de artritis gotosa aguda (que afecta habitualmente a la primera articulación metatarso-falángica o podagra), o en forma de artritis tofácea crónica; o bien, en forma de nefrolitiasis, la que puede eventualmente llevar a la insuficiencia renal crónica. La presencia de cristales birrefringentes en forma de agujas de urato sódico en el líquido articular, o en los tofos, confirma el diagnóstico.

Granulomatosis intestinal lipofágica [ver Enfermedad de Whipple y Lipodistrofia intestinal].

H

Hemicránea [ver Migraña].

Hemocromatosis (diabetes bronceada). Trastorno del metabolismo del fierro, que lleva a una excesiva acumulación de hemosiderina en los diferentes tejidos, con el daño

consiguiente. Es poco frecuente y predomina en varones. Sus manifestaciones clínicas son variadas: pigmentación gris metálica difusa de la piel; cirrosis hepática (hepatomegalia, esplenomegalia, ascitis); diabetes; cardiopatía (fibrilación auricular y/o insuficiencia cardíaca); hipogonadismo; y artropatía. Hay elevación del fierro plasmático; la biopsia hepática, al demostrar sobrecarga de hemosiderina en el parénquima hepático, confirma el diagnóstico.

Hemofilia. Trastorno hemorrágico hereditario, ligado al sexo, por deficiencia o anormalidad de factores de la coagulación. La forma más frecuente es la hemofilia A, debida a deficiencia de la actividad precoagulante del Factor VIII (factor antihemofílico). El trastorno lo transmiten las mujeres portadoras del gen recesivo anormal (heterocigotas) y lo presentan solo los hombres (homocigotos). Le sigue con frecuencia la hemofilia B (enfermedad de Christmas), debida a deficiencia del Factor IX (componente plasmático de la tromboplastina). Clínicamente, ambas formas se manifiestan por hemorragias, espontáneas o traumáticas, especialmente articulares (hemartrosis), hematomas y hematuria.

Hepatitis. Nombre genérico para designar una inflamación del hígado debida a diversas causas (virus, medicamentos, tóxicos). Se distingue una inflamación aguda (hepatitis aguda) y una inflamación crónica (hepatitis crónica); esta última, puede llevar a una cirrosis del hígado.

Hepatitis aguda. Inflamación aguda del hígado caracterizada por infiltración de células inflamatorias y necrosis de células hepáticas de diversa magnitud y extensión, causada por virus, medicamentos o tóxicos. La causa más frecuente es por virus de la hepatitis (A, B, C, D, E), medicamentos (ciorpromazina, isoniacida, progestágenos, etc.) y tóxicos (alcohol, anestésicos, tetracloruro de carbono). Etiologías menos frecuentes son: por virus de Epstein-Barr (mononucleosis infecciosa), citomegalovirus, virus Cocksackie, leptospira y otros virus.

Hepatitis aguda viral (hepatitis infecciosa). Enfermedad inflamatoria aguda del hígado provocada por diversos virus (virus A, B, C, D, E), caracterizada clínicamente por un período prodrómico (astenia, anorexia, repugnancia alimenticia y/o vómitos), seguido de un período de estado con ictericia y hepatomegalia de consistencia normal. La elevación acentuada de las transaminasas séricas es diagnóstica de daño hepático agudo y los marcadores virales indican la etiología de la hepatitis.

Hepatitis alcohólica. Forma de hepatitis aguda consecutiva a ingesta excesiva de alcohol, generalmente en bebedores crónicos, caracterizada por anorexia, náuseas y/o vómitos seguidos de ictericia, hepatomegalia dolorosa, dolor abdominal y fiebre, con o sin ascitis. Puede insertarse sobre hígado normal o cirrótico. Histológicamente, hay necrosis celular focal, infiltración polimorfonuclear y cuerpos hialinos de Mallory. Característicamente, existe elevación de las fosfatasas alcalinas, leucocitosis y desviación a izquierda.

Hepatitis crónica. Hepatitis que se prolonga sin mejoría por 6 o más meses y obedece a diversas etiologías (virus B, más D, C, y otro virus de la hepatitis, medicamentos). En las de causa viral, se distingue corrientemente una forma persistente (hepatitis crónica persistente) y una activa (hepatitis crónica activa). La persistente, es habitualmente asintomática, con moderadas alteraciones de laboratorio y de curso y pronóstico benignos. La activa, puede evolucionar a la cirrosis hepática siendo sus síntomas muy variables, desde leves e inespecíficos (astenia, anorexia), hasta hepatoesplenomegalia, ictericia, signos de hipertensión portal e insuficiencia hepática manifiesta.

Hepatitis infecciosa [ver Hepatitis aguda viral].

Hernia hiatal (hernia diafragmática o del hiato esofágico). Protrusión anormal de parte del estómago hacia la cavidad torácica a través del hiato esofágico. Según si el cardias está o no en sitio normal, se distinguen las hernias por deslizamiento, paraesofágica, mixta o por esófago corto. Pueden ser asintomáticas. La manifestación clínica más frecuente es la pirosis por reflujo gastroesofágico y esofagitis; menos frecuentemente, dolor epigástrico o retroesternal; excepcionalmente, disfagia y disnea.

Herpes zóster (Zona). Afección viral (virus varicela-zóster) que sigue la distribución de una raíz nerviosa espinal (más frecuentemente las intercostales) o de un par craneano. Las lesiones cutáneas son de tipo flictenular y arracimado, estrictamente unilaterales y pueden ser precedidas cuatro a seis días por dolor quemante en el trayecto del nervio comprometido. El dolor puede persistir un tiempo variable una vez curada la lesión cutánea, especialmente en sujetos de edad avanzada (neuralgia postherpética).

Hipernefroma. Adenocarcinoma del riñón, tumor que afecta de preferencia al varón y que a menudo da metástasis en pulmón, hígado o huesos. Además de la clásica tríada (hematuria indolora, dolor al flanco, masa abdominal), están la fiebre, leucocitosis, síntomas digestivos y los síntomas derivados de las metástasis que, ocasionalmente, pueden iniciar el cuadro. La pielografía puede demostrar la deformación ocasionada en la pelvis ureteral por el tumor. La ecografía abdominal permite precisar el tamaño renal y sus contornos.

Hipertensión arterial esencial (hipertensión arterial primaria o idiopática). Hipertensión persistente de causa desconocida (que constituye más del 90% de todas las hipertensiones). Comienza, habitualmente, entre los 30 y 45 años y, aparte de una repercusión sobre el ventrículo izquierdo (hipertrofia ventricular izquierda), es asintomática en sus primeras etapas. Los síntomas aparecen con las complicaciones (insuficiencia cardíaca, infarto del miocardio, accidente vascular encefálico, aneurisma disecante, hipertensión maligna, o insuficiencia renal). Las estadísticas demuestran que la hipertensión no tratada, acorta las expectativas de vida entre 10 a 20 años.

Hipertensión arterial idiopática [ver Hipertensión arterial esencial].

Hipertensión arterial primaria [ver Hipertensión arterial esencial].

Hipertensión arterial secundaria (hipertensión arterial sintomática). Aparece como consecuencia de diversas enfermedades (renales, endocrinas, neurógenas, vasculares, congénitas) y, por lo tanto, puede comenzar después de los 50 años, o bien, precozmente. Aunque todas las hipertensiones secundarias no alcanzan al 10%, es importante señalar que cerca de la mitad de ellas son potencialmente curables con cirugía. Tal es el caso de las lesiones renovasculares, el aldosteronismo primario, el feocromocitoma, el síndrome de Cushing, la coartación de la aorta y algunas pielonefritis crónicas unilaterales. También,

la hipertensión inducida por contraceptivos orales es curable solo con suspender la droga. La evolución y el pronóstico de las hipertensiones secundarias, está determinada por la enfermedad que la origina.

Hipertensión arterial sintomática [ver Hipertensión arterial secundaria].

Hipertensión pulmonar. Existe hipertensión pulmonar cuando la presión en la arteria pulmonar sobrepasa los 30/15 mmHg. En los casos severos, esta presión pueda llegar a niveles sistémicos. Hay una forma idiopática, rara, que sigue un curso progresivo y fatal en pocos años. Las formas más comunes son la pasiva (secundaria a estenosis mitral o IVI), la hiperquinética (secundaria a *shunt* de izquierda a derecha), la obstructiva (secundaria a embolismo) y la reactiva (por vasoconstricción). Los pacientes acusan disnea, fatiga, *angor* o síncopes. El examen revela VD sostenido, onda A prominente, *click* y soplo de eyección pulmonar, P2 reforzado y frecuente soplo de regurgitación pulmonar (Graham-Steefi). El ECG y el sondeo son diagnósticos.

Hipertensión renovascular. Forma de hipertensión secundaria de origen renal, provocada por una disminución de la perfusión del tejido renal, debida a una estenosis de la arteria renal o una de sus ramas principales (ateromatosis, displasia fibromuscular), lo que activa el sistema renina angiotensina. La angiotensina II circulante eleva directamente la presión arterial por vasoconstricción, estimula la secreción de aldosterona, con la consiguiente retención de sodio y/o el sistema nervioso adrenérgico. En la práctica, solo alrededor de la mitad de los pacientes con hipertensión renovascular tienen una elevación absoluta de la actividad de renina en el plasma periférico. Generalmente, asintomática o cefalea como síntoma principal. Se diagnostica por ultrasonido Doppler, angiografía o renografía de inhibición de la enzima convertidora de angiotensina (ACE). Difícil de controlar, puede recurrirse a medicamentos o a una angioplastía o revascularización quirúrgica.

Hipertiroidismo (tirotoxicosis). Aumento de actividad de la glándula tiroides, con excesiva producción de hormonas tiroideas. Se manifiesta por nerviosidad, debilidad, palpitaciones, pérdida de peso a pesar de buena ingesta calórica, intolerancia al calor, sudor y diarrea. El examen revela temblor fino, piel caliente y húmeda, taquicardia y eventualmente bocio y exoftalmo (enfermedad de Bassedow). T3 y T4 están elevados. La sintomatología depende de la variedad y severidad del hipertiroidismo, edad del paciente y compromiso de otros órganos. Las variedades más importantes son la enfermedad de Basedow y el hipertiroidismo secundario a bocio multinodular no-tóxico o adenoma tiroideo funcionante autónomo. Menos frecuentemente, se debe a tejido ectópico hiperfuncionante o a ingestión de hormona exógena (tirotoxicosis facticia).

Hipo o singulto. Es una contracción abrupta, espasmódica, involuntaria, intermitente y repetitiva del diafragma seguida de un repentino cierre de la glotis. Movimiento complejo en el cual intervienen también los músculos respiratorios, intercostales y del cuello. Generalmente es una condición benigna y autolimitada, que dura de minutos a algunas horas. A diferencia de los reflejos del estornudo y la tos, no tiene una función protectora conocida. Es muy común en los recién nacidos y niños de menos de un año sin que sea signo de enfermedad. En el adulto se reconocen tres tipos de hipo: **Agudo** (transitorio o autolimitado): es el más frecuente y se caracteriza por tener una duración menor de 48 horas. Habitualmente solo dura unos minutos e incluso pocos segundos. **Persistente**: se presenta en forma de un ataque prolongado o ataques recurrentes por más de 48 horas y menos de un mes. Es poco común. **Intratable**: cuando persiste por más de 2 meses. En el 90% de los casos el hipo patológico es provocado por enfermedades que causan irritación del nervio frénico (pleuresía, neumonía, complicación de cirugía abdominal). En ocasiones, se relaciona con la aerofagia, consumo de bebidas carbónicas, abuso de alcohol y ansiedad, ingestión de alimentos condimentados, emanaciones nocivas, accidente cerebrovascular o tumor cerebral. En algunos casos no se encuentre una causa que lo explique.

Hipotiroidismo. Hipofunción de la tiroides, debida a síntesis disminuida de sus hormonas por diversos mecanismos. La presentación clínica difiere según la edad de aparición, causa e intensidad. Cuando se presenta desde el nacimiento, conduce al cretinismo y, en el adulto, al mixedema si el hipotiroidismo es severo. Puede ser de origen tiroideo (primario), hipofisiario (secundario) o hipotalámico (terciario). El primario puede ser idiopático, poscirugía resectiva, irradiación, drogas o inflamación crónica. En todas las variedades, hay disminución de la tetrayodotironina (T4). La TSH está aumentada en el hipotiroidismo primario y, es normal o no detectable, en las variedades secundaria y terciaria.

I

Infarto del miocardio. Necrosis parcelar del miocardio debida a isquemia brusca y prolongada de una arteria coronaria y, más rara vez, por una embolia coronaria. Clínicamente, se caracteriza por dolor al pecho de intensidad rápidamente creciente, similar en ubicación, carácter e irradiación al *angor pectoris*, pero, más intenso y prolongado (de media a varias horas de duración). Va seguido de signos de necrosis, como fiebre moderada, elevación de enzimas y alteraciones ECG características.

Ileítis regional [ver Enfermedad de Crohn].

Influenza estacional (*Grippe*). Enfermedad respiratoria aguda autolimitada, provocada por virus específicos que inflaman la mucosa respiratoria; se caracteriza por fiebre, coriza, tos, dolor traqueal, astenia y mialgias generalizadas. Un cuadro similar es provocado por el virus AH1N1 del cerdo, que puede ser transmitido a humanos (influenza porcina o AH1N1). Tiende a provocar más complicaciones pulmonares que la influenza estacional.

Insuficiencia suprarrenal crónica [ver Enfermedad de Addison].

Insuficiencia tricuspídea. La mayoría de las veces obedece a incompetencia de la válvula tricúspide sin daño valvular, secundaria a causas que sobrecargan o dilatan el VD (hipertensión pulmonar, cardiomiopatías, corazón pulmonar, EBSA, carcinoide). Más rara vez, obedece a secuelas reumáticas, la que se asocia generalmente a compromiso de la válvula mitral. Esta lesión origina soplo pansistólico que aumenta con la inspiración, onda V prominente en las yugulares y latido sistólico expansivo del hígado.

Intolerancia al frío. Hay personas sensibles al frío ("friolentos"). Es un síntoma frecuente en el adulto mayor porque la termorregulación de su organismo es menos eficiente que en personas jóvenes. También se observa en personas delgadas, especialmente mujeres. Se habla de intolerancia al frío cuando el síntoma es intenso, persistente o episódico aunque la temperatura ambiente sea cálida. La intolerancia puede ser corporalmente generalizada o localizada. Cuando es generalizada, es un síntoma destacado de algunas enfermedades como el hipotiroidismo (ver). Se describe también en la anorexia nerviosa, en la anemia ferropriva, en enfermedades crónicas, así como efecto indeseado de algún medicamento. Se ha atribuido además a numerosas otras condiciones: dietas estrictas, deshidratación, falta de sueño o fatiga crónica. El frío intenso localizado de observa en las extremidades; ejemplo típico es el fenómeno o síndrome de Raynaud (ver). En la anamnesis debe investigarse si la intolerancia al frío es generalizada o localizada, su duración, persistencia o recurrencia, si se acompaña de otros síntomas generales o locales y preguntar sobre la ingestión de medicamentos.

Intoxicación por plomo (Saturnismo). Intoxicación por exposición crónica al plomo inorgánico, producto de la ingestión o inhalación reiterada de compuestos que lo contienen (pinturas, baterías sulfatadas, tuberías antiguas, fundiciones y refinadoras de metal, imprentas, licores, etc.). Los síntomas se manifiestan repentinamente, en cualquier momento de la exposición crónica, por dolor cólico intestinal (cólico plúmbico), neuropatía periférica, encefalopatía o anemia, observándose a veces daño renal.

Es característico el "ribete plúmbico" en el reborde gingival, en pacientes con deficiente higiene bucal (ribete de Burton).

J

Jaqueca [ver Migraña].

L

Leucemia. Enfermedad de la sangre de causa desconocida, caracterizada por proliferación anormal (neoplásica) de células progenitoras de los leucocitos en la médula ósea u otros órganos hematopoyéticos. En la sangre periférica, suele observarse hiperleucocitosis y cambios cualitativos de los leucocitos. Si no se observan células leucémicas en sangre periférica, se habla de leucemia aleucémica. Hay diversos tipos de leucemia, que se clasifican según el tipo de célula afectada (linfocítica, monocítica, mielocítica), su grado de inmadurez y la duración esperada de la enfermedad (leucemias agudas y crónicas). El diagnóstico se formula en general por el hemograma y se comprueba por el mielograma. Sin tratamiento la evolución es generalmente fatal en pocos meses. La respuesta a los tratamientos es variable según el tipo de leucemia y la edad del paciente.

Linfoma de Hodgkin [ver Enfermedad de Hodgkin].

Linfomas. Bajo este nombre se incluye un grupo de enfermedades malignas de origen linforreticular. Se originan en los ganglios linfáticos, y en el tejido linfoide de órganos como intestino, pulmón o piel. Dan cuadros clínicos diversos, aunque con algunas similitudes, como el compromiso ganglionar. Las afecciones más representativas son el linfoma de Hodgkin (enfermedad de Hodgkin), el amplio espectro de linfomas no-Hodgkin y la linfoadenopatía angioinmunoblástica con disproteinemia. El diagnóstico y clasificación de un linfoma solo puede hacerse por biopsia y estudio histopatológico. A veces, se requieren biopsias repetidas para precisar el diagnóstico, evitando así errores de interpretación.

Lipodistrofia intestinal [ver Enfermedad de Whipple].

Lipomatosis simétrica múltiple. Caracterizada por numerosos tumores de grasa, no encapsulados, de tamaño variable, simétricos, diseminados en el tronco, sin compromiso de las extremidades. Más frecuente en el hombre, su causa es desconocida y no tiene tratamiento. La extirpación quirúrgica está indicada solo por razones estéticas o en caso de compresiones. En la variante tipo II, los lipomas se extienden sobre el cuerpo dando la apariencia de simple obesidad; no existe lipomatosis profunda y, por lo tanto, no hay compresión de órganos. En la variante tipo I, los lipomas se ubican en la parte posterior del cuello (collar de Madelung o lipomatosis cervical) y en las regiones supraclavicular y deltoidea. Su extensión al mediastino puede comprimir la tráquea o la vena cava.

Lumbociática [ver Síndrome lumbociático].

Lupus eritematoso generalizado. Enfermedad crónica del tejido conectivo de etiología desconocida y de patogenia autoinmunitaria, caracterizada por síntomas variados, tales como artritis y artralgias, erupciones cutáneas, poliserositis, fiebre y linfoadenopatías. Predomina en mujeres. Es característica la lesión eritematoso en las áreas malares y puente de nariz (mariposa lúpica). Suele cursar con anemia, leucopenia, o trombicitopenia, y es característica la presencia de diversos anticuerpos a componente nucleares (anticuerpos antinucleares) y las células del lupus. La presentación clínica, evolución y respuesta al tratamiento esteroidal, es variable de un enfermo a otro. El pronóstico, varía según el tipo de compromiso parenquimatoso, siendo particularmente grave el compromiso renal y del SNC.

M

Mastocitosis. Hiperplasia de los mastocitos o células cebadas (*mast cell*), en la mayoría de los casos, de carácter no neoplásica. Es generalmente reconocida en la médula ósea y sitios de distribución normal de dichas células (piel, mucosa gastrointestinal, hígado y bazo). Existe una forma indolente –la más frecuente– que no afecta las expectativas de vida; asociada a desórdenes hematológicos, forma sistémica agresiva y leucemia de células cebadas. Los síntomas están determinados por la invasión de tejidos por las células, la respuesta tisular y la liberación de sustancias bioactivas; estas pueden producir prurito, bochornos, palpitaciones y colapso vascular, sintomas gástricos, cólicos intestinales bajos y cefalea recurrente. Puede producir alteraciones fibróticas en hígado, bazo y médula ósea. El diagnóstico se sospecha por los síntomas clínicos y examen físico y exámenes de laboratorio especiales; se establece por biopsia del tejido comprometido.

Meningitis. Nombre genérico para designar la inflamación aguda o subaguda de las meninges del cerebro o de la médula espinal, inducida por bacterias, virus, hongos, sustancias químicas o diseminación de células neoplásicas. La mayoría de las bacterias producen una meningitis aguda, pero, la tuberculosis y sífilis, dan cuadros subagudos, al igual que los hongos y neoplasias. En ocasiones, hay inflamación meníngea en ausencia de infección demostrable (meningitis asépticas).

Meningitis aguda bacteriana. Meningitis producida por bacterias, más frecuentemente *Haemophilus influenzae*, *Neisseria meningitidis* y *Streptococcus pneumoniae*. Se caracteriza por fiebre y un síndrome meníngeo.

Mesenquimopatías (enfermedades del mesénquima, del tejido conectivo o de la colágena; colagenopatías). Nombre genérico para designar un grupo de enfermedades de causa desconocida que afectan el tejido de sostén (mesénquima), y que tienen algunas características clínicas e histopatológicas similares (inflamación difusa del tejido conectivo y de los vasos y, a veces, depósitos de material fibrinoide). Las principales enfermedades incluidas en este rubro son: la enfermedad reumática, artritis reumatoidea, lupus eritematoso generalizado, esclerosis sistémica progresiva, dermatomiositis y periarteritis nodosa. Se pueden diferenciar, en la mayoría de los casos, por sus características clínicas, reacciones bio e inmunoquímicas e histopatológicas; en otros casos, los hechos clínicos y de laboratorio se sobreponen en un mismo paciente. No existe un tratamiento específico para estas afecciones.

Miastenia *gravis*. Enfermedad neurológica caracterizada por debilidad y fatiga muscular fácil (principalmente de los músculos inervados por los pares craneanos) y que mejora transitoriamente con la administración de inhibidores de la colinesterasa.

Migraña (jaqueca, hemicránea). Variedad de cefalea episódica periódica, que compromete la mitad del cráneo, de carácter pulsátil, precedida de síntomas visuales (fotopsias, alteraciones del campo visual, parestesias o, rara vez, hemiparesia) y seguida de náuseas y vómitos. Las crisis duran algunas horas y a veces uno o dos días. Habitualmente, comienza en la niñez o adolescencia o en el adulto joven y disminuye después de los 50 años.

Mixedema. Forma severa de hipotiroidismo del adulto con acumulación de mucopolisacáridos hidrófilos en la dermis y otros tejidos. Se caracteriza por piel seca, gruesa e indurada; facies abotagada; lentitud psíquica; alteración de la voz; intolerancia al frío; constipación y artralgias. El pelo es seco y quebradizo y es característica la caída del pelo de la cola de las cejas. Si no es tratado, puede llevar al coma mixedematoso, frecuentemente fatal.

Mixoma auricular. Tumor benigno, pediculado y móvil, que asienta de preferencia en la aurícula izquierda, pudiendo ocasionar grados de obstrucción auriculoventricular variable de un ciclo a otro o con los cambios de posición. El paciente puede acusar disnea, tos o síncope y el examen revelar fiebre intermitente, taquicardia, acropaquia y soplos cambiantes (que simulan a veces estenosis mitral). El ecocardiograma y la cienangiografía son diagnósticos.

Mononucleosis infecciosa. Enfermedad infecciosa producida por el virus de Epstein-Barr, caracterizada por fiebre, laringitis, linfoadenopatías, inicialmente suboccipitales y cervicales, y aumento de los linfocitos en la sangre periférica, con una alta proporción de linfocitos atípicos (linfocitos de Downey) y desarrollo de anticuerpos heterófilos transitorios (reacción de Paul Bunnell).

N

Neumonía neumocócica. Infección aguda del parénquima pulmonar por *Diplococcus pneumoniae*, que comienza bruscamente con un calofrío intenso, prolongado y único, seguido de alza térmica, puntada de costado, tos y expectoración herrumbrosa. Al 2do o 3er día, aparecen los signos físicos pulmonares (matidez, crépitos, soplo tubario y, finalmente, estertores de vuelta). La evolución espontánea de la neumonía, cuando es favorable, termina en una brusca caída de la fiebre (crisis). Hoy es excepcional presenciar tal evolución, ya que casi todos los enfermos han recibido antibióticos que hacen caer la fiebre en forma paulatina.

Neuralgia ciática [ver Síndrome lumbociático].

Neuralgia del trigémino (neuralgia facial, *tic douloureux*). Enfermedad de causa desconocida, caracterizada por accesos de dolor lancinante, muy intenso y recurrente de la hemicara, en el área de distribución del nervio trigémino (V par). Más frecuentemente, se comprometen las ramas maxilar superior y oftálmica. La neuralgia bilateral es siempre sintomática de otra enfermedad.

Neurastenia. Condición mental caracterizada por astenia crónica, irritabilidad acentuada e incapacidad de concentración mental, acompañada de variados síntomas somáticos. Se considera expresión de una neurosis de ansiedad.

Neuritis ciática [ver Síndrome lumbociático].

Neuritis periférica [ver Neuropatía y polineuropatía periférica]. Se denomina neuritis periférica a las neuropatías de origen inflamatorio que comprometen uno (mononeuritis) o más nervios periféricos (polineuritis).

Neuropatía. Término genérico e inespecífico que se refiere a alteración de los nervios periféricos de cualquier causa (hereditarias, metabólica, tóxica, medicamentosa, infecciosa, carencial o idiopática). La neuropatía puede comprometer un solo tronco nervioso (mononeuropatía) o varios (polineuropatía). Las manifestaciones clínicas pueden ser complejas y se traducen en alteraciones de la sensibilidad, motoras y otras.

P

Pancreatitis. Inflamación aguda o crónica del páncreas.

Pancreatitis aguda. Inflamación aguda del páncreas caracterizada por dolor abdominal, náuseas, vómitos y distensión abdominal. El dolor es continuo, intenso y, en los casos típicos, epigástrico o periumbilical, irradiado al hipocondrio izquierdo y dorso o en cinturón; alivia en posición sentada, con el tronco inclinado hacia adelante y las rodillas flectadas. Contrasta la intensidad del dolor con los hallazgos más bien pobres del examen abdominal. La glándula puede mostrar desde edema (pancreatitis aguda edematosa) hasta necrosis y

hemorragia (pancreatitis aguda necrohemorrágica). Se asocia más frecuentemente a patología biliar y a ingestión aguda de alcohol. La elevación significativa de la amilasa sérica y urinaria y de la lipasa, apoyan el diagnóstico.

Pancreatitis crónica. Inflamación crónica del páncreas, caracterizada por episodios de dolor similares a la forma aguda; puede ser indolora y manifestarse por calcificaciones y/o signos de insuficiencia pancreática (esteatorrea, enflaquecimiento, diabetes). La histopatología muestra obstrucción y dilatación de los conductos, atrofia difusa de las células acinares, fibrosis y, a veces, calcificaciones. Se relaciona con la ingestión crónica de alcohol. La pancreatografía endoscópica es la ayuda diagnóstica más directa.

Paniculitis aguda. Inflamación del tejido adiposo subcutáneo con formación de granulomas lipófagos que se manifiesta por uno o múltiples nódulos de 0,5 a 10 cm, de consistencia firme o fluctuante y habitualmente sensibles. Persisten por 1 a 8 semanas, dejando a veces un área deprimida y en casos pigmentada. Existen paniculitis sin enfermedad sistémica (enfermedades del tejido conectivo, enfermedades linfoproliferativas, pancreatitis, cáncer pancreático, etc.). El diagnóstico es histopatológico (necrosis de células grasas, infiltración celular inflamatoria, macrófagos llenos de grasa o células espumosas).

Pelviespondilopatías. Grupo heterogéneo de enfermedades reumáticas en que se incluye la espondilitis anquilosante y otros cuadros que pueden afectar al esqueleto axial: artritis reactiva, artritis psoriática, artritis asociada a enfermedad inflamatoria intestinal y pelviespondilopatía inespecífica. Se caracterizan por compromiso inflamatorio de la columna vertebral (espondilitis), las articulaciones axiales (sacroileítis) y, en algunas de ellos, las articulaciones periféricas, en forma de oligoartritis asimétrica de predominio en extremidades inferiores. Pueden cursar con compromiso extraarticular: enfermedad inflamatoria ocular, compromiso mucocutáneo y entesopatía. Característicamente presentan factor reumatoideo negativo. Genéticamente se asocian con moléculas HLA clase I, especialmente con algunos alelos del HLA B27.

Pericarditis aguda. Inflamación aguda del saco pericárdico, debida a causas infecciosas (virales, tuberculosis, piógenas) o de otra naturaleza (reumática, mesenquimática, urémica, neoplásica, postinfarto, postirradiación), que lleva, la mayoría de las veces, a producción de derrame intrapericárdico. Sus manifestaciones comienzan con dolor al pecho, que aumenta con la inspiración y la deglución, y se alivia inclinándose hacia adelante; el examen, revelará roces pericárdicos y aumento del área de matidez cardíaca. Hay un aumento significativo de la silueta cardiovascular a rayos X, mientras el ECG revela desnivel superior de ST en varias derivaciones. El ecocardiograma, al demostrar espacios claros y libres de ecos entre el epicardio y el pericardio parietal, confirma el diagnóstico.

Pericarditis constrictiva. Secuela de una pericarditis aguda (especialmente tuberculosa, virales, piógenas o postirradiaciones) que, al cicatrizar, va a producir engrosamiento y eventual calcificación del pericardio, y, al comprimir al corazón, perturba seriamente su llenado. Sus manifestaciones incluyen pulso paradójico, marcada ingurgitación yugular, rebote protodiastólico, hepatomegalia, ascitis y edema. El corazón es quieto, poco o nada aumentado y puede evidenciar la presencia de cal a rayos X y, a menudo, un derrame pleural.

Peritonitis aguda. Nombre genérico para designar la inflamación aguda del peritoneo visceral y parietal, localizada o generalizada. La inflamación es habitualmente causada por bacterios (frecuentemente *Escherichia coli* y *Streptococcus faecalis*) pero, también, puede deberse a agentes químicos (bilis, sangre) o mecánicos (heridas penetrantes abdominales, traumatismos). Puede ser secundaria a operaciones abdominales (ej.: filtraciones de anastomosis intestinales), inflamación pélvica (ej.: salpingitis) que difunde a la cavidad abdominal, o rotura de un embarazo ectópico. La causa más común de peritonitis aguda es la perforación de vísceras huecas (úlcera péptica, apéndice, vesícula, divertículos). La sintomatología de la peritonitis es la del abdomen agudo.

Pleurodinia epidémica (enfermedad de Bornholm o agarrón del diablo). Infección aguda por virus Cocksakie B, autolimitada, caracterizada por brusco dolor torácico de costado que se acentúa con la inspiración y los movimientos, y que puede acompañarse de malestar general, fiebre y cefalea.

Polimialgia reumática. Enfermedad inflamatoria de causa desconocida, caracterizado por dolor con impotencia funcional y rigidez de hombros y brazos, nuca, tronco, cintura pélvica y muslos, más acentuados después del reposo. Más frecuente en mujeres y mayores de 60 años. Se acompaña de elevaciones importantes de reactantes de fase aguda como la proteína C reactiva.

Polineuropatía periférica. Tipo común e importante de neuropatía, de causas múltiples y diversa naturaleza: genética, metabólica, tóxica, inflamatoria, por medicamentos, por enfermedades sistémicas, nutricional o idiopática; puede también ser expresión de un síndrome paraneoplásico. Prototipos son la polineuropatía adquirida de origen metabólico (diabética y urémica) o tóxico (plúmbica, por compuestos organofosforados, por talio, medicamentosa). De evolución aguda (talio) o crónica (polineuropatía diabética o urémica). Los síntomas iniciales suelen ser sensitivos y comprometer distalmente las extremidades: hormigueo, pinchazos, sensación de ardor o quemadura, disistesias o parestesias en banda en la planta de los pies o yema de los dedos o difusamente en la planta de los pies. Los síntomas y signos son, habitualmente, simétricos y distales pero, ocasionalmente, la disistesia se presenta en un pie poco antes que en el otro, o son más pronunciadas en uno que en otro. En una polineuropatía leve, puede no detectarse signos motores o sensitivos. En etapas más avanzadas, dolor, hipoestesia, alteración de los reflejos y compromiso motor de grado variable. El electromiograma con velocidad de conducción nerviosa permite diferenciar si el proceso es axonal o desmielinizante.

Porfirias. Nombre genérico para designar un conjunto de enfermedades debidas a alteraciones enzimáticas del metabolismo de las porfirinas y que se caracterizan por la acumulación tisular y excreción fecal y urinaria excesiva de porfirias y/o sus precursores. Se deben a un error genético y, excepcionalmente, a la acción de tóxicos. Se distinguen dos tipos de porfirias según la intensidad y ubicación del defecto metabólico primario: hepáticas y eritropoyéticas.

Porfiria aguda intermitente. Forma de porfiria hepática de aparición reciente, a veces recurrente, caracterizada por síntomas digestivos y neuropsíquicos. Se presenta con dolor cólico abdominal intenso, sin causa orgánica aparente, y rebelde al tratamiento habitual; constipación acentuada, vómitos y dilatación de las asas del intestino delgado a rayos. Los síntomas neuropsíquicos consisten en compromiso de conciencia, alteraciones conductuales o emocionales y compromiso de nervios periféricos y pares craneanos. Ambos grupos de síntomas se combinan y se acompañan de taquicardia y/o hipertensión. En esta forma de porfiria, no hay compromiso cutáneo. La orina a la luz del sol puede volverse roja o negra, contiene cantidades elevadas de porfibilinógeno y ácido d-amino levulínico. El porfibilinógeno puede detectarse por la prueba de Watson-Schwartz o por cromatografía.

R

Reflujo gastroesofágico. Pasaje anormal de jugo gástrico del estómago hacia el esófago por incompetencia del esfínter esofagogástrico, que puede ser sintomático o asintomático.

Rubéola. Enfermedad infectocontagiosa benigna de corta duración, más frecuente en niños. Se caracteriza por fiebre moderada y un exantema maculopapular evanescente, que comienza en cara y cuello. Es característica la presencia de adenopatías retroauriculares y suboccipitales sensibles. Cuando afecta a mujeres en el primer trimestre del embarazo, existe el riesgo de malformaciones congénitas en el feto.

S

Saturnismo [ver Intoxicación por plomo].

Síndrome carcinoide. Síndrome debido a tumores originados en las células argentafines del tubo digestivo, especialmente en el apéndice, los que dan frecuentes metástasis y producen gran cantidad de serotonina, histamina, catecolaminas y otras sustancias vasoactivas. Las manifestaciones clínicas son bochornos, disnea, dolores abdominales y diarrea y signos de compromiso valvular del corazón derecho. El diagnóstico se confirma al comprobar cifras elevadas de ácido 5-hidroxi-indolacético (5-HIAA) en la orina.

Síndrome CREST. Variante de la esclerosis sistémica progresiva de lenta evolución y compromiso cutáneo limitado principalmente a la piel de la cara y manos. Es prominente la calcinosis subcutánea (C), fenómeno de Raynaud (R) compromiso esofágico (E), esclerodactilia (S) y telangiectasias (T).

Síndrome de Cushing. Término genérico para referirse al cuadro clínico producido por hiperfunción suprarrenal de cualquier causa, dependiente o no de ACTH. Entre sus causas se incluyen adenomas hipofisiarios, adenoma o carcinoma suprarrenal, tumores no endocrinos que secretan polipéptidos biológica, química e inmunológicamente indistinguibles de ACTH, o administración exógena prolongada de cortisol o sus análogos sintéticos. La hiperfunción suprarrenal por exceso de secreción de ACTH hipofisiario, se conoce como enfermedad de Cushing.

Síndrome de Eisenmenger [ver Hipertensión pulmonar]. Asociación de hipertensión pulmonar severa con *shunt* de derecha a izquierda. Este *shunt* puede producirse a nivel aortopulmonar (*ductus* hipertenso), a nivel auricular, o bien, a nivel ventricular (complejo de Eisenmenger). El paciente acusa disnea, *angor*, hemoptisis y ocasionales síncopes. El examen, revela cianosis central, acropaquia, poliglobulia y los signos de hipertensión pulmonar. El sondeo cardíaco confirma el diagnóstico.

Síndrome de Goodpasture. Síndrome de causa desconocida y de evolución casi siempre fatal en algunos meses o años, caracterizado clínicamente por la asociación de nefropatía (glomerulitis necrotizante) y hemorragias intraalveolares del pulmón. Se manifiesta por tos, hemoptisis, disnea de esfuerzo, cefalea, hematuria macroscópica, macrófagos cargados de hemosiderina en la expectoración e infiltrados perihiliares bilaterales. La presencia de anticuerpos antimembrana basal confirma el diagnóstico.

Síndrome de Lemierre [ver Tromboflebitis séptica de la vena yugular interna].

Síndrome de Marfán. Trastorno hereditario y difuso del tejido conjuntivo, que se manifiesta principalmente por: a) trastornos oculares (subluxación del cristalino y miopía); b) trastornos esqueléticos (excesiva longitud de los huesos largos, aracnodactilia, deformaciones torácicas, brazada mayor que la talla); c) trastornos cardiovasculares (dilatación aórtica, eventual disección). La severidad de estos últimos condiciona el pronóstico; afortunadamente, muchas veces son susceptibles de corrección quirúrgica.

Síndrome de Meigs. Caracterizado por ascitis y derrame pleural unilateral (generalmente derecho), con carácter de transudado o exudado, que puede evolucionar en forma tórpida por muchos meses, hasta que se descubre su relación con un tumor ovárico benigno (fibroma ovárico). La extirpación del tumor hace desaparecer rápidamente los derrames. Algunos incluyen, bajo la misma denominación, el síndrome provocado por un tumor maligno no metastásico del ovario.

Síndrome de Rendu-Osler-Weber [ver Telangiectasia hereditaria familiar hemorrágica].

Síndrome de Sjögren. Afección de causa desconocida, caracterizada por sequedad de piel y mucosas. La falta de lágrimas ocasiona dolores e irritación de las conjuntivas (queratoconjuntivitis *sicca*) y, la falta de saliva (xerostomía), alteraciones de la deglución. Se acompaña habitualmente de artritis crónica, y aparece asociada muchas veces a otras mesenquimopatías.

Síndrome de Tietze. Inflamación crónica de algunas articulaciones condrocostales, de causa desconocida. Originan dolor al pecho que alarma a los enfermos, porque se creen coronarios. El examen revela sensibilidad y tumefacción de la o las articulaciones afectadas, generalmente 2da y 3ra condrocostales.

Síndrome de Verner-Morrison [ver Vipoma].

Síndrome de Weber Christian Pfeifer (Paniculitis recidivante no supurativa y febril). Se conoce con este nombre una forma de paniculitis recidivante en forma de accesos que cursa con fiebre y múltiples nódulos dolorosos a la presión en el tejido celular subcutáneo, principalmente en el tronco y extremidades, a veces simétricos. Evoluciona en semanas e incluso meses, quedando atrofia n los sitios comprometidos en forma de depresiones de la piel.

Síndrome de Wolf-Parkinson-White (síndrome de preexcitación). Defecto congénito, en el cual la excitación se transmite desde la aurícula a los ventrículos a través de vías accesorias (haces de Kent, Mahaim o James), sin pasar por el nódulo auriculoventricular. Este trastorno expone a repetidas crisis de arritmias supraventriculares de alta frecuencia. El ECG, al revelar un PR menor de 0,11 seg y un retardo en la rama ascendente de R (onda delta), permite formular el diagnóstico.

Síndrome de Zollinger-Ellison. Síndrome caracterizado por diátesis ulcerosa e hipersecreción ácida del estómago, asociadas, generalmente, a tumor(es) pancreático(s) de células no betasecretor de gastrina; puede cursar, además, con diarrea profusa. Las úlceras pueden ser múltiples, en el bulbo duodenal, segunda porción del duodeno e incluso yeyuno; son rebeldes al tratamiento médico habitual y muestran tendencia a complicarse (hemorragia, perforación).

Síndrome lumbociático (ciática, neuralgia ciática, neuritis ciática, lumbociática). Dolor lumbar irradiado por la cara posterior del muslo, cara posterior y anterolateral de la pierna y dorso del pie, debido a compromiso de las raíces que forman el nervio ciático (L4, L5, SI). La causa más frecuente de lumbociática unilateral es la hernia del núcleo pulposo por discopatía lumbar, que comprime, distorsiona, o tracciona las raíces nerviosas. Además del dolor, puede haber alteraciones motoras, de la sensibilidad y reflejos de la extremidad comprometida. En ocasiones, requiere tratamiento quirúrgico.

Síndrome paraneoplásico. Conjunto abigarrado de manifestaciones mórbidas que pueden ser el primer indicio de un tumor primario inaparente y que no están causadas directamente por la enfermedad maligna o sus metástasis. Ejemplos son: algunos casos de neuropatía periférica, miopatía, reacción leucemoide, eosinofilia reactiva, citosis o citopenias periféricas, hipercalcemia, hemólisis, coagulación intravascular diseminada, tromboembolismo, tromboflebitis migratoria, acantosis *nigricans*, osteoartropatía hipertrófica pulmonar, dermatomiositis, etc. Se presenta en más del 15% de todas las enfermedades malignas y se debe a mecanismos autoinmunes y otros aún no identificados. A menudo, los síntomas regresan con el tratamiento exitoso del tumor primario.

Síndrome posflebítico. Insuficiencia venosa crónica secundaria a flebotrombosis de las venas profundas o superficiales de las piernas, caracterizada por edema, trastornos tróficos de la piel (dermatitis eccematosa, hiperpigmentación parduzca, atrofia de la piel, induración de los tejidos blandos, prurito) y, eventualmente, úlceras.

Síndrome talámico. Complejo sintomático poco frecuente, debido a hemorragia o reblandecimiento del núcleo lateral del tálamo óptico, caracterizado por hemianestesia contralateral, hemiplejía ligera, hemiataxia, movimientos coreoatetósicos y dolores intensos del lado afectado, a menudo intolerables y rebelde al tratamiento; son continuos o en paroxismos, de carácter urente o como pinchazos y se acompañan de alteración emocional.

T

Tabes dorsal. Forma de neurosífilis sintomática, debida a desmielinización de los cordones posteriores de la médula, raíces y ganglios dorsales, caracterizada por ataxia, parestesias, dolores fulgurantes, trastornos esfinterianos, genitales y tróficos. Hay arreflexia, pérdida de la sensibilidad postural, dolorosa, profunda y de temperatura, signo de Argyli Robertson y, a veces, atrofia óptica. La crisis dolorosa visceral más frecuente es la crisis gástrica tabética (crisis de dolor epigástrico intensísimo irradiado a dorso y tórax, acompañadas de vómitos, de 2 a 3 días o más de duración, que cesa bruscamente).

Telangectasia hereditaria familiar hemorrágica (síndrome de Rendu-Osler-Weber). Trastorno vascular hereditario consistente en telangectasias múltiples angiomatosas en la piel, mucosas y órganos internos. Puede ser causa de hemorragias (hemoptisis, hemorragia digestiva).

Tifus exantemático (tifus epidémico). Enfermedad infectocontagiosa grave causada por *Ricketsia prowazequi*, transmitida por el piojo (*pediculus humanus corpori*), asociado a pobres condiciones higiénicas (pobreza, frío, guerra, desastres). Comienzo brusco con temperatura elevada, postración, cefalea intensa, a lo que se agrega un *rash* macular cutáneo generalizado, con excepción de cara, palma de las manos y planta de los pies, que se puede tornar maculopapular, petequial y confluente. Frecuentemente, fotofobia, inyección conjuntival y dolor ocular. Contribuye al diagnóstico el test serológico IFA (inmunofluorescencia indirecta). Tratamiento antibiótico.

Tiroiditis. Nombre genérico para indicar una inflamación de la glándula tiroides. Puede ser aguda, subaguda o crónica y obedecer a diversas etiologías. La tiroiditis aguda, poco común, se debe a la infección de la tiroides por gérmenes piógenos; se caracteriza por dolor intenso, tiroides sensible, acompañado de disfagia, fiebre y malestar general. La tiroiditis de Quervain, infrecuente, de etiología presumiblemente viral; curso subagudo con dolor que irradia a la mandíbula, oídos y occipucio y fiebre en casos severos; puede haber ronquera y disfagia, ligero aumento del tiroides, de consistencia firme, a menudo nodular, sin alteraciones funcionales. La tiroiditis de Hashimoto obedece a un mecanismo autoinmune, cursa con bocio de tamaño moderado de consistencia firme y liso; puede conducir a un hipotiroidismo. La tiroidistis de Riedel (T. leñosa) es de rara ocurrencia y etiología desconocida; de curso crónico, con bocio moderado de consistencia muy dura y, por compromiso de estructuras adyacentes (tráquea, esófago, nervio recurrente laríngeo), se acompaña de disnea, disfagia, ronquera y, ocasionalmente, lleva al hipotiroidismo.

Tirotoxicosis [ver Hipertiroidismo].

Toxoplasmosis. Infección por *Toxoplasma gondii*, que puede ser congénita o adquirida. Esta última, se caracteriza por malestar general, mialgias, artralgias, fiebre y poliadenopatías, preferentemente suboccipitales, cervicales y axilares. Los casos más graves, pueden producir encefalitis, miocarditis, pericarditis, neumonitis o hepatitis. La reacción de Sabin

y Feldman, como la de fijación del complemento, pueden ayudar al diagnóstico. Los parásitos pueden ser demostrados en los ganglios extirpados o en cultivos en ratas.

Transient ischemic attack [ver Ataque isquémico transitorio].

Tromboflebitis séptica de la vena yugular interna (síndrome de Lemierre). Complicación séptica de una amigdalitis aguda, un absceso periamigdaliano o una angina de Plaut-Vincent. Se manifiesta por una tumefacción inflamatoria y dolorosa de la región submaxilar y de la región laterocervical paralela al músculo esternocleidomastoideo y fiebre elevada. Se asocia a metástasis sépticas frecuentes en el pulmón, pleura, y ocasionalmente en tejidos blandos y articulaciones. Era una complicación relativamente frecuente en la época preantibiótica y hoy es una afección rara, en ocasiones asociada a estados de inmunosupresión y drogadicción; excepcionalísima en pacientes inmunocompetentes.

Trastornos mieloproliferativos. Nombre genérico que, algunos, utilizan para designar un grupo de enfermedades hematológicas caracterizadas por proliferación de una, dos o más células medulares (dentro de la médula o en médula potencial), sin causa manifiesta y en forma persistente y repetida. La proliferación puede afectar diversas cepas celulares simultáneamente o en etapas diferentes, por lo que los tipos se superponen y hacen difícil su clasificación. En este rubro se incluyen la policitemia *vera*, mielofibrosis con metaplasia mieloide, leucemia mielocítica aguda y crónica, trombocitopenia primaria o esencial y el síndrome de Di Guglielmo (mielosis eritrémica).

Tripanosomiasis americana [ver Enfermedad de Chagas].

Triquinosis. Infección por *Trichinella spiralis*, que se produce al ingerir carne de cerdo contaminada, cruda o mal cocida. Se manifiesta 2 o 3 días después por trastornos digestivos (vómitos, diarreas y dolores abdominales), fiebre, decaimiento y mialgias. El examen, revela edema palpebral y de la conjuntiva bulbar (quemosis), movimientos oculares dolorosos y hemorragias subungueales. Hay una eosinofilia importante que contrasta con una VHS baja. Los test cutáneos y serológicos se hacen positivos algo tardíamente. La comprobación de larvas en una biopsia muscular, es definitiva.

Trombosis venosa. Enfermedad del sistema venoso caracterizada por la formación de trombos en el segmento afectado, cuya extensión puede ser variable y obstruir parcial o totalmente la vena. Puede afectar cualquier vena, pero de preferencia las venas superficiales y profundas de las piernas. Menos frecuente, es la trombosis venosa de las extremidades superiores, venas pelvianas y otras (de la retina, porta, hepática, mesentérica, etc.). Clínicamente, se distingue una trombosis superficial, que se tiende a denominar tromboflebitis y, otra profunda, o flebotrombosis. La trombosis profunda es de diagnóstico más difícil y de mayor importancia médica por el riesgo de embolias pulmonares.

Tromboflebitis (flebitis superficial). Es la trombosis en el sistema venoso superficial, generalmente de origen inflamatorio. Su frecuencia ha aumentado por el empleo cada vez más extendido de las vías venosas con fines terapéuticos o diagnósticos (agujas, trócares, catéteres). Clínicamente, el segmento afectado se palpa bajo la piel como un cordón linear, indurado, muy sensible, acompañado de signos inflamatorios cutáneos de vecindad (eritema, calor). La palpación de un cordón con las características señaladas en la pantorrilla, refleja una flebitis superficial (lo que por sí solo no es indicativo de trombosis profunda). La afección suele ser autolimitada y benigna, y responde a los antiinflamatorios; rara vez emboliza, pero existe el riesgo de infección secundaria.

Tuberculosis. Enfermedad infectocontagiosa por el *Mycobacterium tuberculosis* (bacilo de Koch). Compromete los pulmones (TBC pulmonar), y, en un tercio de los casos, otros órganos (TBC extrapulmonar). El contagio generalmente se produce por difusión en el aire (gotitas) del germen, procedente de pacientes con TBC pulmonar. La forma primaria se observa en niños, se localiza periféricamente en las zonas media o basal del pulmón y se acompaña de adenopatía hiliar o paratraqueal (complejo primario). En la mayoría de los casos, cura espontáneamente; puede evidenciarse tardíamente a Rx como un pequeño nódulo calcificado (lesión de Ghon). La forma posprimaria (tipo adulto, reactivación, TBC secundaria), se produce por reactivación endógena de una infección latente; se localiza, habitualmente, en los segmentos apical o posterior de los lóbulos superiores; puede ir desde pequeños infiltrados a extensas lesiones cavitarias. Síntomas iniciales inespecíficos e insidiosos: fiebre, sudores nocturnos, enflaquecimiento, anorexia, malestar general, debilidad y luego tos y expectoración. Existe una forma generalizada (TBC miliar), por difusión del germen vía sanguínea y/o linfática; la imagen Rx es de granos de sémola diseminados en ambos campos pulmonares. El diagnóstico es radiológico y, el de certeza, bacteriológico (expectoración, jugo gástrico). En ausencia de vacunación BCG, un test cutáneo PPD positivo ayuda al diagnóstico; dan falsos negativos pacientes inmunosuprimidos o con enfermedad muy avanzada. El tratamiento es específico.

U

Úlcera bucal [ver Aftas].

Úlcera gastroduodenal. Úlcera péptica de la mucosa gástrica y/o duodenal que se manifiesta por dolor epigástrico crónico recurrente. Puede complicarse de hemorragia, síndrome pilórico o perforación, las que pueden ser la primera manifestación de la enfermedad. Se piensa que en la úlcera gastroduodenal existe un desequilibrio entre los factores agresivos (ácido, pepsina) y defensivos de la mucosa (barrera mucosa) y que el *Helicobacter pylori* juega un papel etiológico central.

Úlcera péptica. Pérdida de sustancia circunscrita de la mucosa del tubo digestivo en los segmentos bañados por ácido clorhídrico y pepsina. La mayoría son duodenales o gástricas; menos frecuentes, de boca anastomótica en gastrectomizados y del tercio inferior del esófago; excepcional en el divertículo de Meckel con mucosa gástrica secretora. La úlcera péptica puede ser asintomática o manifestarse por dolor abdominal o por una complicación (hemorragia, perforación, retención gástrica).

Urticaria gigante [ver Edema de Quincke].

V

Válvulas uretrales posteriores. Anomalía de la uretra, en que las válvulas uretrales posteriores tienen una abertura estrecha o en forma de hendidura, que impide parcialmente el flujo de orina. Constituye la causa más frecuente de obstrucción urinaria baja en niños. El reflujo vesicoureteral puede afectar todos los órganos del tracto urinario (dificultad para orinar, chorro escaso, vejiga dilatada, infección, incontinencia nocturna o diurna) y alterar el peso del niño. Se diagnostica con ecografía abdominal, cistouretrograma, endoscopía. El tratamiento depende del grado de obstrucción y la solución es quirúrgica.

Varicela. Enfermedad infectocontagiosa, caracterizada por fiebre y erupción cutánea diseminada de tipo vesicular, más acentuada en el tronco. Las lesiones aparecen en brotes, inicialmente maculopápulas, luego vesículas, vesículas umbilicadas y costras, que curan sin cicatriz. Las vesículas contienen líquido claro, rodeadas de un borde rojo, las que posteriormente coalescen. La presencia simultánea en un área del cuerpo de lesiones en diferente estado de evolución, es característica de esta enfermedad.

Várices de las extremidades inferiores. Várices debidas a insuficiencia valvular de las venas safenas externa e interna. Son más frecuentes en las mujeres. En su génesis probablemente influye la herencia y los factores predisponentes, como tromboflebitis profunda, embarazo, ascitis, permanencia prolongada de pie, etc. Pueden ser asintomáticas, constituyendo solo un problema estético, o bien, manifestarse por dolor leve, pesantez y edema de las piernas, el que desaparece con el reposo nocturno. En etapas avanzadas, hay alteraciones tróficas de la piel (dermatitis eccematosa, hiperpigmentación pardusca, induración de los tejidos blandos, prurito) y úlceras, lo que constituye el síndrome posflebítico.

Vipoma (síndrome de Verner-Morrison). Síndrome caracterizado por diarrea acuosa, hipocalemia e insuficiencia renal, asociado a tumores de las células no-beta de los islotes pancreáticos; además, decaimiento profundo, hipoclorhidria y bochornos en el 20% de los pacientes. Los síntomas clínicos están determinados por los altos niveles de sustancias vasoactivas (VIP) secretadas por los tumores. El diagnóstico, se fundamenta en la demostración de altos niveles de VIP en el plasma en un paciente con un volumen diario de deposiciones acuosas de al menos 1 litro.

Bibliografía

- American Psychiatric Association. Diagnostic and Statistical Manual of Mental Disorders (DSM-5). Washington DC: APA.
- Balmaceda JM. Semiología. Santiago, Chile: Universitaria, 1962.
- Bates B. A guide to physical examination and history taking. 12nd ed. Philadelphia: JB Lippincot Co, 2016.
- Debenedetti E. Los caminos del error clínico. Buenos Aires: Eudeba, 1960.
- De Gowin & De Gowin. Bedside diagnostic examination. London: The McMillan Co, 1970.
- De Myer W. Technique of the neurologic examination. New York: McGraw-Hill Book Co, 1974.
- Eslava SJ. Semiología médica: un breve recorrido por su historia. En: Eslava SJ, Guevara CO, Gómez CP. Semiología quirúrgica. Bogotá: Universidad Nacional de Colombia, Facultad de Medicina, 2006.
- Etcheverry R. Interpretación del hemograma. Santiago, Chile: Mediterráneo, 1986.
- Farreras P, Rozman C. Medicina interna. 18va ed. España: Elsevier, 2016.
- Goic A. Depresión enmascarada: rostro médico de la depresión psíquica. Rev Méd Chile 1991; 119:321-26.
- Goic A. El juramento hipocrático: ¿una veneración ciega? Bol Of Panam Salud 1993; 115:140-46.
- Grupo de Estudios de Ética Clínica de la Sociedad Médica de Santiago. El enfermo terminal. Rev Méd Chile 2000; 128:547-52.
- Grupo de Estudios de Ética Clínica de la Sociedad Médica de Santiago. Diagnóstico de muerte. Rev Méd Chile 2004; 132:95-107.
- Harrison's. Principles of internal medicine. 19th ed. New York: McGraw-Hill Co, 2016.
- Hopkins H. Leopold's Principles and methods of physical examination. 3rd ed. Philadelphia: WB Saunders Co, 1965.
- Jalil Mussa J. Introducción a la clínica actual y a sus métodos de exploración diagnóstica. Santiago, Chile: Universitaria, 1986.
- Kampmeir RH. Physical examination in health and disease. Philadelphia: FA Davis Co, 1957.
- Katz S, Ford AB, Moskowitz RW, Jackson BA, Jafre MA. The index of ADL: a standardized measures of biological and psychosocial function. JAMA 1963; 185:914-16.
- Laín Entralgo P. La relación médico-enfermo. Historia y teoría. Madrid: Revista de Occidente, 1964.
- Llorens P. Diagnóstico endoscópico del cáncer gástrico. Santiago, Chile: Universitaria, 1975.
- López Ibar J. Las depresiones. Barcelona: Toray, 1977.
- Marañón G. Manual de diagnóstico etiológico. Madrid: Espasa-Calpe S.A., 1950.
- McBryde CM. Signos y síntomas. México: Interamericana S.A., 1964.
- Morgan WL, Engel GL. The clinical approach to the patient. Philadelphia: WB Saunders Co, 1969.
- Neiguer A. Atlas de proctología práctica. São Paulo: Editore Manole Ltda., 1977.
- Nelson Textbook of Pediatrics. La entrevista clínica. 20th ed. Philadelphia: Elsevier, 2015.
- Noguer L. Exploración clínica. Barcelona: Científico-Médica, 1949.
- Padilla T, Cossio P (directores). Biblioteca de semiología. Buenos Aires: El Ateneo, 1950.
- Román O. Semiología. Santiago, Chile: Mar del Sur, 1974.
- Sheikh JI, Yasavage JA. Geriatric Depression Scale (GDS). Recent evidence and development of a shorter version. En: Brink TL. Clinical gerontology: a guide to assessment and interviewing. New York: The Haworth Press Inc, 1986; 165-73.
- Sheldon WH. The varieties of temperament: a psychology of constitutional differences. New York: Harper, 1942.
- Soto S. Manual de semiología. Santiago, Chile: Andrés Bello, 1975.
- Snell RS. Clinical anatomy for medical students. Philadelphia: Lippincot Williams & Wilkins, 2011.
- Schottstaedt WW. Psychophysiologic approach in medical practice. Chicago: Year Book Publishers, 1960.
- Stern. Clinical examination. Chicago: Year Book Medical Publishers, 1964.
- Thumala A. Atlas de ecocardiografía. Santiago, Chile: Universitaria, 1980.

Índice de materias

A

Abdomen: 434
- cantidad de gas: 435
- caracteres de la pared: 437
- circulación colateral de tipo cava-cava: 437
- circulación colateral de tipo porto-cava: 437
- edema de la pared: 437
- en alforja: 436
- en batea: 300
- en delantal: 436
- examen: 434
- exantemas: 438
- excavado: 436
- globuloso o prominente: 436
- movilidad respiratoria: 436
- y cicatrices en la piel: 437

Abdomen agudo: 234
Aborto: 191, 463
Abscesos: 225
Abulia: 350
Acatisia: 68
Accidentes vasculares: 126
Acidemia: 320
Acidez o ardor: 75
Ácido(s):
- S-hidroxi-indolacético: 661
- vanillilmandélico: 661
- biliares: 231

Acidosis:
- metabólica: 319
- respiración acidótica o de Kussmaul: 320
- respiratoria: 321, 649

Acné: 366
Acolia: 97, 561, 669
Acondroplasia: 457, 673
Acromegalia: 381, 673
Acromicria: 457
Acropaquia: 131, 360, 669
Activación:
- auricular: 591
- cardíaca: 591
- eléctrica: 590
- ventricular: 591

Actividad:
- física, variaciones de leucocitos: 544
- sexual: 463

Acúfenos: 184
Acusia: 388
Adenocarcinomas: 162
Adenoma(s): 660
- prostático: 136, 288

Adenopatías: 361, 404, 406, 579
- axilares: 361
- crónicas por enfermedades hematológicas: 406
- crónicas por infecciones específicas: 406
- crónicas por metástasis de neoplasias: 406
- generalizadas: 361
- inguinales: 193
- localizadas: 361
- lumboaórticas: 361
- regionales: 361

Adinamia: 56
Adipsia: 318
Adulto mayor: 506
Afasia(s): 203, 208, 476, 669
- comprensiva: 208
- de conducción: 210
- etiología: 210
- expresivas de Broca: 208
- expresivas motoras: 208
- global: 210
- mixta: 210
- subcortical: 210

Afecciones comunes de la piel: 362
Afecciones digestivas: 108
Afectividad: 350
Aftas: 390, 673
Agammaglobulinemia: 332
Agnosia(s): 212, 476
- auditiva: 213
- de objetos: 212
- digital: 214
- etiología y diagnóstico: 214
- por trastornos del esquema corporal: 213
- táctil: 213
- visual: 213

Agrafias: 210
Agramatismo: 208
Agranulocitosis: 547
Agresividad: 64
Agripnia: 66
Agua libre: 316

Agudeza visual: 394, 478
– disminuida: 175
– exploración: 395
Agujero:
– auscultatorio: 376
– de conjunción: 143
– estenopeico: 396
Alanina-aminotransferasa (ALAT): 561
Albinismo oculocutáneo: 358
Albúmina:
– circulante: 563
– plasmática: 274
– sérica: 563
Albuminuria: 550
Alcalemia: 320
Alcalosis: 320
– metabólica: 320
– respiratoria: 321
Alcohólicos crónicos: 124
Aleteo nasal: 379, 502
Alexia(s): 210
– pura: 210
Alfa-fetoproteína: 661
Algia(s): 140
– pelvianas: 192
Algorra o muguet: 391
Aliento:
– acetónico: 344
– amoniacal: 344
– o *fetor oris*: 391
– rancio o *fetor hepaticus*: 344
Alodinia: 27
Alteración(es):
– adquiridas de los neutrófilos: 545
– de la claridad de conciencia: 201
– de la frecuencia: 115
– de la marcha: 509
– de la motilidad gástrica: 223
– de la personalidad: 64
– de las uñas: 233
– del equilibrio: 484
– del humor: 476
– del ritmo cardíaco: 217
– del *tonus* muscular: 488
– episódicas del humor: 477
– genéticas: 575
– morfológicas de los neutrófilos: 545
– neurológicas, posturas características: 348
Alucinación(es): 207, 350, 508, 669
– olfatorias: 208
– visuales: 302
Alzheimer: 508, 678
Amaurosis: 387, 669
– unilateral: 258
Ambliopía: 387, 669
Amebiasis: 225
Amenorrea: 194, 669
Ametropía: 175, 669
Amilasemia: 231
Amiloidosis: 277, 258, 654, 673
Aminoácidos: 231
Aminotransferasas: 561
Amnesia: 203, 669
– global transitoria: 475
Amonio: 231
– sanguíneo: 563
Amplitud respiratoria: 378
Ampolla rectal: 434
Anacusia: 184
Análisis:
– de las oximetrías: 652
– directo del líquido sinovial: 567
Anamnesis: 339, 499, 506
– próxima: 339
– remota: 341
– y examen físico del adulto mayor: 499
– y examen físico en el niño: 506
– y problemas psicológicos: 342
– y relación médico-paciente: 339
Anartria: 210
Anasarca: 275
Anemia(s): 35, 159, 673
– aguda: 159
– centrales: 162
– congénitas: 163
– crónica: 159
– crónicas, mecanismos más frecuentes de pérdida de sangre: 163
– de Biermer: 161, 673
– extracorpusculares: 163
– hemolíticas: 163
– no sideroblásticas: 162
– periféricas: 163
– perniciosa: 82, 673
– por anhematopoyesis: 162
– por déficit de factores de maduración: 162
– por dishematopoyesis: 162
– por pérdida de sangre: 163
– refractarias: 162
– secundaria: 32
– sideroblásticas: 162
Anestesias: 497
Aneurisma(s): 36, 674
– aórtico: 470
– de Ballantyne: 480
– de la aorta abdominal: 437
– de la arteria ilíaca: 37
– disecante de la aorta: 108, 674
Angina de pecho: 238
– de Prinzmetal: 240
– estable: 240
– *pectoris*: 238
– variante: 107
Angiocolitis: 96
Angiodisplasia: 605
Angioedema: 249
Angiofluoresceinografía: 401
Angiografía por resonancia magnética: 623
Angioma senil: 363
Ángulo:
– cardiodiafragmático: 583
– esternal de Louis: 408
– visual: 394

– xifoideo o epigástrico: 410
Anillo(s):
– de Cabot: 161
– de Kayser-Fleischer: 386
– fibroso: 143
Ánimo: 58
– alteración en enfermedades médicas: 63
– depresivo: 63
– melancólico: 63
– triste: 63
Anión gap: 320
Anisocoria: 206, 387, 481, 669
Anisometropía: 175, 669
Anitis: 88
Anorexia: 221, 669
Anoscopía: 86
Anosognosia: 213
Ansiedad: 53, 59, 60, 217
– aguda: 60
– ataque de pánico: 60
– crisis de angustia: 60
– crónica: 60
– normal: 59
– patológica: 59
– por enfermedad sistémica: 60
– trastornos de la ansiedad generalizada: 60
– y enfermedad funcional: 60
Anterolistesis: 150
Anti-DNA nativo o de doble cadena: 568
Anti-Mi: 569
Anticardiolipinas (ACL): 569
Anticentrómero (ACA): 569
Anticoagulante lúpico circulante: 570
Anticuerpo(s):
– antiantígeno e (anti HBe): 565
– *anticore* clase IgM (anti HBc IgM): 565
– *anticore* clase IgG (anti HBc IgG): 564
– antimicrosomales hígado/riñón tipo 1 (anti-LKM 1): 566
– antimúsculo liso (AAML): 566
– antinucleares (AAN): 566
– anti-Ro y anti-La: 569
– anti-Scl: 569
– anti-Sm: 568
– antivirus C (anti-HC): 564
– antivirus E (anti-HE): 566
– antiantígeno de superficie del virus B (anti-Hbs Ag): 564
– anticardiolipinas: 568
– anticitoplasmáticos (ANCA): 569
– antifosfolípidos: 569
– antimitocondriales (AAM): 566
– antinucleares: 568
– anti-RNP: 569
– antivirus A clase IgG (anti-HA IgG) y clase IgM (anti-HA IgM): 564
Antígeno(s): 564
– carcinoembrionario (CEA): 659
– de superficie del virus B (HBsAg): 565
– e del virus B (Hbe Ag): 565
– específico de próstata: 659
– intracelulares: 568
Antisintetasas (anti-Jo): 569
Antitiroglobulina: 575
Antojos o compulsiones: 194
Ántrax: 367
Antropometría: 501
Anuria: 135
– total: 135
Anusitis: 225
Anxietis *tibialis*: 68
Aortografía: 653
Apatía: 476, 506
Apendicitis aguda: 30, 235, 444, 674
Apnea del sueño: 68
Apófisis unciformes: 143
Apolipoproteínas: 556
Apoplejía: 202
– cerebral: 202
Apoptosis: 265, 576
Apraxia: 211, 308, 476
– bucolingual: 212
– constructiva: 212
– de la marcha: 212
– ideatoria: 211
– ideomotora: 211
– mieloquinética: 212
– motora: 212
Aracnodactilia o colicostenomelia: 457
Arañas vasculares: 358
Arco:
– diafragmático: 582
– senil: 386
Ardor vulvar: 193
Área:
– retrocardíaca: 584
– retroesternal: 584
Áreas corticales:
– área de Broca: 210
– área de Wernicke: 210
Argiria: 124, 358
Arritmias: 599
Arteria central de la retina: 399
Arterioesclerosis: 399
– de Monckeberg: 370
Arteriografía pulmonar: 653
Arteriolas:
– "en hilo de cobre": 399
– "en hilo de plata": 399
Arteritis de la temporal: 257
Articulación(es): 447
– de la columna: 447
– de las caderas: 450
– de las extremidades: 450
– de las rodillas: 453
– de Luschka: 143
– de muñecas y manos: 454
– de tobillos y pies: 456
– del codo: 454
– del hombro: 453
– sacroilíacas: 450
Artralgias: 139
Artritis: 139, 669
– de las manos: 459
– reumatoidea: 140, 154, 358, 459, 570, 674

Artropatías inflamatorias agudas: 455
Artrosis: 459, 669
Ascitis: 100, 669
- biliperitoneo: 100
- causas: 104
- diagnóstico diferencial: 102
- enfoque diagnóstico: 105
- examen físico: 101
- hemoperitoneo: 100
- laboratorio: 101
- mecanismo de producción: 103
- paracentesis: 102
- pioperitoneo: 100
- quilosa: 100
- refractaria: 104
- serofibrinosa: 103

Asma:
- bronquial: 418, 674
- cardíaca: 116, 669

Asomatognosia: 213
Aspartato aminotransferasa (ASAT): 561
Asta mayor del hioides calcificada: 407
Astenia: 56, 669
- constitucional: 58
- crónica: 58, 218
- neurocirculatoria: 119, 217, 674
- orgánica: 57
- pigmentosa: 57
- primaveral: 58
- psíquica: 58
- reciente: 58

Asterixis: 232, 263, 488
Asterognosia: 213
Astigmatismo: 175, 669
Ataque de insolación: 202
Ataxia: 473
Atelectasia(s): 411
- planas: 585

Atención y vigilancia: 474
Atetosis: 492
Aticitis: 402
Atonía del recto: 86
Atrofia: 487
- de la piel: 294
- de las papilas: 391
- muscular: 460
- papilar: 480

Aturdimiento: 202
Audición: 388, 506
- normal: 347

Audiometría: 483
Auenbrugger: 345
Aumento de los baciliformes: 547
Aurícula: 401
- derecha, crecimiento: 525
- izquierda, crecimiento: 525

Auscultación: 346
- abdominal: 443
- de Laënnec: 346
- de los trayectos arteriales: 470
- de soplos: 370
- del cuello: 407
- inmediata: 413
- pulmonar: 412

Autoanalizadores: 559
Autoanticuerpos: 568
- antiperoxidas: 575
- antirreceptores de TSH: 575

Autofonía: 182
Automatismos medulares: 304
Autorreflexión: 474
Autotopognosia: 214
Axilarca: 463
Axonotmesis: 155

B

Babinski, reflejo: 491
Balanitis: 466
Balismo: 492
Ballottement o signo del témpano: 345
Bartolinitis aguda: 193
Basofilia: 546
Basófilos: 328, 544
Batiestesia: 495
Bazo: 326, 442
Bazuqueo: 223
- gástrico: 440

Beriberi: 244
Betatalasemias: 163
Bigeminismo: 371
Biliperitoneo: 100
Bilirrubina: 231, 550, 559
- de reacción directa o rápida: 559
- directa: 559
- en orina: 560
- total: 560

Bilirrubinemia: 559
Biopsia:
- de médula ósea: 161
- del intestino: 227
- endomiocárdica: 654
- radioquirúrgica de la mama: 434
- renal: 234

Biot: 204
Blefaritis: 384
Blefaroespasmo: 384
Bloqueo:
- articular: 152
- auriculoventricular: 126
- intrahepático de la porta: 437

Blue Bloaters: 418
Boca: 342
- amarga: 74

Bochornos: 48, 669
- climaterio femenino: 48
- climaterio masculino: 48
- húmedos: 48
- y emociones: 48
- y feocromocitoma: 49
- y medicamentos: 49
- y tumor carcinoide: 48

Bocio: 407

- difuso: 497
- dishormogénico: 575
- eutiroideo: 407
- hipertiroideo: 407
- hipotiroideo: 407
- intratorácico: 112, 407
- multinodular: 407, 630, 674
- uninodular: 407

Bolus hystericus: 93
Borborigmos: 443, 669
Borde inferior del hígado: 440
Botón aórtico: 584
Boutonniere: 155
Bradicardia: 369
Bradipnea: 378
Bradisfigmia: 370
Braquicefalia: 382
Bromosulftaleína: 231
Broncofonía: 416
Broncograma aéreo: 586
Broncorrea: 114, 669
Bronquiectasias: 650, 674
Brucelosis: 57, 63, 218, 340, 369, 675
Bula o ampolla: 356
Bursitis: 139

C

C3: 570
C4: 570
CA 125: 664
Ca 15-3: 665
CA 19-9: 664
Cabeza: 381, 502
Cacosmia: 208
Caderas, movimientos pasivos y activos: 455
Caídas: 510
- episódicas: 510
- patológica: 510
- por defecto locomotor: 510

Calibre del chorro de orina, disminución: 187
Calofríos: 41
Calvicie: 382
Cambios tróficos: 253
Campo visual: 394, 479
Cáncer: 675
- avanzado: 602
- cervicouterino invasor: 192
- de próstata: 285, 291
- del tiroides: 407
- gástrico: 601
- hereditario: 660
- incipiente: 601
- precoz: 601
- marcadores: 659
- de cáncer con valor pronóstico: 661
- tumores serológicos: 227

Cansancio: 58
Capacidad:
- de abstracción: 311
- inspiratoria: 646
- residual funcional: 646
- vital: 644

Capacitancia venosa: 313
Captación:
- con I-13 I: 630
- tiroidea de I-13 I: 630

Caput medusae: 359
Caquexia: 353, 669
- cardíaca: 244

Carcinoide: 48, 675
Cardioespasmo: 94, 108, 673
Cardiomegalia: 241
Cardiomiopatía hipertrófica: 108
Cardioneurosis: 119
Cardiopatías congénitas: 611
Cardiopatías comunes, semiología: 427
Carfologías: 474
Caries: 392
Catarata: 396, 669
Catéter de Swan-Ganz: 248, 652
Cateterismo cardíaco: 651
Causalgia: 28, 675
Cavidad bucal: 390
Cavidades hidroaéreas: 586
Cefalea: 24, 50, 669
- agrupada: 51
- crónica: 53
- en racimos: 51
- de la artritis de la temporal: 51
- en jaqueca o migraña: 51
- histamínica de Horton (*Cluster headache*): 51
- neuralgia: 51
- por vicio de refracción: 52
- psicógena: 51
- recidivante: 53
- sintomáticas: 51
- tensional: 51
- vasculares: 51
- e hipertensión arterial: 51
- y glaucoma agudo: 53
- y hematoma subdural: 53
- y hemorragia subaracnoidea: 52
- y meningitis cerebroespinal: 52
- y sinusitis: 52
- y tumor cerebral: 53

Cefalohematoma: 502
Ceguera: 387, 669
- diabética: 400
- súbita: 258

Cejas: 382
Célula(s):
- cardíaca en reposo: 590
- de Kupffer: 231
- de Turk: 545
- del sistema inmune: 328
- dendríticas de Langerhans: 328
- endoteliales: 400
- epiteliales: 285, 550, 551, 552
- foliculares dendríticas: 328
- leucémicas: 161
- plasmáticas: 162

Cervicalgia: 144

Cervicobraquialgia: 142
Cesáreas: 463
Chalazión: 180
Chancro duro o luético: 193
Chasquido de apertura: 422, 425
Cheyne-Stokes: 116, 378
Choque de la punta: 421
Chorro de orina: 287, 291, 292, 549
Cianosis: 123, 249, 358, 669
- central o generalizada: 124
- diferencial: 124
- mixta: 124
- periférica o local: 124
- roja: 124
Cicatrices: 356
- de McBurney: 437
- parenquimatosas: 585
- quirúrgica transversal (tiroidectomía): 404
Ciclo vigilia-sueño: 66, 68
Cicloplejía: 177
Cifoescoliosis: 117, 421
Cilindros hemáticos: 137, 273, 552
Cintigrafía: 572
- con análogos de somatostatina: 633
- con galio-67 citrato: 632
- con leucocitos marcados: 633
- de divertículo de Meckel: 631
- de glándulas paratiroides: 630
- de glándulas salivales: 631
- de suprarrenales: 630
- de ventilación/perfusión: 630
- del tiroides: 630
- isotópica: 572
- ósea: 146, 158, 627
- renal: 631
Cintigrama:
- óseo: 627
- tiroideo: 630
Circulación:
- colateral: 359
- retinal: 399
- venosa colateral: 97, 436, 437
Cirrosis:
- alcohólica: 234, 675
- biliar primaria: 234, 331, 563, 675
- de Laënnec: 234, 675
- hepática: 233, 234, 650, 675
Cistografía isotópica: 631
Citocinas: 265
Clasificación morfológica de Bormann en cáncer avanzado: 602
Claudicación:
- intermitente: 252
- lumbar: 149
Click:
- de eyección: 425
- mesosistólico: 425
Climaterio: 48, 293
- femenino: 48
- masculino: 48
Cloasma: 196, 363
- gravídico: 196
Clonus: 490
- agotable: 490
- inagotable: 490
Coartación de la aorta: 428, 675
Coiloniquia: 360
Colangiopancreatografía endoscópica: 604
Colapso venoso diastólico: 373
Colecistitis:
- aguda: 32, 71, 98, 235, 440, 548, 675
- crónica calculosa: 676
Coledocolitiasis: 561, 676
Colesteatoma primario: 402
Colelitiasis: 32, 109, 340, 676
Colestasis: 99
- intrahepática: 563
Colesterol: 556
- como factor de riesgo: 558
- en lipoproteínas de alta densidad: 556
- en lipoproteínas de baja densidad: 556
- esterificado: 556
- total: 556, 557
Cólico: 29
- biliar: 29
- nefrítico: 150
- renal: 29, 133
- ureteral: 133
Colitis: 80
- ulcerosa inespecífica: 80, 225, 676
Colon irritable: 68, 72, 73, 76, 676
Collar de Venus: 402
Colonoscopía: 83, 225, 665
Colorragia: 34
Columna: 447
- cervical: 143
- curvaturas normales: 447
- examen físico: 149
- examen muscular y neurológico: 449
- lumbosacra: 148
Coluria: 97, 138, 560
Coma: 202, 203, 669
- brusco: 204
- *carus*: 204
- e hipertensión arterial: 204
- examen físico: 204
- insidioso: 204
- metabólico: 204
- por barbitúricos: 205
- profundo: 204
- reactividad y tamaño de las pupilas: 205
- vigil: 202
- y accidentes vasculares cerebrales: 206
- y bradicardia extrema: 205
- y bradipnea: 205
- y color de la piel de la cara: 205
- y fiebre: 205
- y hemiplejía: 204
- y signos de irritación meníngea: 205
- y taquicardia acentuada: 205
Comedón: 366
Comezón: 45
Complejo QRS: 592

Complemento: 582
Compliance: 646
Compresión:
- del III par con midriasis: 302
- del plexo braquial: 145
- del segmento mesencefálico: 302
- profunda (batiestesia): 495
Compromiso del estado general: 233
Compuestos hormonales: 189
Computer Vision Syndrome: 176
Comunicación interauricular e interventricular: 428
Concentración:
- de H^+: 322
- de HCO_3: 320
- del volumen extracelular: 313
- real de (H^+): 322
Conciencia: 201
- alteración: 201
- variaciones normales y patológicas: 201
- y amplitud de campo: 201
- y atención: 473
- y claridad: 201
- y estado psíquico: 350
Condensación pulmonar: 416
Condilomas acuminados: 193
Conducta(s): 474
- inapropiadas: 311
- nocturnas anormales: 66
Conducto auditivo externo: 401
Configuración del abdomen: 435
Confusión:
- derecha-izquierda: 214
- leve u obnubilación: 507
- mental productiva y mental simple: 474
- productiva: 207
Conjuntiva:
- bulbar: 385
- palpebral: 385
Conjuntivitis: 178
Conjunto de analitos: 555
Conmoción cerebral: 202
Constipación: 84
- causas extradigestivas: 85
- causas digestivas: 85
- examen físico: 86
- factores predisponentes: 86
- síntomas acompañantes: 85
Constitución o hábito: 351
Contenido:
- abdominal: 440
- de la caja timpánica: 402
- de la conciencia: 508
- de sodio: 313
Contraindicaciones:
- de la resonancia magnética: 626
- del cateterismo cardíaco: 655
Contraste y eco: 616
Controles de salud: 500
Convulsiones: 41
Coordinación y metría de los miembros: 493
Cor pulmonale: 244
Corazón:
- anormalmente quieto: 422
- estudios electrofisiológicos: 654
Cordón espermático: 468
Corea: 492
- mayor o de Huntington: 305, 676
- menor o de Sydenham: 305, 676
Coreoatetosis: 492
Cornaje: 116, 379, 415, 669
Córnea: 386
Coroidopatía hipertensiva por necrosis fibrinoide: 399
Coronariografía: 654
Corrigan venoso o "a" gigante: 373
Cortisol:
- libre urinario, determinación: 656
- plasmático basal: 657
Cortocircuito arteriovenoso: 470
Costocondralgia: 108
Cráneo: 381
Craneostenosis: 300
Craneotabes: 381
Creatinina: 100, 135, 273, 552
Crecimiento:
- de cavidades cardíacas: 595
- físico y desarrollo: 501
Crepitaciones: 415
Crépitos: 415
Criptitis: 87
Criptorquidia: 467
Crisis:
- convulsivas: 510
- de ansiedad: 54
- otolítica de Tumarkin: 54
Cruces arteriovenosos: 399
Cruralgia: 148
Cuadrantopsia homónima: 211
Cuarto ruido cardíaco: 423, 424
Cuello: 402
- examen: 402
- uterino: 194
Cuerdas vocales: 416
Cuerpo(s):
- uterino: 465
- cetónicos: 550
- de Howell-Jolly: 161
- grasos ovales: 552
Cuidado personal: 477, 507
Curva:
- flujo volumen: 645
- parabólica o de Damoiseau: 585
Cutis marmorata pigmentosa: 438

D

Dacriocistitis: 381, 670
Dacrocitos: 162
Dalton: 387
Daltonismo: 387
Daño hepático agudo y difuso: 561
Daño ocular: 139
Debilidad mental: 350
Debilidad muscular: 56

Decúbito:
- lateral forzado: 348
- prono electivo: 348
- supino obligado: 348

Dedo(s):
- en *boutonniere*: 455
- en llave: 460
- en martillo (*mallet finger*): 155
- en palillo de tambor: 131
- en resorte: 459
- en salchichón: 457
- hipocráticos (acropaquia): 226, 459
- y articulaciones: 459

Defectos:
- cognitivos: 506
- de la atención: 507
- de la vigilancia: 507

Defervescencia: 39

Déficit:
- de 25-OH-colecalciferol: 276
- del pulso: 370

Deformaciones:
- de la mano: 457
- del pie: 456

Deformidades en cuello de cisne: 155

Degeneración macular: 506, 676

Delirio(s): 41, 203, 207, 477, 670
- agudo: 203
- en cuadros infecciosos generalizados: 207
- sistematizados: 208

Delirium: 508
- *tremens*: 203

Demencia: 203, 309, 508, 670, 677
- luética: 208

Denny Brown: 472

Densidad urinaria: 549

Densitometría ósea: 634

Depigmentación: 358

Depolarización: 590

Deposiciones:
- esteatorreicas: 81
- grasas eliminadas en 24 horas: 227

Depresión: 61
- ánimo triste: 63
- clasificación del DSM-V: 63
- endógena: 68
- enmascarada: 62
- experiencia normal de: 62
- involutiva: 63
- neurótica: 62
- normal: 62
- por éxito: 62
- reactiva: 62
- síntomas psicológicos: 63
- síntomas somáticos: 62
- trastorno depresivo persistente: 63
- y suicidio: 62

Derivaciones y electrodos: 592

Dermatitis: 89
- por contacto: 459

Derrame pleural: 262, 276, 314, 416, 585, 659

Desarrollo psicomotor: 501, 505

Descarga vaginal: 193

Descenso:
- del diafragma: 587
- renal (ptosis): 443

Descomposición de movimiento: 493

Desequilibrio: 510

Desgarro(s): 113
- hemoptoico: 114
- musculares: 32, 153

Deshidratación: 181

Deshidrogenasa láctica: 663

Desmayo común: 125

Desnutrición:
- cardíaca: 244
- proteica: 276

Desórdenes de personalidad: 68

Desplazamiento de la tráquea: 417

Desviación:
- conjugada de la cabeza: 204
- cubital o en ráfaga de los dedos de las manos: 457

Determinación de autoanticuerpos: 566

Dexametasona: 656

Diabetes bronceada: 234, 677

Diabetes *mellitus*: 227, 241, 279, 283, 655

Diadococinesia: 494

Diafragma: 587
- ascenso del: 132
- diagnóstico: 587
- parálisis del: 132
- paresia del: 132

Diagnóstico: 515
- de alta: 517
- de certeza: 294, 517
- de ingreso: 516, 517, 528
- de la alteración de conciencia: 274
- de muerte: 521
- diferencial: 515
- endoscópico de algunas lesiones gástricas: 601
- psicosocial: 516
- sindromático: 516

Diarrea(s): 80
- aguda: 82
- aguda emocional: 217
- características de la deposición: 81
- causas extradigestivas: 85
- causas digestivas: 85
- clasificación fisiopatológica: 83
- crónica: 83
- enfoque diagnóstico: 84
- exploración de laboratorio: 83
- exudativa: 83
- funcionales: 83
- infecciosas: 82
- lientería: 80
- osmótica: 83
- pseudodiarrea: 80
- secretoria: 83
- síntomas concomitantes: 81
- y constipación: 81

Diastasis rectii: 86

Diente(s):
– de Hutchinson: 392
– de Moser: 392
Dilatación y elongación venosa: 470
Dioptría: 175
Diplopía: 55, 176, 383, 480, 670
Disartrias: 208, 306, 342, 494, 670
Discinesias: 492
Disco intervertebral: 146
Discopatía: 144, 149, 150, 218, 677
Discromatopsia: 387
Disdiadococinesia: 494
Disentería: 80, 670
Disestesias: 497
Disfagia: 93, 132, 670
– alta: 94
– causas: 94
– distal: 94
– esofágica: 93
– exploración instrumental: 95
– ilógica: 93
– lógica: 93
– lusoria: 95
– media: 94
– odinofagia: 93, 94
– orofaríngea: 93
– sideropénica: 94
Disfonía: 131
Disfunción diastólica: 241
Dishidrosis: 459
Discinesias: 492
Dislalias: 208
Dislexia: 210
Dislipidemia: 556, 559
Dismenorrea: 190, 670
– premenstrual: 190
– primaria: 190
– secundaria: 190
Dismetría: 493
Disminución de la concentración de HDL-C: 556
Disnea: 115, 217, 242, 670
– asma cardíaca: 116
– de causa cardíaca: 115
– de causa respiratoria: 116
– de decúbito: 115
– edema pulmonar agudo: 116
– paroxística nocturna: 115, 242
– por ansiedad: 117
– respiración de Cheyne-Stokes: 116
– suspirosa: 117
– trepopnea: 115
– y síntomas de angustia: 217
Disnomia: 508
Dispareunia: 294, 192, 194, 670
Dispepsia: 74, 217
– causas: 76
– enfoque diagnóstico: 76
– laboratorio: 76
– exploración instrumental: 76
– síntomas dispépticos: 74
Disquesia rectal: 86, 88
Distancia de claudicación: 253
Distensión:
– abdominal alta: 223
– del ligamento: 154
Distimias: 477
Distonía: 488
Distopía: 192
Distrés respiratorio del adulto: 263
Distribución:
– radicular: 300
– segmentaria broncopulmonar: 587
Distrofia muscular infantil de Duchenne: 304, 305
Distrofia simpática refleja: 28, 33
Disuria: 134, 290, 670
Disyunción-fractura: 157
Diverticulitis: 611
– aguda de colon: 192, 677
Divertículo(s): 611, 677
– de Zenker: 94
– faringoesofágico: 94
– por tracción: 94
Diverticulosis: 92, 610
Divieso: 367
División topográfica del abdomen: 434
Dolicocefalia: 382
Dolor: 27, 131, 143, 151, 221
– abdominal: 70, 71, 228
– actitud del enfermo: 32
– agudo: 32
– cansado: 218
– cervical: 142
– ciático: 30
– causalgia: 28, 31
– cólico: 30
– comienzo brusco o agudo: 32
– comienzo insidioso: 32
– comienzo súbito: 32
– constrictivo: 30
– continuo: 32, 33
– coronario: 29
– crónico: 33
– de la angina inestable: 239
– de la torsión de testículo: 186
– de origen vascular: 28
– del epidídimo: 186
– diagnóstico del origen: 47
– e impotencia funcional: 157
– e incapacidad: 141
– en el embarazo: 47
– en reposo: 253
– epicrítico: 27
– escala descriptiva simple: 31
– escala visual análoga: 31
– estacional: 221
– factores que lo modifican: 29
– fantasma: 31
– funcional o psicogénico: 27
– generalizado o difuso: 72
– genital: 186
– intensidad: 29
– irradiación dermatómica: 29

- irradiación esclerotómica: 29
- irradiación radicular o dermatómica: 29
- irradiado: 29
- localizado: 28
- lumbar y ciático: 146
- miccional: 134
- migración: 30
- neurítico intercostal: 131
- neurálgico: 29, 32
- neuropático central: 27
- neuropático periférico: 27
- no irradiado: 71
- ocular: 178
- orgánico: 27
- orientación diagnóstica: 110
- paroxístico: 27
- pelviano: 190
- periférico: 27
- periodicidad: 221
- período de bienestar: 221
- por artritis aguda: 453
- precordial: 29, 217
- prostático: 134
- protopático: 27
- pungitivo: 30
- radicular: 147
- recurrente: 32
- referido: 32, 71
- renal: 133
- retortijón: 30, 72
- ritmicidad: 221
- simpático: 28
- síntomas acompañantes: 33
- somático: 27
- superficial: 27
- talámico: 497
- testicular: 186
- tipo o carácter: 30
- torácico: 106
- ureteral: 134
- vesical: 143
- visceral o profundo: 27
- y debilidad: 141
- y rigidez: 141

Dolor: 27, 131, 143, 151, 221
- abdominal: 70, 71, 228
- agudo: 32
- características semiológicas: 28
- causas: 27
- crónico: 33
- estímulos y mecanismos: 70
- exploración de laboratorio: 74
- referido: 28
- víscero-sensitivo: 71
- víscero-cutáneo: 71
- visceral verdadero: 70

Dolor crónico: 32
- enfoque biopsicosocial y multidisciplinario: 33

Dolor torácico: 106
- afecciones cardiovasculares: 106
- afecciones condrocostales: 108
- afecciones digestivas: 108
- afecciones pleuropulmonares: 109
- causas extratorácicas: 108
- causas torácicas: 106
- enfoque diagnóstico: 110
- neurosis de ansiedad: 108

Doppler:
- aplicaciones clínicas: 618
- aplicaciones misceláneas: 619
- cardíaco: 611, 614
- color: 172, 199, 252, 615
- en el sistema arterial de las extremidades inferiores: 618
- en el sistema carotídeo-vertebral extracraneal: 617
- en el sistema renal: 619
- en el sistema venoso de las extremidades inferiores: 618
- en patología carotídea: 617
- en patología de las arterias vertebrales: 618

Dorsalgia: 218
Drop attack: 127, 510
Ductus persistente: 422
Duodenitis erosiva: 91
Duodeno: 608

E

Eccema: 365
Eco 3D: 614
Ecocardiografía: 611
- bidimensional: 611
- de estrés: 614
- intravascular: 614
- transesofágica: 613

Ecocardiograma: 108
- modo M: 611

Ecografía: 146
- abdominal: 196
- dúplex: 471
- en el coma: 207
- mamaria: 433

Ecolalia: 670
Ecos: 611, 616
Ecotomografía: 576
- abdominal: 579
- de partes pequeñas o estructuras superficiales: 579
- de tórax: 580
- del cuello: 579
- Doppler color vascular: 616
- indicaciones: 578
- musculoesquelética: 580
- pelviana: 579
- tiroidea: 572
- vía transrectal: 579

Ecografía-dúplex: 254
Ectropión: 384
Edema(s): 42, 244, 272, 276, 301
- agudo pulmonar: 244, 263
- angioneurótico: 43, 366
- blandos y duros: 42
- cardíaco: 44
- carencial: 44
- cíclico: 44
- cirrótico: 44

- cutáneo: 42
- de extremidades inferiores: 130
- de la pared abdominal: 440
- de papila (papiledema): 398, 479
- de Quincke: 43, 384
- en esclavina: 43, 130, 269
- generalizado: 43
- idiopático: 44
- inflamatorios y no inflamatorios: 42
- local: 152
- localizado: 42
- macular: 400
- palpebral: 180
- pulmonar agudo: 113, 244, 271
- pulmonar no cardiogénico: 244
- renal: 43

Efélides: 363, 670
Egofonía: 416, 419
Eje(s):
- eléctrico: 594
- hipotálamo-hipófisis-adrenal, exploración funcional: 655
- visuales: 480

Elasticidad torácica: 411
Electrocardiografía: 590
Electrocardiógrafo: 590
Electrocardiograma: 592
- continuo: 596
- de esfuerzo: 596
- dinámico de Holter: 596
- intervalo PR o PQ: 592
- intervalo QT: 594
- normal: 592
- segmento ST: 593

Electroforesis de lipoproteínas: 661
Electrolitos del plasma: 231
Electromiografía: 146, 151
Elementos del ciclo cardíaco: 422
Elevación:
- de las fosfatasas alcalinas: 562
- del diafragma: 587

Embarazo: 194, 196
Embolia pulmonar: 267, 322
Embolismo pulmonar: 266
Emesis: 77
Emetropía: 175, 670
Empiema: 411
Emprostótonos: 348
Enantemas: 390
Encefalopatía:
- hepática: 563
- hipertensiva: 205
- portal: 231
- portosistémica: 563

Encías: 392
Enclavamiento: 264, 302, 309
Endocarditis:
- bacteriana subaguda: 459
- infecciosa: 107, 678

Endoscopía:
- del tubo digestivo alto: 600
- del tubo digestivo bajo: 604
- digestiva: 600
- terapéutica: 606

Enema baritado: 83, 225, 231
Enfermedad(es):
- actual o anamnesis próxima: 341
- anteriores: 341
- aórtica: 427
- celíaca: 227
- coronaria: 106
- de Addison: 218, 349, 673, 678
- de Alzheimer: 508, 678
- de Basedow Graves: 480, 575, 678
- de Behçet: 258, 678
- de Bornhohn: 678
- de Buerger: 679
- de Chagas: 85, 384, 678
- de Crohn: 225, 678
- de Cushing: 350, 678
- de Dupuytren: 233, 455, 457, 678
- de Ebstein: 39, 40, 422, 679
- de Gilbert: 97, 679
- de Graves-Basedow: 407, 678
- de Hodgkin: 39, 406
- de La Peyronie: 466
- de Leo Buerger: 173, 253, 340, 679
- de los *tics*: 492
- de Marchiafava-Michelli: 163
- de Menière: 55
- de Nicolás y Favre: 361
- de Parkinson: 58, 309, 348, 679
- de Parry: 678
- de Rendu-Osler-Weber: 122, 687, 688
- de Sjögren: 141, 386, 393, 568, 687
- de Takayasu: 142, 255, 257, 370
- de Whipple: 83, 679
- del hígado y las vías biliares: 559
- del sistema inmune: 330
- diverticular de colon: 611
- estenosante de De Quervain: 461, 575
- funcional: 60
- infecciosas: 99
- inflamatoria intestinal: 226
- mitral: 427
- neurológicas y deformación de las manos: 457
- ósea de Paget: 149, 244, 382
- periodontal: 333
- pulmonar obstructiva crónica: 418
- reumática: 57, 73, 140, 305, 423, 567

Enfermo terminal: 519
Enfisema: 112, 422
- buloso: 586
- generalizado: 586
- mediastínico y subcutáneo: 132

Engramas visuoquinéticos de Heilman: 212
Enoftalmo: 383, 480
Enrojecimiento: 152, 180, 263, 438, 469
Ensanchamiento de la sombra mediastinal: 587
Ensayo:
- inmunoenzimático: 572
- por quimioluminiscencia: 572

Enteritis regional (enfermedad de Crohn): 226, 227, 680

Enteropatía:
– diabética: 81
– por gluten: 226, 678, 680
Enterorragia: 34
Enteroscopía: 606
Entesitis: 139, 140, 452
Entesopatía: 452
Entropión: 384
Enuresis: 135, 670
Enzimas de restricción: 575
Eosinofilia: 546
Eosinófilos: 328, 546
Eosinopenia: 547
Epicanto: 385
Epidídimo: 186, 187, 466, 467
Epífora: 386, 670
Epilepsia mioclónica: 492
Episodio depresivo mayor: 63
Epispadia: 466, 503
Epistaxis: 34, 92, 121, 233, 388, 670
– diagnóstico del punto de sangramiento: 122
– recidivante: 121
Epitelioma espinocelular: 356, 363
Equilibrio: 493
– ácido-base: 319
– en la marcha: 493
– estático: 493
– hidrosalino: 312
Equimosis: 34, 152, 169, 342, 670
– espontánea en sitios de punción venosa: 233
Eritema: 670
– nodoso: 356
– palmar: 233
– pernio: 168
Eritrocitos: 543
Eritrodermia: 333, 364
Eritromelalgia: 21, 680
Eritropoyesis: 162
Eritrosis: 124
Eructo: 75, 670
Escalas:
– de evaluación funcional de Katz: 511
– cuestionario del dolor de McGill: 31
– descriptiva del alivio del dolor: 31
– visual análoga: 31
Escarlatina: 438, 547, 680
Escleritis: 178
Esclerosis:
– difusa: 680
– lateral amiotrófica: 305
– sistémica progresiva: 94, 340, 411, 569, 680
Escoliosis: 447, 670
Escotoma: 387, 670
– centellante: 51
Escrófula: 404
Escrofulodermia: 404
Escroto: 467
Escuche: 347
Esferocito: 160
Esfínter:
– hipertónico: 444
– hipotónico: 444
Esguince: 153
Esofagitis por reflujo: 73, 95, 680
Esófago: 606
Esofagoscopía: 95
Espacio(s):
– extracelular: 312
– intracelular: 312
– semilunar de Traube: 438, 442
Espasmo:
– carpopedal: 226
– de torsión: 492
Espasticidad: 304
Especificidad: 540
Espéculo nasal: 112
Espirometría: 644
Esplenomegalia: 440
Espondilitis: 150
Espondiloartrosis: 144
Espondilodiscitis: 150
Espondilosis: 144, 150
Esporotricosis: 361
Espru e tropical: 227, 678, 680
Esputo: 113
Esquema:
– bioquímico hepático: 559
– colestásico: 563
– hepatítico: 563
Esquizocitos: 160
Estabilidad articular: 453
Estado(s):
– circulatorio hiperquinético: 233
– confusionales agudos: 508
– de ánimo: 476
– de la pared arterial: 370
– de la pared torácica: 411
– de la piel: 351
– delirioso: 208
– funcional de la glándula tiroides: 402
– nutricional, alteraciones más comunes: 353
– nutritivo: 351
– vegetativo: 203
Esteatorrea: 45, 226
Estenosis:
– aórtica: 107, 427
– del meato: 466
– hipertrófica del píloro: 503
– mitral: 112, 120, 350, 427
– pilórica o síndrome de retención gástrica: 441
– pulmonar: 428, 373, 419, 422
– tricuspídea: 102, 428, 680
– uretral: 135, 136
Estereognosia: 496
Estereopsis: 394
Esternocleidomastoideo: 402
Esternón en quilla: 503
Estertor(es):
– "de vuelta": 109
– de burbuja: 109
– húmedos: 244
– traqueales: 413, 415

Estetoscopio(s): 347
– para uso pediátrico: 502
Estimación:
– de la función diastólica: 616
– de la presión venosa: 420
Estitiquez: 84, 194
Estómago: 607
– en reloj de arena: 78
– posición y motilidad: 607
– regiones: 607
– y duodeno, estudio radiológico: 222
Estomatitis: 390, 680
Estrabismo: 302, 383, 408, 670
Estrangulación intestinal: 228
Estrechamiento de conciencia: 475
Estrella macular: 399
Estreñimiento (ver Constipación): 84
Estrés psicológico: 527
Estrías:
– de color violáceo en el abdomen: 437
– de distensión blancas (líneas albicantes) en el abdomen: 437, 460
– purpúricas del abdomen: 437
Estridor: 670
– inspiratorio: 407
– laríngeo: 415
Estudio(s):
– de las arritmias: 595
– del reflujo gastroesofágico: 631
– funcionales del páncreas: 228
Estupor: 203, 670
Euforia: 349
Evaluación de la capacidad funcional: 511
Evans: 426
Eventraciones: 437
Examen:
– anal: 434
– anorrectal: 89
– arterial: 469
– articular: 451
– cardiovascular: 419
– con doble contraste: 607
– de la cabeza: 381
– de la columna: 447
– de la función cerebelosa: 493
– de la mama: 429
– de la marcha: 496
– de la motilidad: 485
– de la refracción: 176
– de la región precordial, palpación: 421
– de la región precordial: 421
– de la sensibilidad: 494
– de las demencias: 508
– de las manos: 452
– de los reflejos osteotendíneos: 489
– de los reflejos: 488
– de oído: 401
– de orina: 549
– de pares craneanos: 478
– del abdomen: 72, 432
– del adulto mayor: 506
– del estado cognitivo: 507
– del líquido sinovial: 566
– del oído: 401
– del olfato: 478
– del paciente apráxico: 211
– físico: 204, 233, 239, 294, 337
– de un cardiópata: 419
– del niño: 499
– general: 348
– segmentario: 381
– ginecoobstétrico: 340
– mental: 473
– neurológico: 472
– ocular: 178
– para determinar causa de las caídas: 510, 511
– pulmonar: 412
– segmentario: 344
– vascular periférico: 469
– venoso: 470
Exámenes de laboratorio clínico: 537
Excursión respiratoria: 412
Exoftalmo: 383, 670
Expansión:
– del volumen extracelular: 271
– torácica: 411
Expectoración o esputo: 113, 670
– con estrías de sangre: 114
– con sangre: 114
– enfoque diagnóstico: 114
– hemoptisis: 119
– hemoptoica: 114, 117
– herrumbrosa: 119
– mucopurulenta: 114
– mucosa: 114
– neumónica: 114, 119
– numular: 114
– purulenta: 114
– serosa: 114
– vómica: 114
Exploración:
– de las mamas: 466
– del tiroides: 571
– de la presión venosa: 313
Exploración de la conciencia: 473
Exploración especializada: 537
– a través de la biología molecular: 575
– clínica y de laboratorio de la hemostasis: 636
– física en ginecología: 463
– funcional del eje hipotálamo-hipófisis suprarrenal: 655
– funcional del tiroides: 407
– inmunológica del tiroides: 572, 575
Expresión verbal: 208
Extensibilidad: 488
Extrasístoles: 118
– auriculares y ventriculares: 596
Exudados:
– algodonosos: 399
– duros: 399
– y estrechamiento arterial en el fondo de ojo: 480
Eyección ventricular: 241

F
Facies: 349
– y enfermedad: 349
– y estado anímico: 349
– y posibles intoxicaciones: 350
Factor:
– V: 562
– de la coagulación: 122
– del complemento: 570
– reumatoideo: 257, 566
Falla multiorgánica: 248
Fanéreos: 356
Faringe: 392
Faringitis: 392
Fasciculaciones: 487
Fatiga: 56
– cardíaca: 115
– de combate: 56
Fatigabilidad: 509
Febrícula: 38
Fenómeno(s):
– de Korotkoff: 374, 375
– de Raynaud: 142, 459, 569
– hemorrágicos de la piel y las mucosas: 233
Feto, latidos cardíacos: 195
– segmentos del: 195
Fetor hepaticus: 232
Fibra óptica: 600
Fibrilación auricular: 596
Fibrinógeno: 548
Fibromialgia: 145
Fibroscopio: 600
Fibrositis: 149
Fichas clínicas: 343, 528
Fiebre: 37, 380
– comienzo: 39
– continua: 39
– crisis: 39
– de arañazo de gato: 361
– de origen desconocido: 41
– de Pel-Ebstein: 40
– en agujas: 40
– facticia: 41
– fuegos: 41
– héctica: 39
– intermitente: 39
– invertida: 38
– lisis: 39
– mediterránea: 675
– ondulante: 675
– pseudocrisis: 39
– recaída: 41
– recurrente: 39
– reinfección: 41
– remitente: 39
– séptica: 39
– tifoidea: 39
– y herpes labial: 41
– y pulso: 369
Fimosis: 466, 503
Fístula(s): 404
– arteriovenosa: 470
– braquial: 404
– tiroglosa: 404
Flacura o delgadez: 353
Flapping tremor: 232, 462, 488
Flebitis superficial: 470, 680
Flebotrombosis asintomática: 254
Flegmasía:
– *alba dolens*: 254
– *cerulea dolens*: 254
Flujo(s):
– laminar cardíaco: 615
– sanguíneo: 614
– rojos: 189
Flutter auricular: 596, 599
Fondo de ojo: 396
Fontanela anterior: 502
Forámenes intervertebrales: 143
Fórmula:
– de Friedewald: 557
– leucocitaria: 541
Fosa renal: 443
Fosfatasas alcalinas: 562
Fotocoagulación con láser: 606
Fotofobia: 333, 670
Fóvea: 394
Fracción beta (bGTC): 663
Fraccionamiento electroforético de las proteínas séricas: 563
Fractura(s): 151
– antigua: 155
– costales: 580
– de Colles: 156
– en hueso patológico: 157
– en la tercera edad: 157
– en los niños: 157
– en tallo verde: 157
– por fatiga: 158
Frecuencia respiratoria: 378
Frémito(s): 422, 426, 437
Frente olímpica: 382
Frotes:
– peritoneales: 436
– pleurales: 415
Frotis de sangre: 545
Fuegos: 41
Fuerza muscular: 453
Función(es):
– articular: 152
– cerebelosa: 493
– ejecutivas: 508
– encefálicas superiores: 476
– fagocitaria: 231
– gustatoria: 484
– inmune: 328
– respiratoria: 642
– ventricular: 654
– visuoespaciales: 476
Furúnculo: 367

G

Galactografía: 433
Galactorragia: 431
Galactorrea: 466, 670
Galeno: 371
Galileo: 379
Gallavardin: 371
Galope(s): 422
- presistólico o auricular: 424
- protodiastólico o ventricular: 424

Gammaglutamil transpeptidasa: 562
Ganglio(s): 327, 405
- amigdalar o tonsilar: 406
- centinela: 406
- cervicales anteriores: 405
- cervicales posteriores o del triángulo posterior: 405
- de Troisier o de Virchow: 361, 406
- de Virchow: 361, 406
- del cuello: 405
- linfáticos: 405
- lingual: 406
- mastoideos: 405
- mediastínicos: 361
- occipitales: 405
- preaunculares: 405
- retroauriculares: 405
- submaxilares: 405
- submentonianos:
- supraclaviculares: 405

Ganglión: 461
Gangrena: 253
- húmeda: 173
- seca: 173
- venosa: 254

Gas(s):
- en la vía biliar: 230
- en sangre arterial: 261, 642, 648, 650

Gasto cardíaco: 205, 313, 653
Gastritis: 603
- aguda: 603
- atrófica: 603
- crónica: 603
- erosiva: 603
- hipertrófica: 604

Genitales:
- externos: 463
- femeninos: 504
- masculinos: 503

Genodermatosis: 363
Ginecomastia: 132, 429
Gingivitis: 391
Gingivorragia: 34, 165
Glándula(s):
- de Bartolino: 193
- mamaria: 463
- periuretrales (Skene): 464
- submaxilares y parótidas: 579
- tiroides: 407
- vulvovaginales (Bartolino): 464

Glaucoma:
- agudo: 180
- neovascular: 401

Globo:
- ocular: 177, 383
- vesical: 290

Glóbulos rojos: 160
- alteraciones morfológicas: 160
- defectos corpusculares: 163
- defectos extracorpusculares: 163

Glomerulonefritis: 285
- aguda postestreptocócica: 271
- crónica: 279

Glomerulopatía(s): 271
- membranoproliferativas: 272
- primitivas: 285
- secundarias: 285

Glositis: 226
Glucogénesis: 231
Glucogenólisis: 231
Gluconeogénesis: 231
Glucosuria: 318, 550
Glutamina en el líquido cefalorraquídeo: 564
Gnosia: 507
Gonadotrofina coriónica humana: 664
Gota: 570, 681
Gradiente alveoloarterial de oxígeno: 261
Grado:
- de compromiso de conciencia: 204
- de conciencia: 350

Grafoestesia: 495
Granulación(es):
- azurófilas: 545
- patológicas: 545
- regenerativas: 545

Granulocitos: 547
Granulomatosis:
- alérgica o de tipo Churg y Strauss: 257
- de Wegener: 255
- intestinal lipofágica: 226, 679, 681
- linfomatoide: 257

Gravedad de un enfermo, apreciación de la: 519
Grupos:
- ganglionares: 405
- musculares: 486

H

Habilidad visuoespacial: 476
Hábito:
- asténico (ectomorfos o leptosómicos): 351
- pletórico (endomorfos o pícnicos): 351

Hallux valgus: 456
Haz de His: 591, 596
HDL-colesterol: 556
Hemartrosis: 637, 670
Hematíes: 550
Hematoma: 34, 152,
Hematoquecia: 87, 90
Hematuria: 34, 136, 670
- de tipo glomerular: 274

Hemeralopía: 387, 670
Hemianopsia: 302, 387, 479, 670
Hemicránea: 51, 670

Hemiparesias: 303, 670
Hemiplejía: 204, 670
Hemobilia: 34
Hemoconcentración: 231
Hemocromatosis: 358, 677, 681
Hemofilia: 36, 567, 637, 682
Hemoglobina(s): 648
– anormales: 358
– reducida: 358
Hemoglobinopatías: 163
Hemoglobinuria: 137, 550
– paroxística nocturna: 162, 163
Hemograma: 159, 541
Hemoneumotórax: 417
Hemopatías: 34, 36, 122
Hemopericardio: 34, 246
Hemoperitoneo: 100, 191
Hemoptisis: 34, 114, 119, 670
Hemorragia(s): 34, 87
– aguda: 35
– aparente: 35
– crónica: 35
– digestiva alta: 36, 90, 601
– digestiva baja: 90, 92, 605
– digestiva masiva: 247
– en llama: 399
– externa: 35
– genital: 189
– inaparente: 35, 37
– intensa: 35
– interna: 35
– leve: 34
– masiva: 35
– moderada: 35
– por hemopatías: 37
– por trastornos de la coagulación: 37
– retinales: 399
– subconjuntival: 180
Hemorragia digestiva: 90
– aguda: 90
– alta: 36, 90, 91
– aparente: 90
– baja: 92
– características macroscópicas: 91
– causas: 91
– crónica: 90
– enfoque diagnóstico: 93
– exploración de laboratorio: 92
– hematemesis: 92
– inaparente: 90
– melena: 92
Hemorragia intracraneana: 307
– epidural: 35
– extraparenquimatosa: 35, 307
– intraparenquimatosa: 35, 37, 307
– subaracnoidea: 51, 52, 308
– subdural: 308
Hemorragias intracraneanas e infarto cerebral: 307
Hemorroide(s): 84
– centinela: 89
Hemosialemesis: 119
Hemostasia: 636, 639
– condiciones hemorragíparas particulares: 641
– exploración clínica y de laboratorio: 636
Hemotórax: 34, 247, 417
Hepatitis: 682
– aguda: 561, 682
– agudas virales: 561, 682
– alcohólica: 562, 682
– anictéricas: 232
– infecciosa: 682
– marcadores virales de la: 100
Hepatomegalia: 440
– sensible: 244
Heridas tetanígenas: 151
Hernia(s): 444
– abdominales: 444
– atascada: 445
– crural o femoral: 445
– diafragmática: 587, 682
– estrangulada: 445
– hiatal: 601
– incisionales: 229, 436, 444
– inguinal: 445, 682
– inguino-escrotales, diagnóstico diferencial: 446
– intracraneanas: 301
– irreductible: 444
– reductible: 444
– transcallosa: 301
– transtentorial: 302
– y eventraciones: 437
Herpangina: 502
Herpes:
– labial: 41, 389
– zóster: 297, 682
Hiatus esofágico: 587
Hidrocefalia(s):
– congénita o adquirida: 382
– del lactante: 300
Hidrocele: 467, 503
Hidropesía endolinfática: 55
Hidrotórax: 417
Hígado: 231, 441
– en acordeón: 442
Higroma quístico: 403, 404
Hinchazón: 42
Hiperactividad: 508
Hiperacusia: 388
Hiperalgesia: 497
Hiperapnea central neurogénica: 205
Hiperbasófilos de Downey: 546
Hipercapnia: 263
Hipercoagulabilidad: 276
Hipercolesterolemia: 557
Hipercortisolismo: 655
Hipercromía: 168
Hiperemesis gravídica: 79, 194
Hiperhidrosis: 41
– localizada y segmentaria: 267
Hiperinflación pulmonar: 414
Hiperleucocitosis: 544
Hiperlipidemia: 276

Hipermenorrea: 189, 462, 670
Hipermetropía: 175, 670
Hipernatremia: 316
Hipernefroma: 40, 682
Hiperosmia: 194
Hiperosmolaridad: 312
Hiperpatía: 497
– talámica: 299
Hiperpirexia: 38
Hiperplasia prostática benigna: 287
Hiperpnea: 115, 378, 670
Hiperprosexia: 507
Hiperreflexia: 489
– profunda: 303
Hipersalia: 194
Hipersomnia: 56, 63, 68
– causas: 68
– idiopática: 68
– recurrente: 68
Hipertelorismo: 333, 502
Hipertensión:
– arterial: 205, 273, 377
– esencial: 377
– idiopática: 377
– maligna: 119, 283
– primaria: 377
– secundaria: 377
– crónica: 253, 377
– del guardapolvo blanco: 374
– endocraneana: 300, 301
– portal: 102, 357
– pulmonar: 428
– renovascular: 683
– sistémica: 370
– venosa yugular: 248
– venosa: 174, 420
– yugular: 273
Hipertiroidismo: 118, 480, 683
Hipertonía: 300, 670
Hipertrigliceridemia: 558
Hipertrofia(s):
– muscular pilórica: 223
– musculares: 487
– parotídea: 233
– prostática: 511
Hiperventilación: 108
Hipervolemia aguda: 314
Hipnosis: 202
Hipoacusia: 184,
– de transmisión: 184
– mixta: 184
– sensorioneural: 184, 218, 388, 483
Hipoalbuminemia: 274
Hipoamnesia benigna del anciano: 475
Hipocortisolismo: 657
Hipocromía: 168
Hipodipsia: 318
Hipoestesia: 141, 497
Hipofonía: 210
Hipogammaglobulinemia: 331
Hipoglicemia: 127
Hipokalemia: 137
Hiponatremia: 232
Hipoproteinemia: 276, 555
Hipoprotrombinemia: 122
Hiporreflexia: 489
– profunda: 304
Hiposmolaridad: 285
Hipospadias: 503
Hipotálamo-hipófisis-suprarrenal, eje: 655
– exploración del: 655
Hipotensión:
– arterial sistémica: 205
– ortostática: 247
• postural: 377
Hipotermia: 42, 380
– causas médicas: 42
– por dosis alta de antipiréticos: 42
– por prolongada exposición al frío: 382
Hipotiroidismo: 407
Hipotonías: 487, 670
Hipotrofia: 304
Hipovolemia: 283
Hipoxemia: 123, 261, 263, 670
Hipoxia tisular: 260
Hippus: 481
Hirsutismo: 350, 670
Historia:
– clínica: 340, 353, 528
– clínica electrónica: 530
– familiar: 333
Historial clínico: 528
HLA-B27: 566
HLA: 570
Holter: 119
Homeostasis: 278
– de la glucosa: 231
Hormigueos: 60
Hormonas: 231
Hostilidad: 64
– enmascarada: 64
– formas verbales de expresión de: 65
– normal: 64
– patológica: 64
– y cambios fisiológicos: 65
– y enfermedades médicas: 65
– y enfermedades psiquiátricas: 85
Hueco supraesternal: 421
Humor: 62, 477

I

Iatrogenia: 526
Ictericia: 96
– acolúrica: 97
– colestásica: 98
– colúrica: 99
– enfoque diagnóstico: 99
– examen físico: 97
– flavínica: 357
– grave: 232
– hemolítica: 97
– hepática: 98

- laboratorio: 99
- leve: 97
- mecanismos de producción: 98
- posthepática: 98
- prehepática: 98
- rubínica: 357
- verdínica: 357

Ictus: 202, 670
Ideas suicidas: 62
Idiocia: 350
Ig séricas, cuantificación: 334
Ileítis regional: 225, 235
Íleo:
- biliar: 229, 609
- funcional adinámico: 228
- funcional paralítico: 228
- mecánico: 228, 436
- paralítico o adinámico: 228

Ilusiones: 201, 508
Imagen(es):
- cintigráficas dinámicas: 627
- cintigráficas estáticas: 627
- de cuerpos extraños: 626
- leucoeritroblástica: 162
- lineales de origen pleural: 585

Impacto fecal rectal: 84
Impotencia funcional: 152, 252, 461
Impulso:
- apexiano de carácter vivo: 422
- ventricular izquierdo: 422

Inatenciones: 214
Incontinencia:
- de esfuerzo: 187
- urinaria: 187, 511, 670
- paradojal: 187
- verdadera: 187

Índice reticulocitario: 542
Individuo histérico: 127
Inervación intrínseca: 147
Inestabilidad articular: 152
Infarto: 671
- del miocardio: 596, 683
- pulmonar: 109

Infecciones:
- agudas localizadas: 546
- estafilocócicas recurrentes: 333
- toxicometabólicas: 478

Infertilidad conyugal: 463
Infiltrados pulmonares: 585
Inflamación: 134, 265
Influenza: 50
- AH1N1 (porcina): 683
- estacional: 683

Ingurgitación yugular: 404, 420
Inmunidad: 325
- adaptativa o específica: 325
- celular: 325, 330, 334
- específica, componentes: 325
- humoral: 352, 330
- innata: 325
- y citometría de flujo: 334
- y hemograma: 33

Inmunizaciones: 333
Inmunoblot recombinante: 565
Inmunocitos: 545
Inmunodeficiencias primarias y secundarias: 331
Inmunoglobulina(s): 328
- inhibitoria de la unión al receptor: 575

Insomnio(s): 66
- causas de: 67
- modalidades: 66

Inspección: 354
- de la cabeza, perfil del rostro: 381
- de las venas yugulares: 313
- del cuero cabelludo: 382
- del recto y ano: 468

Insuficiencia:
- aórtica: 422
- arterial periférica: 251
- cardíaca: 241, 262
- hepática: 231, 233, 563
- hepatocelular: 231
- mitral reumática crónica: 427
- posrenal u obstructiva: 283
- prerrenal o funcional: 283
- renal: 241

aguda: 233, 285
crónica: 278
- respiratoria: 260, 564, 642
- suprarrenal crónica: 57, 357, 459, 678, 683
- tricuspídea: 428, 683
- venosa: 253

Inteligencia: 350
Interacción médico-madre-niño: 499
Interpretación de un perfil bioquímico: 554
Interrogatorio:
- obstétrico, normas: 462
- y diagnóstico clínico: 513
- y diagnóstico psicológico: 339

Intestino delgado: 608
- obstrucción: 610

Intestino grueso:
- obstrucción: 229

Intolerancia al frío: 407
Intoxicación:
- por monóxido de carbono: 124
- por plomo: 85

Intususcepción intestinal: 230
Involución uterina: 200
Inyección:
- conjuntival: 178
- periquerática: 178

Iridociclitis: 178
Iritis: 178
Irritación peritoneal: 378
Isodactilia: 457
Isoosporosis: 81

J

Jaqueca: 51, 683
Jergoafasia: 209
Juramento Hipocrático: 533

L

Labio(s): 349
- leporino: 389

Laboratorio:
- bioquímico hepático: 559
- clínico: 539
- del paciente con inmunodeficiencia: 334
- diferencial: 570
- en el paciente reumatológico: 566
- en enfermedades del hígado: 544
- en síndromes de inmunodeficiencia: 334
- inmunológico en síndrome nefrítico: 274

Lagoftalmo: 480, 671
Laparotomías: 559
Latido(s):
- aórtico normal: 469
- apexiano: 421
- visibles: 421

Laxitud articular de los dedos: 460
LDL-colesterol: 556
Lecho ungueal: 460
Lectura:
- de sedimentación: 548
- y escritura: 210

Leiomiomas: 603
Lengua: 390
- de loro: 391
- escrotal: 391
- lisa o despapilada: 391
- saburral: 391

Lenguaje: 507
Léntigo(s): 363
- senil: 459

Lesión(es):
- de cápsulas y ligamentos: 153
- eritemato-escamosas: 364
- gástricas elevadas, clasificación: 601
- musculoesqueléticas: 151
- neurológicas en la incontinencia urinaria: 511
- neurológicas periféricas: 155
- pigmentarias: 362
- pleuropulmonares: 584
- tendinosas: 154
- traumáticas: 144
- ulcerofibrinosas de las amígdalas: 502

Lesiones dermatológicas elementales: 168
Lesiones tendinosas:
- musculares: 153
- tendinosas: 154
- meniscales: 157

Letras de Snellen: 395
Leucemia: 545, 660, 683
- linfocítica crónica: 546

Leucocitos: 544
Leucocitosis: 544
Leucocituria: 551
Leucodermia: 358
Leucopenias: 544, 547
Leucorrea: 193
- inerte: 193

Libido: 463
Lientería: 80, 671
Limitación(es):
- de los movimientos del cuello: 205
- de la ecocardiografía: 611

Límites del hígado: 441
Línea(s):
- parda del embarazo: 196
- A, B y C de Kerley: 585

Linfangitis superficial: 360
Linfáticos: 502
Linfedema: 42, 44, 360, 671
Linfocito(s):
- B: 329, 545
- T: 329
- grandes granulares: 328

Linfocitosis: 546
Linfografía: 360
Linfoma(s): 40, 269, 361, 406, 562, 684
- de Hodgkin: 546, 679, 684

Linfopenias: 547
Lípidos: 231
Lipiduria: 276
Lipodistrofia intestinal: 226, 679, 681, 684
Lipomas: 89, 356, 429, 603
Lipoproteínas: 296
Lipotimia: 31, 125, 671
Liquenificación: 170
Líquido:
- ascítico: 100
- en la cavidad pleural: 416
- sinovial: 566

Listesis: 144, 149, 150
Livedo reticularis: 282, 469
Logoterapia de Frankl: 526
Lordosis: 447, 671
Lumbago: 148, 151, 217, 671
Lumbociática: 148, 675, 684
Lunares: 362
Lupus eritematoso generalizado: 386, 684
LUT: 287
Luxaciones: 156
Luxofracturas: 156

M

Macrocefalia: 382
Macroglosia: 391
Macrotia: 388
Mácula:
- piel: 356
- ojo: 387

Malabsorción: 226
Maladigestión: 226
Maléolo interno: 174
Mal de Chagas-Mazza: 678
Malnutrición: 354
Mamas: 429
Mamografía: 432
Mancha(s):
- "café con leche": 363
- de Janeway: 459
- de Koplik: 390

– o vetas reticulares en el abdomen: 438
Manifestaciones:
– cutáneas y endocrinas: 233
– semiológicas principales de las cardiopatías más comunes: 427
Maniobra:
– de Allen: 469
– de Hurst: 86
– de Jendrassik: 489
– de Lasègue: 150
– de Mingazzini: 486
– de Romberg: 509
– del enganche de Mathieu: 442
– de Valsalva: 445
Manos(s): 457
– de partero: 60
– en ráfaga: 457
– en tridente: 457
Manómetro: 373
Mantención de las distancias sociales: 477
Marcadores de los virus de las hepatitis: 564
Marcadores tumorales serológicos: 659
– de cáncer con valor pronóstico: 661
– de riesgo de cáncer: 659
– tumorales serológicos: 659
Marcha: 349
– atáxica: 349, 498
– en enfermedad de Parkinson: 349
– en hemipléjico: 349, 498
– en parapléjico: 349
– en polineuríticos: 349
– espástica: 349, 498
– estepada: 498
– festinante: 305, 498
– hemipléjica o de Todd: 498
– miopática: 498
– normal: 509
– o ambulación: 349
– parkinsoniana: 498
Mareo: 53, 217, 510
Mareos y crisis de ansiedad: 54
Masa muscular: 351
Mastocitosis: 328, 684
Mastodinia cíclica: 466
Mastoiditis: 388
Matidez: 439
– cardíaca: 422
– desplazable: 439
– hepática: 441
Mecánica de la respiración: 337
Mecanismo:
– de daño inmune: 330
– de lesión neurológica: 155
Mediastinitis: 269
Mediastino: 269
– anterior: 269, 587
– división anatómica: 129
– división topográfica: 129
– inflamaciones agudas: 269
– linfoma: 269
– medio: 269, 587
– órganos contenidos: 130
– patología del: 129
– posterior: 269
– semiología del: 130, 131
– superior: 269
– timomas: 269
– tumores neurogénicos: 269
– tumores primarios: 269
Medicación anticolinérgica: 224
Medicamentos: 249
Medicina nuclear e imágenes moleculares: 627
Medio interno: 312
Medios de contraste en resonancia magnética: 624
Médula ósea: 326
Megacolon tóxico: 237
Megalomanía: 477
Melancolía: 61
Melanoma maligno: 363
Melanoplaquia: 358, 394
Melasma: 363
Melena: 34, 90
Membrana:
– celular: 568
– timpánica: 401
Memoria: 350, 475
– de corto plazo y largo plazo: 475
– inmediata: 475
– inmunológica: 325
– reciente y remota: 507
Menarquia: 293
Meningitis: 684
– agudas: 348, 684
Menometrorragia: 189, 462
Menopausia: 49, 194, 293
– determinaciones hormonales: 294
– laboratorio: 294
– manifestaciones clínicas: 294
– metabolismo de lipoproteína: 296
– metabolismo óseo: 295
– natural o espontánea: 293
– precoz o prematura: 293, 636
– y climaterio: 293
Menorragia: 189, 462
Menstruaciones: 189, 294
Mericismo (ver Arcadas): 77
Mesa de examen ginecológico: 464
Mesenquimopatías: 40, 140, 246, 276, 377, 461, 546, 641
Metástasis: 162
Meteorismo: 75
Metilmercaptano: 232
Método:
– de Lahey: 407
– radioinmunológico: 572
Metrorragia: 34, 189, 671
Mialgia: 139
Miastenia: 56
– *gravis*: 486, 684
Micción incompleta: 273
Microalbuminuria: 549
Microaneurismas: 400
Microangiopatía: 400
Micropoliadenopatía cervical: 406

Microtia: 388
Midriasis unilateral: 481, 671
Miedo: 59
Mielocitos: 546
Mielograma: 161
Migraña: 51, 681, 683, 684
Mioclonías: 492, 671
Mioclonus nocturno: 68
Miopatías: 305, 487
– inflamatorias: 453
Miopía: 175, 671
Mioquimia: 487
Miosis: 481
– unilateral: 481
– y midriasis bilateral: 481
Miositis: 569
Miotonía: 486
Mixedema: 44, 684
Mixoma auricular: 126, 373, 685
Modo Doppler: 578
Molestia principal: 341
Monitorización del curso clínico: 664
Monoartritis: 140
Monocito: 541
Monocitos/macrófagos: 328
Monocitosis: 546
Mononucleosis infecciosa: 42, 57, 99, 272, 340, 393, 406, 546, 685
Morfología de las curvas de presión: 652
Morfología de los leucocitos: 544
Motilidad:
– facial: 482
– ocular: 480
Movilidad articular: 159, 452
– de la muñeca: 452
– del cuello: 453
– pasiva: 452
Movimientos:
– fetales: 195
– involuntarios anormales: 492
– involuntarios: 492
Mudez: 208
Muerte:
– neonatal: 463
– programada: 265
Muñón pulmonar: 417
Murmullo:
– pulmonar: 413
– vesicular: 347
Musculatura del cuello: 408
Músculos:
– abdominales: 486
– estriados: 486
Mutismo akinético: 202, 203

N

Narcolepsia: 68
Narcosis: 202
Nariz: 387, 502
– en silla de montar: 387
Natremia: 313
Natural killer: 325
Náuseas: 77, 221, 671
Necrosis: 255
– isquémica: 173
– tisular: 469
Negligencias: 476
Neologismos: 208
Neoplasias: 145
– endocrinas: 576
Neovascularización retinal: 400
Nervios:
– auditivo: 483
– espinal: 484
– facial: 482
– glosofaríngeo y neumogástrico: 110
– hipogloso mayor: 485
– motor ocular: 480
– olfatorio: 478
– óptico: 478
– trigémino: 481
Nerviosidad: 59, 60, 343
Neumonía:
– neumocócica típica: 109, 685
– recurrente: 332
Neumoperitoneo: 438, 671
Neumotórax: 586
– espontáneo: 109
Neuralgia: 671
– ciática: 29, 685
– del glosofaríngeo: 484
– del trigémino: 482, 685
– intercostal: 29
Neurastenia: 56, 685
Neurinoma del acústico: 55
Neuritis: 28
– ciática: 685
– óptica: 398
– periférica: 685
– retrobulbar: 480
Neuroapraxia: 155
Neurona motora periférica: 304
Neuronitis vestibular: 55
Neuropatías: 453, 685
– óptica hipertensiva: 399
– periférica: 280, 333
Neurosis: 59
– cardíaca: 217
Neurotmesis: 155
Neutrófilos: 328, 544
Neutropenia(s):
– de la diálisis: 547
– por fármacos: 547
Nevi aracniformes: 233
Nevo(s):
– aracniformes: 358
– compuesto: 362
– congénitos: 362
– de unión: 362
– dérmico: 362
– melanocítico: 362
– nevocelular: 362

Nicturia: 135, 671
Niño:
– examen físico general: 499
– maltratado: 157
Nistagmo: 383, 402
Nistagmus: 54, 383, 483, 494, 671
– centrales: 494
– cerebeloso: 484
– pendular: 483
– verdadero: 483
– vestibular: 484
Nitrógeno ureico: 555
Nivel de conciencia o vigilancia: 508
Niveles hidroaéreos: 230
Nódulo(s): 356
– tiroideo: 572
– de Bouchard: 459, 671
– de Heberden: 459, 671
– o panadizo de Osler: 459
Núcleo pulposo: 146
Nutrición: 353

O

Obesidad: 351
– mórbida: 355
Obnubilación mental: 202
Obstrucción:
– arterial: 251
– biliar completa y prolongada: 561
– bronquial: 418
– de vías respiratorias: 116
– intestinal: 228
• con estrangulación: 228
• simple: 230
– localizada de la vía aérea: 418
– urinaria: 468
Oclusión venosa central: 401
Odinofagia: 93, 671
– alta: 93
– baja: 93
Odontalgia: 27
Oftalmía *neonatorum*: 180
Oftalmoscopio directo: 396
Oído: 401
– aurícula: 401
– conducto auditivo: 401
– examen: 401
– tímpano: 401
Ojo(s): 383
– cámara anterior: 177
– duro: 179
– en brújula: 383
– hipermétrope: 399
– miope: 399
– rojo: 177
Oligoanuria: 135, 283
Oligoartritis: 140
Oligomenorrea: 462, 671
Oliguria: 135, 284, 671
Ombligo: 503
Onda(s):
– "a" patológica: 373
– "y" patológica: 373
– P: 592
– peristálticas: 229
– Q: 593
– R: 593
– S: 593
– T: 593
Onfalitis: 438
Onicofagia: 460
Onicogrifosis: 460
Onicomicosis o *tinea unguium*: 460
Onicorrexis: 460
Opacidad timpánica: 402
Opistótonos: 204, 300, 348
Optotipos: 395
Órganos linfoides: 325, 326
Orgasmo: 463
Orientación: 474
– espacial: 394, 474
– halopsíquica: 474
– personal: 350
– situacional: 474
– temporal: 474
– temporoespacial: 507
Orificios herniarios: 235
Orina:
– acolúrica: 97
– aspecto: 136
– cambios de color: 137
– colúricas: 97
– sedimento: 136, 273
– turbia: 138
Ortopnea: 115, 242, 348, 671
Ortostatismo: 125
Orzuelo: 180
Oscurecimiento de la conciencia: 202
Osmolaridad: 312, 313
Osteopenia: 296
Otalgia: 33, 183, 342
Otitis media crónica: 333
Otorrea: 182
Otoscopía: 401
Oxidaciones bioquímicas: 231

P

Paladar duro: 392
Palestesia: 495
Palidez: 357
Palma hepática: 233
Palpación: 345, 369, 431
– abdominal: 439
– bimanual de Guyón: 443
– bimanual pélvica: 465
– del bazo: 442
– del hígado: 441
– del riñón: 443
Palpitaciones: 117, 671
– aisladas: 117
– de esfuerzo: 117

– en reposo: 117
– en salva: 118
– en serie: 118
Panadizo: 461
– herpético: 459
Pancreatitis: 685
– aguda: 556, 685
– crónica: 83, 227, 604, 685
Pancreatografía endoscópica: 604
Panic attack: 60
Paniculitis: 356, 685
Panículo adiposo: 351
Pansinusitis: 33
Papila del nervio óptico: 177, 397
Papiledema: 398
Papilitis: 398
Pápula: 356
Paracentesis abdominal: 101, 439
Paracusia: 184
Paraeidolias: 207
Parafasias: 208
Parafimosis: 466
Parálisis: 671
– bulbares: 485
– cerebral: 492
– de la mirada: 206
– facial central o de primera neurona: 482
– pseudobulbar: 485
Paraparesias: 486
Parasitosis: 546
Paratiroides: 630
Paratonía: 488
Paresia: 141, 251, 486, 671
– de los miembros inferiores: 486
Parestesias: 497
Paro cardíaco: 203
Paroniquia: 460
Parótida:
– parotiditis: 388
– tumores de la: 394
Paroxismos de fibrilación auricular: 118
Pars fláccida: 402
Pars tensa: 402
Parto, síntomas y signos: 200
– de la iniciación del parto: 200
– del parto establecido: 200
Patología del mediastino:
– síntomas y signos extratorácicos: 130
– síntomas y signos torácicos: 131
Patrón:
– citoplasmático (cANCA): 569
– colestásico: 562
– perinuclear (pANCA): 569
– restrictivo: 261
Pattern de malabsorción: 227
Pecas: 168
Pectoriloquia: 416
Pectus carinatum: 410, 421
Pectus excavatum: 421
Pediatría: 499
Pedículo broncovascular del pulmón: 583
Pelo: 359
Peloteo renal: 443
Pelviespondilopatías: 447, 685
Pelviperitonitis: 191
Percusión: 345
– abdominal: 438
– del bazo: 442
– Auenbrugger: 345
– y palpación del bazo: 345
– y palpación del hígado: 441
– matidez: 344
– ruidos: 346
– sonoridad: 346
– timpanismo: 346
Pérdida:
– de volumen por vómitos o diarrea: 247
– del conocimiento: 127
Perfil:
– bioquímico: 554
• en el coma: 207
– lipídico: 556
• en ayunas: 557
Perforación de víscera hueca: 236
Perfusión en las extremidades: 469
Pericarditis: 595
– aguda: 108, 685
– bríghtica: 427
– constrictiva: 427, 685
– exudativa: 349
Peritonitis: 235
– aguda: 86, 348, 686
– localizada: 71
Personalidad: 310
Perturbación de la motilidad intestinal: 83
Petequias: 34, 169, 233, 342, 671
Pezón: 466
pH: 319
– urinario: 549
Picazón: 27
Pie:
– de atleta: 46
– diabético: 173
Piel: 193, 342
– afecciones comunes de la: 362
– alteraciones del color: 342
– del cuello: 404
– lesiones dermatológicas elementales: 168
Pielonefritis aguda: 552
Pigmentación: 254
Pink Puffers: 418
Pioneumotórax: 417
Pioperitoneo: 100
Piosalpinx: 191
Pirosis: 75, 671
Pitresina: 135
Pituita matinal: 78, 671
Piuria: 551, 671
Placa motora: 302
Plaquetas: 547
– circulantes, disminución: 547
Pleiocariocitos: 162

Pletismografía: 471
Pleuresía: 417
Pleuritis aguda tuberculosa: 109
Pleurodinia epidémica: 673, 678, 686
Pleurostótonos: 348
Plexo:
– de Kiesselbach: 121
– sacro: 148
Plicoma: 89
Polaquiuria: 134, 671
Poliadenopatías: 40, 130
Polialgias: 139
Poliartralgias: 255
Poliarteritis:
– nodosa: 257
– causas principales: 165
Poliartritis: 140
Policitemia: 263
Polidactilia: 460
Polidipsia psicógena: 135, 671
Polimenorrea: 462, 671
Polimialgia reumática: 141, 686
Polimorfonucleares neutrófilos: 335
Polineuritis: 304, 498
Polineuropatía periférica: 496, 686
Polipnea: 115, 249
Pólipo(s): 603
– sésiles o pediculados: 90
Politelias: 196
Poliuria: 135, 671
Porcentaje de la concentración de protrombina: 562
Porfinuria: 138
Porfirias: 136, 686
Porfiria aguda intermitente: 237, 686
Porfirinas: 231
Posición:
– de Sims: 434
– de Trendelemburg: 174
– del globo ocular: 480
– del útero: 465
– diagonal de Schuster: 442
– en cama o decúbito: 348
– en gatillo: 348
– en pie (actitud o postura): 348
– genupectoral o de plegaria mahometana: 349
Positron emission tomography (PET): 627
Postura:
– en ataxia avanzada: 348
– en corea de Sydenham: 348
– en enfermedad de Parkinson: 348
– en gatillo: 348
– en hemiplejía: 348
– en paraplejía espástica: 348
Potenciación de las imágenes en resonancia magnética: 623
Praxia: 507
Precoma: 204
Presbiacusia: 184
Presbicia: 176
Presión:
– arterial: 314, 373
• aplicación del estetoscopio: 375
• aplicación del manguito: 375
• diferencia entre los miembros: superiores e inferiores: 377
• factores que la determinan: 373
• posición del paciente: 375
• registro con métodos indirectos: 373
• significación de los niveles palpatorios y auscultatorios: 375
• valores normales: 373
• variaciones fisiológicas y patológicas: 373
– de oclusión: 650
– del capilar pulmonar: 314
– del pulso: 370
– diastólica o mínima: 373
– diferencial o presión del pulso: 370
– media: 373
– ocular: 179
– oncótica: 274
– sanguínea: 373
– sistólica o máxima: 373
– venosa: 313
• central: 313
• normal:313
• pulmonar y del capilar pulmonar: 313
Presiones intracavitarias: 652
Primer(a):
– arco derecho: 582
– neurona motora: 302
– ruido acentuado: 422
– ruido cardíaco: 118
Procedimiento(s):
– de Mathieu: 441
– cintigráficos: 627
Profilaxis: 501
Prolapso de la válvula mitral: 108
Proptosis o exoftalmos: 179
Prosodia: 210
Próstata: 468
– cáncer de la: 468
– consistencia: 468
– exploración: 468
– hipertrofia beninga: 288
– tamaño: 468
Prostatitis aguda: 469
Proteína(s):
– anormales: 549
– de Bence-Jones: 549
– de Tamm Horsfall: 272
– del plasma: 231
Proteína C reactiva (PCR): 548
Proteinuria: 138, 271, 549
– masiva: 275
Protooncogén RET: 575
Proyección de las cisuras: 409
Prueba(s):
– de diferencias: 476
– de excreción de colorantes: 231
– de frenación o estimulación: 574
– de función respiratoria: 642
– de interpretación de proverbios: 476
– de juicio: 476
– de la d-xilosa: 227
– de las marionetas: 494

- de las pulsiones: 509
- de los brazos extendidos (Baranny): 484
- de los tres vasos: 136
- de rebote: 494
- de Romberg: 493
- de semejanza: 476
- de TRH: 574
- de Weber: 483
- dinámicas: 574
- hepáticas: 231
- índice-nariz: 493
- talón-rodilla: 493
- vestibulares funcionales: 484

Prúrigo agudo: 365
Prurito: 45, 671
- anal: 46
- generalizado: 47
- idiopático: 46
- localizado: 46
- nasal: 46
- escrotal: 46
- o picazón anal: 88
- perianal: 46
- psicógeno: 47
- secundario a drogas: 47
- senil: 47
- vaginal: 46
- vulvogavinal: 46
- y enfermedades sistémicas: 46

Pseudodiarrea: 80, 191
Pseudohipertrofia: 487
Pseudohiponatremia: 317
Pseudomixoma peritoneal: 100
Pseudopapiledema: 479
Pseudopercepciones: 207
Pseudovértigo: 53
Psicosis: 207, 477
Psoriasis: 364
Ptosis palpebral: 383, 384, 671
Pubarca: 463
Puerperio, síntomas y signos: 200
Pulmón:
- examen del: 412
- radiografía:
  - imágenes micronodulares o nodulillares: 584
  - imágenes mixtas: 586
  - imagen en cañón de escopeta: 583
  - masas redondeadas: 585
  - opacidad densa central: 583
  - trama o dibujo: 583

Pulso:
- alternante: 242, 371
- amplio o *magnus*: 370
- arterial: 368
- arterial y venoso yugular: 368
  - depresión "x": 373
  - depresión "y": 373
  - onda "a": 373
  - onda "v": 373
  - ondulaciones: 405
  - patológico: 373
- bigeminado: 371
- *bisferiens*: 371
- carotídeo:372
- céler: 371
- dicroto: 371
- en martillo de agua: 371
- filiforme: 372
- hepático: 421
- irregular: 368
- paradójico: 371
- *parvus* y *tardus*: 371
- simétricos, sincronismo: 370
- y embolia arterial: 370
- y enfermedad de Takayasu: 370

Pulsus:
- *alternans* (Traube): 371
- *bigeminus*: 371
- *paradoxus* (Kussmaul): 371

Punción:
- biopsia en el tiroides: no existe el término
- ganglionar: 360
- lumbar: 300

Punteado basófilo: 161
Puño-percusión: 133, 443
Pupilas: 387
Púrpura(s): 164
- alérgica: 164
- anafilactoideo: 164
- atrombopénicas: 164
- en esclavina: 165
- plaquetarias: 165
- senil: 165
- trombocitopénicas: 165
- vasculares: 165

Q

Queilosis: 389
Quejido respiratorio: 502
Quemosis: 386, 671
Queratitis: 181
Queratosis:
- actínicas: 363
- seborreicas: 362
- solares: 363

Quilotórax: 132
Quiste(s):
- braquial: 403
- de Baker: 456
- espermáticos: 468
- sinovial: 461
- tirogloso: 404

R

Rabia (ver Hostilidad): 64
Radiofármaco: 630
Radiografía:
- de esófago: 95
- de tórax: 582
- simple de abdomen: 588

Radioinmunoanálisis: 627
Radionucleido: 627

Rama:
- acústica o coclear: 483
- vestibular: 483

Rango de normalidad para la albúmina: 563
Raquiestenosis: 144
- cervical: 144

Raquitismo: 382
Reacción(es):
- angustiosas y depresivas: 475
- de Watson-Schwartz: 138
- del látex: 249
- indirecta o lenta: 559

Rebote protodiastólico: 427
Reconocimiento de los objetos: 212
Rectitis: 80
- actínica: 88
- estercorácea: 88

Rectorragia: 34, 90, 671
Rectoscopía: 90
Rectosigmoidoscopía: 92
Recuento celular en cámara: 567
Reflejo(s): 488
- anal: 491
- aquiliano: 490
- bicipital: 490
- consensual: 481
- cremasteriano: 491
- cutáneos abdominales: 491
- de acomodación: 481
- de Babinski: 491
- estilorradial y estilocubital: 490
- faríngeo: 484
- flexor digital: 490
- fotomotor: 481
- maseterino: 490
- musculares: 488
- osteotendíneos pendulares: 494
- osteotendinosos: 489
- palpebral: 482
- patelar: 490
- plantar: 491
- posturales: 490
- profundos osteotendíneos: 488
- pupilares: 481
- superficiales: 491
- tónico-cervical o del esgrimista: 490
- tricipital: 490

Reflujo:
- gastroesofágico: 631, 686
- hepatoyugular positivo: 244
- hepatoyugular: 420

Refracción: 168
Región:
- cervical: 142
- lumbar: 146
- perhiliar: 583

Regurgitación: 74, 75, 422
Relación médico-paciente: 524
- diagnóstico-terapéutico: 524
- impersonal: 524
- inspiración/espiración: 379
- interpersonal: 524

Remisión de la agranulocitosis: 547
Renograma isotópico: 631
Repolarización ventricular: 591
Repugnancia por los alimentos: 75
Resistencia(s):
- al desplazamiento: 487
- de la vía aérea: 647
- vascular periférica: 248
- vasculares: 653

Resonancia magnética (RM): 622
- en el abdomen: 624
- en el sistema cardiovascular: 625
- en el sistema musculoesquelético: 624
- en la pelvis: 625
- magnética en el coma: 204
- magnética en la mama: 433

Respiración: 377
- acidótica o de Kussmaul: 378
- atáxica o caótica: 379
- de Biot: 379
- de Cheyne-Stokes: 116, 243, 378
- de Czerny: 379
- de tipo costal superior: 378
- de tipo costoabdominal: 378
- paradojal: 379
- periódica: 379
- ruidosa: 414
- soplante: 414
- superficial: 378
- suspirosa: 60, 117

Restos de Grumprecht: 545
Retención:
- crónica de orina: 187
- gástrica: 222
- nitrogenada: 271

Retina: 394
Retinopatía diabética: 399
Retortijón: 30
Retorno venoso: 244
Retracción palmar de Dupuytren: 457
Retrolistesis: 150
RIBA del virus C: 565
Ribete de Burton: 392
- plúmbico: 392

Riesgo del cateterismo cardíaco: 655
Rigidez:
- de descerebración: 204
- de nuca: 299
- del cuello: 508

Rinofima: 367
Ritmo:
- circadiano: 66
- de cortisol: 656
- de galope: 243, 421
- menstrual: 462
- respiratorio: 378

Roces pericárdicos: 427
Rodada: 426
Rodetes miotónicos: 473
Rodilla, movilidad: 455

Rojo pupilar: 397
Roncus: 414
Ronquera: 407
Rosácea: 367
Rosario costal raquítico: 503
Roséolas tíficas: 438
Rotura de una víscera hueca: 440
Rubéola: 169, 361, 405, 546, 686
Rubicundez: 357
Rubor o sonrojo: 48
Ruido(s):
- abdominales: 443
- continuos y discontinuos: 414
- cardíacos: 423
- de sucusión: 441
- hidroaéreos: 443
- intestinales: 229, 347
- laringotraqueal: 414, 416
- peristálticos: 443

Rumiación: 77
Ruptura(s):
- cápsulo-ligamentosa: 152
- tendinosas abiertas: 155
- tendinosas cerradas: 155

S

Sabañón: 680
Saburra: 391
Saciedad precoz: 75, 223
Salivación o sialorrea: 393, 671
Sangramiento genital: 189, 671
Saturnismo: 161, 683, 686
Scipione Riva-Rocci: 373
Secreción:
- mucosa: 187
- nasal: 388
- purulenta: 180
- uretral: 187

Secuencia(a):
- eco de gradiente: 623
- eco de spin: 623

Sedimentación globular: 547
Sedimento urinario: 281, 550
Segundo ruido cardíaco: 423
Semicoma: 204
Semiología:
- del agua libre: 316
- endoscópica: 601

Seno costodiafragmático: 582
Sensibilidad: 539
- abdominal de rebote (Blumberg): 235, 440
- cutánea periférica: 298
- de la cara: 482
- de rebote: 235
- discriminativa: 495
- dolorosa: 497
- postural: 495
- profunda: 495
- superficial: 497
- térmica: 497
- vibratoria (palestesia): 495

Sentido del gusto: 483
Septicemias: 503
Sequedad:
- de la boca: 393
- de la lengua: 391

Serotonina: 318
Seudopólipos: 603
Shock: 247
- anafiláctico: 249
- cardiogénico: 249
- hipoglicémico: 203
- neurogénico: 250
- hipovolémico: 247
- séptico: 248
- vasogénico: 248

Sialorrea: 194, 391, 671
Sibilancia(s): 414, 671
- cortas: 415
- localizadas: 415
- monofónica: 414
- polifónicas: 414
- y *roncus*: 414

Sífilis: 165
Signo(s):
- de Argyll-Robertson: 387
- de aumento del líquido intersticial: 315
- de Babinski: 204
- de Beavour: 486
- de Blumberg: 235, 440
- de Brudzinski: 299
- de Chaddock: 304
- de concentración sanguínea: 313
- de Cullen: 438
- de dilución sanguínea: 314
- de elongación ciática: 148
- de elongación crural: 300
- de Filkenstein: 461
- de Grey Turner: 438
- de Grotton: 459
- de Gunn: 399
- de Hegar: 195
- de Hill: 377
- de hipoperfusión renal: 314
- de Homans: 254
- de Kernig: 299
- de Kussmaul: 245
- de la fóvea o del godet: 440
- de la lúnula de Keimb: 459
- de la puesta de sol: 301
- de Lasègue: 148
- de Musset: 381, 404
- de Noble-Budin: 195
- de Pemberton: 407
- de rasquido: 45, 47, 98
- de Ricord: 361
- de Romberg: 493
- de Rotch: 245
- de Salus: 399
- del cajón: 152
- del desnivel: 422
- del godet: 42, 44

- radiculares: 150, 300
- urinarios: 133

Silencio abdominal: 235
Sincinesias: 304
Síncope: 125, 202, 350, 510, 671
- cardiogénico: 126
- causas: 125
- crisis de Stokes-Adams: 127
- de decúbito supino en embarazadas: 127
- de esfuerzo: 126
- desmayo común: 125
- diagnóstico diferencial: 126
- lipotimia: 125
- miccional: 126
- postural: 126
- por arritmias: 126
- por hipersensibilidad seno carotídeo: 126
- por hipotensión postural: 126
- tipos de: 125
- tusígeno: 127
- vasovagal: 125

Sindactilia: 460, 505
Síndrome(s):
- alternos: 485
- anémico: 159
- anginoso: 238
- antifosfolípidos: 569
- Brown Sequard: 299
- carcinoide: 48, 686
- cerebelosos: 306
- clínicos: 219
- coledociano: 98
- conjuntos de nervios craneanos: 485
- cordonal posterior: 298
- coreicos: 305
- CREST: 686
- de alteración de *tonus*: 306
- de Argyll-Robertson: 481
- de arquicerebelo: 307
- de atelectasia pulmonar: 417
- de Barlow: 425
- de Bernard-Horner: 480
- de Claude Bernard-Horner: 480
- de condensación pulmonar: 416
- de cordones anterolaterales: 298
- de Cruvelhier-Baumgarten: 437
- de Cushing: 321, 360, 437, 655, 687
- de Da Costa: 119
- de deprivación alcohólica: 508
- de derrame pleural: 416
- de distrés respiratorio del adulto: 248
- de dolor regional complejo: 28
- de Eisenmenger: 120, 124, 428, 687
- de fatiga crónica: 58
- de Gertsmann: 214
- de Gilles de la Tourette: 492
- de hemibalismo: 305
- de hemisección medular: 298
- de hidroneumotórax: 417
- de hipertensión endocraneana: 300
- de hiperventilación: 60, 108
- de Horner: 383
- de inmunodeficiencia combinada severa: 332
- de inmunodeficiencia: 332
- de insuficiencia:
  - cardíaca: 241
  - hepática: 231
  - renal aguda: 281
- de Kawasaki o mucocutáneo con adenopatías: 258
- de la hendidura esfenoidal: 485
- de la hipereosinofilia idiopática: 546
- de la punta del peñasco: 485
- de Leriche: 253
- de Löeffler: 546
- de malabsorción: 82, 226
- de Mallory-Weiss: 91
- de Marfán: 457, 687
- de Meigs: 102, 687
- de neocerebelo: 306
- de neumotórax: 417
- de neurona motora periférica: 304
- de obstrucción arterial aguda: 251
- de obstrucción bronquial: 418
- de obstrucción urinaria baja: 186
- de paleocerebelo: 307
- de Parinaud: 405
- de plexos: 298
- de Plummer Vinson: 94
- de Rendu-Osler-Weber: 357, 687, 688
- de resistencia generalizada a las hormonas tiroideas: 575
- de retención gástrica: 222
- de Schöenlein-Henoch: 164
- de Sheehan: 353
- de Sjögren: 141, 687
- de Tietze: 108, 687
- de Verner-Morrison: 687, 689
- de Wolf-Parkinson-White: 240, 423, 687
- de Zollinger-Ellison: 227, 687
- del ángulo-ponto-cerebeloso: 485
- del escaleno: 145
- del opérculo torácico: 145
- del túnel carpiano: 455
- disentérico: 224
- enfisematoso: 418
- esofágico: 93
- extrapiramidal: 305
- febril: 38
- físicos pulmonares: 416
- hepatorrenal: 233
- lumbociático: 27
- mediastínicos: 269
  - compresivos nerviosos: 270
  - de compresión arterial: 270
  - de comprensión traqueobronqueal: 270
  - de vena cava superior: 269
  - de vena cava inferior: 270
  - esofágico: 270
- medulares: 298
- meníngeo: 299
- metabólico: 355, 558
- mixtos: 304
- motores: 302

- musculares: 305
- nefrítico: 271
- nefrósico: 104
- nefrótico: 274
- nefrourológicos: 271
- neurológico: 297
- paraneoplásico: 547, 687
- parkinsoniano: 305
- pilórico: 75, 223
- piramidal: 302
- polineurítico: 297
- posflebítico: 254, 687
- pseudobulbares: 485
- radicular: 300
- sensitivo: 299
  - parietal: 299
- siringomiélico:
- talámico: 299
- ulceroso: 221
- urémico: 279
- visual por uso del computador: 176

Sinovitis: 452
- postraumática: 152

Síntoma(s):
- anorrectales: 86
  - causas: 88
  - examen anorrectal: 89
  - exploración instrumental: 89
- asociados: 341
- concomitantes: 41
- dispépticos: 74
- funcional: 217
- neurológicos: 472
- otológicos: 182
- predominante: 341
- reumatológicos: 139
- urinarios: 134
- urogenitales funcionales: 187
- y signos del aparato genital masculino: 186
- y signos funcionales: 215
- y signos ginecoobstétricos: 189, 194
- y signos hematológicos: 159
- y signos neurológicos: 201
- y signos oftalmológicos: 175
- y signos vasculares periféricos: 171

Sinusitis aguda: 122
Sinusorragia: 189, 671
Sistema:
- complemento: 330
- extrapiramidal: 305
- inmune: 325
- inmune de mucosa: 327
- inmune sistémico: 326
- nervioso: 342

Sitofobia: 223
Sodio (Na): 314
Sofocos: 48, 671
Somatización genital masculina: 188
Sombra(s):
- hiliar: 583
- tubulares: 585

Somnolencia: 475
- excesiva diurna: 56

Sonda nasogástrica: 224
Sonoridad:
- abdominal: 438
- pulmonar: 346

Soplo(s): 370, 404, 425
- cardiovasculares: 425
- continuos: 426
- de Still: 503
- diastólico: 425
- en maquinaria: 426
- inocentes: 426
- pleural: 427
- presistólico *in crescendo*: 427
- sistodiastólico o en maquinaria: 426
- sistólico: 425
- tubario: 109

Sopor: 475
Sordera: 184
SPECT:
- cerebral: 631, 632
- de perfusión miocárdica: 628, 630

Steppage: 349
Subictericia: 96
Suboclusión intestinal: 229
Sucusión hipocrática: 346
Sudación: 31
Sudoración:
- excesiva: 131, 318
- nocturna: 131

Sueño: 66
- Alteraciones del: 66
- Apnea del sueño obstructiva: 68
- entrecortado: 66
- etapas: 66
- no-REM: 66
- ondas eléctricas: 66
- patología primaria: 68
- REM: 66

Sulfato de bario: 606
Surco:
- nasogeniano: 502

Surcos de Harrison: 503

T

Tabes dorsal: 30, 33, 73, 688
Tabla:
- de contingencia: 539
- de Snellen: 395

Tacto rectal: 72, 82, 89, 229, 291, 444
Talasemias: 163
Talla y peso: 351
Tamaño:
- ganglionar: 406
- testicular: 503

Tamizaje: 556
Taponamiento:
- cardíaco: 245
- nasal anterior: 123
- posterior: 123

Taquicardia:
– ortostática: 247
– paroxística: 119
– relativa: 369
Taquipnea: 115, 242, 378, 672
Técnica pletismográfica: 647
– inmunorradiométricas: 572
Telangectasias: 93, 232, 367
Telarca: 463
Temblor: 492
– aleteante: 232, 462
– de la lengua: 391
– de reposo: 492
– emocional: 462
– estático: 492
– familiar: 492
– hipertiroideo: 492
– intencional: 306
– parkinsoniano: 492
– senil: 492
Temperatura: 379
– alteraciones patológicas: 380
– aumento: 152
– axilar: 380
– bucal: 380
– lugar de registro: 380
– rectal: 380
– y humedad de la piel: 457
Tendinitis: 139
Tendosinovitis o tendovaginitis: 460
Tenesmo: 80
– rectal: 88
– vesical: 134
Tensión:
– arterial: 373
– de la pared abdominal: 439
– premenstrual: 59
Terapia con radiofármacos: 627
Tercer ruido:
– cardíaco: 424
– derecho: 244
– izquierdo: 243
Tercianas: 41
Termogénesis: 379
Termólisis: 379
Termómetro: 379
Test:
– de confirmación de los anticuerpos antivirus C: 565
– de desarrollo psicomotor de Denver: 505
– de hipoglicemia inducida: 658
– de metopirona: 658
– Minimental de Foistein y McHugh: 507
– de Schober: 449
Testículo: 467
– en ascensor: 503
– sensación de peso: 445
Tetania: 60
Tetralogía de Fallot: 424
Tibias en sable del raquitismo: 505
Tics: 381, 492, 672
Tiempo:
– de protrombina: 562
– de sangría: 639
– plaquetario: 639
Tifus exantemático: 39, 688
Timia: 62
Timo: 325
Timocitos: 326
Timoma: 112, 269, 335
Tímpano: 401
Tinnitus: 54, 184, 388
Tiña podal: 46
Tipificación HLA: 570
Tiraje: 116, 379, 415
Tiroglobulina: 575
Tiroides: 407
– exploración funcional: 572
Tiroiditis: 407
– crónica de Hashimoto: 575
– de Riedel: 407
– subaguda de Quervain: 575
Tiroxina, disminución: 276
Tofos: 388
Tomografía axial computarizada (TAC): 614
– de adenopatías lumboaórticas: 614
– de la cabeza: 620
– del abdomen: 620
– del sistema musculoesquelético: 624
– del tórax: 619
Tonicidad del esfínter anal: 444
Tonus muscular: 487
Tope espiratorio: 502
Topografía de la sensibilidad cutánea radicular: 297
Tórax:
– abovedamientos: 411
– cifoescoliótico: 410
– de paloma:
– en embudo o de zapatero: 410
– en quilla: 410
– en tonel: 410
– enfisematoso: 421
– estructuras anatómicas: 408
– inspección: 410
– líneas convencionales: 408
– movimientos respiratorios: 410
– normal: 582
– palpación y percusión: 411
– piriforme: 410
– retracciones: 411
Tortícolis: 404, 502, 672
Tos: 110, 672
– afónica: 110
– aguda: 113
– bitonal: 112
– causas: 112
– complicaciones: 112
– coqueluchoide: 110
– crónica: 112
– de decúbito: 112
– emetizante: 110

- estímulos tusígenos: 111
- húmeda: 111
- laboratorio: 113
- no productiva: 111
- productiva: 111
- quintosa: 112
- refleja o involuntaria: 112
- ronca: 110
- seca: 111
- tipos clínicos: 111

Toxoplasmosis: 361, 688
Trabajo de parto, síntomas y signos: 200
Transaminasa(s): 561
- glutámico-pirúvica (SGPT): 561
- oxaloacética (SGOT): 561

Transductores endovaginales: 579
Transmisión de la voz: 415
Trapecio: 484
Trasplante renal: 631
Trastorno(s):
- ácido-básico: 320
- adaptativo: 63
- de ansiedad generalizada: 60
- de conducción: 595
- de la inmunidad: 278
- de memoria: 508
- del equilibrio ácido-base: 322
- del estado de ánimo: 476
- electrolíticos: 595
- funcionales: 61
- hidroelectrolíticos: 224
- mieloproliferativos: 688
- osmolar: 317
- perceptivos: 508
- psicóticos: 63

Traube: 371
Trepopnea: 115
Triángulo:
- luminoso: 402
- del cuello: 402

Triglicéridos: 231, 556
Tripanosomiasis americana: 384, 678, 688
Triquinosis: 42, 384, 386, 688
Trismus: 390
Trofismo: 304
Tromboangeítis obliterante o enfermedad de Buerger: 253, 679
Tromboembolismo pulmonar: 116, 243, 630
Tromboflebitis: 253, 689
Trombosis: 252
- arterial: 252
- venosa: 266, 268

superficial: 470
Tuberculosis: 36, 57, 76, 100, 246, 340, 406
Tumor:
- del epidídimo: 467
- glomular de la uña: 460

U

Úlcera(s):
- arterial: 172
- bucal: 391, 673, 689
- gastroduodenal: 32, 76, 689
- neurotrófica: 173
- penetrante: 221
- péptica: 223, 227, 603, 689
- varicosa: 174
- venosa: 174
- de las extremidades inferiores: 172
- isquémicas: 253
- venosas: 174
- perforación libre: 222

Ultrasonido: 576
Ultrasonografía: 577
- tiroidea: 572

Umbral de la cianosis: 123
Uñas: 360, 460
- alteraciones: 360
- en cuchara o coiloniquia: 460
- en vidrio de reloj: 360
- hipertróficas: 460
- infección por hongos: 460
- lesiones: 367
- tumor glomular: 460

Urea: 137, 273, 281, 313, 552
Uremia: 230, 278, 280
Urgencia miccional: 134
Urobilinógeno: 550
Urobilinoides: 560
Uropatía obstructiva baja e hipertrofia prostática benigna: 287
Uropatía obstructiva severa: 631
Urticaria(s): 249
- crónica: 366
- gigante: 678, 689
- idiopáticas: 366

Útero:
- consistencia normal: 465
- tamaño y forma: 465

V

V de Naclerio: 131
Vaciamiento gástrico: 631
Vacuolas citoplasmáticas: 545
Vaginorragias: 189
Vaginosis bacteriana: 191
Vahído: 53
Valores:
- hematológicos normales: 159
- normales de glutamina en el LCR: 564
- normales de la presión arterial: 376
- predictivos: 540

Valsalva, maniobra de: 421
Variación(es):
- analítica: 540, 557
- biológica: 557
- patológicas: 548

Varicela: 332
Várices: 171
- en las extremidades inferiores: 171
- esofágicas: 600
- primarias: 171
- secundarias: 171
- y válvulas antirreflujo: 171

Varicocele: 468
Varicoflebitis: 470
Vasa nervorum: 297
Vasculitis: 164, 255
– leucocitoelástica o por hipersensibilidad: 257
Vasoconstricción arteriolar: 399
Vasos:
– coroideos: 399
– retinales: 397
Vejiga neurogénica: 136
Vello:
– corporal: 233, 359
– pubiano: 359
Velocidad:
– de conducción nerviosa: 146
– de filtración glomerular: 271
– de sedimentación: 548
Vena(s):
– comunicantes: 171, 253
– yugular externa: 404
– perforantes: 174
– retinales: 399
– superficiales: 470
Ventilación emocional: 66, 527
Ventrículo:
– derecho: 595
– izquierdo: 595
– restricción de la expansión diastólica: 245
Ventriculografía: 654
– radioisotópica: 630
Verborrea: 209
Verde de indocianina: 231
Verrugas seborreicas: 362
Vértigo: 53
– hidropesía endolinfática: 55
– laberintitis: 55
– neurinoma del acústico: 55
– neuronitis vestibular: 55
– ocular: 55
– periférico: 55
– pseudovértigo: 53
– verdadero: 53
Vesícula(s): 356
– seminales: 469
Vías:
– de la sensibilidad dolorosa: 28
– genitales bajas, otras infecciones: 193
Víbices: 34, 672
Vibraciones vocales: 412
Vicio de refracción: 175, 396
Vientre de batracio: 435
Vigilia: 66
Vinculae tendinium: 155
Vipoma: 661, 687, 689
Virus de la hepatitis: 258
Visión: 383
– doble: 383
– cuenta dedos: 392
Vitamina K: 562
Vitiligo: 358, 364
Volumen:
– circulante: 229
– corriente: 646
– de reserva espiratoria: 646
– espiratorio forzado del primer segundo: 644
– extracelular, osmolaridad y concentración de hidrógeno: 312
– residual: 646
– total de agua: 312
– urinario: 135
Vólvulo:
– o torsión de la S ilíaca o asa sigmoidea: 588
Volvulus: 229
Vómica: 114, 672
Vómitos: 77, 223, 228, 235, 301, 672
– causas extradigestivas: 79
– causas digestivas: 79
– del embarazo: 194
– síntomas acompañantes: 78
– tipos de: 78
Voz:
– bitonal: 131, 484
– cuchicheada: 416
– gangosa: 484

W

Wiggers: 376
Williams: 371
Wolf: 527

X

Xeroftalmia: 386
Xerostomía: 393
Xifosis:
– dorsal: 447

Y

Yugular profunda: 405

Z

Zona reflexógena: 489
Zumbido venoso: 408, 427

Índice onomástico

A

Addison: 57, 81, 82, 205, 218, 347
Alessandri: 5, 13, 15
Allen: 465
Argyll: 387, 481
Auenbrugger: 345, 408

B

Babinski: 204, 491, 518
Baranny: 484
Barlow: 425
Bartolino: 464
Basedow: 47, 179, 407, 480, 575
Baumgarten: 437
Beavour: 486
Behçet: 141, 142, 258
Bell: 23
Bence: 549
Bernard: 130, 270, 383, 384, 480
Biot: 204, 379
Blumberg: 230, 235, 440
Boerhaave: 131
Bockus: 459
Bouchard: 471, 478
Broca: 208, 209, 210, 351
Brown Sequard: 299, 477
Brudzinski: 299
Budin: 195
Buerger: 255, 272
Burton: 392

C

Claude: 130, 270, 480
Colles: 156
Crohn: 82, 92, 256, 340, 605, 610
Cruvelhier: 437
Cullen: 438
Cushing: 57, 350, 360, 655
Czerny: 379
Chaddock: 304
Chagas: 361, 384
Chamorro: 5, 13
Cheyne: 23, 67, 116, 204, 243, 378
Chomel: 339
Churg: 255, 256, 257

D

Da Costa: 119
Damoiseau: 585
Denver: 505
De Quervain: 461, 575
Downey: 546
Duchenne: 304, 457, 487
Dupuytren: 233, 455, 457

E

Eisenmenger: 120, 121
Evans: 426

F

Fallot: 124, 126, 358, 424, 429
Favre: 361
Fick: 653
Filkenstein: 461
Folstein: 507
Frank: 239, 240
Frankl: 526
Friedewald: 557

G

Galeno: 371
Galileo: 379
Gallavardin: 371
Ganz: 248, 652, 653
Gershwin: 209
Gerstmann: 214
Gilles de la Tourette: 492
Gorlin: 653
Graves: 47, 179, 383, 407, 480
Grey: 438
Grotton: 459
Grumprecht: 545
Gunn: 399
Guyon: 443, 136

H

Hales: 373
Hampton: 267
Harrison: 503
Hashimoto: 58, 575
Heberden: 452, 455, 459

Hegar: 195
Henoch: 73, 164, 165, 236, 258, 641
Heilman: 212
Hill: 377
Hipócrates: 346, 360, 408, 533, 534, 535
Homans: 254
Horner: 130, 270, 383, 384, 480
Horton: 32, 51, 52
Howell: 160, 161, 543
Huntington: 305, 309, 492
Hurst: 86
Hutchinson: 392, 393

J

Janeway: 459
Jolly: 160, 161, 543
Judkins: 652

K

Katz: 511
Kawasaki: 255, 256, 258
Keimb: 459
Kernig: 52, 205, 299, 300
Kiesselbach: 121
Klinefelter: 132
Koplik: 390
Korotkoff: 374, 375, 376
Kupffer: 231
Kussmaul: 205, 245, 280, 282, 320, 370, 371

L

Laënnec: 234, 346, 408, 457, 459, 460
La Peyronie: 466
Langerhans: 327, 328
Laségue: 150, 300
Laubry: 23
Leriche: 253
Loeffler: 546

M

Mallory: 91, 92, 93
Marchiafava: 163
Marfán: 419, 452, 457
Mathieu: 441, 442
McBurney: 29, 437
McHugh: 507
Meakins: 115, 379
Meckel: 91, 631
Meigs: 102, 104
Menière: 55
Michelli: 163
Mingazzini: 486
Morrison: 687, 689
Moser: 392
Musset: 381, 404

N

Naclerio: 131, 132
Nicolás: 361
Noble: 195

O

Oppenheim: 304
Osler: 92, 122, 357, 388, 459

P

Paget: 149, 244, 382
Parinaud: 405
Parkinson: 57, 240, 291
Pemberton: 407
Piorry: 345
Plummer: 94
Poiseuille: 653
Prinzmetal: 107, 240

Q

Quain: 23
Quervain: 461, 575

R

Raynaud: 142, 173, 358, 451, 459, 569, 570
Rendu: 92, 122, 357, 388, 641
Ricord: 361
Riedel: 407
Riva-Rocci: 373
Robertson: 387, 481
Röntgen: 408, 576
Romberg: 493, 494, 498, 509
Rotch: 245

S

Salus: 399
Schaeffer: 491
Siebeck: 339
Sheehan: 353, 657
Schönlein: 73, 164, 165, 236, 256, 641
Schuster: 434, 442
Schwartz: 138
Sjögren: 141, 386, 568, 569, 631
Skene: 464
Snellen: 178, 395, 478
Sims: 89, 434, 444
Still: 361, 503, 568
Stokes: 115, 116, 126, 127, 204, 205, 243, 378
Strauss: 255, 256, 257, 569
Swan: 248, 652, 653
Sydenham: 21, 58, 305, 348, 492

T

Takayasu: 142, 255, 257, 370, 617
Teddigton: 373
Tietze: 108
Todd: 349, 498
Traube: 346, 412, 417, 438, 442
Trendelemburg: 174, 192
Troemner: 490
Troisier: 361, 406
Trotter: 339
Turner: 438
Türk: 545

U
Uiberall: 473

V
Valsalva: 51, 107, 180, 421
Venus: 388, 402, 463, 464
Verner: 687, 689
Vinson: 94
Virchow: 361, 406
Von Leyden: 526

W
Watson: 138, 575
Weber: 92, 122, 357, 485, 641
Wegener: 120, 255, 256, 257, 259, 272, 274, 286
Wechsler: 475
Weiss: 91, 92, 93
Wernicke: 209, 210
White: 240, 423
Wiggers: 376
Williams: 371
Wolf: 240, 423
Wright: 541, 551, 567, 642, 645

Z
Zenker: 74, 94, 95, 132
Zollinger: 78, 227, 604

ISBN 978-956-220-397-5

UNIVERSIDAD DE CHILE
356012000239238