Manual de Urología Pediátrica

SEGUNDA EDICIÓN

Editores:
Ricardo Zubieta A.
Nelly Letelier C.
Carlos Finsterbusch R.

Coeditores:
Francisco Reed L.
Francisca Yancovic B.
Pedro José López E.

Coeditora digital:
Alejandra Ríos R.

UROLOGÍA PEDIÁTRICA
Hospital Exequiel González Cortés

Manual de Urología Pediátrica

SEGUNDA EDICIÓN

Editores:
Ricardo Zubieta A.
Nelly Letelier C.
Carlos Finsterbusch R.

Coeditores:
Francisco Reed L.
Francisca Yancovic B.
Pedro José López E.

Coeditora digital:
Alejandra Ríos R.

Título: Manual de Urología Pediátrica
2da edición.

ISBN:

Este obra está bajo una licencia de Creative Commons Reconocimiento-NoComercial-CompartirIgual 4.0 Internacional.

Editores:
Ricardo Zubieta A.
Nelly Letelier C.
Carlos Finsterbusch R.

Coeditores:
Francisco Reed L.
Francisca Yancovic B.
Pedro José López E.

Coeditora digital:
Alejandra Ríos R.

Producción editorial:
Editorial Iku Limitada

Noviembre 2022

Autores

Dra. Carolina Acuña Mujica
Urólogа Pediátrica.
Hospital Padre Hurtado y Clínica Alemana de Santiago.
Profesor asociado Universidad del Desarrollo.

Dra. Fernanda Andueza Aragón
Servicio de Cirugía Pediátrica.
Hospital Dr. Exequiel González Cortés, Universidad de Chile.

Dra. Camila Bastías Campos
Cirujano Infantil.
Universidad de Santiago.

Dra. Mariela Brieba Aguirre
Médico Jefe Servicio de Imagenología.
Hospital Dr. Exequiel González Cortés.

Klga. Alejandra Budinich Allmarza
Especialista en Kinesioterapia Pelviperineal acreditada por DENAKE.

Dr. Yair Cadena
Urólogo Infantil.
Universidad Nacional de Colombia.
Hospital de la Misericordia, Bogotá, Colombia.

Dra. Lilian Carrasco Leal
Subespecialista en Ginecología Pediátrica y del Adolescente.
Hospital Dr. Exequiel González Cortés.

E.U. Emelia Beatriz Díaz Rojas
Enfermera Supervisora Consultorio Adosado de Especialidades de Nefrología, Urología, Cirugía General y Tratamientos ambulatorios.
Hospital Dr. Exequiel González Cortés.

Dra. Ana María Donoso Negrete
Anestesióloga.
Hospital Dr. Exequiel González Cortés, Hospital Clínico Universidad de Chile, Clínica Quilín.

Dra. Gilda Donoso Roselló
Unidad de Medicina Nuclear.
Hospital San Juan de Dios, Universidad de Chile, Corporación Mater.

Dr. José Manuel Escala Aguirre
Servicio de Urología Pediátrica
Clínica Las Condes, Corporación Mater, Universidad de Chile.

Dra. Pilar Echeverría Sepúlveda
Servicio de Urología Pediátrica.
Hospital Regional de Temuco.

Dr. Carlos Finsterbusch Rodríguez
Servicio de Urología Pediátrica.
Hospital Dr. Exequiel González Cortés, Hospital barros Luco, Universidad de Chile.

Dra. Vilma Galaz Messina
Médico Anestesiólogo.
Hospital Dr. Exequiel González Cortés.

Dra. Carla Gálvez Veneros
Nefrólogo Pediatra.
Hospital Dr. Exequiel González Cortés, Universidad de Chile.

Dr. Rodrigo Iñiguez Ducci
Cirujano de Trasplante.
Hospital Dr. Exequiel González Cortés, Clínica Santa María.

Dra. Nelly Letelier Cancino
Servicio de Urología Pediátrica.
Hospital Dr. Exequiel González Cortés, Clínica Redsalud Vitacura, Universidad de Chile.

Dr. Pedro José López Egaña
Servicio de Urología Pediátrica.
Hospital Dr. Exequiel González Cortés, Clínica Alemana de Santiago, Universidad de Chile.

Dra. María Teresa López Sáez
Urólogа Pediatra.
Servicio Cirugía Infantil Hospital Clínico San Borja Arriarán.
Universidad de Chile.

Dra. Rosario Mainguyague Grant
Servicio de Cirugía Pediátrica.
Hospital Dr. Exequiel González Cortés, Universidad de Chile.

Dra. Macarena Muñoz Pérez
Servicio de Cirugía Pediátrica.
Hospital Dr. Exequiel González Cortés, Universidad de Chile.

Dra. Elizabeth Navarro Díaz
Gastroenterólogía Infantil.
Hospital Dr. Exequiel González Cortés, Universidad de Chile.

Dr. Julián Pardo
Residente de Urología.
Universidad Nacional de Colombia.

Dra. Yolanda Pullin Martínez
Servicio de Cirugía Pediátrica.
Hospital Dr. Exequiel González Cortés, Universidad de Chile.

Dra. Mónica Quitral Villanueva
Urólogа Pediatra.
Hospital Carlos van Buren, Valparaíso.

Dr. Raúl Ramírez Martínez
Urólogo Pediatra.
Clínica Indisa.

Dra. Ximena Recabal Maturana
Urólogа Infantil.
Hospital Padre Hurtado.
Clínica Dávila.

Dr. Francisco Reed López-Güereña.
Servicio de Urología Pediátrica.
Hospital Dr. Exequiel González Cortés, Clínica Alemana de Santiago.

Dra. María Gabriela Retamal Pinto
Servicio de Urología Pediátrica.
Hospital Roberto del Río, Clínica Santa María, Universidad de Chile.

Dra. Danielle Reyes Cabalá
Servicio de Urología Infantil.
Hospital San Borja Arriarán.
Hospital Padre Hurtado.
Clínica Las Condes.

Dra. Alejandra Ríos Rubio
Cirujano Infantil.
Servicio de Urología Pediátrica.
Hospital Dr. Exequiel González Cortés.

Dr. Jorge Robles Vega
Servicio de Cirugía Pediátrica.
Hospital Dr. Exequiel González Cortés, Universidad de Chile.

Dra. Paulina Salas del Campo
Nefróloga Pediatra.
Hospital Dr. Exequiel González Cortés, Universidad de Chile.

Dra. María Santos Couve
Residente Cirugía Pediátrica, Universidad del Desarrollo, Clínica Alemana Santiago.

Dr. José Antonio Sepúlveda Cuevas
Urólogo Pediatra, Jefe Servicio de Cirugía Infantil, Hospital Clínico de Magallanes, Universidad de Magallanes.

Dra. Carolina Sugg Herrera
Nefrólogo Pediatra.
Hospital Dr. Exequiel González Cortés, Universidad de Chile.

Dra. Mónica Vega Sandoval
Subespecialista en Ginecología Pediátrica y del Adolescente.
Hospital Barros Luco, Universidad de Chile.

Dra. Francisca Yankovic Barceló
Servicio de Urología Pediátrica.
Hospital Dr. Exequiel González Cortés, Clínica Santa María, Universidad de Chile.

Dr. Ricardo Zubieta Acuña
Servicio de Urología Pediátrica.
Hospital Dr. Exequiel González Cortés, Universidad de Chile.

Índice

Introducción. Nuestra propia *autopoiesis*
Equipo de Urología Pediátrica Hospital Exequiel González Cortés 13

Prólogo.
Dr. Miguel O'Ryan Gallardo 15

PARTE 1: Estudios diagnósticos

Estudio por imágenes.
Dra. Mariela Brieba Aguirre 18

Medicina nuclear en nefrourología pediátrica.
Dra. Gilda Donoso Roselló 27

Estudio urodinámico no invasivo.
Dr. Carlos Finsterbusch Rodríguez, Dra. Nelly Letelier Cancino 34

Estudio urodinámico en pediatría.
Dra. María Gabriela Retamal Pinto 41

PARTE 2: Patología genitales externos masculino

Fimosis y patología prepucial.
Dra. Fernanda Andueza Aragón, Dr. Pedro José López Egaña 48

Patología testicular (testículos no descendidos).
Dra. Macarena Muñoz Pérez, Dr. Pedro José López Egaña 53

Hidrocele.
Dra. Macarena Muñoz Pérez, Dr. Pedro José López Egaña 61

Varicocele.
Dr. José Manuel Escala Aguirre 64

Escroto agudo.
Dra. Pilar Echeverría Sepúlveda, Dr. Pedro José López Egaña 72

Hipospadia.
Dr. Ricardo Zubieta Acuña, Dra. Pilar Echeverría Sepúlveda 79

PARTE 3: Uropatía obstructiva

Uropatía obstructiva.
Dr. Ricardo Zubieta Acuña 90

Protocolo de manejo de hidronefrosis de diagnóstico antenatal.
Dra. Nelly Letelier Cancino, Dra. Alejandra Ríos Rubio,
Dra. Francisca Yankovic Barceló 93

Hidronefrosis y obstrucción pieloureteral.
Dra. Nelly Letelier Cancino 99

Megauréter.
Dra. Francisca Yankovic Barceló 104

Uréter ectópico.
Dr. Francisco Reed López-Güereña 110

Ureterocele.
Dra. Francisca Yankovic Barceló 116

Valvas de uretra posterior y otras obstrucciones uretrales.
Dra. Pilar Echeverría Sepúlveda, Dr. Ricardo Zubieta Acuña 121

PARTE 4: Patología vesical e intestinal

Reflujo vésico ureteral.
Dr. Ricardo Zubieta Acuña, Dra. Yolanda Pullin Martínez 132

Alteraciones de la continencia urinaria.
Dra. Pilar Echeverría Sepúlveda, Dra. Francisca Yankovic Barceló 140

Enuresis.
Dra. Francisca Yankovic Barceló 148

Constipación crónica.
Dra. Elizabeth Navarro Díaz 153

Alteraciones de la continencia fecal.
Dr. Carlos Finsterbusch Rodríguez 159

Vejiga neurogénica.
Dra. Pilar Echeverría Sepúlveda, Dr. Ricardo Zubieta Acuña 167

Alteraciones vertebrales y urología.
Dra. Danielle Reyes Cabalá 175

Policlínico multidisciplinario de vejiga neurogénica.
Dra. Francisca Yankovic Barceló 181

Equipo multidisciplinario en el manejo de patología del polo caudal.
Dra. Alejandra Ríos Rubio, Dr. Francisco Reed López-Güereña,
Dr. Miguel Guelfand Chaimovic 185

Kinesioterapia pelviperineal en las disfunciones vesicales e intestinales del niño.
Klga. Alejandra Budinich Allmarza 188

Cateterismo vesical intermitente.
E.U. Emelia Beatriz Díaz Rojas 195

Derivaciones urinarias continentes.
Dra. Ximena Recabal Maturana, Dra. Francisca Yankovic Barceló 199

Patología uracal.
Dr. José Antonio Sepúlveda Cuevas 204

PARTE 5: Patología renal

Malformaciones renales, de número, de posición y de forma.
Dra. María Teresa López Sáez 210

Doble sistema renal.
Dr. Francisco J. Reed López-Güereña 215

Enfermedad renal crónica.
Dra. Paulina Salas del Campo 221

Quistes renales.
Dr. Raúl Ramíez Martínez, Dra. Camila Bastías Campos 228

Diálisis.
Dra. Carolina Sugg Herrera, Dra. Carla Gálvez Veneros 236

Trasplante renal pediátrico.
Dr. Rodrigo Iñiguez Ducci 246

PARTE 6: Urología mínimamente invasiva, endourología

Instrumentos en endourología.
Dr. Francisco J. Reed López-Güereña 254

Laparoscopia en uropediatría, Cirugía mínimamente invasiva.
Dr. Pedro José López Egaña, Dra. Fernanda Andueza Aragón 260

Litiasis renal y de vías urinarias.
Dr. Francisco J. Reed López-Güereña 268

PARTE 7: Síndromes

Infección del tracto urinario (ITU).
Dra. Carolina Acuña Mujica, Dra. Ximena Recabal Maturana 276

Hematuria.
Dra. Rosario Mainguyague Grant, Dr. Francisco J. Reed López-Güereña 285

Síndrome de Prune Belly.
Dra. Fernanda Andueza Aragón, Dr. Pedro José López Egaña 291

Diferencias del desarrollo sexual.
Dra.Yolanda Pullin Martínez, Dr. Pedro José López Egaña 298

Complejo extrofia de cloaca (o cloacal), extrofia vesical y epispadias.
Dra. María Santos Couve, Dr. Pedro José López Egaña 306

Epispadias.
Dr. Yair Cadena, Dr. Julián Pardo 314

PARTE 8: Uro oncología

Tumores renales.
Yolanda Pullin Martínez, Dr. Ricardo Zubieta Acuña 322

Tumores testiculares.
Dra. Francisca Yankovic Barceló 330

Reabdomiosarcoma vesical, uretral y braquiterapia.
Dra. Pilar EcheverríaSepúlveda, Dr. Ricardo Zubieta Acuña 335

PARTE 9: Trauma

Trauma renal y ureteral.
Dr. Jorge Robles Vega, Dr. Francisco J. Reed López-Güereña 344

Trauma vesical y uretral.
Dra. Nelly Letelier Cancino, Dra. Alejandra Ríos Rubio 351

Cistostomía por punción.
Dra. Alejandra Ríos Rubio 357

PARTE 10: Uroginecología pediátrica y del adolescente

Sinequia vulvar.
Dra. Lilian Carrasco Leal 364

Hiperplasia de labios menores.
Dra. Lilian Carrasco Leal 369

Vulvovaginitis.
Dra. Lilian Carrasco Leal 374

Patología ovárica.
Dra. Mónica Quitral Villanueva 378

Malformaciones müllerianas.
Dra. Mónica Vega Sandoval 383

PARTE 11: Anestesia y dolor

Evaluación preanestésica en pediatría.
Dra Vilma Galaz Messina 400

Sedación y anestesia en pediatria.
Dra. Ana María Donoso Negrete 408

Alergia al látex en urología pediátrica.
Dra. Alejandra Ríos Rubio 418

PARTE 12: Misceláneos

Transición en urología pediátrica.
Dra. Macarena Muñoz Pérez, Dr. Pedro José López Egaña 426

Medicamentos más frecuentemente utilizados en urología pediátrica.
Dr. Francisco J. Reed López-Güereña 431

Investigación científica en medicina.
Dra. María Santos Couve, Dr. Pedro José López Egaña 434

Rol de enfermería en urología pediátrica.
E.U. Emelia Beatriz Díaz Rojas 441

Introducción
Nuestra propia *autopoiesis*

Equipo de Urología Pediátrica Hospital Exequiel González Cortés

En 1973, Humberto Maturana y Francisco Varela acuñaron el término *autopoiesis* como la característica distintiva de los seres vivos, que son capaces de construirse y preservarse a ellos mismos. Con ese mismo concepto de *autopoieses*, podemos definir esta 2da edición de nuestro Manual de Urología Pediátrica, coincidente con los cincuenta años de vida del Servicio de Urología del Hospital Dr. Exequiel González Cortés. A través de esta publicación queremos seguir construyendo, innovando y aportando a la urología pediátrica de Chile y la región, manteniéndonos vivos y entendiendo que el futuro y reinvención de la misma será responsabilidad de las generaciones que nos siguen.

Al escribir una versión actualizada de este Manual también hacemos visibles los desafíos a los que nos enfrentamos, como la evolución en el diagnóstico, el enfrentamiento cada vez más conservador y la cirugía en sí con técnicas cada vez menos invasivas. También hemos visto como el desarrollo tecnológico ha crecido, sobre todo en estos 2 años de pandemia, lo que ha posibilitado un nuevo tipo de comunicación con nuestros pacientes y equipos de trabajo, mucho más interconectados. Por eso este Manual está completamente *online*, y de libre acceso a quien quiera, ya que entendemos que el conocimiento es público y gratis para quien lo quiera. Ahora, para aquellos amantes del libro impreso y empastado, el Manual está diseñado de tal manera que se puede imprimir y hacer "de papel" sin problemas.

En forma especial, agradecemos a todos los autores que han contribuido generosamente a la construcción de esta segunda edición; todos queridos amigos con fuertes lazos de colaboración con nuestro servicio y que con sus sólidos conocimientos nos ayudan a ampliar nuestra visión diagnóstica y terapéutica.

Finalmente, queremos invitarlos a leer, estudiar y analizar nuestro Manual de Urología Pediátrica, 2da Edición, ayudando a que otros lo puedan conocer, y sobre todo a contarnos esos detalles que podemos seguir mejorando para futuras ediciones, y así continuar desarrollando nuestra propia *autopoiesis*.

Prólogo

Dr. Miguel O'Ryan Gallardo
Decano de la Facultad de Medicina de la Universidad de Chile

Durante los últimos ocho años la sociedad, la medicina y también la disciplina de la urología pediátrica han evolucionado en forma significativa. Interesantes resultan las reflexiones surgidas en torno al XLII Congreso Chileno de Urología de julio de 2022, relacionadas a la formación del especialistas en el contexto actual. Se ha destacado la visión país de quienes impulsaron la creación de las unidades de Urología Pediátrica del Hospital Luis Calvo Mackenna, seguido de la propia en el Hospital Dr. Exequiel González Cortés. La culminación de los procesos de perfeccionamiento y de conformación de claustros académicos, fue la creación de la especialidad derivada de Urología Pediátrica de la Facultad de Medicina de la Universidad de Chile el año 2017.

En concreto, destacan en estos 10 años el desarrollo de la endourología, con más y mejor instrumental para niños/as, número incremental de especialistas, más de cincuenta, con formación avanzada en urología pediátrica alcanzando reconocimiento por CONACEM, la interacción creciente entre la urología pediátrica y adulta para favorecer la necesaria transición armónica. Lo anterior y otros avances permiten ver con satisfacción la disminución de cirugías producto de mejores y más precoces diagnósticos, mejores protocolos de tratamiento que se ha traducido en menor número de niños que avanzan a la insuficiencia renal crónica y trasplante.

El programa de formación de especialistas en Urología Pediátrica provee importantes competencias y habilidades, siendo por cierto perfectible, tanto en la definición de las competencias, especialmente de mediana complejidad, el número de cirugías a alcanzar en la etapa formativa, así como la necesidad de actualizaciones permanentes del perfil del especialista a la luz de los cambios dinámicos en nuestra sociedad.

Como parte de un problema estructural que el Estado y las universidades deben abordar de manera decidida, la distribución más equitativa de los especialistas formados a lo largo de nuestro país de acuerdo con necesidades evidenciables en las diferentes regiones, es un desafío pendiente para esta especialidad, como para buena parte de los especialistas médicos de nuestro país.

La segunda edición del **Manual de Urología Pediátrica**, al cabo de ocho años de una exitosa primera edición, es una buena noticia para la urología, cirugía, pediatría y medicina chilena e iberoamericana. Representa un esfuerzo titánico de un grupo reducido de especialistas y académicos de reconocida trayectoria, con visión de futuro, compromiso con su comunidad profesional y su Universidad, con la calidad académica y, por sobre todo, con sus pacientes. Todo lo anterior amerita un agradecimiento y reconocimiento, en primer lugar a Ricardo Zubieta, Nelly Letelier, Carlos Finsterbusch, Francisco Reed, Francisca Yankovic, Alejandra Ríos y Pedro José López, académicos de la Facultad de Medicina de la Universidad de Chile, además por cierto, de quienes han contribuido en la elaboración de los distintos capítulos de este notable compendio que con seguridad contribuirá a la formación de actuales y futuros especialistas del área.

La segunda edición del manual en su versión digital provee actualizaciones de capítulos y protocolos tanto locales como internacionales, información devenida en conocimiento lo que resulta imprescindible para las nuevas generaciones de especialistas.

Como Decano de la Facultad de Medicina de la Universidad de Chile, no solo felicito al equipo académico detrás de esta iniciativa, sino que me permito transmitirles a ellos y al público lector, el profundo orgullo institucional que nos infunde la concreción de este producto académico por excelencia, como es un libro ideado para contribuir al desarrollo una especialidad. Esfuerzos tan significativos como este reflejan la vitalidad de nuestra institución, el valor de quienes la componen, la manifestación más plausible del verdadero espíritu académico y nuestra vocación para contribuir a una mejor salud de las personas.

Octubre 2022

PARTE 1

Estudios diagnósticos

ESTUDIO POR IMÁGENES EN PATOLOGÍA UROLÓGICA PEDIÁTRICA

Mariela Brieba Aguirre

INTRODUCCIÓN

Las técnicas de estudios por imágenes han tenido avances sostenidos en el tiempo, como mejorar la capacidad diagnóstica de las distintas técnicas diagnósticas, disminuir los efectos adversos a medios de contraste y reducir la exposición a las radiaciones ionizantes, fundamental en la práctica pediátrica.

Los estudios imagenológicos en la patología urológica, tienen como finalidad la búsqueda de anomalías anatómicas reversibles de las vías urinarias que pueden predisponer al paciente pediátrico a infecciones urinarias aisladas o recurrentes y al daño renal agudo y/o crónico. Cabe mencionar la importancia del diagnóstico precoz de patologías con secuelas irreversibles como lo son: la torsión testicular en el caso de la patología escrotal aguda o el diagnóstico de valvas de uretra posterior, dado el riesgo de enfermedad renal crónica que conlleva.

Existen variados métodos diagnósticos para el estudio de la patología urológica en la edad pediátrica y la decisión del método de estudio dependerá de la edad del paciente, sospecha clínica y acceso a dichos estudios en los centros de derivación.

Los métodos de estudio para la patología nefrourológica presentes en nuestro centro son los siguientes:

Radiografía simple

Técnicas de realización más sencilla y de amplio acceso, sin embargo, su uso está cada vez más limitado tanto por el empleo de radiación ionizante como en la limitación de la información entregada. Su uso se limita a la detección y seguimiento de calcificaciones renales y de las vías urinarias, dado que la ecografía no logra visualizar en forma completa estructuras anatómicas como los uréteres (Figura 1).

Ecografía

Es el método de elección en la mayoría de las patologías nefrourológicas en edad pediátrica, debido a su inocuidad (no usa radiaciones ionizantes), bajo costo y mayor disponibilidad (Figuras 2, 3, 4, 7 y 8).

Figura 1. Rx renal y vesical, se identifica imagen radiopaca renal izquierda en paciente con cólico renal.

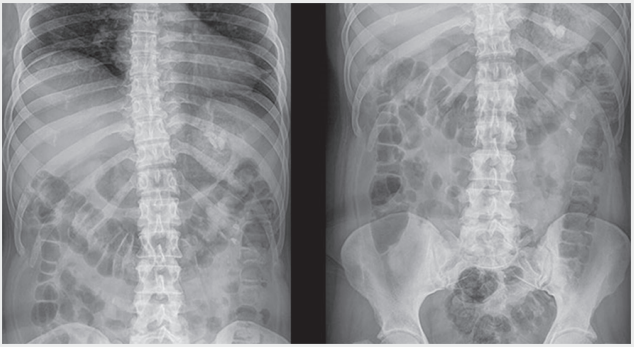

Figura 2. Hidroureteronefrosis en escolar con antecedentes de ITU a repetición. En la figura se identifica dilatación de pelvis y calices renales **A**) y **B**), así como también dilatación del uréter ipsilateral. **C**) Ureterocele en US, formación quística, redondeanda e hipoecogénica en relación con la unión vesico ureteral derecha. **D**) Defecto de llene vesical UCG.

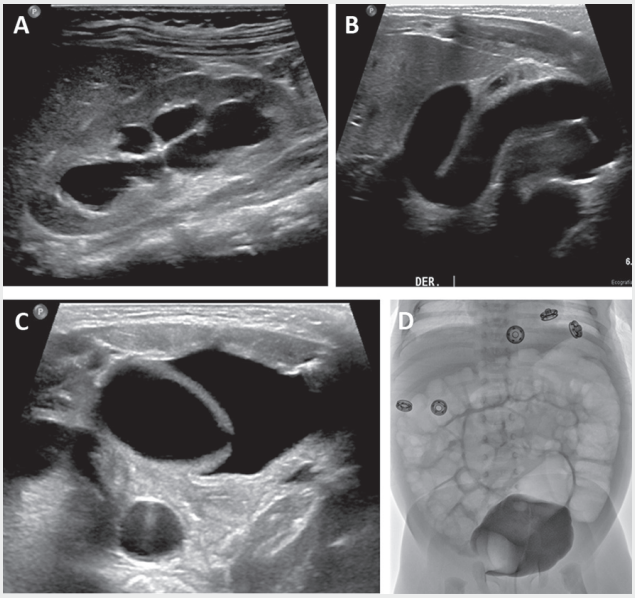

Figura 3. A) Ectopia renal con riñones pélvicos y fusión de los polos superiores e inferiores (riñones en torta). **B**) Displasia renal quística con riñón disminuido de tamaño y reemplazo de la cortical por múltiples formaciones quísticas de distintos tamaños.

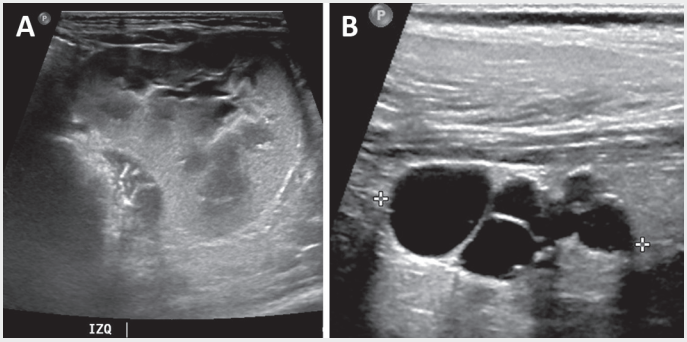

Figura 4. A) Imagen US ecogénica en grupo caliciario superior derecho que proyecta sombra acústica posterior en un escolar con cólico renal derecho. **B**) PieloTC con reconstruccional coronal que muestra imagen densa de aspecto coraliforme en riñón izquierdo.

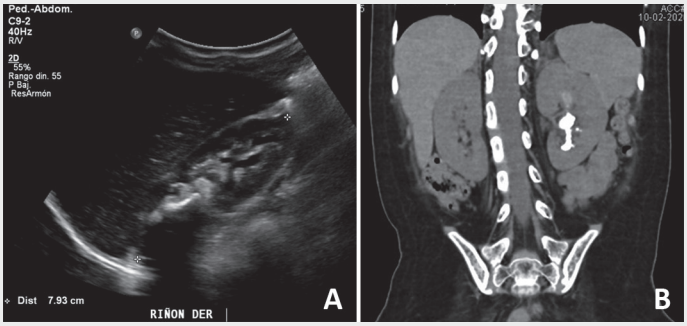

Permite identificar anatomía renal y de la vía urinaria, tamaño y volumen renal, presencia de malformaciones y/o variantes anatómicas. A través de esta se puede evaluar la corteza y médula renal, presencia de lesiones focales y litiasis. Entrega información de la anatomía y característica de la vejiga, así como también de la vía excretora (Figura 2).

La ecografía puede servir de guía para el diagnóstico de múltiples patologías parenquimatosas renales. También es una herramienta útil como guía en la realización biopsias, para diagnóstico de rechazo renal agudo o crónico en pacientes trasplantados, entre otros.

El estudio Doppler renal como prueba complementaria permite valorar número y características de los vasos renales y estudio de la vascularización intraparenquimatosa.

Uretrografía miccional retrógrada

Examen invasivo y que utiliza radiación ionizante. Se realiza bajo visión fluoroscópica, y por medio de cateterismo vesical, se instila medio de contraste yodado. Es necesario descartar presencia de infección urinaria previo al procedimiento para evitar posible infección ascendente iatrogénica mediante urocultivo.

Durante la realización de la CUMS se evaluará la presencia de ureterocele, características de la pared vesical, del cuello vesical y de la uretra y la presencia de reflujo RVU. Cabe mencionar la importancia de este examen en el diagnóstico de las valvas de uretra posterior (Figura 2D y Figura 5).

Figura 5.

Grado	
I	Confinado al uréter
II	Reflujo a uréter, pelvis y cálices sin dilatación.
III	Reflujo con leve dilatación del uréter y la pelvis sin dilatación calicial.
IV	Reflujo con moderada dilatación y/o tortuosidad del uréter y moderada dilatación de la pelvis y cálices.
V	Severa dilatación y tortuosidad del uréter con gran dilatación de pelvis y cálices.

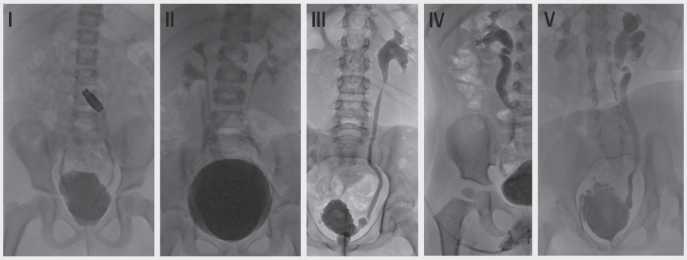

Tomografía computada (TC)

La TC entrega detallada información del sistema urinario, gracias a la utilización de diferentes protocolos de estudio. Tiene una alta resolución espacial que permite la realización de reconstrucciones multiplanares y volumétricas. Su desventaja radica en que emplea radiación ionizante, por lo que su uso debe ser muy justificado.

PieloTC

Estudio no contrastado, que tiene como principal indicación la presencia y ubicación de litiasis en las vías excretoras. Además, de entregar información sobre la densidad de la litiasis que puede orientar a la conducta y tratamiento a seguir (Figura 4B).

Solo en casos muy seleccionados se realizará estudio contrastado, indicados principalmente patología tumoral y traumática. La utilización de más de una fase de la inyección de contraste será evaluada caso a caso, teniendo por finalidad ver el comportamiento de la captación del contraste que presenta la lesión y orientar de esta manera el diagnóstico (Figuras 6, 9 y 10).

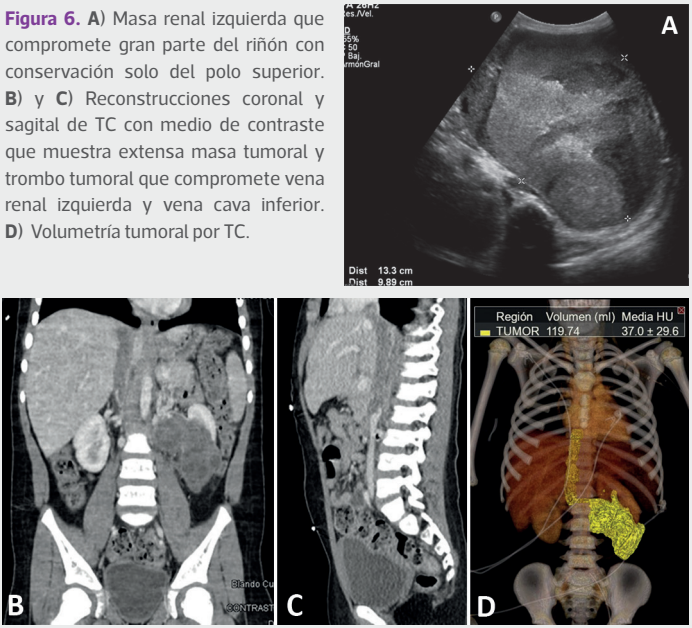

Figura 6. A) Masa renal izquierda que compromete gran parte del riñón con conservación solo del polo superior. **B**) y **C**) Reconstrucciones coronal y sagital de TC con medio de contraste que muestra extensa masa tumoral y trombo tumoral que compromete vena renal izquierda y vena cava inferior. **D**) Volumetría tumoral por TC.

El estudio de TC convencional o uro-TC no aporta, en general, información adicional a la de la ecografía, por lo que no son de utilidad para el diagnóstico y seguimiento de la DVU.

Figura 7. A) Ecografía renal y vesical que muestra proceso inflamatorio con colección en relación con uraco persistente.

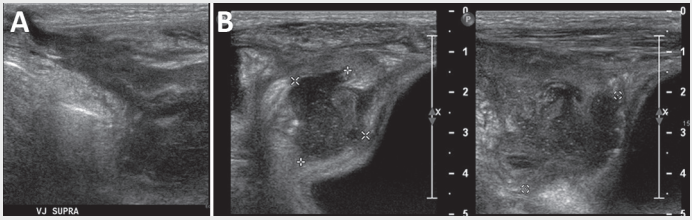

Figura 8. A) Ecografía en modo B que muestra asimetría testicular con aumento testicular derecho asociado a heterogenicidad del parénquima testicular. **B**) y **C**) Ecografía Doppler color que muestra imagen en remolino compatible con torsión del cordón espermático.

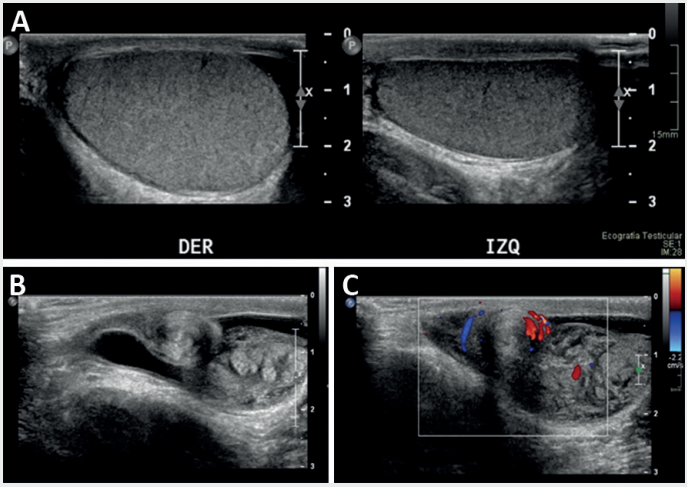

Figura 9. A) y **B**) TC de abdomen y pelvis con uso de medio de contraste en fase venosa y de eliminación en paciente con trauma directo en región lumbar izquierda. Gran hematoma perirrenal secundario a laceración renal con pequeña extravasación del medio de contraste por lesión de la pelvis renal. **C**) Control ecográfico a las 6 semanas del trauma que muestra reducción del tamaño del hematoma y laceración renal. Nótese adecuada morfología y ecogenicidad de polo inferior izquierdo.

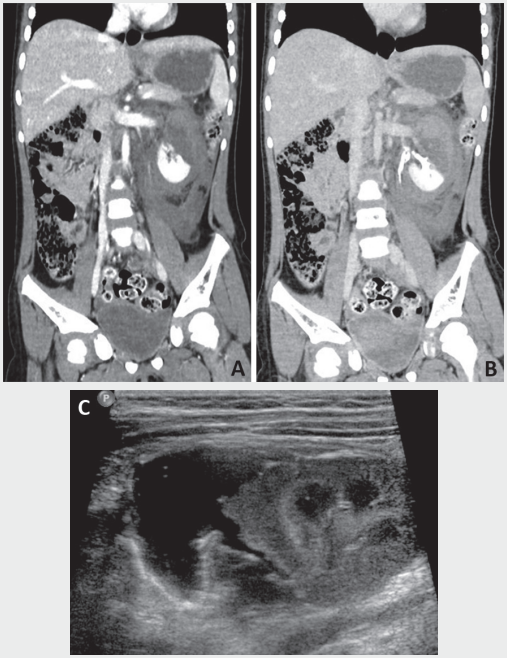

Figura 10. A) y **B**) Ecografía renal y vesical de paciente con antecedentes de esclerosis tuberosa que muestra numerosas lesiones hiperecogénicas renales derechas. La de mayor tamaño en el polo superior derecho. **C**) Corte axial de TC que muestra nódulo solido renal derecho en paciente con angiomiolipoma.

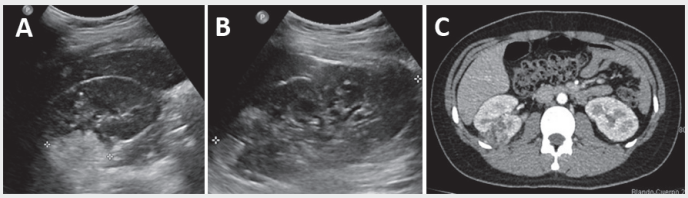

Dentro de los exámenes no disponibles en nuestro centro, pero de gran utilidad son:

Resonancia magnética (RM)

Es un examen que permite la obtención de imágenes multiplanares, sin el uso de radiación ionizante, obteniendo imágenes con alto detalle anatómico, pero menor resolución espacial que las tomografías computadas.

La RM sin contraste, con secuencias de tipo colangiográfico (sensibles al líquido) ayuda a realizar una delimitación anatómica fina de la morfología de los sistemas excretores en caso de dudas en la ecografía, además de contribuir al diagnóstico de malformaciones asociadas, ya sean del tracto urinario, de órganos reproductores, etc. En la pelvis, también pueden ayudar en el estudio de inserciones ectópicas de los uréteres y malformaciones genitourinarias complejas. Puede realizarse a cualquier edad.

Dentro de las desventajas de este método diagnóstico se encuentra la mayor duración de los estudios, requiriendo sedación de los pacientes pediátricos para su realización. Por otro lado, aún no se demuestra la inocuidad del uso de los medios de contraste que contienen gadolinio, en menores de dos años, por lo que no está autorizado su uso. Para el uso de este contraste se aconseja un *clereance* de creatinina mayor de 30 ml/min/m^2 por el riesgo de padecer fibrosis sistémica nefrogénica.

Con la RM podemos realizar estudios de:

1. RM convencional, permite principalmente valorar la anatomía renal y abdominal con o sin el uso de medio de contraste.
2. Uro-RM, con uso de medio de contraste que permite evaluar la captación renal y de la excreción de contraste en múltiples fases a lo largo del tiempo.
3. Angio-RM, con contraste para el diagnóstico de patología vascular.

Medicina nuclear

Las técnicas de medicina nuclear que nos ayudarán en diagnóstico de distintas patologías nefrourológicas, por ejemplo:

1. **Cintigrama renal estático con DMSA**: Se realiza a través de la inyección endovenosa del ácido dimercaptosuccínico (DMSA) marcado con 99mTc que es selectivamente captado por la corteza renal y que nos entrega información en el estudio de malformaciones congénitas, patologías infecciosas con disminución de la captación del radiotrazador

en el segmento comprometido, presencia de cicatriz cortical, en donde el tejido fibroso no capta el radiotrazador y la cicatriz queda representada en una zona no captante. En casos de nefropatía por reflujo y/o riñones cicatriciales o displásicos se identifica disminución del tamaño renal en forma difusa, entre otras.

2. **Cintrigrama renal dinámico**: Para realizar un renograma se utilizan radiotrazadores glomerulares, como el 99mTc-ácido dietiltriaminopentacético (DTPA), o tubulares, como el 99mTc-mercapto-acetil-triglicina **(MAG3)**. El MAG3 es actualmente el radiotrazador de elección para la realización del renograma. El primero indicado principalmente en el seguimiento de pacientes con trasplante renal y el segundo en patología obstructiva asociado al uso de diuréticos. Antiguamente, se utilizaba en el estudio de hipertensión arterial asociado a IECA (*test* de captopril). Actualmente, ha sido ampliamente reemplazado por estudios imagenológicos que evalúan la anatomía vascular en forma directa.

Para finalizar es importante recalcar que método de estudio por imágenes esta condicionado a las realidades y facilidades de cada centro, sin olvidar que los exámenes de imagen son necesarios siempre y cuando determinen un cambio en el manejo clínico del paciente.

LECTURAS RECOMENDADAS

1. Leroy S, Vantalon S, Larakeb A, Ducou-Le-Pointe H, Bensman A. Vesicoureteral reflux in children with urinary tract infection: comparison of diagnostic accuracy of renal US criteria. Radiology. 2010;255(3):890-8.
2. Sharma G, Sharma A. Postnatal management of antenatally detected hydronephrosis. World J Clin Urol 2014; 3(3): 283-94.
3. Peghini E. Urinariy tract infections throgh the eye of the radiologist. ESR, 2014.
4. Albillos JC. Las técnicas de imagen en el estudio de las enfermedades nefrológicas. AEPED, protocolos, 2014.
5. Bradshaw K. Urinary tract infections. The british intitute of Radiology.

MEDICINA NUCLEAR EN NEFROUROLOGÍA PEDIÁTRICA

Gilda Donoso Roselló

Entre las técnicas de imágenes existentes en la actualidad, están aquellas que nos entregan información anatómica (radiografía, ultrasonido,etc.) y las que nos entregan información funcional, como la Medicina Nuclear (MN).

Los exámenes de MN se basan en la unión de un isótopo radioactivo, Tc99m o pertecneciato (emisor de rayos gamma de 140 KeV, vida media 6 horas) con diferentes moléculas, que llamamos radiofármacos (DMSA; DTPA; MAG3;EC, MDP, etc.) y que son, generalmente, inyectados por vía EV al paciente. Este radiofármaco es el que llega a un órgano específico y evalúa una función específica. El Tc99m es lo que nos permite visualizar la ubicación y camino seguido por el radiofármaco elegido ya que emite fotones gamma que son detectados por un equipo especializado, llamado gammacámara, y que transforma esta señal en imágenes.

Si bien no requieren sedación ni anestesia, requieren estar quietos. Esto es posible de lograr en los pacientes pediátricos con la ayuda de los padres, con paciencia y técnicas simples de inmovilización (saquitos de arena, sabanas, velcroft, alimentarlos con leche), no hay límite de edad, no producen reacciones alérgicas, permiten obtener información semicuantitativa y no son dependientes del operador para su realización.

A pesar de que las dosis usadas en MN son bajas, debe considerarse este aspecto para evitar la solicitud de exámenes innecesarios o repetidos sin motivo clínico. La exposición a radiaciones ionizantes es acumulativa (Rx, TAC, UCG Rx, MN), no evidencia efectos inmediatos, por lo que es posible que un niño(a) no manifieste alguna alteración hasta la edad adulta y, por lo tanto, no será conocida por los profesionales que lo vieron en su infancia.

Se pueden clasificar en exámenes estáticos y dinámicos. Los estáticos corresponden a imágenes del órgano en estudio en diferentes proyecciones como el Cintigrama Renal DMSA (ácido dimercaptosuccínico) (CR DMSA) y los dinámicos evalúan el paso del trazador por el órgano en estudio, su comportamiento en el tiempo: Cintigrama Renal MAG3 (mercapto acetil triglicina), EC (etil cisteína), DTPA (pentaacetato de dietilentriamina) y la cistografía isotópica (CI).

CR DMSA

Entrega información sobre parénquima renal funcionante. Si existen células renales que funcionen, en cualquier localización, serán evidenciadas por el DMSA (Figura 1).

Técnica

No requiere preparación. No tiene contraindicaciones. Inyección EV de DMSA Tc99m (dosis ajustadas al peso). A las 2-4 horas. posinyección se adquieren imágenes de ambos riñones en proyecciones: póstero-anterior, oblicua posterior derecha e izquierda y ántero-posterior. Se calcula función relativa.

Indicaciones

1. Forma renal

Variantes normales como triangular, forma de pera, doble sistema,etc. o anormales, como riñón en herradura, riñón en torta, fusionados, etc.

2. Tamaño renal

Es una estimación relativa: nefromegalia o menor tamaño o asimetría de tamaño. Las medidas en centímetros que puede entregar la medicina nuclear en general son solo aproximadas.

Figura 1. CR DMSA.

3. Posición renal

Normotópico, ectópico.

4. Función relativa

En qué porcentaje cada riñón está aportando al 100% de la función renal. Valor Normal: 50 +/-5%.

% Riñón Derecho: cuentas riñón derecho/cuentas riñón derecho + cuentas riñón izquierdo.

Útil para evaluar viabilidad renal o grado de compromiso renal: en daño renal crónico, tumores renales, displasia renal, trauma renal, infarto renal, etc. En la decisión de nefrectomías: función relativa menor o igual a 10% en adultos y en niños. Es una estimación relativa. Si ambos riñones están insuficientes, podemos tener una función relativa normal (Figura 2) y puede ser anormal solo por asimetría de tamaño renal.

Figura 2. Función relativa normal. R. Izquierdo: 48%, R. derecho: 52%.
A: patológico y caso **B:** normal.

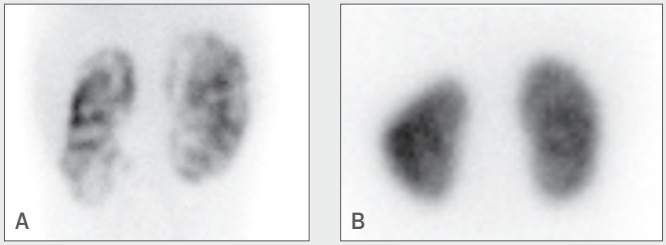

Figura 3.

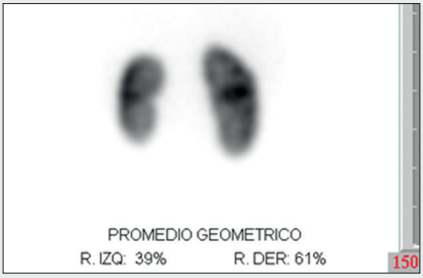

Figura 4. Seguimiento pielonefritis.

Caso 1. Normalización

Fase aguda | Control

Caso 2. Secuela

Fase aguda | Control

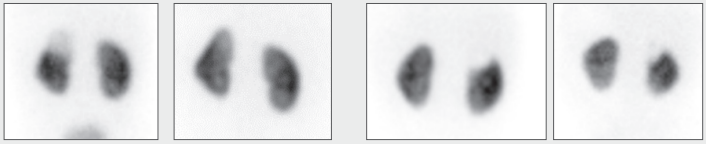

5. Estudio de pielonefritis (PN) aguda (Figura 4)

Existe consenso en la utilidad del DMSA para evaluar la presencia de cicatriz renal después de los 6 meses del episodio agudo de PN. Útil también para el diagnóstico de PN en fase aguda (hasta 14 días del inicio de la fiebre), permitiendo determinar si el riñón está en riesgo de desarrollar cicatriz, aunque su uso no es de rutina ya que su resultado no modifica la conducta terapéutica. Después de este período, es indicado esperar 6 meses para hacer el examen y evaluar si quedó daño renal, cicatriz.

CR DINÁMICO

(EC o MAG 3 recomendados en niños por mayor extracción renal)

Entrega información aproximada de la función renal y evalúa el paso del trazador a través del sistema excretor: cálices, pelvis, uréteres hacia vejiga. Su principal indicación es la evaluación de la dificultad o no de vaciamiento en sistema excretor dilatado observado con técnicas anatómicas (ecografía):hidronefrosis, hidroureteronefrosis, megauréter, por lo que este examen se realiza habitualmente bajo la acción diurética: uso de furosemida endovenosa (EV).

Técnica

Inyección EV del trazador con el paciente posicionado en detector de la gammacámara y adquisición continua por 20-30 minutos en proyección póstero anterior. Uso de Furosemida EV a tiempo cero es lo indicado para pediatría, (algunos protocolos la usan a los 15-20 minutos). Debe adquirirse imagen posmicción y posefecto de gravedad en el paciente (posición erecta, que camine) y si persiste dificultad de vaciamiento se obtiene un control más tardío, no mayor a 2 horas.

De los otros parámetros de excreción que se pueden obtener, es importante mencionar que el T1/2 (tiempo medio) muy usado por años, tiene varias limitaciones que deben considerarse para evitar error en las interpretaciones. La principal es que no considera imágenes posvaciamiento vesical- movimiento. Actualmente existe consenso sobre la necesidad de estas imágenes para una adecuada interpretación del examen.

El CR Dinámico puede ser útil también en la evaluación de complicaciones de trasplante renal: rechazo, necrosis tubular y fístulas urinarias especialmente.

Existen otras aplicaciones menos frecuentes de este examen como es el estudio de hipertensión renovascular.

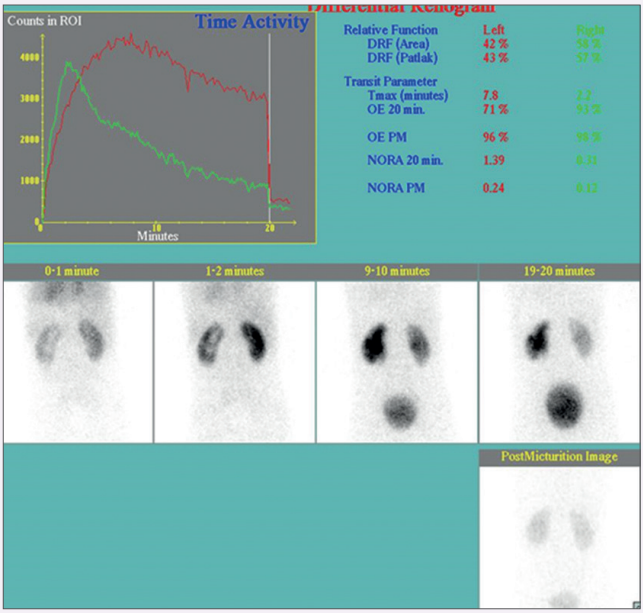

Se obtienen curvas de actividad tiempo, la función relativa y algunos parámetros semicuantitativos para evaluar la excreción, que difieren según el software asociado a cada marca de equipo. Lo más aceptado en la actualidad es el uso de:

- NORA: (*normalized residual activity*): relación entre la actividad en el riñón a tiempo "x" y la actividad a tiempo 2 minutos. Valor Normal < 0,8.
- OE: (*output efficiency*): porcentaje de la actividad renal que ha abandonado el riñón a diferentes tiempos. Valor Normal: > 90%.

CISTOGRAFÍA ISOTÓPICA (CI)

Técnicas destinadas a evaluar la presencia de reflujo vésico ureteral (RVU). No permite clasificar el RVU como lo hace la uretrocistografía radiológica ni tampoco ve anatomía, pero permite evaluar la presencia o no de éste con menor radiación y alta sensibilidad.

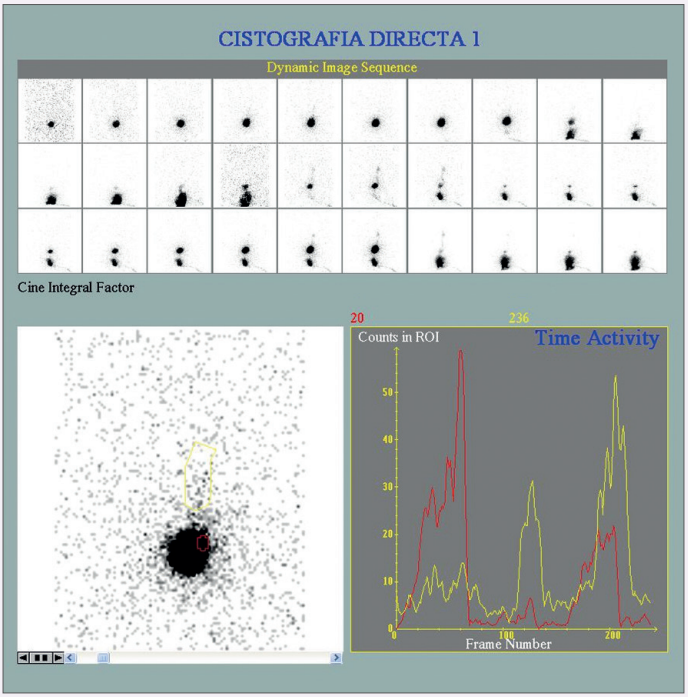

CI DIRECTA: Requiere instalación de sonda vesical. Habitualmente se usan sondas de alimentación en la población pediátrica.

Se conecta la sonda a suero tibio marcado con Tc99m (pertecneciato) y se instila a vejiga la solución marcada. Se realiza adquisición continua del llenamiento vesical y del vaciamiento durante 2 o más ciclos miccionales. No requiere control de esfínteres y la irradiación es muy baja.

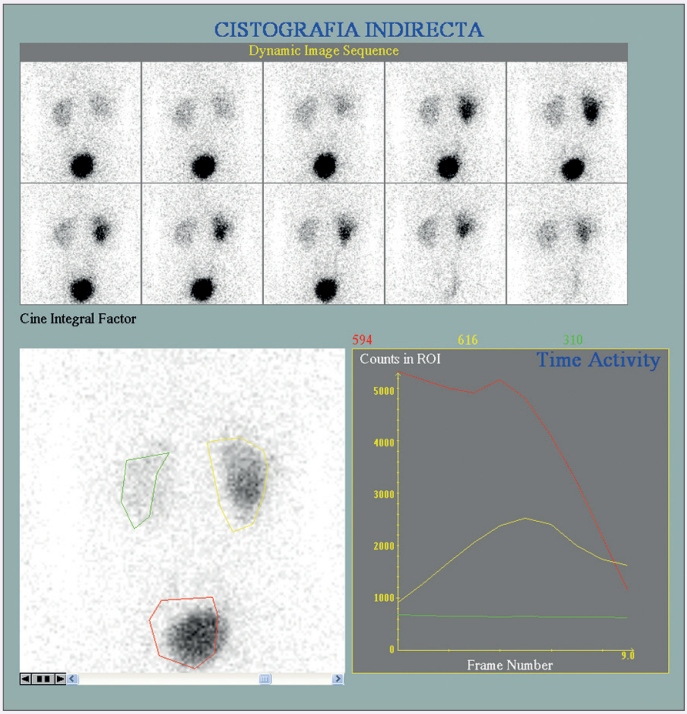

CI INDIRECTA: Al finalizar el CR dinámico, es posible realizar adquisición específica del vaciamiento vesical en niños con control de esfínteres para obtener mayor rendimiento del examen. A diferencia de la CI Directa, aquí solo se evalúa vaciamiento vesical. Este examen es menos solicitado actualmente.

LECTURAS RECOMENDADAS

1. Piepsz A. Radionuclide studies in paediatric nephro-urology. Eur J Radiol 2002;43: 146–53.
2. Edefonti A, Tel F, Testa S, De Palma D. Febril urinary tract infection clinical and laboratory diagnosis imaging and prognosis. Semin Nucl Med. 2014;44:123-8.
3. Piepsz A. Antenatally Detected Hydronephrosis. Semin Nucl Med. 2007;37:249-60.
4. Gordon I, Barkovics M, Pindoria S, et al. Primary Vesicoureteric Reflux as a Predictor of Renal Damage in Children Hospitalized with Urinary Tract Infection: A Systematic Review and Meta-Analysis. J Am Soc Nephrol. 2003;14:739–44.

ESTUDIO URODINÁMICO NO INVASIVO

Carlos Finsterbusch Rodríguez y Nelly Letelier Cancino

INTRODUCCIÓN

El adecuado entendimiento del funcionamiento del tracto urinario inferior de nuestros pacientes es un elemento fundamental para manejar de las patología que afectan el aparato vésico esfinteriano. En este sentido, realizar una adecuada evaluación con un enfoque fisiopatológico nos permite completar intervenciones adecuadas y fundamentadas, muchas veces sin necesidad de estudios complejos o que signifiquen instalación de catéteres, exposición a radiación, anestesia o medicamentos.

Los estudios no invasivos nos permiten muchas veces una correcta aproximación diagnóstica que el médico especialista debería ser capaz de interpretar adecuadamente.

ESTUDIOS NO INVASIVOS

Antes de plantear la necesidad de un estudio urodinámico, invasivo o no, es necesario realizar una adecuada evaluación clínica, explorando los síntomas de fase de continencia, síntomas de fase miccional, posmiccionales y la presencia de maniobras retentivas. Tomaremos en cuenta el desarrollo físico, mental y entorno social de nuestro paciente. Junto con una adecuada exploración física, podremos realizar diagnósticos sindromáticos, que serán el punto de partida de nuestro proceso terapéutico. A manera de ejemplo, pacientes con residuos posmiccionales elevados orientarán el estudio de manera distinta a pacientes que se mantienen con vejiga vacía.

Cartilla miccional

La cartilla miccional (CM) es un instrumento clínico que intenta reproducir el hábito miccional de una persona, siendo fácil, accesible, de bajo costo y reproducible.

METODOLOGÍA

Se requiere entender la metodología de este instrumento y entregar la suficiente y clara información a los padres y al paciente para el desarrollo de este método clínico.

Fundamentalmente se trata de observación y registro de la dinámica urinaria en períodos de vigilia determinados.

Material requerido: recipiente graduado (Figura 1), cuaderno, lápiz, reloj y dedicación.

Estos períodos de observación, básicamente, se relacionan con la vigilia del niño, desde que se levanta hasta que se acuesta, registrar a qué hora y cuánto volumen de orina emite durante este período, en forma libre y voluntaria, sin que alguien le recuerde ir al baño.

Generalmente se trata de pacientes en edad escolar, por lo que se sugiere que no se realice durante días hábiles/escolares. Generalmente se le solicita los fines de semana o días festivos, en forma alternada, sábado o domingo según comodidad y facilidad del grupo familiar.

Requiere registrar y llevar esta información a una tabla prediseñada. Identificando claramente el día(s) realizados, para llevar la cronología de los hallazgos (Figura 2).

Figura 1. Vaso graduado para medir la orina. Se puede orinar directamente dentro de él o recolectar la orina en otro recipiente y vaciarlo en el vaso.



Figura 2. Tabla prediseñada de cartilla miccional.

Hora	Volumen	Seco/Mojado

En esta se debe consignar:

1. Hora en que el niño va al baño (horario de vigilia).
2. Volumen de orina emitido, ya sea directamente en el recipiente de medición o medido desde una pelela. No directamente en la taza del baño.
3. Indicar si la ropa interior esta seca o mojada con orina y si lo está consignar cualitativamente si es leve, moderado o muy mojada (+/++/+++, según sea el caso).
4. Anotar si existen síntomas asociados: urgencia, maniobras retentivas, goteo posmiccional o síntomas urinarios bajos como disuria, tenesmo, etc.

ANÁLISIS

Un adecuado registro del volumen y la frecuencia miccional nos permite acceder a una gran cantidad de información.

El volumen de cada vaciado nos puede orientar a estimar la capacidad vesical funcional y si ésta es adecuada para la edad de nuestro paciente. La capacidad vesical esperada para un niño de peso promedio sobre los dos años se puede calcular con la fórmula: Volumen Vesical = (Edad + 1) x 30 (ml), debiendo llamar nuestra atención los volúmenes que se alejen más de un 20% de los valores esperados.

La suma del volumen diario nos permite evaluar tanto la producción de orina como la ingesta de líquidos. Consideremos oliguria cuando se produce menos de 0,5 mL/kg/h en un niño y poliuria más de 2 ml/m^2/día o 3 ml/kg/h.

Se recomienda realizar la mediación al menos 3-4 días alternados para sacar datos medianamente reproducibles como:

- Capacidad vesical máxima: generalmente coincide con la primera micción del día.
- Calidad del vaciamiento: completo o incompleto en relación con volumen versus frecuencia. Esto con la cartilla miccional es difícil de evaluar. Para eso se puede solicitar una ecografía pre y posmiccional, pero se puede sospechar cuando un paciente orina volúmenes altos en intervalos muy cortos de tiempo.
- Frecuencia miccional promedio (alta o baja), donde se considera que lo habitual debería ser cada 3 a 4 horas máximo.
- Pérdidas de orina evidentes o humedad ropa interior por orina.

Si existen dudas sobre si un niño está ingiriendo irritantes o diuréticos, se puede agregar a la cartilla una columna para líquidos consumidos, de preferencia dando instrucciones de anotarlos en unidades domésticas. Por ejemplo, se le puede pedir a una familiar que registre cada vez que el niño consume un vaso de bebida de fantasía y anotar a qué tipo corresponde.

Los episodios de incontinencia anotados en una cartilla nos orientan a la gravedad y el impacto de la incontinencia de orina, además, se puede solicitar que se anote en qué situación se produjo el escape, por ejemplo, después de sentir urgencia, en una hora de clase en que no se tenga permiso para ir al baño, durante una partida de un juego en línea o desencadenado por un episodio de risa.

CUESTIONARIOS

La ICCS reconoce la validez del cuestionario DVSS, *Dysfunctional voiding symptom score* para evaluar la severidad de los síntomas del tracto urinario inferior y el PIN-Q, *Pediatric urinary incontinence quality of life*, para el impacto emocional de la incontinencia en los niños, sin embargo, el uso de estos instrumentos necesita una adecuada adaptación a la población en la que serán aplicados.

Pad test

Consiste en evaluar la ganancia de peso de un pañal en condiciones conocidas, con lo que se puede determinar el volumen de orina perdido. Se realiza pesando un pañal y luego se le pone al niño por un tiempo determinado. Después se pesa nuevamente y el aumento en gramos corresponde al volumen de orina recolectado. Es necesario realizar en ausencia de deposiciones. Si bien es cierto, falta estandarización para realizar un *pad test* propiamente tal, utilizar un pañal o toalla absorbente durante un período y luego pesarlo nos ayudará a objetivar si efectivamente hay una pérdida de líquido durante la medición.

Ecografía

El estudio ecográfico nos permite evaluar el comportamiento del tracto urinario inferior y su impacto en el sistema superior.

La importancia del llene vesical al momento de evaluar un paciente con dilatación nefroureteral hace indispensable repetir la medición luego de la micción, observando si revierte este hallazgo.

La presencia de residuo posmiccional nos da información vital del funcionamiento vesical. Debe ser medido dentro de los primeros 5 minutos posmiccionales, siendo patológicos residuos sobre el 10% a 20% de la capacidad vesical. Para estimar adecuadamente el residuo posmiccional, la capacidad vesical medida no debe ser menor al 50% o superior en un 15% a la capacidad esperada para la edad.

El grosor de la pared vesical es un parámetro a considerar. Paredes engrosadas orientan a cuadros obstructivos, sin embargo, no están estandarizados valores de corte o de llene vesical adecuados para medir estos parámetros.

También nos puede informar sobre la existencia distensión rectal por heces, orientando el diagnóstico en pacientes con disfunción vésico intestinal.

Uroflujometría no invasiva

La uroflujometría no invasiva es un examen que consiste en medir una micción mientras se registra el flujo urinario, el volumen vaciado y tiempo en que se produce la micción. Se puede asociar a el uso de electromiografía perineal para obtener información adicional sobre el comportamiento de los músculos perineales durante la micción y de estimación de residuo posmiccional ecográfica o por cateterismo.

Se realiza generalmente con un flujómetro de peso que estimará el peso de orina vaciado en volumen urinario.

Nos entrega valiosa información sobre las características del flujo urinario, sien-

do suficiente para evaluar gran parte de los pacientes con micción disfuncional. Al combinar con electromiografía perineal de superficie, se puede registrar si hay o no adecuada relajación del piso pélvico durante la micción. La medición ecográfica del residuo posmiccional nos completará la visión no invasiva de la eficiencia del vaciado vesical. Debemos recordar que la uroflujometría es solo una orientación, ya que frente a flujos idénticos nos podemos enfrentar a pacientes obstruidos como no obstruidos, dependiendo de la presión a la que se realice el vaciado. En el capítulo de estudio urodinámico se señalan los posibles hallazgos en estudios uroflujométricos. La Figura 3 es un ejemplo de una uroflujometría no invasiva con electromiografía perineal y medición de residuo posmiccional ecográfica como se reporta en nuestro departamento.

Figura 3. Reporte de uroflujometría.

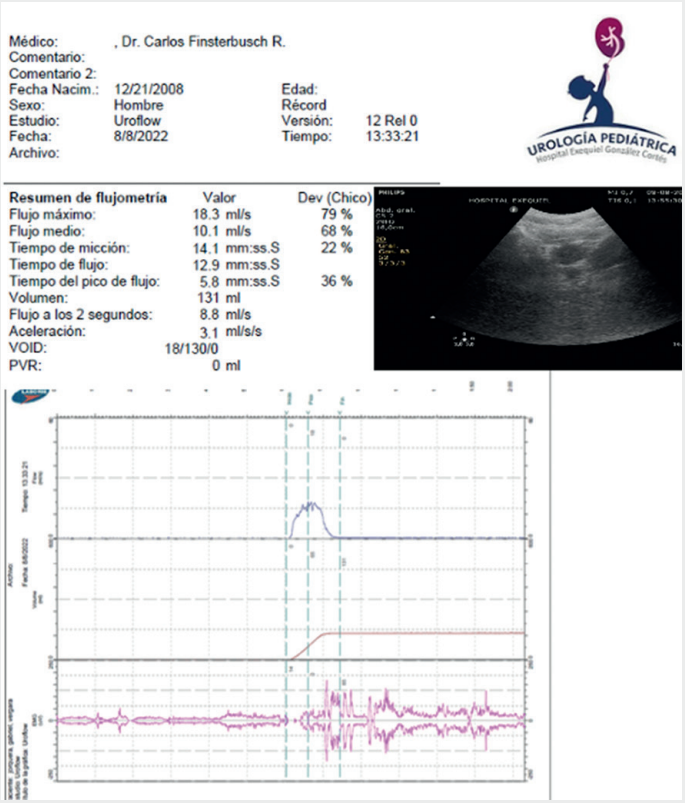

LECTURAS RECOMENDADAS

1. Austin PF, Bauer SB, Bower W, et al. The standardization of terminology of lower urinary tract function in children and adolescents: Update report from the standardization committee of the International Children's Continence Society. Neurourol Urodyn. 2016;35(4):471-81.
2. Chapple C. Urodynamics Made Easy. 2018. Chapter 10 Paediatric urodynamics.
3. Hinds A. Daytime Urinary Incontinence (in the otherwise healthy child). En: Handbook of Pediatric Urology 2nd edition, Baskin L y Kogan B. editores, Editorial Lippicott Williams & Wilkins, 2005, pp. 79-91.
4. Wright AJ. The epidemiology of childhood incontinence. En Pediatric Incontinence, Evaluation and Clinical Management, edited by Franco I, Austin P, Bauer S, von Gontard A, Homsy I. Chichester, John Wiley & Sons Ltd., 2015, pp. 37–60.
5. Horowitz M. Diurnal and nocturnal enuresis. En The Kelalis-King-Belman Textbook of Clinical Pediatric Urology, ed. 6, editado por Docimo S, Canning D, Khoury A, Salle JLP. Boca Raton, CRC Press, 2019, pp. 853–72.
6. Austin PF, Vricella GJ. Functional disorders of the lower urinary tract in children. En Campbell-Walsh Urology, ed. 11, editado por Wein A, Kavoussi L, Partin A, Peters C. Philadelphia, Elsevier, 2016, pp. 3297–16.

ESTUDIO URODINÁMICO EN PEDIATRÍA

María Gabriela Retamal Pinto

El estudio urodinámico es un examen que registra datos en forma permanente del tracto urinario inferior, en sus fases de llenado y de vaciado vesical, cuya interpretación nos permite conocer el estado de la función vesical y su coordinación con el esfínter uretral externo.

Los estudios urodinámicos se pueden clasificar, en estudios invasivos y no invasivos, según requieran o no sondas intracorpóreas.

ESTUDIOS NO INVASIVOS

Evalúan la fase de vaciado vesical a través de una flujometría (FM) de la orina evacuada y una electromiografía (EMG) perineal simultánea, registrando curvas en un computador. La EMG se realiza con electrodos de superficie para registrar de un modo indirecto la actividad del esfínter uretral externo. Cabe señalar que existen electrodos de aguja para registros más precisos, siendo utilizados, principalmente, en investigación de pacientes neurogénicos, sin sensibilidad de la zona perineal.

Los estudios no invasivos son de gran utilidad en pacientes portadores de disfunciones miccionales no neurogénicas que, junto a una cartilla miccional y a la medición ecográfica del volumen vesical pre y posmiccional, nos ofrece información valiosa para su diagnóstico y manejo.

Como requisito, el paciente debe haber adquirido control de esfínter urinario y tener edad y comportamiento necesarios para seguir instrucciones básicas. El ambiente debe ser tranquilo, tibio, cómodo para el niño y con cierta privacidad (aunque se realiza con médico, y padre o madre presentes), ya que el temor y pudor, pueden alterar los resultados. El uso de bata que cubra genitales es de gran ayuda en estos pacientes.

El niño debe ingresar a la sala de urodinamia con deseo miccional habitual, sin retención excesiva de orina para evitar una distensión vesical más allá de lo acostumbrado, porque este factor altera la FM y la EMG.

Para realizar el examen,el paciente, con los electrodos de superficie instalados, debe orinar en un flujómetro que registrará lo evacuado en mililitros por cada segundo que dure la micción (ml/seg), y lo recolectado en el receptáculo nos indicará el volumen total orinado (ml). Paralelamente, se registrará la actividad del esfínter uretral externo medido en milivolts.

Una uroflujometría normal es aquella que bajo un deseo miccional habitual, inicia sin latencia, sin maniobras de valsalva, sin urgencia y sin incontinencia previa, una micción que registra una curva en forma de campana, con un flujo máximo que variará según la edad y el sexo del paciente. Una flujometría en forma de meseta, es aquella con un flujo prolongado y de baja amplitud (flujo máximo disminuido) que orienta a un patrón obstructivo, mientras un flujo interrumpido, fraccionado, orienta a una dificultad mayor del vaciado, que puede verse asociado a un aumento de la actividad EMG y /o a un residuo elevado.

La actividad basal del esfínter uretral externo debe disminuir al iniciar la micción para que no exista resistencia al paso de la orina y al término de la micción; la actividad esfinteriana debe volver a su registro basal.

Si la actividad EMG no disminuye en micción estaremos frente a lo que se denomina Micción Disfuncional.

Al final de la micción se puede agregar una medición de residuo posmiccional, idealmente con métodos no invasivos ecográficos, o bien, si se va a continuar con un estudio invasivo, con la instalación de una sonda uretrovesical, para recuperar el volumen residual.

Lo esperado es que no quede residuo en la vejiga; si deja menos de 5 cc, no se asocia a riesgo de infecciones urinarias, en cambio, un residuo mayor a 20 cc se asocia a riesgo de infecciones urinarias y volúmenes entre 5 y 20 cc, no tienen un riesgo determinado.

La utilidad clínica de la FM es amplia y tiene su aporte en el diagnóstico y control de patologías de obstrucción urinaria baja, ya sean funcionales (micción disfuncional) o anatómicas (valvas de uretra posterior, estenosis de meato uretral).

La EMG es cada vez más utilizada para diagnosticar y controlar micciones disfuncionales, donde pacientes retencionistas o incontinentes urinarios han desarrollado una incoordinación detrusor esfinteriana, de modo que no logran relajar su esfínter uretral externo durante la micción. Además, es gran aporte en terapia de rehabilitación vesicoesfintariana, usada en técnicas de biofeedback por kinesiología de piso pelviano infantil.

ESTUDIOS INVASIVOS

Se refiere a los que utilizan sondas intracorpóreas en el paciente para obtener información de la presión del detrusor en el llenado y el vaciado vesical, a través de una cistomanometría. No tiene limitación de edad y no requiere control de esfínter.

Para realizarlo se instala una sonda vesical de doble lumen vía uretral o, excepcionalmente, a través de una derivación urinaria que tenga el paciente (Mitrofanoff, cistostomía). Un lumen permite ingresar una solución a la vejiga a una velocidad conocida a través de una bomba de infusión. El otro lumen transmite la presión intravesical a un transductor cuya información se traduce por un programa computacional en una curva. Como la presión intravesical está sometida a la presión intrabdominal, se hace necesario conocer ésta última y restarla. La presión intrabdominal se mide a partir de un balón rectal que transmite cambios de presión a un transductor que a través de un programa computacional registra una segunda curva. El mismo programa calcula en forma permanente la diferencia entre la presión vesical y la abdominal para crear una tercera curva que registra la presión del detrusor.

Lo normal es que la presión del detrusor se mantenga en valores bajos durante todo el llenado, con valores de referencia menores a 10-15 cm H20, independiente del volumen infundido. La vejiga acomoda su contenido por las propiedades viscoelásticas de su pared y de este modo, aunque aumente su volumen, no aumenta su presión. Llegará el momento en que el paciente presente sensación de vejiga llena, con un deseo miccional que irá aumentando en forma progresiva hasta tener un deseo inminente orinar, instante en que se suspende la infusión y se permite al paciente iniciar su micción.

Durante el vaciado se debe observar si hay latencia o uso de prensa abdominal (maniobra de valsalva) para iniciar la micción. Normalmente, se inicia la micción en forma voluntaria a través de una contracción del detrusor que se registra como un ascenso de la presión de éste en forma sostenida de 35 a 40 cm H20, que va asociado a flujo miccional en campana y con disminución de la actividad esfinteriana.

Las alteraciones que se pueden observar en la fase de llenado vesical, básicamente son dos:

1. Hiperactividad del detrusor

Corresponde a la presencia de contracciones no inhibidas (elevaciones y descensos bruscos de la presión del detrusor) que superan los 15 cm H20. Es la

alteración urodinámica más frecuente de la población infantil que no tiene alteraciones neurológicas. Es responsable de síntomas de urgencia y de incontinencia urinaria.

2. Alteraciones de la acomodación

Se refiere a la incapacidad de la vejiga para mantener sus presiones bajas durante el llenado vesical. En la medida que avanza la infusión dentro de la vejiga, se observa un aumento progresivo de la presión del detrusor, que puede impedir el adecuado drenaje de orina desde los uréteres a la vejiga, causando dilatación de la vía urinaria superior o incluso daño renal. La etiología es la pérdida de la capacidad viscoelástica de la pared por causa neurogénica o miogénica.

Las alteraciones en la fase de vaciado, pueden corresponder a:

1. Obstrucciones infravesicales

Se refiere a alteraciones anatómicas o funcionales que provocan resistencia al flujo miccional y que se representan en su estado más avanzado por un flujo en meseta, asociado a una gran contracción del detrusor, que busca vencer la obstrucción, que puede requerir incluso uso de prensa abdominal (registrado como aumento en la presión abdominal) y que si se debe a una obstrucción funcional mostrará aumento de la actividad EMG durante la micción. Puede asociarse a residuo posmiccional importante.

2. Hiporreflexia del detrusor

Corresponde a una contracción del detrusor durante la micción que es débil, ausente o de desaparición precoz, y que es insuficiente para vaciar el contenido vesical, con flujometría que puede ser interrumpida en muchas ocasiones. Para optimizar el vaciado, el paciente puede presentar uso de maniobras de valsalva, registradas como aumento de la presión abdominal y puede presentar un residuo elevado. Su etiología puede ser neurogénica o miogénica.

CONSIDERACIONES

La interpretación de la urodinamia pediátrica tiene la dificultad de que la dinámica vesical cambia durante el crecimiento y alteraciones a una edad, pueden ser fisiológicas en otras (presencia de contracciones no inhibidas en período lactante).

La capacidad vesical también presentará cambios y el paciente podrá contener mayor volumen de orina en la medida que avance en su desarrollo. Hay patologías como la hiperactividad del detrusor que pueden limitar el crecimiento vesical debido al vaciado frecuente por la presencia de contracciones no inhibidas.

Por último, indicar que el estudio urodinámico es un examen más dentro de la evaluación urológica y que debe ser capaz de reproducir la clínica del paciente.

LECTURAS RECOMENDADAS

1. Nevéus T, von Gontard A, et al. The Standardization of Terminology of Lower Urinary Tract Function in Children and Adolescents: Report from the Standardisation Committee of the International Children's Continence Society. J Urol. 2006;176:314-24.
2. Abrams P, Cardozo L, Caída M, et al. Estandarización de la terminología de la función del tracto urinario inferior: informe del Subcomité de Estandarización de la Sociedad Internacional de Continencia (ICS) / La estandarización de la terminología de la función del tracto urinario inferior. Rev Chil Urol. 2006;71:79-94.
3. Kaefer M, Zurakowski D, Bauer SB, et al. Estimating normal bladder capacity in children. J Urol. 1997;158(6):2261-4
4. Yeung C, Godley M, Duffy P, Ransley P. Natural filling cistometry in infants children. Br J Urol. 1995; 75(4) 531-7.

PARTE 2

Patología genitales externos masculino

FIMOSIS Y PATOLOGÍA PREPUCIAL

Fernanda Andueza Aragón y Pedro José López Egaña

DEFINICIÓN

La fimosis corresponde a una estrechez prepucial que impide la retracción del prepucio sobre la totalidad del glande en forma cómoda.

La estrechez prepucial es una condición natural desde el nacimiento, considerándose fisiológica hasta los 4 años de edad. Al nacer, solo un 4% de los niños logra una retracción total del prepucio, mientras que, en un 54% se logra visualizar el meato, y en un 42%, no es posible ninguno de los anteriores. Aún más, al año de vida, el 50% de los niños mantiene su condición de estrechez prepucial. Sin embargo, alrededor de los 3 años, el 90% resuelve espontáneamente.

Así, a los 4 años de vida, cerca del 98% de los niños debiesen presentar una retracción prepucial adecuada. En adultos, la incidencia de fimosis bordea el 1%-2%.

DESARROLLO Y ETIOLOGÍA

El desarrollo peneano comienza durante el primer trimestre de edad gestacional, culminando alrededor de las 17 semanas. Por su parte, el prepucio y el glande se desarrollan a partir de un tejido común cercano al 3º mes de gestación, donde el prepucio nace de la base del glande, creciendo a una mayor velocidad en su parte dorsal que ventral. Durante el embarazo, prepucio y glande permanecen unidos, y es cercano al parto cuando inician el proceso de queratinización y descamación con el fin de separarse. Lo anterior, en algunos niños se manifiesta como esmegma neonatal. Este proceso puede durar un par de años, donde comienza un fenómeno madurativo de adelgazamiento y aumento de elasticidad prepucial, esperándose que el prepucio logre retracción completa en forma gradual.

En cuánto a la etiología, si bien no está del todo claro, la fimosis secundaria podría estar asociada a condiciones infecciosas, inflamatorias y hormonales. La inflamación de la piel genital producto del uso de pañales podría impidir este proceso, promoviendo la fimosis y el retardo en la maduración. Otras causas

involucradas, son la higiene deficiente y las infecciones del prepucio, que producen cicatrices en la zona distal, imposibilitando su retracción. Asimismo, los masajes prepuciales provocan el mismo efecto; crear pequeñas fisuras que al cicatrizar generan fibrosis de la zona, razón por la que, los masajes están contraindicados.

CLÍNICA – DIAGNÓSTICO

La fimosis fisiológica se manifiesta como la imposibilidad de retraer el prepucio. En ocasiones puede producirse balonamiento prepucial al orinar, sin embargo, la piel se observa sana. Por otro lado, en las fimosis patológicas, puede existir sintomatología como dolor local, irritación del prepucio distal, infecciones locales (balanitis), sangrado, disuria, erecciones dolorosas, balonamiento prepucial a la micción, e inclusive, pudiesen haber infecciones urinarias a repetición. Sin embargo, la mayoría de los pacientes portadores de fimosis son asintomáticos.

En cuanto al diagnóstico, éste es netamente clínico. No se requieren exámenes de laboratorio ni imágenes.

TRATAMIENTO

Como concepto, el manejo de la fimosis es quirúrgico y consiste en la circuncisión, donde se reseca completamente la zona prepucial estrecha. Existen dos técnicas quirúrgicas para realizarlo, ya sea una circuncisión completa o " tipo americana", donde el glande queda completamente expuesto, o una circuncisión conservadora o "plástica", donde se reseca el anillo estrecho y la piel residual queda cubriendo parcialmente el glande. Esto depende tanto de la anatomía del niño, como de factores culturales.

Las indicaciones para una circuncisión son:

1. Niños que presentan fimosis sobre los 4 años.
2. Balanitis a repetición.
3. Parafimosis.
4. Infección urinaria en menores de 1 año (ver capítulo de ITU).

Existe otra alternativa quirúrgica llamada prepucioplastía, que se realiza cuando la zona estrecha no es muy importante. Se secciona en forma longitudinal sobre la estrechez y se sutura en sentido transversal, con lo que se logra am-

pliar al anillo estrecho. No obstante, la utilidad de esta técnica es controversial, dada la posible recidiva y resultado estético.

Manejo Médico

Durante los años, se han utilizado corticoides tópicos (Betametasona) como manejo conservador, sin embargo, sus resultados son controversiales. Algunos estudios reportan tasas de efectividad desde 65 – 95%, dependiendo de la edad, tipo y severidad del paciente. Existen trabajos que reportan recurrencia de la estrechez al finalizar el tratamiento tópico, mientras que otros, han tenido éxito como tratamiento. Sin embargo, no se ha logrado establecer si aquellos que han logrado resolverse con corticoides tópicos, han sido efectivamente por éstos o si es parte de la evolución natural del paciente. Así, las últimas guías de la Sociedad Europea de Urología Pediátrica (EAU) recomiendan el uso de corticoides tópicos en caso de fimosis fisiológica, sobretodo aquellas con adherencias balanoprepuciales, con una tasa de éxito de 80%, y, una recurrencia de hasta 17%. Por esto, podría intentarse como manejo inicial, teniendo claro que, de no resultar, el manejo definitivo sigue siendo quirúrgico.

COMPLICACIONES

Preoperatorias

Micción dolorosa e Infecciones

Debido a una estrechez extrema, se produce un impedimento en la salida de orina. Esta acumulación puede generar irritación local, dolor miccional, infecciones, que pudieran llevar a balanitis, y en algunos casos, síntomas sugerentes de obstrucción.

Parafimosis

Es la imposibilidad de reducir el prepucio hacia su posición original. Lo anterior, se debe al anillo estrecho ubicado a nivel del surco-balanoprepucial, lo que altera el retorno linfático primero y luego, podría alterar el retorno venoso, produciendo edema y dolor a nivel del glande. Si se mantiene en el tiempo, podría afectar la perfusión e irrigación peneana, por lo que constituye una urgencia. Su resolución es mediante la reducción. Para ello, se proporciona analgesia y bloqueo peneano para el dolor, hielo local y compresión con bicarbonato en gasa para reducir el edema y finalmente, se realiza la reducción hasta vencer el punto más estrecho y retornar el prepucio a su estado habitual. El tratamiento definitivo, es la circuncisión tardía una vez que haya pasado el proceso inflamatorio.

Balanitis Xerótica Obliterante

Es una condición inflamatoria crónica de la piel prepucial, que puede llegar a comprometer el meato y uretra. Su escenario de presentación es en niños sanos que tras una infección peneana desapercibida (balanitis), pueden evolucionar con una cicatrización anómala. Por tanto, su inicio es insidioso. Clínicamente, pueden presentarse con irritación local, disuria, sangrado prepucial, fimosis y estenosis de meato. Al examen físico, se observa la piel prepucial engrosada, dura y acartonada. Como descrito anteriormente, su resolución es quirúrgica.

Posoperatorias

Existen complicaciones inherentes a todo acto quirúrgico como el sangrado, infección y dehiscencia de sutura, sin embargo, al tratarse de una cirugía habitual en los centros especializados, su porcentaje actual es de 1,5% (8).

En cuanto a las complicaciones específicas de esta cirugía, se describen el corte del glande y la estrechez del meato, que se podría explicar por una cicatrización anómala por injuria de la arteria frenular. La estrechez del meato se maneja con dilataciones meatales en forma ambulatorias y si fracasa, se resuelve mediante meatotomía.

Asimismo, existen complicaciones en el ámbito estético, como el edema de mucosa ventral que ocurre a nivel subcoronal del pene, dando un aspecto cosmético diferente al esperado. Suele evolucionar hacia la resolución de forma tardía, demorando meses. Por otro lado, las expectativas cosméticas de los padres pueden diferir con los resultados finales, por lo que, tanto los padres como el cirujano deben conversar ampliamente este tema.

PRONÓSTICO

Tras el nacimiento, la fimosis suele resolverse en forma espontánea. No obstante, si esto no ocurre o existen otros factores agregados, se recomienda la resolución quirúrgica mediante una circuncisión, cuya tasa de complicaciones es baja y sus resultados, excelentes.

LECTURAS RECOMENDADAS

1. Baskin LS. Circumcision. En: Baskin LS, Kogan BA. Handbook of Pediatric Urology. 2nd Edition, Philadelphia by Lippincott Williams and Wilkins 2005; Cap 1, pp. 1- 8.
2. McAndrew HF. Phimosis & Paraphimosis. En: En: Davenport M, Pierro A. Pae-

diatric Surgery, Oxford Specialist Handbooks in Surgery. Ed. OUP Oxford 2009; pp. 352-3.

3. López PJ. Patología Quirúrgica Genitoinguinal. En: Quezada A, Martínez D. Pediatría Ambulatoria. 3ra Edición. Editorial Mediterráneo 2018; pp. 486-99.
4. Tekgül S, Dogan H, Hoebeke R, et al. EAU Guidelines on Paediatric Urology. 2016, pp. 290-1.
5. McPhee AS, Stormont G, McKay AC. Phimosis [Updated 2020 Apr 24]. StatPearls; 2020 Jan. Available from: https://www.ncbi.nlm.nih.gov/books/NBK525972/
6. Weiss HA, Larke N, Halperin D, Schenker I. Complications of circumcision in male neonates, infantes and children: a systematic review. BMC Urol 2010;10:2. doi: 10.1186/1471-2490-10-2.

PATOLOGÍA TESTICULAR (TESTÍCULOS NO DESCENDIDOS)

Dra. Macarena Muñoz Pérez y Dr. Pedro José López Egaña

INTRODUCCIÓN

Esta patología se caracteriza por la ausencia de uno o ambos testes en la bolsa escrotal, es decir, aquellos testes que se ha detenido en su normal descenso desde el abdomen al escroto.

Los testículos pueden continuar su descenso desde cerca del riñón durante los primeros meses de vida, sin embargo, es improbable que ocurra después de los 4 meses de vida, período en que ya ha finalizado la "minipubertad". Esto es relevante por los cambios patológicos que puede sufrir el teste y que nos guía hacia el manejo de esta patología.

EPIDEMIOLOGÍA

Es la malformación genital más frecuente en niños, con una incidencia del 2%-4% en los recién nacidos, la cual disminuye al 1% al año de vida. Esta incidencia aumenta en pacientes de menor peso y edad gestacional, llegando hasta el 30% en los recién nacidos de pretérmino.

EMBIOLOGÍA Y FISIOPATOLOGÍA

El descenso Testicular ocurre en 2 fases:

1° Fase Transabdominal

En la sexta semana de gestación, el testículo se desarrolla a partir de la cresta gonadal en una posición abdominal. En la segunda mitad de la gestación, los andrógenos y el factor Insulino Simil-3 (INS-3) generan el descenso testicular, quedando en una primera fase el gubernaculum testis anclado al orificio inguinal profundo. Posteriormente, el testículo y epidídimo cubiertos de peritoneo ingresan al conducto inguinal cerca de la semana 15 de gestación.

2° Fase Inguinoescrotal

En esta fase, **altamente dependiente de andrógenos**, el Gubernaculum testis guía el descenso testicular a través del conducto inguinal hasta su posición fi-

nal en el escroto, finalizando con la fibrosis del gubernaculum testis y el cierre de la conexión peritoneal. El 90% de los fetos completa esta fase a las 35 semanas de gestación. Cabe destacar que existe una segunda elevación de testosterona a los 60 días de vida extrauterina, lo cual se evidencia clínicamente entre los 3-4 meses.

RELEVANCIA CLÍNICA

La posición intraescrotal le confiere las condiciones necesarias al testículo para su normal desarrollo. Los testículos no descendidos desarrollan cambios histológicos dados por una temperatura elevada, ya desde los 6 meses de vida.

Histológicamente hay una degeneración de las células germinales, lo que ocurre en un 1% de los niños sin patología, aumentando hasta en un 20% en niños con Criptorquidea a los 2 años, 40% a los 6 años y 45% a los 10 años, generando espermatogonias incapaces de completar su proceso habitual de maduración, lo que podría implicar infertilidad futura.

Este daño, probablemente relacionado con la temperatura, disfunción Pituitaria-Gonadal y displasia subyacente, pueden llegar a la atrofia testicular y azoospermia. Se generarían, además, focos de displasia celular que incrementan el riesgo de cáncer testicular, siendo 3-10 veces más frecuente en hombres con antecedentes de Criptorquidea, presentándose carcinoma in situ hasta en el 25% de los adultos con testículos intraabdominales.

Debemos considerar también la posibilidad de presencia concomitante de hernias inguinales, así como el riesgo de torsión testicular (fijación anómala) y trauma.

DIAGNÓSTICO

El diagnóstico de esta patología es clínico. El examen físico debe realizarse en un ambiente cálido y con manos tibias. Se puede posicionar al paciente en decúbito supino con las piernas flectadas "ranita", sentado o en cuclillas "en posición india". Antes de palpar al niño, inspeccionar en búsqueda de hipoplasia escrotal. Luego, una mano se apoya a nivel del anillo inguinal profundo de manera de fijar el cordón, y se moviliza hacia caudal "ordeñando" el conducto. La otra mano recibe el testículo a nivel del anillo superficial, intentando descenderlo hasta el escroto. Se debe evaluar tamaño, forma, presencia de masas y compararlo con el contralateral.

Tener en cuenta que, los 3 primeros meses de vida se carece de reflejo cremastérico por lo que, el examen testicular puede ser más fácil de realizar en esta etapa.

CLASIFICACIÓN

Según los hallazgos, podemos clasificar al testículo no descendido en Testículos Palpables y No Palpables (Figura 1).

Testículos palpables

- **Testículo retráctil:** es aquel testículo capaz de descender hasta el escroto sin tensión en el cordón espermático. El hemiescroto ipsilateral se encuentra desarrollado y el ascenso testicular se produce por estimulación del reflejo cremastérico. Hasta un 25% de estos pacientes presentará criptorquidea posterior.

Figura 1. Clasificación testículos no descendidos.

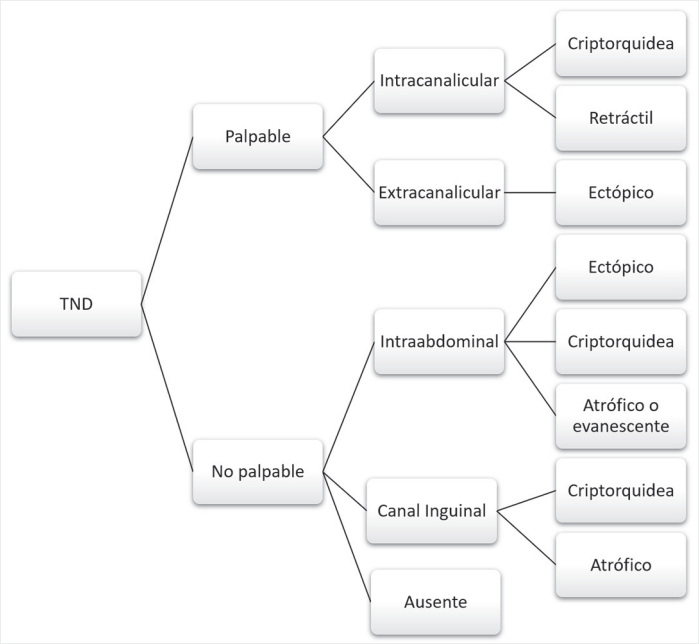

- **Criptorquídea:** detención del proceso de descenso testicular, encontrándose en alguna parte del "recorrido normal" (Figura 2). Esta definición incluye a los testes intracanaliculares y los intraabdominales, sin embargo, los últimos serán no palpables. Síndromes como: Prune Belly, Gastrosquisis, Extrofia Vesical, Prader-Willi, Kallman, Noonan, disgenesia testicular y síndrome de insensibilidad a los Andrógenos, tienen altas tasas de criptorquidea. Aquellos casos que presenten criptorquidea bilateral, deben ser evaluados por endocrinología y genética para el descarte de alteraciones del desarrollo sexual.
- **Criptorquidea adquirida:** aquel paciente que habiéndose documentado un normal descenso testicular de manera previa, presenta criptorquidea. Esto puede ser secundario a un testículo retractil, así como resultado de cirugías inguinales que producto de la retracción cicatricial producen ascenso del cordón testicular.
- **Testículo ectópico o extracanalicular:** testículo que teniendo un cordón de longitud adecuada y un descenso completo, se encuentra en un lugar distinto al esperable para el descenso de un teste normal (Figura 2).

Testículos no palpables

Estos se pueden clasificar en

- Testículo intraabdominal viable (40%).
- Testículo evanescente y vasos sanguíneos ciegos a nivel del anillo inguinal profundo (30%).

Figura 2. Posición Testicular en Criptorquidea vs Testículo Ectópico (Tomado de Ovalle A., López PJ., Patología Testicular. En Zubieta R., Letelier N., López PJ. Manual de Urología Pediátrica. Primera Edición, 2014).

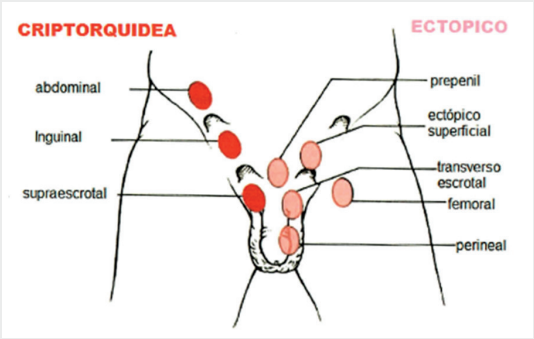

- Testículo evanescente y vasos sanguíneos ciegos a nivel del canal inguinal (20%).
- Testículo normal en el canal inguinal (10%).

ESTUDIO

El testículo no descendido (TND) puede bajar a su ubicación normal hasta los 4 meses de edad (explicado por la alza hormonal de los primeros meses de vida o "mini pubertad"); dado que el daño a nivel histológico puede comenzar desde los 6 meses, éste es plazo para mantener una conducta expectante. Luego de este tiempo, es necesario realizar tratamiento, idealmente antes de los 12-18 meses, para minimizar las complicaciones mencionadas.

Testículo palpable

El diagnóstico de testículo no descendido palpable es clínico, y frente a la confirmación del especialista, no se requiere estudio de imágenes.

En el caso del teste retráctil, es importante realizar seguimiento al tamaño testicular. Si se evidencia clínicamente disminución de tamaño o asimetría respecto al teste contralateral, se debe estudiar mediante Ecografía testicular con Volumetría. Para obtener el volumen, se puede utilizar la Fórmula de Lambert: (Largo x Ancho X Alto) x 0,71, que expresa el valor en ml. Al ser un proceso dinámico, se hará seguimiento ecográfico 6 meses después. Ya que la Ecografía es operador dependiente, se debe procurar que la medición sea idealmente realizada por la misma persona. Pequeñas variaciones en este proceso pueden llevar a grandes diferencias de volumen, con el consiguiente error diagnóstico (Figura 3).

Figura 3. Volumetría calculada mediante Fórmula de Lambert en el mismo paciente. En rojo se aprecia mínima variación de medición en el alto que genera variación significativa en el volumen final.

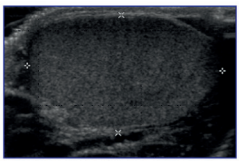

Medición 1:
Teste D: (2.8x1.9x1.8)x0.71= 6.8ml
Teste I: (2.8x1.7x1.7)x0.71=5.7ml

→ 16% diferencia entre testes

Medición 2:
Teste D: (2.8x1.9x1.9)x0.71= 7.2ml
Teste I: (2.8x1.7x1.6)x0.71=5.4ml

→ 25% diferencia entre testes

Fórmula de Lambert (Largo x Ancho x Alto) x 0.71

Testículo no palpable

El estudio (Figura 4) se inicia con una ecografía inguinal. Si bien, este examen tiene una baja especificidad y sensibilidad para ubicación intraabdominal, nos permite identificar testículos dentro del trayecto inguinal que por el hábito del paciente (obeso) o constitución del testículo (atrofia) no son palpables. La ecografía, además, nos permite ver el volumen testicular, características de éste y sus diferencias con el contralateral.

Si el testículo no fue encontrado en el examen físico bajo anestesia y/o ecografía, se requiere exploración abdominal para su búsqueda, siendo la laparoscopia el método de elección en estos pacientes (Figura 5).

Figura 4. Abordaje de Testículos No Palpables (Traducido de Sepúlveda X, López PJ. Current management of non-palpables testes: a literature review and clinical results. Transl Pediatr 2016; 5(4): 233-239.

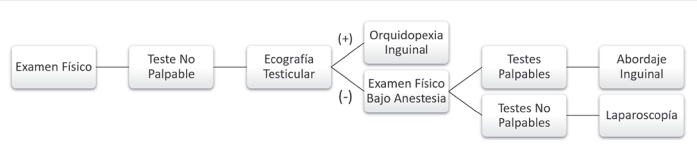

Figura 5. Clasificación de los Hallazgos Laparoscópicos (Traducido de Sepúlveda X, López PJ. Current management of non-palpables testes: a literature review and clinical results. Transl Pediatr 2016; 5(4): 233-239).

Clasificación de los Hallazgos Laparoscópicos	
Teste Ausente	Agenesia (ausencia de vasos espermáticos y deferente); testículo que desaparece (terminación ciega de vasos espermáticos o deferente)
Teste Canalicular	Penetración de deferente y vasos espermáticos dentro del anillo inguinal, con o sin visualización directa del testículo
Teste Abdominal	Teste localizado entre polo renal inferior y el anillo inguinal interno ipsilateral. Puede ser una gónada normal o atrófica
Peeping Testis	Principalmente en posición intraabdominal. El teste se introduce dentro del canal inguinal debido a la presión intraabdominal durante el proceso laparoscópico. Usualmente se asocia con hernia inguinal y vuelve a su posición original mediante la presión inguinal externa

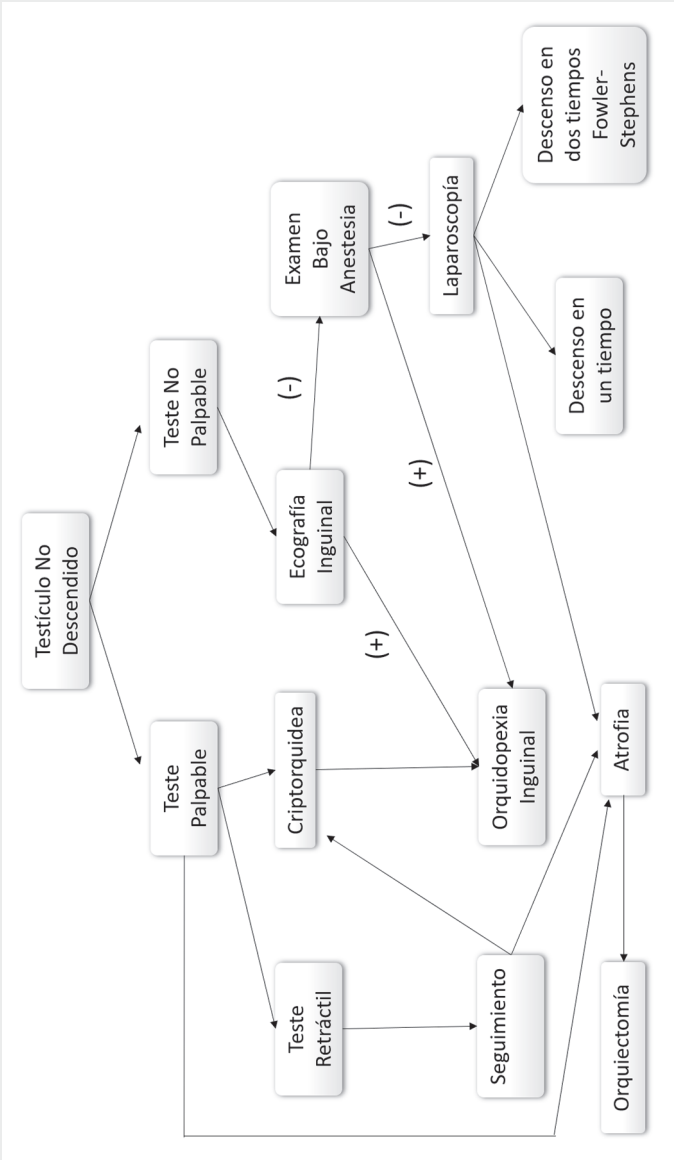

Figura 6. Esquema resumen manejo testículo no descendido.

TRATAMIENTO

Testículo palpable

La indicación quirúrgica está dada en casos de criptorquidea y testes retráctil con compromiso volumétrico del crecimiento en 2 o más controles ecográficos en el período de un año, o si este se vuelve criptorquidico de manera posterior.

La cirugía consiste en la liberación cuidadosa de los elementos del cordón testicular, sección del gubernaculum, cierre de saco herniario (si presenta) o persistencia del conducto peritoneovaginal y orquidopexia. Esta última puede realizarse de manera directa o con un bolsillo escrotal por Técnica de Surraco. El abordaje puede realizarse de manera Inguinal, o periescrotal (técnica de Bianchi).

Se describe en la literatura la terapia hormonal como una alternativa de tratamiento de la criptorquidea. Sin embrago, la cirugía sigue siendo superior en sus resultados.

Testículos no palpables

La técnica quirúrgica dependerá de los hallazgos intraoperatorios y de las características del testículo. En aquellos testículos con una longitud suficiente del cordón espermático se puede realizar un descenso testicular video asistido en un tiempo. La mayoría de los pacientes con testículos intraabdominales requerirán un descenso testicular en dos tiempos (Fowler-Stephens), donde en un primer tiempo se seccionan los vasos espermáticos, esperando que en un mínimo de 6 meses para fomentar la vascularización deferencial del teste que permita su descenso posterior (Figura 6).

El protocolo actual de nuestro hospital es que todo teste no palpable, incluso si es tipo peeping se hace de preferencia en dos tiempo, debido a que se lograría la preservación de un mayor porcentaje de testículos a largo plazo.

LECTURAS RECOMENDADAS

1. Madden N. Testis, hydrocoele, and varicocoele. En Thomas D. Essentials of Paediatric Urology. Second Edition, 2008.
2. Bowlin P. Undescended testes and testicular tumors. En Holcomb and Ashcraft´s Pediatric Surgery. Elsevier. Seventh edition, 2019.
3. Sepúlveda X, López PJ. Current management of non-palpables testes: a literature review and clinical results. Transl Pediatr. 2016;5(4):233-9.

HIDROCELE

Macarena Muñoz Pérez y Pedro José López Egaña

DEFINICIÓN

Se entiende como la acumulación de líquido en el escroto o canal inguinal.

CLASIFICACIÓN

Este puede clasificarse según el grado de permeabilidad (Figura 1) que presenta el conducto peritoneo vaginal (CPV) en:

- Hidrocele comunicante.
- Quiste del cordón.
- Hidrocele no comunicante.

CLÍNICA

Hidrocele comunicante

Se produce por falla en el cierre del CPV luego del descenso testicular. Presenta un origen común con la hernia inguinal, sin embargo, en el hidrocele el CPV es delgado y solo permite el paso de líquido desde la cavidad peritoneal hacia el escroto. Tiene una frecuencia de 2-5% de los recién nacidos varones, resolviéndose hasta en un 90% de manera espontánea los primeros 18 meses de vida. Se caracteriza por un aumento de volumen escrotal uni o bilateral, variable durante el día. Los cuidadores suelen relatar un predominio vespertino o que aumenta con la actividad física. Al examen físico se observa un aumento de volumen indoloro, sin aumento de la temperatura local y con transiluminación (+).

Quiste del cordón

Se produce por la obliteración proximal y distal del CPV. El diagnóstico es clínico y se caracteriza por un aumento de volumen que no se modifica. Al examen físico se palpa un aumento de volumen inguinal "irreductible", sobre el testículo. Dada esta característica de "irreductibilidad" puede confundirse con una hernia inguinal atascada, sin embargo, a diferencia de esta última el paciente no presenta dolor, ni eritema.

Figura 1. Clasificación anatómica del hidrocele. (**a**) Hidrocele comunicante. (**b**) Hidrocele del cordón. (**c**) Hidrocele no comunicante (Traducido de Madden N. Testis, hydrocoele, and varicocoele. En Thomas D. Essentials of Paediatric Urology. Second Edition, 2008).

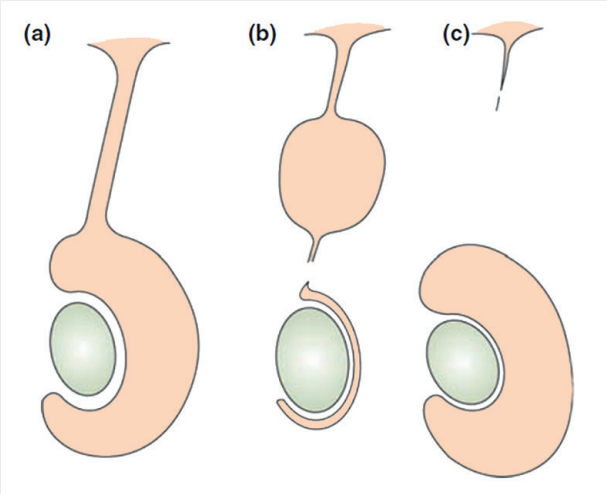

Hidrocele no comunicante

De menor incidencia que el hidrocele comunicante, este tipo de hidrocele presenta un CPV cerrado o muy imperceptible. Se caracteriza por un aumento de volumen que no varía durante el día ni la actividad. Su origen puede ser idiopático, inflamatorio, traumático o tumoral, siendo más frecuente en la etapa prepuberal o puberal (mayor frecuencia de traumatismos o secundario a cambios posquirúrgicos como en el caso de la Varicocelectomía).

ESTUDIO

Hidrocele comunicante y quiste del cordón

El diagnóstico es clínico. En caso de duda diagnóstica, se puede realizar una ecografía Inguinal para su confirmación.

Hidrocele no comunicante

Dada la necesidad de descartar causas secundarias, el estudio se realiza con una ecografía testicular, que nos permitirá evaluar la permeabilidad del CPV y la estructura testicular en búsqueda de patología tumoral subyacente, así como un posible CPV permeable contralateral.

TRATAMIENTO

Hidrocele comunicante

En la gran mayoría de los pacientes su manejo es expectante y la cirugía se reserva para hidroceles gigantes, sintomáticos o sobre los 18 meses de edad. Dado el origen común con la hernia inguinal, el manejo quirúrgico es el mismo, donde también se puede realizar eversión de la vaginal distal o en su defecto resección completa para disminuir recidivas.

Hidrocele no comunicante y quiste del cordón

Se realiza el mismo abordaje que los hidroceles comunicantes, sin embargo, en el intraoperatorio se identificará la obliteración proximal del CPV, definiendo el quiste de cordón. Se realiza la resección conducto, y en casos seleccionados, como por ejemplo hidroceles posvaricocelectomía, es posible plantear hidrocelectomía transescrotal.

LECTURAS RECOMENDADAS

1. Madden N. Testis, hydrocoele, and varicocoele. En Thomas D. Essentials of Paediatric Urology. Second Edition, 2008.
2. Esposito C, Escolino M, Turrà F, et al. Current concepts in the management of inguinal hernia and hydrocele in pediatric patients in laparoscopic era. Semin Pediatr Surg. 2016;25(4):232-40
3. Snyder C. Inguinal Hernia. En Holcomb and Ashcraft´s Pediatric Surgery. Elsevier. Seventh edition, 2019.

VARICOCELE

José Manuel Escala Aguirre

DEFINICIÓN

El Varicocele se debe a una dilatación y tortuosidad de vasos venosos en el cordón espermático, habitualmente visible en polo superior de testículo o zona superior del escroto, la mayoría de las veces es asintomático y se diagnostica por hallazgo, se le atribuye la causa a una insuficiencia valvular de las venas en cuestión.

La frecuencia del varicocele en los menores de 10 años es poco relevante y su frecuencia aumenta en forma progresiva hasta llegar a un 15% en los adolescentes, frecuencia que se mantiene en los adultos[1].

ETIOLOGÍA

La gran mayoría ocurren al lado izquierdo, por la desembocadura de la vena espermática de ese lado en la renal con ángulo recto y no oblicuo a la cava como ocurre a la derecha. Esto aumenta su presión retrograda, y dilata la vena, con la consecuente insuficiencia de sus válvulas lo que produce mayor dilatación. Cuando ocurre al lado derecho, lo que es menos frecuente, hay que sospechar que pueda haber alguna compresión de la vena cava, por lo que debe ser estudiado en forma dirigida, habitualmente con una ecografía abdominal, pensando en patología tumoral.

En relación al daño testicular la alteración de maduración de espermatocitos, disminución de espermatogénesis y disminución de diámetro tubular se puede ver en ambos testículos, siendo mayor en el lado afectado[2]. Sin embargo, Hadziselimovic encontró que la histología testicular era normal en todos los menores de 13 años, sin importar el grado de varicocele, lo que, probablemente, indica que el daño es progresivo[3].

También se ha publicado como causa del daño testicular, el reflujo de metabolitos suprarrenales, la hipertermia del tejido testicular y la hipoxia, además, de la hiperperfusion, ninguno de estos factores ha podido ser comprobado. Lo que si se ha demostrado es la perdida de volumen en los testes afectados,

siendo más marcado el cambio durante el crecimiento rápido que tiene el teste en la adolescencia[4], esta diferencia es posible de revertir después de la ligadura de las venas espermáticas varicosas en algunos casos.

CLASIFICACIÓN

Clásicamente el varicocele se clasifica en 3 grados, siendo 1 aquellos pequeños que solo se palpan con valsalva, la mayoría en posición de pie (no se ven). Grado 2 la dilatación venosa que se palpa sin maniobras, o con valsaba decubito y el 3 es grande fácilmente visible, incluso en decúbito (Figura 1).

Se habla de hipotrofia testicular en aquellos testículos que hay disminución de volumen comparado con el teste contralateral sano de un 20% o más. Ésta ocurre, principalmente, en los grados mayores, aunque se puede ver en grados menores y parece ser progresiva[5].

CLÍNICA - DIAGNÓSTICO

El varicocele es habitualmente asintomático, por lo que su diagnóstico se hace en exámenes de rutina, principalmente en posición de pie por el pediatra general o el propio paciente. Se palpa un aumento de volumen blando en polo superior del escroto, descrito por el mismo como "saco de gusanos ", las más

Figura 1. Varicocele Grado 3.

de las veces no doloroso. Hay ocasiones en que el paciente puede sentir un dolor tipo "pesado" en testículo, sobretodo después de hacer deporte; malestar que cede con el reposo.

Se verifica el diagnóstico mediante ecografía, la que muestra las dilataciones varicosas, que aumentan con las maniobras de valsalva (Figura 2), aprovechándose este examen para medir volumen testicular que nos servirá para su evaluación y control. Es bien aceptado que el tamaño testicular se correlaciona con la fertilidad, ya que el 98% de la masa testicular está compuesta por células germinales y túbulos seminíferos, por lo que la disminución de volumen puede ser un buen indicador de daño testicular. Hay que destacar que fertilidad es distinto a paternidad, ya que se necesita solo un espermio vital para poder fecundar.

En la actualidad se está estudiando el uso de Doppler color para determinar la medida de perfusión de parénquima testicular, la que esta disminuida en pacientes con varicocele comparado con teste normal comprobándose mayor reducción de flujo en grados mayores, lo que podría ayudar en decisión quirúrgica[6].

Figura 2. Ecografía testicular con Doppler que demuestra dilatación importante de venas espermáticas.

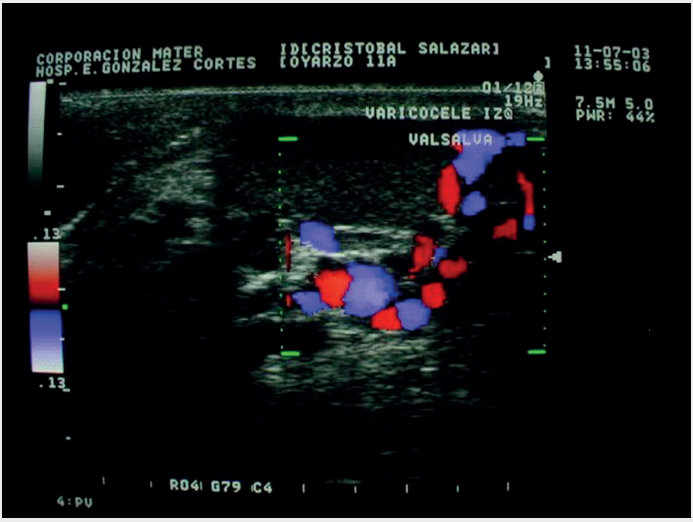

ESTUDIO COMPLEMENTARIO

El estudio para verificar el diagnóstico es eminentemente clínico, con el examen del paciente en posición acostado y de pie, donde se verifica la presencia de la dilatación venosa ya descrita.

En la mayoría de los casos se realiza una ecografía de la zona no solo para comprobar la dilatación venosa y medir el diámetro de ella que sirve de parámetro de seguimiento durante la etapa de observación, sino además, se utiliza para medir el tamaño del testículo que suele verse afectado en los casos más relevantes.

El examen ideal para ver el deterioro de la espermatogénesis es el espermiograma. En nuestra cultura no lo realizamos debido a dificultades tanto éticas como psicológicas para obtener la muestra a esa edad, por lo cual la medición de volumen testicular, a pesar de ser un parámetro menos preciso, nos sirve para determinar indirectamente el grado de daño testicular[7]. Su medición debe ser ultrasonografía, y no los orquidometros ni solo la impresión clínica.

TRATAMIENTO

Una vez decidida la conducta quirúrgica que consiste en la oclusión de la vena espermática, existen varias alternativas.

Mediante embolización, que puede ser anterógrada o retrograda con distintas sustancias. Según autores es el más seguro de los abordajes, se realiza en forma percutánea, sin necesidad de anestesia general con una tasa de éxito cercana al 94%, sin complicaciones de hidrocele al permitir un manejo selectivo, sin alterar flujo arterial ni canales linfáticos[8].

Las otras técnicas mínimamente invasivas son laparoscópica (Figura 3) y microscópica (Figura 4). Siendo la primera la de elección de varios grupos, los que comunican hidroceles posoperatorias muy bajos, especialmente, después de incluir la inyección con "isosulfan blue "en escroto y teste al inicio de la cirugía, con lo que se marcan claramente los linfáticos para si respetarlos. También reportan recidivas menores, llegando a cifras tan bajas como del 1 a 2%[9].

Nosotros la usamos en con sobre peso, con material de laparoscopia de 3 mm y óptica de 5 mm, obteniéndose una muy buena visión y facilitando la oclusión ya sea por clip o electrocoagulación y sección de vena espermática.

En cuanto a la microscópica, es con incisión de 1 a 2 cm en región inguinal baja, usamos un Microscopio 10 X, que tiene la ventaja de ver con mayor facilidad

Figura 3. Visión de técnica laparoscópica.

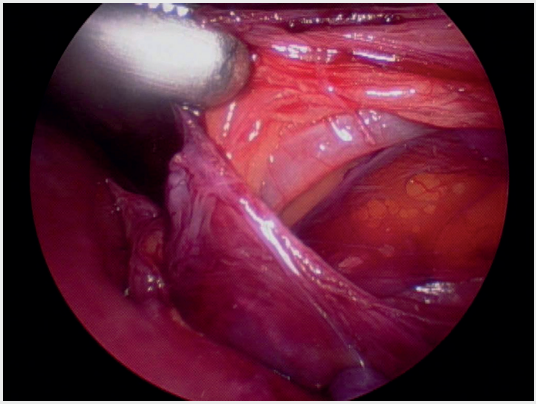

Figura 4. Visión de técnica microscópica.

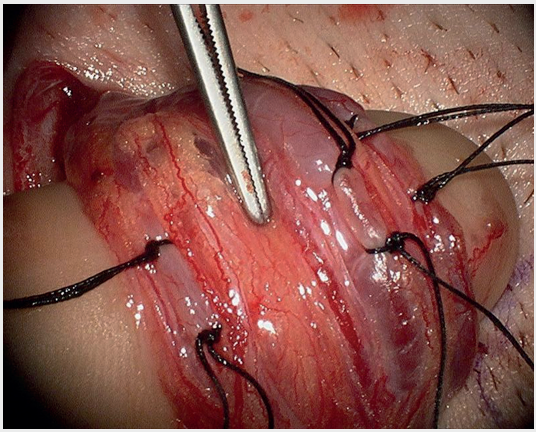

los vasos. Se puede agregar papaverina local para ver con mayor claridad el latido de la arteria espermática y evitar su ligadura. Se puede hacer en forma ambulatoria y parecería ser el *gold standard* en adultos con tan solo recurrencias del 0 al 3%, pero hay pocos estudios en pediatría. Esta es la vía de elección

para el autor en los últimos 3 años, teniendo buenos resultados. Cabe mencionar que este abordaje tiene un tiempo quirúrgico mayor y requiere una curva de aprendizaje

Por último, la cirugía abierta (Figura 5), que todavía tiene un buen espacio en nuestros tiempos, por vía inguinal o retroperitoneal, prefiriéndose una técnica que preserve la arteria espermática, aunque al hacerla alta tendría menos relevancia este punto, cirugía descrita por Palomo hace 70 años.

En estudios comparativos de distintas técnicas, no se ha logrado diferencia significativa en sus resultados, como entre escleroterapia y Palomo laparoscópico[10].

Varios autores han logrado comprobar la reducción posoperatoria significativa de la asimetría testicular en pacientes operados por distintos abordajes[11].

Kass y Belman comprobaron la recuperación de volumen del testículo afectado posterior a su cirugía en varicoceles grandes, no así en los grados menores[12].

Las guías clínicas, tanto de la ASRM (American Society for Reproductive Medicine), como la AUA (American Association of Urology) y la EAU (European Association of Urology) son vagas y controvertidas en cuanto al tratamiento del varicocele en la edad pediátrica y adolescencia. En lo único que se tiene evidencia objetiva es en aquellos casos con disminución del tamaño testicular en 20% con respecto a su contralateral sano con más de 1 año de seguimiento, en

Figura 5. Visión de técnica abierta.

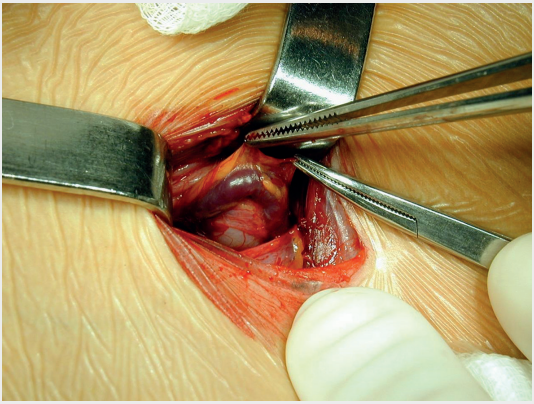

los que sí habría daño que se traduce en alteración del semen y por lo tanto en su fertilidad. En cuanto al tipo de cirugía tampoco manifiesta evidencias claras entre las vías laparoscópicas, endoluminales (escleroterapias de distinto tipo) abiertas o microscópicas[13].

COMPLICACIONES

Las complicaciones más habituales son la recidiva y el hidrocele residual, que llegan a alrededor del 10% a 15%; la primera por falta de ligadura de algunas venas y la segunda por ligadura de los vasos linfáticos. Todas las técnicas muestran algún porcentaje de estas complicaciones, siendo aparentemente en la vía microscópica la menos frecuentes. La complicación más grave es la atrofia testicular que se da en algunos casos en que se liga la arteria espermática en posición baja o en pacientes que han tenido cirugía previa en la región inguinoescrotal, por lo que no hay circulación accesoria o residual hacia el testículo.

CONCLUSIONES

El varicocele es una patología muy frecuente en la adolescencia, la mayoría de ellos asintomáticos, cuyo diagnóstico es por hallazgo, y su tratamiento prioritario es conservador, llegando a la cirugía en aquellos casos muy sintomáticos (dolor) o con asimetría testicular con diferencia de al menos 20% en relación a su contralateral sano con más de 1 año de seguimeinto. Desafortunadamente a la fecha, la literatura no nos provee mayor evidencia para identificar los adolescentes en riesgo de infertilidad.

En cuanto a las diferentes técnicas quirúrgicas realizados en estudios multicentricos o en estudios de metanálisis, no se ha logrado identificar diferencia significativa entre cirugía abierta, laparoscópica o microscópica, dejando las endoluminales de preferencia para las recidivas.

Es preferencia del autor la vía microscópica para la mayoría de los niños, dejando la laparoscópica para aquellos casos bilaterales o en pacientes obesos. La vía abierta prácticamente ya no la usa en la actualidad.

LECTURAS RECOMENDADAS

1. Akbay E, Cayan S, Doruk E, Duce MN, Bozlu M. The prevalence of varicocele and varicocele-related testicular atrophy in Turkish children and adolescents. BJU Int. 2000;86(4):490-3.

2. Agger P, Johnsen SG. Quantitative evaluation of testicular biopsies in varicocele. Fertil Steril. 1978;29(1):52-7.
3. Hadziselimovic F, Leibundgut B, Da Rugna D, Buser MW. The value of testicular biopsy in patients with varicocele. J Urol. 1986;135(4):707-10
4. Lipshultz LI, Corriere JN Jr. Progressive testicular atrophy in the varicocele patient. J Urol. 1977;117(2):175-6.
5. Alukal JP, Zurakowski D, Atala A, et al. Testicular hypotrophy does not correlate with grade of adolescent varicocele. J Urol. 2005;174(6):2367-70.
6. Macey MR, Owen RC, Ross SS, Coward RM. Best practice in the diagnosis and treatment of varicocele in children and adolescents. Ther Adv Urol. 2018;10(9):273-82.
7. Costabile RA, Skoog S, Radowich M. Testicular volume assessment in the adolescent with a varicocele. J Urol. 1992;147(5):1348-50.
8. Rojas-Ticona J, Fernández Córdoba MS, Argumosa Salazar YM, et al. Dos décadas de experiencia en el tratamiento endovascular del varicocele en la edad pediátrica. Cir Pediatr. 2019;32(2):93-8.
9. Cayan S, Shavakhabov S, Kadioğlu A. Treatment of palpable varicocele in infertile men: a meta-analysis to define the best technique. J Androl. 2009;30(1):33-40.
10. Hung JWS, Yam FSD, Chung KLY, et al. Comparison of scrotal antegrade sclerotherapy and laparoscopic Palomo surgery in treatment of adolescent varicocele: A 15-year review. J Pediatr Urol. 2018;14(6):534.e1-534.
11. Li F, Chiba K, Yamaguchi K, et al. Effect of varicocelectomy on testicular volume in children and adolescents: a meta-analysis. Urology. 2012;79(6):1340-5.
12. Kass EJ, Belman AB. Reversal of testicular growth failure by varicocele ligation. J Urol. 1987;137(3):475-6.
13. Jedrzejewski G, Osemlak P, Wieczorek AP, Nachulewicz P. Testicular sonographic color doppler dynamic tissue perfusión measurements in adolescents with varicocele. Urol Int. 2019;103(1):55-61. doi: 10.1159/000500027.

ESCROTO AGUDO

Pilar Echeverría Sepúlveda y Pedro José López Egaña

INTRODUCCIÓN

Corresponde a un conjunto de síntomas y signos caracterizados por dolor e inflamación aguda del escroto. Es una patología de mucha relevancia clínica por el potencial riesgo de torsión testicular subyacente, constituyendo de esta manera una de las pocas emergencias reales en la práctica urológica pediátrica.

Las causas predominantes de este síndrome en orden de frecuencia son: Torsión de apéndices testiculares o epididimarios, torsión del cordón espermático y epididimitis u orquiepididimitis. Otros diagnósticos diferenciales incluyen trauma escrotal, vasculitis de Henoch-Schönlein, hernia inguinoescrotal complicada, apendicitis aguda y tumores testiculares. Para diferenciar la etiología, es importante considerar la edad del paciente, la historia clínica, el examen físico y el apoyo de exámenes imagenológicos.

EPIDEMIOLOGÍA

Según publicaciones internacionales, la incidencia es alrededor de 1 por 1.000 niños al año, entre 0 y 16 años de edad. El *peak* de frecuencia se da entre los 14 y 16 años.

La etiología más probable del síndrome escrotal agudo varía según la edad del paciente, alcanzando la torsión del cordón espermático, más de un 80% de los casos que se presentan en pacientes pospuberales. Aunque es mucho menos frecuente en pacientes prepuberales (35%), la torsión del cordón es una causa que atraviesa toda la edad pediátrica y por lo tanto siempre debe ser descartada.

TORSIÓN DEL CORDÓN ESPERMÁTICO

Mal llamada "torsión testicular", es la principal causa a descartar cuando enfrentamos un paciente con dolor agudo del escroto.

Corresponde a la rotación del cordón espermatico sobre el eje del testículo, que puede ser de grado variable, dejando parcial o totalmente obstruido el flujo sanguíneo del teste.

Se describe que el testículo izquierdo es más frecuentemente afectado que el derecho, en proporción 2:1.

Se ha descrito como factores predisponentes el clima frío (por precipitar hiperactividad de músculo cremaster) y el trauma testicular.

Un grupo especialmente susceptible es el de los pacientes con criptorquidia, dado la falta de fijación del testículo, dando cuenta del 2%-5% de los casos de torsión testicular.

Fisiopatología

La torsión del cordón espermático se produce clásicamente en un *peak* etario bimodal (perinatal y pospuberal), en los que la fisiopatología es diferente.

La torsión en período perinatal (neonatal o intrauterino) involucra íntegramente al cordón y sus envolturas dentro del escroto, es decir, es extravaginal. En cambio aquella que se produce en otras edades ocurre por una alteración de la fijación de la túnica vaginal, dejando al testículo como "badajo de campana" dentro de ella, en vez de quedar fijo en el escroto posterior, por lo tanto, se rota sobre su eje dentro de la vaginal (intravaginal). Se estima que entre un 12% y un 15% de la población tiene esta inserción anómala de la túnica vaginal, no produciéndose torsión en todos ellos, por lo que otros factores como el reflejo cremasteriano exacerbado o la congestión vascular tras un golpe o una orquitis, podrían influir también en la torsión.

Se desconoce el giro rotacional del cordón que produce isquemia, sin embargo, habitualmente en la exploración quirúrgica de los pacientes se describe giros de más de 360º.

Estudios experimentales han demostrado que la restauración del flujo sanguíneo dentro de las primeras 4 a 6 horas desde instalada la isquemia, recupera testes viables en prácticamente el 100% de los casos. Después de 6 horas, la probabilidad se reduce progresivamente, siendo constante la atrofia a largo plazo, cuando el rescate es después de 8-10 horas.

Presentación clínica

La historia clínica característica, es la de un paciente pospuberal que consulta por dolor escrotal unilateral intenso, de inicio súbito, frecuentemente en la

madrugada (que puede despertar al paciente) y asociado a náuseas o vómitos.

Al examen físico puede haber horizontalización y ascenso testicular en el escroto, asociado habitualmente a edema y eritema escrotal. El dolor se intensifica al tocar y elevar el testículo (signo de Prehn negativo) y se encuentra abolido el reflejo cremastérico.

Muchas veces los pacientes describen el dolor en hemiabdomen inferior, por lo que en todo paciente que consulta por dolor abdominal, debe examinarse la región inguinoescrotal.

Considerando que menos del 50% de los casos se presentará con esta historia clínica, es que frecuentemente se debe considerar realizar exámenes imagenológicos de urgencia o definitivamente llevar a pabellón sin demora al paciente ante la sospecha, haciendo el diagnóstico definitivo en el acto quirúrgico.

En el caso de los recién nacidos, la presentación habitual es de una masa escrotal dura (pétrea) que muchas veces impresiona como tumoral, no dolorosa, en ocasiones asociada a cambios de coloración escrotal y presente desde el nacimiento, ya que generalmente se produce en las últimas semanas del embarazo.

Diagnóstico por Imágenes

El diagnóstico por imágenes está mayormente confinado a pacientes en edad prepuberal, donde el diagnóstico diferencial es mucho más amplio.

1. Ecografía Doppler Color

Muestra ausencia o disminución significativa de la perfusión testicular en los casos de torsión del cordón espermático. Sin embargo no siempre el Doppler es fácil de interpretar, por lo que el hallazgo de una imagen ecográfica en "tirabuzón" en el trayecto del cordón espermático, suele ser más específica.

El problema de este examen, es ser operador dependiente y difícil de interpretar en algunos pacientes.

2. Cintigrama testicular

Con Tecnesio-99m. Se caracteriza por el hallazgo de un área central "fría" o con escasa captación del radioisótopo, que corresponde a un teste isquémico, rodeado por un halo de actividad vascular en el tejido escrotal hiperémico.

En la actualidad es muy rara vez indicado, dado principalmente por su escasa disponibilidad en la urgencia.

Manejo

La exploración quirúrgica de urgencia es la clave del manejo de estos pacientes, por lo tanto la derivación oportuna, sin pérdida de tiempo en exámenes u observación, es clave en el pronóstico. El pronóstico de los testes operados dentro de las primeras 6 horas de evolución es excelente, con muy baja probabilidad de atrofia a largo plazo.

El abordaje es escrotal, evaluando la vitalidad testicular después de liberar la obstrucción (torsión). En el caso de que se recupere el color y la irrigación, se debe realizar orquidopexia para evitar un nuevo episodio de torsión. En el caso de estar constituida la necrosis, se debe realizar orquectomía. Dado que la mala inserción de la túnica vaginal afecta a ambos testes, siempre se debe realizar orquidopexia del testículo contralateral en el mismo acto quirúrgico.

En aquellos casos de dudosa vitalidad y de mayor tiempo de evolución, se puede ofrecer una descompresión testicular mediante incisión amplia de la túnica albugínea y colgajo de vaginal, con resultados prometedores en algunos trabajos de publicación reciente. La literatura menciona que el flap de túnica vaginal funciona mejor en pacientes con más de 18 horas de evolución.

Se ha descrito la destorsión manual en la sala de emergencias, sin embargo, no es recomendado en pacientes pediátricos, dado la probabilidad de rotar en el mismo sentido de la torsión, empeorando la isquemia.

Cuando se ha realizado orquectomía o el testículo evoluciona a la atrofia, se ofrece al paciente implantar una prótesis testicular. En nuestro centro la opción se plantea al paciente en la adolescencia, lo que permite que la decisión sea del paciente y no de sus padres y usar un implante de tamaño adulto, lo más parecido al contralateral.

En el caso de las torsiones perinatales, la probabilidad de encontrar un testículo viable es casi nula, por lo que algunos centros promueven un manejo conservador controlando con ecografía la evolución del testículo. Sin embargo, dado la posibilidad de pasar por alto un tumor testicular y la posibilidad de hasta un 30% de torsión metacrónica del teste contralateral, muchos centros realizan orquectomía del teste afectado y orquidopexia del contralateral.

Pronóstico

Estudios en adultos han mostrado que la calidad del semen es significativamente menor cuando ha habido una torsión testicular en la adolescencia. El mecanismo por el que se produce este fenómeno se relaciona al daño testicular por reperfusión, relacionado a liberación de mediadores de la inflamación y radicales libres a la circulación sanguínea y a la teoría de formación de anticuerpos antiespermatozoides al destruirse la barrera hematotesticular por necrosis. Aún es desconocido cuánto afecta esta mala calidad de semen en la fertilidad de los pacientes.

En cuanto a la función endocrina, se ha demostrado que los niveles plasmáticos de testosterona de estos pacientes son normales, pudiendo encontrarse alza de niveles de FSH, secundario a la alteración de espermatogénesis.

TORSIÓN DE APÉNDICES TESTICULARES

Los apéndices testiculares y epididimarios son vestigios embrionarios pediculados que pueden torcerse y necrosarse. El más frecuentemente afectado es la hidátide de Morgagni, apéndice ubicado en el polo superior del testículo.

Puede ocurrir a cualquier edad, afectando principalmente a prepúberes. El *peak* de frecuencia ocurre entre los 10 y 12 años.

Presentación Clínica

Usualmente el paciente consulta por dolor testicular, de inicio insidioso y en aumento durante el transcurso del tiempo. El componente inflamatorio escrotal asociado es variable y cuando no es tan intenso, se puede apreciar a través de la piel, la hidátide necrosada, dando origen al patognomónico signo del "punto azul".

En niños menores puede ser muy difícil de diferenciar de una torsión del cordón espermático y exámenes imagenológicos puede ayudar. El examen de elección es la Ecografía Testicular con Doppler, que evidencia la hidátide torcida generalmente asociada a inflamación del epidídimo y testículo adyacente.

Manejo

Cuando se certifica clínica y/o ecográficamente el diagnóstico, el tratamiento es conservador, con reposo y antiinflamatorios alrededor de 1 semana. Para disminuir el dolor puede ayudar también la suspensión escrotal.

Ante la más mínima duda diagnóstica o cuando los signos inflamatorios y el dolor son muy intensos, se debe operar al paciente, resecando hidátide necrosada.

ORQUIEPIDIDIMITIS

Consiste en la inflamación del epidídimo y testículo. Existen diversas etiologías: infecciones bacterianas, Infecciones virales (donde resalta la secundaria a infección por virus de la parotiditis que puede producir la llamada orquitis urleana) o vasculitis (destacando el púrpura de Schölein Henoch).

Fisiopatología

La infección bacteriana del epidídimo (que puede involucrar al testículo) se produce por colonización bacteriana de los conductos eyaculadores y deferente, usualmente secundario a reflujo de orina infectada. Cuando los pacientes aún no presentan actividad sexual y especialmente si el fenómeno es recurrente, se debe sospechar otra condición urológica subyacente, como vejiga neurogénica, persistencia de vestigios mullerianos (como utrículo prostático dilatado) o ureter ectópico.

Los gérmenes más frecuentes involucrados son coliformes, micoplasmas y en los sexualmente activos, Chlamydia Trachomatis y Neisseria Gonorrhoeae.

Se han reportado casos de lactantes, en que se produce infección testicular vía hematógena, pero se trata de casos excepcionales.

Presentación Clínica

Usualmente el paciente presenta disuria o fiebre, en el contexto de una infección urinaria, y luego comienza con dolor progresivo testicular. Habitualmente se encuentra un paciente con compromiso del estado general, febril, con dolor, eritema e induración del teste afectado.

Manejo

En los casos diagnosticados por clínica e imágenes, especialmente si se trata de pacientes conocidos, con patología urológica predisponente, el manejo es conservador, con reposo, antibióticos y antiinflamatorios.

Cuando existe duda diagnóstica o presencia de absceso escrotal o testicular, el paciente debe ser llevado a pabellón para realizar drenaje y aseo de la zona afectada. Muchas veces a estos pacientes se realiza el diagnóstico en pabellón.

Cuando los pacientes presentan cuadros infecciosos bacterianos a repetición, con un adecuado manejo de su patología de base, podría ser necesario considerar la vasectomía.

LECTURAS RECOMENDADAS

1. Thomas D, Duffy P. Essentials of Paediatric Urology. Second Edition. p. 265.
2. Brunet R, Cassals R. Torsión Testicular en Pediatria. Diagnóstico y Manejo. Revisión de la literatura 2000-2015. Rev Pediatria Electrónica 2016, Vol 13, Nº 4. ISSN 0718-0918.
3. Commision guide: Management of Pediatric Torsion. East Midlands Clinical Networks. British Association of Paediatric Surgeons, British Association of Paediatric Urologists. Oct 2019.
4. European Association of Urology Guidelines on Paediatric Urology. 2021. pp. 24-26.

HIPOSPADIA

Ricardo Zubieta Acuña y Pilar Echeverría Sepúlveda

INTRODUCCIÓN

Se define como una malformación congénita caracterizada por hipoplasia de los tejidos ventrales del pene, lo que resulta clínicamente en una triada clásica caracterizada por:

1. Uretra peneana o distal incompleta, que termina en la superficie ventral del pene, entre el glande y el periné.
2. Prepucio incompleto, con un defecto ventral y exceso de piel por dorsal, lo que le da forma de "capuchón" dorsal.
3. Curvatura ventral, la cual se relaciona con adherencias de la piel a estructuras subyacentes, a una placa uretral corta o asimetría de los cuerpos cavernosos.

ETIOLOGÍA Y EPIDEMIOLOGÍA

La incidencia en EE. UU. y Europa occidental es de alrededor de 3 casos por 1.000 recién nacidos vivos masculinos, siendo menor en Sudamérica y Asia. Durante las últimas 2 décadas se ha reportado un aumento de la incidencia de hipospadias proximales.

La mayoría de las hipospadias se presenta como una malformación aislada, aunque hasta un 30% de las formas severas tienen una causa genética detectable y alrededor de un 10% de los pacientes tienen algún familiar afectado. Por otro lado, se ha descrito formando parte de múltiples síndromes, siendo los más frecuentes WAGR y Denys Drash.

Pueden estar asociadas a Variantes del Desarrollo Sexual (VDS), especialmente cuando se asocia a testículo no palpable, criptorquidia (uni o bilateral), malformaciones escrotales, micropene o utrículo prostático elongado. El hallazgo de un recién nacido con hipospadias asociada a testes no palpables bilateral, debe hacer sospechar una hiperplasia suprarrenal congénita, la mayoría de las veces perdedora de sal, por lo que su diagnóstico constituye una urgencia médica.

Otras asociaciones descritas son hernia inguinal, hidrocele, valvas de uretra posterior y malformaciones de vías urinarias. Estas últimas, en formas proximales.

Se ha identificado en un rol etiológico a factores genéticos, endocrinológicos, ambientales (pesticidas con actividad estrogénica), maternos (relacionados a insuficiencia placentaria como HTA materna, prematurez, bajo peso al nacer o embarazo gemelar) y fertilización in vitro.

EMBRIOLOGÍA

A la 5ª semana de gestación, los genitales externos están indiferenciados. El mesénquima que rodea a la membrana cloacal prolifera formando en su extremo craneal, el tubérculo genital y en su extremo caudal, los pliegues urogenitales y labioescrotales.

Posteriormente, el tabique urorrectal divide a la membrana cloacal en una urogenital por anterior y otra anal por posterior.

A la 7ª semana comienza la diferenciación de los genitales externos, siendo la producción y acción de la testosterona lo que condiciona el desarrollo hacia genitales masculinos. De esta forma, el tubérculo genital crece formando el falo y posteriormente la membrana urogenital avanza sobre él para constituir la placa y el surco uretral. Al completar su cierre, este último da origen a la uretra peneana.

Los pliegues urogenitales se fusionan en la línea media y el mesénquima que contienen formará los cuerpos cavernosos por dorsal y el esponjoso por ventral, rodeando a la uretra. El ectodermo que los rodea formará el prepucio dejando contenidas todas las estructuras dentro del pene.

Los pliegues labioescrotales también se fusionan en la línea media, formando el escroto. En el sitio de fusión se forma el rafe escrotal.

El cierre de la uretra se completa a la semana 15, con la evaginación de un cordón ectodérmico en la punta del glande, que constituye la placa glandular, la cual crece hacia caudal hasta encontrarse con la uretra peneana dentro del pene y luego se canaliza formando la fosita navicular.

Este complejo proceso puede fallar en sus diferentes etapas, conformando el amplio espectro de presentaciones clínicas de hipospadias. Si la interrupción del proceso es más temprano, se producirán las formas más severas, mientras que si es más tardío se producirán las más distales y las formas "frustras" (Figura 1).

Figura 1.

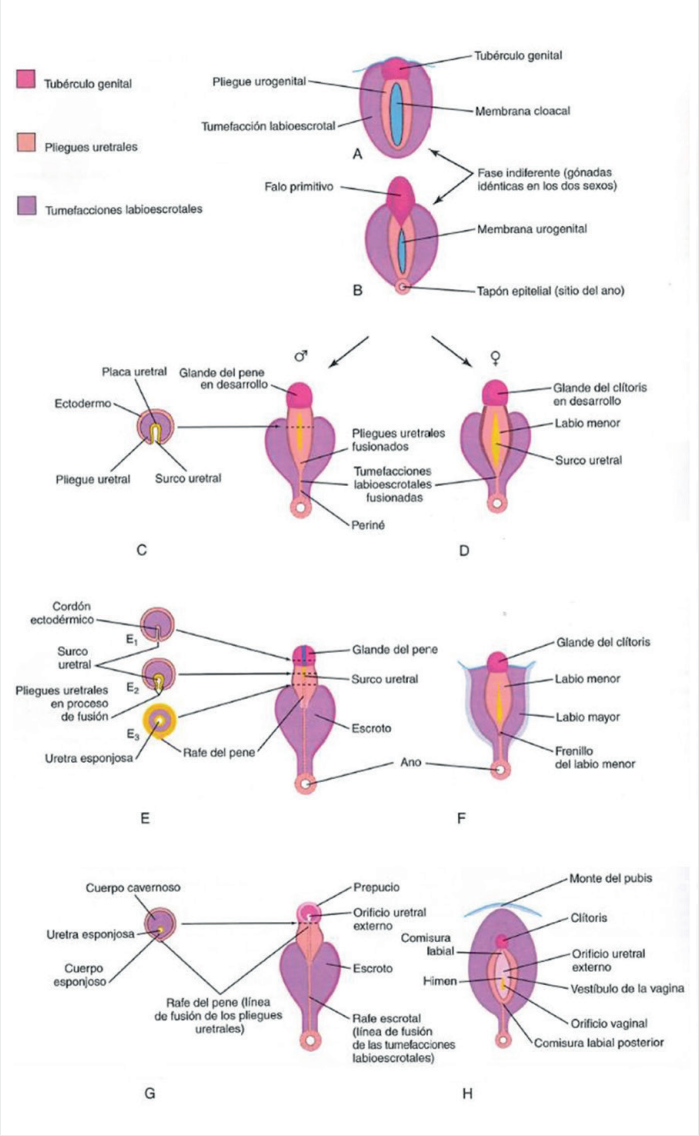
Tubérculo genital
Pliegues uretrales
Tumefacciones labioescrotales
Tubérculo genital
Pliegue urogenital
Membrana cloacal
Tumefacción labioescrotal
A
Fase indiferente (gónadas idénticas en los dos sexos)
Falo primitivo
Membrana urogenital
B
Tapón epitelial (sitio del ano)
♂
♀
Placa uretral
Glande del pene en desarrollo
Ectodermo
Pliegue uretral
Surco uretral
Pliegues uretrales fusionados
Tumefacciones labioescrotales fusionadas
Periné
Glande del clítoris en desarrollo
Labio menor
Surco uretral
C
D
Cordón ectodérmico
E1
Surco uretral
E2
Pliegues uretrales en proceso de fusión
E3
Uretra esponjosa
Rafe del pene
Glande del pene
Surco uretral
Escroto
Ano
Glande del clítoris
Labio menor
Labio mayor
Frenillo del labio menor
E
F
Cuerpo cavernoso
Uretra esponjosa
Cuerpo esponjoso
Rafe del pene (línea de fusión de los pliegues uretrales)
Prepucio
Orificio uretral externo
Escroto
Rafe escrotal (línea de fusión de las tumefacciones labioescrotales)
Monte del pubis
Clítoris
Comisura labial
Orificio uretral externo
Himen
Vestíbulo de la vagina
Orificio vaginal
Comisura labial posterior
G
H

CLASIFICACIÓN

Tradicionalmente se ocupa la clasificación de J. W. Duckett, según la posición que adopta el meato uretral (Tabla 1).

Es necesario remarcar que la clasificación definitiva se realiza en el intraoperatorio, ya que al liberar la cuerda ventral puede cambiar la localización inicial aparente del meato.

En términos prácticos y para efectos de tratamiento, resulta más útil clasificarlas simplemente en distales (glandular, coronal o pene distal), que constituyen un 70% del total de las hipospadias y proximales (mediopeneanas, peneanas proximales, penoescrotales y perineales), que constituyen el 30% restante.

PRESENTACIÓN CLÍNICA - DIAGNÓSTICO

Las manifestaciones clínicas de hipospadias constituyen un amplio espectro de combinaciones posibles, desde formas muy severas pseudovulvares (Figura 2) hasta formas que se diagnostican tardíamente con prepucio intacto, megameato y sin curvatura (Figura 3).

En el examen físico se debe constatar el grado de curvatura del pene, la posición del meato, las características de la placa uretral, el tamaño del pene y del glande y las características del escroto.

En general, los pacientes no requieren estudios complementarios a menos que se sospeche clínicamente que forma parte de otros síndromes o Variaciones de la Diferenciación Sexual (VDS). En estos casos, el estudio y manejo deberá ser multidisciplinario.

Tabla 1. Clasificación y frecuencia de hipospadias

Distal	Glandular Coronal Subcoronal	50% - 70%
Media (peneana)	1/3 distal 1/3 medio 1/3 proximal	20% - 30%
Proximal	Penoescrotal Escrotal Perineal	10% - 20%

Figura 1.

Figura 2.

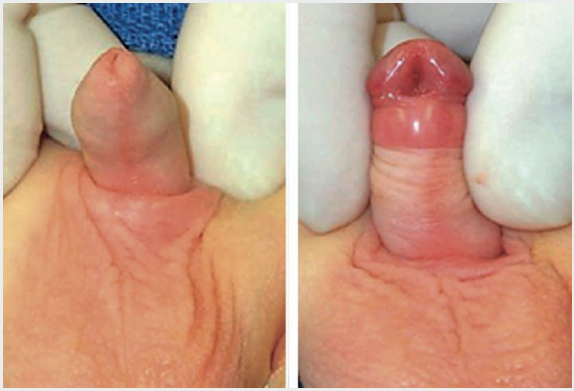

TRATAMIENTO

El tratamiento es siempre quirúrgico y tiene como objetivos corregir la curvatura, construir una uretra de buen calibre, con un meato uretral en posición adecuada y no obstructivo, un glande de forma cónica y finalmente un escroto con posición adecuada. Todo esto para lograr una función (miccional, sexual, de fertilidad) y cosmesis adecuada.

La edad recomendada para la cirugía es entre los 6 meses y los 18 meses, antes de la etapa genital del desarrollo psicológico. No antes de los 6 meses por la minipubertad fisiológica del lactante.

Elementos anatómicos a considerar para planificar la cirugía son las características de la placa uretral, el grado de hipoplasia de los tejidos ventrales, la curvatura del pene y el tamaño del glande. Se han visto malos resultados quirúrgicos cuando el diámetro transverso del glande es menor de 14 mm. Cuando el paciente presenta un tamaño del pene muy pequeño, se puede ofrecer una tratamiento de estimulación androgénica, con testosterona vía intramuscular o tópica, previo a la cirugía.

El primer paso en toda cirugía de hipospadias es corregir la curvatura (ortoplastía), lo que se logra adecuadamente en los casos menos severos, con decapullamiento completo del pene, eliminando adherencias a tejidos subyacentes. Cuando esto no es suficiente, se debe evaluar el grado de curvatura residual para definir la estrategia quirúrgica: si ésta es leve (< 30°) se puede ofrecer técnicas de plicatura dorsal, pero si es severa (> 30°) se deberá preferir técnicas de alargamiento ventral del pene.

Para la uretroplastía existen muchas técnicas quirúrgicas descritas, las que a grandes rasgos se clasifican en técnicas "en una etapa" o "en dos etapas". En general aquellas hipospadias que no presentan cuerda peneana importante, pueden ser resueltas en una etapa, mientras que cuando la cuerda es intensamente fibrosa y adherida, con gran curvatura ventral subsecuente, se recomienda técnicas en dos etapas.

En la Tabla 2 se resumen las técnicas más usadas según el tipo de hipospadias:

Tabla 2. Técnicas quirúrgicas de corrección de hipospadias más frecuentes.

Distales	Glandulares Coronales Subcoronales	MAGPI TIP Mathieu
Medias	1/3 distal 1/3 medio 1/3 proximal	Mathieu Onlay TIP 2 Tiempos
Proximales	Penoescrotal Escrotal Perineal	2 Tiempos Duckett

A su vez, las técnicas de uretroplastias se pueden clasificar según el tejido que se ocupe para crear la neouretra: así, las técnicas de Thiersch-Duplay y TIP (*tubularized incised plate*) ocupan la placa uretral tubularizándola; las técnicas de Onlay y Mathieu ocupan colgajos que se anastomosan a la placa uretral para formar la neouretra y la técnica "en dos tiempos" se coloca un injerto en el primer tiempo, para tubulizarlo 6 meses después en el segundo.

El cuidado posoperatorio es crítico para el éxito de la cirugía e incluye:

1. Sonda de derivación urinaria transuretral o suprapúbica por 7-10 días. Muchas veces se dejan ambas, tanto como tutor de la neouretra como para derivación urinaria.
2. Cobertura del pene que debe ser semicompresiva para disminuir el riesgo de sangrado y formación de hematomas, sin alterar la irrigación de los tejidos. Se mantiene por 3 a 7 días.
3. Antibiótico profiláctico hasta retirar sondas de derivación.
4. Analgesia adecuada. Para las primeras horas posoperatorias es muy importante el bloqueo regional (como anestesia caudal) y para las siguientes 24-48 horas el manejo es con antiinflamatorios no esteroidales y paracetamol asociado.
5. Anticolinérgicos para disminuir espasmos vesicales que pueda producir el catéter de derivación urinaria.

COMPLICACIONES

El no operar a los pacientes en la edad adecuada, así como tener que someterlos a múltiples intervenciones, puede asociarse a severas alteraciones en la esfera psicosocial de los niños a medida que crecen, tanto por mojarse al orinar o tener que orinar sentados, como por las limitaciones en la esfera sexual.

En cuanto a las complicaciones posoperatorias, estas se pueden clasificar en:

Tempranas

Son aquellas relacionadas a sangrado posoperatorio, como hematomas que pueden condicionar dehiscencias o pérdidas de injertos; así como también a infecciones locales o secundarias a las sondas utilizadas.

Tardías

Muchas veces consecuencia de las complicaciones tempranas:

1. Fístula uretrocutánea

Es la complicación más frecuente, pudiendo llegar hasta a un 30% en algunas series. Es más frecuente en las hipospadias proximales y suele ubicarse en el sitio de unión de la uretra nativa con la neouretra. En estos pacientes siempre debe descartarse un estenosis distal a la fístula y divertículos. En algunos casos, las fístulas muy pequeñas se pueden resolver espontáneamente dentro de los primeros 6 meses posoperatorio. El resto, son siempre de manejo quirúrgico, sin embargo, no se recomienda reoperar antes de 6 meses de la primera cirugía.

2. Estenosis

Más frecuente en relación al neomeato uretral, pero también puede afectar a la uretra (generalmente en la unión con el meato nativo). Clínicamente se manifiesta por disminución de calibre del chorro o chorro en *spray*. El manejo inicial se puede realizar con dilataciones, pero generalmente requiere reparación quirúrgica (desde meatoplastia hasta reconstrucción completa de la uretra).

3. Divertículo uretral

Complicación menos frecuente, debida a obstrucción distal o a deficiencia de soporte de la neouretra por ausencia de cuerpo esponjoso. Clínicamente se manifiesta por goteo posmiccional, infecciones urinarias o litiasis y en el examen físico puede hacerse evidente solo cuando el paciente orina.

4. Recidiva de curvatura

Se pueden ver a corto, mediano o largo plazo. Es importante preguntar en los controles por el antecedente de curvatura durante las erecciones. Generalmente se debe a falta de liberación adecuada de la cuerda peneana. El tratamiento es quirúrgico y se indica cuando el paciente manifiesta dolor o en la etapa adolescente/adulta refiere imposibilidad de llevar a cabo una relación sexual satisfactoria.

5. Uretra Pilosa

Generalmente asociada a técnicas con colgajo en isla, que contienen folículos pilosos, generando en la pubertad infecciones urinarias o litiasis asociada.

SEGUIMIENTO

El control durante el primer año posoperatorio es frecuente, al retirar la sonda, al mes y luego cada 3 meses. Posteriormente debe ser anual al menos hasta el fin del crecimiento, evaluando en ellos el chorro miccional y consultando por las características de las erecciones.

En general los resultados son satisfactorios, pero se ha reportado que hasta un 20% de los pacientes requieren reoperarse en algún momento. Muchos de ellos durante la adolescencia, en que el crecimiento puede producir retracción del tejido cicatricial.

Por lo tanto, el seguimiento es a largo plazo y es muy importante que estos pacientes sean manejados en centros de alta especialidad, que cuenten con equipos dedicados a la transición del niño - adolescente al adulto.

LECTURAS RECOMENDADAS

1. Troncoso B, López PJ. Hypospadias. pediatricurologybook.com.
2. Thomas D, Duffy P, Rickwood A. Essentials of Paediatric Urology. Second Edition.
3. Pourquet A, Gorduza D, Demede D, Mure PY, Mouriquand P. Cirugía del hipospadias. EMC - Urologia 2019.
4. Lee B, Driver CP, Flett ME, Steven L, Steven M, O'Toole S. PUVs are more common in boys with hypospadias. J Pediatr Urol. 2020;16(3):299-303.

PARTE 3

Uropatía obstructiva

UROPATÍA OBSTRUCTIVA

Ricardo Zubieta Acuña

DEFINICIÓN

Es la restricción al paso de orina en cualquier punto de la vía urinaria, determinando un aumento de presión retrograda que puede llegar a alterar la función renal si no es diagnosticada y tratada oportunamente.

FISIOPATOLOGÍA

La obstrucción es uno de los trastornos más frecuentes que afecta la vía urinaria en los niños. Es también la entidad única más importante que conduce a insuficiencia renal en los varones menores de un año. Más de un 20% de estos niños llegan al trasplante renal.

La progresión de la disfunción renal obstructiva puede verse en dos formas

Lesión no corregida parcialmente obstructiva (ej. Obstrucción pieloureteral)

La función renal puede aparecer intacta en las pruebas de imagen, aunque con el tiempo habrá una pérdida progresiva de la función absoluta y relativa.

Como consecuencia de la obstrucción y aumento de la presión retrograda, se producirá dilatación, en diferentes grados, distal a la obstrucción y cambios histológicos en este riñón no maduro que pueden llevar a un severo e irreversible compromiso de la función renal, si no es intervenido oportunamente. Por otro lado, estas obstrucciones pueden involucionar antes de llegar a un compromiso de función importante. De todas las dilataciones que vemos en período antenatal, solo aproximadamente un 18% necesitaran de intervención quirúrgica.

Por todo lo anterior, debemos concluir que no toda dilatación es una obstrucción que necesite intervención quirúrgica, o sea no toda dilatación es obstrucción, por lo que debemos ser muy estrictos en la evaluación y la necesidad de una intervención. Por lo tanto, en el estudio y observación debemos considerar varios factores importantes para la toma de decisión como

son, el grado de dilatación, la edad gestacional en que apareció, el grado de compromiso de la función renal y su evolución, ver si hay cambios bruscos del grado de dilatación de la vía urinaria y/o corteza renal y aparición o no de sintomatología clínica (cólicos, ITU, etc.).

Lesión previamente obstructiva no corregida que ha producido daño renal (ej. Valvas de uretra posterior)

El riñón dañado tiene reducida su reserva funcional. El mecanismo de daño renal puede ser la hiperfiltración de unidades renales residuales.

En estos pacientes, con lesiones previas no reversibles; en que se ha comprometido o no la función renal deberán ser intervenidos quirúrgicamente para tratar la lesión y así liberar la obstrucción.

La creatininemia elevada indica una función renal absoluta alterada, pero es poco sensible en estados iniciales de progresión.

Los cambios histológicos que aparecen con la obstrucción son:

- Apoptosis.
- Fibrosis.
- Aumento de tejido intersticial.
- Glomérulos y túbulos anormales.
- Menor número de nefronas.
- Retraso en la maduración de nefronas.

Esto se traduce en:

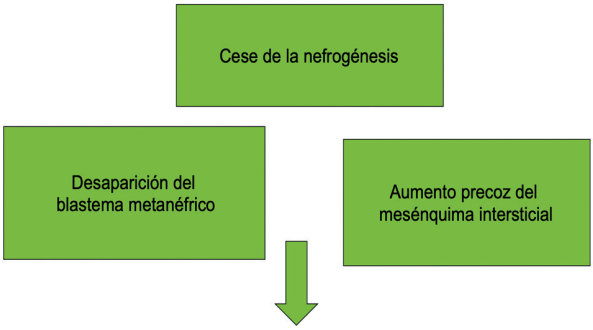

DISPLASIA RENAL.

PRESENTACIÓN CLÍNICA

La presentación clínica puede ser con diagnóstico antenatal a través del estudio ecográfico prenatal o diagnóstico posnatal, a través del estudio del dolor, masa palpable, estudio en contexto de una infección urinaria o hipertensión arterial (raramente).

Todas las uropatias obstructivas que vemos en el niño, sus consideraciones especiales fisiopatplógicas y su tratamiento, las analizaremos en los capítulos que vienen a continuación.

CONCLUSIONES

- La patología obstructiva de la vía urinaria generalmente causa daño renal.
- Se manifiesta con dilatación del tracto urinario proximal a la obstrucción.
- No toda dilatación es obstructiva.
- El diagnóstico deriva generalmente del estudio por sospecha antenatal o por infección del tracto urinario.
- Se debe sospechar en pacientes que consultan por dolor o ante el hallazgo de masa palpable.

LECTURAS RECOMENDADAS

1. Campbell - Walsh Urology, Part XV Pediatric Urology, Chapter 132. Congenital Urinary Obstruction, Pathophysiology, pp. 3043-56.
2. Kelalis, King, Belman. Obstructive Uropathy, Pathophyvsiology and Diagnosis. Clinical Pediatric Urology, Volume Two, Chapter 16, pp. 664-82.
3. Gonzales E, Bauer S. Diagnostic Maneuvers to Differentiate Obstructive from Nonobstructive Ureteral Dilation. Pediatric Urology Practice, Chapter 15, pp. 259-66.

PROTOCOLO DE MANEJO DE HIDRONEFROSIS DE DIAGNÓSTICO ANTENATAL

Nelly Letelier Cancino, Alejandra Ríos Rubio y Francisca Yankovic Barceló

INTRODUCCIÓN

El uso rutinario de evaluación ecográfica durante el embarazo ha sido progresivo en el tiempo, aumentando exponencialmente en las últimas décadas. Dicha herramienta ha logrado definir cuan frecuente son las anomalías del sistema urinario, mostrando una incidencia del 1%-2% de todos los embarazos según estudios realizados en grandes poblaciones. Esto representa el segundo sistema más comprometido con un 20% luego de las patologías del sistema nervioso central (50%).

El diagnóstico antenatal de hidronefrosis (DANH) representa un espectro de condiciones, desde una dilatación urinaria transitoria hasta casos severos de obstrucción renal. Por lo tanto, la importancia del DANH radica identificar la población en riesgo de deterioro de función renal. Otro aspecto fundamenta, es el realizar una consejería adecuada y apoyo a los padres frente a esta situación de *stress* que significa el hallazgo de una alteración anatómica durante el embarazo.

El manejo de los pacientes con DAHN rara vez es en período antenatal, pero si en período posnatal inmediato donde se debe velará por protección, evaluación y manejo adecuado, según la sospecha diagnóstica.

EVALUACIÓN PRENATAL

La exploración ecográfica durante el embarazo en Chile, esta protocolizada con un mínimo de 3 evaluaciones: una precoz durante el primer trimestre (ecografía 11-14 semanas) para determinar viabilidad fetal, confirmar edad gestacional y estimar el riesgo de aneuploidia, una segunda evaluación en el segundo trimestre (ecografía doppler 20-24 semanas) para evaluación anatómica-morfológica y evaluar el riesgo de preeclampsia y, finalmente, una tercera evaluación que coincide con el último trimestre del embarazo (30-34 semanas) que permite evaluar la biometría fetal, la presentación fetal y la ubicación placentaria. Para esto se trabaja en conjunto con Obstetricia y el Servicio de Recién Nacidos del HBLT.

DEFINICION DE DAHN Y ESTRATIFICACIÓN RIESGO ANTENATAL

Existen distintos parámetros para evaluar la dilatación del tracto urinario en el período antenatal. Sin embargo, la medición del diámetro antero-posterior (DAP) de la pelvis renal en plano trasverso es uno de los criterios más aceptados para definir la presencia o no de un hallazgo patológico. Mientras más bajo sea el valor de corte mayor sensibilidad. En nuestra unidad, siguiendo las recomendaciones de la sociedad de urología fetal, se definirá como patológico una dilatación mayor o igual de 4 mm desde el segundo trimestre o mayor o igual a 7 mm desde el tercer trimestre. Dilataciones del tracto urinario menores a este valor del corte, se consideran fisiológicas y, por ende, no requieren derivación ni evaluación posnatal.

Estos parámetros deben evaluarse en conjunto con otros elementos, incluyendo:

1. Apariencia y grosor del parénquima renal.
2. Dilatación de cálices renales.
3. Presencia de dilatación ureteral (uni o bilateral).
4. Alteraciones vesicales: Ureterocele, megavejiga.
5. Cantidad de líquido amniótico.

Una vez que se han evaluado ambos componentes, es decir el DAP y los elementos asociados, es posible estratificar a los pacientes en grupos de bajo o alto riesgo, según la clasificación UTD (*urinary tract dilatation*) del año 2014 (Tabla 1).

Tabla 1. Adaptado de Neguyen, 2014: Basta un signo presente para clasificar al grupo de mayor riesgo.

Hallazgo ECO	**Normal**	**Bajo riesgo**	**Alto riesgo**
DAP 16-27 sem	< 4 mm	4-6 mm	Mayor o igual a 7 mm
DAP > 27 sem	< 7 mm	7-9 mm	Mayor o igual a 10 mm
Cálices centrales	No	Presente/No	Presente
Cálices periféricos	No	No	Presente
Grosor parénquima	Normal	Normal	Anormal
Apariencia parénquima	Normal	Normal	Anormal
Ureter(eres)	No	No	Sí
Vejiga	Normal	Normal	Anormal
Oligohidroamnios	No	No	Sí

MANEJO PRENATAL

Está fundamentalmente dirigido a un seguimiento ecográfico periódico. Excepcionalmente se requerirá de algún tipo de procedimiento invasivo, cuando se trate de una patología que signifique riesgo vital y/o daño renal severo; como cuando hay patología bilateral u obstrucción severa en el tracto de salida.

Los pacientes con sospecha de valvas de uretra posterior con deterioro de la función renal manifestada como oligohidroamnios, son uno de los ejemplos más claros del beneficio de realizar una intervención antenatal. Sin embargo, los estudios muestran que dichas intervenciones mejoran la sobrevida fetal, pero no el pronóstico renal de los pacientes.

Algunas de las intervenciones antenatales incluyen:

a. Aspiración repetida de orina fetal mediante punción.
b. *Shunt* vésico-amniótico que corresponde a un tipo de drenaje permanente de orina desde la vejiga del feto a la cavidad amniótica.
c. Nefrostomía: drenaje permanente entre la pelvis renal fetal y la cavidad amniótica.
d. Fetoscopia y ablación de valvas directa.
e. Adelantar el parto cuando las condiciones de madurez pulmonar lo permitan para hacer viable la sobrevida del feto.

Nuestro hospital no cuenta con un equipo de medicina fetal capacitado en estos procedimientos invasivos. Hay que recalcar que éstos no están indicados cuando se trata de patología unilateral o cuando el tracto urinario inferior no está comprometido.

MANEJO POSNATAL NEONATOLOGÍA

Cuando un recién nacido (RN) cumple con los criterios de ingreso mencionados a este protocolo de seguimiento se instruye a la madre y al equipo ginecológico y neonatal tratante para:

1. Evaluación por urólogo pediatra

a. **Prenatal:** En casos de DAHN severa o sospecha de obstrucción al tracto de salida para orientación parental. DAHN asociado a oligohidroamnios, patología severa bilateral o paciente monoreno con riñón único afectado.

b. Posnatal inmediata (visita en neonatología previo al alta): Todo paciente que se haya evaluado antenatalmente por los criterios mencionados previamente.
c. Posnatal diferido(entre los 7-30 días de vida) con ecografía posnatal para determinar la orientación diagnóstica y realizar el seguimiento del paciente.

2. **Iniciar quimioprofilaxis** desde el nacimiento para evitar la presencia de infección urinaria que agrava el eventual daño renal de este grupo de riesgo. Si bien no está completamente establecido el beneficio de la profilaxis en grupos de bajo riesgo, esta si parece ser beneficiosa en pacientes con mayor grado de hidronefrosis, dilatación ureteral y/o sospecha de obstrucción baja (vesical o infravesical). En nuestro hospital, recomendamos iniciar profilaxis en **todos** los pacientes con DAP mayor o igual a 4 mm (segundo trimestre) o mayor o igual a 7 mm (tercer trimestre). Utilizamos cefadroxilo 10-15 mgs por kilo de peso al día en una dosis.

3. **Evaluación ecográfica posnatal.** En la primera semana de vida. idealmente posterior a las 48 horas de recién nacido dado el período de oliguria fisiológica que puede llevar a error diagnóstico. subvalorando una hidronefrosis de importancia en un RN deshidratado. Frente a la sospecha de hidronefrosis severa o compromiso vía urinaria baja se debe evaluar precozmente sin esperar estas primeras 48 horas.

MANEJO POSNATAL, SEGUIMIENTO Y ESTRATIFICACIÓN DE RIESGO

El objetivo del manejo posnatal y seguimiento persigue el identificar los pacientes en riesgo de deterioro de la función renal. Esta puede ser consecuencia de infecciones del tracto urinario y/o obstrucción urinaria (Tabla 2).

1. Seguimiento abreviado

En pacientes de bajo riesgo, con dilatación menor a 15mm sin dilatación de cálices ni otros hallazgos patológicos, recomendamos seguimiento ecográfico al mes, 6 meses y 12 meses de vida. En el control del mes se podrá suspender la antibiótico profilaxis si la ecografía de control no presenta criterios de riesgo. Los pacientes que después del año de seguimiento persistan con dilatación sobre 10 mm se recomienda controlar ecográficamente en forma anual o semestral.

Tabla 2.

Hallazgo ECO (después de 48 horas)	Bajo riesgo	Riesgo intermedio	Alto riesgo
DAP posnacimiento	5 a 14 mm	Mayor o igual 15 mm	Mayor o igual 15 mm
Cálices centrales	+/-	Presente	Presente
Cálices periféricos	No	Presente/no	Presente
Grosor parénquima	Normal	Normal	Anormal/no
Apariencia parénquima	Normal	Normal	Anormal/no
Uréter(eres)	No	Presente/no	Si/no
Vejiga	Normal	Normal	Anormal/no

2. Seguimiento completo

En pacientes de **riesgo intermedio o alto** con dilatación mayor de 15 mm, o en aquellos con dilatación menor de 15 mm, pero con presencia de alguna otra alteración ecográfica que los estratifique en un grupo de mayor riesgo, recomendamos como mínimo un seguimiento ecográfico al mes, 3 meses, 6 meses y 12 meses de vida. En pacientes con dilatación bilateral severa, unilateral severa (monorreno) y/o sospecha de patología obstructiva al tracto de salida (valvas de uretra posterior) se realizará el estudio en la unidad de recién nacidos.

En pacientes con sospecha evidente de patología obstructiva unilateral (Obstrucción pieloureteral, megauréter obstructivo) se solicitará estudio con cintigrama dinámico y ecografía cercano al mes de vida. Frente a la sospecha de obstrucción en controles sucesivos, se solicitará repetir la ecografía en forma anticipada y/o complementar con un cintigrama renal dinámico. En pacientes con sospecha de reflujo vesicoureteral (RVU): dilatación intermitente de uréter, dilatación del sistema inferior en doble sistema pielocaliceal o riñón más pequeño (displásico) asociado a dilatación leve-moderada, se sugiere realizar una uretrocistografía miccional después de los tres meses de vida para descartar/confirmar el RVU.

Recomendamos mantener la antibiótico profilaxis hasta haber descartado/confirmado una patología obstructiva y/o reflujo vesico ureteral.

El objetivo fundamental de este seguimiento es lograr diferenciar dilatacio-

nes patológicas que conlleven un riesgo importante de daño renal, por lo que se intenta encasillar a estos lactantes en uno de tres grandes grupos predefinidos:

a. **Hidronefrosis transitoria (HT):** Dilataciones detectadas prenatalmente, pero que desaparecen al nacer o durante el período de seguimiento hasta el año de vida. Sin factores de riesgo para sospecha de RVU ni patología obstructiva.
b. **Hidronefrosis no patológica (HNP):** Dilataciones que persisten sobre el año de vida, pero que se ha descartado RVU (UCG negativa) y patología obstructiva (cintigrama renal dinámico negativo para obstrucción).
c. **Hidronefrosis patológica (HP):** Este es nuestro grupo de interés, en el cual se sospecha y certifica una patológica específica que seguirá su resolución de acuerdo a cada protocolo en particular. El diagnóstico de mayor frecuencia y de resolución quirúrgica en este grupo es la obstrucción pieloureteral (OPU).

LECTURAS RECOMENDADAS

1. Nguyen HT, Benson CB, Bromley B, et al. Multidisciplinary consensus on the classification of prenatal and postnatal urinary tract dilation (UTD classification system). J Pediatr Urol. 2014;10(6):982-98.
2. Baskin LS. Prenatal Hydronephrosis, en Handbook of Pediatric Urology 2nd edition, Baskin L y Kogan B. editores, Editorial Lippicott Williams & Wilkins, 2005, pp. 11-21.
3. Fefer S, Ellsworth P. Prenatal hydronephrosis. Pediatr Clin North Am. 2006;53(3): 429-47.
4. Peters C. Urologic perinatal, en Urology Campbell-Wash, 9° Edition 2009, pp. 3176-97.

HIDRONEFROSIS Y OBSTRUCCIÓN PIELOURETERAL

Nelly Letelier Cancino

DEFINICIÓN

La hidronefrosis es la dilatación de la pelvis y/o cálices renales (vía urinaria superior), que puede ser de causa obstructiva. La obstrucción pieloureteral (OPU) es la causa del 44%-65% de las hidronefrosis patológicas diagnosticadas en el período prenatal. Ésta corresponde a una uropatía obstructiva, capaz de causar daño renal progresivo y gradual.

ETIOLOGÍA

La etiología exacta de la OPU es desconocida, se plantea que es de carácter adquirido por alteración en período embrionario que va desde una obstrucción completa intraluminal, segmentos adinámicos sin compromiso del lumen o características extrínsecas compresivas que tiene un comportamiento obstructivo similar (vasos aberrantes).

CLASIFICACIÓN

La OPU se caracteriza por presentar una limitación al flujo urinario en la zona de transición urétero-piélica, pudiendo ser de causa intrínseca o extrínseca.

- Intrínseca: Interrupción en el desarrollo de la musculatura circular de la unión pieloureteral.
- Extrínseca: compresión o acodamiento de la unión pieloureteral por vasos aberrantes o accesorios.

CLÍNICA – DIAGNÓSTICO

El diagnóstico de OPU se puede sospechar en la mayor de los pacientes, en el período prenatal, gracias al amplio uso de la ecografía obstétrica. Puedo observarse hidronefrosis desde las 18-20 semanas de gestación, en general tiene un comportamiento de crecimiento progresivo.

La sospecha se debe confirmar en la vida posnatal. Es controversial el momento en el cual debe realizarse la primera ecografía, pero debe evitarse en los primeros días del recién nacido, ya que la deshidratación y la disminución de la filtración glomerular pueden mostrar falsos negativos. Habitualmente la ecografía se realiza en la primera semana de vida, posterior a las primeras 48 horas de recién nacido.

La Sociedad de Urología Fetal (SFU por sus siglas en inglés) la clasifica en grados que van del 0 al 4 en la ecografía prenatal:

- Grado 0: pelvis y parénquima normal.
- Grado 1: hidronefrosis leve con parénquima normal (DAP 3-5 mm).
- Grado 2: hidronefrosis moderada con parénquima normal (DAP 6-9 mm).
- Grado 3: hidronefrosis severa y parénquima normal (DAP > 10 mm a las 30 semanas o > 15 mm a las 33 semanas)
- Grado 4: hidronefrosis severa más adelgazamiento del parénquima (grosor correspondiente a menos de la mitad del riñón contralateral).

Existe un segundo grupo de pacientes donde la obstrucción pieloureteral se presenta de manera sintomática. En lactantes se puede presentar como una urosepsis, y en niños mayores como infecciones urinarias, dolor abdominal, masa abdominal palpable y hematuria. Ante estos signos es imprescindible iniciar el estudio con una ecografía abdominal que muestre la anatomía de la vía urinaria, la que puede presentar un aumento del diámetro anteroposterior de la pelvis renal sin dilatación ureteral, lo que nos hará sospechar en una OPU.

ESTUDIO COMPLEMENTARIO

De los pacientes con hallazgo de hidronefrosis en la ecografía prenatal, un porcentaje importante tendrá una resolución espontánea y un curso benigno de la enfermedad. Sin embargo, existe un grupo que presentará daño renal progresivo. Por esto, es esencial diferenciar que riñón está en riesgo, para así realizar un tratamiento oportuno.

Ante el diagnóstico de una hidronefrosis y sospecha de OPU, se deben realizar estudios anatómicos y funcionales complementarios:

- Ecografía renal y vesical.
- Función renal: creatinina, nitrógeno ureico y clearence de creatinina.

- Cintigrama Renal Dinámico: es el método de elección para evaluar la función renal y excreción del radiofármaco certificando el diagnóstico de obstrucción.
- Uretrocistografía (UCG): se recomienda realizarla frente a la sospecha de RVU asociado. No cambia la determinación de resolución quirúrgica de la Patología Obstructiva que prima por sobre el RVU.
- Resonancia Nuclear Magnética (RNM): permite un estudio renal funcional y anatómico, es útil en pacientes con hidronefrosis severa y escasa función renal donde el renograma diurético podría ser poco confiable, sin embargo, requiere de sedación o anestesia y es de alto costo, por lo que no es ampliamente usada. También útil en pacientes con malformaciones urinarias asociadas como riñón en herradura.

TRATAMIENTO

Tratamiento antenatal

Aunque es excepcional, se han descrito casos de oligohidroamnios secundario a OPU bilateral, con alteraciones en el desarrollo pulmonar, donde ha sido necesario realizar una *shunt* urinario para permitir el adecuado desarrollo fetal.

Luego del parto, es imprescindible la protección renal, evitando las infecciones urinarias con quimioprofilaxis.

Considerando que la mayoría de los pacientes tendrán una evolución benigna, es importante detectar los riñones en riesgo de deterioro renal mediante un seguimiento estricto. El manejo depende del grado de Hidronefrosis (HN).

- HN leve: Manejo médico, lo que implica quimioprofilaxis y ecografías periódicas.
- HN moderada-severa: Se recomienda estudio con Cintigrama Renal Dinámico.
  - Si la función renal es mayor a 40% se deben mantener controles seriados con ecografía. Si las ecografías de control muestran HN progresiva o adelgazamiento del parénquima se sugiere repetir el MAG3. Si la HN se estabiliza mantener conducta expectante.
  - Si la función renal es menor a 40% el tratamiento debe ser quirúrgico.
  - Pacientes con HN severa y adelgazamiento parenquimatoso con DAP mayor a 30 mm habitualmente son de resorte quirúrgico.

Tratamiento quirúrgico

El tratamiento de la OPU de elección es la pieloplastía desmembrada de Anderson-Hynes. Esta consiste en la resección de la zona estenótica en la porción piélica y ureteral, para realizar una anastomosis de ambos cabos espatulando el extremo ureteral (Figura 1). Luego se instala un catéter JJ (pigtail) el cual se retira 6 semanas después de la cirugía mediante cistoscopia.

La pieloplastía de Anderson-Hynes por vía abierta es el *gold* estándar del tratamiento quirúrgico, con una tasa de éxito > 95%. Actualmente se puede realizar esta cirugía por vía laparoscópica con una tasa de éxito similar al abordaje abierto, con mejores resultados cosméticos, menor dolor posoperatorio y menor estadía hospitalaria.

En el caso de la OPU secundaria a vasos aberrantes, se debe seccionar la unión pieloureteral, pasar por sobre los vasos y volver a anastomosar la pelvis con el uréter. También en casos seleccionados es posible realizar una movilización de los vasos sin efectuar la pieloplastía desmembrada, conocido como "*vascular hitch*".

Nefrectomía: está indicada en pacientes con función renal menor del 10%.

COMPLICACIONES

Preoperatorias

Sin tratamiento oportuno y sin quimioprofilaxis, existe el riesgo de deterioro de la función renal, infecciones urinarias o urosepsis y atrofia renal.

Figura 1. Pieloplastía de Anderson-Hynes.

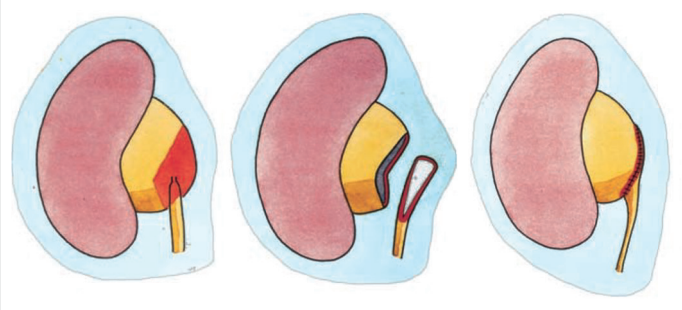

Posoperatorias

- Infección urinaria posoperatoria.
- Extravasación urinaria y urinomas: cuando son pequeños el manejo puede ser conservador. Si éste falla o la extravasación es importante se debe instalar un catéter JJ o realizar una nefrostomía.
- Reestenosis de la unión pielo-ureteral: un 2%-5% de los pacientes requerirán una nueva cirugía.
- Complicaciones del doble jota: migración, calcificación, infección.

PRONÓSTICO

El pronóstico es bueno, 2/3 de las hidronefrosis diagnosticadas en la vida antenatal son de evolución benigna. Con un seguimiento adecuado con ecografías seriadas y renograma diurético se pueden detectar los riñones en riesgo de daño renal. Los pacientes sometidos a cirugía tienen una tasa de éxito del 95%, con una resolución definitiva de la patología.

LECTURAS RECOMENDADAS

1. Di Sandro M. Hydronephrosis of the kidney and ureter, en Handbook of Pediatric Urology 2nd edition, Baskin L y Kogan B. Editores, Editorial Lippicott Williams & Wilkins, 2005, pp. 149-66.
2. González R. Obstrucción de la Unión Pieloureteral en lactantes y niños. Clínicas pediátricas Norteamérica volumen 6, 2001, pp. 1551- 3.
3. Carr M. Anomalías y Cirugía de la Unión Pieloureteral en los niños en Urología Campbell-Wash, 9° Edición 2009, pp. 3359-80.

MEGAURÉTER

Francisca Yankovic Barceló

DEFINICIÓN

Las alteraciones de la unión vésico ureteral son un grupo heterogéneo de patologías que, clásicamente, se manifiestan por la presencia de una dilatación ureteral. Por lo tanto, el término megauréter hace referencia a la dilatación ureteral por sobre lo considerado normal y si bien es una definición de consenso, se considera como megauréter aquel que mide sobre 7mm. Incluiremos en este capítulo todas las formas de megauréter primario excluyendo el megauréter refluyente puro que será tratado en otra sección.

Se estima que hasta un 23% de los pacientes con diagnóstico antenatal de hidronefrosis corresponden a pacientes con megauréter. El uréter izquierdo se afecta hasta 4 veces más que el derecho y en cerca de un cuarto de los enfermos se presenta con compromiso bilateral. Hasta un 15% de los pacientes pueden tener un riñón contralateral displásico o ausente. Esta no es una condición hereditaria.

ETIOLOGÍA

Existen diferentes teorías respecto a la fisiopatología de este problema, sin embargo, ninguna de ellas ha sido demostrada. La principal causa de esta condición, corresponde a un segmento ureteral distal aperistáltico. La inserción del uréter es habitualmente normotópica, lo que lo diferencia en su patogénesis del uréter ectópico. Sin embargo, hay pacientes en que se presentan con una obstrucción real en la inserción vésico ureteral, lo que se puede evidenciar como la clásica imagen intraoperatoria del uréter que finaliza en punta de lápiz o la imposibilidad de canular el uréter por vida endoscópica.

CLASIFICACIÓN

1. Megauréter no obstructivo-no refluyente

La mayoría de los megaureteres se encuentran en esta categoría. En estos pacientes existe una dilatación significativa del uréter, pero no se puede demostrar ni reflujo ni obstrucción subyacente. Su presentación clásica es asin-

tomática en el contexto de un diagnóstico antenatal de hidronefrosis. Cerca de un 70% de los pacientes portadores de esta condición evolucionarán a la resolución espontánea en el curso de los primeros años de vida.

2. Megauréter obstructivo

Se considera como megauréter obstructivo primario (MOP) aquel uréter dilatado en el que se ha comprobado una obstrucción al flujo urinario a nivel de la unión vésico ureteral, que de no ser resuelta llevará al deterioro de la función renal. Estos pacientes requieren tratamiento quirúrgico al momento del diagnóstico.

3. Megauréter obstructivo-refluyente

Menos del 5% de los pacientes presentan esta forma clínica en la que coexiste el reflujo vésico ureteral y la obstrucción. El segmento distal del uréter es adinámico y pierde su función valvular, provocando reflujo. La obstrucción es secundaria a un peristaltismo alterado que impide el flujo adecuado de orina. Representan un desafío diagnóstico y terapéutico que al no ser reconocido, puede llevar a fallas en la selección del tratamiento quirúrgico.

EDAD DE DERIVACIÓN

Actualmente, la mayoría de los pacientes con megauréter son diagnosticados antenatalmente y por lo tanto se presentan en forma asintomática. Cerca de un 20% de los pacientes con diagnóstico antenatal de hidronefrosis corresponden a este cuadro y serán derivados al nacimiento.

La presentación sintomática es menos frecuente y puede incluir un espectro de manifestaciones clínicas en los primeros años de vida que van desde síntomas urinarios bajos inespecíficos, infecciones urinarias a repetición, sepsis secundaria a pionefrosis, dolor abdominal intermitente, masa palpable o complicaciones derivadas de la formación de litiasis en un riñón crónicamente obstruido. En estos casos, el paciente deberá ser derivado al momento del diagnóstico.

DIAGNÓSTICO

1. Ecografía renal y vesical:

La ecografía es el examen de elección frente a la sospecha de una malformación de la vía urinario o en el seguimiento de un paciente con diagnóstico

antenatal de hidronefrosis. Los elementos a evaluar en la ecografía incluyen: Tamaño renal y estructura (presencia/no doble sistema renal), grosor del parénquima renal, magnitud del dilatación de la pelvis renal (diámetro antero posterior), presencia/no de dilatación de cálices renales, magnitud de la dilatación ureteral, evaluación de la anatomía vesical y la presencia/no ureterocele y/o uréter ectópico y presencia de jet ureteral que refleja el vaciamiento de orina a la vejiga a través de la unión vésico ureteral. En las figuras 1 y 2 se aprecia la imagen clásica de dilatación ureteral para vesical en corte transversal y longitudinal en un paciente portador de un megauréter obstructivo primario.

Figura 1. Corte transversal.

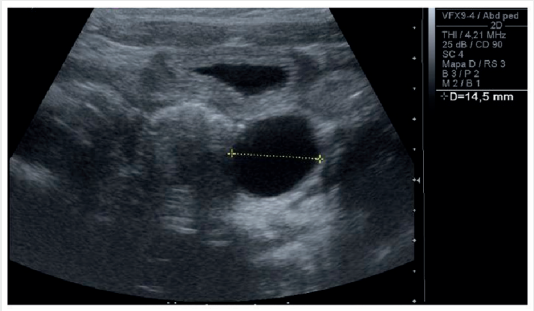

Figura 2. Corte longitudinal.

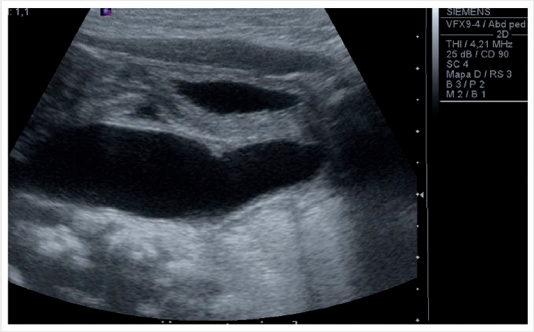

2. Uretrocistografía miccional retrógrada:

Frente al diagnóstico ecográfico de megauréter es mandatorio realizar una uretrocistografía miccional. Este examen es fundamental para evaluar la presencia de reflujo vésico ureteral y también para descartar causas secundarias de megauréter, tales como las valvas de uretra posterior. Además, debemos poner atención a la presencia de ureterocele, divertículos y/o signos de vejiga neurogénica.

3. Cintigrama renal dinámico

La cintigrafía renal dinámica es el siguiente estudio a realizar para completar el diagnóstico en los pacientes con megauréter. Este examen nos aportará información sobre la función renal relativa, considerado como normal en un rango de 50% +/- 5% entre ambos riñones. Además, permite evaluar la fase de vaciamiento renal que característicamente mostrará una retención del radio isótopo en el sistema excretor renal y el uréter (Figura 3).

Figura 3. Renograma dinámico MAG3, las flechas 1 y 2 muestran actividad aumentada en riñón y uréter

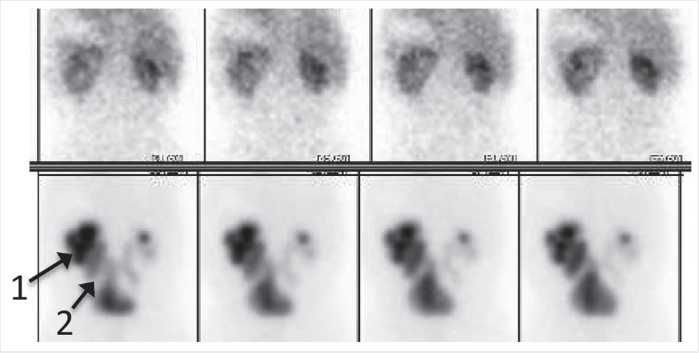

TRATAMIENTO

1. Indicaciones

1. Al diagnóstico:

   a. Función relativa menor al 40% asociado a hidroureteronefrosis masiva (uréter mayor a 1,5 cm, diámetro pelvis mayor a 3 cm, dilatación calicilear).

2. Durante el seguimiento:

   a. Deterioro de la función renal mayor a un 10%.
   b. Presencia de síntomas: Infecciones urinarias febriles y/o dolor.
   c. Incremento progresivo de la hidroureteronefrosis en controles sucesivos.

2. Opciones terapéuticas en el menor de un año

La mayoría de los expertos coincidimos en que realizar un neoimplante en una vejiga pequeña que está en desarrollo y con un uréter extensamente dilatado, no es recomendable.

a. La ureterostomía cutánea es un procedimiento fácil de realizar y muy efectivo para descomprimir un sistema obstruido.
b. La ureterostomía refluyente consiste en resecar el uréter obstruido y reimplantarlo libremente en la pared lateral de la vejiga. El objetivo es transformar una patología obstructiva, que puede llevar al daño renal si no es resuelta, en una refluyente de comportamiento más benigno.
c. Tratamiento endoscópico mediante la instalación transitoria de un catéter de doble J o la dilatación neumática de la unión ureterovesical es una alternativa interesante que ha adquirido más adeptos en los últimos años.

3. Opciones terapéuticas en el mayor de un año

Después del año las opciones terapéuticas dependerán de la presentación clínica y si el paciente ya tuvo una intervención primaria o no. En general, el tratamiento consistirá en el neoimplante ureterovesical con resección del segmento distal del uréter y/o la des derivación en caso de pacientes con urterostomía previa. La cirugía, clásicamente, se puede realizar por vía intravesical con reimplante trans trigonal (Técnica de Cohen) o por vía extra vesical (Técnica de Lich-Gregoir). La selección de la técnica dependerá de la experiencia del cirujano, pues ambas han demostrado ser efectivas y con baja tasa de

complicaciones. Idealmente, se busca una relación 4 a 1 entre la longitud del túnel y diámetro ureteral, por lo que en caso de uréteres muy dilatados puede ser necesaria la remodelación y/o plicatura ureteral. Habitualmente, se dejará una derivación interna (catéter de doble J) por un período entre 4-8 semanas. Ambas técnicas también han sido realizadas con técnicas mínimamente invasivas, incluyendo cirugía robótica y laparoscópica, con resultados similares a la cirugía abierta.

COMPLICACIONES

Todos los pacientes diagnosticados con esta patología requieren un seguimiento clínico y ecográfico estricto para pesquisar la aparición de complicaciones. Estas pueden derivar de la patología en sí misma o ser secundarias al tratamiento quirúrgico. En el primer grupo tenemos la pérdida de función renal, infecciones del tracto urinario, litiasis y dolor abdominal recurrente. Las complicaciones postratamiento quirúrgico se pueden dividir en precoces y tardías. Las primeras comprenden el sangrado, urinoma, infección del tracto urinario y desplazamiento de catéter de derivación (ya sea externa o intraureteral). Las tardías incluyen la re estenosis, la aparición de reflujo vesico uretral posreimplante y la progresión del daño renal.

LECTURAS RECOMENDADAS

1. Thomas D, Duffy P, Rickwood A. Essentials of paediatric urology. Second Edition. Informa healthcare, 2008.
2. Farrugia MK, Hitchcock R, Radford A, Burki T, Robb A, Murphy F; British Association of Paediatric Urologists. British Association of Paediatric Urologists consensus statement on the management of the primary obstructive megaureter. J Pediatr Urol. 2014;10(1):26-33.
3. Chertin B, Pollack A, Koulikov D, et al. Long-term follow up of antenatally diagnosed megaureters. J Pediatr Urol. 2008;4(3):188-91.

URETER ECTÓPICO

Francisco Reed López-Güereña

DEFINICIÓN

El ureter ectópico se caracteriza por tener la implantación o meato ureteral distal por fuera de su lugar habitual dentro del trígono vesical, y siempre a lo largo del trayecto del sistema mesońefrico embrionario. Ocurre aproximadamente en 1/2.000 recién nacidos, y en el 70% de los casos está asociado a una duplicidad renal completa. Habitualmente, esta desembocadura ureteral es obstructiva, con una subsecuente hidroureteronefrosis, riesgo de infección urinaria y perdida de función renal. Se presentan, generalmente, en mujeres (frecuencia de 6:1) y rara vez son bilaterales (10%).

EMBRIOLOGÍA

El uréter se desarrolla de la yema ureteral proveniente del conducto mesonéfrico (wolffiano) al final de la 4ª semana de gestación. El meato ureteral ectópico puede localizarse en cualquier parte del trayecto del conducto mesonéfrico, ya sea desde un poco caudal al trígono, el cuello vesical, uretra posterior, próstata, conducto deferente, vesícula seminal, vagina o cuello uterino. Esta localización es diferente dependiendo del género

CLASIFICACIÓN

Se pueden clasificar dependiendo de su localización anatómica, ya sean intra o extravesicales. Los extravesicales también pueden clasificarse dependiendo de su relación con el esfínter urinario externo; pudiendo ser supraesfinterianos (con localización en uretra posterior o su relación con elementos del conducto de Wolff en varones, y en mujeres en relación con la vagina) o infraesfinterianos (prácticamente solo se presentan en mujeres). También se podrían clasificar en obstructivos o no obstructivas, siendo en su gran mayoría obstructivos los supraesfinterianos; y no obstructivos los infraesfinterianos.

CLÍNICA - DIAGNÓSTICO

En hombres, generalmente, su presentación es secundaria a ITU, diagnóstico antenatal de hidroureteronefrosis u orquiepididimitis. Nunca se presentan con incontinencia urinaria ya que siempre tienen una localización más cefálica al esfínter urinario externo. En mujeres la presentación también es por ITU o diagnóstico antenatal de hidroureteronefrosis; en pacientes más grandes se pueden presentar con incontinencia urinaria, con buenos hábitos miccionales o con infecciones vaginales a repetición.

ESTUDIOS COMPLEMENTARIOS

Ecografía renal y vesical

Estudio inicial y de seguimiento, puede determinar si esta asociado con duplicidad renal y con atrofia renal. Además, evidencia el trayecto y dilatación ureteral pudiendo determinar si la desembocadura del uréter esta o no dentro de la vejiga.

Uretrocistografía miccional

Debe de ser parte del estudio del UE, ya que confirma la presencia o no de reflujo vesicoureteral.

Cintigrafía renal dinámica (MAG-3)

En dobles sistema, determina el porcentaje de función de cada riñón y de cada polo; así como descarta la presencia de un patrón obstructivo.

Tomografía contrastada (Uro-TAC) o Resonancia magnética nuclear (RMN)

En caso necesario para determinar anatomía renal y ureteral.

Urografía excretora intravenosa o prueba con colorante (opcional)

Su uso es esporádico; pero es para determinar anatomía renal y ureteral; así como lugar de desembocadura de uréteres. La prueba con colorante intravenos como Índigo Carmín puede orientar a la existencia de un ureter ectópico con desembocadura vaginal.

Cistoscopia + examen bajo anestesia

Determinar presencia de meato ureteral ectópico, sin embargo los meatos extravesicales son muy difíciles de localizar.

TRATAMIENTO

El tratamiento se enfoca, principalmente, en respetar la función renal ya sea en riñón único o dúplex, asi como en mejorar la posible incontinencia que pueda presentar. Sin embargo, en casos de poco o nula función renal se puede realizar una resección.

Profilaxis antibiótica

Debido a que la gran mayoría de los pacientes tiene una hidroureteronefrosis, el riesgo de presentar una infección urinaria febril es alta, por lo que mientras se complete el estudio y se realice un tratamiento definitivo, se deberá mantener.

Ureterostomía cutánea

Tiene como finalidad disminuir la obstrucción y disminuye el riesgo de ITU. Era el tratamiento tradicional, sin embargo requiere una segunda cirugia (desderivación) y esta asociado a complicaciones menores como infecciones cutáneas y estenosis del estoma. La finalidad es esperar a tener una vejiga de tamaño suficiente para poder realizar un reimplante ureteral único o doble (en cañón de escopeta).

Uretero-uretero anastomosis

Al igual que en el doble sistema renal, la finalidad es pasar de un doble sistema completo a un incompleto; se une el ureter ectópico al ureter normoinserto en caso de existir; y sería básicamente resolutiva.

Ureterovesicostomía

Es unir el ureter con patrón obstructivo a la vejiga con o sin desinsertar el ureter distal, esta anastomosis puede ser latero-lateral o termino-lateral y generalmente son refluyentes. La finalidad es eliminar la obstrucción ureteral provocando un reflujo de alto grado pero tratando de no disecar ampliamente evitando lastimar la vejiga y el cuello vesical; dicha cirugía conlleva generalmente un segundo tiempo quirúrgico.

Tratamiento endoscópico

Dentro del abordaje endoscópico esta la intravesicalización o la formación de un neomeato trasnuretral (TUNO), básicamente es una ureterovesicostomía endoscópica. La finalidad es comunicar el ureter ectópico obstruido con la

Figura 1. Ureter ectópico en doble sistema renal completo.

Figura 2. Localización de meato ureteral ectópico segun género.

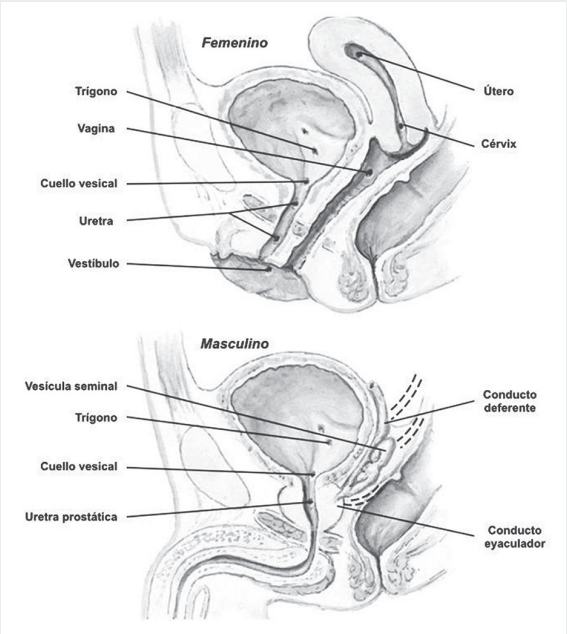

vejiga, es decir busca tener un meato intravesical. Son técnicas reservadas para casos especiales y con porcentajes de éxito iniciales aceptables; sin embargo conllevan implícitamente un segundo procedimiento quirúrgico al igual que las ureterovesicostomías, pero con menor grado de invasión quirúrgica

Reimplante uretero-vesical

El reimplante ureteral (extra o intravesical) se realiza cuando existe un uréter ectópico o cuando existe un reflujo vesicoureteral asociado, ya sea al sistema inferior o a ambos sistemas; este reimplante puede ser reimplantando un solo uréter o ambos en forma de cañón de escopeta.

Nefroureterectomía / Heminefroureterectomía

Se realiza cuando un riñón o polo renal está severamente comprometido. Este procedimiento se puede realizar de forma abierta o laparoscópica; y en caso de estar asociado a ureterocele este se debiera aspirar. En caso de estar relacionado con RVU, la parte distal ureteral se deberá intervenir para evitar un reflujo al muñón ureteral ya sea de forma endoscópica o no.

COMPLICACIONES

La infección urinaria y sus consecuencias es la mayor complicación asociada, sin embargo, es manejable con quimioprofilaxis mientras se realiza la cirugía definitiva. Las complicaciones posoperatorias tardías pueden incluir estenosis de la anastomosis o infecciones urinarias recurrentes por muñones abandonados; lo que se puede manejar endoscópicamente. Cabe mencionar que las complicaciones en los casos que drenan en el sistema eyaculador masculino pueden condicionar infertilidad y/o esterilidad. Después de una heminfrectomía, puede quedar un poco de estroma renal disfuncional, condicionando a la aparición de un quiste renal; el cual puede desaparecer con el tiempo o simplemente requerir seguimiento.

PRONÓSTICO

El pronóstico es generalmente bueno, mientras se mantenga una buena función renal y se eviten las infecciones urinarias febriles.

LECTURAS RECOMENDADAS

1. DiSandro M. Hydroureteronephrosis: Ureteroceles, Duplications and Ureteral Ectopy, en Handbook of Pediatric Urology 2nd edition, Baskin L y Kogan B. editores, Editorial Lippicott Williams & Wilkins, 2005, pp. 132-49.
2. Keating M. Ureteral duplication anomalies: ectopic ureters and ureteroceles, en Textbook of clinical pediatric urology 5th edition, Docimo S y Canning D editores, Editorial Informa Healthcare, 2007; pp. 593-647.
3. Nepple K, Cooper C, Snyder III M. Ureteral duplication, ectopy and ureteroceles, en Pediatric Urology 2nd edition, Gearhart J, Rink R, Mouriquand P. editores, Editorial Saunders Elsevier, 2010, pp. 337-52.
4. Rickwood A, Madden N, Boddy S-A. Duplication anomalies, ureterocoeles and ectopic ureters, en Essentials of Paediatric Urology 2nd edition, Thomas D, Duffy P, Rickwood A editores, Editorial Informa Healthcare, 2008, pp. 93-108.
5. Ortiz R, Parente A, Burgos L, Angulo JM. Endoscopic Urinary Diversion As Initial Management of Symptomatic Obstructive Ectopic Ureter in Infants. Front Pediatr. 2017;5:208.
6. Lee SD, Akbal C, Kaefer M. Refluxing ureteral reimplant as temporary treatment of obstructive megaureter in neonate and infant. J Urol. 2005;173(4):1357-60.

URETEROCELE

Francisca Yankovic Barceló

DEFINICIÓN

El ureterocele es la dilatación quística del extremo distal del uréter en su inserción vesical. Su tamaño y localización es variable, pudiendo adoptar una posición intravesical o extenderse hacia el cuello vesical. En ocasiones alcanzan gran tamaño y pueden prolapsar a través de la uretra, configurando el así llamado ceco-ureterocele.

La incidencia de esta patología es baja y se estima que esta presente en 0,02% de la población. Con frecuencia se asocia a doble sistema urinario completo y afecta en un 80% al sexo femenino. En un 20% el ureterocele se presenta como una malformación urinaria única, siendo esta presentación más común en el sexo masculino, situación que se concoce como "ureterocele tipo adulto". El ureterocele se presenta en forma bilateral en un 10% de los pacientes.

CLASIFICACIÓN

El ureterocele se clasifica de acuerdo con su asociación con otras malformaciones urinarias, su ubicación y extensión (Figura 1).

Figura 1. Clasificación de ureterocele.

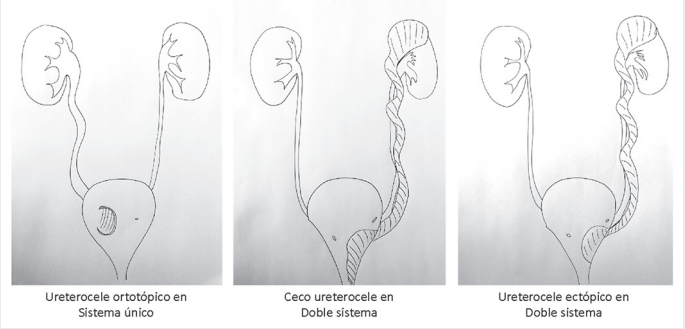

1. Ureterocele en doble sistema urinario completo.
   a. Ortotópico: Esta confinado a la vejiga.
   b. Ectópico: Se prolonga en grado variable hacia el cuello vesical.
   c. Ceco-Ureterocele: Presentación exclusiva en niñas, ureterocele de gran tamaño con prolapso hacia la uretra.
2. Ureterocele en sistema único, ortotópico.

ETIOLOGÍA Y PATOGENIA

Una de las teorías más aceptada que explica la formación de un ureterocele relaciona esta malformación con una falta de la recanalización de la yema uretérica en su extremo distal, también conocido como membrana de Chwalla. Esto conduciría a la dilatación sacular del extremo distal del uréter con grados variables de obstrucción al flujo urinario durante el desarrollo fetal con la consecuente displasia renal del segmento afectado. En pacientes con duplicación renal, el ureterocele se encuentra en relación con sistema superior (obstruido/displásico) y frecuentemente existe reflujo vesico ureteral asociado al sistema inferior (ley de Meyer-Wiegart).

CLÍNICA – DIAGNÓSTICO

Hasta en un 60% de los casos esta malformación se puede diagnosticar antenatalmente y tener una presentación asintomática, siendo un hallazgo ecográfico.

La presentación clínica más frecuente es la infección urinaria alta, la que generalmente se presenta en el período de lactante. En forma muy infrecuente se puede manifestar como una masa vulvar que protruye, estableciendo el diagnóstico de ceco-ureterocele. Otras formas de presentación en el período posnatal incluyen el dolor cólico, la litiasis del segmento comprometido y ocasionalmente síntomas de alteración de la función vesical, tales como urgencia miccional, disuria e incontinencia urinaria.

ESTUDIO COMPLEMENTARIO

1. Ecografía renal y vesical

Estudio fundamental, debe ser realizado entre 48-72 horas posnatal en pacientes con diagnóstico antenatal. En la mayoría de los pacientes puede establecer el diagnóstico mediante la visualización de una formación quística

intravesical. Además, permite estimar el grado de dilatación ureteral, la presencia de un doble sistema y evaluar el parénquima renal (Figura 2).

2. Uretrocistografía miccional

Debe ser siempre realizado con cultivo de orina negativo y con profilaxis antibiótica por riesgo de infección posexamen. Permite evaluar la posición del ureterocele, diagnostica la presencia de reflujo vésico-ureteral del sistema inferior y evalúa el vaciamiento vesical. En general se recomienda realizar al momento de plantear un opción quirúrgica.

3. Cintigrama dinámico MAG3

Este estudio es fundamental para evaluar la función del segmento afectado y el grado de obstrucción asociado al ureterocele (Figura 3). También puede diferirse según su evolución.

TRATAMIENTO

El tratamiento del ureterocele es individualizado, dependiendo de cuatro factores principales:

1. Grado de obstrucción ocasionada por el ureterocele y/o presencia de un ceco-ureterocele.
2. Grado de función del sistema superior afectado.
3. Presencia de síntomas.
4. Presencia y grado de reflujo vesico-ureteral.

Las alternativas terapéuticas incluyen:

1. Observación y antibiótico profilaxis en hidronefrosis leve-moderada, con ureterocele pequeño.
2. Descompresión endoscópica, mediante una incisión con cuchillo frío, diatermia o láser del ureterocele en su cara inferior, disminuyendo la posibilidad de crear reflujo vésico ureteral secundario al procedimiento. Otra alternativa a la incisión es la criba del ureterocele. Esta técnica esta especialmente indicada en pacientes que debutan con infección grave, comportándose como un absceso que debe ser drenado. Otras indicaciones de punción incluyen: hidronefrosis severa con obstrucción polar superior, obstrucción polar superior con reflujo vesico ureteral del

Figura 2. Ureterocele ectópico en doble sistema con dilatación ureteral.

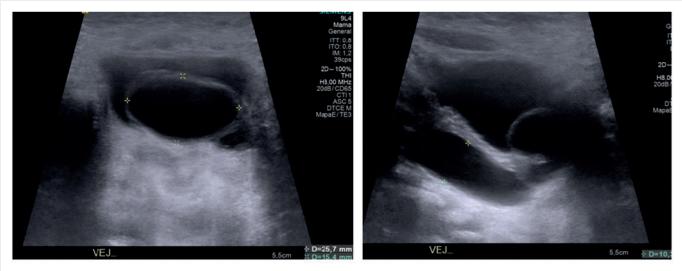

Figura 3. Renograma dinámico MAG3, las flechas 1 y 2 muestran actividad aumentada en riñón y uréter.

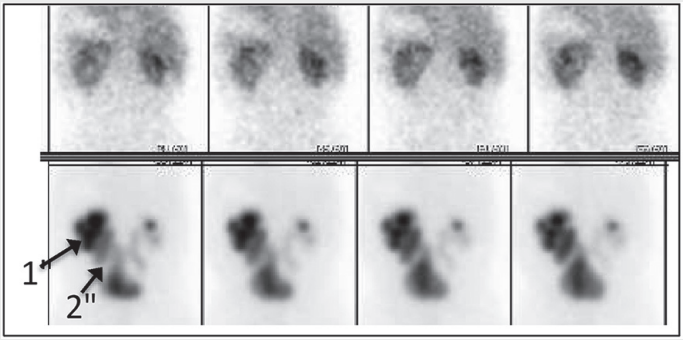

sistema inferior y en aquellos casos infrecuentes de ureteroceles obstructivos de sistema único.

3. Heminefrectomía del polo superior en el caso que el segmento afectado no tenga función en pacientes con hidronefrosis significativa. Esta alternativa se usa cada día menos
4. Uretero-uretro anastomosis inguinal baja y aspiración anterógrada del ureterocele, en caso de obstrucción del polo superior y ausencia de reflujo al polo inferior.

5. Reconstrucción completa del segmento distal con remoción del ureterocele, reconstrucción del piso vesical y re implante ureteral: en casos con reflujo de alto grado e infecciones recurrentes y/o fallas a otros tratamientos.

COMPLICACIONES Y SEGUIMIENTO

Las complicaciones asociadas al ureterocele dependen del tratamiento ofrecido al paciente e incluyen:

1. Progresión de la obstrucción con disminución de la función del segmento superior, en pacientes bajo observación o en descompresión endoscópica insuficiente.
2. Infecciones urinarias recurrentes, asociado o no a disminución de la función renal global. Se puede ver frecuentemente en pacientes con ureterocele tratados debido a:

a. Presencia de reflujo en sistema inferior.
b. Reflujo secundario a la descompresión endoscópica.
c. Ureterocele residual, en heminefrectomía por sistema sin función o en uretero-uretero anastomosis.
d. Disfunción vesical, la que es más frecuente en ureteroceles bilaterales y ceco ureteroceles.

El pronóstico del ureterocele depende de múltiples factores, como la forma de presentación, tamaño y ubicación del ureterocele y asociación a doble sistema pielocalicear y/o reflujo/obstrucción de los sistemas. En general los pacientes portadores de ureterocele tienen un buen pronóstico y requieren de un seguimiento a largo plazo para monitorizar la aparición de complicaciones tardías.

LECTURAS RECOMENDADAS

1. Thomas D, Duffy P, Rickwood A. Essentials of Paediatric Urology. Second Edition 2008. Chapter 7.
2. Castagnetti M, El-Ghoneimi A. Managment of dúplex ureteroceles in neonates and infants. Nat Rev Urol. 2009; 6(6):307-15.
3. Wilcox D, Godbole P, Cooper C. Pediatric Urology Book. http://www.pediatricurologybook.com/duplex-kidney.html.

VALVAS DE URETRA POSTERIOR Y OTRAS OBSTRUCCIONES URETRALES

Pilar Echeverría Sepúlveda y Ricardo Zubieta Acuña

INTRODUCCIÓN

Las valvas de uretra posterior (VUP) son membranas obstructivas dentro del lumen uretral que se extienden desde el verumontanum hacia las paredes laterales de la uretra.

Es la causa más frecuente de obstrucción del tracto de salida vesical en recién nacidos hombres y puede implicar cambios secundarios del tracto urinario superior que pueden producir un amplio espectro de daño renal.

Frecuentemente el diagnóstico es antenatal o tempranamente en la vida.

EPIDEMIOLOGÍA

Su incidencia se estima en alrededor de 1 en 5.000 recién nacidos hombres vivos. Se trata de una malformación que suele presentarse en forma aislada, sin haberse podido demostrar factores genéticos, ambientales o maternos asociados. Sin embargo, se ha visto que pudiera estar asociada a una mayor incidencia de criptorquidia que en el resto de la población y se ha publicado casos de pacientes con hipospadias proximal así como de malformaciones ano rectales asociados a VUP.

Por su alteración del tracto urinario, se estima que alrededor de un 30% de estos pacientes requerirá un trasplante renal durante su vida.

CLASIFICACIÓN

Aunque algunos dicen que se trata de una misma clasificación anatómica alterada por el paso de sondas o cistoscopio. Históricamente se han clasificado de acuerdo a lo descrito en 1919 por Hugh Hampton Young:

Tipo I (95% de los casos)

Se trata de una válvula bicúspide originada en el piso de la uretra, lateral y distal al verumontanum, que se proyecta hacia distal y anterior hasta fusionarse en la línea media (Figura 1).

Figura 1. Clasificación.

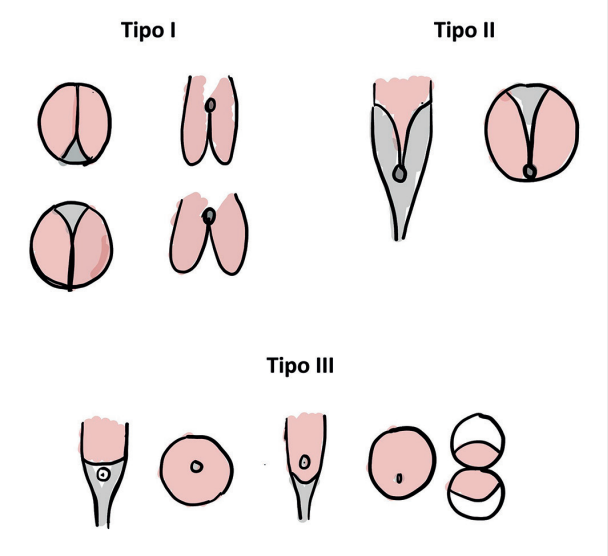

Tipo II

Se proyectan desde el verumontanum hacia el cuello vesical. No son obstructivas, por lo que en la actualidad se ha descartado como valva (Figura 1).

Tipo III (5%)

Membrana distal al verumontanum con pequeña perforación al centro (Figura 1).

FISIOPATOLOGÍA

Desde el punto de vista embriológico, la causa de las VUP es pobremente entendida y se cree que tiene relación con alteraciones en la inserción de los conductos mesonéfricos en el seno urogenital.

Como se mencionó, estos pacientes desarrollan falla renal y lo hacen por diferentes mecanismos: Por un lado, presentan grados variables de displasia re-

nal, fenómeno que se produce durante el desarrollo fetal y es irreversible. Por otro lado, la obstrucción al tracto de salida produce daño renal por transmisión de presiones vesicales elevadas, que induce apoptosis, diferenciación celular anormal y cambios glomerulares.

Se dice que cuando la obstrucción es temprana y severa, lo que predomina es la displasia renal, en cambio cuando se presenta de forma más tardía durante el embarazo o es menos severa, la repercusión es mayor en la vejiga. Por otro lado, las alteraciones vesicales, a largo plazo producirán invariablemente falla renal, si no son manejadas temprana y enérgicamente.

PRESENTACIÓN CLÍNICA

1. Diagnóstico antenatal

Entre un 50% y un 75% de los casos se sospechan por ecografía prenatal. En general se diagnostican entre la semana 16 y 20 de gestación (aunque puede sospecharse desde la semana 8) cuando se encuentran los siguientes hallazgos en feto masculino:

a) Vejiga dilatada con pared engrosada (Figura 2).
b) El signo del "Cerrojo" característico, dado por la vejiga y uretra posterior dilatadas (Figura 3).
c) Hidroureteronefrosis uni o bilateral (Figura 4).
d) Parénquima renal refringente.
e) Oligohidroamnios.

Figura 2.

Figura 3.

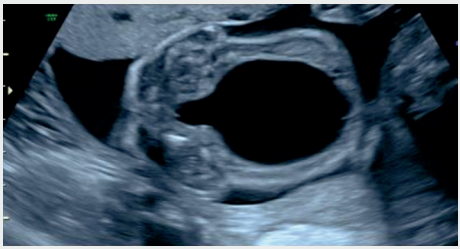

Figura 4.

Otros hallazgos menos frecuentemente asociados son ascitis urinaria y urinomas perinefríticos, asociados a mecanismos de *pop off* o de liberación de presión del tracto urinario.

Cuando el diagnóstico se sospecha antes de la semana 24, por lo general presentan oligohidroamnios e hipoplasia pulmonar asociada, lo que es de mal pronóstico.

2. Diagnóstico posnatal

En período de recién nacido se puede sospechar por vejiga o masa abdominal palpable, chorro miccional débil, rechazo a la alimentación, distrés respiratorio o signos de insuficiencia renal. Cabe destacar que un chorro urinario normal no descarta el diagnóstico.

En lactantes la principal forma de presentación es con infecciones urinarias a repetición, urosepsis, o como insuficiencia renal.

Los escolares también pueden debutar con infecciones urinarias, aunque otro motivo de consulta es disfunciones de la continencia urinaria (enuresis, incontinencia, micción prolongada, goteo y/o chorro miccional débil).

DIAGNÓSTICO DIFERENCIAL

Toda megavejiga son VUP hasta que no se demuestre lo contrario. Sin embargo, otras causas de hidroureteronefrosis asociadas a megavejiga son Síndrome de Prune Belly, Atresia uretral, Síndrome Megacistis Microcolon Hipoperistalsis. Por último, es importante descartar cromosomopatías que pueden presentar megavejiga, como la trisomia 18 o 13.

ESTUDIO

Ante la sospecha de VUP, el estudio imagenológico se inicia con una **ecografía renal y vesica**l, que habitualmente confirma hidroureteronefrosis uni o bilateral, con alteraciones en la ecogenicidad y espesor del parénquima renal. Además, se encuentra dilatación de la vejiga y de la uretra posterior asociado a engrasamiento de la pared vesical.

Posterior a la sospecha ecográfica, se debe solicitar una **uretrocistografía miccional** (UGC) la que sugiere el diagnóstico al mostrar dilatación de la uretra posterior, mostrando una zona obstructiva a este nivel junto con mostrar el cuello vesical abierto, dificultando el paso del contraste hacia distal. Otra información que nos permite obtener de la UCG es respecto de la morfología vesical (paredes irregulares o divertículos) y presencia de reflujo vesicoureteral que suele estar presente en el 50% de los casos.

Considerando que hasta un 70% de estos pacientes tienen compromiso de la función vesical, todo niño con VUP requiere un **estudio urodinámico** temprano antes del año de edad). El patrón urodinámico característico es de hiperactividad y compromiso gradual de la compliance vesical en los primeros meses y años de vida, para posteriormente caer en un período de meseta con pocos cambios y finalmente evolucionar a un patrón de falla miogénica y dilatación vesical.

El diagnóstico definitivo se realiza mediante una **cistoscopia**, que visualiza las valvas y, además, permite realizar su ablación. Además, permite evaluar las características morfológicas de la vejiga y de los meatos ureterales.

Paralelamente, los pacientes deben permanecer bajo estricta evaluación nefrológica para el estudio y manejo de la función renal. De este modo, deberán ser controlados con pruebas de función renal cada 3, 6 o 12 meses según sea el caso. Una vez que se ha estabilizado la función renal, se recomienda monitorizar la función renal diferencial con cintigrama DMSA o MAG 3, estudio que algunos protocolos de manejo recomiendan realizar cada 2 años.

MANEJO ANTENATAL

Bajo el concepto de que la obstrucción produce disfunción vesical y daño renal, se comenzaron a hacer intervenciones antenatales con el objetivo de desobstruir tempranamente a los fetos y así obtener niveles adecuados de líquido amniótico, lo que permite un desarrollo pulmonar adecuado y disminuir el daño renal. Las alternativas que han surgido en los últimos años son múltiples, siendo las más conocidas, el *shunt* vésicoamniótico, las vesicocentesis seriadas y la cistoscopia fetal, las que no están exentas de complicaciones.

La morbimortalidad fetal asociada a estos procedimientos es alta y al ser procedimientos de rescate en fetos con displasia renal severa, alrededor de un 50% de ellos evoluciona a insuficiencia renal crónica después de nacer. Esto ha hecho que se siga cuestionando la realización de estos procedimientos y buscando alternativas que mejoren el pronóstico de estos niños.

MANEJO NEONATAL

Al nacer, el paciente debe ser manejado desde el punto de vista respiratorio y proceder al drenaje urinario con una sonda uretrovesical. No se aconseja usar sonda Foley, ya que el balón puede quedar en la uretra posterior dilatada. En vez de ello, se prefiere utilizar una sonda de alimentación 6 u 8 Fr o una sonda con punta Coudé, la que puede ser muy útil cuando la primera se enrolla en la uretra dilatada. Otra maniobra que ayuda cuando es difícil de pasar la sonda hasta la vejiga, es guiarla anteriormente mediante un tacto rectal.En caso de ser imposible pasar una sonda, se debe proceder a instalar un catéter suprapúbico por punción.

Una vez sorteada la obstrucción de la vía urinaria, se debe proceder al manejo hidroelectrolítico del paciente e ir controlando diariamente la creatininemia, hasta lograr un nadir. Tener en cuenta que al superar la obstrucción se produce una poliuria postobstructiva que puede alterar severamente la homeostasis del niño.

En nuestro servicio, se mantiene la sonda uretrovesical por 7 días y luego se controla una nueva ecografía (la primera idealmente sin sonda), para ver su impacto en la dilatación del tracto urinario superior, lo que definirá el tratamiento a seguir, sea éste mediante una vesicostomía, ureterostomías o solo ablación de valvas. Además, de lo anterior, el paciente debe quedar con tratamiento antibiótico.

ABLACIÓN DE VALVAS

Cuando el recién nacido está estable y logra un peso adecuado, o cuando el diagnóstico se hace en período de lactante, se procede a la ablación de las valvas mediante uretrocistoscopia. En ese mismo procedimiento se procede a realizar una cistoscopia y evaluar las características morfológicas de la vejiga y los meatos ureterales.

Se debe considerar realizar una circuncisión al momento de llevar al paciente a ablación de valvas o a su revisión uretrocistoscópica posterior, la que se debe hacer unos meses después, debido a que la cicatrización de valvas puede volver a ser obstructiva, ya que con ello se le quita un factor de riesgo de infección urinaria al paciente.

PRONÓSTICO

Si bien el pronóstico a corto plazo ha mejorado mucho, la morbilidad que acompaña a esta patología se extiende más allá de la infancia, a la adolescencia y a la adultez. Un momento crítico es la pubertad y adolescencia, ya que este período de alta tasa de crecimiento hace que sea mucho más susceptible de caer en insuficiencia renal crónica o terminal.

En general se distinguen dos grupos de pacientes: aquellos que desarrollan insuficiencia renal en los primeros meses de vida (generalmente por displasia renal) y aquellos que lo hacen en la adolescencia o después (generalmente precipitada por disfunción vesical).

Otro factor precipitante de insuficiencia renal en estos niños, son las infecciones urinarias asociadas a reflujo vesicoureteral.

Se ha identificado factores pronósticos de pobre función renal, siendo los más importantes:

1. Oligohidroamnios prenatal.
2. Edad al momento del diagnóstico.

3. Alteraciones de la ecogenicidad renal.
4. Tasa de filtración glomerular al año de edad.
5. Aparición de proteinuria.
6. Incontinencia urinaria en mayores de 5 años.

FERTILIDAD

Los pacientes con VUP pueden ver disminuida su fertilidad por diferentes motivos: algunos factores anatómicos como uretra posterior dilatada o tejidos cicatriciales asociados a procedimientos uretrales o a epididimitis a repetición pueden estar relacionados. Por otro lado, el semen de estos pacientes suele ser viscoso y con pH elevado y tienen más riesgo de criptorquidia. Por último, aquellos que presentan insuficiencia renal, a largo plazo pueden presentar disfunción eréctil.

Manejo de la disfunción vesical

El manejo a largo plazo debe ser individualizado según la evolución de la función renal y vesical de cada paciente.

La disfunción vesical es un proceso dinámico en estos niños, pero diversos estudios demuestran que hasta un 70% de los pacientes presentan alteración de los parámetros urodinámicos, que en una primera etapa suelen ser de hiperactividad y alteración progresiva de la compliance y que a largo plazo evolucionan a falla miogénica con vejigas dilatadas que no se vacían ("Vejiga de valvas").

El manejo varía según el patrón que presente el paciente. Puede ser farmacológico-kinesiológico o requerir cateterismo limpio intermitente que obligue a realizar derivación urinaria continente, con o sin procedimientos de ampliación vesical asociado.

El adecuado manejo de la disfunción vesical es clave en el manejo de reflujo vesicoureteral asociado y en la evolución de la función renal de estos niños.

SEGUIMIENTO

Por todo lo anteriormente mencionado, el seguimiento a largo plazo de estos pacientes es fundamental y debe ser muy estrecho, evaluando tanto la función renal como el comportamiento vesical. Al mismo tiempo se debe trabajar con equipos especializados en transición, ya que el control debe trascender a

la adultez, donde la función sexual y fertilidad son aspectos muy importantes a considerar.

Los objetivos del seguimiento son identificar factores de riesgo de insuficiencia renal, maximizar la función renal de cada paciente, minimizar el riesgo de ITU y de cicatrices renales y manejar la disfunción vesical de acuerdo al patrón que presente. Esto implica realizar ecografía, cintigrama, uretrocistografía miccional y estudio urodinámico periódico según la evolución de cada paciente.

LECTURAS RECOMENDADAS

1. Steven LC, Desai D. Posterior urethral valves. pediatricurologybook.com.
2. Lee B, Driver CP, Flett ME, Steven L, Steven M, O'Toole S. PUVs are more common in boys with hypospadias. J Pediatr Urol. 2020;16(3):299-303.
3. Thomas D, Duffy P, Rickwood A. Essentials of Paediatric Urology. Second Edition.

PARTE 4

Patología vesical e intestinal

REFLUJO VÉSICO URETERAL

Ricardo Zubieta Acuña y Yolanda Pullin Martínez

Se define como reflujo vésico ureteral (RVU) el paso retrogrado de orina dese la vejiga hacia el tracto urinario superior. La causa puede ser atribuida a una falta de maduración y crecimiento de la unión vesicoureteal. El reflujo por sí mismo, libre de bacterias y de baja presión no es motivo de problemas.

El enfrentamiento clínico de esta patología ha cambiado hacia la conducta menos invasiva gracias a estudios que han comprobado la benignidad de sus hallazgos. Sin embargo, el reflujo en presencia de bacteriuria es un factor de riesgo para infección de tracto urinario (ITU) superior o pielonefritis aguda (PNA) que podría llevar a un eventual deterioro de la función renal, reflejándose, clínicamente, con cicatrices renales, hipertensión arterial hasta daño renal.

Según la evidencia actual existe una gran incertidumbre cuestionándonos si el RVU causa el daño renal o si el mismo riñón genéticamente alterado produce el RVU.

EPIDEMIOLOGÍA

El RVU está presente en aproximadamente 1%-2% de los recién nacidos solo aquellos en que se realizan estudios. Sin embargo, en neonatos con hidronefrosis (HN) prenatal, la prevalencia es aproximadamente de 15%, que no implica RVU necesariamente. El riesgo de RVU en pacientes con ITU febril tiene una incidencia de 25%-40%.

En lactantes sin síntomas urológicos o historia de ITU, la incidencia es menor 1%; en lactantes con historia de ITU sintomática la incidencia se estima entre 20%-50%.

La prevalencia de RVU se correlaciona inversamente con la edad (mayor incidencia en menores de 2 años); ya que con el crecimiento el RVU desaparece espontáneamente. Las mujeres tienen mayor incidencia que los hombres (2:1), sin embargo, esta relación se invierte si existe un diagnóstico antenatal de HN.

La prevalencia genética se ha estimado en un 30% en los hijos de los padres con RVU (hermanos), sin embargo, hoy en día se ha descontinuado la historia familiar de RVU. Se deben de estudiar solo si presentan ITU.

CLASIFICACIÓN Y ETIOPATOGENIA

Se puede clasificar al RVU en primario y secundario; además, se clasifica o estadifica dependiendo el grado del reflujo, de acuerdo al sistema de clasificación del Grupo Internacional del Estudio del Reflujo (International Reflux Study Group-IRSG).

La anatomía normal de la unión uretero-vesical provee un mecanismo valvular que evita el flujo retrogrado de orina desde la vejiga hacia el tracto urinario superior, incluso a presiones intravesicales mayores de 40 cmH_2O. El uréter terminal atraviesa la pared vesical en un trayecto submucoso hasta el trígono; esta disposición anatómica imparte un mecanismo valvular en el que el segmento intramural y submucoso del uréter se comprime contra el músculo detrusor con la orina dentro de la vejiga. Se supone que una relación del diámetro ureteral de 1:4 con la longitud submucosa del uréter, sería suficiente para evitar el RVU.

RVU Primario

Es el RVU sin otra patología agregada; la mayoría de los pacientes con RVU primario tienen el meato ureteral localizado lateralmente o ligeramente ectópico, con un túnel submucoso más corto; provocando una incompetencia en la unión ureterovesical; sin embargo, esto cambia con el crecimiento y por esto es que la resolución espontánea se da con la edad.

RVU Secundario

Es el RVU resultante de otra disfunción del tracto urinario que conlleva a una descompensación de la unión vesicoureteral normalmente formada; así como derivada de una alta presión intravesical. Puede ser causada por patologías anatómicas (mielomeningocele, lesión medular, valvas de uretra posterior, ureteroceles, etc.) o funcionales (disfunción miccional, infecciones urinarias). El objetivo del tratamiento en estos casos es resolver la patología primaria y no el RVU en sí, ya que en algunos casos al tratar la patología de base el RVU cede espontáneamente.

ESTADIFICACIÓN

Estadificación o grados de RVU (IRSG) (Tabla 1).

Tabla 1.

Grado I	Contraste en el uréter, sin dilatación.
Grado II	Contraste en uréter y sistemas colectores, sin dilatación ni abombamiento de cálices.
Grado III	Contraste en uréter y sistemas colectores, con dilatación mínima de cálices (cálices cóncavos)
Grado IV	Contraste en todo el sistema con dilatación del uréter y moderada de cálices (cálices convexos), no tortuosidad ureteral.
Grado V	Dilatación caliciliar severa y torruosidad ureteral.

PRESENTACIÓN CLÍNICA

Diagnóstico prenatal

La prevalencia de RVU con HN prenatal es cerca del 15%. En una revisión sistematizada de la AUA (American Urological Assosiation) se demostró que HN es aquella dilatación mayor a 4 mm diagnosticada durante el segundo trimestre del embarazo; y mayor a 7 mm en el tercer trimestre. En este análisis se concluyó que el diámetro de la pelvis renal no es predictivo de RVU y que una ecografía renal normal no excluye la presencia de RVU. En nuestra unidad, además, de dejar con profilaxis antibiótica a todos los pacientes con diagnóstico antenatal de HN, se siguen con una ecografía posnatal (entre el 3º y 7º día de vida), después otra al mes y a los 3 meses de edad. Una uretrocistografía miccional (UCGM) se realiza solo en caso de presencia de ITU, a pesar de quimioprofilaxis; alteración anatómica renal evidencia de uréter distal en ecografía, HN mayor a 12 mm, dilatación bilateral en hombres o diagnóstico antenatal precoz (antes de las 28 semanas de gestación).

Infección del tracto urinario y la sospecha antenatal

La forma más común de presentación, y generalmente como ITU alta (pielonefritis aguda). Algunos lactantes pueden tener cuadros febriles inexplicables, teniendo una ITU no diagnosticada, desarrollando posteriormente cicatrices renales (presentación asintomática). Las ITUs y/o RVU esta asociado con algunas anomalías congénitas genitourinarias, como es el caso de duplicaciones ureterales completas, uréter ectópico, megauréter obstructivo refluyente, divertículo paraureteral o de Hütch, etc.

DIAGNÓSTICO

El diagnóstico definitivo del RVU es la uretrocistografía miccional (UCGM): sin embargo, existen varios otros estudios con los cuales se hace el diagnóstico y el seguimiento del RVU.

UCGM

Debe realizarse por personal capacitado y entrenado. No debe realizarse en la presencia de ITU, pero puede hacerse a partir de los siguientes 14 días. Hay escuelas que dentro de la ITU con UC negativo la piden. Ayuda tanto a estadificar el RVU, como a evaluar la anatomía del tracto genitourinario; pesquisando la presencia de divertículos vesicales, parauretrales, duplicaciones ureterales o disfunciones miccionales. También puede ser utilizado en el seguimiento de los pacientes con RVU, pero cabe mencionar que conlleva un alto grado de exposición a radiación.

Cistografía isotópica

Estudio de medicina nuclear que sirve tanto para el diagnóstico como para el seguimiento del RVU, sin embargo, no permite estadificar el grado del reflujo, ni evidenciar alteraciones anatómicas. Conlleva menor exposición a radiación. La cistografía puede ser directa o indirecta. Esta si es más para seguimiento ya que dice si hay o no RVU.

ESTUDIOS COMPLEMENTARIOS

Ecografía renal y vesical

No sirve para el diagnóstico ni el seguimiento del RVU per se; sin embargo, se utiliza para descartar malformaciones asociadas o para evaluar/seguimiento de la hidronefrosis.

DMSA

Estudio estático funcional de medicina nuclear que se utiliza para diagnosticar la presencia de cicatrices renales, o en etapa aguda de PNA su corroboración.

Estudio urodinámico

Se utiliza en pacientes con disfunciones miccionales y en pacientes con RVU secundario, ya que permite determinar y planear el tratamiento a seguir.

MAG3

Si tenemos sospecha de megauréteres obstructivo refluyente.

TRATAMIENTO

El tratamiento del RVU puede dividirse en enfrentamiento médico u observación y tratamiento quirúrgico, el cual a su vez puede ser dividido en tratamiento endoscópico, tratamiento abierto, tratamiento laparoscópico, robótico.

La alta tasa de resolución espontánea del RVU ha llevado a replantear el enfrentamiento clínico de estos pacientes. Así como el saber que los RVU no dilatados (del I al III), puede que no requieran tratamiento si es que no dan síntomas ni clínica.

El enfrentamiento médico o manejo conservador, no es en sí un tratamiento ya que no se hace nada para mejorar el reflujo; esperando la evolución natural y resolución espontánea con el crecimiento del paciente. La resolución espontánea del RVU en general, es de 51% en un seguimiento medio de 2 años; hasta los 5 años de edad. La tasa de resolución espontánea dependiendo del grado es de 72, 61, 49 y 32% para grados I, II, III y IV, respectivamente.

El adecuado manejo vésico intestinal (MVI) ha demostrado ser uno de los pilares principales en el enfrentamiento médico de los pacientes con RVU. Poniendo mucha atención en los niños aguantadores, incontinentes y constipados. Se ha demostrado la disminución de ITU solo con un adecuado MVI esto también incluye pacientes operados donde un mal MVI lleva a una falla en tratamiento. Hay que recordar que el objetivo es evitar la ITU no tratar el RVU.

Este manejo conservador se puede hacer puramente observacional o con profilaxis antibiótica, siendo muy especifico en quienes reciben antibiótico profiláctico, tomando en cuenta el grado del RVU, antecedentes de ITU y MVI. Existen algunas publicaciones que aseveran que los RVU leves (grado I y II) pueden ser observados sin profilaxis antibiótica, incluyendo también pacientes circuncidados con un buen MVI, sin tener mayor riesgo a ITU y a cicatrices renales consecuentes.

Esta demostrada la resistencia bacteriana y el aumento de índice de masa corporal (IMC) al usar antibióticos por plazos largos probando que al eliminar la microbiota del huésped se produce un IMC elevado, por lo mismo debe de analizarse cada caso de forma específica tratando de minimizar los efectos

adversos. Futuros estudios prometen entregar un análisis más específico sobre el rol de la microbiota especifica del tracto urinario de los pacientes con alteraciones urológicas.

La profilaxis antibiótica, en caso de indicarse, debe mantenerse por 12 meses como mínimo, y al año del diagnóstico o última UCGM, se suspende. Sin embargo, en caso de presentar ITU aún con profilaxis antibiótica se revalorará el enfrentamiento establecido.

Los pacientes que deberían recibir antibiótico profilaxis, según las nuevas clasificaciones de riesgo bajo, intermedio y alto riesgo de ITU recurrente proponen la antibiótico profilaxis en pacientes de intermedio y alto riesgo. Estos incluyen dentro del grupo intermedio a pacientes femeninos y masculinos con grado de RVI I-III con un mal MVI, no circuncidados y dentro del grupo alto a pacientes femeninos con RVU grado IV-V y masculinos con RVU grado IV-V con mal MVI, ITU recurrente y no circuncidados.

Las indicaciones quirúrgicas han evolucionado hacia un tratamiento personalizado completamente individual.

La circuncisión está dentro del tratamiento quirúrgico coayudante del RVU, con objetivo de mantener un aseo adecuado para evitar las ITU. Aquellos pacientes no circuncidados quienes puedan hacerse un buen aseo también disminuyen las probabilidades de tener una ITU. Todo esto, solo en menores de un año.

El tratamiento endoscópico se basa en el principio de aumentar la relación del diámetro del meato ureteral con el trayecto submucoso, al inyectar un agente sintético submucoso (dextranomero/copolímero de ácido hialurónico DEFLUX®, copolímero de poliacrilato-polialcohol VANTRIS®, elastómero de polidimetilsiloxano MACROPLASTIQUE®, que practicamente no se usa actulmente). El tratamiento endoscópico es un procedimiento que se realiza bajo anestesia general, en pabellón, pero de forma ambulatoria; tiene una tasa de éxito en general entre el 75 y 85%; y puede realizarse desde los 6 meses de edad en adelante, o a cualquier edad, dependiendo del caso. Las dos técnicas que se utilizan son la inyección submucosa del meato generando un volcán (técnica STING) (O´Donnell & Puri, 1980) y la inyección dentro del meato urinario tratando de entrar en el detrusor (técnica HIT) (Kirsch, 2003). Las indicaciones posoperatorias son tratamiento antibiótico por 5 días, ecografía control al primer y sexto mes postratamiento endoscópico, si presenta alteración ecografíca o ITU se hace una Cistografía Isotópica. Los efectos adversos descritos son fibrosis del tejido creando una obstrucción de lumén completa, optando por el tratamiento quirúrgico para su resolución, lo que es menos de 3%.

El tratamiento quirúrgico puede ser intravesical (cirugía Cohen, Leadbetter, Politano, Gil-Vernet) o extravesical (Linch Gregoir), con una tasa de éxito superior al 98%; por lo que en ocasiones es preferido al tratamiento endoscópico, en especial en pacientes monorrenos o con daño renal previo. La diferencia del tratamiento quirúrgico abierto del laparoscópico radica, principalmente, en el dolor posoperatorio y la estancia intrahospitalaria; aunque las diferencias son mínimas y el laparoscópico requiere de mayor infraestructura y entrenamiento avanzado, por lo que esta reservado para pacientes grandes y obesos.

COMPLICACIONES Y PRONÓSTICO

La mayor complicación del RVU es la ITU alta, que provoque cicatrices renales, las cuales, eventualmente, pueden generar hipertensión arterial a largo plazo y/o enfermedad renal crónica terminal.

Factores como displasia renal, disfunción vesico-intestinal e infección urinaria determinan el pronóstico de resolución a futuro.

Las cicatrices renales no siempre son secundarias al RVU, ya que en estudios se ha determinado que existe mayor riesgo de cicatrices renales en pacientes con RVU (50%) en comparación con los pacientes que no tienen RVU (18%). El riesgo de tener cicatrices renales depende del grado de reflujo; en la siguiente tabla se expresan los riesgos relativos de presentar cicatrices renales dependiendo del grado

Grado I, RR 1,20 (IC 95% [0,43-3,35]).

Grado II, RR 2,17 (IC 95% [1,33-3,56]).

Grado III, RR 2,5 (IC 95% [1,55-4,01]).

Grado IV a V, RR 4,61 (IC 95% [3,23-6,57]).

Hasta el momento no hay pruebas lo suficientemente poderosas que corroboren que el RVU sea un factor de riesgo tanto para hipertensión como para enfermedad renal crónica; sin embargo, un daño renal previo (fetal) como hipoplasia o displasia renal; es más probable que sea la causa de la hipertensión o el daño renal a largo plazo.

El éxito en el tratamiento del RVU puede ser definido como UCG negativa para RVU sin episodios de ITU. Actualmente, se realiza control con UCG solo aquellos pacientes que se presenten con ITU posoperatoria. Paciente con reflujo persistente que no dé síntomas, se debería observar.

SEGUIMIENTO

El RVU es un espectro donde el manejo debe ser individualizado con un seguimiento estricto del MVI intentando disminuir los riesgos de ITU recurrente para evitar las PNA y cicatrices renales. El seguimiento, en algunos niños, debe ser anual o bianual, controlando tanto la presión arterial como en examen de orina completo en búsqueda de proteinuria; para diagnosticar precozmente un daño renal y emplear medidas de reno protección o medidas para evitar la progresión del daño renal.

LECTURAS RECOMENDADAS

1. Baskin L. Vesicoureteral Reflux, en Handbook of Pediatric Urology 2nd edition, Baskin L y Kogan B. editores, Editorial Lippicott Williams & Wilkins, 2005, pp. 69-78.
2. McLorie G, Herrin J, Baskin L, Mattoo T, Kim M. Presentation, diagnosis, and clinical course of vesicoureteral reflux; Up to Date versión 19.2, May 10, 2011: www.uptodate.com.
3. Godley M, Ransley PG. Vesicoureteral reflux: pathophysiology and experimental studies, en Pediatric Urology 2nd edition, Gearhart J, Rink R, Mouriquand P. editores, Editorial Saunders Elsevier, 2010, pp. 283-300.
4. Thomas D, Subramaniam R. Vesicoureteric reflux, en Essentials of Paediatric Urology 2nd edition, Thomas D, Duffy P, Rickwood A, editores, Editorial Informa Healthcare, 2008, pp. 57-72.
5. Godley ML, Desai D, Yeung CK, Dhillon HK, Duffy PG, Ransley PG. The relationship between early renal status, and the resolution of vesico-ureteric reflux and bladder function at 16 months. BJU Int. 2001;87(6):457-62. doi: 10.1046/j.1464-410x.2001.00094.x.
6. Cooper CS. Fat, demented and stupid: An unrecognized legacy of pediatric urology? J Pediatr Urol. 2017;13(4):341-4. doi: 10.1016/j.jpurol.2017.04.027.
7. Whiteside SA, Razvi H, Dave S, Reid G, Burton JP. The microbiome of the urinary tract-a role beyond infection. Nat Rev Urol. 2015;12(2):81-90. doi: 10.1038/nrurol.2014.361.
8. Peters CA, Skoog SJ, Arant BS Jr, et al. Summary of the AUA Guideline on Management of Primary Vesicoureteral Reflux in Children. J Urol. 2010;184(3):1134-44. doi: 10.1016/j.juro.2010.05.065.
9. Wang ZT, Wehbi E, Alam Y, Khoury A. A Reanalysis of the RIVUR Trial Using a Risk Classification System. J Urol. 2018;199(6):1608-14. doi: 10.1016/j.juro.2017.11.080.

ALTERACIONES DE LA CONTINENCIA URINARIA
Incontinencia urinaria diurna
Disfunción evacuatoria

Pilar Echeverría Sepúlveda y Francisca Yankovic Barceló

INTRODUCCIÓN

Las disfunciones de la continencia urinaria engloban una serie de desórdenes del tracto urinario inferior, cuyas manifestaciones clínicas son muy diversas y poco específicas. Cobran gran relevancia clínica, tanto por su alta prevalencia como por su impacto en la calidad de vida de los pacientes, tanto en el ámbito psicosocial como funcional.

Pese a ello, existe poca uniformidad en la terminología usada y el manejo tampoco ha sido estandarizado. Muchas veces los pacientes llegan a consultar en forma tardía o luego de múltiples consultas sin lograr la resolución de su patología.

EPIDEMIOLOGÍA

Las disfunciones de la continencia urinaria representan alrededor de un 40% de la consulta urológica. En Estados Unidos se ha reportado que hasta un 22% de los escolares presentan alguno de los síntomas relacionados, en su mayoría maniobras retencionistas y urgencia miccional. Este grupo de patologías es 5 veces más frecuente en mujeres y está ampliamente demostrado que se asocia a comorbilidades, dentro de las cuales la disfunción intestinal, infección urinaria y el reflujo vesicoureteral, son las más importantes. Por otro lado, se reconoce también su asociación a alteraciones conductuales y neuropsiquiátricas, como el síndrome de déficit atencional con hiperactividad y desórdenes del espectro autista, lo que además empeora el pronóstico y el éxito del tratamiento.

DEFINICIONES

En el año 2015, la Sociedad Internacional de Continencia Infantil (ICCS) estandarizó la terminología para poder comparar los múltiples estudios de investigación de estos pacientes.

Una de las primeras cosas que reconoce, es la estrecha relación de la disfunción del tracto urinario inferior con disfunción intestinal, denominándola disfunción vésico intestinal (en inglés Bladder and Bowel Dysfunction o BBD).

Los síntomas asociados a disfunción de la continencia urinaria se pueden clasificar según la fase del ciclo miccional en que se presentan, en síntomas de llene y de vaciado. Entre estos últimos se encuentran la latencia (dificultad de inicio de la micción), el esfuerzo miccional, el chorro débil o intermitente y la disuria. Entre los síntomas de llenado vesical se encuentra la incontinencia y la urgencia miccional. Cuando la incontinencia diurna es continua, se debe sospechar malformaciones del tracto urinario que no son parte del objetivo de este capítulo.

ASPECTOS GENERALES DE LA FISIOLOGÍA DE LA MICCIÓN

La fisiología de la micción es compleja y repite en forma cíclica reflejos de llene y vaciado que se integran en la médula espinal a nivel de raíces T11-L2 (sistema nervioso autómnomo simpático) y de raíces S2-S4 (sistema nervioso autónomo parasimpático y sistema nervioso somático en núcleo de Onuff). Este sistema reflejo es sometido a un control inhibitorio cerebral, involucrando diversas estructuras entre las que destaca el giro cingulado anterior, que es parte del sistema límbico (íntimamente involucrado en el control de emociones y en el sistema nervioso autónomo). La imposibilidad de activar el giro cingulado anterior y de suprimir la actividad autonómica lleva a hiperactividad del detrusor y a la vez explica la asociación con disfunciones del comprotamiento, aprendizaje e incluso psiquiátricas. Durante los primeros meses de vida, la frecuencia miccional, fisiológicamente, va disminuyendo y los volúmenes miccionales aumentando, siendo normal al mes de vida orinar alrededor de 1 vez por hora y a los 2 años alrededor de 8 veces al día. Esto es producto del aumento de la capacidad vesical propia del crecimiento, y de la maduración de los circuitos sinápticos cerebrales y medulares. Esto explica que en forma fisiológica el lactante presente una incoordinación de la actividad detrusoesfinteriana con micción interrumpida hasta en un 25% de ellos. Finalmente, la sensación vesical se completa alrededor de los 4 años, la continencia diurna se logra en promedio a los 3.5 años y la nocturna a los 4 años.

Enfrentamiento

Para indicar un tratamiento adecuado, es fundamental hacer un diagnóstico del tipo de disfunción que presenta el paciente. Esto parte por una adecuada anamnesis, donde se debe describir los síntomas y definir si predominan los

de llene o de vaciado vesical descritos previamente. Otro aspecto a interrogar es la ingesta de líquidos, hábitos intestinales y antecedentes de infecciones urinarias. Dentro del examen físico es importante buscar estigmas de disrrafia oculta, presencia de globo vesical, fecaloma, irritación genital y evaluar aspectos generales del comportamiento del paciente.

Estudio complementario

Se recomienda en estos pacientes solicitar un estudio urodinámico no invasivo, que comprende un diario vesical, una ecografía renal y vesical pre y posmiccional y en casos seleccionados una uroflujometria asociada a una electromiografía. Por último, siempre se debiera contar con, al menos, un examen de orina completa el que nos ayuda a descartar glomerulopatias o diabetes subyacente midiendo proteinuria y glucosuria, así como un urocultivo si se sospecha infección urinaria. El estudio urodinámico invasivo solo se recomienda en casos de sospecha de compromiso neurológico y/o alteraciones ecográficas sugerentes de daño renal.

1. Diario Vesical

La literatura recomienda diarios vesicales que a veces pueden resultar complejos de realizar, por lo que en nuestro servicio preferimos simplificarlo a una cartilla miccional que incluya la hora y el volumen de cada micción que presente el niños desde que se levanta hasta que se acuesta durante un día completo, agregando el antecedente de si la ropa interior se encuentra seca o mojada cada vez (Figura 1). Se solicita realizarla al menos dos días no seguidos. Esto permite reconocer los hábitos miccionales del niño en cuanto a frecuencia y volúmenes orinados.

Figura 1.

Hora	Cantidad	Seco / Mojado
08:00 am	150 cc	mojada
10:00 am	50 cc	seca
23:00 horas	100 cc	seca

Figura 2.

Domingo	Lunes	Martes	Miércoles	Jueves	Viernes	Sábado
1	2	3	X 4	5	6	7
8	X 9	10	11	X 12	13	14
15	16	X 17	18	19	20	21
X 22	23	24	X 25	26	27	28
29	30	X 31	1	2	3	4

Se recomienda asociar un diario intestinal con escala de Bristol y en los casos con asociación a enuresis, una cartilla enurética (Figura 2). Además, de una adecuada evaluación, estas cartillas nos permiten monitorizar el resultado del tratamiento y hacer refuerzo positivo al paciente.

2. Ecografía Renal y Vesical pre y posmiccional

Pieza clave en el estudio del tracto urinario inferior. Permite evaluar repercusión en el tracto urinario superior al evidenciar dilatación de éste y compromiso del parénquima renal. Además, evalúa el grosor de la pared vesical, estima la capacidad vesical (la capacidad vesical esperada es [(edad +1) x 30] y el volumen de residuo posmiccional (rangos de normalidad variables, pero en general se espera que sea < 10% de la capacidad vesical). Otro elemento que aporta la ecografía es la evaluación del diámetro transverso del recto, que > a 30 mm sería predictor de constipación e impactación fecal.

3. Uroflujometría

Examen no invasivo que se realiza con un uroflujómetro y permite obtener datos del flujo urinario, de el volumen orinado y de el tiempo de micción. En la evaluación de estos pacientes, los elementos más importantes a evaluar es la tasa de flujo máximo (Qmáx) y la curva de flujo obtenida, teniendo en cuenta que obtener más de una curva mejora la exactitud, confiabilidad e interpretación de la prueba.

La curva normal describe una forma de campana. La forma de torre, es decir de mayor amplitud, se asocia a vejigas hiperactivas. La forma en staccato, es decir con patrón irregular, pero con flujo continuo (que no llega a cero), sugiere una

incoordinación vésico esfinteriana con hiperactividad intermitente del esfínter urinario externo. La curva interrumpida puede verse en vejiga hipoactivas, en que el paciente requiere contraer la pared abdominal para lograr la micción, así como también se puede observar en casos de incoordinación vésico esfinteriana. La curva en meseta sugiere obstrucción al tracto de salida vesical (sea anatómica o dinámica) o vejiga hipoactiva en que se realiza una contracción prolongada de la musculatura abdominal.

La uroflujometría se puede acompañar de electromiografía perineal, examen que permite evaluar el comportamiento del esfínter urinario externo durante la micción y se puede realizar con electrodos de superficie o punción. En general, es difícil de interpretar en estos pacientes por la generación de artefactos, así es que rara vez se indica.

Presentación Clínica

Con todos los recursos previos, podremos clasificar a los pacientes dentro de algunos de los siguientes grupos, siendo los dos primeros los más frecuentes de ver.

1. Vejiga hiperactiva

Según la ICCS, el diagnóstico se basa en los hallazgos clínicos de urgencia miccional asociado a aumento de la frecuencia miccional (mayor de 7 veces al día). Generalmente, este patrón se asocia a hiperactividad del detrusor o a contracciones no inhibidas de la vejiga durante su fase de llene, que se relaciona a un retraso en la maduración vías relacionadas a la inhibición cortical.

2. Micción disfuncional

También llamada disfunción miccional, se refiere a los niños que contraen el esfínter uretral externo durante la micción. El diagnóstico de certeza debiera contemplar realizar una uroflujometria con electromiografía, sin embargo, la mayoría de estos pacientes responden adecuadamente a una terapia conservadora y al manejo de la constipación, por lo que estos exámenes se reserva a pacientes con fracaso a estas primeras medidas de tratamiento.

3. Postergación de la micción

Son niños que retrasan voluntariamente la micción, lo que usualmente se manifiesta con maniobras retencionistas (como cruzar las piernas o comprimir la

zona perineal), baja frecuencia miccional (< 4 veces al día) y en ocasiones con urgencia miccional e incontinencia. Suelen presentar constipación asociada, ya que se establece un círculo vicioso que se caracteriza por la retención crónica voluntaria de orina, que genera reducción de la sensación de la necesidad de evacuar, que a su vez conlleva a constipación y encopresis. La impactación fecal en el recto, altera la fase de llene y vaciado vesical, tanto por compresión mecánica (que altera la capacidad vesical), como por cambios en el estímulo neurológico de la vejiga y músculos del piso pélvico. En estos pacientes, un programa de micción por horario bien llevado, mejora significativamente los síntomas.

4. Aumento de frecuencia miccional

Se caracteriza por micción de bajos volúmenes (< 50% de la capacidad vesical esperada), con una frecuencia aumentada (más de 8 veces por día), sin otros síntomas asociados. Es el único patrón de disfunción que es más frecuente en hombres y suele ser autolimitado.

5. Vejiga hlpoactiva

Se caracteriza por una micción infrecuente, típicamente entre 2 y 4 veces al día, y con esfuerzo durante la micción (usualmente el niño se agacha o presiona su abdomen para lograr orinar). Se presenta con grandes residuos posmiciconales en la ecografía y un patrón interrumpido en la uroflujometría. Se debe iniciar el tratamiento con uroterapia, pero en ocasiones requieren agregar fármacos como alfa bloqueadores e incluso realizar cateterismo limpio intermitente.

SÍNDROME DE HINMAN

Frank Hinman y Franz Baumann describieron hallazgos que recordaba a los pacientes con vejiga neurogénica, sin presentar alteraciones neurológicas. En la década de los 70 lo llamaron vejiga neurogénica no neurogénica. Ellos demostraron que el control voluntario aberrante era el responsable de los cambios en el tracto urinario superior, inducidos por la contracción del esfínter, que de no ser manejado adecuadamente, pueden terminar incluso en enfermedad renal crónica. Usualmente se asocia a BBD.

El inicio tardío de los síntomas, después de haber logrado la continencia, fortaleció desde el principio su relación con alteraciones psicológicas, aunque en los últimos años se ha discutido causas congénitas como alteraciones del plexo sacro.

Se trata de un diagnóstico de excepción, que solo debe ser hecho luego de haber descartado todo componente neurológico.

Manejo

El manejo de las disfunciones de la continencia urinaria se establece por etapas. Todas ellas se inician con una adecuada uroterapia y según sus resultados, se puede requerir agregar terapias de segunda y tercera línea. Toda acción debe ir acompañada de un manejo activo y eficaz de la constipación.

1. Tratamiento de Primera Línea

a) Uroterapia: Consiste en una terapia conductual que se basa en educación a los niños y sus padres de la condición del paciente y de las conductas miccionales saludables, las cuales son mantener una buena hidratación para asegurar llene y vaciado vesical adecuados, evitar alimentos con efecto diurético e irritativo (gaseosas, café, té, chocolate, tomate) y mantener una postura adecuada durante la micción (con los pies apoyados para relajar el piso pélvico). Pero lo más importante es mantener una agenda miccional estricta, orinando cada 3 horas independiente del deseo de orinar, mediante el apoyo de una alarma. El registro de un diario miccional ayuda a evaluar el efecto de la uroterapia, por lo que debe ser solicitado para cada control.

b) Biofeedback: Consiste en terapia del piso pelviano que enseña al paciente a controlar conscientemente el esfínter uretral externo. Es particularmente beneficioso en niños más pequeños con micción difuncional.

2. Tratamiento de Segunda Línea

a) Farmacoterapia: Ante la falta de respuesta al tratamiento de primera línea, se recomienda iniciar farmacoterapia: En pacientes con vejigas hiperactivas se comienza con anticolinérgicos, dentro de los cuales el único aprobado por la FDA para su uso en niños es la oxibutinina en dosis de 0,3 a 0,4 mg/kg/día dividido en 2 o 3 dosis. En casos refractarios se recomienda su asociación a agostas ß3 (mirabegrón). Los alfa bloqueadores como la doxazocina o tamsulosina ayudan al vaciamiento vesical en los casos de obstrucción funcional y en general se usa en asociación a anticolinérgicos. En aquellos casos asociados a disfunción intestinal e ITU a repetición, se recomienda antibióticoterapia hasta controlar la disfunción vésicointestinal.

b) Neuroestimulación y Neuromodulación: Consiste en la modulación de la actividad neural a través de la estimulación eléctrica o química del sistema nervioso central o periférico. Es especialmente beneficioso en pacientes con vejiga hiperactiva y ha demostrado mejorar la constipación y disminuir los requerimientos de antocolinérgicos.

3. Tratamiento de Tercera Línea

a) Toxina Botulínica: La inyección en el detrusor de toxina botulínica produce una denegación química reversible de la vejiga, con lo que se logra relajar la vejiga. Se puede usar en dosis repetidas

b) Cateterismo limpio intermitente: En pacientes con deterioro del tracto urinario superior e imposibilidad de vaciado vesical adecuado, se recomienda un vaciado vesical intermitente a través de una sonda; la cual puede ser introducida por la uretra nativa o por algún conducto cateterizable realizado quirúrgicamente.

LECTURAS RECOMENDADAS

1. Austin PF, Bauer SB, Bower W, et al. The standardization of terminology of lower urinary tract function in children and adolescents: Update report from the standardization committee of the International Children's Continence Society. Neurourol Urodyn. 2016;35(4):471-81.
2. Fuentes M, Magalhães J, Barroso U Jr. Diagnosis and Management of Bladder Dysfunction in Neurologically Normal Children. Front Pediatr. 2019;7:298.
3. Kakizaki H, Kita M, Watanabe M, Wada N. Pathophysiological and Therapeutic Considerations for Non-Neurogenic Lower Urinary Tract Dysfunction in Children. Low Urin Tract Symptoms. 2016;8(2):75-85.
4. Bauer SB. The Hinman Syndrome. J Urol. 2017;197(2S):S132-3.
5. Wright AJ, Haddad M. Electroneurostimulation for the management of bladder bowel dysfunction in childhood. Eur J Paediatr Neurol. 2017;21(1):67-74.
6. Haddad M, Besson R, Aubert D, et al. Sacral neuromodulation in children with urinary and fecal incontinence: a multicenter, open label, randomized, crossover study. J Urol. 2010;184(2):696-701.

ENURESIS

Francisca Yankovic Barceló

INTRODUCCIÓN

La incontinencia urinaria durante el sueño o enuresis es una entidad clínica muy frecuente, que motiva una demanda importante de la consulta urológica pediátrica. Se estima que entre un 5-10% de los niños mayores de 5 años presentan incontinencia urinaria nocturna[1]. Pese a ser un problema muy frecuente, suele ser diagnosticado y tratado de manera inadecuada, generando frustración en los pacientes y sus familiares. Muchas veces se da en concomitancia con incontinencia urinaria diurna la que debe ser investigada y tratada en forma dirigida. Esta condición tiene una asociación familiar y se estima que, si ambos padres tienen antecedente de enuresis, la posibilidad de tener un hijo con esta condición es cercana al 80%.

FISIOPATOLOGÍA

Aunque la etiopatogenia de esta condición no está completamente establecida, existen tres factores asociados a la ocurrencia de Enuresis:

1. Producción de orina nocturna aumentada (poliuria nocturna).
2. Capacidad vesical disminuida o hiperactividad del detrusor.
3. Alteración en el umbral del despertar.

Generalmente, se encuentran presente uno o más de estos factores los que deben ser explorados en forma dirigida al interrogatorio.

CLASIFICACIÓN

a. Primaria monosintomática

Paciente mayor de 5 años que no ha logrado continencia nocturna o del sueño por período mayor a 6 meses. A la exploración dirigida, no hay ninguna evidencia de sintomatología de disfunción del tracto urinario (urgencia, retención, disuria, tenesmo, polaquiuria, volumen urinario bajo) y/o incontinencia diurna.

b. Primaria no monosintomática o mixta

Generalmente, los familiares que consultan por enuresis tienden a subestimar la sintomatología diurna, la que muchas veces es compensada por el paciente. Sin embargo, la enuresis mixta es la más frecuente. Se presenta en pacientes mayores de 5 años que no ha logrado continencia nocturna o del sueño por período mayor a 6 meses. A la exploración dirigida, hay evidencia de sintomatología de disfunción del tracto urinario (urgencia, retención, disuria, tenesmo, polaquiuria, volumen urinario bajo) y/o incontinencia diurna.

c. Enuresis secundaria

Infrecuente, se diagnostica en pacientes mayores de 5 años que han pasado por un período mayor a 6 meses de continencia nocturna completa. Se deben descartar factores psicológicos y/o abuso infantil.

DIAGNÓSTICO

Historia clínica

1. Hábito miccional/intestinal: Frecuencia diaria reportada, ingesta de líquidos (tipos), inicio del control de esfínter, consistencia de deposiciones (recomendamos utilizar escala de Bristol), alimentación en general. Se interrogará en forma dirigida por síntomas urinarios asociados tales como:
   a. Urgencia miccional.
   b. Latencia miccional.
   c. Dificultad para vaciamiento vesical.
   d. Chorro débil.
   e. Polaquiuria.
   f. Tenesmo.
   g. Presencia o no de incontinencia nocturna (enuresis).
   h. Maniobras de retención urinaria/fecal (Cruzar piernas, movimientos de extremidades, etc.).
   i. Goteo posmiccional.
2. Historia familiar de incontinencia urinaria nocturna (enuresis). Calidad y hábitos del sueño.
3. Concomitancia con infecciones del tracto urinario altas o bajas y/o otra patología urológica.

Examen físico

Pese a que la mayor parte de los niños que consultan por incontinencia urinaria son sanos, es importante no olvidar realizar un examen físico completo, determinando el estado general y nutricional del paciente. En forma dirigida se explorará el abdomen en busca de masas (hidronefrosis/tumores) y/o vejiga palpable (vejiga neurogénica). El examen genital debe consignar la ubicación del meato, la existencia de malformaciones anatómicas evidentes (epispadias, seno urogenital, uréter ectópico), la apariencia del introito vaginal en niñas, descartando la presencia de sinequias de labios menores y consignado la presencia/no de eritema vulvar. Se debe explorar la región lumbosacra en búsqueda de estigmas de alguna disrrafia medular oculta (hemangiomas, manchas pilosas, fosita pilonidal, Pliegues glúteos asimétricos).

Estudio básico

Cartilla miccional/defecatoria

Elemento fundamental en la evaluación de la incontinencia urinaria en el niño. La Tabla 1 enumera los elementos a considerar al elaborar un registro miccional/defecatorio.

En pacientes que no presentan sintomatología diurna y sin hallazgos positivos al examen físico, no es necesario realizar estudios complementarios para el diagnóstico. Si hay sintomatología diurna, se procederá con el estudio que corresponde a pacientes con incontinencia diurna (remitirse a capítulo correspondiente).

Tabla 1. Cartilla miccional/defecatoria (modificado de Neveus et al, 2006).

Datos	Período	Información
Hora y volumen (ml) urinario	Mínimo 48 horas	Frecuencia miccional, volumen máximo, mínimo y promedio
Episodios de incontinencia	14 días	
Episodios de Enuresis	14 días	
Volumen Enuresis (peso pañal)	7 días	Presencia poliuria nocturna
Hábito intestinal	14 días	Asociación con constipación
Hora de acostarse/levantarse	14 días	Horas totales de sueño

TRATAMIENTO

Uroterapia

Conjunto de medidas no farmacológicas que persiguen mejorar los hábitos miccionales y defectarios. Estos incluyen:

- Tratamiento de la constipación crónica.
- Orinar antes de acostarse y evitar consumo excesivo de líquidos antes de acostarse.
- Evitar consumo de alimentos y bebidas que podrían ser irritantes vesicales (bebidas cola, café, té, ketchup, etc.).

Alarmas enuréticas

Es la terapia de elección en pacientes con enuresis monosintomática. Requiere alta motivación, tanto del paciente como de su entorno familiar. Funciona con un sensor de humedad que activa una chicharra, lo que permite que el paciente despierte y orine en el baño. Su efectividad es cercana al 80% y tiene baja tasa de recidiva.

Tratamiento farmacológico

Desmopresina (DDAVP melt/MinirinMelt®)

Análogo de la hormona antidiurética, es altamente eficaz (60-80%) en pacientes con enuresis monosintomática, especialmente indicado en aquellos que presentan poliuria nocturna. El mayor problema es que se trata de un tratamiento sintomático, por lo que presenta una recidiva cercana al 40% al descontinuar su uso. Se recomienda una dosis inicial entre 60-120 microgramos sublinguales antes de dormir.

Anticolinérgicos

En casos de capacidad vesical disminuida o sospecha de hiperactividad vesical nocturna, el tratamiento con anticolinérgicos es un buen coadyuvante. Oxibutinina en dosis de 0,2- 0,4 mg/Kg/día cada 8 horas.

Imipramina

Solo frente a fracaso a la terapia convencional, como rescate. Tiene una respuesta cercana al 60% con tasa alta de recaídas. Su carácter cardiotóxico (prolongación del QT en electrocardiograma) desaconseja su uso mayor a tres meses y se recomienda una evaluación cardiológica previo a su uso.

LECTURAS RECOMENDADAS

1. Tekgul S, Nijman RJM, Hoebeke P, Canning D, Bower W, Von Gontard A. Diagnosis and Management of Urinary Incontinence in Chilhood. International Continence Society. Retrived from https://www.ics.org/Publications/ICI_4/files-book/Comite-9.pdf
2. Austin PF, Bauer SB, Bower W, et al. The standardization of terminology of lower urinary tract function in children and adolescents: update report from the Standardiza tion Committee of the International Children's Continence Society. J Urol 2014;191(6):1863-1865.

CONSTIPACIÓN CRÓNICA

Elizabeth Navarro Díaz

DEFINICIÓN

Dificultad en la defecación que se manifiesta como disminución en la frecuencia de evacuaciones o en la percepción de que el proceso de defecación es difícil, doloroso o incompleto.

EPIDEMIOLOGÍA

Afecta a 1,5-7,5% de niños en edad escolar con una prevalencia mundial estimada de 3%. Constituye 1,5-6% de las consultas al pediatra y hasta 25% de las consultas de gastroenterología. Hay historia familiar de constipación en el 28-50% de los casos, con un máximo de prevalencia entre los 2 y 4 años, etapa en que se inicia control esfinteriano.

17 al 40% de los casos se inician el primer año de vida.

FISIOLOGÍA

Mecanismos de continencia

- Al llegar la materia fecal a la ampolla rectal produce distensión, lo que lleva a un aumento de la presión intraluminal, dando lugar a dos reflejos: rectoanal inhibitorio (relajación del esfínter anal interno) y rectoanal excitatorio (contracción refleja del esfínter anal externo). Además, se produce contracción voluntaria del esfínter y músculo puborrectal, produciéndose angulación del canal ano-rectal (ángulo 80-90º) que es el mecanismo más importante para la continencia fecal gruesa.
- Recto tiene capacidad de acomodarse al volumen de materia fecal que contiene, disminuyendo la presión intraluminal lo que interrumpe la actividad refleja.
- Durante el sueño disminuye actividad tónica del canal anal, aumenta la actividad motora del recto con propagación de la contractilidad en forma retrógrada, lo que mantiene la continencia.

Mecanismos de defecación

- En el RN y lactante es una respuesta refleja.
- El estímulo para iniciar la defecación es la distensión del recto. Mediante la maniobra de Valsalva se sobrepasa la presión del esfínter externo, el piso pélvico desciende y avanza el bolo fecal.
- Una vez iniciada la expulsión, ya no es necesario aumentar la presión intraabdominal mediante Valsalva, ya que por el reflejo anocólico se producen contracciones propulsivas. Una vez completada la evacuación, el piso pélvico asciende y el canal anal se colapsa.

FISIOPATOLOGÍA

En la vida hay 3 períodos vulnerables para que se produzca constipación: cuando se introduce la alimentación no láctea, al iniciar el entrenamiento del control esfinteriano y cuando se inicia la escolaridad.

En estos pacientes la defecación puede conviertirse en una experiencia estresante, lo que lleva a evitar la evacuación (conducta retentiva), acumular deposiciones en recto, llevando a un aumento del umbral defecatorio, acumulándose cada vez más deposiciones, haciendo el proceso progresivamente más dificultoso.

El recto lleno lleva a ensuciamiento (con la expulsión de gases) y fatiga de musculatura pélvica (Figura 1).

Figura 1.

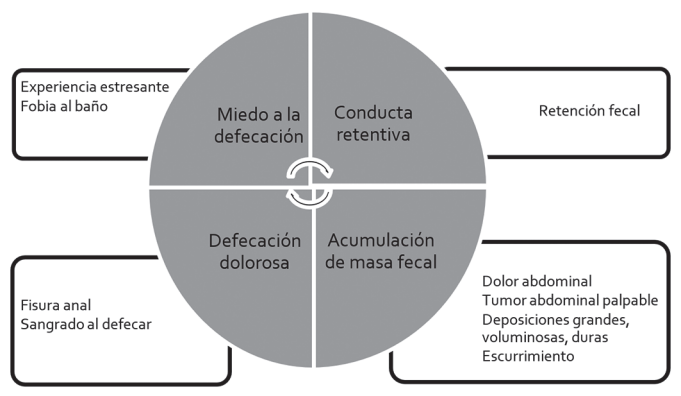

Se observa también una asociación de constipación funcional con disfunción del tracto urinario inferior, se cree que está dado por la presión que ejerce la masa fecal sobre la vejiga, aunque los mecanismos involucrados no están claramente establecidos.

DIAGNÓSTICO

Es clínico, basado en historia y examen físico. Es importante preguntar por las horas en que se elimina el meconio, entrenamiento del control esfinteriano, edad de inicio de la constipación, características de las deposiciones, síntomas asociados a defecación, dolor abdominal, sangrado, incontinencia fecal, si se aprecia conducta retentiva y síntomas urinarios.

El examen físico debe ser completo, importante poner atención en examen tiroideo, presencia de masa fecal en examen abdominal, signos de disrafia medular oculta, realizar un examen neurológico completo, evaluar la región perianal, hacer tacto rectal cuando hay sospecha de impactación fecal. Peso y talla, evaluar la curva de crecimiento pondoestatural.

Para diagnosticar una constipación funcional se usan los criterios de Roma IV:

En lactantes y menores de 4 años

1 mes de al menos 2 de las siguientes características presentes al menos 1 vez por semana:

- 2 o menos deposiciones por semana.
- Historia de excesiva retención de heces.
- Defecación dolorosa y heces duras.
- Presencia de masa fecal en recto o masa abdominal palpable.
- Historia de deposiciones de gran diámetro.
- En niños con control de esfínteres también se incluyen:
- Al menos 1 episodio de incontinencia fecal (ensuciamiento) por semana.
- Historia de heces muy grandes que tapan el baño.

En niños mayores de 4 años

1 mes de al menos 2 de las siguientes características presentes por al menos 1 vez por semana:

- 2 o menos deposiciones por semana.
- Al menos 1 episodio de incontinencia fecal por semana.
- Historia de postura retentiva o retención fecal voluntaria.

- Historia de movimientos abdominales dolorosos o intensos.
- Presencia de masa fecal en el recto.
- Historia de heces muy grandes que tapan el baño.

"Banderas rojas"

Hay señales de alarma que orientan a causa orgánica de constipación, son casos que deben ser evaluados por el especialista, pues van a requerir estudio:

Inicio muy precoz (< 1 mes)	Anomalías pigmentarias
Retraso en eliminación de meconio > 48 horas	Sangrado (ya sea rectorragia o sangre oculta en deposiciones)
Ausencia de conducta retentiva	Examen neurológico alterado
Retraso pondoestatural	Examen perianal alterado-Fístula perianal
Ampolla rectal vacía	Historia familiar de Enfermedad de Hirschprung

EXÁMENES COMPLEMENTARIOS

Se realizan cuando se sospecha una causa orgánica ("banderas rojas") y ante la presencia de constipación refractaria (aquella que no responde a manejo óptimo por al menos 3 meses).

TRATAMIENTO

El principal objetivo del tratamiento es ayudar al niño a sobrepasar el estrés emocional que implica el proceso de defecación y disminuir ansiedad de familia.

Los pilares del tratamiento son:

- Educación.
- Desimpactación.
- Mantención.

Las recomendaciones en la dieta son mantener una alimentación saludable, ingesta de fibra normal (cantidad de fibra en gramos = edad en años + 5) y fomentar la ingesta de líquidos (agua).

En cuanto a hábitos

- Fomentar la actividad física.
- Planificar el uso regular del baño, después de las comidas principales.
- Refuerzo positivo de conducta, uso de calendario.

Tratamiento farmacológico

Laxantes osmóticos

- Polietilenglicol: polímeros lineales de óxido de etileno, no absorbible en tracto gastrointestinal por su alto peso molecular. Impide la absorción de agua de las heces. Bien tolerado, no produce flatulencia
- Lactulosa: disacárido sintético de galactosa-fructosa resistente a la hidrólisis por las enzimas digestivas. Fermenta en colon, dando lugar a productos que ejercen efecto osmótico, atrayendo agua a la luz intestinal, produciendo un aumento del tamaño de bolo fecal y del peristaltismo.

  Sus efectos adversos son flatulencia y dolor cólico. Tarda 2-3 días en iniciar efecto.

Tratamiento de desimpactación

- Vía oral o rectal.
- Busca la rápida eliminación de materia fecal y disminución de la incontinencia.
- Enemas de fosfato: 2 cc/kg, contraindicados en los menores de 2 años y pacientes con falla renal.
- Polietilenglicol con o sin electrolitos: 1-1,5 g/kg/día vía oral por 3 a 6 días.

Tratamiento de mantención

- El objetivo es restablecer el hábito intestinal normal, mantener el recto vacío y prevenir la reimpactación:

  - Polietilenglicol con o sin electrolitos 0,3-0,8 g/kg/día.

  - Lactulosa 1-3 cc/kg/día.
- Mantener al menos 2 meses y esperar 1 mes con deposiciones normales para disminución gradual hasta suspensión.

PRONÓSTICO

En general es bueno, pero es un manejo a largo plazo. 50% a 80% de los niños se recupera después de 5 a 10 años, respectivamente. Se estima que hasta un 30% llega a ser un adulto constipado.

LECTURAS RECOMENDADAS

1. Benninga MA, Faure C, Hyman PE, St James Roberts I, Schechter NL, Nurko S. Childhood Functional Gastrointestinal Disorders: Neonate/Toddler. Gastroenterology. 2016 Feb 15:S0016-5085(16)00182-7.
2. Infante Pina D, Segarra Cantón O, Vilalta Casas R, Carnicer de la Pardina J, López Liñán MJ, Molera Busoms C. Eficacia, tolerancia y seguridad a largo plazo del polietilenglicol 3350 con electrolitos en el tratamiento del estreñimiento funcional en niños. An Pediatr (Barc). 2014;80(5):278-84
3. Tabbers MM, DiLorenzo C, Berger MY, et al; European Society for Pediatric Gastroenterology, Hepatology, and Nutrition; North American Society for Pediatric Gastroenterology. Evaluation and treatment of functional constipation in infants and children: evidence-based recommendations from ESPGHAN and NASPGHAN. J Pediatr Gastroenterol Nutr. 2014;58(2):258-74.
4. Malykhina AP, Brodie KE, Wilcox DT. Genitourinary and gastrointestinal co-morbidities in children: The role of neural circuits in regulation of visceral function. J Pediatr Urol. 2017;13(2):177-182.
5. van Mill MJ, Koppen IJN, Benninga MA. Controversies in the Management of Functional Constipation in Children. Curr Gastroenterol Rep. 2019;21(6):23.

ALTERACIONES DE LA CONTINENCIA FECAL

Carlos Finsterbusch Rodríguez

INTRODUCCIÓN

La continencia fecal representa de los hitos del desarrollo pediátrico, siendo socialmente esperado por los padres y en ocasiones un requisito para la interacción social, como lo es por ejemplo la admisión escolar. La incontinencia fecal tiene un profundo impacto en el desempeño social y en la calidad de vida tanto de nuestros pacientes como de su familia.

No es el objetivo de este capítulo desconocer la importancia del manejo interdisciplinario en nuestros pacientes, ni negar que los especialistas en este tipo de patologías son gastroenterólogos y cirujanos digestivos[1], sin embargo en la práctica clínica habitual, el manejo de pacientes con disfunción vésico intestinal y con vejiga neurogénica, el urólogo pediatra frecuentemente se involucra frecuentemente en el manejo de esta patología.

DEFINICIÓN

Incontinencia fecal

Es la incapacidad de retener las heces en forma voluntaria, después de los 4 años o cuando se alcanza un desarrollo psicomotor equivalente a esta edad.

Encopresis

Es el paso repetido o involuntaria de heces normales hacia lugares inapropiados, como por ejemplo la ropa interior, la ropa de cama o el suelo. El término *soiling* (o ensuciarse) se refiere a la pérdida de pequeñas cantidades de heces que ensucian la ropa interior.

Incontinencia fecal neurogénica

Es la que se produce como resultado de una alteración en los mecanismos de control neurológico de la continencia. La incontinencia fecal funcional se divide en retentiva, cuando está asociada a tanto a constipación crónica como a

soiling y en incontinencia funcional no retentiva, que no se asocia a constipación. Los criterios de Roma IV son la versión más actualizada para la evaluación diagnóstica de los trastornos funcionales.

FISIOLOGÍA DE LA CONTINENCIA

La continencia fecal es el resultado de un proceso fisiológico que implica adecuada función e integridad anatómica de los músculos voluntarios del esfínter, la sensibilidad del conducto anal, la motilidad del colon, junto con la capacidad intelectual y factores psicológicos.

Al ser ocupada la ampolla rectal por el bolo fecal, se producen el reflejo recto anal inhibitorio que relaja el esfínter anal interno, el recto anal excitatorio que contrae el esfínter estriado y la contracción voluntaria del piso pélvico, específicamente, del músculo puborrectal. Para evitar la defecación, el niño contrae los músculos cuando percibe que el recto está ocupado, hasta que se inhibe la sensación. El control voluntario muscular se obtiene a partir de los 18 meses y el control esfinteriano entre los 24 y 30 meses.

El mecanismo de la continencia y expulsión fecal se describe en detalle en el capítulo de constipación crónica.

EPIDEMIOLOGÍA

La prevalencia de incontinencia fecal varía según la edad y con las patologías de base de nuestros pacientes. Se estima que la prevalencia en general es 0,8 a 4,1% de los niños. Se presenta en cerca del 2,8% de los niños de 4 años, el 1,5% entre 7-8 años y el 1,6% entre 10-11 años, siendo muy infrecuente en adolescentes. La incontinencia fecal retentiva es 4,5 veces más frecuente que la no retentiva. En pacientes con causas orgánicas se sabe que 45 a 75% de ellos son pacientes con mielomeningocele y el 50% de los niños con una malformación anorectal sufrirán incontinencia fecal verdadera. De los que pueden educar el esfínter anal y evacuar voluntariamente, dos tercios presentarán *soiling*.

ETIOLOGÍA

Como se dijo previamente, la continencia fecal es el resultado del trabajo coordinado de distintos procesos fisiológicos, por lo que cualquier alteración anatómica, funcional, neurogénica o conductual puede generar incontinencia fecal (Tabla 1).

Tabla 1. Esquematización de las causas de incontinencia fecal según su etiología.

Incontinencia fecal	
Tipo	**Causas**
Funcional	Constipación funcional asociada a incontinencia. Incontinencia fecal no retentiva.
Orgánica	Malformaciones anorrectales. Enfermedad de Hirschsprung. Disrrafias espinales. Trauma medular. Parálisis cerebral. Miopatías que comprometan el piso pélvico y el esfínter anal externo.

PRESENTACIONES CLÍNICAS

Como en toda evaluación médica, una adecuada y cuidadosa evaluación con historia clínica y examen físico es fundamental.

La historia clínica debe incluir antecedentes antenatales y perinatales, antecedentes familiares, historia de enfermedades con componentes genéticos, exposición a elementos teratogénicos, exposición a radiación, malformaciones congénitas, comorbilidades, cirugías previas, elementos dietéticos y componentes funcionales.

Es indispensable registrar la frecuencia de evacuación de deposiciones y la consistencia de éstas. La escala de deposiciones de Bristol es una herramienta visual especialmente útil para lograr este antecedente. En la Figura 1 se puede observar la adaptación al español de esta herramienta realizada por Parés y cols.

El antecedente de constipación crónica es relevante porque en ocasiones la incontinencia fecal puede ser la expresión de una retención fecal en que la incontinencia sea un signo tardío de esta patología de base.

El examen físico debe hacer énfasis en estado nutricional, aspectos psicológicos, palpación abdominal, la búsqueda de defectos anatómicos y estigmas de disrafias espinales.

La inspección anal y el tacto rectal es de suma importancia en estos pacientes, por ejemplo, deposiciones en el recto o impactación fecal orientan inmediatamente a retención crónica.

Figura 1. Adaptación al español de la escala de heces de Bristol, Parés et al, REV ESP ENFERM DIG (Madrid) Vol. 101. N.° 5, pp. 312-316, 2009.

	Type 1 Separate hard lumps, line nuts *Heces en bolas duras y separadas. Como frutos secos*
	Type 2 Sausage shaped but lumpy *Heces con forma alargada como una salchicha pero con relieves como formada por bolas unidas*
	Type 3 Like a sausage or snake but with cracks on its surface *Heces con forma alargada como una salchicha, con grietas en la superficie*
	Type 4 Like a sausage or snake, smooth and soft *Heces con forma alargada como una salchicha, lisa y blanda*
	Type 5 Soft blobs with clear cut edges *Heces blandas y a trozos separadas o con bordes definidos*
	Type 6 Fluffy pieces with ragged edges, a mushy stool *Heces blandas y a trozos separadas o con bordes pegados como mermelada o puré*
	Type 7 Watery, no solid pieces *Heces liquidas sin trozos sólidos*

El diagnóstico de los trastornos funcionales es en general clínico y en ocasiones requieren estudios complementarios, especialmente, en incontinencia no retentiva. Los estudios incluyen radiografía abdominal, que puede mostrar retención no percibida en el examen físico o aportar en el seguimiento. Los estudios de tránsito intestinal pueden ayudar en el diagnóstico diferencial, pero en general no están indicados. Tampoco los exámenes de laboratorio están

indicados de rutina, pero si hay sospechas específicas se pueden solicitar serología para enfermedad celíaca, TSH, electrolitos con calcemia o niveles de plomo en la sangre. La manometría anorectal está reservada para casos específicos como posoperados de resecciones intestinales por enfermedad de Hirschsprung o sospecha de defecación disfuncional. La endosonografía anal aporta información de la integridad del esfínter y la resonancia magnética confirma diagnósticos como disrrafia oculta.

Los parámetros para el diagnóstico de la incontinencia fecal funcional están definidos por los criterios de Roma IV, los que establecen lo siguiente:

ESTREÑIMIENTO FUNCIONAL, INCONTINENCIA FECAL RETENTIVA

Debe incluir dos o más de los siguientes criterios, con ocurrencia al menos una vez por semana, por un mínimo de un mes, sin suficientes criterios que sean compatibles con síndrome de intestino irritable:

- Dos o menos deposiciones por semana en el baño.
- Al menos un episodio de incontinencia fecal por semana.
- Historia de posturas retentivas o retención fecal excesiva voluntaria.
- Historia de defecación dolorosa o de deposiciones duras.
- Presencia de una gran masa fecal en el recto.
- Historia de deposiciones voluminosas que pueden obstruir el sanitario.
- Síntomas no atribuibles a otra causa después de una adecuada evaluación médica.

El tratamiento estos pacientes se describe en el capítulo de constipación crónica.

INCONTINENCIA FECAL NO RETENTIVA

Los criterios diagnósticos son aplicables a un niño con desarrollo mental de al menos cuatro años, que presente al menos durante un mes:

- Defecación en lugares inapropiados al contexto sociocultural.
- Sin evidencia de retención fecal.
- Síntomas no atribuibles a otra causa después de una adecuada evaluación médica.

Evaluación clínica

Hay que evaluar la presencia de estreñimiento, edad de inicio de la incontinencia, tipo y cantidad de material evacuado, historia dietética, medicaciones, síntomas urinarios coexistentes, comorbilidad psicosocial y estresantes personales o familiares. Se debe realizar exhaustivo examen físico con evaluación nutricional, abdomino perineal y neurológica.

Tratamiento de la incontinencia fecal funcional no retentiva

Es necesario manejar los aspectos psicosociales y realizar terapia conductual. El tratamiento incluye un estricto programa de hábitos defecatorios, basado en promocionar la evacuación frecuente, con modificación de hábitos y ofreciendo recompensas ante los progresos. No se ha demostrado que el uso de laxantes, enemas o biofeedback tengan un éxito significativo en pacientes que no presenten constipación oculta.

INCONTINENCIA FECAL ORGÁNICA

Este tipo de incontinencia implica que nuestro paciente no tiene la capacidad anatómica defecar voluntariamente. La incontinencia fecal es un síntoma frecuente en pacientes con patología neurológica y disrafias espinales. Debemos tomar en cuenta que la aparición secundaria en un niño previamente continente se puede deber a un aspecto evolutivo de su enfermedad de base que requiera reevaluación.

Tratamiento de la incontinencia fecal orgánica

El tratamiento adecuado consta de etapas progresivas, incluyendo entrenamiento conductual para defecar, estimulación digital y evacuación manual de las heces. Si este esquema falla se debe realizar un tratamiento de enemas.

El manejo ideal para estos pacientes es un programa de abordaje intestinal, educando al paciente y a los padres como limpiar el colon una vez al día con un enema, evitando que el paciente se ensucie durante un día, hasta el siguiente enema, manteniendo el colon en reposo entre enemas. Este programa se evaluará según sus resultados tras una semana.

Los enemas habitualmente se utilizan en forma anterógrada, mediante irrigación a través del ano, idealmente usando una sonda siliconada con balón, probando un volumen inicial del 500 ml de agua potable a temperatura ambiente

o tibia y ajustar el volumen según los resultados obtenidos. También se puede agregar sal de mesa, 5 gramos por 500 ml para asimilar solución fisiológica o agregar emolientes como la glicerina. Se han descrito casos de dolor abdominal y síndrome de espasticidad del colon izquierdo asociados a la irrigación, pero con muy pocos casos reportados. Existe disponible un set comercial para la irrigación colónica, Peristeen[R], que incluye un catéter y un sistema de irrigación, que infundiendo 5ml de agua por kg de peso tres veces por semana obtiene un éxito de 90%.

En pacientes que no han tenido buena respuesta o prefieren no realizar irrigación transanal, se puede realizar irrigación anterógrada. El procedimiento de Malone consiste en crear una ostomía derecha continente, permitiendo una administración más fácil e independiente de los enemas. Se reportan tasas de éxito en cuanto a continencia adecuada para un buen desempeño social de 85% contra 70% en enemas anterógrados.

Biofeedback

En este tipo de terapia se intenta reforzar el control fisiológico de esfínteres mediante herramientas que hacen consciente el control muscular, por lo que su éxito depende de la integridad de los mecanismos fisiológicos, pudiendo ser útil en pacientes con constipación crónica, pero no se ha probado beneficio en pacientes con incontinencia fecal no retentiva.

Neuromodulación

La estimulación eléctrica sensitiva se ha probado tanto en pacientes funcionales como orgánicos con resultados positivos, reduciendo síntomas de constipación en cerca de un 80%, disminuyendo episodios de incontinencia en 40% y reduciendo la necesidad de enemas entre 13 y 38%.

Electroestimulación

La estimulación eléctrica de las raíces ventrales sacras se ha evaluado con éxito en adultos con lesiones medulares, logrando defecación voluntaria, por lo que podría tener un rol en pacientes neurogénicos con incontinencia asociada a constipación crónica, pero la necesidad de realizar rizotomía dorsal limita su uso a pacientes con lesiones medulares completas.

PRONÓSTICO

El pronóstico a largo plazo dependerá de la etiología y tratamiento.

En los pacientes con incontinencia asociada a constipación funcional sometidos a tratamiento se puede observar que 75% de nuestros pacientes no tendrán síntomas como adultos. En pacientes con incontinencia funcional, la remisión se produce lentamente con el tiempo, están reportadas tasas de resolución de 30% a los dos años de tratamiento, 65% a los 5 años y de 90% a los 10 años.

En los casos de incontinencia fecal de origen orgánico, el pronóstico dependerá de la patología de base y la adherencia que se obtenga del paciente y su familia a un adecuado programa de abordaje intestinal.

LECTURAS RECOMENDADAS

1. Caldwell P, Scott K, Kerr M, O'Mara D. A workshop to promote interprofessional care. Clin Teach. 2018;15(5):419-24.
2. Johnston AW, Wiener JS, Todd Purves J. Pediatric Neurogenic Bladder and Bowel Dysfunction: Will My Child Ever Be out of Diapers? Eur Urol Focus. 2020;6(5):838-67.
3. Torres JB. Incontinencia fecal en niños. Anales de Pediatría Continuada. 2014;12(4):165-74.
4. Rajindrajith S, Devanarayana NM, Thapar N, Benninga MA. Functional Fecal Incontinence in Children: Epidemiology, Pathophysiology, Evaluation, and Management. J Pediatr Gastroenterol Nutr. 2021;72(6):794-801.
5. Rajindrajith S, Devanarayana NM, Benninga MA. Review article: faecal incontinence in children: epidemiology, pathophysiology, clinical evaluation and management. Aliment Pharmacol Ther. 2013;37(1):37-48.

VEJIGA NEUROGÉNICA

Pilar Echeverría Sepúlveda y Ricardo Zubieta Acuña

FISIOLOGÍA Y DEFINICIÓN

La vejiga funciona fisiológicamente alternando una fase de llene con una fase de vaciado.

Las estructuras anatómicas involucradas en este ciclo son la vejiga y el tracto de salida (que incluye el cuello vesical, la uretra con su esfínter interno y el esfínter uretral externo), los que se coordinan mediante un complejo sistema neurológico de integración medular y encefálica que actúa en sus efectores mediante diversos neurotransmisores. De este modo, en la fase de llene se mantiene el tracto de salida contraído, con un detrusor relajado y a bajas presiones; y por el contrario, en la fase de vaciado se produce una relajación del tracto de salida, seguida de una contracción del detrusor.

En la fase de llene vesical, es fundamental el reflejo de almacenamiento, donde el sistema nervioso autónomo simpático (T11-L2) resulta preponderante liberando noradrenalina, la cual estimula receptores P3 adrenérgicos del detrusor (relajándolo) y al adrenérgicos del músculo liso uretral (contrayéndolo). Por otro lado, se activa las fibras del sistema nervioso somático del núcleo de Onuf (S2-S4), las que liberan Acetilcolina activando los receptores nicotínicos del esfínter uretral externo, contrayéndolo.

En la fase de vaciamiento, se inhibe el núcleo de Onuf, relajando el esfínter uretral externo y se activa el sistema nervioso parasimpático (S2-S4), liberando Acetilcolina que estimula receptores muscarínicos del detrusor, produciendo que produce su contracción.

Aquella vejiga con alteración de su función en fase de llene y/o de vaciado, cuya etiología es neurológica, se denomina Vejiga Neurogénica (VN) o Vejiga Neuropática.

ETIOLOGÍA

Las causas de VN se pueden clasificar en congénitas y adquiridas.

Dentro de las congénitas, el Mielomeningocele sigue siendo la causa más fre-

Figura 1.

cuente, dando cuenta de alrededor del 80% de los casos de VN. Por otro lado, más del 90% de los pacientes con mielomeningocele, presenta VN e intestino neurogénico (IN).

Otras causas congénitas son la agenesia sacra (asociada a malformaciones ano rectales), diastematomielia, lipoma lumbosacro, quiste intraespinal y médula anclada, por lo que todo examen físico de rutina en los niños debe incluir el descarte de lesiones sugerentes de espina bífida oculta (hemangiomas o hipertricosis lumbosacra, fosita pilonidal, asimetría de pliegues glúteos entre otras) (Figura 1).

Causas de VN adquirida incluyen trauma espinal, infarto espinal, neoplasias y mielitis transversa.

Un elemento importante a considerar al evaluar el defecto medular, es que el sitio de lesión no siempre se correlaciona con las raíces nerviosas comprometidas, por lo que el comportamiento vesical es variable y no siempre se correlaciona con el déficit motor y/o sensitivo del paciente.

CLASIFICACIÓN

Según el riesgo de daño al tracto urinario superior, las VN se clasifican en vejigas de alto o bajo riesgo. Esto se determina según las presiones que alcanza el detrusor en el momento de fuga de orina (DLPP - *detrusor leak point pressure*), lo que se mide en un estudio urodinámico invasivo. De esta manera, en 1981 Mc Guire y cols. describieron que una presión intravesical > a 35 cm de H_2O se correlaciona con riesgo de Reflujo Vesicoureteral, Infección urinaria, Hidroureteronefrosis y daño renal crónico, principal causa de muerte de estos pacientes.

En la actualidad, consideramos que aquellos pacientes que presentan DLPP > a 35 cm de H_2O requieren iniciar cateterismo intermitente para evitar daño renal.

MANIFESTACIONES CLÍNICAS

Como se mencionó, las manifestaciones clínicas son variables, según las raíces nerviosas comprometidas.

Falla en el almacenamiento

Si el paciente presenta un esfínter urinario permanentemente incompetente, predominará la incontinencia urinaria persistente. En general estos pacientes presentan vejigas de bajo riesgo y solo se controlan hasta la edad en que requieren lograr continencia, en que se planteará alguna cirugía de continencia vesical.

Falla en el vaciamiento

Si el paciente presenta un esfínter urinario y/o cuello vesical hipertónico, mantendrá una obstrucción funcional al vaciamiento vesical, presentando micción por rebalse, residuo posmiccional aumentado, globo vesical, peligro para el árbol urinario superior y muchas veces infección urinaria asociada. Este patrón vesical es de alto riesgo y si no es manejado adecuadamente se asocia a daño renal, hidroureteronefrosis y alteraciones morfológicas de la vejiga. El manejo en estos casos es la derivación urinaria por medio de cateterismo limpio intermitente.

Se debe tener en cuenta que el comportamiento de la vejiga usualmente varía en el tiempo, especialmente en los períodos de mayor crecimiento de los pacientes y esta variación casi invariablemente es hacia el deterioro. El anclaje medular secundario a las cicatrices del canal raquídeo intervenido, se debe sospechar cada vez que estos pacientes cambien el patrón miccional o defecatorio, así como cuando presentan alteraciones de la marcha o deformidades de las extremidades inferiores.

ENFRENTAMIENTO PRENATAL

En la actualidad, el diagnóstico de mielomeningocele generalmente es prenatal, lo que permite una adecuada consejería a los padres y en grupos seleccionados, un manejo antenatal de la disrrafia espinal. En aquellos pacientes con cirugía prenatal, se ha visto que el pronóstico motor es mejor y que el riesgo de requerir válvula derivativa ventrículo peritoneal es menor, sin embargo, el pronóstico de la función vesical no ha demostrado variar significativamente, aunque los resultados a largo plazo están por evaluarse.

ENFRENTAMIENTO POSNATAL

Los objetivos del manejo de estos pacientes son preservar la función renal, prevenir el daño vesical progresivo y lograr la continencia en forma independiente.

Para ello se requiere mantener en constante evaluación el riesgo del tracto urinario superior, lo que requiere de un examen físico periódico y el apoyo de exámenes complementarios:

1. Ecografía renal y vesical

Constituye el primer estudio de imágenes, ya que permite evaluar la morfología renal (tamaño, grosor y ecogenicidad del parénquima), dilatación del tracto urinario superior, algunos aspectos morfológicos de la pared vesical y la existencia o no de residuo posmiccional. Junto con ello, nos entrega signos indirectos de la función intestinal, al evaluar el diámetro rectal, así como su impacto en la pared vesical.

2. Uretrocistografía miccional (UCGM)

Corresponde al estudio contrastado del tracto urinario inferior. Evalúa el tracto urinario inferior en fase de llene, vaciado y posmiccional, de manera de determinar la forma y contorno vesical, la presencia de Reflujo Vésico Ureteral, residuo posmiccional y signos de disinergia detrusor esfinteriana.

3. Estudio urodinámico (EU)

Es el estudio de elección para evaluar el funcionamiento vesical en fase de llene y vaciado.

Se puede clasificar en EU invasivo y no invasivo, dependiendo de si requiere instrumentación vesical y rectal o no.

El EU no invasivo incluye la cartilla miccional, la ecografía pre y posmiccional (o pre y poscateterismo) y la uroflujometria con electrodos perineales, que permite evaluar la presencia de disinergia detrusor esfinteriana.

El EU invasivo incluye la cistomanometria de llene y vaciado, estudio de elección para determinar la presión de escape vesical, la acomodación vesical y la presencia de contracciones no inhibidas.

En presencia de reflujo vesicoureteral, se deberá realizar un estudio video urodinámico.

El momento para realizar el primer EU es controversial. En general, hay consenso en que se debe esperar hasta después de resuelto el *shock* medular, lo que ocurre alrededor de 3 meses después de la cirugía. Sin embargo, se debe considerar que la interpretación de los parámetros urodinámicos es compleja en los primeros meses de vida, al no haber valores normales estandarizados. Pese a estos inconvenientes, las guías internacionales recomiendan realizar el primer EU dentro del primer año de vida y luego uno anualmente según sea la evolución del niño. Especial atención se debe tener en la adolescencia, donde suelen ocurrir cambios importantes en el patrón urodinámico de estos pacientes.

ALTERNATIVAS TERAPÉUTICAS

Como se ha mencionado, los pacientes con VN presentan falla en ambas fases del ciclo vesical que puede adoptar distintos patrones predominantes y según ello, se deberá planificar el manejo individualizado.

Los principales alteraciones que debemos manejar son: disinergia detrusor esfinteriana que impide un vaciamiento vesical adecuado; alteración de la acomodación y/o contracciones no inhibidas vesicales, que producen presiones de detrusor elevadas; disminución del tono del esfínter uretral externo con incontinencia urinaria secundaria.

Existe una corriente que promueve el tratamiento en forma proactiva, adelantándose a la aparición de signos clínicos o imagenológicos de riesgo de daño renal y otra que promueve un manejo más bien reactivo, consistente en un seguimiento estrecho de los pacientes con intervenciones ante la aparición de signos de riesgo.

Cualquiera sea el caso, el manejo es escalonado, progresando en complejidad según la respuesta a las alternativas iniciales. De esta manera, el tratamiento no quirúrgico es de primera y segunda línea, reservando las alternativas quirúrgicas para cuando las anteriores han fallado en mantener a los pacientes con bajo riesgo o secos.

1. Tratamiento no quirúrgico

1.1. Cateterismo Limpio Intermitente (CIL)

Se considera el tratamiento *standard* en la mayoría de los pacientes con VN, ya que al optimizar el vaciamiento de la vejiga, disminuye el riesgo de daño renal (disminuyendo DLPP y las contracciones no inhibidas), disminuye el riesgo de

infecciones urinarias y mejora la incontinencia urinaria. Se debe realizar cada 3 o 4 horas, según las necesidades de cada paciente. En general los pacientes alcanzan independencia para realizar este procedimiento alrededor de los 7-10 años de edad y se puede realizar por uretra o por la construcción de algún conducto cateterizable continente, según la tolerancia de cada paciente.

1.2. Anticolinérgicos

La oxibutinina es la droga más estudiada y usada. Se considera junto con el CIL, el manejo de primera línea en los pacientes con VN. Bloquea los receptores muscarínicos M3 y bloquea los canales de calcio del detrusor, con lo que se logra una disminución de las contracciones no inhibidas y mejoría de la acomodación. Además, produce un aumento del tono del cuello vesical, lo que contribuye a mejorar la incontinencia y aumentar el tamaño vesical.Se puede aplicar vía oral, intradetrusor o transdérmica.

Sus principales efectos adversos son la constipación, aumento de la temperatura, sequedad bucal y preocupa estudios que lo relacionarían con alteraciones cognitivas a largo plazo.

1.3. Toxina botulínica

Considerada manejo de segunda línea en pacientes con VN, corresponde a una neurotoxina producida por el Clostridium Botulinum que bloquea la unión de las vesículas sinápticas con la membrana celular, además, de la liberación de acetilcolina en las vesículas presinápticas.

Ha demostrado disminuir la hiperactividad del detrusor a altas presiones, refractarias a anticolinérgicos, mejorando la acomodación, la capacidad vesical y la incontinencia en mayor o menor magnitud, según diferentes series publicadas.

Tradicionalmente su aplicación es mediante inyecciones al detrusor, sin embargo, últimamente se ha publicado su uso mediante un dispositivo de electromotilidad, luego de instilarla intravesicalmente.

Su efecto es transitorio (en promedio de 6 - 9 meses), por lo que requiere múltiples aplicaciones.

1.4. Electroneuroestimulación

Constituye una alternativa de apoyo a otros tratamientos. Consiste en la neuroestimulación de nervios y músculos, o la neuromodulación del proceso de

neurotransmisión, que induciria cambios químicos como mejorar el estímulo p-adrenérgico o reducir la actividad colinérgica en el detrusor.

Entre las alternativas se cuentan la electroestimulación nerviosa transcutánea en el foramen sacro S2-S3, la estimulación percutánea del nervio tibial posterior o la neuromodulación sacra mediante electroestimulación de las raíces nerviosas sacras. Es una terapia aún en desarrollo para casos determinados.

2. Tratamiento quirúrgico

Cuando las medidas anteriores no son suficientes para el adecuado manejo del vaciamiento vesical, presiones elevadas del detrusor, disminución de la capacidad vesical o disminución del tono esfinteriano, existe múltiples procedimientos quirúrgicos que se puede ofrecer a estos pacientes como tercera línea de tratamiento.

Es así como en excepcionales casos en que no se logra adecuado vaciamiento vesical con CIL, una cistostomía transitoria o una vesicostomía definitiva puede constituir la solución para evitar el daño renal.

Como se mencionó anteriormente, algunos pacientes no toleran el CIL por uretra y es necesario construir un conducto cateterizable continente (por ejemplo, Mitrofanoff, Monti o Flap vesical) para que el procedimiento sea efectivo.

En aquellos pacientes con vejigas de capacidad reducida, se puede ofrecer diferentes formas de ampliación vesical, utilizando diferentes segmentos intestinales o ureteres dilatados en determinados casos. Con estos procedimientos la vejiga pierde la capacidad de contraerse, lo que resuelve las alteraciones de acomodación y contracciones no inhibidas, pero requiere un manejo eficiente del CIL, que debe ser aprendido previamente. Las enterocistoplastias tienen riesgo de complicaciones, entre las cuales destacan obstrucción, infección urinaria, litiasis (por producción de mucus), alteraciones metabólicas, metaplasia y malignización.

En los pacientes incontinentes, hay que tener en cuenta que en la mayoría de los casos, las vejigas son pequeñas y/o con contracciones no inhibidas; por lo tanto, optimizando el CIL más anticolinérgicos o realizando ampliaciones vesicales, muchos de ellos mejoran. Solo en una pequeña proporción de los pacientes con VN, la incontinencia se debe a un esfínter incompetente y en este grupo de pacientes las alternativas quirúrgicas que se pueden considerar, incluyen inyección de agentes abultantes alrededor del cuello vesical, slings autónomos o sintéticos, cirugía de cuello como Young Dees, esfínter urinario

artificial y como último recurso, el cierre definitivo del cuello vesical (asegurando el CIL eficiente).

Por último, debemos destacar que el manejo de los pacientes con VN es multidisciplinario y debe actuar coordinadamente facilitando el acceso del paciente al equipo de salud. En nuestro hospital se reune semanalmente, en lo que se denomina "policlínico de mielomeningocele", un equipo constituido por neurologo, nefrólogo, fisioterapeuta, terapeuta ocupacional, traumatólogo, enfermera, psicólogo, asistente social y urólogo pediatra.

Otro aspecto relevante es contar con una adecuada transición de nuestros pacientes al equipo médico de adultos, para lo que se requiere incorporar a estas sesiones a los equipos de salud que se ocuparán del manejo de estos pacientes en la vida adulta.

LECTURAS RECOMENDADAS

1. Radmayr C, Bogaert G, Dogan H. EAU guidelines on Pediatric Urology 2020.
2. Thomas D, Duffy P, Rickwood A. Essentials of Paediatric Urology. Second Edition.
3. Kolon T, Herndon A, Baker L, et al. American Urological Association guidelines 2021.
4. Metcalfe P, Pugh J. pediatricurologybook.com. Neuropathic Bladder Secondary to Spina Bifida.

ALTERACIONES VERTEBRALES Y UROLOGÍA

Danielle Reyes Cabalá

Las alteraciones vertebrales que pueden determinar algún grado de sintomatología a nivel urológico o asociarse a defectos anatómicos a nivel del tracto urinario son en su mayoría de etiología congénita. Existen patologías adquiridas, de baja frecuencia, que pueden determinar la aparición de signos de vejiga neurogénica en forma excepcional, como son la Espondilolisis y Espondilolistesis, que debemos sospechar en un grupo seleccionado de pacientes.

PATOLOGÍAS CONGÉNITAS

Los niños con desórdenes neurológicos más comúnmente afectados desde el punto de vista urológico son aquellos con afecciones congénitas que comprometen el desarrollo de la columna y la médula espinal. Es así que la causa más frecuente de vejiga neurogénica son las Mielodisplasias. (Ver capítulo de Vejiga Neurogénica).

Espina bífida oculta

Los defectos del tubo neural se asocian a cobertura con tejido ectodérmico anormal, por ésto los defectos del tubo neural deben ser sospechados en niños que nacen con anormalidades cutáneas como hemangiomas, parches de pelo, marcas cutáneas (incluyendo colas vestigiales), senos, masas subcutáneas en la región lumbo-sacra. Aunque la RNM es esencial para el diagnóstico en niños mayores, niños menores de 6 meses (idealmente menos de 3 meses) pueden ser evaluados efectivamente con US lumbo-sacra.

Los senos cutáneos simples de la línea media son los estígmas cutáneos dorsales más comúnmente encontrados e indican bajo riesgo para disrrafia espinal. Solo los senos cutáneos atípicos se asocian con un alto riesgo para disrrafia espinal, particularmente, los que son grandes (> 5 mm), altos en la espalda (> 2,5 cm desde el ano), o que aparecen en combinación con otras lesiones. Estígmas cutaneos de alto riesgo en recién nacidos incluye hemangiomas, lesiones solevantadas (p. ej., masas, colas, parche de pelo) y estigmas cutáneos múltiples.

La disrrafia espinal no diagnosticada puede llevar a disfunción neurológica progresiva debido a daño nervioso por una médula espinal anclada. Con manejo quirúrgico temprano muchos niños pueden evitar el daño neurológico, dando mayor importancia a la sospecha y confirmación diagnóstica temprana[1].

Escoliosis congénita

Existe evidencia de que pacientes con Escoliosis Congénita, excluyendo las mielodisplasias, muestran incidencia de al rededor de un 18% de anomalías urológicas coexistentes, incluyendo un 2,5% de patología obstructiva que podría comprometer la vida de estos pacientes[2].

Es importante reconocer que la incidencia de anomalías urológicas en mucho mayor en el grupo de las escoliosis congénitas que la incidencia reportada por urólogos en estudios pediátricos rutinarios.

Al considerar los aspectos que pueden comprometer la vida, la incidencia de problemas reversibles y el hecho de que los síntomas son mínimos o no existen, sería recomendable indicar al menos una ecotomografía renal y vesical como estudio inicial de todos los niños afectados, independiente de la localización o severidad de la deformidad espinal[2].

Malformaciones anorrectales y agenesia sacra

Las malformaciones anorrectales (MAR) involucran una gran diversidad de malformaciones del anorrecto. Frecuentemente se asocian a otras anomalías, especialmente, de la médula espinal, columna vertebral y sistema urogenital. Más aún las disfunciones del tracto urinario inferior a menudos están presentes. Estas disfunciones están relacionadas a una inervación deficiente o alterada debido a anomalías sacras o a lesión iatrogénica de plexos nerviosos durante la cirugía.

La combinación de problemas urológicos, disfunción anorrectal y anomalías espinales hace el manejo de estos casos difícil. La morbilidad es significativa, con infecciones urinarias recurrentes, incontinencia, reflujo vesicoureteral y deterioro de la función renal, similar a los niños con mielodisplasia.

Boemers y cols. sugiere que todos los neonatos con MAR deberían ser sometidos a screening para anomalías sacras y urológicas, usando rayos X, ultrasonografía (US) espinal y resonancia nuclear magnética (RNM), secuencialmente, enfocándose en el rol de la US espinal para screening. Siendo ésta, técnicamente, posible de ser realizada hasta los 3 meses de vida. Se describe

que la presencia de un defecto óseo es un factor pronóstico esencial para disfunción neurogénica del tracto urinario inferior. Y que, ante la presencia de un sacro normal no encontraron patología intraespinal. Por lo que estaría indicado realizar US en niños con deformidad sacra y solo si ésta es anormal estaría indicado realizar una RNM. Mosiello describe que desde 1991 han realizado RNM a todos los pacientes con MAR, independiente del nivel desde 1991, detectando un 50% de incidencia de disrrafia espinal. Boemers y cols. hace énfasis en la importancia de la evaluación urodinámica (EUD) temprana y de tratamiento urológico adecuado, sugiriendo EUD durante los primeros 3 meses de vida. Se recomienda, además, EUD posoperatorio en los pacientes tratados con movilización transabdominal del colon distal y todos los pacientes con dificultad para orinar después de la corrección de la malformación.

La disrrafia espinal puede ser clínicamente silente durante los primeros años de vida, por lo que es necesario el seguimiento con EUD. El anclaje medular puede ocurrir incluso en casos de MAR baja, por lo que todos los pacientes deben ser estudiados con EUD.

El daño iatrogénico puede ocurrir después de la ARPSP, especialmente en niños con agenesia sacra y fístula recto-uretral. La cirugía abdomino-perineal incrementa el riesgo de lesión durante la ligadura de la fístula y en los casos con disección extensa entre vagina y vejiga.

En niños mayores la evaluación no invasiva con uroflujometría y medición de residuo posmiccional es efectiva para el screening de disfunción miccional[3].

Síndrome de currarino

Es un desorden autosómico dominante caracterizado por la tríada de malformación anorrectal, defecto sacrococcígeo y masa presacra. Esta condición es rara. Estos pacientes frecuentemente tienen médula anclada y el 86% require desanclaje medular a una edad promedio de 3 años. La evaluación urodinámica en la mayoría de estos pacientes revela disinergia e hiperactividad del detrusor. Ninguno de estos pacientes tiene evidencia de denervación en las electromiografías (EMG)[4].

PATOLOGÍAS ADQUIRIDAS

Espondilolisis

Se refiere a un defecto uni o bilateral de la *pars interarticularis*, istmo del arco posterior del cuerpo vertebral entre las facetas articulares superior e inferior.

Espondilolistesis

Describe la migración ventral de un segmento vertebral sobre otro, habitualmente precedido por espondilolisis. Ambas han sido descritas como causas frecuentes de dolor lumbar y radicular en todos los grupos de edad.

La incidencia varía en la población general y es difícil de determinar, ya que suele investigarse solo en pacientes sintomáticos. En un estudio clásico de disección, Roche y Rowe encontraron una prevalencia global de espondilolisis del 4,2%. El dolor lumbar es un motivo frecuente de cese temporal de la actividad deportiva en atletas competitivos, y la espondilolisis es su causa identificable más común. En atletas con dolor lumbar, la prevalencia de espondilolistesis es mayor en adolescentes (47%) que en adultos (5%).

Hay una fuerte asociación entre el defecto de la *pars* y la presencia de espina bífida oculta, que solo se encuentra en el 5% en la población general pero hasta en un tercio de los pacientes con espondilolistesis ístmica.

Tendría un origen multifactorial por *factores predisponentes* (hereditarios, displasia vertebral –espina bífida, elongación de las facetas–, anomalías de partes blandas o de la fisis, y morfología sacropélvica) y *factores ambientales* (postura erecta, marcha y cargas repetidas de la columna lumbosacra).

En niños y adolescentes, el arco posterior no está completamente osificado y el disco intervertebral es muy elástico, lo que hace a la *pars* más susceptible de fallo por fatiga ante fuerzas de tensión y cizallamiento, especialmente en los que practican deportes que implican la hiperextensión reiterada del tronco.

A diferencia de la espondilolistesis degenerativa, 5-6 veces más frecuente en L4-L5, en niños y adolescentes es más frecuente en L5-S1 (71-95%), seguida de L4-L5 (5-15%), L3-L2 (menos del 5%) y L2-L1 (menos del 1%).

La mayoría de las espondilolisis y espondilolistesis de bajo grado son asintomáticas. Los pacientes que consultan suelen hacerlo en la infancia tardía o adolescencia temprana cuando el deslizamiento progresa y aparecen los síntomas. Los pacientes se presentan con dolor lumbar central de características mecánicas, agravado por actividades deportivas o bipedestación prolongada, contractura de isquiotibiales con limitación de la inclinación hacia delante del tronco y aumento del ángulo poplíteo, presente en el 80% de los pacientes sintomáticos.

En las espondilolistesis de alto grado, el desplazamiento de la vértebra L5 produce una estenosis foraminal radiológica en el 57-74% de los casos, pero solo es sintomática en el 26% de los adolescentes. La severidad de los síntomas suele correlacionarse con el grado de desplazamiento vertebral. En este

contexto es posible encontrar pacientes pediátricos y adolescentes con clínica de Vejiga Neurogénica adquirida.

La TC ofrece la mejor visualización de la morfología ósea, y facilita el diagnóstico diferencial con otras lesiones.

Aunque la mayoría de las espondilolistesis en niños y adolescentes son de bajo grado, con pocos síntomas y bajo riesgo de progresión, deben ser diagnosticadas y tratadas, si precisan, de forma precoz. El tratamiento depende de la edad y potencial de crecimiento del paciente, la presencia y severidad de los síntomas, la fase evolutiva y el grado de desplazamiento.

La indicación quirúrgica es la persistencia de síntomas a pesar del tratamiento conservador.

En niños preadolescentes, raramente, es necesario el tratamiento quirúrgico, ya que no suelen tener dolor. En ellos la cirugía se plantea ante la contractura de isquiotibiales o escoliosis posturales de larga evolución potencialmente estructurales a largo plazo

El objetivo del tratamiento quirúrgico de la espondilolistesis de alto grado es aliviar el dolor, resolver la disfunción neurológica y conseguir una artrodesis sólida, minimizando el número de segmentos fusionados.

Trauma raquimedular

La causa traumática más común es el accidente de tráfico, seguido de accidentes deportivos y lesiones por arma de fuego y afecta a grupos de edades más jóvenes.

La manifestación inmediata del trauma medular durante las primeras dos semanas a tres meses es llamada "médula de choque o *shock* medular. Consiste en inactivación a nivel central de la sinapsis entre la vía aferente y la eferente de la micción, generando inhibición del reflejo miccional y también de la vía sensorial y motora. Hay depresión de la actividad interneural medular, detención de la regulación central de la micción y liberación de neurotransmisores inhibitorios, generando además, alteración autonómica. El músculo detrusor se paraliza (arreflexia detrusora) no hay conciencia de la sensación del llenado vesical.

En esta fase el cuello vesical se encuentra cerrado o levemente abierto y hay marcada actividad del esfínter externo, generando disinergia detrusor-esfínter y alteración del vaciamiento, además, de retención urinaria severa e incontinencia por rebalse. Todo esto favorece las infecciones del tracto urinario con

posible sepsis y aumento de la mortalidad. Luego de tres meses, reaparece gradualmente el reflejo miccional con un patrón craneocaudal, aunque previo a esto y casi inmediatamente luego del trauma, reaparecen los reflejos bulbocavernoso y anal. Las lesiones pueden ser completas o parciales y según esto y el sitio de la lesión serán sus manifestaciones.

Al momento de evaluar un paciente pediátrico con trauma raquimedular hay que tener presente siempre el concepto SCIWORA o *Spinal Cord Injury Without Radiographic Abnormality*, lo que en español se refiere a que puede existir significativos signos de daño de medula espinal sin evidencias de fractura o mala alineación en radiografías o TAC espinal. Esto ocurre como el resultado de fuerzas de hiperextensión.

LECTURAS RECOMENDADAS

1. Kriss VM, Desai NS. Occult spinal dysraphism in neonates: assessment of high-risk cutaneous stigmata on sonography. AJR Am J Roentgenol. 1998;171(6):1687-92.
2. MacEwen GD, Winter RB, Hardy JH. Evaluation of kidney anomalies in congenital scoliosis. J Bone Joint Surg Am. 1972;54(7):1451-4.
3. Mosiello G, Capitanucci ML, Gatti C, et al. How to investigate neurovesical dysfunction in children with anorectal malformations. J Urol. 2003;170(4 Pt 2):1610-3.
4. Ritchey M. Currarino Syndrome. J Urology 2012;187(6):1947-8.
5. Mora-de Sambricio A, Garrido-Stratenwerth E. Espondilolisis y espondilolistesis en niños y adolescentes [Spondylolysis and spondylolisthesis in children and adolescents]. Rev Esp Cir Ortop Traumatol. 2014;58(6):395-406.
6. Echavarría-Restrepo LG, Gallego-Mejía A, Gómez-Londoño M. Effects of nervous system injuries on the physiology of urination. Rev CES Med 2019; 33(3):182-91.

POLICLÍNICO MULTIDISCIPLINARIO DE VEJIGA NEUROGÉNICA

Francisca Yankovic Barceló

INTRODUCCIÓN

Los niños portadores de vejiga neurogénica son un grupo de pacientes con múltiples necesidades de salud y, por lo tanto, requieren evaluaciones periódicas por diferentes especialistas. La presentación secundaria a mielomeningocele da cuenta de cerca del 80% de las atenciones de este grupo. Esta es una afectación mutisistémica y por ende su tratamiento debe ser enfocado desde el ámbito interdisciplinar desde el nacimiento hasta la vida adulta.

El enfoque de un policlínico multidisciplinario de vejiga neurogénica tiene por objetivo el ofrecer una mejor atención de salud a los pacientes, con un enfoque terapéutico global, favoreciendo el diagnóstico y tratamiento precoz. Además, minimiza el costo personal y familiar de los pacientes, reduciendo el número de visitas al hospital, evitando la pérdida de días de trabajo en los padres y de escolaridad en los niños. Por otra parte, este modelo permite maximizar los recursos hospitalarios y permite protocolizar la atención de los niños portadores de vejiga neurogénica. Finalmente, el resultado de este modelo persigue el otorgar una atención de calidad, minimizando las posibles secuelas funcionales, otorgando una mejor calidad de vida e integrando a los pacientes en su ambiente familiar y social.

INTEGRANTES DE LA UNIDAD

La unidad debe estar constituida por un grupo de profesionales médicos y de apoyo que acompañen en forma constante a los pacientes. Es recomendable que exista un médico coordinador, en nuestra unidad este rol ha sido asumido por el urólogo, apoyado por una enfermera coordinadora.

El grupo del Exequiel González Cortés ha funcionado hace más 15 años y en el grupo han participado en forma activa profesionales médicos de las áreas de:

- Neurología.
- Gastroenterología.
- Nefrología.
- Traumatología y Ortopedia.
- Urología.

Actualmente, se han incorporado el equipo de fisiatría, el de transición/adolescencia y el de cirugía digestiva, que eran las áreas que estaban en falencia en nuestra unidad.

Además, el grupo debe contar con las áreas profesionales de apoyo, incluyendo enfermería especializada, terapia ocupacional, kinesioterapia motora y de piso pelviano, psicología y asistente social.

La enfermera coordinadora juega un rol clave en nuestra unidad, tanto en los aspectos administrativos, como en la educación de nuestros pacientes y familias. A través de ella, se coordinan los controles, exámenes y se mantiene el registro de los pacientes en atención. Por otra parte, su apoyo ha sido fundamental en educación en aspectos de autocuidado, cateterismo vesical intermitente y cuidados de ostomías.

FUNCIONAMIENTO

Una vez constituida la unidad y designado el médico/equipo tratante, se establece un protocolo de atención mínima que garantice el adecuado control de los pacientes.

1. Derivación Inicial

Esta debe ser realizada al diagnóstico. En el caso de recién nacidos con mielomeningocele, deberán ser evaluados en nuestra unidad antes de cumplir el mes de vida.

2. Controles

Los pacientes serán evaluados al menos tres veces en su primer año de controles. Posteriormente, y de acuerdo con la condición clínica particular de cada uno, serán vistos al menos una vez al año.

3. Transición

Todos los pacientes de la unidad deberán tener una evaluación inicial por el equipo de transición entre los 12-14 años de vida. Posteriormente, los controles serán en conjunto, buscando una transición fluida a los servicios de adultos cercano a los 16-18 años.

OBJETIVOS

Los objetivos del policlínico integrado de vejiga neurogénica incluyen:

Preservación de la función renal

La preservación de la función renal es, sin lugar a duda, el principal desafío de la urología. Décadas atrás, la historia natural de los pacientes con mielomeningocele y vejiga neurogénica era de una sobrevida muy reducida secundaria a patologías derivadas de complicaciones neuro quirúrgicas y de la insuficiencia renal crónica (IRC). Sin embargo, el escenario ha cambiado y actualmente se estima que entre un 85-90% sobrevivirá a la edad adulta. Para ello, es necesario trabajar en la detección precoz de la insuficiencia renal crónica, en un trabajo conjunto con Nefrología. Es sabido que existen factores pronóstico de progresión a IRCT de los pacientes portadores de vejiga neurogénica como son: proteinuria a temprana edad, una velocidad de filtración glomerular (VFG) mayor a 40 ml/min/1,73 m^2 y la velocidad de deterioro de la VGF mayor a 1,5 ml/min por año. Así mismo, la detección precoz de patología concomitante, como infecciones del tracto urinario y la preservación de una función vesical adecuada son de extrema importancia. La monitorización de la función vesical es crítica para preservar un tracto urinario sano, por lo que se deben realizar estudios urodinámicos periódicos y actuar en forma agresiva con tratamientos médicos/quirúrgicos que aseguren una función vesical adecuada. Finalmente, y quizás muy relevante en el grupo adolescente, es la mala adherencia al tratamiento. El paciente adolescente tiene, en general, dificultades para aceptar que es portador de una patología crónica y muchas veces en el traslado al hospital de adulto simplemente abandona todo su tratamiento. El policlínico integrado de vejiga neurogénica en concatenación con la transición a servicios de adultos ayudará a minimizar este riesgo.

Mejorar la calidad de vida

El policlínico de vejiga neurogénica, a través de su mirada interdisciplinar, pretende atender a los pacientes en todas sus dimensiones. Desde los aspectos urológicos se aspira a un paciente con una función renal estable, libre de infecciones intercurrentes, que pueda vaciar su vejiga e intestino en forma regular, sin incontinencia urinaria ni fecal. Se asegurará una adecuada integración de los pacientes en su núcleo familiar y social, promoviendo la escolaridad, el autocuidado y la independencia precoz.

Preservación de función sexual y reproductiva

Probablemente, la fertilidad y la sexualidad son los temas más desatendidos en los pacientes portadores de vejiga neurogénica y otras malformaciones urológicas complejas en la etapa pediátrica. Es por esto que, el policlínico de vejiga neurogénica, a través de sus distintos especialistas, busca atender estas necesidades y asegurar una adecuada resolución de dichos problemas.

LECTURA RECOMENDADA

1. Miguelez Lago C, Gallo Vallego M, et al. Tratado de espina bífida de la A a la Z. Amolca, 2015.
2. Yankovic F. Desafíos urológicos en la transición de pacientes pediátricos hacia la adultez. Rev Med Clin Las Condes 2018;29(2): 248-52.

EQUIPO MULTIDISCIPLINARIO EN EL MANEJO DE PATOLOGÍA DEL POLO CAUDAL

Alejandra Ríos Rubio, Francisco Reed López-Güereña y Miguel Guelfand Chaimovic

DEFINICIÓN

La patología del polo caudal se define como malformaciones congénitas anorrectales y genito-urinarias complejas en niños y niñas, que implica un abordaje integral desde su nacimiento hasta la adolescencia. Los pacientes con malformaciones anorrectales tienen en hasta un 30-50% anomalías genitourinarias asociadas. Además, 25% suelen presentar alteraciones espinales y vertebrales con vejiga neurogénica asociada. Estas patologías urológicas suelen ser el principal factor de morbimortalidad de esta población en particular.

Se ha evidenciado que equipos multidisciplinarios en este grupo de pacientes logran mejorar los resultados quirúrgicos, de calidad de vida e incluso evitar complicaciones, siendo crucial para un manejo óptimo de los pacientes. Con la idea de asegurar evaluaciones multidisciplinarias en estos pacientes, y evitar complicaciones urológicas irreversibles, y facilitar la multi consulta, es que a partir del año 2020 hemos elaborado en nuestro hospital un policlínico con un protocolo para pacientes con alteraciones del polo caudal, cuyos objetivos son: la evaluación multidisciplinaria del paciente con alteración del polo caudal, determinar qué pacientes requieren evaluación urológica continua, y evaluar la necesidad de estudios complementarios.

COMPOSICIÓN Y PARTICIPACIÓN DEL EQUIPO MULTIDISCIPLINARIO

Nuestro equipo está compuesto por 4 pilares principales: cirugía pediátrica, urología pediátrica, kinesiología de piso pélvico y enfermera de polo caudal idealmente especializada en el manejo y educación de estos pacientes. Adicionalmente, y según corresponda a cada paciente, participan en nuestra mesa de trabajo urología de transición, ginecología infantojuvenil, traumatología (en caso de extrofia de cloaca o Sd Regresión Caudal), y anestesia e intensivistas en caso de pacientes que vayan a requerir intervención quirúrgica.

De manera inicial, todo paciente es discutido y evaluado en conjunto para definir planes y seguimiento, teniendo especial énfasis desde el punto de vista urológico en:

1. Paciente con malformaciones anorrectales con fístula a vía urinaria.
2. Presencia de malformación genitourinaria asociada.
3. Paciente con alteración del polo caudal (independiente del tipo) que presente al menos un episodio de infección urinaria o que presente algún cambio en su patrón miccional habitual.

Los policlínicos multidisciplinarios se realizan cada dos semanas, cuyo objetivo principal es de actualizar el estado de pacientes evaluados en las distintas especialidades y establecer planes de trabajo y tiempos para cada una de estas áreas, ya sea en cuanto a manejo, estudio complementario o cirugías.

Para pacientes que requieran cirugías, se planifica el acto quirúrgico con todos los integrantes de la mesa para evaluar insumos necesarios, posibles hallazgos intraoperatorios o sortear dificultades quirúrgicas, y definir los distintos roles que se tendrán durante la cirugía.

ESTUDIO COMPLEMENTARIO

A los pacientes que ingresan a nuestro equipo se les evalúa inicialmente con examen físico, se solicita medición de diuresis y se estudia con ecografía renal/vesical, ecografía abdominal, ecografía lumbosacra o resonancia magnética según edad, radiografía de columna, y ecocardiograma. Estudios adicionales se evalúan caso a caso y según clínica y hallazgos de los estudios realizados. En algunos otros casos (por ejemplo al tratarse de una cloaca), se suele complementar con uretrocistografía, y examen bajo anestesia general, así como cistoscopìa y/o vaginoscopia según corresponda. El estudio urodinámico invasivo queda a decisión de cada urólogo tratante.

Si bien es una experiencia inicial, sin datos de largo plazo, en nuestro centro, el manejo multidisciplinario ha sido fundamental para mejorar el tratamiento y la calidad de vida, así como para reunir datos y tener información para ofrecer una atención de calidad a nuestros pacientes.

LECTURAS RECOMENDADAS

1. Boemers TM, Beek FJ, van Gool JD, de Jong TP, Bax KM. Urologic problems in anorectal malformations. Part 1: Urodynamic findings and significance of sacral anomalies. J Pediatr Surg. 1996;31(3):407-10.
2. Boemers TM, de Jong TP, van Gool JD, Bax KM. Urologic problems in anorectal malformations. Part 2: functional urologic sequelae. J Pediatr Surg. 1996;31(5):634-7.
3. Cain MP. Anorectal malformations and potential urological problems-what is the pediatric urologist's role? J Urol. 2014;192(6):1597-8.
4. Villanova-Sanchez A, Halleran DR, Reck-Burneo CA, et al. A descriptive model for a multidisciplinary unit for colorectal and pelvic malformations.J Pediatr Surg. 2019; 54(3):479-85.

KINESIOTERAPIA PELVIPERINEAL EN LAS DISFUNCIONES VESICALES E INTESTINALES DEL NIÑO

Alejandra Budinich Allmarza

INTRODUCCIÓN

La Kinesioterapia pelviperineal (KPP) en las disfunciones vesicales e intestinales del niño son un conjunto de técnicas kinésicas y de apoyo conductual, que se aplican en el niño con la finalidad de reestablecer y mantener la funcionalidad del sistema urológico e intestinal, para así preservar la función renal, mejorar la calidad de vida y la esfera psicosocial del niño. Estas disfunciones son unas de las condiciones con más derivación a KPP pediátrica. Según la literatura, la presencia de una disfunción intestinal es considerada factor de riesgo directo de disfunción vesical y viceversa, al igual que la presencia de trastornos psicosociales y comportamentales del niño, tales como déficit atencional o trastornos hiperactivos. La ICCS en año 2016 y 2018 estandariza esta terminología y recomienda utilizar el término Disfunción vésico-intestinal (DVI) conocida como *Bladder Bowel Dysfunction (BBD).*

Definición de Disfunción vesico-intestinal en el niño

Término que abarca de forma paralela las disfunciones del tracto urinario inferior (DTUI) y disfunciones intestinales (DI) del niño sin ninguna anormalidad neurológica identificable o reconocible. Éstas se subcategorizan en Disfunciones del Tracto Urinario Inferior (DTUI) y Disfunciones Intestinales (DI).

DTUI: Se subclasifican en DTUI diurnas (incontinencia, vejiga hiperactiva y disfuncion miccional) y enuresis (primaria o secundaria y monosintomáticas o no monosintomáticas). Ver Capítulo Patología Vesical.

DI: constipación funcional (alteración del tránsito colónico y defecación disinérgica, incontinencia fecal, encopresis. Ver capítulos correspondientes.

Las complicaciones más comunes de las DVI son las Infecciones del tracto urinario (ITU) recurrente y el Reflujo vésicouretreal (RVU) las cuales también se asocian entre sí, complejizando el cuadro clínico del niño, siendo la presentación más severa de DVI el Síndrome de Hinman.

EPIDEMIOLOGÍA

Las DVI como también las DTUI afectan al 44,3% de niños y adolescentes. La constipación asociada se ha registrado en el 50% de los casos. En pacientes con ITU, la DVI está presente en el 41%, que podría explicarse por estasis de orina por vaciamiento incompleto, detrusor hipoactivo y disfunción miccional. En cuanto a las DI, la presencia de constipación en niños varía entre 5-27%, siendo el 90% de los pacientes de origen funcional asociado a retención fecal, sin causa orgánica.

En cuanto a la prevalencia de DVI en pacientes con RVU, ésta es de un 49%, con presencia de disfunción miccional en el 28% de los RVU unilateral, y un 73% en los RVU bilaterales. En pacientes con ITU, el 30% tiene constipación y en pacientes con RVU el 27%.

En niños con disfunción miccional, se ha registrado en el 60%, al menos, un factor psicosocial, como ansiedad y/o depresión, bullying, actitudes abusivas maternales/paternales, alteraciones de la autoestima, desordenes atencionales/desordenes hiperactivos, y pobre rendimiento escolar en niños de edad preescolar y escolar entre otras.

ETIOLOGÍA

Conocida es la relación embriológica, neuro-anatómica y funcional entre la vejiga y el intestino. En las DTUI la etiología se explicaría por un retraso maduracional del control cortical con incapacidad de inhibir contracciones del detrusor, originando vejigas hiperactivas, y en el caso de las disfunciones miccionales, se asociaría a una no-madurez de la coordinación detrusor esfínter controlado por el puente. Por otro lado, el incremento de la carga fecal a nivel rectal también puede afectar el almacenamiento o el vaciamiento vesical, debido a una compresión mecánica sobre la pared posterior de la vejiga, y/o a una irritación neural de la vejiga (trígono y cuello vesical) y/o de la musculatura del piso pélvico (MPP), provocando sintomatología de almacenamiento y/o vaciamiento vesical, lo cual al mantenerse en el tiempo podría generar adaptaciones que perpetuaría el ciclo. Los hábitos miccionales y defecatorios, además de los aspectos psicosociales, en especial el abuso, también pueden causar síntomas vesicales e intestinales.

KINESIOTERAPIA PELVIPERINEAL EN DVI

La KPP ha sido recomendada en las guías de la ICCS del 2016, 2018 y también en las guías europeas como parte de la uroterapia, considerada tratamiento de primera línea de las DTUI, DI y de las DVI.

Objetivo general

Reestablecer la función vesical e intestinal, con la finalidad de reducir sintomatología asociada, ITU, complicaciones renales, y mejorar calidad de vida del niño en términos psicosociales.

Objetivos específicos

Mejorar hábitos miccionales y defecatorios, reducir síntomas de almacenamiento y vaciamiento vesical, normalizar coordinación y tono de la MPP, para así reducir presiones intravesicales, normalizar dinámica miccional, residuo posmiccional, e impactar en una reducción de episodios de ITU. A nivel gastrointestinal, reducir sintomatología intestinal, normalizar sinergia defecatoria y mejorar pujo defecatorio. Junto a lo anterior, también se considera el restablecimiento del equilibrio muscular y fascial de la región lumbo-pélvica.

1. Evaluación inicial

Durante la entrevista se recoge la historia médica (enfermedades crónicas, antecedentes prenatales, control de esfínter), sintomatología asociada, factores psicoemocionales (familiar y escolar) y análisis de exámenes complementarios.

Se indaga acerca de los hábitos miccionales, defecatorios y dietéticos.

Se aplican cartillas miccionales (48-72 horas) y defecatorias (7 días), recomendando utilizar si es posible pad *test* y escala de Bristol para deposiciones.

Se realiza evaluación clínica de la dinámica miccional.

Se aplican cuestionarios de síntomas y calidad de vida: DVSS, PIN-Q, SSIPPE recomendados por la ICCS, y el ISIP para los síntomas urológicos y la escala de Bristol, Criterios ROMA IV y escala de Wexner para síntomas gastrointestinales, entre otros.

2. Examen físico

Durante la primera visita no se realiza examen físico, esto para darle más atención al manejo conductual y preparar al niño para las próximas sesiones.

- Examen postural (posturas que incrementen la actividad de la MPP).
- Inspección abdominal (cicatrices, masas abdominales, tono, diástasis abdominal, técnicas de pujo).

- Inspección de la región perineal: previo consentimiento de la madre y del niño, en presencia de un adulto, y manteniendo la privacidad. Se debe considerar reacciones del niño. Se observa genitales externos, tropismo perineal, irritaciones, alteraciones anatómicas evidentes, sacro, coxis, evaluación neurológica.

- Evaluación de la MPP:

  Evaluación manual: observación y palpación de la MPP superficial (tono y localización de la MPP, uso de musculatura accesoria, capacidad relajación, respuesta al pujo, etc.). Evaluar presencia de puntos sensibles y/o dolorosos perineales.

  Evaluación Instrumental: puede utilizarse ecografía transperineal, abdominal o electromiografía superficial, siendo esta última la más utilizada. Permite determinar el tono en reposo, reclutamiento muscular durante contracción, capacidad de relajación voluntaria.

3. Tratamiento

Un adecuado plan de tratamiento kinésico para las disfunciones vesicales e intestinales dependen, exclusivamente, de la entrevista y de la evaluación realizada inicialmente, la cual entrega un diagnóstico kinésico, que permite un plan individualizado. Es importante mencionar que, la ICCS recomienda priorizar el tratamiento de DI, específicamente, de constipación crónica, con ablandadores y manejo dietético previo al manejo vesical debido a la probabilidad de presencia de impactación fecal.

Apoyo conductual

- Educación y desmitificación: se educa acerca de la anatomía y fisiología normal de micción y defecación. Se educa acerca de la fisiopatología de los síntomas del niño y del impacto de los hábitos de higiene, hábitos miccionales y defecatorios, y también de la alimentación utilizando material educativo.

- Estrategias conductuales de reeducación vesical: técnicas de control de urgencias, postura durante micción y defecación (apoyo de pies, uso de adaptadores), técnicas para mejorar dinámica miccional, vaciamiento vesical (doble micción) y/o técnica de pujo defecatorio, entre otras.

- Consejos dietéticos (ingesta de líquidos, irritantes vesicales, alimentos que producen constipación.

Técnicas Kinésicas

- Ejercicios de la MPP: conocidos como ejercicios de Kegel. Estos incluyen el trabajo de la musculatura superficial y también profunda de la MPP (músculos elevadores del ano). Se trabajan considerando la musculatura sinergista (transverso abdominal, paravertebrales y diafragma). Dependiendo del objetivo terapéutico, los ejercicios pueden ser de relajación, coordinación, resistencia y fuerza de la MPP. Importante, ubicar espacialmente la MPP, para trabajar la conciencia perineal y de la MPP, correcta contracción de los MPP y aislamiento de la contracción, sin uso de musculatura accesoria (glúteos, aductores, abdomen), considerando adecuados tiempos de relajación. Estos ejercicios pueden ser apoyados con Biofeedback. Recomendados por la ICCS.

- Biofeedback (BFB): herramienta que traduce la actividad muscular en una señal visual, auditivo o táctil, permitiendo al niño aprender a reconocer una contracción y relajación de la MPP, ayudando en el control voluntario de ésta, y también en la motivación del niño. Permite realizar un registro objetivo de los avances del niño. El BFB electromiográfico se utiliza también durante la micción y defecación para reentrenar la coordinación vésico esfinteriana y relajación durante la defecación, como también para determinar adecuada postura. Existen BFB animados que la literatura aconseja ya que mejora la motivación. Recomendado por ICCS.

- Neuroestimulación (NM): la ICCS recomienda su uso en caso de fracaso de uroterapia. Éstas regulan el córtex, vía espinal y MPP. Existe neuroestimulación parasacra, perineal, periférica (tibial posterior), transcutánea y pércutánea. La literatura ha documentado efectividad de reducción de sintomatología compatible con síntomas de vejigas hiperactivas y constipación. Se ha observado una reducción del residuo posmiccional de un 78% a un 10% de la producción de orina teórica al utilizar NM sacra y también transcutánea. Los resultados obtenidos con la neuromodulación sacra, son muy similares a los del BFB, sin embargo, la NM requiere de más sesiones.

- Otros ejercicios terapéuticos muchas veces no mencionados en los estudios, pero muy importantes para potenciar y mantener los resultados a nivel muscular son: corrección postural, ejercicios de respiración, ejercicios de propiocepción perineal, manejo del tejido miofascial perineal y extrapélvico, ejercicios de elongación muscular, masoterapia, reeducación de técnicas de pujo defecatorio, técnicas de balón, entre otras.

Intervención en otras condiciones pediátricas

Las disfunciones intestinales de pacientes con malformaciones anorectales han mostrado buena respuesta al uso de neuromodulación, también para el manejo de *soiling* pre y posquirúrgico. En cuanto a los pacientes con antecedentes neurológicos, aún la literatura es incierta, sin embargo, existen estudios que reportan resultados alentadores en el manejo sintomático vesical e intestinal con el BFB y con la NM en este grupo de pacientes.

4. Resultados documentados

Esta terapia ha mostrado buenos resultados sintomáticos en la literatura. Kibar y colaboradores, ya en el año 2007, demostraron un 70% de mejoría en la incontinencia diurna, 82% Enuresis, 78% constipación, 76% frecuencia elevada, 64% baja frecuencia, 71% urgencias, 81% flujo oscilante, 81% flujo intermitente, 82% hiperactividad vesical, 77% incoordinación Detrusor-Esfínter, 80% las ITU, 63% resolvió el RVU, 29% mejoró el RVU, el 8% de los RVU se mantuvo. Además, se reporta mantención de los resultados a los 15 meses de seguimiento, resultados coincidentes con otros autores.

Por último, el éxito de la terapia radica en la capacidad de integrar los distintos aspectos médicos y socio emocionales del niño, requiriendo la participación de equipos multidisciplinarios. Además, la mantención de estos resultados requiere de la incorporación de hábitos miccionales y defecatorios adecuados en la rutina de los pacientes, de mantener la motivación del paciente en la terapia y de comprometer el apoyo tanto de la familia como de la comunidad escolar, ya que esta última es el lugar en donde el impacto socioemocional y académico puede ser más evidente.

LECTURAS RECOMENDADAS

1. Austin PF, Bauer SB, Bower W, et al. The standardization of terminology of lower urinary tract function in children and adolescents: Update report from the standardization committee of the International Children's Continence Society. Neurourol Urodyn. 2016;35(4):471-81. doi:10.1002/nau.22751.
2. Yang S, Chua ME, Bauer S, et al. Diagnosis and management of bladder bowel dysfunction in children with urinary tract infections: a position statement from the International Children›s Continence Society. Pediatr Nephrol. 2018;33(12):2207-19. doi:10.1007/s00467-017-3799-9.
3. Tekgul S, Stein R, Bogaert G, et al. EAU-ESPU guidelines recommendations for daytime lower urinary tract conditions in children. Eur J Pediatr. 2020;179(7):1069-77. doi:10.1007/s00431-020-03681-w.

4. Burgers RE, Mugie SM, Chase J, et al. Management of functional constipation in children with lower urinary tract symptoms: report from the Standardization Committee of the International Children's Continence Society. J Urol. 2013;190(1):29-36. doi: 10.1016/j.juro.2013.01.001.
5. Braga LH, Rickard M, Farrokhyar F, et al. Bladder Training Video versus Standard Urotherapy for Bladder and Bowel Dysfunction: A Noninferiority Randomized, Controlled Trial. J Urol. 2017;197(3 Pt 2):877-84. doi: 10.1016/j.juro.2016.08.089.
6. Dos Reis JN, Mello MF, Cabral BH, Mello LF, Saiovici S, Rocha FET. EMG biofeedback or parasacral transcutaneous electrical nerve stimulation in children with lower urinary tract dysfunction: A prospective and randomized trial. Neurourol Urodyn. 2019;38(6):1588-94. doi: 10.1002/nau.24009.

CATETERISMO VESICAL INTERMITENTE

Emelia Beatriz Díaz Rojas

DEFINICIÓN

El cateterismo vesical es la colocación aséptica de una sonda en la vejiga urinaria comunicándola al exterior a través del meato uretral o de un conducto cateterizable. Una sonda es un tubo de látex o de silicona cuya consistencia depende de su composición. Su tamaño esta calibrado en unidades Charr o French (Fr) que miden la circunferencia externa. Las sondas vesicales para cateterismo intermitente pueden tener uno o varios orificios en la parte distal y tiene un lumen.

- Se realiza cada 3 o 4 horas según la capacidad vesical del paciente. Es parte del tratamiento de la vejiga neurogénica. Se puede utilizar sondas siliconadas o Sonda Japonesa (Tabla 1).
- Sus **objetivos son:**
  - ✓ Vaciado de la vejiga.
  - ✓ Determinación de la cantidad de orina residual después de una micción.
  - ✓ Evitar daño renal.

PROCEDIMIENTO

Si el cateterismo es cada 4 horas realizar a las: 7-11-15-19-23 o cada 3 horas: 7-10-13-16-19-22.

Para realizar el sondeo vesical debe seguir las siguientes indicaciones:

1. Recolección de materiales

Recipiente cerrado, limpio y con tapa (tipo taperwear); Recipiente plástico, lavable, graduado, de 500 cc de capacidad; Tórulas de algodón; Jabón y Sonda de cateterización Siliconada o FUJI (Japonesa).

2. Lavado de manos

Antes y después de manipular la sonda y al recolectar los materiales (LAVADO DOMÉSTICO); Antes de realizar el aseo genital (LAVADO CLÍNICO).

Tabla 1. Comparación sonda siliconada (tipo nelatón) vs. sonda japonesa.

	Sonda siliconada	**Sonda japonesa**
Calibres	6, 8, 10, 12,14,16, 18, 20 Fr	9, 12 y 15 Fr
Largo	Estándar 440 mm	Dama (corta): 130 y 280 mm Varón (larga): 230, 280 y 330 mm
Almacenamiento	Estéril y desechable	Limpio, desinfectado y lubricado en vaina
Tiempo de uso	Uso único	Duración 2 años (con los cuidados indicados)
Látex	Sin látex	Sin látex
Lubricante	Vaselina estéril	Solución Glicerinada de Cloruro de Benzetonio al 0,02%
Otras características importantes	Uso único. Mayor costo de tratamiento a largo plazo Se puede usar sin límite de edad del paciente	Reutilizable Menor costo de tratamiento a largo plazo
Forma		

LAVADO CLÍNICO: (Retire los anillos, pulseras y/o reloj de sus manos): Humedezca sus manos**;** Aplique jabón**;** Realice el lavado de manos iniciando en las palmas, espacio entre los dedos, cada dedo, luego la cara superior de las manos, las uñas y concluyendo con los antebrazos; Enjuague con abundante agua desde las manos a los antebrazos (**NUNCA con las manos HACIA ABAJO, ni se sacuda las manos);** Seque con toalla de papel primero las manos y luego los antebrazos; Cierre la llave del agua utilizando la toalla de papel con la que se secó las manos. **(NUNCA TOQUE LA LLAVE CON LAS MANOS LAVADAS de lo contrario las contamina y se debe volver a lavar las manos).**

3. Aseo genital

Técnica limpia que evita infecciones urinarias**.** Preparar palangana con agua jabonosa y las torulas. Inicie el aseo genital de la siguiente forma:

En niños:
Limpie extremadamente el pene desde su base hacia el glande con movimiento de arrastre, usando solo UNA TÓRULA POR VEZ; Retraiga hacia atrás el prepucio, limpie el glande con un movimiento rotatorio en UN SOLO SENTIDO, usando una torula para cada movimiento; Cambie el agua jabonosa por agua tibia y limpia, enjuague dejando escurrir el líquido, cuidar de mantener el prepucio hacia atrás y después de enjuagar vuélvalo a su lugar; Seque con un paño limpio.

En niñas:
Limpiar labios mayores con TÉCNICA DE ARRASTRE desde arriba hacia abajo, usando cada torula Solo UNA VEZ; De la misma forma limpiar los labios menores, separando con los dedos índice y pulgar. Separe los labios menores y limpie la zona que queda entre ellos; Enjuague toda la zona con agua tibia dejándola escurrir de arriba hacia abajo. Secar toda la zona con un paño limpio.

Aseo de conducto cateterizable (En ombligo o según el orificio creado a su hijo).

Tome cuatro Torulas de algodón mójelas con agua potable, 2 con jabón para lavar y 2 solo con agua para enjuagar; limpie el conducto cateterizable de forma circular desde adentro hacia afuera y seque con toalla de papel de forma circular.

4. Sondeo

Retire la sonda del estuche y lubrique si corresponde (bolsa estéril o vaina de sonda japonesa). Introduzca la sonda por la uretra hasta que salga orina (NUNCA FUERCE LA ENTRADA de la sonda, si hay algún tope retírese y vuelva a introducir despacio, si el tope persiste y no puede sondear al niño avise inmediatamente a su médico). Recolecte la orina, retire la sonda y mida la orina, observe sus características: color, olor y residuos. Es aconsejable llevar un registro con estos parámetros. (CARTILLA MICIONAL). Si es sonda de un uso, deséchela.

5. Lavado y almacenamiento de sonda Japonesa.

Lave la sonda con agua corriente observando que se enjuague el interior, al menos por un minuto y guárdela en el tubo con líquido de limpieza y desin-

fección (CLORURO DE BENZETONIO AL 0,02%). El líquido debe cambiarse 2 veces a la semana (miércoles y domingo) y debe mantenerse entre los límites demarcados en el tubo contador. Si baja de este nivel debe cambiarse completamente, NUNCA RELLENAR. Cuando corresponda cambio de líquido, la sonda debe lavarse y esterilizarse (hervir el agua y dejar la sonda por 3 minutos, luego sacar y estilar el agua) antes de volver a colocarla en el tubo contenedor con líquido nuevo. Cuando el niño presente infección urinaria, DEBE cambiar el líquido y esterilizar la sonda diariamente. Mantener la sonda y el líquido en la puerta del refrigerador. Es aconsejable tener un estuche para transportar la sonda y los recipientes de aseo para cuando se va a salir (Figura 1).

Figura 1. Cartilla miccional. Registro diario de volúmenes de orina por horario, permite conocer capacidad vesical, grado de continencia y observar signos de infección urinaria.

FECHA: __/__/20__ HORA	ORINA (espontánea/ volumen cc)	ORINA (por cateterismo/ volumen cc)	Seco/Mojado (entre cateterismo) + / ++/ +++	Características de la orina (color/ olor/transparencia)
7:00				
10:00				

LECTURAS RECOMENDADAS

1. Cateterismo vesical y mantenimiento. http://www.enferpro.com/tvesical_.htm
2. Castellote García MJ, Paricio Mateo T. Enfermería oncológica: Sondaje vesical.
3. http://www.opolanco.es/Apat/Boletin12/sondas.htm
4. http://www.infirmiers.com/inf/protocole/uronephro/sondageu.php
5. Corna AR, García Labarthe F, Nakasone AA, Temporetti HM, Ramos MH. Aspectos generales de la infección urinaria nosocomial. Revista de Posgrado de la VIª Cátedra de Medicina 2002;113: 6-8.
6. Sistemas de eliminación vesical.
7. http://www.tubotica.net
8. http://nosobase.univ-lyon1.fr/recommandations/Urologie/sondagep2.pdf

DERIVACIONES URINARIAS CONTINENTES

Ximena Recabal Maturana y Francisca Yankovic Barceló

INTRODUCCIÓN

La capacidad de orinar espontáneamente, muchas veces, está comprometida en los pacientes con patologías urológicas como vejiga neurogénica o no neurogénica, valvas de uretra posterior y complejo extrofia-epispadias. En estos pacientes el Cateterismo Limpio Intermitente (CIL) es la solución, sin embargo, no siempre se puede efectuar por vía uretral[1].

Cuando esta indicado realizar un CLI y no es posible realizarlo por uretra, se emplea una Derivación Urinaria Continente (DUC) la que consiste en un canal cateterizable con mecanismo de continencia. La DUC, además, de buscar que el paciente preserve de su función renal, persigue mejorar la calidad de vida del paciente y de la famila[2].

INDICACIONES

1. Cateterismo vesical regular en niños con sensibilidad uretral conservada que no toleran el cateterismo por uretra.
2. Pacientes con limitaciones neurológicas y/o físicas que impidan un acceso fácil a la uretra nativa. Como por ejemplo, paraparesia en pacientes portadoras de mielomeningocele o escoliosis severa, o que estén en silla de rueda.
3. Alteraciones anatómicas uretrales que impidan un cateterismo adecuado, en pacientes con reconstrucciones uretrales en complejo extrofia/epispadias o en aquellos que se ha realizado un cierre de cuello vesical por fracaso de otras técnicas para incontinencia.

La derivación continente puede ser realizada quirúrgicamente en forma aislada o junto a otros procedimientos, tales como:

- Ampliación vesical.
- Cirugías incontinencia urinaria.
- Cirugía para enemas anterógrados (ACE/Malone): Técnica de *split appendix*, división del apéndice cecal para ambos conductos.

TIPOS

- Apendicovesicostomía (Mitrofanoff).
- Derivacion con segmento de intestino (Monti).
- Vesicostomía continente cateterizable.
- Botón de vesicostomía.

Apendicovesicostomía (Mitrofanoff)

La apendicovesicostomía fue descrita por Mitrofanoff en 1980. Consiste en un conducto cateterizable que corresponde al apéndice cecal con mecanismo antirreflujo a nivel de su anastomosis en la vejiga nativa o en un segmento intestinal empleado en caso de una ampliación vesical, el cual se colapsa cuando la vejiga está llena de orina. El ostoma se puede ubicar a nivel umbilical o en fosa ilíaca. Este procedimiento se puede realizar por vía abierta, laparoscópica y robótica (Figura 1).

Figura 1. A: Apendicectomía manteniendo meso apendicular para irrigación. **B:** Confección de túnel en vejiga o en segmento intestinal en caso de ampliación vesical. **C:** Apendicovesicoanastomosis cubierta por túnel de detrusor. **D:** Ostoma a nivel umbilical para cateterismo.

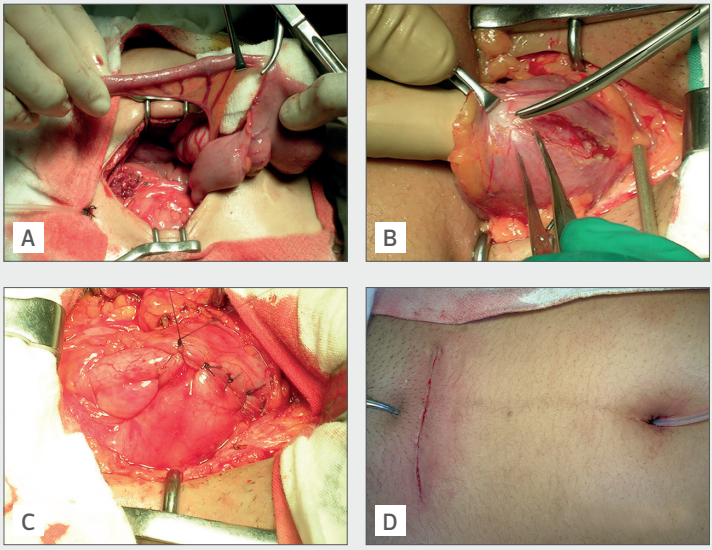

Derivación con segmento intestinal (Tipo Yang-Monti)

En caso de no contar con el apendice cecal para la confección de la derivación contiente, existe la opción de emplear un segmento de íleon, que se tubulariza y se implanta en la vejiga (Figura 2).

Vesicostomía continente cateterizable

Descrito por Peard en el año 2016, consiste en un conducto confeccionado por un *flap* de vejiga invaginado, lo que le otorga el mecanismo de continencia. Se indica en pacientes con vejigas con gran capacidad y si bien, la tecnica es reciente, tendría similares complicaciones en el seguimiento que los pacienes en los que se emplean segmentos intestinales[3] (Figura 3).

Figura 2. Derivación urinaria tipo Yang-Monti. **A:** Segmento de íleon tubularizado. **B:** Confección de túnel en cara anterior de la vejiga, donde se anastomosará íleon tubularizado de igual manera que el Mitrofanoff.

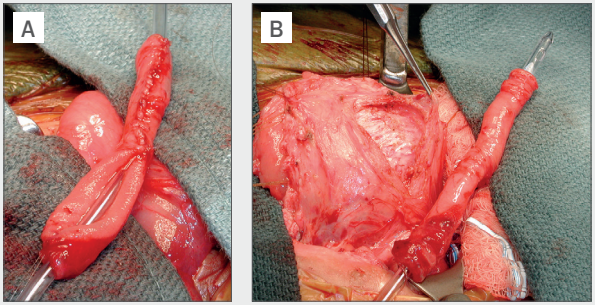

Figura 3. Esquema de Vesicostomía Continente Cateterizable. **A:** Tubularización de flap de cara anterior de vejiga, sobre sonda vesical. **B:** Invaginación de túnel para continencia. **C:** Túnel completo con longitud adecuada para llegar a ostoma en ombligo.

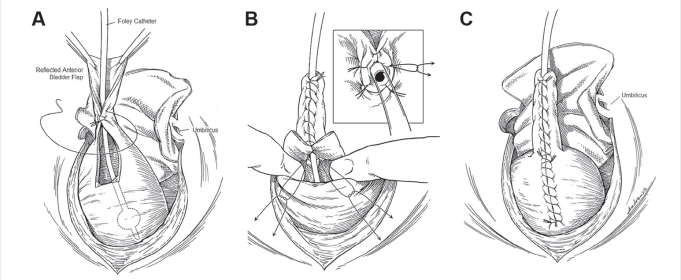

Figura 4. A: Botón de. **B:** Botón de vesicostomía instalado.

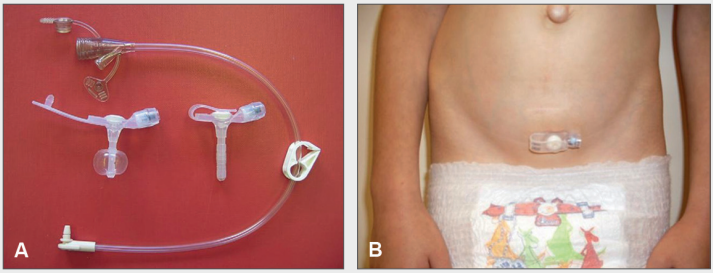

Botón de vesicostomía

Se emplea el mismo botón de silicona que en el caso de las gastrostomías. Fue publicado como una alternativa transitoria, a corto o mediano plazo, a la DUC por Hitchcock el año 2007[4]. El botón tiene una válvula que evita filtraciones, una porción interna (intravesical) que consta de un globo inflable y una porción externa que es plana y queda sobre la piel (Figura 4).

El botón se instala en una jareta confeccionada en la cara anterior de la vejiga, que además, se fija a la pared abdominal con puntos de vicryl cuando se realiza mediante cirugía abierta. Pero también se ha publicado instalación bajo visión cistoscópica, sin inconvenientes[4,5].

Este procedimiento tiene baja morbilidad y es bien tolerado por sus pacientes y cuidadores[2]. Sin embargo, requiere cambio del dispositivo cada 3 meses para evitar la incrustación e infección. Por otra parte, ha sido poco reproducible por otros autores.

COMPLICACIONES

Se ha visto que se presentan con mayor frecuencia en los primeros 2 años posteriores al procedimiento. En general las DUC tienen similares complicaciones como las siguientes:

- Estenosis del ostoma.
- Filtración o incontiencia del conducto.
- Estenosis del conducto.
- Angulación del conducto.

- Dificultad en la cateterización.
- Prolapso.
- Litiasis.
- Granulomas.

En cuanto al conducto cateterizable tipo Yang-Monti se ha observado que tiene mayor morbilidad que el Mitrofanoff, debido a la resección intestinal que implica, presentándose íleo posoperatorio y obstrucción intestinal. Además, requerirían 2 veces más revisiones que la apendicovecistosmomía por no constituir un túnel "natural".

LECTURAS RECOMENDADAS

1. Browning J, Stephany H. Advances in Pediatric Urinary Diversion. Urol Clin N Am 2018;45:123–32.
2. Rapaport D. The challenge of pediatric continent urinary diversion. J Pediatr Surg 2006;41:1113–7.
3. Peard L. Continent Catheterizable Vesicostomy: An Alternative Surgical Modality for Pediatric Patients with Large Bladder Capacity. Urology 2016;93:217-22.
4. Hitchcock R. Button vesicostomy: A continent urinary stoma. J Pediatr Surg 2007;3: 104e-8.
5. Bradshaw C. Button vesicostomy: 13 years of experience. J Pediatr Urology 2014;10: 80e-7.

PATOLOGÍA URACAL

José Antonio Sepúlveda Cuevas

DEFINICIÓN

Se refiere a un espectro de anomalías que resultan de la falla en la involución del uraco, conducto que drena la cloaca en el alantoides. Es difícil determinar la verdadera incidencia de estas malformaciones puesto que suelen ser asintomáticas y no son investigadas en la rutina, sin embargo, la prevalencia de éstas en general es del 1,6% de la población infantil (1/150.000 niños). La persistencia completa del uraco representa el 1,5% de todas las anomalías uracales y se diagnostica precozmente pues la salida de orina por el ombligo es un signo clínico patognomónico de esta condición. Su asociación con valvas de uretra posterior o atresias uretrales hacen que se presente más frecuentemente en varones.

ETIOLOGÍA

Durante la 4-6 sem de gestación se establecen en el embrión las estructuras umbilicales (vasos umbilicales, conducto onfalomesentérico y uraco). 1 vena y 2 arterias umbilicales forman parte del sistema circulatorio, el conducto onfalomesentérico conecta al intestino primitivo con el saco vitelino y el uraco conecta el seno urogenital (vejiga primitiva que nace de la cloaca) con el alantoides. Se piensa que el uraco se oblitera por completo al final de la gestación transformándose en un cordón fibroso que transita la pared abdominal anterior entre ambas arterias umbilicales y preperitonealmente en toda la línea media desde el ombligo hasta llegar al domo de la vejiga. La falla en esta involución puede resultar en una serie de anomalías: la **persistencia (10-48%)** (una verdadera fístula vésicoumbilical), un **seno (18-43%)** (cuando la obliteración comienza distalmente al ombligo dejando tejido uracal en el mismo formando un "fondo de saco"), un **quiste (31-43%)** cuando la obliteración es proximal y distal dejando tejido entre ambos cordones y un **divertículo (3-4%)** que vemos adosado al domo vesical con un cuello de variados diámetros (Figura 1). Se agrega un 5º tipo de condición aún más infrecuente llamado "alternating sinus" y que consiste en una dilatación quística del uraco que periódicamente se vacía al ombligo o a la vejiga dependiendo de su ubicación.

Figura 1.

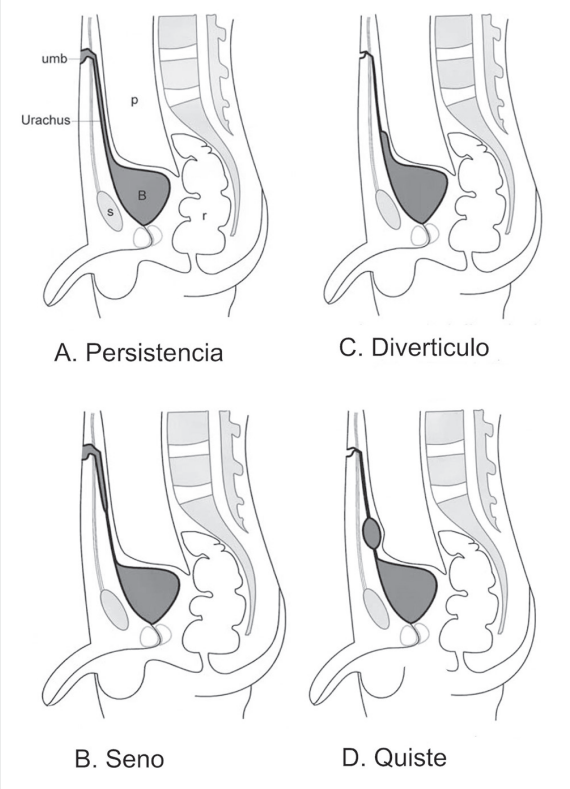

PATOLOGÍA

Histológicamente el uraco se compone de tres capas, la más interna es epitelio transicional (70% de los casos) y columnar (30% restante), una capa intermedia de tejido conectivo y una capa más externa constituida por músculo que se continúa con el detrusor. Una vez que el uraco se oblitera, estas capas son indistinguibles, pues se transforma en un cordón fibroso. Se ha descrito la transformación maligna del tejido uracal en el adulto (adenocarcinoma). Esta situación no está descrita en pediatría y está en discusión la resección profiláctica de estos remanentes encontrados de manera accidental.

CLÍNICA-DIAGNÓSTICO

a) Síndrome ombligo húmedo: formando parte de una serie de causas que lo generan, entre las cuales el **granuloma umbilical** es la más frecuente. Si la salida de orina es evidente, la sospecha de una persistencia es muy fuerte. La presencia de un seno uracal es más difícil de sospechar y obliga a estudiar al paciente. La retracción del ombligo durante la micción es un hallazgo infrecuente, pero muy sugerente de patología uracal. Así mismo como la presencia de un ombligo, llamativamente, más grueso de lo normal.
b) Masa abdominal: sobretodo si se acompaña de signos inflamatorios en el hipogastrio (dolor en la pared abdominal infraumbilical y eritema) nos hace pensar en un quiste del uraco sobreinfectado.
c) Infección urinaria recurrente.
d) Infección umbilical recurrente y dermatitis periumbilical (suele haber descarga de secreción serosa, turbia o serohemática).
e) Asociación con otras patologías urológicas (RVU, hipospadias, VUP).

ESTUDIO COMPLEMENTARIO

Frente a la sospecha clínica, el primer examen que pedimos es el ultrasonido. Nos informa engrosamiento del tejido preperitoneal, presencia de una formación quística, su conexión con la vejiga y con el ombligo. En caso de persistencia del uraco, una uretrocistografía nos puede ayudar a descartar unas valvas de uretra posterior, a confirmar dicha persistencia y a descartar alguna otra anomalía urinaria. Frente a la sospecha de un seno, se puede realizar un "sinograma" aunque resulta compleja su realización en pediatría. Aunque no son estudios de rutina, tanto el TAC como la RNM tienen una alta sensibilidad diagnóstica en este grupo de anomalías.

TRATAMIENTO

Antes de proponer un tratamiento quirúrgico debemos considerar: edad, diagnóstico y presencia o no de infección. En menores de 2 años los accesos abiertos a través del ombligo, suele ser fáciles de realizar pues la distancia a la vejiga es más corta y los tejidos son más laxos. En niños mayores, la laparoscopia resulta ser una excelente herramienta, recordando que el objetivo más importante es la resección total del remanente. En cuanto al diagnóstico, en el caso de un seno uracal, el acceso umbilical no está en discusión. Cuando estamos frente a un quiste uracal infectado, debemos realizar un drenaje percutáneo y

cubrir con antibióticos para Staphylococcus aureus y Escherichia coli, gérmenes más comúnmente encontrados en estas patologías. Cuando la resección resulta en la apertura de la vejiga, hace falta suturar la misma en 2 planos y dejar una sonda Foley por 48-72 horas para asegurar el reposo de la reparación. Las complicaciones quirúrgicas son raras en estos casos, aunque están descritas, la infección de la herida operatoria y la filtración de la sutura vesical.

LECTURAS RECOMENDADAS

1. https://www.ncbi.nlm.nih.gov/books/NBK557723/
2. Yu JS, Kim KW, Lee HJ, Lee YJ, Yoon CS, Kim MJ. Urachal remnant diseases: spectrum of CT and US findings. Radiographics. 2001;21(2):451-61.
3. Little DC, Shah SR, St Peter SD, et al. Urachal anomalies in children: the vanishing relevance of the preoperative voiding cystourethrogram. J Pediatr Surg. 2005; 40(12):1874-6.
4. Tanaka K, Misawa T, Baba Y, et al. Surgical management of urachal remnants in children: open versus laparoscopic approach: A STROBE-compliant retrospective study. Medicine (Baltimore). 2019;98(40):e17480.
5. Wilson AL, Gandhi J, Seyam O, et al. Urachal anomalies: a review of pathological conditions, diagnosis and management. Translational Research in anatomy 2019;(16): 1-11. https://doi.org/10.1016/j.tria.2019.100041.

PARTE 5

Patología renal

MALFORMACIONES RENALES, DE NÚMERO, DE POSICIÓN Y DE FORMA

María Teresa López Sáez

INTRODUCCIÓN

Las anomalías renales de número, de posición y de forma tienen una presentación variable, siendo la mayoría asintomáticas. Se encuentran en ecografías antenatal, incidental al estudiar otras anomalías o al presentar alguna complicación, siendo la infección del tracto urinario (ITU) la más frecuente.

El desarrollo embrionario del riñón y vías urinarias es un proceso biológico complejo. A partir de la quinta semana de gestación se forma el metanefro o riñón definitivo. Su desarrollo depende de la interacción de dos componentes tisulares: la yema ureteral (proveniente del conducto de Wolf) y el blastema mesenquimatoso nefrógeno del que derivan las nefronas. Al progresar la maduración la yema ureteral forma pelvis, cálices, túbulos colectores y el uréter que asciende desde la posición pélvica hacia la posición lumbar y gira hacia adentro sobre su eje longitudinal.

Diversos factores regulan y pueden afectar su normal desarrollo, presentándose en variadas malformaciones.

RIÑON ÚNICO

La presencia de un riñón único puede deberse a agenesia renal (ausencia congénita del riñón), a causa de una nefrectomía (por tumor o malformación urológica), o por una displasia renal multiquistica. Esta condición de riñón único desde la edad pediátrica hace aconsejable considerar a estos pacientes en forma especial, pensando que tienen que completar su desarrollo hasta la vida adulta. Además, de existir una adaptación fisiológica a la pérdida de masa renal, se producen cambios morfológicos como la hipertrofia compensadora del riñón único, que puede llegar a incrementar su masa renal en un 50%.

Clínica

- La agenesia renal es una condición asintomática. Generalmente se descubre al realizar la ecografía prenatal o como hallazgo al realizar

ecografías por otras dolencias. Por estar asociada a un aumento en frecuencia a otras malformaciones, se debe sospechar en pacientes con: Síndromes cromosómicos; malformaciones genitales (siendo las más frecuentes) como hipospadias, testículos no descendidos, atresia vagina, útero bicornio, etc. Alteraciones urinarias como reflujo vesico ureteral; alteraciones esqueléticas como acortamiento extremidades; alteraciones cardiovasculares y gastrointestinales como defectos de tabique y atresia de esófago.

Diagnóstico

- Ecografía Prenatal.
- Ecografía en pacientes con malformaciones asociadas.

Tratamiento

- Una vez realizado el diagnóstico se debe evaluar el riñón contra lateral para conservar su funcionamiento.

Pronóstico

Para conservar en buenas condiciones un riñón único debemos educar a los padres y al paciente, además, entregarle ciertas recomendaciones:

- Beber agua en abundancia, en especial al realizar deportes, cuando está expuesto al sol o hace calor.
- Si tiene síntomas de infección urinaria consultar de inmediato.
- Consumir con precaución agentes antiinflamatorios no esteroides, para evitar la nefropatía por analgesia.
- Tratar de evitar deportes de contacto físico o utilizar protector, recordar que la causa más frecuente de lesión renal son los accidentes especialmente los automovilísticos o en bicicletas.
- Tener presente otros factores de riesgos que pueden causar daño renal como la radioterapia en zona renal, algunos medicamentos utilizados en quimioterapias.
- Control prematuro y permanente de ciertas enfermedades que producen daño renal como diabetes, HTA, etc.
- Control nefrológico 1 vez al año.

RIÑON EN HERRADURA

El riñón en herradura es una anomalía anatómica, donde se presentan fusionados ambos polos renales inferiores dando el aspecto de una herradura con la abertura hacia arriba (90%). Si están funcionados por ambos polos se denomina **Riñón Anular.**

El gran riñón fusionado se ubica en hipogastrio y los uréteres pasan por encima y por delante del tejido que une ambos riñones. Esta anomalía de fusión se presenta en uno de cada 400-500 nacimientos, siendo más frecuente en varones en razón de 2:1.

Etiología

- El riñón en herradura se ubica en hipogastrio debajo de la raíz de la arteria mesentérica inferior, la cual se ha descrito como la responsable de detener el ascenso normal del riñón; también se piensa que puede deberse a una migración de células nefrógenicas antes de la quinta semana.

Clínica

- Las personas que presentan esta anomalía suelen ser asintomáticas, pero ciertos casos pueden presentar complicaciones como cálculos renales, hidronefrosis e infecciones urinarias a repetición. Por lo tanto la clínica va a estar asociada de acuerdo a la complicación que presente.

Diagnóstico

- Generalmente es incidental, como consecuencia del estudio de alguna patología urológica.

Estudios complementario

- Ecografía Abdominal.
- Tomografía axial computarizada.
- Uro resonancia.

Tratamiento

- El de sus posibles complicaciones.

Complicaciones

- Reflujo vesico ureteral; estenosis pieloureteral; infección urinaria; litiasis renal (existe aumento del riesgo de padecer litiasis por la infección y estasia pielica); riesgo de traumatismo del istmo; riesgo de tumor renal (nefroblastoma), Incremento de HTA secundaria por cicatrices renales.

Pronóstico

- Bueno en la mayoría de los casos. Si fue diagnosticado en forma incidental lo más probable es que no tenga transcendencia. Si presentó alguna complicación y fue tratada debe permanecer en control urológico, anual hasta la pubertad.

RIÑÓN ECTÓPICO

Definición

- Es aquel que se encuentra, congénitamente, fuera de su posición normal debido a un defecto de la migración del esbozo renal durante el desarrollo embrionario. Puede encontrarse un riñón ectópico en algunas de las siguientes posiciones: pelviana, ilíaca, abdominal, torácica, contra lateral o cruzada.

Clasificación

- Se basa en la posición del riñón dentro del retroperitoneo. Generalmente es más pequeño que el normal y puede no tener la forma habitual debido a la presencia de lobulaciones.

Clínica

- La mayoría son clínicamente asintomáticos. Los síntomas más frecuentes son molestias abdominales imprecisas que llevan a realizar una ecografía que realiza el diagnóstico como hallazgo. También pueden presentar cólicos ureterales que pueden ser secundarios a una litiasis y síntomas de infección urinaria.

Diagnóstico

- Se realiza cuando una ecografía no visualiza el riñón en su posición normal.

Estudios complementarios

- Cintigrama Nuclear (DMSA); TAC con contraste puede detectar casos infrecuentes.

Tratamiento

- Se realiza según la complicación o patología asociada (hidronefrosis, litiasis, etc.).

Pronóstico

- El riñón ectópico no presenta una mayor susceptibilidad a la enfermedad que el riñón que se encuentra en posición normal, excepto por el desarrollo de hidronefrosis o litiasis urinaria. Debido a la rotación del riñón, puede ocasionar una alteración del drenaje urinario. También el riñón ectópico puede correr mayor riesgo de lesión por contusiones abdominales debido a que no está protegido por la parrilla costal.

LECTURAS RECOMENDADAS

1. Campbell. Urología Pediátrica. Tomo III.
2. Langman J. Embriología Médica.
3. King LR. Fetal hydronephrosis. Mayo Clin Proc. 1995;70(6):601-2
4. Olaya Guerrero SM. La problemática del riñón único en la infancia. Pediatric 1997;37: 67-72.
5. Cavagnaro F. Riñón y deportes. Rev Chil Pediatr 2006;77(2):185-8.

DOBLE SISTEMA RENAL

Francisco J. Reed López-Güereña

DEFINICIÓN

Se entiende por doble sistema renal a una malformación congénita con dos sistemas pielocaliciales separados por una banda de parénquima renal, referidos como polo superior y polo inferior. La duplicación renal puede ser completa, cuando cada sistema renal tiene un uréter que llegan por separado a la vejiga; o parcial o incompleta, cuando solo llega un uréter a la vejiga que drena ambos sistemas y, por ende, habiendo una conjunción de ambos uréteres en algún lugar a lo largo de su trayecto. Dentro de la duplicación incompleta, existe una condición llamado sistema bífido que es un tipo de duplicación con dos sistemas pielocaliciales que convergen en la unión ureteropiélica (pélvis bífida) o antes de drenar en la vejiga (uréteres bífidos). A nivel vesical, en caso de haber dos meatos ureterales de un solo lado (duplicación completa), el meato ureteral más inferior, generalmente ectópico, corresponde al polo superior; mientras que el meato ureteral normoinserto, o más superior, corresponde al sistema inferior. El ureterocele y su patología, asi como el Reflujo vesico Ureteral, condiciones que acompañan a los doble sistemas, serán explicado en otro capítulo.

La incidencia de duplicaciones del sistema urinario superior es aproximadamente del 0,8% de exámenes *post mortem*; y de un 2%-3% de pacientes que se realizan algún estudio urológico funcional (urografía excretora o tomografía). En 40% de los casos la afección es bilateral. Tiene una penetrancia incompleta, ya que es transmitida de forma autosómica dominante; así que tiene una incidencia del 8% dentro de familiares de pacientes afectados.

La gran mayoría de las duplicaciones son incompletas así como asintomáticas; pero cerca del 0,1% de los casos, principalmente del género femenino, son duplicaciones completas, las cuales tiene mayor relevancia clínica. La presentación clínica generalmente es durante la infancia, cerca del 50% de los casos son diagnosticados antenatalmente. En un 25% de los casos de duplicación completa, la afección es bilateral, pero la anatomía es asimétrica.

EMBRIOLOGÍA

El uréter se desarrolla de la yema ureteral proveniente del conducto mesonéfrico (wolffiano) al final de la 4ª semana de gestación. El riñón proviene del blastema metanéfrico al final de la 5ª semana. La yema ureteral se transformará en uréter, pelvis renal, cálices, conductos papilares y túbulos colectores; completando esta división a las 14 semanas.

Una duplicación incompleta se da al tener **una yema ureteral** que se **bifurca** justo **después de su origen** del conducto mesonéfrico. Dependiendo de la semana en que se lleve a cabo esa "bifurcación" es lo que dará los diferentes tipos de duplicaciones. Mientras más temprana sea la bifurcación, más "alta" será la duplicación resultante. Una duplicación completa se da cuando se originan **dos yemas ureterales**, una en posición normal y otra más baja.

El blastema metanéfrico, normalmente durante su desarrollo gira 180º en su eje longitudinal; y esto explica el porque en un duplicación completa el uréter del polo superior se encuentra más inferior en su inserción vesical y viceversa el ureter del polo inferior. El uréter del polo inferior, el cual tiene un orígen normal, también tiene una inserción normal en el trígono vesical; mientras que el uréter del polo superior tiene una inserción ectópica; la cual puede ser intravesical o extravesical y ésta última puede ser supra o infraesfinteriana.

Una ectopia ureteral está generalmente asociada a un polo renal displásico, con un uréter dilatado como consecuencia de reflujo, obstrucción o dismorfismo.

CLASIFICACIÓN

- Doble sistema renal completo (Figura 1).
  - Con RVU en ambos sistemas.
  - Con RVU en sistema inferior.
  - Con obstrucción de sistema superior.
    - Ureterocele.
    - Uréter ectópico.

- Doble sistema renal incompleto (Figura 2).
  - Con RVU.
  - Con obstrucción.

CLÍNICA - DIAGNÓSTICO

Las duplicaciones ureterales incompletas no tienen una presentación característica ni requieren mención especial en este capítulo; mientras que las duplicaciones renales/ureterales completas tienen una presentación variada dependiendo de la alteración anatómica que presente cada uno de sus componentes (Sistema inferior/Sistema superior).

Sistema inferior

Generalmente no causa sintomatología, sin embargo, en caso de presentarla esta asociada a reflujo vesicoureteral, y en ocasiones puede tener un componente obstructivo o ectópico.

Sistema superior

Regularmente se asocia a patología obstructiva, aunque en algunos casos también pudiera tener patología refluyente. Está muy asociado a ureterocele o a una posición ectópica; ambas patología se discutirán en otros capítulos de este manual.

Figura 2. Doble sistema incompleto.

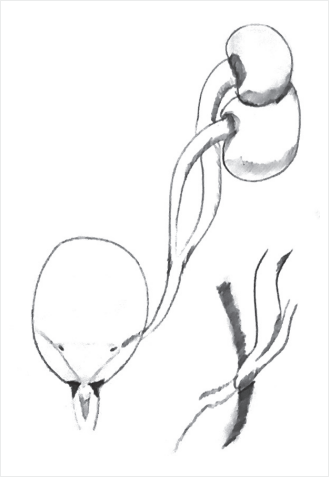

Figura 1. Doble sistema completo con ureter ectópico.

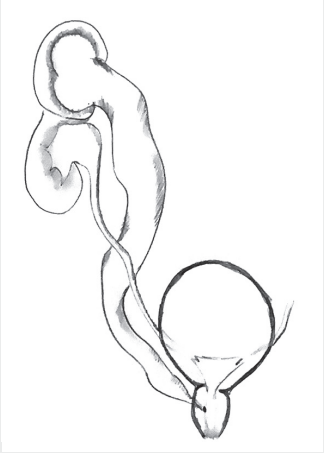

ESTUDIOS COMPLEMENTARIOS

Ecografía renal y vesical

Determinar parénquima de cada riñón así como de cada polo; descartar hidro y/o hidroureteronefrosis causadas por RVU, obstrucción pieloureteral, presencia de ureterocele o ectopia ureteral.

Cintigrafía (DMSA/MAG-3)

Determinar porcentaje de función de cada riñón y de cada polo. Así como descartar patrón obstructivo (MAG3).

Uretrocistografía miccional

Descartar reflujo vesicoureteral y presencia de ureterocele.

Cistoscopia + examen bajo anestesia

Determinar presencia y/o tratamiento de ureteroceles así como para localización de meatos ureterales.

Tomografía contrastada (Uro-TAC) o Resonancia magnética nuclear (RMN)

En caso necesario para determinar anatomía renal y ureteral.

TRATAMIENTO

El tratamiento se enfoca principalmente en respetar la función renal de todos los polos involucrado, ya sea liberando la obstrucción o corrigiendo el reflujo vesicoureteral que afecta la unidad renal.

El tratamiento de los ureteroceles en particular será comentado en otro capítulo.

Heminefrectomía/Heminefroureterectomía

Se realiza cuando un polo está severamente comprometido. Este procedimiento se puede realizar de forma abierta o laparoscópica; y durante el mismo evento ya sea que también se realice ureterectomía o no; en caso de estar asociado a ureterocele este se debiera aspirar.

-Pielo-pielo anastomosis, pielo-urétero anastomosis o uretero-uretero anastomosis

La finalidad es pasar de un doble sistema completo a un incompleto, se realiza cuando el polo superior tiene función apropiada uniendo la pelvis o uréter del polo superior con la pelvis o uréter del polo inferior, en caso necesario se debe aspirar el ureterocele asociado al polo superior. En algunos casos especiales la unión de ambos uréteres se puede realizar en la parte distal, cercano a la inserción vesical y el abordaje puede ser por vía inguinal. Puede ser abierto, laparoscópico o robotico, según cada caso.

Reimplante uretero-vesical

El reimplante ureteral (extra o intravesical) se realiza cuando existe un uréter ectópico o cuando existe un reflujo vesicoureteral asociado, ya sea al sistema inferior o a ambos sistemas, este reimplante puede ser reimplantando un solo uréter o ambos en forma de cañón de escopeta. Puede requerir cirugía del piso vesical en el mismo acto, en espacio con ureteroceles muy grandes.

Nefrectomía/Nefroureterectomía

Cuando el sistema renal dúplex está severamente comprometido en su función, se realiza una nefrectomía, la cual puede ser acompañada de succión del ureterocele.

COMPLICACIONES

Después de una heminefrectomía, puede quedar un poco de estroma renal disfuncional, condicionando a la aparición de un quiste renal, el cual puede desaparecer con el tiempo o simplemente requerir seguimiento. Es poco ahbitual que requiera solución quirúrgica

Aunque poco frecuente, pudiera haber una estenosis de la anastomosis condicionando hidroureteronefrosis/hidronefrosis. También puede haber un reflujo hacia el remanente ureteral de la heminefroureterectomía realizada, lo que condicionaría infecciones urinarias.

PRONÓSTICO

El pronóstico es generalmente bueno, mientras se mantenga una buena función renal y, por lo tanto, que se preserve la mayor cantidad de parénquima

renal funcional. El pronóstico de la función vesical, está determinada a la presencia/ausencia y manejo de los ureteroceles.

LECTURAS RECOMENDADAS

1. DiSandro M. Hydroureteronephrosis: Ureteroceles, Duplications and Ureteral Ectopy, en Handbook of Pediatric Urology 2nd edition, Baskin L y Kogan B. editores, Editorial Lippicott Williams & Wilkins, 2005, pp. 132-49.
2. Keating M. Ureteral duplication anomalies: ectopic ureters and ureteroceles, en Textbook of clinical pediatric urology 5th edition, Docimo S, Canning D editores, Editorial Informa Healthcare, 2007; pp. 593-647.
3. Nepple K, Cooper C, Snyder III M. Ureteral duplication, ectopy and ureteroceles, en Pediatric Urology 2nd edition, Gearhart J, Rink R, Mouriquand P. editores, Editorial Saunders Elsevier, 2010, pp. 337-52.
4. Rickwood A, Madden N, Boddy S-A. Duplication anomalies, ureterocoeles and ectopic ureters" en Essentials of Paediatric Urology 2nd edition, Thomas D, Duffy P, Rickwood A, editores, Editorial Informa Healthcare, 2008, pp. 93-108.
5. Lais A, Peters C. Laparoscopic management of duplication anomalies, en Textbook of clinical pediatric urology 5th edition, Docimo S, Canning D editores, Editorial Informa Healthcare, 2007; pp. 649-54.

ENFERMEDAD RENAL CRÓNICA

Paulina Salas del Campo

INTRODUCCIÓN

La enfermedad renal crónica (ERC) es una patología caracterizada por el deterioro progresivo de la función renal. En etapas iniciales existen mecanismos adaptativos que permiten mantener la velocidad de filtración glomerular (VFG) a pesar de la pérdida de nefrones. Esta condición se logra por cambios hemodinámicos que determinan aumento compensatorio de las áreas glomerulares mejor preservadas. A largo plazo esta acción es perjudicial para la unidad nefronal, pues determina el colapso de los capilares glomerulares y la fibrosis del parénquima renal con pérdida definitiva de la función renal.

Según el registro de la Rama de Nefrología, de la Sociedad Chilena de Pediatría, realizado el año 2017, en nuestro país existen aproximadamente 400 pacientes pediátricos con enfermedad renal crónica (ERC) entre etapa 2-5. Siendo la prevalencia de 112 por millón de habitantes menores a 15 años y la incidencia de 17 por millón de habitantes menores de 15 años. Aproximadamente 50% de estos pacientes se encuentran en tratamiento médico, 25% en diálisis y 25% con trasplante funcionante

Las causas de ERC varían de acuerdo a la edad y condiciones socioeconómicas de cada país. En Chile las principales etiologías corresponden a anomalías estructurales y congénitas (53%), glomerulopatías (15%) y patologías hereditarias (10%).

Los niños con ERC tienen mayor riesgo de morbimortalidad que la población pediátrica general, asociada principalmente a patología cardiovascular. Se ha determinado que la expectativa de vida de estos pacientes comienza a disminuir con VFG menor a 60 ml/min siendo la HTA crónica y la proteinuria, los factores que mayor implicancia tienen en este deterioro.

DEFINICIÓN DE ERC

La enfermedad renal crónica se define como un estado de daño irreversible y progresivo de la función renal. De acuerdo a KDIGO (Kidney Disease Improving Global Outcomes) los criterios para definir ERC son los siguientes:

1. Daño renal por 3 meses o más*, definido por anormalidades estructurales o funcionales de los riñones. Estas alteraciones se pueden manifestar como:
   - Anormalidades en la composicion sanguínea o urinaria.
   - Anormalidades en estudios por imágenes.
   - Anormalidades en biopsia renal.

   La VFG puede estar normal o disminuida

2. VFG menor a 60 mL/min/1,73 m^2 por 3 meses o más. Los signos de daño renal de criterio 1 pueden estar presentes o ausentes**.

*El criterio de tiempo no aplica a neonatos o lactantes menores de tres meses
** Este criterio excluye a los menores de 2 años en quienes la VFG debe adecuarse según la edad. En el recién nacido es < 60 ml/min/m^2 y aumenta progresivamente alcanzando valores de adulto joven alrededor de los 2 años.

CLASIFICACIÓN

La ERC debe ser etapificada de acuerdo a la severidad del daño determinada por la VFG. En las primeras etapas de la ERC puede existir daño renal estructural con VFG normal o levemente reducida siendo factible realizar intervenciones que retarden la progresión de la enfermedad (Tabla 1).

Tabla 1. Clasificación de ERC según NKF KDOQI (*National Kidney Foundation Disease Outcome Quality Initiative*).

Estadío	Descripción	VFG (ml/min/1,73 m^2)
1	Daño renal con VFG normal o aumentada	≥ 90
2	Daño renal con leve disminución de VFG	60 - 89
3a	Leve a moderada disminución de VFG	45 -59
3b	Moderada a severa disminución de VFG	30- 44
4	Severa disminución de VFG	15 - 29
5	Falla renal	< 15
VFG: velocidad de filtración glomerular.		

La VFG es la mejor medida para evaluar la función renal y habitualmente utiliza la creatinina plasmática para su estimación. La concentración de creatinina depende de la masa muscular, la que se relaciona con el sexo, edad y estado nutricional del paciente.

El calculo de la VFG (velocidad de filtración glomerular) se puede hacer por:

VFG = Volumen urinario de 24 horas (ml/min) x Creatinina urinaria (mg/dl)/ Creatinina plasmática (mg/dl)

El valor encontrado es para la superficie corporal del niño, que debe ser corregido al a superficie corporal del adulto (1,73 m^2).

Como la recolección de orina es difícil en el paciente pediátrico, se han desarrollado ecuaciones que estiman la VFG siendo la más recomendada la Formula de Schwartz

VFG (ml/min/1,73 m^2) = K x Talla (cm)/creatinina pl
K= constante 0,413

En pacientes con masa muscular disminuida y otras situaciones especiales podría estimarse la VFG midiendo la concentración sérica de Cistatina C.

VFG (ml/min/1,73 m^2) = 70,69 x concentración sérica Cistatina C

ESTUDIO DE ERC

La presentación clínica de un paciente con ERC es muy variable. A continuación se describen las patologías renales que deben tener seguimiento y control periódico en centros de salud por riesgo de progresión a enfermedad renal crónica.

El objetivo de estos controles es poder realizar un diagnóstico precoz, tratamiento apropiado, prevención de complicaciones y de esta forma detener o enlentecer la progresión hacia la falla renal terminal.

Pacientes con riesgo de presentar ERC (NKF)

1. Historia familiar de enfermedad renal poliquística u otra enfermedad renal de origen genético.
2. Lactante pequeño para edad gestacional.
3. Historia de insuficiencia renal aguda hipoxémica en período neonatal.
4. Anomalías estructurales: Displasia o hipoplasia renal, uropatías obstructivas, reflujo vesico- ureteral (RVU) asociado a infección urinaria recurrente y cicatrices renales.

5. Historia de síndrome nefrítico o síndrome nefrótico.
6. Historia de síndrome hemolítico urémico.
7. Historia de nefritis asociada a púrpura Schonlein -Henoch.
8. Diabetes mellitus.
9. Lupus eritematoso sistémico.
10. Historia de hipertensión arterial.

EVALUACIÓN CLÍNICA

Las manifestaciones clínicas de la ERC están relacionadas con deterioro en las funciones básicas del riñón tales como: producción hormonal**,** excreción de productos terminales del metabolismo y control ácido base e hidroelectrolítico.

Específicamente se puede observar:

- **Anemia**: principalmente por déficit de eritropoyetina, y secundariamente por déficit de vitaminas y minerales, inflamación crónica, hemólisis, pérdidas excesivas, hiperparatiroidismo secundario y estado inflamatorio crónico. La anemia impacta negativamente en desarrollo cognitivo, rendimiento escolar y capacidad física y riesgo cardiovascular de estos pacientes.
- **Enfermedad ósea metabólica**: secundaria a alteración metabolismo calcio-fósforo, cambios en niveles hormonales de PTH, vitamina D y FGF. Como consecuencia de estos trastornos se producen alteraciones histológicas óseas y calcificaciones a nivel vasculares y de tejidos blandos.
- **Acidosis metabólica**: por déficit de excreción de ácidos. Este trastorno se relaciona con progresión de la ERC, exacerbación enfermedad mineral ósea, debilitamiento muscular, reducción de la síntesis de albúmina, retraso del crecimiento, aumento de β2-microglobulina y resistencia a la insulina.
- **Alteraciones hidroelectrolíticas**: principalmente hiponatremia e hiperkalemia.
- **Hipertensión Arterial:** derivada de hipervolemia, aumento de sustancias presoras, disminución de sustancias vasodilatadoras, vasculopatía e inflamación.
- **Talla baja**: multifactorial, se asocia a alteraciones del eje GH-GHBP y eje somatotrópico, anemia, acidosis metabólica, alteraciones hidroelectrolíticas, enfermedad ósea, desnutrición calórico proteica.

- **Deficit en excreción de productos terminales del metabolismo**: aumento de creatinina, nitrógeno ureico.

Debido a estos trastornos y a medida que avanza la enfermedad renal los síntomas se van haciendo más evidentes, siendo los más frecuentes: fatiga, cefalea, decaimiento, anorexia, y palidez. En el examen físico debiera sospecharse una ERC frente a la presencia de: HTA, talla baja, palidez, fascie vultuosa, soplos cardíacos, respiración acidótica, globo vesical, malformaciones urogenitales, deformaciones óseas, disrafias o marcha anómala.

Estudio inicial incluye: hemograma con recuento reticulocitario, cinética de fierro, creatininemia, nitrógeno ureico, gases venosos, electrolitos plasmáticos, calcemia, fosfemia, Paratohormona, vitamina D, examen de orina completo, proteinuria, microalbuminuria, urocultivo.

Además, una ecografía renal que determine: tamaño, aspecto, diferenciación corticomedular, presencia de quistes a nivel renal y aspecto de vías urinarias. Según el resultado de estos exámenes, se indica estudio de segunda línea de tipo imagenológico, genético o biopsia renal.

TRATAMIENTO

Actualmente se considera que la mejor estrategia para el manejo de la ERC es el diagnóstico precoz e intervenciones dirigidas a detener o enlentecer la evolución de la ERC.

Las principales medidas recomendadas son:

Tratamiento temprano y adecuado de la enfermedad primaria.

Manejo de trastornos específicos:

- **Anemia**: Mantener hematocrito entre 33-36% para evitar riesgos cardiovasculares y metabólicos de la anemia. Además, desde el punto de vista de renoprotección la hipoxia de las células renales, que en cierta medida en secundaria a la anemia produce mayor inflamación y posterior fibrosis del intersticio renal con mayor velocidad de progresión del daño renal. El tratamiento se basa en aporte de eritropoyetina y suplementos necesarios para eritropoyesis como fierro, ácido fólico y vitamina B12
- **Enfermedad ósea mineral renal**: Las alteraciones en metabolismo calcio-fósforo agravan la vasculopatía intrarrenal favoreciendo las calcificaciones de estos vasos y provocando mayor fibrosis intrarrenal. Es

importante iniciar precozmente el tratamiento de esta patología con quelantes de fósforo y si es necesario aporte de vitamina D. en etapas más tardías puede ser necesario calcimiméticos o paratiroidectomía subtotal.

- **Acidosis metabólica:** El bicarbonato plasmático debe mantenerse alrededor de 22 me/l. Si existe déficit aportar bicarbonato de sodio hasta lograr el valor indicado.
- **Hiperkalemia:** El manejo se basa en dieta pobre en potasio, uso de resinas de intercambio y control de acidosis metabólica.
- **HTA**: En niños con ERC, se sugiere disminuir PA a valores cercanos a a Pc50 de PA. Las opciones terapéuticas incluyen tratamiento no farmacológico basado en cambios de estilo de vida, tratamiento farmacológico con hipotensores, los cuales en general, son igualmente eficaces en bajar la presión arterial. Sin embargo, los antagonistas del sistema renina-angiotensina-aldosterona (RAA) son la alternativa de elección porque, además, tienen efectos antiproteinúrico, antifibrótico, antiinflamatorio y de remodelación cardíaca. En pacientes en diálisis debe realizarse adecuación incluyendo balance hídrico e ultratrafiltración.
- **Proteinuria:** la proteinuria puede ser evaluada en orina de 24 horas o con indice proteinuria/creatininuria en muestra aislada de orina, sin embargo una forma más precoz de deteminar daño renal es medir indice micoalbuminuria mg/creatininuria g en muestra aislada de orina. Se considera elevado un valor > 30 mg/g. La proteinuria puede ser controlada con inhibidores de enzima convertidora (IECA) o con bloqueadores del receptor de angiotensina II (ARA II).
- **Dislipidemias:** El aumento de los lípidos produce daño a nivel glomerular favoreciendo la progresión de la ERC. Estos pacientes deben ser tratados con manejo de sobrepeso u obesidad, ejercicios aeróbicos, dieta hipograsa y rica en fibras y ácido omega 3. En casos más severos evaluar inhibidores de HMG-CoA reductasa, pero bajo estricto monitoreo por efectos adversos como rabdomiolisis y daño hepático.
- **Anomalías estructurales**: Con el desarrollo del diagnóstico prenatal, se ha demostrado que la mayoría de las lesiones renales en pacientes con anomalías estructurales son congénitas o primarias, por daño renal *in utero*, particularmente en varones, asociado a RVU grado IV-V. Por lo tanto, en este grupo de pacientes se recomienda el seguimiento con presión arterial (PA), orina completa e índice MAU/creatinina o proteína/creatinina en muestra aislada de orina cada 1 año. En caso de anomalías estructurales bilaterales o presencia de marcadores de daño renal como proteinuria o HTA debe controlarse función renal, cada 6

meses. También es importante recordar que estos pacientes, frecuentemente son sometidos a estudios de imágenes e intervenciones quirúrgicas en las cuales hay que considerar hidratación adecuada, evaluar medio de contrastes a utilizar, evitar uso de drogas nefrotóxicas como aminoglicósidos y antiinflamatorios no esteroidales.

- **Infecciones urinarias febriles recurrentes**: La recurrencia de ITU febriles se asocia con aumento progresivo de riesgo de daño renal, por lo tanto, esto pacientes deben ser estudiados adecuadamente con imágenes, y si amerita realizar estudios específicos de dinámica vesical.
- **Talla baja**: Optimizar los apectos del tratamiento ya indicados y considerar uso de hormona de crecimiento recombinante humana

LECTURA RECOMENDADA

1. Registro chileno de Enfermedad Renal Crónica Pediátrica 2017. Rama de Nefrología de la Sociedad Chilena de Pediatría.
2. Life expectancy with chronic kidney disease: an educational review. Pediatric Nephrol 2017 32:243-248.
3. KDIGO 2012 Clinical Practice Guideline for the Evaluation and Management of Chronic Kidney Disease. Kidney Int suppl.2013;3:1-150.
4. Rees L, Bockenhauer D, Webb N, Punaro N Paediatrics Nephrology 3º Ed 2019. Chronic Kidney Disease Chapter 18: 451-518.
5. Recomendaciones sobre diagnóstico, manejo y estudio de la infección del tracto urinario en pediatría. Rama de Nefrología de la Sociedad Chilena de Pediatría. Parte 2 Rev chil Pediatr. 2020;91(3):
6. Reaffirmation of AAP Clinical Practice Guideline: The Diagnosis and Management of the Initial Urinary Tract Infection in Febrile Infants and Young Children 2-24 Months of Age. Pediatrics. 2016;138(6)
7. Flynn JT, Kaelber DC, Baker-Smith CM et al. Clinical Practice Guideline for Screening and Management of High Blood Pressure in Children and Adolescents. Pediatrics 2017; 140(3) e20171904.
8. Denis E. Geary, Franz Schaefer. Comprehensive Pediatric Nephrology 2008. Progression of Chronic Kidney Disease and Renoprotective Therapy en Children. Chapter 45: 695-708.

QUISTES RENALES

Raul Ramírez Martínez y Camila Bastías Campos

La patología quística renal consiste, tanto en los quistes que constituyen una enfermedad por sí mismos, como de los que pueden estar asociados a diferentes síndromes y los que pueden aparecer en el transcurso de otra enfermedad renal. Es relativamente común en todo el rango de edad. El patrón de enfermedad difiere según grupo etario, siendo la displasia multiquística la más común en la infancia.

La principal herramienta diagnóstica para dar inicio al estudio es la ecografía renal, que permite indagar desde antenatal el tamaño de los quistes, bilateralidad y compromiso de otros órganos.

Se han propuesto múltiples clasificaciones, pero se hace más práctico separarlas según su carácter hereditario que se muestra en la Tabla 1. En ella se menciona todo el espectro de enfermedades que se manifiestan con quistes a nivel renal, durante el siguiente capítulo describiremos las más frecuentes y especialmente las de resorte quirúrgico, dejando fuera las neoplasias que se atañan a otro capítulo.

HEREDITARIAS

Existen dos tipos según su dominancia genética. La enfermedad renal poliquística autosómica dominante (ERPAD) tiene una incidencia en 1 de 1.000 RNV, es un trastorno multisistémico que presenta quistes en distintos órganos principalmente hígado, alteraciones vasculares (valvulopatías, aneurismas coronarios y cerebrales) e hipertensión de difícil manejo. Se manifiesta entre los 30 y 40 años de vida con dolor secundario al aumento del tamaño de los quistes o por infección de los mismos; pero puede ser detectado en la infancia ya sea como hallazgo imagenológico, dentro del estudio familiar dirigido o en casos graves tipo VEO (very early onset) que corresponden de un 2 a 5% del total. Ecográficamente se describen riñones aumentados de tamaño con múltiples quistes bilaterales (figura 1), ojo con derecho de autor. En adultos el manejo con Tolvaptán tiene una eficacia demostrada y actualmente está siendo estudiado para niños y adolescentes. Desde el punto de vista quirúrgico, la nefrectomía unilateral de uno de los riñones nativos debe considerarse previa

al trasplante, en el caso de que el tamaño de dicho riñón impida la colocación adecuada del injerto, o en aquellos pacientes con hemorragias o infecciones intraquísticas a repetición.

Tabla 1.

Hereditarias	No Hereditarias
Enfermedad renal poliquística autosómica dominante (ERPAD)	Displasia renal multiquística
Enfermedad renal poliquística autosómica recesiva (ERPAR)	Quistes renales simples
Nefronoptisis juvenil	Quistes renales complejos
Asociados a cromosomopatías	Quistes multiloculares (nefroma quístico) y tumor de Wilms
Asociadas a síndromes malformativos: - Esclerosis tuberosa* - Enfermedad de Von Hippel-Lindau* - Síndrome Oro-Facial-Digital Tipo I* - Síndrome de Meckel - Síndrome de Jeune - Síndrome de Zellweger* - Síndrome de Golston - Liscencefalia	Riñón Esponjoso Medular
Otras: Enfermedad glomeruloquística	Enfermedad quística renal adquirida

Figura 1. Macroscopia de riñón poliquístico tipo ERPAD.

La enfermedad renal poliquística autosómica recesiva (ERPAR) tiene una frecuencia mucho menor de 1 en 20.000 RNV, se acompaña de alteración hepática del tipo fibrosis periportal y quistes intrahepáticos (enfermedad de Carioli), presentando además episodios de colangitis. La hipoplasia pulmonar secundaria a oligohidroamnios desde el período fetal (secuencia de Potter) es el principal obstáculo en la sobrevida de estos pacientes. Se manifiesta tempranamente en neonatos evolucionando con falla renal y hepática progresivas. La ecografía muestra riñones aumentados de tamaño e hiperecogénicos, con pérdida de la diferenciación corticomedular y, en ocasiones, con pequeños quistes (< 15-20 mm) (figura 2). El manejo es de enfoque médico de soporte hasta llegado el momento de requerir trasplante renal o hepatorrenal.

La nefronoptisis es una nefropatía tubulointersticial hereditaria autosómica recesiva siendo la causa más frecuente de enfermedad renal terminal en la edad pediátrica de origen quistico (tipo infantil, juvenil o adolescente según la edad en que la alcanza). Ecográficamente presenta riñones de tamaño normal o reducido, hiperecogénicos, con pobre diferenciación córtico-medular y microquistes en la unión córtico-medular. Si no se llega a diagnóstico con el estudio genético, se vuelve necesaria la biopsia renal. Se asocia a otras alteraciones de variada índole, conformando síndromes, pero lamentablemente es un ente subclínico hasta que la falla renal se hace evidente. El trasplante renal tiene muy buenos resultados, al igual que en las patologías previamente descritas ya que éstas no se manifiestan en los injertos trasplantados.

Figura 2. Macroscopia de riñón poliquístico tipo ERPAR.

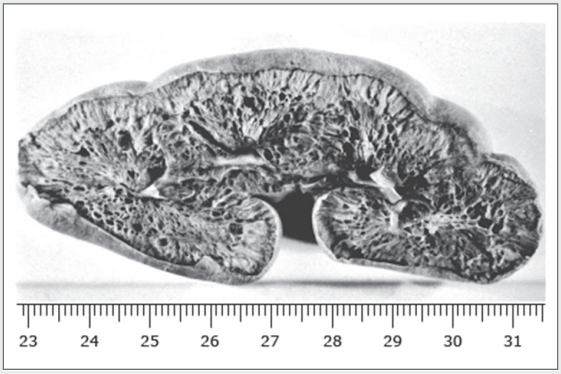

Luego, la esclerosis tuberosa es un trastorno neurocutáneo multisistémico autosómico dominante que se constituye por la triada clínica de retraso mental, convulsiones y adenomas sebáceos. Además, pueden presentar angiomiolipomas y quistes renales corticales pequeños.

Existe otro escenario clínico en que, dados los antecedentes del paciente, el médico debe buscar activamente la enfermedad quística y no esperar a que ésta se manifieste. Al enfrentamos a pacientes con alteraciones cromosómicas como las trisomias 21, 18 y 13, podemos encontrarnos con riñones quísticos o de morfología inhabitual. También en aquellos pacientes que conforman síndromes malformativos que son de baja frecuencia y significancia clínica en la práctica del urólogo pediátrico.

NO HEREDITARIAS

La displasia renal multiquística es la malformación quística más frecuente en la infancia con una incidencia de 1 en 4.000 RNV y la segunda causa de masa abdominal en el período perinatal después de la hidronefrosis. Constituye un diagnóstico de gran interés para el urólogo pediátrico, se asocia con atresia del ureter ipsilateral y alteraciones genitourinarias del riñón contralateral como RVU de bajo grado reportado en un 5 a un 43% según distintas publicaciones, EPU en un 7-15% y estenosis ureterovesical en un 6%. Puede sospecharse, prenatalmente, ya que en las ecografías se muestra como un riñón con múltiples quistes de distintos tamaños no comunicantes entre sí y con escaso estroma fibroso circundante, es decir, sin parenquima sano. Además, el riñón contralateral si es funcionante debe presentar un aumento de tamaño compensatorio (figura 3). El manejo urológico es pasivo y activo a la vez. Pasivo en relación al riñón afectado, ya que actualmente no se recomienda la nefrectomía profiláctica a no ser que supere un tamaño de 5-6 cm a los 2 años de edad o curse con hipertensión refractaria de origen renal, y activo en la búsqueda y tratamiento de las malformaciones asociadas con el fin de proteger al riñón funcionante. Lo primordial en esta patología es el control nefrológico

Luego nos encontramos con los quistes simples y complejos, son poco frecuentes en la edad pediátrica y habitualmente asintomáticos pero toman importancia si evolucionan con complicaciones como infección, hemorragia o efecto de masa sobre el parenquima subyacente (figura 4). Se clasifican imagenológicamente en la TAC según tamaño, pared, presencia de septos, calcificaciones y captancia en 4 tipos de Bosniak (Tabla 2 y figura 5), que determinan el manejo y necesidad de resección quirúrgica por riesgo de degeneración maligna. Para el ámbito pediátrico se creó la clasificación de

Figura 3. Macroscopia y ecografías de displasia renal multiquística.

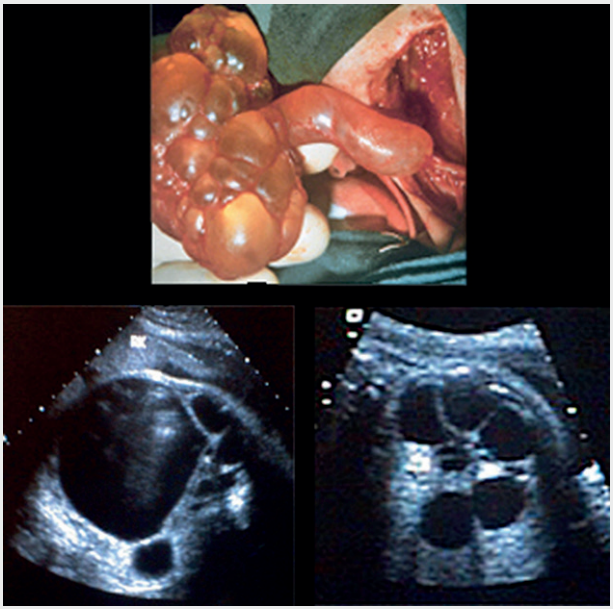

Figura 4. Uroresonancia de Quiste Renal Simple Complicado en polo renal superior derecho.

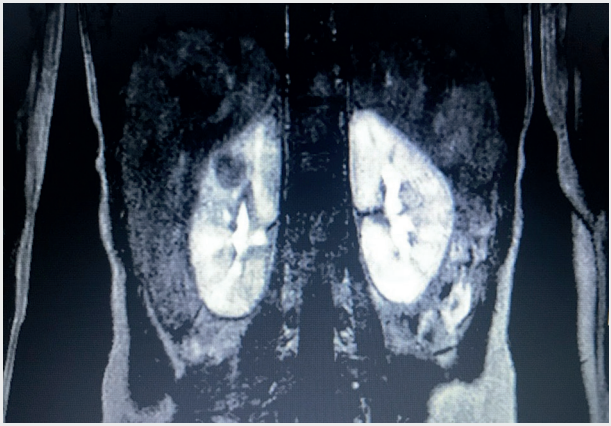

Tabla 2. Clasificación tomográfica de Bosniak para quistes renales

Clase	Características	Recomendaciones
Clase I	- Pared fina sin septos - Densidad similar al agua, sin captación de contraste - No contiene calcificaciones ni componentes sólidos	Manejo conservador Valorar ecografía de control
Clase II	- Pueden contener algún septo fino y pequeñas calcificaciones en la pared/septos - Sin captación de contraste - Quistes hiperdensos < 3 cm	
Clase IIF	- Mayor número de septos finos - Mínimo engrosamiento de pared/septos - Calcificaciones gruesas en pared/septos - Mínimo realce de la pared/septos - Quistes hiperdensos > 3 cm	- Comparar con estudios previos - Realizar otra técnica de imagen (RM) - Requiere seguimiento (follow up)
Clase III	- Paredes o septos engrosados, con captación de contraste	- Resección quirúrgica de elección - Otra opción: seguimiento estrecho con TC o RM
Clase IV	- Clase III con componentes de tejido blando con captación de contraste adyacentes a la pared o a los septos	- Alto riesgo de malignidad (85-100%) - Resección quirúrgica

RM: resonancia magnética. TC: tomografía computerizada. Adaptada de: Bennet WM, Kruskal JB, Richie JP. Simple and complex renal cyst in adults. UpToDate. Last updated: Jul 21, 2016.

Bosniak modificada para ecografía (Tabla 3) por sus conocidos beneficios, pudiendo ser utilizada como primer acercamiento diagnóstico, definir qué pacientes necesitan ampliar estudio con TAC (Bosniak III y IV) y como seguimiento. Clásicamente la resección quirúrgica se indica en los quistes tipo III, IV y quistes simples complicados, esta forma de enfrentamiento es similar en pacientes adultos.

Figura 5. Esquema ilustrativo de Clasificación de Bosniak para quistes renales.

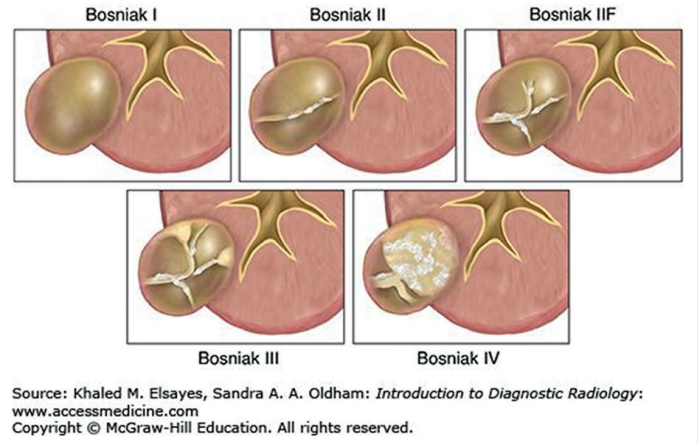

Tabla 3. Clasificación ecográfica modificada de Bosniak para quistes renales

Grado	Forma	Pared			Septos				Calcifi-caciones	Contenido
		Grosor	Nódu-los	Flujo doppler	Número	Grosor	Nódu-los	Flujo doppler		
I	Redon-deada	≤1 mm	No	No	0	Sí	No	No	No*	Anecoico
II	Lobulada	≤1 mm	No	No	Pocos	≤1 mm	No	No	No	Granular
III	–	>1 mm	No	Sí	Múlti-ples	>1 mm	No	Sí	Sí	–
IV	–	–	Sí	–	–	–	Sí	–	–	Tejido blando

*No incluye calcificaciones móviles intraquísticas. Adaptada de: Karmazyn B, Tawadros A, Delaney LR, Marine MB, Cain MP, Rink RC, et al. Ultrasound classification of solitary renal cyst in children. J Pediatr Urol. 2015; 11: 149.e1-6.

El riñón medular en esponja denominado así por su aspecto macrocópico, a nivel microscópico presenta ectasia renal y dilatación quística de los túbulos colectores. Se manifiesta en la segunda década de la vida con litiasis por hipercalciuria, hematuria e infección urinaria.

Existe otra entidad diagnóstica que se caracteriza por múltiples quistes englobados por una cápsula fibrosa que se insinúa hacia la pelvis. El nefroma quístico configura una neoplasia renal benigna que puede presentarse entre los 2 y 3 años de vida, pero es difícil de diferenciar de lesiones neoplásicas malignas por su aspecto multilocular y debe manejarse como tal hasta obtener el diagnóstico de confirmación histológico.

Finalmente, la enfermedad glomeruloquística es una condición congénita rara se caracteriza por la dilatación quística de 2 a 3 veces de lo normal de los gromérulos renales. Se clasifica en 5 tipos:

- Tipo I: asociado a ERPAR.
- Tipo II: hereditaria.
- Tipo III: sindrómica (asociado a patologías marcadas con * en tabla 1).
- Tipo IV: asociado a uropatía obstructiva.
- Tipo V: esporádica, no clasificable en las previas.

LECTURAS RECOMENDADAS

1. Serrano Valls M, de Lucas Collantes C, Aparicio López C. Enfermedades quísticas renales. Pediatr Integral 2017;XXI (8):541–8.
2. Durán Álvarez S. Quistes renales: concepto y clasificación. Rev Cubana Pediatr [Internet]. 2007 Mar [citado 2021 Abr 29];79(1). Disponible en: http://scielo.sld.cu/scielo.php?script=sci_arttext&pid=S0034-75312007000100011&lng=es.
3. Zerres K, Muecher G, Becker J, et al. Prenatal diagnosis of autosomal recessive polycystic kidney disease (ARPKD): molecular genetics, clinical experience, and fetal morphology. Am J Med Genet 1998;76:137-44.
4. Subiabre M, Muñoz O, Ramírez R, Campos J. Nefroma quístico en la infancia. Revista Pediatría Electrónica. ISSN 0718-0918.
5. Torra Balcells R. Nefrología al día. Enfermedades Renales Quísticas No Hereditarias: Quistes Simples, Displasia Multiquística, Riñón en Esponja, Enfermedad Quística Adquirida. Disponible en: https://www.nefrologiaaldia.org/307. Consultado 25 Apr 2021.

DIÁLISIS

Carolina Sugg Herrera y Carla Gálvez Veneros

La enfermedad renal crónica (ERC) es una alteración progresiva, irreversible y permanente de la función renal a la que se puede llegar por múltiples etiologías, tanto de carácter congénito, hereditario o adquirido.

En el último registro chileno de ERC del año 2017, informado por la rama de nefrología de la Sociedad Chilena de Pediatría (SOCHIPE), se reportan 1.193 menores de 18 años con esta condición. Con una prevalencia de ERC en etapa 5 de 54 ppm y una incidencia de 7,1 ppm, siendo la causa en más de 50% de los casos alteraciones estructurales.

La diálisis es una terapia de soporte renal que permite la remoción de solutos y agua desde la sangre al exterior a través de una membrana semipermeable. Es un puente en algunos pacientes para el trasplante renal. En Chile en el año 2017 se estimaron 124 niños en diálisis según datos de la SOCHIPE.

Los mecanísmos físico-químicos involucrados en este intercambio son los de **difusión** que es el paso de solutos mediante diferentes gradientes de concentración de una zona A de mayor concentración a una zona B de menor concentración, el de **convección** que es el paso de móleculas de mayor peso molecular y agua secundario a un aumento de presión hidrostática en la zona A en relación a zona B y el de **osmosis** que permite el paso de agua de una zona A a zona B por el efecto de un agente osmótico presente en la zona B. La membrana semipermeable tiene un rol crucial en estos procesos, en hemodiálisis es realizada por un filtro y en diálisis peritoneal por el peritoneo.

Las indicaciones absolutas de diálisis son: una tasa de filtración glomerular menor 8 ml/min/1,73 m^2, síndrome urémico o alteraciones metabólicas y/o hemodinámicas refractarias. Indicaciones relativas son: una tasa de filtración glomerular entre 9-14 ml/min/1,73 m^2 asociado a fatiga, malnutrición, retraso del crecimiento pondoestatural y/o cefálico, desequilibrio hidroelectrolítico, anemia y alteraciones del metabolismo mineral entre otros.

Las dos técnicas más utilizadas son: la hemodiálisis y la peritoneodiálisis; la elección de la modalidad se basa en la condición clínica del paciente, peso, factibilidad de acceso vascular versus peritoneal, posibilidad de uso de anticoagulante, adherencia a terapia y factores psicosociales.

Si bien la terapia dialítica se utiliza para manejo tanto de pacientes con injuria renal aguda como enfermedad renal cónica, este capítulo se referirá a pacientes con necesidad de terapia crónica.

HEMODIÁLISIS

La hemodiálisis es una terapia de sustitución renal eficaz, logrando altos estándares de seguridad y calidad incluso en pacientes menores de 10 kilos.

Es un método de depuración extracorpóreo que consiste en extraer la sangre del organismo a través de un acceso vascular y llevarla a un dializador o filtro de doble compartimiento que contiene fibras ahuecadas fabricadas con materiales biocompatibles (polisulfona). La sangre pasa por el interior de los capilares en un sentido y el líquido de diálisis circula en sentido contrario, bañando dichos capilares. Así, ambos líquidos quedan separados por una membrana semipermeable. Este método consigue el intercambio de agua y solutos entre la sangre y el líquido de diálisis, logrando disminuir los niveles de toxinas urémicas y solutos como urea y potasio en la sangre, además, de agua en pacientes oligoanúricos.

Actualmente el desarrollo de nuevas máquinas, filtros, circuitos de diálisis, calidad del agua y la producción en línea de líquidos de sustitución han permitido el desarrollo de la hemodiafiltración crónica en niños logrando una mejor tolerancia y calidad de diálisis.

El flujo sanguíneo del acceso vascular (Qb), flujo del dializado (Qd) y la eficacia del dializador determinarán la eficacia de la diálisis. Cada dializador trae sus especificaciones respecto a la capacidad de ultrafiltrado (Kuf) y el aclaramiento para distintas moléculas (urea, creatinina, fósforo, vitamina B12 e inulina) y vienen en distintos tamaños ajustados a la superficie corporal del paciente

Acceso vascular

El acceso vascular sigue siendo la principal limitante para una óptima hemodiálisis en niños pequeños. El acceso vascular ideal es aquel que otorga un flujo sanguíneo adecuado, que tiene una larga vida media y una baja tasa de complicaciones.

La fístula es el acceso vascular ideal, ya que proporciona un sitio fácil de punción, un buen flujo sanguineo, bajo riesgo de infecciones y una permeabilidad mayor al 70% a 3 años. Pero en niños la decisión dependerá del tiempo estimado de la necesidad de terapia dialítica y su peso, ya que técnicamente no

se puede realizar en pacientes bajo los 25 kg por tener vasos pequeños que dificultan la anastomosis.

Para pacientes que pesan menos de 25 kg se utilizan catéteres venosos centrales permanentes tunelizados que son más flexibles, siliconados y con un cuff para fijación subcutánea. Estos disminuyen el riesgo de migración e infección con respecto a los transitorios. La localización ideal es en venas yugulares tanto interna como externa. Se debe evitar vena subclavia por estenosis venosa tardía en niños pequeños menores 10 kg.

Los catéteres venosos centrales transitorios son de elección en casos de necesidad de terapia de reemplazo renal aguda, niños muy pequeños, o aquellos que iniciarán peritoneodiálisis o recibirán trasplante renal a corto plazo. Sin embargo, éstos tienen mayor tasa de infección y disfunción con una duración mayor a 30 días.

Aspectos técnicos

No existe monitor específico para la edad pediátrica, los flujos sanguíneos oscilan entre 5-7 ml/kg/min y el flujo de dializado debe ser 1,5 veces del flujo sanguineo. La máquina debiese tener ultrafiltración controlada, utilizar bicarbonato como tampón y modificar concentraciones de sodio y calcio según requerimientos del paciente. Para niños/as mayores de 15 kg se puede utilizar hemodiafiltración con uso de agua ultrapura.

El dializador debe tener bajo volumen sanguíneo, baja resistencia del circuito y un alto grado de biocompatibilidad. Las líneas de sangre debiesen tener un bajo volumen de cebado, sobre todo en pacientes más pequeños, logrando un circuito extracorpóreo no mayor a los 8 ml/kg o 10% del volumen sanguineo del niño/a.

Prescripción y adecuación de la diálisis

A pesar de que la diálisis peritoneal es la técnica más utilizada en pediatría, la hemodiálisis es una herramienta eficaz y segura para todos los pacientes con enfermedad renal crónica etapa 5 con contraindicación para peritoneodiálisis. Además, tiene un rol importante en el manejo de alteraciones agudas como injuria renal aguda, disfunción aguda del injerto posterior a trasplante renal, síndrome de lisis tumoral, intoxicaciones graves o trastornos metabólicos con acumulación de toxinas endógenas.

Las contraindicaciones absolutas para la hemodiálisis crónica son: pacientes muy pequeños, carencia de acceso vascular e inestabilidad hemodinámica y

las contraindicaciones relativas son: el pobre control de la hipertensión arterial, cardiopatía hipertensiva y contraindicaciones para anticoagulación, la cual se utiliza para evitar la coagulación del circuito extracorpóreo.

El estándar de estimación de dosis de diálisis necesaria en pacientes con enfermedad renal crónica es el KtV que es una medida del aclaramiento de una determinada sustancia durante el tiempo de la sesión de diálisis en el volumen de distribución de dicha sustancia. Sin embargo, no es la única medida a considerar en la adecuación de la terapia, ya que las necesidades nutricionales, el catabolismo proteíco, la función renal residual, las alteraciones óseo-metabólicas y las fluctuaciones de peso interdiálisis que llevan a daño cardiovascular también son factores importantes a considerar.

En ocasiones es necesario 4-5 sesiones a la semana con el fin de realizar depuración y ultrafiltración seguras para los pacientes.

Complicaciones

Las complicaciones más frecuentes son: la hipotensión, calambres, naúseas, vómitos, cefalea, dolor torácico, prurito, fiebre y escalofríos. Con la introducción de la hemodiafiltración y monitores con sensor de volumen sanguineo estas complicaciones son inhabituales, mejorando tolerancia dialítica y calidad de vida de los pacientes.

El síndrome de desequilibrio es una complicación inhabitual que se presenta en la fase final o después de la sesión de diálisis secundario a grandes disminuciones en niveles de urea. Puede presentarse de forma leve con inquietud y cefalea o producir manifestaciones más complejas como confusión y convulsiones generalizadas. Es posible prevenir esta complicación con una reducción controlada de urea.

DIÁLISIS PERITONEAL (DP)

La diálisis peritoneal es la modalidad de terapia de reemplazo renal más utilizada en el manejo crónico de los pacientes pediátricos. Este procedimiento permite el intercambio de solutos y líquidos a través de una membrana natural semipermeable que es el peritoneo por medio de la instalación de un catéter de diálisis que se coloca en la cavidad peritoneal. Tiene una serie de ventajas, ya que no requiere un acceso vascular, es mejor tolerada desde el punto hemodinámico, no requiere anticoagulación sistémica y en los pacientes crónicos puede realizarse en domicilio previo educación y entrenamiento del cuidador(a) en la técnica.

Las contraindicaciones absolutas son: cirugía abdominal abierta reciente, onfalocele, gastroquisis, extrofia vesical, síndrome compartamental abdominal, peritonitis fúngica, membrana peritoneal disfuncional y las contraindicaciones relativas son íleo paralítico, cirugía cardíaca abierta, dificultad para ventilar al paciente, hernia diafragmática y hernia inguinal. La presencia de ostomías no confiere contraindicación.

Hay distintos tipos de catéter tanto para uso agudo y crónico. Existen catéteres rectos curvos, rígidos, flexibles y de distintos tamaños según edad del paciente (Figura 1). Lo más recomendado es el uso de catéter de tenckhoff con doble cuff instalado por cirujano en pabellón por vía abierta o laparoscópica, previo uso de profilaxis antibiótica. Este debe ser instalado a 2-3 cm de la línea media, generalmente en el punto medio entre el ombligo y la espina ilíaca anterosuperior a izquierda o derecha, alejado de ostomías, zona pañal o cinturón. Para evitar la oclusión del catéter se sugiere realizar omentectomía parcial. El cuff interno queda cubierto por el plano muscular y aponeurótico, se confecciona un trayecto subcutáneo y el segundo cuff queda a 3 cm del orifico de salida (Figuras 2 y 3). Se recomienda no realizar suturas. Para uso en diálisis

Figura 1. Catéter de diálisis peritoneal (Recomendaciones de diálisis peritoneal agua en COVID-19- FUTAC- AKI COVID 19).



crónica se espera 2-3 semanas para aseguar cicatrización y maduración del tunel y peritoneo.

Tipos de diálisis peritoneal

Existen distintas modalidades de DP, diálisis peritoneal continua ambulatoria (CAPD) y diálisis peritoneal automatizada (APD) dependiendo de las características del paciente y tipo de transporte de su membrana peritoneal.

Figura 2. Catéter de diálisis peritoneal y sus relaciones anatómicas (Rev. Chil. Infectol. 2018, 35: 123-132).

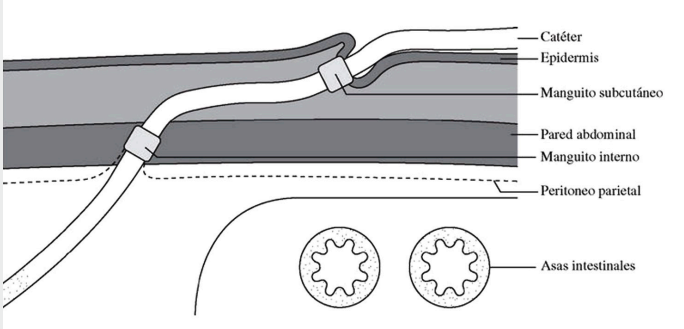

Figura 3. Catéter peritoneal (Rev. Chil. Infectol.2018, 35: 123-132).

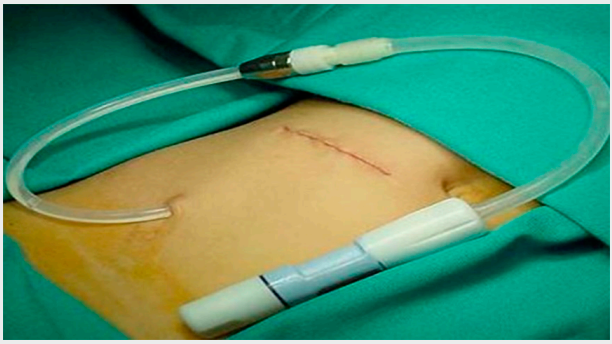

Modalidad CAPD

Consiste en una diálisis manual con intercambios diurnos y nocturnos que permite una diálisis de 24 horas. Es una de las modalidades más utilizadas en adultos. La modalidad manual es una alternativa también en neonatos en los cual por los pequeños volumenes de llenado no es factible utilizar cicladoras. Este grupo de pacientes habitualmente requieren baños cortos y de bajo volumen para lograr los objetivos de depuración y ultrafiltración.

Modalidad APD

Diálisis que se realiza con cicladora. En nuestro medio existen dos empresas que disponen de cicladoras: Baxter ®(Homechoice y Claria) y Fresenius Medical Care ® (Sleep*Safe- y Sleep*Safe- Harmony).

Para APD existen 4 modalidades:

NIPD (Diálisis peritoneal nocturna intermitente): Baños cortos durante la noche y día seco.

CCPD (Diálisis peritoneal cíclica continua): Consiste en baños cortos durante la noche con cicladora y 1 o más ciclos largos durante el día que se pueden realizar en forma manual.

Tidal: En el cual un porcentaje de líquido peritoneal permanece en la cavidad peritoneal en cada baño, optimizando la depuración y disminuyendo dolor asociado a los drenajes.

APD-a (Diálisis peritoneal adaptada): Combina distintos tiempos y volumenes en una misma sesión de diálisis, baños cortos y de menor volumen para optimizar ultrafiltración, y baños largos y de volumen pleno para optimizar la depuración.

Soluciones de diálisis peritoneal

Las soluciones de diálisis peritoneal son estériles, contienen agua, electrolítos en distintas concentraciónes (sodio, magnesio, calcio), un tampón (Lactato, bicarbonato) y un agente osmótico generalmente glucosa (glucosa-icodextrina- aminoácidos). Todas las soluciones vienen sin potasio. Las soluciones de diálisis con bolsas monocamerales o clásicas manejan un pH más ácido, por lo que el mercado ha ido evolucionando generando bolsas bicamerales que se acercan a un pH más fisiológico con menor generación de productos de degradadción de la glucosa (PDG), convirtiéndolas en soluciones más biocompatibles pero más costosas (Tabla 1).

Tabla 1. Soluciones de diálisis

Solución	Fabricante	pH	Agente osmótico	Cámara	Tampón Meq/Lt	Na mEq/Lt	Calcio mM	Mg mM	PDG
Dianeal	Baxter	5,5	Glucosa (1,5-2,5-4,25%)	Una	Lactato (35-40)	132	1,25-1,75	0,25-0,75	Alto
Balance	Fresenius	7,0	Glucosa 1,5-2,3	Dos	Lactato (35) Bicarbonato (2)	134	1,25-1,75	0,5	Bajo
Extraneal	Baxter	5,8	Icodextrina 7,5%	Una	Lactato (40)	133	1,75	0,25	Bajo
Stay-safe	Fresenius								
Bicavera	Fresenius	7,4	Glucosa 1,5-2,2-4,25%	Dos	Bicarbonato (34)	134	1,25-1,75	0,5	Bajo
Nutrineal	Baxter	5,5	Aminoácidos	Una	Lactato (40)	132	1,25	0,25	No
Physional	Baxter	7,4	Glucosa	Doble	Lactato (15) Bicarnonato (25)	132	1,75-1,25	0,25	Bajo

La prescripción de la diálisis peritoneal, volumen de llenado, tiempos de permanencia, número de ciclos y concentración de glucosa o dextrosa de la solución de diálisis debe ser individualizada a características del paciente, función renal residual y tipo de transporte de membrana peritoneal. En líneas generales para terapias crónicas se utilizan volumenes de llenado de 700-800 ml/m^2/S^2 para lactantes y 1.100 ml/m^2/S^2 para niños más grandes, las concentraciones dependen de la nececidad ultrafiltración y los tiempos de permanecia según el tipo de transporte de membrana peritoneal, baños cortos para aquellos transportadores altos y promedios altos y baños largos para aquellos transportadores lentos. En general al mes de inciada la PD se realiza *test* para evaluar la adecuación de la diálisis con medición de KTv y *test* de equilibrio peritoneal acortado (*short* PET). Si bien estas evaluaciones son importantes para modificar o mantener la prescripción no son los unicos factores determinantes, ya que los pacientes se deben evaluar en forma integral considerando aspectos clínicos, parámetros de laboratorio y los *test* de adecuación.

Complicaciones

Se pueden dividir en no infecciosas e infecciosas.

Complicaciones no infecciosas

Hidroelectrolíticas y metabólicas, disfunción del catéter de PD por desplazamiento (mal posición del catéter o desplazamiento por constipación), obstrucción (fibrina ó coágulos), atrapamiento (epiplón), fuga de líquido de diálisis, hemoperitoneo, quiloperitoneo, neumoperitoneo, peritonitis eosinofílica y por aumento de la presión intraabdominal (dolor abdominal, hernias, falla de ultrafiltración).

Complicaciones infecciosas

Infección del orificio de salida, tunelitis y peritonitis. La peritonitis es la causa más frecuente de hospitalización en este grupo de pacientes y puede tener un gran impacto en el funcionamiento de la membrana peritoneal, por lo que es la causa más frecuente de transferencia a hemodiálisis. La educación en la técnica de diálisis y la vigilancia activa de estás complicaciones es fundamental.

LECTURAS RECOMENDADAS

1. Daugirdas JT, et al. Manual de Hemodiálisis. 2015.
2. Heeyeon C. Pediatric Hemodialysis. Child Kidney Dis 2020; 24(2): 69-74. https://doi.org/10.3339/jkspn.2020.24.2.69.
3. Chand DH, Valentini RP, Kamil ES. Hemodialysis vascular access options in pediatrics: considerations for patients and practitioners. Pediatr Nephrol. 2009;24(6):1121-8.
4. Fischbach M, Edefonti A, Schröder C, Watson A; European Pediatric Dialysis Working Group. Hemodialysis in children: general practical guidelines. Pediatr Nephrol. 2005;20(8):1054-66.
5. Lorenzo Sellarés V, López Gómez JM. Nefrología al día. Principios físicos en hemodiálisis. Disponible en: https://www.nefrologiaaldia.org/188
6. Raina R, Vijayaraghavan P, Kapur G, et al. Hemodialysis in neonates and infants: A systematic review. Semin Dial. 2018;31:289-99.
7. Fischbach M, Warady B. Peritoneal dyalisis prescription in children: bedsides principles for optimal practice. Pediatr Nephrol. 2009,24:1633-42.
8. Gajardo M, Cano F. ABC de la diálisis peritoneal en pediatría. Rev Chil Pediatr. 2020;91(2):265-74. doi: 10.32641/rchped.v91i2.1242.
9. García López E, Lindholm B, Davis S. An update on peritoneal dyalisis solution. Nat. Rev. Nephrl. 2012;8:224-33.
10. Rivacoba M, Ceballos M, Coria P. Infecciones asociadas a diálisis peritoneal en el paciente pediátrico. Diagnóstico y tratamiento. Rev. Chil. Infectol. 2018;35(2):123-32.
11. Ponz C, Betancourt L. Nefrología al día. Complicaciones no infecciosas en el paciente en diálisis peritoneal. Disponible en: https://www.nefrologiaaldia.org/226.

TRASPLANTE RENAL PEDIÁTRICO

Rodrigo Iñiguez Ducci

INTRODUCCIÓN

El trasplante renal es el tratamiento de elección de la Insuficiencia Renal Crónica Terminal (IRCT). En niños permite mejorar el potencial de crecimiento, la capacidad cognitiva, la calidad de vida y adaptación social al medio de los pacientes[1,2]. Además, mejora la sobrevida de los pacientes que se trasplantan versus aquellos que permanencen en diálisis[3].

El primer trasplante renal pediátrico en Chile fue realizado por Luis y Pedro Martínez en el Hospital de la Universidad Catolica (PUC) en 1979[4]. Actualmente, en nuestro país se realizan anualmente en promedio 30-35 trasplantes renales en pacientes menores de 18 años.

ETIOLOGÍA

Las causas de IRCT en la edad pediátrica que requieren trasplante se muestran en la Tabla 1[5]. A diferencia de los pacientes adultos, la principal indicación de trasplante en niños la constituyen las malformaciones renales y de vías urinarias, por lo que su diagnóstico, evaluación y manejo previo al trasplante son fundamentales. En nuestro país, en diciembre de 1996 se creó la Corporación MATER (Manejo, Atención y Tratamiento del Enfermo Renal) con el objetivo de mejorar el acceso a estudio y tratamiento oportuno de las patologías urológicas, y así evitar la IRCT[6]. Su trabajo conjunto con la Unidad de Urología del Hospital Dr. Exequiel González Cortés ha permitido tratar a una gran cantidad de pacientes y evitarles llegar a la falla renal.

EVALUACIÓN Y PREPARACIÓN UROLÓGICA PRETRASPLANTE

Todo paciente candidato a trasplante renal es evaluado, previamente, por el urólogo pediátrico. Es fundamental determinar la causa de la insuficiencia renal, diferenciando si es de origen renal o secundario a patología urológica. Se interrogará en forma dirigida por la presencia de patologías estructurales de la vía urinaria, hidronefrosis antenatal o posnatal, antecedente de infecciones de

Tabla 1.

Diagnóstico	%
Aplasia/displasia/hipoplasia renal	15,8
Uropatía obstructiva	15,3
Glomeruloesclerosis focal y segmentaria	11,7
Nefropatía por reflujo vesicoureteral	5,2
Glomerulonefritis crónica	3,2

tracto urinario y cirugías previas. También es importante determinar la diuresis residual, la presencia de incontinencia urinaria diurna/nocturna y el tiempo de anuria en aquellos sin función residual.

Dentro del estudio básico se realiza ecotomografía renal y de vías urinarias pre y posmiccional (en pacientes con diuresis residual) para descartar alteraciones estructurales, como hidronefrosis, dilatación ureteral o presencia de cálculos; además, permite evaluar el tamaño de los riñones (poliquísticos), lo que puede provocar dificultades durante la cirugía del trasplante. En pacientes con peso menor de 20 kilos, se agrega estudio Doppler de los grandes vasos abdominales (aorta, cava y vasos ilíacos) para confirmar la permeabilidad de los vasos donde se realizarán las anastomosis vasculares.

Todos los niños con diuresis residual se complementará con una cartilla miccional (ver capítulo *Estudio urodinámico no invasivo*) para evaluar la capacidad vesical real y la dinámica miccional del paciente.

En aquellos casos con sospecha de patología urológica como causa de la insuficiencia renal, se complementará el estudio en forma seleccionada con uretrocistografía retrograda que permite evaluar la anatomía vesical y ureteral y la presencia de reflujo vesicoureteral. Además, puede ser necesario el estudio con cistoscopia y/o urodinamia invasiva o no invasiva.

Algunos pacientes requerirán reconstrucción de la vía urinaria previo al trasplante para asegurar una adecuada sobrevida del injerto, que puede incluir ampliación vesical, cirugía anti-reflujo, conductos cateterizables, etc. En casos seleccionados es necesario realizar nefrectomía de los riñones nativos, ya sea previo al trasplante o en la misma cirugía[7]. Las indicaciones de nefrectomía son hipertensión severa refractaria a tratamiento médico, proteinuria persis-

tente, infecciones a repetición en pacientes con malformaciones estructurales de vías urinarias, y alteraciones respiratorias o alimentarias secundarias a riñones poliquísticos (por su gran tamaño).

La comunicación del equipo de trasplante con el urólogo pediátrico es fundamental, incluso desde que el paciente tiene indicación de terapia de reemplazo renal. Por lo anterior, nuestra recomendación es instalar el catéter de Tenckhöff en el hemiabdomen izquierdo para preservar la fosa ilíaca derecha libre al momento de la cirugía del trasplante.

DONANTE CADÁVER *VS.* DONANTE VIVO

El riñón a implantar puede provenir de un donante cadavérico (que cumple criterios de muerte encefálica), o de un donante vivo relacionado (en niños, por lo general, uno de sus padres). El donante vivo presenta ventajas significativas para el receptor, principalmente, en relación a la durabilidad del injerto. La sobrevida del injerto a 5 años es superior a 95% para donante vivo, versus 85% para donante cadáver[5]. Actualmente está en desarrollo inicial el programa de donación cruzada, que permitirá a los pacientes que son incompatibles con su donante vivo relacionado, acceder otro donante vivo con las mismas ventajas.

Los pacientes que no disponen de donante vivo relacionado son ingresados a la Lista de Espera Nacional coordinada por el Instituto de Salud Pública, representando el 2-3% del total de pacientes. Recientemente se modificó el reglamento de asignación de órganos de donante fallecido, priorizando a los menores de 18 años, lo que ha permitido que estos pacientes puedan acceder con mayor prontitud a un trasplante.

CIRUGÍA DEL TRASPLANTE

La técnica quirúrgica clásica consiste en anastomosar los vasos del injerto (arteria y vena renal) en forma término lateral, a los vasos ilíacos del receptor (Figura 1)[8]. Considerando la diferencia de tamaño entre injerto y receptor pediátrico, es fundamental la posición final del riñón trasplantado, para evitar alteraciones del flujo sanguíneo que entra y sale del injerto.

Actualmente, en la gran mayoría de los trasplantes renales pediátricos el injerto es ubicado en el espacio retroperitoneal, independiente de la edad del receptor. En pacientes pequeños, con peso menor de 15 kilos, las anastomosis vasculares se realizan directamente a la aorta y vena cava (Imagen 1). A medida que el niño tiene mayor peso, se utilizan los vasos ilíacos.

El uréter del injerto se anastomosa a la vejiga (nativa o ampliada) utilizando la técnica antirreflujo descrita por Lich-Gregoir (Figura 2, Imagen 2 y 3)[8], colocando un catéter doble J para proteger la anastomosis y evitar complicaciones[9].

Figura 1.

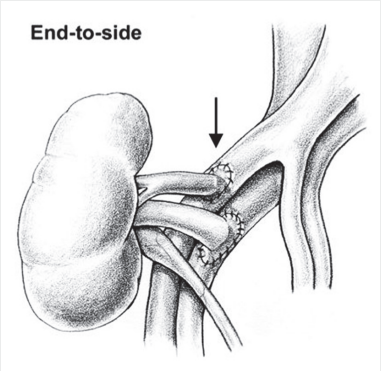

Imagen 1. Anastomosis de vasos renales del injerto a vena cava y aorta del receptor.

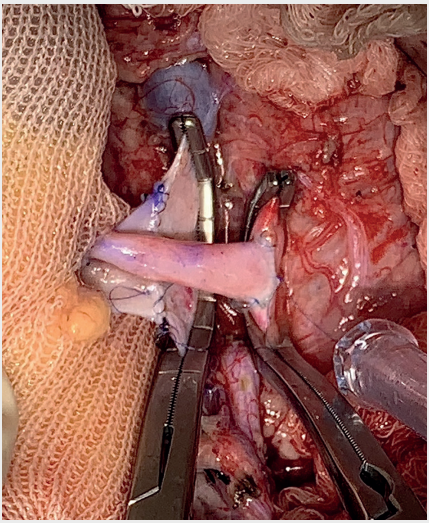

Figura 2.

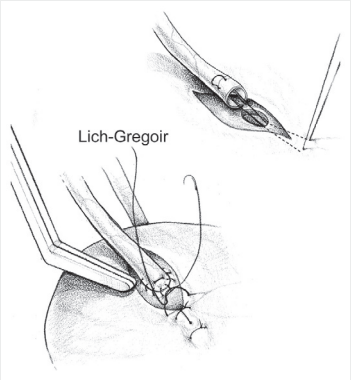

Imagen 2 y 3. Neo implante ureter del injerto con técnica de Lich-Gregoire.

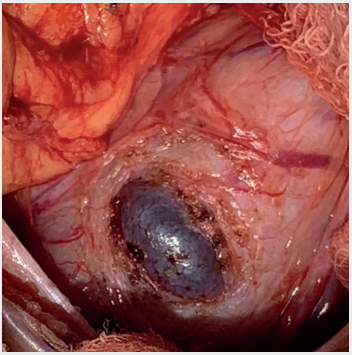

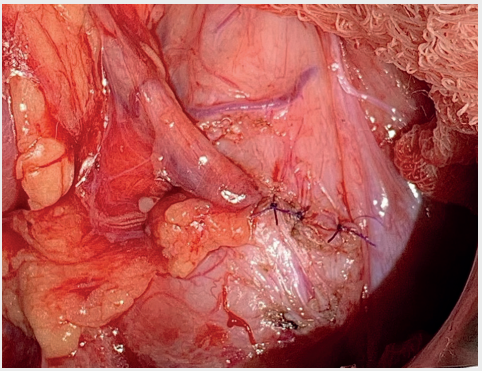

Las complicaciones precoces de la cirugía, propias de todo trasplante renal, deben ser sospechadas, diagnosticadas y resueltas a la brevedad. Alteraciones vasculares como sangrado, trombosis arterial o venosa requieren re exploración inmediata, pero por lo general implican la pérdida del injerto.

Las complicaciones urológicas pueden ser precoces (filtración del neo implante, necrosis de uréter distal) o tardías (estenosis, reflujo vesicoureteral al riñón trasplantado). En ambos casos su corrección es quirúrgica.

INMUNOSUPRESIÓN

El receptor de un trasplante requiere mantenerse con inmunosupresión de por vida, para evitar el rechazo del órgano, ya sea en las primeras semanas postrasplante (rechazo agudo) o en el largo plazo (rechazo crónico). Controles periódicos, seguimiento y prevención de posibles complicaciones (infecciosas, rechazo, neoplasias, etc.) se realizan rutinariamente. Especial atención requieren aquellos pacientes en su tránsito a la adultez, ya que es durante la adolescencia cuando se produce la mayor pérdida de injertos por mala adherencia al tratamiento[10].

Existe gran cantidad de fármacos inmunosupresores. La discusión de sus características, mecanismos de acción y diferentes combinaciones escapa a los objetivos de este capítulo.

DESAFÍOS A FUTURO

1. Aumentar el número de donantes cadáver a nivel nacional, fomentando la discusión en las familias y grupos de trabajo, resolver dudas e inquietudes en vida, derribar mitos y poder comprometerse libremente con la donación. Lo anterior permite evitar la pérdida de donantes cuando la familia se ve enfrentada a la difícil situación de la muerte de un ser querido; conociendo su voluntad es más fácil tomar la decisión de donar sus órganos.
2. Incentivar la opción del donante vivo más allá de los padres, ya que familiares directos (consanguíneos) también pueden donar[11].
3. Minimizar los efectos y riesgos a largo plazo de la inmunosupresión, como son la hipertensión arterial, dislipidemias, daño crónico al injerto renal, enfermedad cardiovascular[12]; y vigilar la aparición de neoplasias asociadas (tumores de piel, enfermedad linfo proliferativa postrasplante).

LECTURAS RECOMENDADAS

1. Verghese PS. Pediatric Kidney Transplantation: A Historical Review. Pediatr Res 2017;81(1-2):259-64.
2. Gulati A, Sarwal M. Pediatric renal transplantation: an overview and update. Curr Opin Ped 2010; 22:189-96.
3. Gillen DL, Stehman-Breen CO, Smith JM, et al. Survival advantage of pediatric recipients of a first kidney transplant among children awaiting kidney transplantation. Am J Transplant. 2008; 8: 2600-6.
4. Latin American Pediatric Nephrology Association; Latin American Pediatric Renal Transplant Cooperative Study. Latin American Registry of Pediatric Renal Transplantation 2004-2008. Pediatr Transplant. 2010;14(6):701-8
5. NAPRTCS 2014 Annual Transplant Report. https://naprtcs.org/system/files/2014_Annual_Transplant_Report.pdf
6. www.corporacionmater.cl
7. Alam S, Sheldon C. Urological issues in pediatric renal transplantation. Curr Opin Urol. 2008;18:413-8.
8. Kobayashi K, Censullo ML, Rossman LL, Kyriakides PN, Kahan BD, Cohen AM. Interventional radiologic management of renal transplant dysfunction: indications, limitations, and technical considerations. Radiographics. 2007;27(4):1109-30.
9. Luján S, García-Fadrique G, Budía A, Broseta E, Jiménez-Cruz F. Should ureteral catheterization be systematically used in kidney transplants? Actas Urol Esp. 2011;35(4):213-7.
10. Bullington P, Pawola L, Walker R, Valenta A, Briars L, John E. Identification of medication non-adherence factors in adolescent transplant patients: the patient's viewpoint. Pediatr Transplant. 2007;11(8):914-21.
11. Título II, Articulo 4. Ley 20413, modificación de Ley 19451 sobre Trasplante y Donación de Órganos.
12. Filler G, Huang SH. Progress in pediatric kidney transplantation. Ther Drug Monit. 2010;32(3):250-2.

PARTE 6

Urología mínimamente invasiva, endourología

INSTRUMENTOS EN ENDOUROLOGÍA

Francisco J. Reed López-Güereña

INTRODUCCIÓN

La endoscopia de la vía urinaria, tanto alta como baja, es ampliamente utilizada en pediatría; incluso en lactantes menores y recién nacidos, gracias a la miniaturización de los instrumentos utilizados actualmente. La endourología tiene como finalidad el diagnóstico y tratamiento de diversas patologías a nivel uretral, vesical, ureteral y renal.

Los procedimientos que se pueden realizar de forma endourológico son pruebas diagnósticas bajo visión directa o por fluoroscopia como la pielografía ascendente; resecciones de valvas, estenosis o tumores benignos o malignos (biopsias); instalación de medicamentos (toxina botulínica) o material de abultamiento; dilataciones de zonas estenóticas con dilatadores secuenciales o neumáticas; extracción de cuerpos extraños siendo los más comunes los cálculos urinarios; y en ocasiones colocación de catéteres ya sea con fines diagnóstico, de apoyo a otro procedimiento o terapéuticos.

TÉCNICA Y PREPARACIÓN

Además, de tener el material endourológico necesario (especificado más adelante), se debe contar con fluoroscopia y/o ecografía. El paciente debe de estar en posición de "rana" o de litotomía, dependiendo de la edad. Soluciones de irrigación de preferencia tibias para evitar la pérdida de temperatura en el paciente; generalmente debe de usarse solución salina a menos que se utilice energía con corte y coagulación que es preferible utilizar agua bidestilada.

MATERIAL ÓPTICO

Sistema de ópticas y fibras semirrígidas para conducción de luz hasta la punta del instrumento, con canales de trabajo (1 a 2) rectos o angulados, que permiten el paso de instrumentos de apoyo o de guías. Se clasifican dependiendo de su circunferencia en medidas Charrier (Charr), o mejor conocidas como "frenchs" (Fr) que tienen una conversión de 1 Charr = 1 Fr = 0,33 mm.

Estos instrumentos pueden tener el sistema óptico incluido o componerse de una óptica que se introduce en una camisa, lo que otorga una versatilidad a la óptica ya que puede utilizarse en diferentes camisas con diferentes grosores, sin embargo, esto conlleva a que los canales de trabajo sean angulados.

Cistoscopio

Es uno de los instrumentos más utilizados en pediatría; pueden ir desde 5 a 9,5 Fr los que tienen óptica incluida; y las camisas pueden ir de los 6 a los 15 Fr, con ópticas rectas de 1,9 a 2,7 mm de grosor y con largos variables. Camisas desde los 17 fr pueden ser utilizados en adolescentes ya que se utiliza el material de adultos. Existen también cistoscopios flexible reutilizables o descartables, que van desde los 7,5 fr en adelante.

Uretrotomo / Resectoscopio

Instrumento el cual se utiliza, como su nombre lo indica, para realizar resecciones o cortes. Tiene la peculiaridad que se le adaptan cuchillas o bujías dentro de su camisa y unidas a la óptica, al igual que a un mango, el cual permite la extracción de la punta de la cuchilla o bujía unos 10 mm por delante del borde de la camisa. La diferencia entre ellos es que el resectoscopio tiene en la punta una cobertura de material no metálico que evita la propagación de calor en caso de utilizarse energía.

Cistoureteroscopio

Es muy similar al cistoscopio, pero tiene una óptica incluida y canal de trabajo recto, este permite realizar una ureteroscopia distal, ya que en la punta tiene un bisel romo. Los hay de 8,5 y 9,5 Fr, con un largo de 15 a 18 cm. El canal de trabajo recto permite realizar inyecciones de material de abultamiento y/o toxina bitulínica.

Ureterorrenoscopio

Al igual que el anterior, tienen una óptica incluida y canal de trabajo recto. Existen de 4,6 y 7,5 fr en su parte más distal con un crecimiento progresivo a partir de los 10 cm de longitud. Tienen una longitud de 35 a 45 cm. Son semirrígidos, ya que no son totalmente rígidos, porque llevan en su interior fibras flexibles y no juegos de lentes como las ópticas rectas. Debido a su longitud se utilizan para navegación en todo el ureter y en la pelvis renal, incluso pudiendo alcanzar el caliz superior. Existe una gran variedad de ureteroscopios flexibles con visión analógica o digital, con diámetros de 7,8 a 9,8 Fr; ya sean reutilizables o descartables.

Nefroscopio

Existen de varias medidas y grosores que van desde los 9 a los 18 fr (en pediatría), tienen un canal de trabajo recto, y doble irrigación. Existen también flexibles reutilizables o descartables.





Cistoureteroscopio



Ureterorrenoscopio semirrígido

Nefroscopio

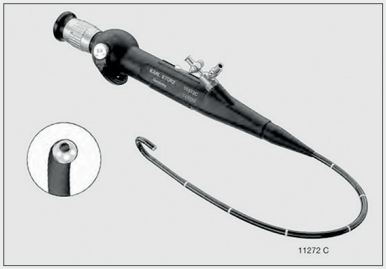

Ureteroscopio flexible reutilizable



Resectoscopio/Uretrotomo

MATERIAL DE APOYO

Pinzas

Las hay de diferentes tamaños y longitud, flexibles o rígidas. La importancia radica en el tipo de punta que tengan, ya que pueden ser utilizadas para extracción de cuerpos extraños o toma de biopsia.

Cuchillos, asas o electrodos

Utilizados con resectoscopio o uretrotomo, algunos pueden conectarse a corriente eléctrica dependiendo del uso que se le quiera dar.

Agujas

Las puntas (rectas o curvas) son flexibles para evitar daño urotelial y este segmento va de 3 a 15 cm. Sirven para aplicación de medicamentos (toxina botulínica) o para material de abultamiento.

Guías

Su uso es esencial en gran parte de los procesos endourológicos. Existen numerosos tipos dependiendo de su composición en las puntas, en el cuerpo y en su cobertura. Sus objetivos principales son obtener acceso seguro y a traumático a la vía urinaria superior (uréter y riñón) y como guía para avanzar sobre ellas un catéter ureteral. Sus diámetros van de 0,014'' a 0,035'', y largos de 145 a 260 cm. Generalmente tiene un núcleo de acero inoxidable y una capa externa cubierta por un polimero hidrofílico o por PTFE (polytetrafluoroetileno).

Catéteres

Materiales de gran utilidad y alta demanda. Generalmente se utilizan para anular la vía urinaria alta. Existen de varios grosores que van de 3 a 7 Fr, tienen una longitud variable de que va desde los 50 cm, cuentan con adaptadores para poder instalar medio de contraste. Algunos pueden tener doble punta. Los catéteres ureterales generalmente son rígidos y rectos. Los catéteres ureterales tipo pig tail o doble J, como su nombre lo indica, tienen una curvatura en ambas puntas, además, de ser mucho más blandos.

Canastillas de extracción

Se utilizan habitualmente en ureteroscopia y nefroscopia, y para el tratamiento de la litiasis. Existen de agarre frontal o lateral. Las hay de metal o de nitinol.



Guías

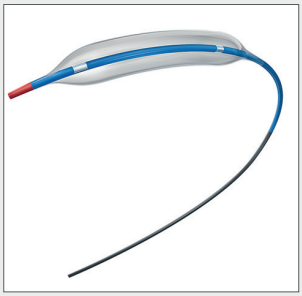

Balón de dilatación



Dilatadores ureterales

Ureteroscopio flexible descartable



Catéteres ureterales pig tail



Catéter ureteral

CONCLUSIONES

La endourología es una rama de la urología que cada vez va ganando más terreno en el manejo de varias patologías; requiere de un entrenamiento específico para poder utilizarla con seguridad y eficacia, además, de necesitar una amplia gama de instrumentos e insumos para poder ofrecer a cada paciente lo mejor.

LECTURAS RECOMENDADAS

1. Riccabona M, Necknig U. Pediatric Endoscopy, en Manual Endourology. Training for residents, Hohenfellner & Stolzenburg editores, Springer, 2005, pp. 35.
2. Vilches R. Instrumental en endourología: guías, canastillas o y pinzas. En Manual de Endourología, 2016 Marchant, F. pp. 40-50.
3. Mathews R. Endoscopy of the lower urinary tract, en Pediatric Urology 2nd edition, Gearhart J, Rink R, Mouriquand P, editores, Editorial Saunders Elsevier, 2010, pp. 84-91.

LAPAROSCOPIA EN UROPEDIATRÍA CIRUGÍA MÍNIMAMENTE INVASIVA

Pedro José López Egaña y Fernanda Andueza Aragón

INTRODUCCIÓN

La cirugía mínimamente invasiva (CMI) tuvo su primera aparición dentro de la Urología en 1976, cumpliendo un rol diagnóstico. Se abrió camino como tratamiento desde 1990, con la primera nefrectomía laparoscópica realizada por Clayman. Desde entonces, ha sido uno de los pilares fundamentales dentro de la urología pediátrica en sus distintas ramas, especialmente en la endurología, donde destacan los procesos cistoscópicos. En este capítulo, nos enfocaremos en la cirugía laparoscópica o retroperitonoscópica dentro de la urología pediátrica.

Es fundamental comprender que la *diferencia entre una técnica quirúrgica "tipo abierta" y una de forma laparoscópica, es el abordaje de piel, ya que la cirugía propiamente tal debiese ser exactamente la misma.* Por tanto, los principios básicos de toda cirugía urológica se aplican de igual manera en la técnica mínimamente invasiva. Sin embargo, se deben tener consideraciones especiales al utilizar esta técnica, tales como la fisiología implicada, las características propias del paciente, el preparar el equipo apropiado, es decir, manejo de la torre laparoscópica, instrumental y tipo de trocar a utilizar.

VENTAJAS Y DESVENTAJAS DE CMI EN UROLOGÍA PEDIÁTRICA

Ventajas

Dentro de las principales ventajas de la CMI, se dividen en aquellas para el paciente propiamente tal y aquellas para el cirujano.

Relacionadas al paciente

- Menor dolor posoperatorio y mayor confort.
- Menor estadía hospitalaria: no se ha demostrado en niños de forma categórica, ya que tienden a tener una recuperación rápida en cirugías abiertas, como, por ejemplo, en una la pieloplastía.
- Acelerada reincorporación a actividades cotidianas.

- Mejor resultado cosmético.
- Menores complicaciones de herida operatoria.
- Menor generación de adherencias intraabdominales: dado por el CO_2 en sí, como por menor movilización de los tejidos.

Relacionadas con el cirujano

- Magnificación del espacio quirúrgico.
- Mayor iluminación.
- Acceso a tracto urinario superior (riñón) e inferior por mismo puerto.
- Acceso a la región pélvica superior: testículo intraabdominal, anomalías cloacales, remanentes del conducto mülleriano.
- Participación más activa de la cirugía: todo el equipo tiene acceso visual al campo quirúrgico.

Desventajas

- Requiere entrenamiento especial al ser un trabajo en dos dimensiones.
- Requiere curva de aprendizaje, especialmente en términos de sutura y nudos intracorpóreos.
- Pérdida de la sensación táctil, sin embargo, se puede ir entrenando y captar lo "trasmitido" por el instrumento. Al observar las tasas de éxito de ambas vías para una misma cirugía, es posible cuestionar que la sensación táctil, tal vez no sea en extremo necesaria.
- Dificultad para controlar el sangrado en forma brusca, lo que lleva a convertir en algunas ocasiones.
- En niños existe menor espacio para trabajar, tanto retroperitoneal o transperitoneal.

INDICACIONES

Dentro de la cirugía mínimamente invasiva se tienen cirugías (respectivas)extirpativas, terapéuticas y reconstructivas. Actualmente, las indicaciones para CMI son variadas, donde algunas se consideran gold estándar*.

- Nefrectomía*.
- Nefroureterectomía*.
- Heminefrectomía*.

- Quistes renales.
- Pieloplastía.
- Ureterectomía distal.
- Resección de uraco remanente.
- Uretero-ureteroanastomosis.
- Osteomas continentes.
- Testículos no palpables*.
- Varicocele.
- Patología de ovario*.
- Litiasis.
- Patología de alteración del desarrollo sexual.
- Cirugía de Tenckhöff.
- Malformación anorectal.

Existen otras cirugías que, con experiencia y mayor casuística, pueden empezar a considerarse:

- Tumores.
- Biopsias.
- Cirugía antireflujo.
- Hernias inguinales.
- Cirugía de continencia del cuello.
- Cirugía de trasplante en especial de donante.
- Cirugía adrenal.
- Ampliaciones vesicales.

CONTRAINDICACIONES

En general, las contraindicaciones de la CMI se asocian a los cambios respiratorios y hemodinámicos que se producen por la distensión abdominal asociada al neumoperitoneo. En ésta, al desplazar el diafragma a cefálico, se disminuye el volumen y compliance pulmonar, aumentando las presiones de ventilación. Asimismo, la distensión abdominal aumenta catecolaminas y podría disminuir el retorno venoso. Por esto, las contraindicaciones se basan en pacientes con inestabilidad hemodinámica, enfermedades cardíacas severas que requieran alto gasto cardíaco y aquellos con insuficiencia pulmonar. Antiguamente, el hecho de tener múltiples cirugías previas era una contraindicación, pero actualmente, se inicia vía laparoscópica y se evalúa para proseguir.

CONSIDERACIONES

Fisiológicas

En edad pediátrica, la respiración está comandada, principalmente, por el diafragma. En CMI, la presión positiva que ejerce el neumoperitoneo a nivel abdominal en un paciente dormido desplaza el diafragma hacia cefálico, disminuyendo el volumen y compliance pulmonar, por lo que se debe asegurar la vía aérea en todos los pacientes utilizando tubo endotraqueal. Asimismo, las presiones de neumoperitoneo debiesen ajustarse según el peso del niño, como, por ejemplo, < 10 mmHg en menores de 10 kg.

Asimismo, se debe considerar que mientras menor sea el niño, mayor es el tipo de complicación que pueda haber. Se considera que, en niños menores de dos años, la tasa de complicación en cirugía laparoscópica aumenta en forma considerable.

Instrumental

Como dicho anteriormente, es imprescindible preparar el pabellón con temperatura adecuada y el CO_2 a utilizar tanto en presión como en temperatura. Los instrumentos estándar tienen un diámetro de 5 o 10 mm y 35 cm de longitud. Sin embargo, durante el último tiempo se han adecuado a la edad pediátrica, con diámetros de 3 mm y longitud de 20 a 25 cm, lo que permite incluso, utilizarlo en recién nacidos.

Actualmente existen equipos sofisticados donde se tienen el insuflador, la cámara, el bisturí harmónico, el electrobisturí, el bipolar y una serie de instrumentos que simplifican este tipo de cirugía.

Disponibilidad

Los procedimientos laparoscópicos en el paciente adulto tienen mayor desarrollo y avance que en niños e incluso, existen pocas indicaciones para procedimientos mínimamente invasivos en urología pediátrica. Por esto, en muchos centros los urólogos pediatras deben trabajar en conjunto con laparoscopistas generales, ya sean adultos o pediátricos. Incluso, diversos establecimientos han tenido que adaptar el instrumental de adultos a niños, ya que la poca frecuencia de este procedimiento no justifica los costos.

Ergonomía

La ergonomía es un pilar fundamental en la CMI. Lo ideal es que tanto el paciente como el equipo quirúrgico y la pantalla, se alineen en una sola dirección (Figura 1). Según el tipo de cirugía a realizar, se tendrán distintos tipos de posiciones.

Figura 1. Planimetría de ubicación en cirugía laparoscópica. (An): Anestesista, (S): Cirujano, (A): Ayudante, (SN): Arsenalera.

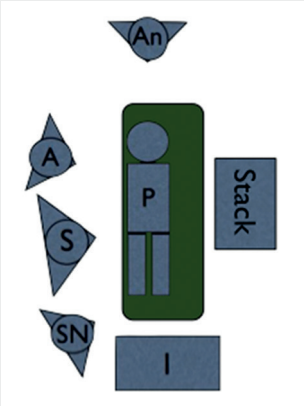

Abordaje retroperitoneal *versus* transperitoneal

Se debe tener en cuenta que el abordaje retroperitoneal entrega un mejor acceso al aparato urinario, pudiendo disecar directamente, sin embargo, el espacio de trabajo es absolutamente limitado. En el caso de abordaje transperitoneal, hay un acceso menos directo, donde habitualmente se debe disecar el colon para llegar al riñón, lo que se traduce en una cirugía un poco más laboriosa, pero el espacio para trabajar es más adecuado (Figura 2). Se ha comprobado que no es necesario el cierre hermético del peritoneo ni tampoco el uso de drenajes peri lecho al finalizar la cirugía laparoscópica. Por eso, se debe tener presente que a veces, al forzar la vía retroperitoneal, se pudiese estar sacrificando éxito quirúrgico, en lugar de usar la vía transperitoneal como, por ejemplo, en la pieloplastía. Sin embargo, en manos experimentadas y en casos especiales el abordaje retroperitoneal es también una excelente opción para cirugías urológicas en pediatría.

Figura 2. Cuadro comparativo acceso transperitoneal y retroperitoneal.

	Retroperitoneal	Transperitoneal
Acesso	+	-
Espacio de trabajo	-	++
Disección	+	++

Costos

No hay que olvidarse de ver los costos, especialmente con relación a la efectividad. En niños, la vía abierta impresiona que puede ser más económica que la vía laparoscópica, debido a que los grandes estudios de costos se basan en menores días de estadía hospitalaria. Sin embargo, hoy en día en todos los hospitales de Chile existe ya un equipo laparoscópico, por lo que este factor ya no debiese ser un tema a considerar.

Formación de especialistas

En cuanto a la formación de la especialidad, los becados y residentes se están entrenando en laparoscopia y cirugía mínimamente invasiva, lo que les otorga mayor experiencia en estas técnicas y curvas de aprendizaje/complicaciones cada vez menores. Lo anterior implica mayor demanda por aprender técnicas de CMI y que, posiblemente se opere mejor una patología con esta técnica quirúrgica que en forma tradicional. Esto obliga a los centros de formación a adaptarse y modernizarse.

Técnica SILS

Dentro de la modernización, está en boga la técnica de SILS (Single Incision Laparoscopic Surgery). Éste, nace del N.O.T.E, donde se buscan orificios naturales para realizar la cirugía y que eviten cicatriz alguna. Evidentemente, en niños es poco prácitco y aún más en Urología pediátrica. No obstante, al considerar el ombligo como un orificio natural, es posible trabajar por éste. Se requiere una triangulación especial que ha hecho que la industria se adapte al sistema. Actualmente, se puede realizar cirugía por un solo puerto por el ombligo, como una nefrectomía (Figuras 3 a 5).

Figuras 3-5. Cirugía sin trocar por una incisión en una nefrectomía.

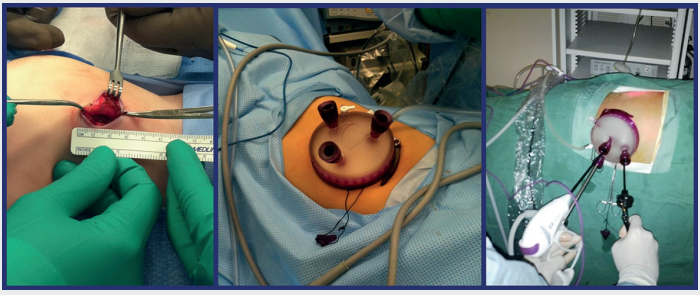

Lo que viene

Dentro de la CMI, están la cirugía laparoscópica avanzada, con tecnología 3D y algunos instrumentos que permiten mayor dinamismo; así como también la robótica siendo la técnica más avanzada actualmente, y ha estado en constante evolución desde su primera aplicación pediátrica en el año 2002. El robot otorga un campo visual en tres dimensiones y todos los movimientos de la mano, permitiendo una sutura cómoda y segura. Lo anterior, facilita la cirugía, por lo que la curva de aprendizaje es menor que la requerida en laparoscopia convencional.

La cirugía robótica en pacientes pediátricos aún no es costo-efectiva, ya sea debido a los altos costos en instrumental y mantenimiento con relación a la casuística, como a la falta de instrumentos adecuados a la medida en niños. Además, por la baja tasa de procedimientos en pacientes pediátricos, no es posible adquirir mayor experiencia ni obtener un entrenamiento adecuado. No obstante, la cirugía robótica aún está en desarrollo, y a pesar de que su verdadero rol aún no es claro, se mantiene esperando el despegue definitivo para usarse en forma masiva.

Estudios en edad pediátrica

Durante los últimos años, ha habido un crecimiento exponencial en cuanto a la cantidad de publicaciones sobre CMI. Sin embargo, los estudios en edad pediátrica son escasos, por lo que no es posible realizar estudios randomizados comparando técnicas o abordajes.

La CMI está en constante desarrollo y evolución, a la espera de instrumento o técnica que brinde mayor movilidad, facilidad de uso y menor costo.

CONCLUSIONES

- La cirugía mínimamente invasiva en una herramienta quirúrgica que es parte del "arsenal" de todo cirujano y urólogo pediátrico.
- Requiere de entrenamiento especial, que hoy en día debiese ser parte de la formación.
- Se encuentra en constante desarrollo, por lo que, hoy conocemos, puede ser solo el inicio.

LECTURAS RECOMENDADAS

1. Mushtaq I. Laparoscopic paediatric urology. En: Thomas D, Duffy P, Rickwood A. Essentials of Paediatric Urology. 2nd Edition, United Kingdom by Informa healthcare. 2008, Chapter 23; pp. 316-31.
2. Wolf JS, Stoller ML. Laparoscopic Surgery. En: Tanagho E, McAninch J. Smith's General Urology. 17th Edition, United States by McGraw-Hill companies. 2008, Chapter 9; pp 135-54.
3. Denes F, Caldamone A. Laparoscopic Pediatric Urology Surgery. Dialogues in Pediatric Urology 2008; vol 30, N 1.
4. Lopez PJ, Duffy P, Mushtaq I. Laparoscopic Pyeloplasty en Godbole P, Ed.: Pediatric Endourology Techniques. Springer, 2007.
5. El-Ghoneimi A, Abou-Hashim H, Bonnard A, et al. Retroperitoneal laparoscopic nephrectomy in children: at last the gold standard? J Pediatr Urol. 2006;2(4):357-63.
6. Abdul-Muhsin HM, Humphreys MR. Advances in laparoscopic urologic surgery techniques. F1000Res. 2016;5:F1000 Faculty Rev-716
7. Moldes JM, de Badiola FI, Vagni RL, et al. Pediatric Robotic Surgery in South America: Advantages and Difficulties in Program Implementation. Front Pediatr. 2019;7:94. doi: 10.3389/fped.2019.00094.
8. López PJ, Reed F. Update and Controversies in Laparoscopic Paediatric Urology-Part I. Application of Minimally Invasive Techniques to Pediatric Urology: Doing, Teaching and Pushing Envelopes. Dialogues in Pediatric Urology 2012; 33(5):1-4.

LITIASIS RENAL Y DE VÍAS URINARIAS

Francisco J. Reed López-Güereña

DEFINICIÓN

La litiasis renal es la presencia de cálculos insolubles en las vías urinarias que se forman a consecuencia de la precipitación de sustancias químicas contenidas en la orina, cuando su concentración excede el límite de solubilidad.

La litiasis renal en pacientes pediátricos es poco frecuente, pero su incidencia a nivel mundial ha aumentado cerca de un 10% en las últimas dos décadas, siendo más frecuente en los adolescentes. Es más habitual en hombres, sin embargo, en la segunda década de la vida es más frecuente en mujeres. A pesar de ser evidentemente menos frecuente que en la población adulta; en caso de presentarse, tiene una recurrencia mucho mayor, la cual se reporta de hasta 34% a 2 o 3 años y mayor al 50% a 10 años.

ETIOLOGÍA

La formación de cálculos urinarios requiere:

1) Concentración relativa de solutos excede su solubilidad en la orina.
2) Cristalización debido a un desbalance de promotores e inhibidores urinarios.
3) Adhesión y crecimiento de cristales en nefrolitos debido a alteraciones del urotelio.

Dentro de los principales factores de riesgo están la hipercalciuria, hipocitraturia e hiperuricosuria; también factores anatómicos como obstrucción de la unión pieloureteral y condiciones genéticas como cistinuria e hiperoxaliuria primaria. Existen factores intrínsecos (metabolismo, infección, obstrucción) y factores extrínsecos (dietarios, climáticos, geográficos) que deben tomarse en cuenta en cada paciente.

Más del 80% de los cálculos renales son cálcicos, predominantemente de oxalato de calcio y en menor porcentaje de fosfato de calcio. En cuanto a cálculos no cálcicos, 10% corresponden a cálculos de ácido úrico, 10% a estruvita (infecciosos) y en menor grado a cistina.

CLASIFICACIÓN

La clasificación más común depende del lugar anatómico donde se encuentre el cálculo. Así el 75% de los cálculos están en el riñón, la mayor parte de las veces en la pelvis renal; el 10% ureteral, 10% en vejiga y 5% en uretra.

CLÍNICA-DIAGNÓSTICO

La presentación en adolescentes es el clásico cuadro de cólico ureteral. La hematuria es poco frecuente. La presentación en lactantes y escolares es algo más vaga, caracterizada por náusea, vómito e irritabilidad. En ocasiones puede presentarse como un cuadro de infección urinaria o simple cólico abdominal.

Radiografía simple renal y vesical

Poca ayuda, se complementa con la ecografía incrementando su sensibilidad diagnóstica.

Ecografía renal y vesical

Estudio inicial de primera línea; con una sensibilidad 70% y especificidad 100%. Operador dependiente.

PieloTAC

Con una sensibilidad del 97% y sensibilidad del 96%; la radiación en pacientes pediátricos es algo a tomar en cuenta, por la recurrencia de la litiasis. Por eso, se limita su uso y debe de realizarse con protocolos de baja o ultra baja dosis.

ESTUDIOS COMPLEMENTARIOS

Más del 60% de los pacientes pueden llegar a tener una alteración metabólica en una recolección de orina de 24 horas. Por lo tanto, después de un primer episodio de litiasis renal todo paciente debe de estudiarse con exámenes séricos y en orina de 24 horas. Estos deben de incluir niveles en sangres de sodio, potasio, bicarbonato, creatinina, calcio, magnesio, fosforo, ácido úrico y paratohormona. Y en orina de 24 horas se debe estudiar calcio, oxalato, citrato, ácido úrico, sodio, creatinina, pH, cistina, volumen y niveles de supersaturación de oxalato de calcio, fosfato de calcio y ácido úrico. En pacientes sin control de esfínteres se puede tomar una muestra de orina aislada para medir radios calcio, oxalato y citrato-creatinina.

TRATAMIENTO

Manejo agudo

Se debe manejar el dolor con analgésicos, en ocasiones es necesario controlar las náuseas y en caso necesario tratar la infección. En caso de tener un cálculo de 4-5 mm se puede emplear la terapia médica expulsiva basada en analgésicos y alfa-bloqueadores, los cuales pueden ser utilizados desde los 2 años de edad. Sin embargo, la literatura mundial tiene controversias con respecto a este manejo, la dosis ponderal y la duración del mismo.

Manejo médico preventivo

En general y en caso de litiasis de oxalato de calcio en niños, no se recomienda una restricción de proteínas en la dieta, así como tampoco una restricción en el consumo de calcio, ya que esto podría incrementar la absorción intestinal de oxalato. Es altamente recomendable incorporar a la dieta futas y vegetales, ricos en citrato y potasio (inhibidores de litogénesis). Una de las modificaciones más importantes en la dieta es la ingesta adecuada de líquidos, la cual debe de ser como mínimo de 750 ml en lactantes, 1.000 ml en menores de 5 años, 1.500 ml en menores de 10 años y de 2.000 - 3.300 ml hasta la adolescencia. Cuando los cambios en la dieta no son lo suficientemente efectivos se deben utilizar fármacos, dentro de los cuales se utiliza el citrato de potasio o diuréticos tipo tiazidas.

Manejo quirúrgico

Aproximadamente un 65% de los pacientes requieren un tipo de tratamiento quirúrgico.

Las indicaciones para cirugía dependen del tamaño y número de cálculos (carga litiásica), localización del cálculo, asociación de malformaciones genitourinarias, obstrucción aguda de la vía urinaria, insuficiencia renal, infección urinaria, sintomatología y persistencia del cálculo por más de 6 semanas.

Las recomendaciones del abordaje quirúrgico están descritas en la tabla 1, las cuales están basadas en las guías clínicas de la *American Urologic Association* (AUA) y la *European Society for Paediatric Urology* (ESPU).

Las técnicas para manejo invasivo de la litiasis son:

- Litotricia extracorporea (LEC): Enviar ondas de choque (pulso acústico) emitidas por fuera del cuerpo del paciente.

Tabla 1.

Tamaño y localización del cálculo	Tx primario	Tx Secundario	Comentario
Coraliforme	NLP	LEC / Abierto o laparoscópico	Múltiples sesiones y accesos con NLP. Posibilidad + LEC
Pelvis < 10 mm	LEC	CRIR/NLP/ MicroPerc	
Pelvis 10-20 mm	LEC	NLP / CRIR / MicroPerc/Abierto	Múltiples sesiones LEC. NLP similar recomendación
Pelvis > 20 mm	NLP	LEC / Abierto o laparoscópico	Múltiples sesiones LEC
Caliz inferior			
< 10 mm	LEC	CRIR / NLP / MicroPerc	Variantes anatómicas importantes en aclaramiento pos-LEC
Caliz inferior			
> 10 mm	NLP	LEC / MicroPerc	Variantes anatómicas importantes en aclaramiento pos-LEC
Ureter superior	LEC	URS / NLP / Laparoscópico	
Ureter inferior	URS	LEC / Laparoscópico	Intervención adicional alta con LEC
Vesicales	Endoscópico	Percutánea	Abierto si cálculo es muy grande

- Cirugía retrógrada intrarrenal (CRIR) o ureteroscopia (URS): Introducir un ureteroscopio semirrígido o flexible y por su interior una fibra o varilla para realizar la litotricia (neumática o láser).
- Nefrolototomía pPercutánea (NLP): Introducir por medio de una punción y canal a través del parenquima renal, una óptica y material para litotricia.
- Cirugía laparoscópica y/o abierta: Apertura de la vía urinaria y extracción del lito.

Gracias a la miniaturización y avances tecnológicos, el manejo exclusivo con LEC ha ido en decremento, dando paso a la CRIR o URS y a la NLP. La tasa de éxito (libre de cálculo) varia entre 70-97% para la NLP, 85-88% para la CRIR y 80-83% para LEC.

COMPLICACIONES (PRE Y POSOPERATORIAS)

Las complicaciones preoperatorias van desde infección urinaria, sepsis, y obstrucción del tracto urinario con insuficiencia renal aguda.

Las complicaciones posoperatorias dependen del abordaje seleccionado, pero en general incluyen obstrucción ureteral por fragmentos litiásicos, infección urinaria (pielonefritis o urosepsis), hematuria, cólico renoureteral y recidiva.

Específicamente, las complicaciones de la LEC son: cólico renal, hidronefrosis transitoria, equimosis cutánea, ITU, calle litiásica, sepsis y raramente hematuria y hemoptisis. Las complicaciones de la NLP son sangrado (10% transfución), fiebre o infección y fuga o fístula urinaria. Con respecto a la ureteroscopia las complicaciones son estenosis ureteral o reflujo vesicoureteral, así como hidronefrosis/hidroureteronefrosis transitoria. La complicación más frecuente en la cirugía abierta o laparoscópica es la infección urinaria y de herida operatoria.

PRONÓSTICO

La litiasis renal en pediatría es de alto riesgo por la alta tasa de recurrencia, por lo tanto el tratamiento preventivo, la minimización de la exposición a radiación, y el alcanzar una tasa libre de litiasis son objetivos primordiales en el manejo de pacientes pediátricos.

La probabilidad de desarrollar síntomas en casos de litiasis detectada incidentalmente es de ~50% en 5 años. La reaparición de un cólico renal después del primer episodio, sin procedimiento profiláctico, alcanza ~15% el primer año, y hasta el 40% a los 5 años, o > 50% a los 10 años. Un diagnóstico precoz de la causa y el tratamiento específico mejoran el pronóstico, especialmente del cólico recidivante o presente a temprana edad. La litiasis es una causa rara de la insuficiencia renal terminal con indicación de TRS (un 2-4% de los pacientes precisa diálisis; en ~40% de los casos se observa litiasis por estruvita, asociada a la formación de los cálculos coraliformes.

LECTURAS RECOMENDADAS

1. Tekgül S, Dogan HS, Kocvara R, et al. ESPU guidelines Pediatric. EUA & ESPU Guidelines on Paediatric Urology. http://uroweb.org/guideline/paediatric-urology/
2. Miah T, Kamat D. Pediatric Nephrolithiasis: A Review. Pediatr Ann. 2017;46(6):e242-4.
3. Hernandez JD, Ellison JS, Lendvay TS. Current trends, evaluation and management of Pediatric Nephrolithiasis. JAMÁS Pediatr. 2015; 169(10):964-70.
4. Sultan S, Aba Umer S, Ahmed B, Naqvi SAA, Rizvi SAH. Update on surgical management of Pediatric Urolithiasis. Front Pediatr. 2019;7:252.

PARTE 7

Síndromes

INFECCIÓN DEL TRACTO URINARIO (ITU)

Carolina Acuña Mujica y Ximena Recabal Maturana

DEFINICIÓN

Las infecciones del tracto urinario son un problema común en la edad pediátrica, constituyendo una de las infecciones de origen bacteriano más frecuente en niños menores de 2 años. Se define infección del tracto urinario (ITU) como la colonización de la vía urinaria, desde la vejiga hasta el parénquima renal, por microorganismos patógenos, frecuentemente bacterias, asociado a leucocituria y sintomatología variable como lo veremos a continuación.

La incidencia es difícil de estimar, pero se ha visto que aproximadamente 1/10 niñas y 1/30 niños menores de 16 años han presentado un episodio de ITU. En lactantes, 2,1% de las niñas y 2,2% de los niños han presentado al menos un episodio de ITU.

La prevalencia del ITU varía según edad, género y presencia o no de circuncisión. La mayor prevalencia se encuentra en lactantes menores, mujeres y varones no circuncidados.

Por último, existe una alta recurrencia de ITU en niños (30%), especialmente con factores de riesgo como primera ITU antes de los 6 meses, historia familiar de ITU, reflujo vesicoureteral (VUR) dilatado y disfunción vesical e intestinal.

El objetivo del diagnóstico temprano y tratamiento apropiado es prevenir la recurrencia de ITU, diagnosticar oportunamente malformaciones del tracto urinario y evitar las complicaciones a largo plazo como son hipertensión arterial, cicatrices renales y compromiso de función renal.

ETIOLOGÍA

El agente etiológico que con mayor frecuencia causa ITU es *Escherichia coli*, correspondiendo al 85-90% de los casos en niños. Otros uropatógenos gram-negativos son *Klebsiella*, *Proteus*, *Pseudomona*, *Enterobacter* y *Citrobacter* spp. Dentro de los patógenos Gram positivos encontramos *Staphylococcus saprophyticus*, *Enterococcus* sp y, con muy baja frecuencia *Staphylococcus aureus*. La mayoría de los patógenos se originan en la flora fecal ascendiendo a uretra y vejiga desde el periné.

CLASIFICACIÓN

ITU baja

Infección que compromete solo la vía urinaria inferior, es decir, vejiga y uretra. La sintomatología suele ser más clásica dada la inflamación local de la vejiga y estos incluyen disuria, poliaquiuria, urgencia miccional, hematuria y, eventualmente, dolor hipogástrico. Suele ser más frecuente en pacientes género femenino y mayores de 2 años.

ITU alta o Pielonefritis aguda (PNA)

Corresponde a la infección del tracto urinario que compromete el parénquima renal generando inflamación del tejido renal. Su síntoma cardinal es la fiebre mayor o igual a 38º C. La sintomatología en niños menores suele ser inespecífica, presentando irritabilidad, vómitos, decaimiento, compromiso del estado general además de fiebre. En niños mayores es más frecuente encontrar síntomas urinarios clásicos, dolor abdominal y dolor lumbar. En algunas oportunidades puede presentarse como fiebre sin foco.

Bacteriuria asintomática (BA)

Se define como la colonización del tracto urinario mediante bacterias sin generar inflamación secundaria. Estos pacientes no presentan síntomas clínicos, su examen de orina completa no presenta marcadores inflamatorios, pero el urocultivo resulta positivo. La mayoría se resuelve espontáneamente y carece de trascendencia clínica.

ITU recurrente

Tres o más episodios de ITU bajas, dos o más episodios de PNA o un episodio de pielonefritis aguda más una ITU baja en un año plazo.

ITU atípica o complicada

Corresponde a una ITU alta que evoluciona de manera tórpida. Suelen presentarse otros elementos que sugieren alteraciones anatomo funcionales de la vía urinaria. Por ejemplo, falla de respuesta a tratamiento antibiótico a las 48 horas, infección por germen distinto a E. Coli, sepsis, aumento de la cretininemia, globo vesical y chorro urinario débil. Requiere manejo y estudio individualizado.

MANIFESTACIONES CLÍNICAS

Las manifestaciones clínicas en ITU son variadas y pueden llegar a ser muy inespecíficas, particularmente, en lactantes y preescolares. Por ello, en todo niño con fiebre sin foco claro, es necesario tener en consideración descartar una infección urinaria.

Habitualmente los recién nacidos debutan con urosepsis. El paciente suele estar grave, comprometido, irritable y con rechazo a la alimentación. Pueden o no hacer fiebre. El cuadro es inespecífico por lo cual la sospecha del clínico es tremendamente relevante. La sintomatología en lactantes no es muy distinta, sin embargo, suelen ser pacientes menos graves, menos sépticos. Habitualmente presentan fiebre, decaimiento, irritabilidad, vómitos y dolor abdominal.

Recién en preescolares y niños mayores aparecen los síntomas urinarios propiamente tal, como disuria, poliaquiuria y urgencia miccional. Cuando hay compromiso de la vía urinaria alta, pueden referir dolor lumbar y presentar al examen físico, puño percusión positiva. Cuando hay compromiso renal presentan además fiebre, compromiso del estado general y vómitos.

Los lactantes con ITU a repetición suelen tener curvas de crecimiento estacionarias e, incluso, baja de peso.

Al momento de evaluar un paciente con sospecha de infección urinaria. Se deben considerar los factores predisponentes de ITU en niños. A continuación, se enumeran los principales:

- Edad: la prevalencia de ITU es mayor en niños menores de 2 años y niñas menores de 4 años.
- Género: pacientes femeninos tienen 2 a 4 veces mayor prevalencia de ITU que pacientes sexo masculino. Esta relación se equipara en niños menores de 1 año.
- Circuncisión: lactantes sexo masculino no circuncidados febriles tienen 4 a 8 veces mayor prevalencia de ITU que niños circuncidados.
- Raza: niños de raza caucásica tienen 2 a 4 veces mayor prevalencia de ITU que niños de raza negroide.
- Patología urinaria obstructiva: obstrucciones urinarias, ya sean anatómicas, funcionales o neurogénicas predisponen a estasia urinaria y esta favorece el desarrollo de ITU.
- Reflujo vesicoureteral: los niños con RVU dilatado presentan un riesgo elevado de ITU recurrente. Existe una estrecha relación entre reflujo vesicoureteral, pielonefritis y cicatrices renales que está en permanente discusión y revisión.

- Disfunción miccional e intestinal: cerca del 80% de los pacientes con ITU recurrente.
- Cateterismo vesical: el riesgo de ITU aumenta a mayor duración de cateterismo vesical.
- Actividad sexual: está demostrada la asociación entre actividad sexual e ITU en mujeres.

DIAGNÓSTICO

Ante la sospecha diagnóstica de ITU la conducta es tomar un examen de orina completa y un urocultivo. La confirmación diagnóstica es mediante un cultivo de orina positivo y el número de unidades formadoras de colonias (UFC) presentes.

Existen métodos de recolección no invasivos, como bolsa recolectora, recolección de segundo chorro y métodos invasivos como sondeo transuretral y punción vesical. La recolección de orina por bolsa recolectora tiene un alto índice de contaminación (más de 70% de Falsos Positivos), razón por lo cual cuando un urocultivo resulta positivo, lo más apropiado es confirmar el diagnóstico tomando una nueva muestra mediante sondeo. Cuando el resultado es negativo, permite descartar ITU. La toma de muestra obtenida por segundo chorro es recomendada en niños con control de esfínteres. En pacientes sin control de esfínteres, se recomienda el sondeo transuretral. Cuando esto no es posible, la alternativa es la punción vesical, idealmente bajo visión ecográfica directa.

Cualquiera sea el método de elección, la toma de muestra requiere de varios pasos que disminuyen el riesgo de contaminación. Por ejemplo, lavado de genitales con agua y jabón sin antisépticos. La muestra debe ser tomada y sembrada de inmediato (orina fresca), si esto no es posible se mantendrá refrigerada a 2-8° C por un tiempo máximo de 24 horas.

En la tabla 1 se encuentran los criterios microbiológicos de los diferentes métodos de recolección de orina en el diagnóstico de ITU en niños.

Tabla 1.

Método de recolección	Número de UFC
Punción Suprapúbica	> 1
Sondeo Transuretral	> 50.000
Segundo Chorro	> 100.000
Recolector	> 100.000

Considerando que el urocultivo se demora mínimo 18 horas de incubación, para informar crecimiento bacteriano, podemos apoyar la sospecha clínica con el estudio físico químico y microscópico de la muestra de orina. El estudio físico químico demuestra leucocituria y nitritos positivos. El examen microscópico resulta positivo cuando hay más de 5 leucocitos por campo o más de 10 leucocitos por microlitro.

En aquellos casos donde exista duda o discordancia entre estos elementos diagnósticos, los exámenes complementarios como cintigrama renal con ácido dimercaptosuccínico (DMSA) o ecografía doppler renal pueden ser exámenes que ayudan a confirmar el diagnóstico.

ESTUDIO COMPLEMENTARIO

El objetivo del estudio imageneológico en ITU es diagnosticar anomalías del tracto urinario que puedan predisponer a nuevas infecciones urinarias y, por ende, a daño renal parenquimatoso. Actualmente, no existe consenso sobre las imágenes que se deben realizar en niños que presentan un episodio de ITU. Las recomendaciones se basan en consensos de expertos o con bajo nivel de evidencia. En general se prefiere realizar solo los exámenes necesarios, idealmente menos invasivos y con menor exposición a la radiación.

Ecografía renal y vesical

Utilidad

Se utiliza para detectar anomalías anatómicas como dilatación del sistema colector, posición y tamaño renal, riñones dúplex además de anomalías de la vejiga. Permite evaluar el parénquima renal, la presencia de cicatrices renales, la diferenciación cortico medular, etc.

Indicaciones

- En general se realiza ecografía R-V a todo paciente después de la primera ITU, independiente de la edad del paciente. Esta se realiza a las 6-8 sem del episodio.
- Indicaciones de ecografía precoz, durante el episodio de ITU son aquellos pacientes con ITU atípica y en menores de 6 meses con ITU recurrente.
- Pacientes con alteraciones ecográficas, se recomienda repetirla una vez al año.

Limitaciones

Es operador y equipo dependiente. Depende del estado de hidratación del paciente y tiene baja sensibilidad para pesquisar reflujo vesicoureteral.

DMSA

Utilidad

Identifica defectos de parénquima renal correspondientes a cicatrices renales. En fase aguda de un episodio de ITU puede ser diagnóstica de infección, sin embargo, no está indicada su realización en esta fase.

Indicaciones

- ITU atípica en menores de 3 años.
- ITU recurrente en cualquier paciente independiente de la edad.
- En pacientes donde la ecografía renal y vesical sugiere cicatrices renales.

Limitaciones

Disponibilidad más limitada, dosis bajas de radiación, pero acumulativas.

Uretrocistografía

Utilidad

Es el examen de elección para la confirmación diagnostica y graduación del reflujo vesico ureteral.

Indicaciones

- ITU en menores de 3 años con alteración en la Ecografía R-V como dilatación sistema colector, cicatrices renales, alteraciones vesicales o pacientes con antecedentes familiares de RVU.
- ITU recurrente en menores de 3 años.
- ITU atípica en menores de 6 meses.

Limitaciones

Dosis más altas de radiación, no puede realizarse en paciente cursando ITU, debe realizarse con ex de orina normal y bajo profilaxis antibiótica.

TRATAMIENTO

Los objetivos del tratamiento en ITU son básicamente tres: erradicar la infección, lograr la mejoría clínica del paciente y minimizar las complicaciones a largo plazo, es decir, prevenir el daño renal.

Medidas generales

Hidratación adecuada y Paracetamol en caso de dolor o fiebre.

Indicaciones de hospitalización

Se observan en la Tabla 2.

Tratamiento antibiótico empírico

Se recomienda no emplear el mismo antibiótico que se usa como profilaxis.

- **ITU baja:** alternativas como Nitrofurantoína o cefalosporina de 1ra generación por 3 a 5 días.
- **ITU alta:** puede administrase por vía oral o parenteral, de acuerdo a las condiciones clínicas y la edad del paciente.
- **Alternativas de tratamiento antibiótico empírico:** En caso de paciente ambulatorio se puede indicar una cefalosporina de 2da o 3ra generación oral, amikacina o ceftriaxona cada 24 horas IV.

  En paciente hospitalizado se puede administrar amikacina como 1ra elección, cefalosporina de 2da o 3ra generación. Se debe ajustar tratamiento según antibiograma, luego de 24 horas afebril y según tolerancia oral. Si la ITU se asocia a bacteriemia, se recomienda tratamiento endovenoso por 5 días como mínimo.

Tabla 2. Indicaciones de Hospitalización

• Menor de 3 meses de edad
• Paciente tóxico o séptico
• Mala tolerancia oral
• Deshidratación
• Mala respuesta a tratamiento antibiótico adecuado.
• Dudoso cumplimiento de tratamiento de antibiótico
• Malformación del tracto urinario (monorreno, uropatía obstructiva, RVU, etc.)
• Inmunodeficiencia
• Alteración hidroelectrolítica o de la función renal.

En menor de 3 meses se debe asociar ampicilina y en niños con compromiso de la función renal, no se deben emplear aminoglicósidos.

La duración del tratamiento es de 7 a 10 días.

- **Absceso renal:** El tratamiento debe durar 21 días, inicialmente biasociado (cefalosporina 3ra generación y aminiglicósido) y completar con antibiótico oral según urocultivo, posterior a la mejoría clínica.

Circuncisión

Se puede recomendar este procedimiento en niños menores de 1 año con ITU febril y/o malformación urológica asociada.

Disfunción miccional e intestinal

Este grupo de pacientes, dado el alto riesgo de ITUR, tiene indicación de uro profilaxis asociado al manejo de la disfunción miccional e intestinal (refiérase al capítulo correspondiente).

PROFILAXIS

No se recomienda el uso de profilaxis antibiótica en niños sanos luego de su primer episodio de ITU.

Las indicaciones actuales son múltiples, pero se manejan individualmente según la evolución de cada paciente. Entre ellas están:

1. Lactantes con indicación de UCG. Se inicia antes de su realización y hasta la evaluación de su resultado.
2. Paciente con dilatación del tracto urinario de probable origen obstructivo, hasta que se confirme el diagnóstico y se realice tratamiento.
3. En niños con RVU dilatado. Es necesario observar la evolución del reflujo para decidir suspensión de la uro profilaxis.
4. Lactantes y niños con ITUR hasta resolución de su patología de base.

COMPLICACIONES

Las potenciales complicaciones de las infecciones urinarias son las cicatrices renales. A su vez, consecuencias a largo plazo de estas cicatrices renales son hipertensión arterial, compromiso de la función renal, proteinuria y enfermedad renal crónica. El grupo de pacientes que tienen mayor riesgo de presentar cicatrices renales son:

- Primer episodio de ITU febril en período lactante menor.
- Pacientes con ITU febril recurrente.
- Retraso en el inicio de tratamiento antimicrobiano.
- Obstrucción de la vía urinaria.
- Presencia de RVU de alto grado.
- Disfunción vesical e intestinal.

Para poder determinar si el episodio de ITU compromete el parénquima renal hay que considerar parámetros clínicos, de laboratorio e imagenológicos. Clínicamente serán altamente sugerentes el compromiso del estado general, fiebre y dolor lumbar. En términos de criterios de laboratorio apoyarán el diagnóstico un hemograma con leucocitosis, desviación izquierda, VHS elevada, PCR elevada y procalcitonina elevada. Sin embargo, el gold *standard* para determinar compromiso parenquimatoso es el cintigrama renal DMSA.

LECTURAS RECOMENDADAS

1. Hevia P, Alarcón C, González C, Nazal V, Rosati MP. Recomendaciones sobre diagnóstico, manejo y estudio de la infección del tracto urinario en pediatría. Rama de Nefrología de la Sociedad Chilena de Pediatría. Parte 1. Rev Chil Pediatr. 2020;91(2):281-8.
2. Hevia P, Nazal V, González C, Rosati MP, Alarcón C. Recomendaciones sobre diagnóstico, manejo y estudio de la infección del tracto urinario en pediatría. Rama de Nefrología de la Sociedad Chilena de Pediatría. Parte 2. Rev Chil Pediatr. 2020; 91(3):449-56.
3. Millner R, Becknell B. Urinary Tract Infections. Pediatr Clin North Am. 2019;66(1):1-13.
4. Okarska-Napierała M, Wasilewska A, Kuchar E. Urinary tract infection in children: Diagnosis, treatment, imaging - Comparison of current guidelines. J Pediatr Urol. 2017;13(6):567-73.

HEMATURIA

Rosario Mainguyague Grant y Francisco J. Reed López-Güereña

DEFINICIÓN / INTRODUCCIÓN

Se define como hematuria a la presencia de sangre en la orina; ésta puede ser visible a simple vista (macroscópica) o detectado solo mediante microscopio (microscópica). La hematuria macroscópica es poco frecuente en pediatría, con una incidencia de 1,3/1.000, con leve tendencia a presentarse más en varones.

La hematuria microscópica es un hallazgo más común, con una incidencia de 0.5-3% de escolares entre 6 a 15 años. Se define como la presencia de más de 5 células rojas sanguíneas por campo de alto poder (RBCs/HPF) en la orina durante un estudio. Las causas son variadas y en su mayoría benignas.

Es recomendable documentar la hematuria en 2 o 3 estudios con una diferencia de 4 a 6 semanas antes de iniciar el estudio; aunque si se sospecha enfermedad renal grave o daño renal, éste debe hacerse de inmediato.

Es importante determinar tipo, duración y patrón de la hematuria, además, de consultar por enfermedades previas y síntomas urinarios, uso de medicamentos y antecedentes familiares.

ETIOLOGÍA

Las causas más comunes de hematuria macroscópica en niños son: Infección del tracto urinario (ITU), irritación del meato o periné y trauma; otras menos frecuentes son nefrolitiasis, anemia de células falciformes, coagulopatías, glomerulonefritis (GN), neoplasias (tumor de Wilms) e inducidas por medicamentos. Importante saber que hasta en un 30-40% no tiene etiología clara. Las causas malignas son infrecuentes en < 1%.

Las causas de hematuria se presentan en la Tabla 1 (señalar ref de la tabla).

CLASIFICACIÓN

Macroscópica o gruesa	Microscópica
Baja / ureteral, vesical, uretral	Alta
Glomerular (HG)	Intersticial
Sintomática	Asintomática

Tabla 1. Causas de hematuria

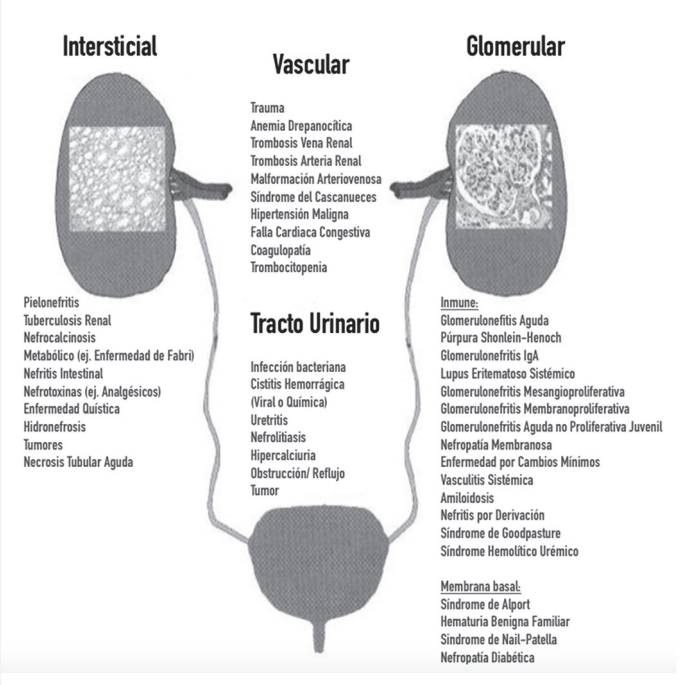

CLÍNICA - DIAGNÓSTICO

Hematuria macroscópica: Clínico

Se observa orina roja o café, incluso color ''coca-cola''. Se debe confirmar que el color sea causado por sangre, hemoglobina o mioglobina, mediante estudios complementarios como urianálisis (labstix o centrifugado de orina). El color no necesariamente refleja el grado de pérdida sanguínea, ya que se requiere de tan solo 1 ml de sangre en 1 litro de orina para cambiar el color de ésta.

En todo paciente con hematuria macroscópica, es importante historia detallada que orientará a la causa:

Ejercicio extenso o vigoroso reciente	Color de la orina (Cafe: HG / Rosada o roja: HEG)
Historia reciente sugerente de ITU	Historia de faringitis o impétigo (GAPE) o cuadro respiratorio (GN IgA)
Historia de dolor en flanco renal unilateral irradiado a zona inguinal (litiasis) o asociado a fiebre (PNA)	Antecedentes de anemia células falciforme o coagulopatías.
Momento que se presenta durante micción; Terminal: sugerente de uretra.	Exposición a medicamentos (ej. Ciclofosfamida)

ITU: infección tracto urinario; PNA: Pielonefritis Aguda, HG: Hematuria Glomerular; HEG: Hematuria Extraglomerular; GAPE: Glomerulonefritis aguda posestreptocócica; GNIgA: Glomerulonefritis por IgA.

A todos los pacientes se les debe realizar un buen examen físico: búsqueda de edema, exploración de piel, genitales y de abdomen en búsqueda de masas o molestias, además, de toma de presión arterial, peso y talla.

Hematuria microscópica: Sedimento de orina

El estudio de la hematuria microscópica se puede dividir en sintomática, asintomática y asintomática con proteinuria.

Son sugerentes de Hematuria Glomerular: presencia de edema, hipertensión arterial, proteinuria y cilindros hemáticos.

La evaluación de estos casos incluye estudios específicos de laboratorio y deben de ser evaluados por un nefrólogo pediatra.

Imágenes

El estudio de la hematuria macroscópica depende si ésta es sintomática o asintomática; en la hematuria sintomática el estudio se debe complementar según sospecha de su causa: Ecografía, TAC, radiografía simple de abdomen, cistoscopia, pielografía intravenosa y/o urocultivo.

Ecografía

Ayudaría a identificar una gran mayoría de las causas.

Cistoscopia

Se reserva para pacientes con casos persistentes o con resultados ambiguos en imágenes. Se reporta que en cerca del 40% de los casos será necesaria, teniendo resultados positivos solo en el 50% de los casos.

Algoritmo 1. Estudio de la hematuria.

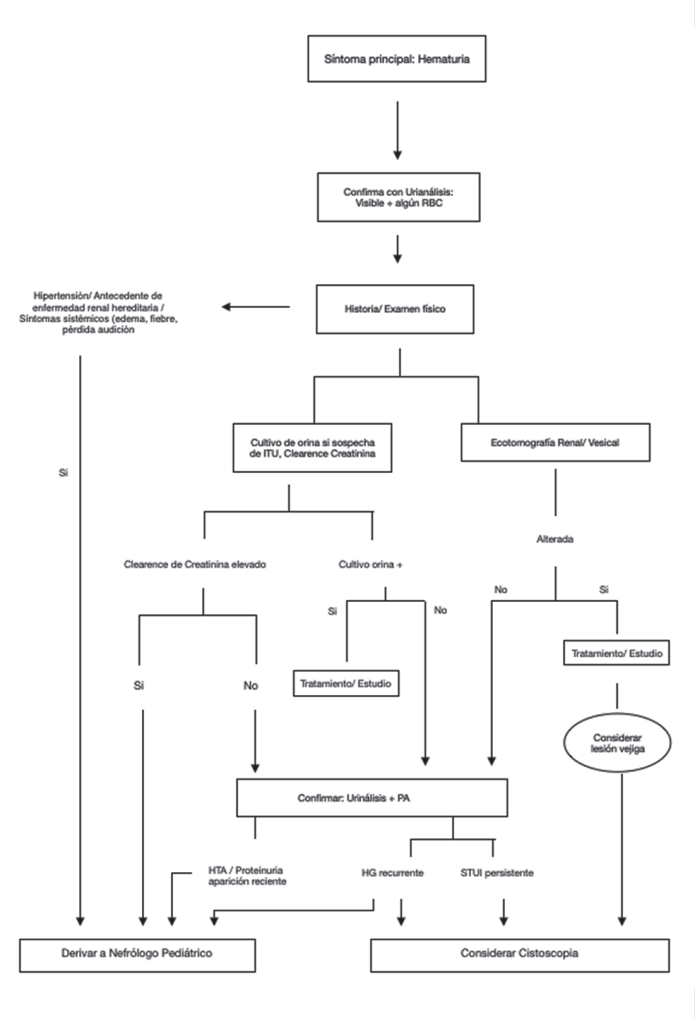

RBC: células sanguíneas por campo, ITU: infección tracto urinario, PA: Presión arterial, HTA: Hipertensión Arterial, HG: Hematuria Glomerular, STUI: Síntomas tracto urinario inferior.

ESTUDIOS COMPLEMENTARIOS

Estudios de laboratorio

Labstix

La tira reactiva que detecta sangre en la orina utiliza peroxidasa de hidrógeno, que produce una reacción química al entrar en contacto con hemoglobina o mioglobina. Si el resultado es negativo, se descarta que la pigmentación urinaria sea causada por sangre, hemoglobina o mioglobina.

Centrifugado de orina

Después del centrifugado, si el sedimento es rojo/café la causa más probable es sangre; si el líquido resultante es rojo/café y el sedimento es incoloro, entonces la causa no es debida a sangre sino a otra sustancia, como hemoglobina o mioglobina. Esto se confirma con el examen microscópico.

Microscopia

Puede hacer la diferencia entre hematuria glomerular (HG) o extraglomerular (HEG). En la HG pueden existir cilindros hemáticos o glóbulos rojos dismórficos. La presencia de más de 30% de RBCs dismórficos o más de 5% de una forma específica llamada "acantocitos" es altamente sugestiva de HG. En la HEG la forma de las RBCs son uniformes y la presencia de coágulos, descarta patología glomerular.

TRATAMIENTO

Depende de la causa. Las causas más comunes en orden de frecuencia en urología pediátrica son infección urinaria, hicercalciuria y glomerulonefritis.

PRONÓSTICO

Depende de la causa de la hematuria, es decir del diagnóstico de base.

LECTURAS RECOMENDADAS

1. Mathias R. Hematuria, en Handbook of Pediatric Urology 2nd edition, Baskin L, Kogan B, editores, Editorial Lippicott Williams & Wilkins, 2005, pp. 203-216.
2. Gillion Boyer O, Niaudet P, Baskin LS, Kim MS. Evaluation of gross hematuria in children.

3. Ingelfinger JR, Davis AE, Grupe WE. Frequency and etiology of gross hematuria in a general pediatric setting. Pediatrics. 1977;59(4):557-61.
4. Patel HP, Bissler JJ. Hematuria in children. Pediatr Clin North Am. 2001;48(6):1519-37.
5. Davis I, Avner E. Clinical evaluation of the child with hematuria, en Nelson Textbook of Pediatrics 18th edition, Kleigman, Behrman, Jenson y Stanton editores, Editorial Saunders, 2007, pp. 2168.
6. Greenfield SP, Williot P, Kaplan D. Gross hematuria in children: a ten-year review. Urology. 2007;69(1):166-9.

SÍNDROME DE PRUNE BELLY

Pedro José López Egaña y Fernanda Andueza Aragón

INTRODUCCIÓN

El síndrome de Prune-Belly o síndrome de Abdomen en Ciruela-Pasa es una patología congénita caracteriza por un espectro de malformaciones, donde se reconoce la siguiente triada:

- Agenesia, hipoplasia o deficiencia de la musculatura de la pared abdominal.
- Anomalías del tracto urinario.
- Criptorquidia bilateral.

Además, se describen malformaciones a nivel cardiovascular, respiratorio, gastrointestinal y musculo-esquelético, las cuales varían entre cada individuo. Por su parte, el compromiso renal es determinante en el pronóstico.

Se describe una incidencia de 1 en 30.000 – 40.000 RNV, predominantemente en hombres (95% de los casos). Se han descrito casos anecdóticos en mujeres, en las que se manifiesta con alteraciones de la musculatura abdominal principalmente.

ETIOLOGÍA

La etiología de este síndrome no está del todo clara. Se han propuesto diversas teorías, sin embargo, ninguna ha sido universalmente aceptada. Las cuatro principales teorías descritas, son las siguientes:

1. Obstrucción de uretra posterior en etapas tempranas del desarrollo embrionario, produciendo dilatación del tracto urinario, ascitis fetal y oligohidroamnios, lo que condicionaría el defecto de pared abdominal e impediría el descenso testicular.
2. Defecto primario del mesodermo, desde donde se originan el gubernáculum, uréteres, vejiga, próstata y uretra. Lo anterior, determinaría alteraciones del tracto urinario y de la pared abdominal.

3. Defecto intrínseco del tracto urinario, produciendo dilatación ureteral y ascitis fetal.
4. Defecto del seno endodérmico.

Dentro de estas teorías, el componente genético cumple un rol fundamental en el origen del defecto. Sumada a la mayor incidencia de Síndrome Prune-Belly en familiares, especialmente mellizos y gemelos, un estudio reciente identificó la alteración de genes relacionados con el desarrollo del mesodermo, músculo y tracto urinario en estos pacientes (Boghossian et al., 2018).

CLASIFICACIÓN

Se clasifica en tres grupos dependiendo de la severidad de las manifestaciones clínicas durante el período neonatal, lo que determina su pronóstico.

- **Categoría I:** Anormalidades urinarias severas con compromiso pulmonar importante y elevada morbimortalidad en el período neonatal secundaria a insuficiencia renal o respiratoria. Este grupo corresponde a aquellos niños que, producto de una displasia renal u obstrucción vesical, desarrollan oligohidroamnios severo, evolucionando con hipoplasia pulmonar y malformaciones musculo-esqueléticas.
- **Categoría II:** Compromiso moderado del tracto urinario sin alteraciones respiratorias asociadas. El tratamiento quirúrgico mejora la función renal, lo que permite una sobrevida cercana al 80%.
- **Categoría III**: Manifestaciones leves. Suelen desarrollar hidroureteronefrosis con función renal preservada. Tampoco presentan alteraciones respiratorias y su mortalidad es baja.

CLÍNICA

Dado el amplio espectro de manifestaciones, éstas se clasifican en:

Genitourinarias

- **Riñones:** La displasia renal es la alteración más frecuentemente observada (50%) en distintos grados y lateralidad, seguida por la hidronefrosis. El grado de dilatación no se correlaciona con el de displasia renal. El compromiso renal es el principal factor pronóstico en estos pacientes.

- **Uréteres**: Se observa compromiso secundario a hipoplasia de células del musculo liso (especialmente a distal), lo que se traduce en uréteres aperistálticos, dilatados y tortuosos (Figura 1). Además, existe asociación con Reflujo Vesicoureteral en un 75% de los casos. En cuanto a la obstrucción, ésta ha sido escasamente reportada.
- **Vejiga:** Presentan megavejiga con pseudodivertículo o persistencia del uraco. La vejiga se observa de paredes engrosadas, pero lisas, trígono grande, asimétrico y orificios ureterales en posición lateral. La compliance vesical es adecuada, mientras que la contractibilidad se ve comprometida en la mitad de los casos, lo que se refleja en residuos posmiccionales elevados.
- **Uretra posterior y próstata**: La uretra posterior se encuentra dilatada secundaria a hipoplasia prostática. Se han descrito lesiones obstructivas, tales como atresia, estenosis o válvulas uretrales. Por otro lado, las vesículas seminales y conducto deferente, suelen ser atrésicos.
- **Uretra Anterior:** Suele ser normal, sin embargo, se han descrito casos de megalouretra (Figura 2) hipospadia, cuerdas ventrales y atresia. Esta última, de pronóstico reservado.

Figura 1. Uréteres tortuosos y vejiga aumentada de tamaño.

Figura 2. Megalouretra en paciente con Sd de Prune Belly.

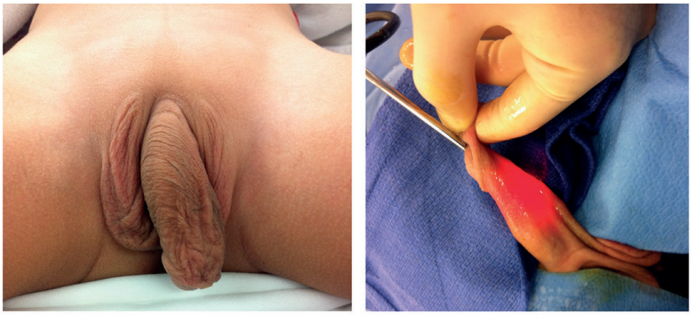

- **Testículos**: La criptorquidia es uno de los pilares diagnósticos. Usualmente, se encuentran intraabdominales, a nivel de los vasos ilíacos. En cuanto a la fertilidad, ésta se encuentra disminuida debido a anormalidades histológicas, defectos estructurales y alteración prostática. Sin embargo, se han reportado casos de paternidad y maternidad en pacientes con Prune-Belly. Finalmente, se han descrito tres casos de tumores testiculares, principalmente asociados a la criptorquidia.

Extragenitourinarias

El 75% de los pacientes presenta anormalidades diferentes a las genitourinarias.

- **Defectos de pared abdominal**: es uno de los pilares del cuadro. El compromiso de la musculatura inferomedial, proporciona el aspecto característico de piel abdominal arrugada y redundante que cae hacia los costados. Incluso, en las regiones más afectadas, solo se observa piel, celular y aponeurosis (Figura 3). Producto de este defecto, se pierde la capacidad de generar Valsalva, lo que repercute en distintos niveles; pérdida de la postura, dificultad para lograr una tos efectiva, aumento del residuo miccional y constipación.
- **Cardiopatías:** Se describen Ductus Arterioso Persistente, CIA, CIV y Tetralogía de Fallot en el 10% de los pacientes.
- **Alteración pulmonar**: Se observa hipoplasia pulmonar en pacientes con antecedentes de oligohidroamnios y aparición de neumotórax o neuromediastino. Dada la dificultad de crear presión intraabdominal (por el defecto de pared), existe mayor incidencia de neumonía y atelectasia.

Figura 3. Defecto de pared abdominal (abdomen "ciruela-pasa").

- **Alteraciones del tracto gastrointestinal:** Presente en un 30% de los casos. Se describen malrotación intestinal, vólvulo, atresia, estenosis y ano imperforado.
- **Alteraciones esqueléticas**: Observadas hasta en un 65% de los casos, en su mayoría secundarias al oligohidroamnios como pie equino, escoliosis y displasia de cadera.
- Creo que faltarían las alteraciones de la caja torácica como pectus excavatum y carinatum; además, de la posible escoliosis o hiperlordosis que pueden llegar a tener.

DIAGNÓSTICO

Período antenatal

En el estudio ecográfico prenatal es posible evidenciar Hidronefrosis durante el segundo semestre, sin embargo, es inespecífico. La presencia de hidroureteronefrosis, megavejiga y una circunferencia abdominal irregular es altamente sugerente del Sd. de Prune Belly, no obstante, no siempre se observa.

Período posnatal

Si no existe sospecha antenatal, el aspecto característico del abdomen en asociación a testículos no palpables, sería suficiente para el diagnóstico.

ESTUDIO COMPLEMENTARIO

Una vez establecido el diagnóstico y estabilizado el paciente, se debe estudiar con:

- Radiografía de Tórax: evalúa neumoperitoneo, neumomediastino e hipoplasia pulmonar.
- Ecocardiograma: en búsqueda de cardiopatías.
- Estudio de Vía Urinaria: Inicialmente se realiza Ecotomografía Renal y Vesical. Posteriormente, se complementa con Uretrocistografía y Cintigrama Renal.
- Estudio de Función Renal: Creatinina, nitrógeno ureico, gases y electrolitos plasmáticos.

TRATAMIENTO

El manejo es multidisciplinario, incluyendo como base a pediatras, nefrólogos y urólogos. Inicialmente, se debe estabilizar del punto de vista cardíaco y respiratorio, determinando el grupo al que corresponde el paciente y su pronóstico.

Pacientes en Categoría I, dado que la mortalidad es prácticamente 100%, solo estarían indicados cuidados de soporte básico. El resto, una vez estabilizados y compensados desde el punto de vista renal, se analizará la necesidad de reconstruir de la vía urinaria. En casos severos, se recomienda una derivación urinaria precoz y diferir la reconstrucción de la vía urinaria una vez compensado el paciente.

El descenso testicular se recomienda a los 6 meses de vida, preferentemente por vía intraabdominal, para obtener una adecuada movilización de los vasos espermáticos. La abdominoplastía, además de un rol cosmético, mejoraría la dinámica pulmonar, digestiva y vesical. Existen variadas técnicas, cuyo fin es resección de la piel redundante y plicatura de la fascia.

Idealmente, la reconstrucción de la vía urinaria, orquidopexia y abdominoplastía podrían ser realizadas en un tiempo quirúrgico. Esta decisión dependerá del estado previo del paciente y de la experiencia del equipo quirúrgico. Hoy en día en nuestro centro, esta es la primera opción para considerar en un paciente con Sd. de Prune-Belly.

En cuanto a la abdominoplastía, existen diversas técnicas descritas, sin embargo, actualmente la técnica de elección busca reforzar la pared abdominal mediante colgajos músculo-aponeuróticos con preservación del ombligo. Se realiza mediante la resección de piel y tejido subcutáneo en losanjo desde el proceso xifoides al pubis, dejando el tallo umbilical adherido a la aponeurosis. Luego, se realiza una única incisión músculo-aponeurótica xifo-pubiana, formando dos colgajos. El colgajo contralateral se fija en la cara interna del primero, reforzando la pared abdominal con doble capa. Finalmente, se realiza una incisión en el colgajo externo para sacar el ombligo por contraabertura. De esta manera, se logra reforzamiento de la pared abdominal en doble capa con preservación del ombligo mediante una única incisión fascio-musculo-aponeurótica[9].

LECTURAS RECOMENDADAS

1. Perez M, Oritz V. Prune Belly Syndrome. En: Holocomb GW, Murphy JP, St. Peter, D. Holocomb and Ashcraft's Pediatric Surgery. 7th Edition, Philadelphia by Elservier (2020). Section VI, Cap 61.
2. Tibor F, Iglesias R. Prune-Belly Syndrome. En: Wein AJ, Kolon TF. Campbell- Walsh-Wein Urology. 12th Edition Review, Third Edition. Philadelphia by Elservier (2020). Part III, Section V, Cap 32.
3. Caldamone A, Woordard J. Prune-Belly Syndrome. En: Gearhart J., Pink R., Mouriquand P. Pediatric Urology. 2nd Edition. Philadelphia by Elservier Saunders (2010). Part IV, Cap 32, pp. 425-37.
4. Thomas, D., Duffy P, Rickwood A. Essentials of Paediatric Urology. 2nd Edition. Boca Raton by CRC Press (2008).
5. Anchour R, Bennour W, Ksibi I, et al. Prune belly syndrome: Approeaches to its diagnosis and management. Intractable & rare diseases research 2018;7(4):271-4. https://doi.org/10.5582/irdr.2018.01094.
6. Ruiz Elizondo LA. Cistouretografía. Grupo CT Scanner, 2011.
7. Boghossian NS, Sicko RJ, Giannakou A, et al. Rare copy number variants idenfied in prune belly sindrome. Eur J Med Genet. 2018;61(3):145-51. Doi: 10.1016/j.ejmg.2017.11.008
8. Arlen AM, Nawaf C, Kirsch AJ. Prune belly syndrome: current perspectives. Pediatric Health Med Ther. 2019;10:75-81. doi: 10.2147/PHMT.S188014.
9. Tibor F, Iglesias R, Marçalo L, et al. Modified Abdominoplasty for Patients With the Prune Belly Syndrome. Urology 2014;83(2):451-4. doi: http://dx.doi.org/10.1016/j.urology.2013.09.031.

DIFERENCIAS DEL DESARROLLO SEXUAL

Yolanda Pullin Martínez y Pedro José López Egaña

INTRODUCCIÓN

Las diferencias del desarrollo sexual (DDS) son una condición congénita donde el desarrollo sexual anatómico, gonadal y/o cromosómico es atípico. La mayor parte de ellos son diagnosticados al nacimiento y llevan consigo multiples tratamientos médicos y quirúrgicos. Un grupo menor se puede presentar en la adolescencia/adultez con alteraciones puberales, amenorrea primaria o infertilidad, entre otras.

El término "trastornos de desarrollo sexual" ha sido transformado por el estigma de que los pacientes con dicha condición no quieren ser catalogados como portadores de un trastorno. Por eso se ha aplicado el término diferencias/variaciones de desarrollo sexual. También se debe de tener cuidado en términos cotidianos, donde por ejemplo al hablar de aspecto normal se prefiere usar el término aspecto típico.

El manejo de estos pacientes es complejo, siempre debe de ser multidisciplinario y en algunos casos urgentes. En el período de recién nacido debe evaluarse el diagnóstico con mucho cuidado, ya que algunos padres tienen en mente un diagnóstico antenatal del sexo del recién nacido. Lo primero y más importante es el manejo médico con la estabilización metabólica y manejo de malformaciones cuando tenemos un paciente sindromático. Segundo, por la asignación de género que no tiene que ser al nacer, y el apoyo psicológico. Posteriormente, se evaluará la necesidad de cirugía reconstructiva, el seguimiento de posibles complicaciones médico-quirúrgicas y el acompañamiento del paciente en la transición a la adolescencia, incluyendo los aspectos de sexualidad y fertilidad.

Sabiendo que son patologías de baja frecuencia y alta complejidad, su manejo debe ser en centros altamente especializados multi e interdisciplinarios en el tema con experiencia en DDS donde puedan continuar un manejo a largo plazo incluso una transición a la adultez sin conflicto. Estos equipos multi e interdisciplinarios deben estar compuestos por endocrinólogos, urólogos pediátricos y de adolescencia, psicólogos, psiquiatras, ginecólogos, genetistas, neonatólogos, asistentes sociales, enfermeras, comité ética y servicio de transición a la atención de adultos.

DIFERENCIACIÓN SEXUAL NORMAL

La diferenciación sexual es un proceso complejo con intervención de muchos genes. La clave en las diferencias del desarrollo sexual es el cromosoma Y, este contiene el gen SRY (región Y que determina el sexo), que se encuentra en el brazo corto del cromosoma Y. Este gen SRY inicia una cascada de genes que determina el destino de los órganos sexuales. Bajo su influencia se efectúa el desarrollo masculino y en su ausencia se establece el desarrollo femenino.

En la etapa de gónada indiferenciada antes de la séptima semana de gestación es imposible distinguir una gónada masculina de la femenina. A partir de esta séptima semana se inicia el desarrollo sexual especifico.

Desarrollo sexual masculino

En un embrión genéticamente masculino XY, bajo la influencia del gen SRY, las células germinativas se diferencian de las células de Sértoli, células de Leydig y el resto a espermatogonias. Las células de Sértoli liberan la hormona anti-mülleriana (SIM) a la 7ma semana, que actúa produciendo la involución del conducto paramesonéfrico o de Müller. Cerca de la 8va semana se desarrollan las células de Leydig, quienes producen testosterona, y gracias a la 5-alfa-reductasa se transforma en dihidrotestosterona (DHT) que induce la diferenciación de los genitales externos masculinos desde el seno urogenital y el tubérculo genital. Además, la testosterona induce el desarrollo del conducto de Wolff que en el niño produce el epidídimo, conducto deferente, vesículas seminales y conducto eyaculador. En las semanas 27-28 de gestación comienza el descenso de los testículos hacia las bolsas escrotales, influenciado por hormonas androgénicas (Figura 1).

Desarrollo sexual femenino

En lo embriones femeninos XX. Existe la ausencia de SRY produciendo un ovario. En los ovarios embrionarios las células germinales desarrollan una proliferación mitótica intensa que se detiene en la última fase de la profase meiótica para formar los oocitos. Durante la 8-9na semana, en la ausencia de SIM, se induce el desarrollo de los conductos de Müller para la formación los órganos internos femeninos. El seno urogenital desarrolla los 2/3 distales de la vagina, en cambio el 1/3 proximal proviene de las estructuras müllerianas. El conducto de Wolff sin la estimulación androgénica involuciona. Los genitales externos femeninos se forman por los estrógenos. Los pliegues uretrales

forman los labios menores, las eminencias genitales y los labios mayores. El surco urogenital queda abierto formando el vestíbulo (Figura 1).

ENFRENTAMIENTO INICIAL

La "tendencia paternalista" en la toma de decisiones con respecto a los pacientes con DDS ha evolucionado hacia una toma de decisiones en conjunto con los padres y el equipo multi e interdisciplinario.

Los aspectos éticos recomendados en esta etapa involucran:

- Los DDS no son una emergencia quirúrgica, más bien una emergencia psicosocial.
- El equipo multi e interdisciplinarios debe involucrar a los padres en todas las etapas de la toma de decisiones.
- El bienestar del recién nacido o niño no debe estar determinado por la asignación de sexo (o género) basado en el aspecto genital externo. Tampoco es una urgencia civil, ya que el registro civil en Chile permite un registro de sexo indeterminado que aparece en la hoja de comprobante de atención del parto.
- Se debe alentar a los padres en un proceso de aceptación y apertura psicológica, apoyándolos en todo momento en este proceso.
- Cualquier intervención propuesta por el equipo médico que no tenga evidencia científica debe ser exhaustivamente justificado, razonado y entendido por los padres.

Figura 1. Diferenciación sexual normal.

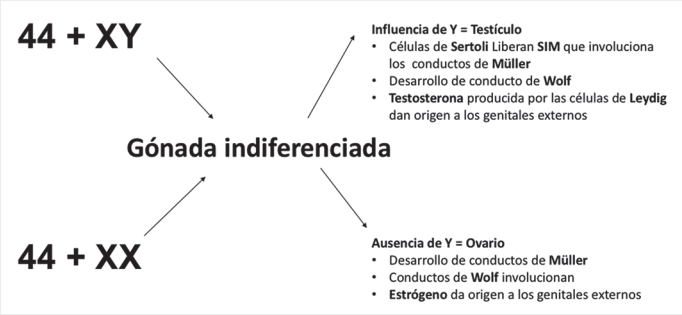

- La extirpación de estructuras u órganos importantes para la integridad física y/o identidad sexual (como gónadas) será una decisión personal que el paciente debe tomar cuando tenga edad para ello. A menos que comprometa la salud y bienestar del paciente.
- Creando un ambiente de confianza y seguimiento a través de los años el paciente debe recibir información acorde a la edad con respecto a su condición.
- El paciente ya siendo adulto tiene el derecho de obtener información con respecto al manejo y tratamiento recibido durante la infancia.

Para el manejo óptimo se debe de cumplir lo siguiente:

- **Centro:** Atención en centro especializado con equipo multi-interdisciplinario.
- **Asignación de género:** La asignación es exclusivamente de los especialistas dentro del equipo multi e interdisciplinario. No asignar género si se encuentra fuera de un centro especializado.
- **Consentimiento informado:** Los padres deben demostrar que entienden y participan activamente en la toma de decisiones.

EVALUACIÓN CLÍNICA INICIAL

1. Anamnesis

Dentro de los antecedentes es importante preguntar por uso de drogas u hormonas durante el embarazo, antecedentes de muerte fetal o recién nacido con crisis adrenogenital (deshidratación, hiperkalemia e hiponatremia), historia materna de virilización, consanguinidad de padres, ambigüedad genital o infertilidad de parientes cercanos.

2. Examen físico

Dentro de la inspección del examen físico genital se encuentran hallazgos sugerentes de DDS como:

- Aparentes genitales femeninos con clitoromegalia, fusión de los labios mayores, y masas inguinales o labiales.
- Aparentes genitales masculinos con testículos no palpable bilaterales.

- Hipospadia perineal con o sin testes no palpables.
- Hipospadia con testículos no descendidos uni o bilateral.
- Seno urogenital.
- Recién nacido con crisis adreno-genital.
- Hiperpigmentación areolar o labio-escrotal.
- Alteración genital manifiesta como en los niños con extrofia cloacal.

Para una evaluación más objetiva debemos utilizar la escala de Prader para virilización genital donde vemos un rango fenotípico amplio del aspecto genital interno y externo (Figura 2).

3. Exámenes de laboratorio inicial:

- Hemograma, glicemia y electrolitos plasmáticos, renina plasmática.
- Cariotipo.
- Estudio Hormonal Plasmático al 3-4° día de vida: 17 Hidroxi-progesterona, Testosterona y DHT.
- Esteroides urinarios.
- Ecografía de abdomen y pelvis: evalúa la presencia de genitales internos, vía urinaria y riñones, suprarrenales y columna.

Figura 2. Clasificación de Prader grados de virilización entre los fenetipos femenino y masculino. Allen L. Disorders of sexual development. Obstet Gynecol Clin North Am. 2009;36:25-45.

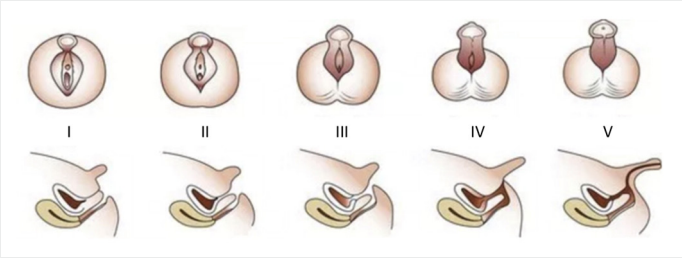

CLASIFICACIÓN DE LOS TRASTORNOS DEL DESARROLLO SEXUAL

La nueva clasificación de los DDS ha evolucionado gracias a los descubrimientos genéticos que se han ido generando; divide a los pacientes 3 grandes grupos:

Cromosoma sexual	46 XY DDS (masculino feminizado)	46 XX DDS (femenino masculinizado)
45 X (Turner) 47 XXY (Klinefelter) 45 X/ 46 XY (Disgenesia gonadal mixta) 46 XX/ 46 XY (mosaico o quimera)	Alteración del desarrollo testicular: Disgenesia gonadal completa (Sd. de Swyer), Disgenesia gonadal parcial, regresión gonadal y ovotestes Alteración de la síntesis y/o acción de andrógenos (deficiencia 17 HDH, 5-αRD, CAIS, PAIS) 35% Alteraciones aisladas (hipospadia severa, extrofia cloacal, afalia)	Alteración del desarrollo ovárico (disgenesia gonadal, ovotesticular, traslocación SRY) Exceso de andrógenos (CAH, deficiencia de aromatasa placentaria) 90% Alteraciones aisladas (atresia vaginal, extrofia cloacal, síndrome de Rokitansky)

TRATAMIENTO MÉDICO-QUIRÚRGICO

1. Estabilización médica en pacientes con hiperplasia suprarrenal congénita (HSRC) quienes presentan desequilibrios metabólicos y electrolíticos (hipoglicemia, hiperkalemia, hiponatremia).
2. Asignación de género: Junto a los padres, hay que basarse en aspectos anatómicos, cromosómicos, moleculares, socioculturales, opciones quirúrgicas, potencial de fertilidad y terapia hormonal de remplazo. Con esto se realiza una asignación de género que va a determinar el tratamiento hormonal y estatificación quirúrgica. Es importante tener claras las expectativas de los padres intentando aterrizar sus ideas en expectativas realistas basadas en experiencia clínica.
3. Quirúrgico: En pacientes con HSRC. Los mejores resultados clínicos se ven con un abordaje quirúrgico en menores de 2 años específicamente para pacientes con virilización marcada (Prader III-V). Enfocado hacia la corrección del seno urogenital con o sin clitoroplastía y vaginoplastía. El tratamiento quirúrgico debe realizarse con bases anatómicas preservando la inervación, pensando en la función orgásmica y sensación

eréctil de estos pacientes. Se debe de hacer énfasis en que el objetivo es una mejoría funcional, no estética.

En pacientes con alteración en la síntesis y/o acción de andrógenos asignados con género femenino se deben plantear el retirar las gónadas para evitar el riesgo de neoplasia, lo que puede ser peripubertad, haciendo un seguimiento periódico.

4. Psicosocial: El cuidado del aspecto psicosocial debe ser garantizado por especialistas en DDS, un aporte integral psicosocial ayuda en la asignación/re-asignación de género, abordaje quirúrgico y remplazo de hormonas sexuales. Las herramientas psicosociales deben identificar si existe una mala adaptación familiar al género establecido.

   Antes de los 3 años ya se empieza a desarrollar la identidad de género, que en la mayoría de los pacientes DDS no es específica, independiente de esto siempre debemos respetar esa decisión y aportar apoyo psicológico en cada etapa desde que se toma conciencia de su condición hasta la adolescencia y transición a la adultez. La calidad de vida de estos pacientes radica en la capacidad de enamorarse, poder relacionarse íntimamente con sus parejas y la oportunidad de casarse y tener hijos.

5. Riesgo de neoplasias: Mientras mayor sea el grado de indiferenciación gonadal, mayor es el riesgo de neoplasia. El riesgo de lesiones premalignas como gonadoblastoma o neoplasia germinal in situ puede ser tan alto como del 60%, con una progresión a carcinoma invasor de células germinales entre un 60-100%. El riesgo mayor es para los pacientes DDS portadores de material genético del cromosoma Y (o segmento SRY) con grados variables de disgenesia gonadal y también en casos de insensibilidad androgénica en edades pospuberales. Es probable que estos pacientes se beneficien de gonadectomías profilácticas dado el alto riesgo de desarrollar una neoplasia gonadal a lo largo de su vida.

CONCLUSIONES

Los pacientes con DDS representan un grupo de pacientes complejos donde los aspectos técnicos quirúrgicos, psicosociales, culturales y éticos juegan un papel importante en su pronóstico. El manejo de DDS se mantiene en constante evolución y desarrollo. Donde hemos aprendido a manejar el tema desde un punto de vista multisectorial menos invasivo. Es por eso que lo ideal para estos pacientes es poder ser evaluados y manejados desde RN hasta la adolescencia en centros con equipos multi e interdisciplinarios que puedan ir desarrollando políticas de largo plazo y así evaluar en el tiempo lo que es ideal

para cada individuo en particular y en su entrono familiar. El futuro de DDS va enfocado hacia la identificación genética específica de cada paciente.

LECTURA RECOMENDADA

1. Lee PA, Houk CP, Ahmed SF, Hughes IA; International Consensus Conference on Intersex organized by the Lawson Wilkins Pediatric Endocrine Society and the European Society for Paediatric Endocrinology. Consensus statement on management of intersex disorders. International Consensus Conference on Intersex. Pediatrics. 2006;118(2):e488-e500. doi:10.1542/peds.2006-0738.
2. Graziano K, Fallat ME. Using Shared Decision-Making Tools to Improve Care for Patients with Disorders of Sex Development. Adv Pediatr. 2016;63(1):473-80. doi: 10.1016/j.yapd.2016.04.004.
3. MacLaughlin DT, Donahoe PK. Sex determination and differentiation. N Engl J Med. 2004;350(4):367-78.
4. Hughes IA, Houk C, Ahmed SF, Lee PA; Lawson Wilkins Pediatric Endocrine Society/ European Society for Paediatric Endocrinology Consensus Group. Consensus statement on management of intersex disorders. J Pediatr Urol. 2006;2(3):148-62.
5. Bidarkar SS, Hutson JM. Evaluation and management of the abnormal gonad. Semin Pediatr Surg. 2005;14(2):118-23
6. Nihoul-Fékété C. The Isabel Forshall Lecture. Surgical management of the intersex patient: an overview in 2003. J Pediatr Surg. 2004;39(2):144-5.
7. Furtado PS, Moraes F, Lago R, Barros LO, Toralles MB, Barroso U Jr. Gender dysphoria associated with disorders of sex development. Nat Rev Urol. 2012;9(11):620-62.
8. López PJ, Yankovic F. Trastornos del desarrollo sexual. Manual de cirugía pediátrica. Sociedad Chilena de Cirugía Pediátrica. 2019, pp. 369-372.

COMPLEJO EXTROFIA DE CLOACA (O CLOACAL), EXTROFIA VESICAL Y EPISPADIAS

María Santos Couve y Pedro José López Egaña

DEFINICIÓN

El complejo extrofia cloaca, extrofia vesical y epispadias (CEE) es un grupo de defectos congénitos que incluye la extrofia cloacal (EC), la extrofia vesical (EV), la epispadias (femenina y masculina) y variantes de extrofia. La incidencia varía según la literatura desde 1/50.000-1/200.000 recién nacidos vivos (RNV).

Extrofia vesical

Es la forma más común de presentación del CEEE, en este caso la vejiga se forma en el exterior del cuerpo, abriéndose anteriormente, exponiendo la placa vesical y los orificios ureterales. Casi siempre acompañado de epispadias y en algunos casos de ano anterior.

Extrofia cloacal

Es la forma más grave de presentación del CEEE. En esta anomalía, el recto, la vejiga y los genitales no se separan completamente durante el desarrollo embrionario. Esto genera una placa abierta constituida por la vejiga e intestino. Se observan dos vejigas extróficas separadas por tejido intestinal y el intestino posterior en el periné. Alrededor del 50% de los niños con EC tienen malformaciones asociadas; malformaciones renales (siendo el riñón solitario la malformación más común), malformaciones genitales, gastrointestinales (ano imperforado, duplicaciones intestinales, malrotación, atresia intestinal y divertículo de Meckel) y malformaciones de columna vertebral.

Epispadias

Es una malformación en el desarrollo de la uretra que puede estar acompañado de un esfínter urinario incompleto con separación de la sínfisis del pubis llevando a incontinencia. En la epispadias masculina se abre la uretra en el dorso del pene, generalmente asociado con una cuerda dorsal; con una incidencia

aproximada de 1 en 100.000 RNV. En la epispadias femenina la apertura de la uretra es en el clítoris con una incidencia aproximada de 1 en 400.000 RNV. Este es el defecto menos grave del CEEE.

Variantes de extrofia

Son manifestaciones parciales de las anomalías mencionadas anteriormente, poco frecuentes y generalmente no presentan simetría en el plano sagital.

ETIOLOGÍA

El CEEE es el resultado de un mismo defecto embriológico que comienza alrededor de la 4ta semana de gestación. Se cree que es secundario a una falla en la migración de las células mesenquimáticas entre las capas ectodérmica y endodérmica de la pared abdominal inferior. Esto genera una inestabilidad de la membrana cloacal y la rotura temprana de ésta antes de su migración conduce al desarrollo de este conjunto de anomalías. Si esta rotura ocurre después de la separación del tracto genitourinario y el gastrointestinal se produce una extrofia vesical. Sin embargo, si esto ocurre antes del descenso del tabique urorectal va a dar origen a una extrofia de cloaca (Figura 1).

La causa de la falla en la migración celular no se conoce exactamente. La mayoría de los casos son esporádicos, aunque hay reportes entre familiares, afectando más a hombres que a mujeres en una relación de 2:1. Se ha descrito

Figura 1. Desarrollo embriológico normal: división de la cloaca en un seno urogenital primitivo anterior y un recto posterior. (4ta – 6ta semana de gestación).

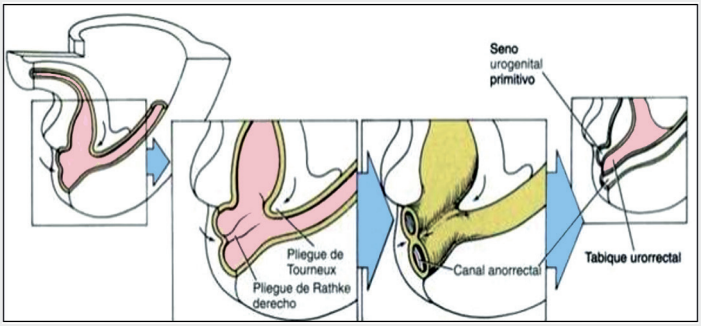

una incidencia de 0,3-2,3% en hermanos con EV y de 1,4% en hijos de pacientes con EV. Ocasionalmente, asociado con anomalías cromosómicas como trisomía 13, 18 y 21. Se ha visto también una asociación con la exposición al tabaco durante el embarazo.

CLASIFICACIÓN

No existe propiamente como tal, más bien son las distintas entidades descritas anteriormente.

CLÍNICA – DIAGNÓSTICO

El diagnóstico ecográfico antenatal (generalmente antes de la semana 20) se puede hacer en algunos casos de EV y EC. El ultrasonido (US) antenatal es útil también para la pesquisa de malformaciones asociadas. En caso de encontrar algún hallazgo sugerente de CEEE se debe completar el estudio con una RNM fetal la cual entrega mejor visualización y caracterización del defecto. Los siguientes hallazgos en el US antenatal son sugerentes de CEEE:

- Ausencia de vejiga en la pelvis.
- Masa que protruye del abdomen inferior.
- Genitales en posición anormal (anterior o posterior) y falo corto.
- Inserción baja de cordón umbilical.
- Ensanchamiento anormal de la cresta ilíaca.
- Otras malformaciones: Onfalocele, malformaciones de extremidades inferiores o mielomeningocele.

En caso de no tener diagnóstico antenatal, la mayoría de las variantes son fácilmente identificables al minuto del nacer. Los pacientes con EC generalmente son de pretermino, a diferencia de las EV que son de término. Al examen físico se observa:

a) Epispadias

- Hombres: Orificio uretral en dorso del pene, cuerda dorsal prominente y placa uretral corta (Figura 2).
- Mujeres: apertura de la uretra en clítoris, clítoris bífido, asociado a un orificio vaginal estenótico y anterior. Los labios y el clítoris son divergentes. A veces puede pasar desapercibido.

b) Extrofia de vejiga (Figura 3)

- Pared abdominal alargada con defecto aponeurótico triangular en hemiabdomen inferior, delimitado lateralmente por los rectos abdominales y hacia distal por una banda fibrótica sinfisial que corresponde a la membrana urogenital distorsionada. En el defecto aponeurótico se observa la vejiga abierta, anteriormente, con exposición de su mucosa.
- Ombligo de implantación baja
- Ano anterior
- Diástasis de la sínfisis del pubis palpable, rotación externa de la pelvis, retroversión del acetábulo y rama púbica corta (30%).
  - Femenina: placa uretral abierta que se continua con la placa vesical. Clítoris bífido, labios mayores separados y vagina corta con orificio estenótico y anterior.
  - Masculina: placa uretral abierta que se extiende a lo largo del falo corto, ancho y con cuerda dorsal. El glande es plano y abierto. No hay componente dorsal del prepucio.

c) Extrofia de Cloaca (Figura 4)

- Músculos rectos y huesos del pubis separados.
- Vejiga abierta y dividida en dos hemivejigas adyacentes al segmento expuesto del ciego.

Figura 2. Epispadias masculina.

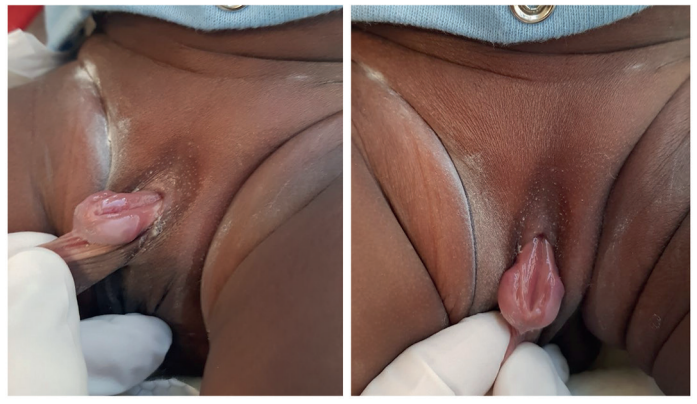

Figura 3. Extrofia de vejiga en hombre. Falo corto y ancho. Distancia anormal entre escroto y falo.

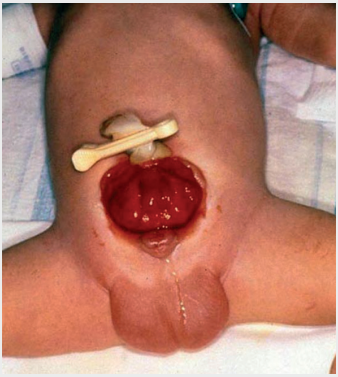

Figura 4. Extrofia de cloaca y onfalocele. Hemivejigas adyacentes a la placal cecal extrófica. Intestino prolapsado a través de la placa cecal. Labios divergentes.

- Al interior de la placa cecal se observan los orificios que comunican el íleon terminal, apéndice e intestino distal. El íleon puede prolapsarse como un tronco a través de la placa cecal.
- Ano imperforado.
- Otras malformaciones: Onfalocele, mielodisplasia o malformaciones de extremidades inferiores.
  - Femenino: clítoris bífido y se pueden encontrar dos hemivaginas con útero bicorne.
  - Masculino: falo bífido y pequeño, con cada hemiglande caudal a cada hemivejiga. Puede no haber glande.

d) Variantes de extrofia

- Sínfisis púbica ampliamente separada.
- Músculos rectos divergen distalmente.
- Ombligo elongado de inserción baja.
- Vejiga intacta puede estar cubierta externamente por una delgada membrana y orificio vesical superior o un parche de mucosa vesical.
- Genitales externos generalmente normales.
  - Fisura pubovesical: vejiga intacta con apertura completa de la uretra hasta el cuello vesical.

- Fistula vesical superior: Membrana urogenital solo abierta en la porción cefálica, distal al ombligo simulando una vesicostomía congénita. Comparte los mismos defectos musculares y óseos que la EV.

ESTUDIO COMPLEMENTARIO

- US reno-vesical en búsqueda de malformaciones (riñón en herradura, riñón pélvico, solitario o hipoplásico).
- Radiografía de pelvis y cadera: evalúa la separación de los huesos púbicos.
- US de medula espinal: en caso de sospecha clínica de mielomeningocele.
- RNM medular: en caso de signos sospechosos de anomalías medulares ocultas.
- Uretrocistografía: evaluación de reflujo vesicoureteral (RVU) y evaluación de la anatomía del tracto urinario.
- Cistoscopia o estudio bajo anestesia.

TRATAMIENTO

Los objetivos del tratamiento son lograr un adecuado cierre de la pared abdominal, la vejiga y reconstituir el aparto genitourinario para lograr órganos funcionales con adecuada continencia, micción, sexo (actividad sexual) y prevenir el daño renal. En la atención inmediata se recomienda ligar el cordón umbilical con sutura en lugar de una pinza plástico o metálico para disminuir el trauma a la placa vesical. La vejiga expuesta debe ser protegida con plástico estéril. En casos de EC se debe iniciar nutrición parenteral precoz. Luego se deben descartar malformaciones asociadas, realizar los estudios complementarios correspondientes y definir cariotipo.

Al ser una patología de alta complejidad y baja frecuencia estos pacientes deben ser derivados a un centro especializado, donde haya un equipo multidisciplinario con especialistas dedicados a estas patologías. Es fundamental también realizar una adecuada conserjería a los padres. Los antibióticos no están indicados de rutina en el manejo inmediato, si no en el peri y posoperatorio.

Antiguamente el cierre era separado en distintos tiempos y realizado en los primeros días de vida. Actualmente, debido al desarrollo de unidades especializadas, y entendiendo que no es una emergencia, se ha logrado la reconstitución en un solo tiempo y la tendencia ha sido a realizar la cirugía de forma diferida en los primeros 2 a 3 meses de vida. El beneficio de esto es poder realizar

una cirugía programada, poder trasladar el paciente a un centro especializado en caso de ser necesario y contar con el equipo de especialistas necesarios. También permite que el paciente logre apego con los padres, además de un peso adecuado.

El manejo quirúrgico consiste en una reconstrucción anatómica que se logra con:

1. Cierre de la vejiga con aproximación de los huesos del pubis y derivación intestinal en casos de EC y posterior reconstitución de tránsito.
2. Reconstrucción de la pared abdominal.
3. Cierre completo del pene, el más utilizado es el procedimiento de Kelly en donde se logra mayor longitud de pene.
4. Manejo de incontinencia urinaria.

COMPLICACIONES

a. Preoperatorias

En caso de no ser tratados pueden presentar: incontinencia urinaria y fecal total, daño renal, riesgo de desarrollo tumoral y una gran morbilidad psicosocial.

b. Posoperatorias

Tempranas

Dehiscencia de la pared abdominal o vesical, prolapso vesical, isquemia peneana, fistulas uretrales o vesicocutáneas, obstrucción intestinal y obstrucción a la salida del tracto urinario lo que puede llevar a perforación vesical.

Tardías

Reflujo vesicourteral, Infeccion del Tracto Urinario, estenosis uretral, incontinencia urinaria y fecal, litiasis vesical, fibrosis de la pared abdominal, epididimitis (19-33% de EV), prolapso uterino, daño renal, malignización de placa vesical, eyaculación retrógrada (63% en EV), dispareunia e intestino corto (EC).

Pronóstico

Es muy variable, pero en general es bueno o reservado en algunos casos. La mayoría de las complicaciones a largo plazo son relacionadas con la incontinencia vesical o la apariencia de los genitales. La continencia urinaria varía

según los estudios desde 37-90% en EV. En general la función sexual está conservada y la mayoría de los pacientes son fértiles. Durante el embarazo las mujeres con antecedente de CEEE tienen un riesgo aumentado de aborto espontáneo y se recomienda el parto por cesárea.

LECTURAS RECOMENDADAS

1. Holcomb and Ashcraft's Pediatric Surgery. 7th edition. Section VI: Urology. Chapter 58. Bladder and Cloacal Exstrophy.
2. Arlen AM, Smith EA. Disorders of the bladder and cloacal anomaly. Clin Perinatol. 2014;41(3):695-707. doi: 10.1016/j.clp.2014.05.015.
3. Arteaga-Vázquez J, Luna-Muñoz L, Morales-Suárez JJ, Mutchinick OM. OEIS complex: Prevalence, clinical, and epidemiologic findings in a multicenter Mexican birth defects surveillance program. Birth Defects Res. 2019;111(11):666-71.
4. Cervellione RM, Mantovani A, Gearhart J, et al. Prospective study on the incidence of bladder/cloacal exstrophy and epispadias in Europe. J Pediatr Urol. 2015;11(6):337.e1-6.
5. Ferrara F, Dickson AP, Fishwick J, Vashisht R, Khan T, Cervellione RM. Delayed exstrophy repair (DER) does not compromise initial bladder development. J Pediatr Urol. 2014;10(3):506-10. doi: 10.1016/j.jpurol.2013.10.026.
6. Baradaran N, Stec AA, Schaeffer AJ, Gearhart JP, Mathews RI. Delayed primary closure of bladder exstrophy: immediate postoperative management leading to successful outcomes. Urology. 2012 Feb;79(2):415-9. doi: 10.1016/j.urology.2011.08.077.
7. Zaman MH, Davis R, Maruf M, DiCarlo H, Gearhart JP. Exploration of Practice Patterns in Exstrophy Closures: A Comparison Between Surgical Specialties Using a National and Institutional Database. Urology. 2019;131:211-6.
8. Cuckow P, Lopez PJ. Bladder exstrophy closure and epispadias. Operative pediatric. 2013. Chapter 95.

EPISPADIAS

Yair Cadena y Julián Pardo

DEFINICIÓN

Las epispadias son una malformación congénita infrecuente caracterizada por la ausencia de la cara dorsal de la uretra secundario a un defecto en el cierre de la línea media (Figura 1). Es considerada el defecto menos severo dentro del complejo extrofia-epispadias cuyo espectro va desde la extrofia de la cloaca, pasando por la extrofia de vejiga y finalmente la epispadias aislada.

El 90% de las epispadias se asocian a extrofia vesical la cual tiene una frecuencia de 1/50.000 nacidos vivos. Sin embargo, se ha reportado en forma aislada con una frecuencia de 1 por cada 118.000 en varones nacidos vivos y 1 por cada 484.000 pacientes femeninas nacidas vivas.

ETIOLOGÍA

Teniendo en cuenta la frecuente relación con la extrofia de vejiga, las teorías de desarrollo de estas anomalías son compartidas. La más ampliamente aceptada –propuesta por Mauecke en 1968– propone que la falla en la migración del mesodermo infraumbilical para reforzar la membrana cloacal lleva a que esta última presente una ruptura prematura, produciendo un defecto en el desarrollo de la pared abdominal infraumbilical permitiendo la extrofia. La severidad del defecto dependerá de la extensión y del momento del desarrollo en que se produzca esta ruptura.

Por su parte Patten y Barry, proponen que la presencia del defecto dorsal de la uretra estaría en relación a una posición caudal anormal de los tubérculos genitales respecto al seno urogenital, que sería el desencadenante de la falla en la migración del mesénquima. Según esta última, cuanto más caudal se encuentren los tubérculos genitales, será más severo el defecto.

CLASIFICACIÓN

En varones, tradicionalmente se clasifica según la localización el meato uretral. Se describen 3 tipos: glandular, peneano y peno-púbico. Sin embargo,

Figura 1. Esquema de anormalidades de la uretra respecto al glande. En rojo: uretra. En rosa: cuerpos cavernosos.

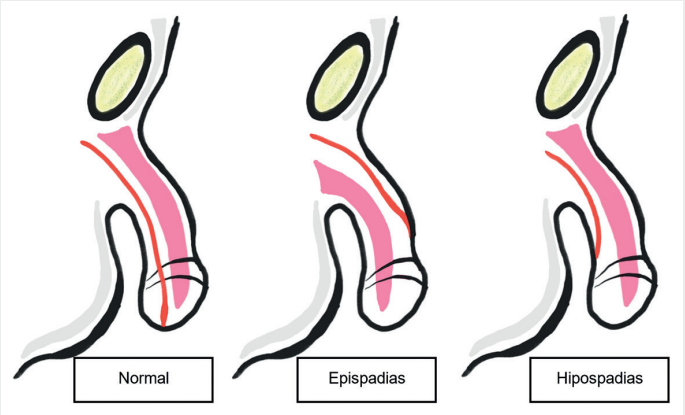

Figura 2. Fotografías de epispadias distal. **A.** Apariencia de pene oculto, se observa prepucio dorsal minúsculo. **B.** Posición dorsal del meato uretral en el glande. **C.** Se observa la falta de fusión de la placa uretral que discurre proximalmente hasta el borde balanoprepucial.

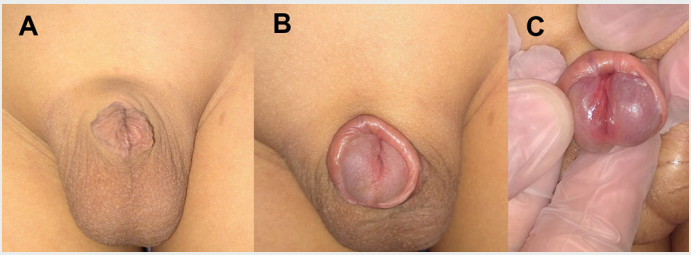

esta clasificación no incluye la presencia de otras anomalías extra genitales como el reflujo vesicoureteral, los defectos del cuello vesical y la diástasis del pubis.

En mujeres el defecto también puede presentarse en el espectro de proximal a distal, sin embargo, se acepta la clasificación propuesta por Davis 1928 clínicamente más útil en epispadias con o sin incontinencia asociada.

CLÍNICA - DIAGNÓSTICO

El diagnóstico es netamente clínico, donde el especialista comprueba la condición anatómica. Los varones suelen diagnosticarse durante el período neonatal. Las formas completas o peno-púbicas son las más frecuentes, en estas hay un compromiso desde el cuello vesical hasta el aspecto más distal del glande. Las características principales son:

- Placa uretral evertida que discurre en el aspecto dorsal del pene.
- Curvatura dorsal del pene.
- Capuchón ventral de prepucio, con ausencia o grados variables de hipoplasia del prepucio dorsal.

Por el compromiso del cuello vesical la mayoría de estos pacientes presenta incontinencia urinaria. En contraste, los defectos más distales, considerados menos severos, suelen presentar integridad del cuello vesical y por lo tanto menos frecuencia de incontinencia urinaria. Las epispadias glandulares pueden pasar desapercibidas por la presencia de fimosis fisiológica, y solo hasta que hay retracción natural o se somete al niño a una circuncisión es evidente el defecto. También se han sido descritos casos de asociación con pene oculto.

En mujeres, los defectos distales, usualmente, no son diagnosticados pues cursan de manera asintomática. El diagnóstico de los defectos proximales suele realizarse cuando el entrenamiento para ir al baño se retrasa. Las características principales son:

- Ausencia del aspecto dorsal de la uretra.
- Clítoris bífido con pliegue prepucial rudimentario en cada hemiclítoris.
- Labios menores pobremente desarrollados sin fusión en la línea media anterior.
- Monte de venus aplanado.

Los genitales internos y la vagina suelen ser normales, sin embargo, esta última puede presentar un desplazamiento anterior.

Hasta el 70% de los pacientes pueden presentar reflujo vesicoureteral en relación con una inserción más lateral de los (meatus ureterales) típicamente presente. La diástasis del pubis es frecuente, siendo reportada en más del 90% de los pacientes con epispadias peno-púbicas.

ESTUDIO COMPLEMENTARIO

Como se mencionó anteriormente, la clasificación basada en la ubicación anatómica del meato uretral no tiene en cuenta las anomalías extra genitales. Pese a que hay una fuerte correlación entre los defectos proximales y el compromiso del cuello vesical, el grado de compromiso en las epispadias distales es muy variable. Teniendo en cuenta esto y la alta prevalencia de reflujo vesicoureteral es recomendado la realización prequirúrgica de uretrocistografía radiológica y la visualización directa con cistoscopia para establecer el grado de compromiso y definir el manejo de la continencia. Establecer la capacidad vesical proporciona una valiosa información, pues es un factor pronóstico para los resultados postquirúrgicos en términos de resolución de la incontinencia, una capacidad vesical normal se asocia a mejores resultados.

Los pacientes con defectos severos podrían beneficiarse de realización de tomografía computarizada o resonancia magnética de pelvis para establecer el grado de diástasis del pubis y definir la realización de osteotomía como parte del manejo reconstructivo.

TRATAMIENTO

El tratamiento de las epispadias es quirúrgico y debe realizarse en centros de alta experiencia para garantizar buenos resultados. Pese a que no hay un consenso acerca de la edad ideal para la reconstrucción, en general se recomienda que sea realizado entre los 6 a 18 meses de edad.

Por otro lado, algunos autores abogan por el uso prequirúrgico de testosterona para mejorar las dimensiones del pene y reducir el riesgo de pérdida de longitud.

El objetivo del procedimiento es restaurar, en lo posible, la anatomía y funcionalidad normal de los genitales y del tracto urinario bajo, por lo que se busca:

- Corregir el defecto uretral.
- Recuperar capacidad de continencia urinaria.
- Lograr resultados cosméticos.
- Mantener la función sexual.

La complejidad de la reparación en epispadias masculina dependerá del nivel del defecto. La reconstrucción del falo suele ser un procedimiento que se realiza independiente a las técnicas de reconstrucción del cuello vesical. Implica

la corrección de la curvatura dorsal, la rotación de los cuerpos cavernosos, la reconstrucción de la uretra, la realización de glanduloplastia y la movilización de piel para garantizar una adecuada cobertura dorsal.

Múltiples técnicas han sido descritas, sin embargo, los dos abordajes más ampliamente utilizadas son: Cantwell-Ransley modificada y Mitchell-Bagli. En la primera se realiza la tubularización de la uretra y los cuerpos cavernosos son rotados medialmente sobre esta. En la segunda, conocida como técnica de "desensamblaje", se realiza la separación completa de los tres componentes (los dos cuerpos cavernosos y placa uretral), se realiza el desplazamiento ventral de la uretra entre los dos cuerpos cavernosos y posteriormente el cierre en la línea media. El neomeato uretral suele quedar en una posición hipospádica para ser corregido en un segundo tiempo.

En cuanto al manejo de la incontinencia, se ha descrito una alta tasa de mejoría de este fenómeno únicamente con la realización de la uretroplastia, al parecer en relación con el aumento de la resistencia en el tracto de salida. Un factor pronóstico importante es la presencia de capacidad vesical conservada. Sin embargo, los pacientes con persistencia de la incontinencia requerirán reconstrucción del cuello vesical en el que abordaje de Young-Dees-Leadbetter es el más utilizado.

En epispadias femeninas el objetivo del manejo está enfocado, principalmente, en lograr continencia urinaria con unos resultados cosméticos aceptables. Tradicionalmente, se ha realizado la reconstrucción en dos etapas: en la primera se reconstruyen uretra y vulva, mientras que la reconstrucción del cuello vesical se realiza en un segundo tiempo. Técnicas de una sola etapa han sido descritas, en estas, a través de un abordaje perineal, se realiza la movilización completa de la uretra y el cuello vesical dejándolas en una posición anatómica más posterior y cefálica que brinda potencialmente continencia urinaria. Recientemente, se ha descrito la plicatura del cuello vesical guiada por cistoscopia como paso adicional de estas técnicas que promete buenos resultados para el manejo de la incontinencia.

COMPLICACIONES

Las complicaciones postquirúrgicas más relevantes incluyen:

Fístulas uretrocutáneas

Aparecen usualmente en la cara dorsal del pene cerca de la base, se presenta en un 5 a 20% de los casos sin importar la técnica utilizada.

Lesión isquémica del glande y los cuerpos cavernosos con pérdida parcial o completa de estas estructuras

Es una complicación catastrófica descrita para la técnica de Mitchell- Bagli que se debe a la pérdida de la circulación colateral por la individualización de las estructuras. Por este mismo mecanismo se describe también la retracción de la placa uretral en un 50-90% de los casos, dejando así un defecto hipospádico que requerirá de procedimientos adicionales.

Disfunción eréctil

Existe alta preocupación sobre este aspecto, sin embargo, en la mayoría de series publicadas la función sexual ha sido preservada. Dentro de las recomendaciones está la identificación adecuada de los ases neurovasculares y evitar la movilización innecesaria de los mismos.

PRONÓSTICO

Múltiples factores determinan el éxito de la cirugía y estos incluyen: la severidad del defecto, la edad del paciente, la experiencia del cirujano y el antecedente de procedimientos quirúrgicos locales. Los resultados se evalúan en términos de continencia, funcionalidad y cosmética.

Para los hombres, se han descrito tasas de continencia superiores al 80% después de la cirugía reconstructiva de la uretra. En mujeres, se logra continencia en hasta el 85% de las pacientes, sin embargo, las técnicas en 1 sola etapa no garantizan la continencia a largo plazo. Como se mencionó la capacidad vesical normal al momento el procedimiento constituye un factor de buen pronóstico para la resolución de la incontinencia.

Los resultados estéticos son difíciles de evaluar, pues esta es una medición subjetiva, pero en general los pacientes reportan buenos resultados, y como se mencionó antes la funcionalidad sexual se preserva en la mayoría de los pacientes.

En conclusión, el manejo quirúrgico de las epispadias es complejo, significa un gran retro para el urólogo y los resultados dependerán de la experiencia del cirujano. Se debe propender por la formación de centros de excelencia para manejo de este tipo de patologías que permitan garantizar los mejores resultados posibles para el paciente.

LECTURAS RECOMENDADAS

1. Diamond DA, Ransley PG. Male epispadias. J Urol. 1995;154(6):2150-5.
2. Mollard P, Basset T, Mure PY. Female epispadias. J Urol. 1997;158(4):1543-6.
3. Frimberger D. Diagnosis and management of epispadias. Semin Pediatr Surg. 2011;20(2):85-90.
4. Cho P, Cedron M. The Surgical Management of Male Epispadias in the New Millennium. Curr Urol Rep. 2014;15:472.
5. Gearhart JP, Mathews R. Exstrophy-Epispadias Complex, en Campbell-Walsh Urology Eleventh Edition, Wein AJ. Editor en jefe. Editorial Elsevier, 2016, pp. 3182-233.
6. Cendron M, Cho PS, Pennison M, Rosoklija I, Diamond DA, Borer JG. Anatomic findings associated with epispadias in boys: Implications for surgical management and urinary continence. J Pediatr Urol. 2018;14(1):42-6.

PARTE 8

Uro Oncología

TUMORES RENALES

Yolanda Pullin Martínez y Ricardo Zubieta Acuña

INTRODUCCIÓN

Existe un espectro amplio en los tumores renales desde tumores benignos hasta extremadamente malignos (Tabla 1). Es importante tener en mente estos diagnósticos diferenciales cuando nos enfrentamos a una masa de origen renal.

Los tumores renales (TR) comprometen el 7%-8% de todas las neoplasias pediátricas, de éstos, el 75% corresponde al nefroblastoma o también conocido como tumor de Wilms de histología favorable con una sobrevida del 90%. El otro 25% corresponden a otras neoplasias renales.

El estudio inicial de todo paciente con sospecha de masa renal es la ecografía acompañado de estudios de función renal.

Todos los TR mantienen un manejo en común que incluyen una combinación entre cirugía, quimioterapia y radiación. La metástasis de los TR es más común a pulmón por diseminación hematogena.

Nefroblastoma: (tumor de Wilms)

El nefroblastoma es el tumor renal más frecuente en pediatría, el 80% se presenta en niños menores de 5 años, siendo unilateral en un 93% de los casos. Mantiene una incidencia de 7-10 casos por año en menores de 15 años. Se puede encontrar asociado a anhiridia, hemihipertrofia, criptorquidea e hipospadias.

Derivado de una proliferación anormal del blastema metanéfrico, compuesto por una apariencia histológica trifásica que incluye células del blastema, células epiteliales y células de estroma. Existe la variable histológica desfavorable llamada anaplásica en un 7,5% de los casos, estos son de mal pronóstico, resistentes a quimioterapia y asociados en un 75% a mutaciones en el gen TP53.

Existen síndromes asociados en un 10% de los pacientes, estos presentan mayor incidencia de desarrollar nefroblastoma (Tabla 2).

Los factores de mal pronóstico son ser portador de nefroblastoma con histología anaplásica difusa, portar biomarcador LOH 16q o 1p, pacientes con nefroblastoma bilateral y metástasis.

Tabla 1. Tumores renales.

Benignos	Malignos
Nefroma mesoblástico congénito (< 1 año) (2,2%)	Tumor de Wilms con histología favorable (nefroblastoma) (75%)
Nefroma quístico (2%)	Tumor de Wilms anaplásico (5%)
Angiomiolipoma	Carcinoma de células renales (4,2%)
Hemangioma/linfangioma	Sarcoma de células claras (3,3%)
	Tumor rabdoide maligno (3,7%)
	Neuroblastoma

Tabla 2. Síndromes asociados al tumor de Wilms.

Síndrome	Características	Mutación	Riesgo de tumor
Denys-Drash	Enfermedad renal (glomeruloesclerosis) pseudohermafroditismo masculino y proteinuria	WT1 (Cr 11qp3)	90%
WAGNR	Anhiridia, malformación genitourinaria y retraso en el desarrollo	WT1 (Cr 11p13)	30%
Perlman	Sobrecrecimiento fetal, macrocefalia, visceromegalia, dismorfismo facial.	DIS3L2 (2q37.1)	33%
Simpson Golablehmel	Hipercrecimiento pre y posnatal, rasgos craneofaciales distintos, organomegalia.	GPC3 (Xq26)	10%
Frasier	Genitales ambiguos, disgenesia gonadal, nefropatía glomerular.	WT1 (11p13)	8%
Tumor de Wilms Familiar	Presentación temprana de Nefroblastoma	FWT1, FWT2	5-10%
Beckwith-Wiedemann	Macroglosia, onfalocele, visceromegalia.	WT2 (Cr 11p15)	< 5%

ETAPIFICACIÓN

Etapa	SIOP (International society of Pediatric Oncology)	Sobrevida
I (43%)	Tumor limitado al riñón con capsula renal intacta. Completamente resecable. Tumor se puede encontrar protruyendo, pero no infiltrando el sistema pélvico y uréter. Vasos del seno renal no se encuentran comprometidos. Los vasos intrarrenales pueden estar comprometidos. La presencia de tumor necrótico en el seno renal o capsula no lo clasifica como etapa II. Se puede realizar biopsia percutánea.	90%
II (20%)	Extensión regional del tumor (invasión de seno renal, uréter, vena cava, órganos adyacentes excepto glándula suprarrenal y vascular por fuera del parénquima renal o penetración de la capsula con márgenes quirúrgicos negativos). Completamente resecable durante la extracción quirúrgica. Derrame tumoral durante la resección, confinado al flanco (sin contaminación peritoneal). Biopsia tumoral (excepto biopsia-aspiración con aguja fina) antes de la cirugía de resección.	85%
III (21%)	Metástasis confinadas al abdomen (tumor en ganglios regionales) incluyendo implantes tumorales o penetrando el peritoneo. Tumor evidente o microscópico en lecho quirúrgico, después de la resección. Ruptura preoperatoria o intraoperatoria de tumor con derrame tumoral antes o durante la cirugía, no confinado al flanco. Resección tumoral por partes. Trombo tumoral incluido en márgenes de resección tumoral, uréter, vena renal o vena cava inferior. Biopsia tumoral previo a recibir quimioterapia	74%
IV (11%)	Metástasis hematógenas (pulmón, hígado y cerebro) o metástasis a nódulos linfáticos, por fuera de la región abdominopélvica	60-70%
V (5%)	Involucra tumoral bilateral al diagnóstico (cada lado debe ser etapificado por separado en etapa I al IV).	60-85%

DIAGNÓSTICO

La edad típica de diagnóstico es entre 3-4 años edad a través de una masa abdominal palpable indolora (> 90%). En el 30% de los casos se presenta como hematuria microscópica y en menos del 20% como hipertensión arterial, con mayor frecuencia en el nefroma mesoblástico. La extensión del tumor dentro del sistema venoso (trombo tumoral) puede provocar sintomatología asociada a varicocele, ascitis e insuficiencia cardíaca congestiva. También puede ser diagnosticado como hallazgo incidental durante el estudio de otras patologías abdominales.

Estudios

- **Eco abdominal/renal**: primer estudio solicitado para determinar origen de la masa y evaluación de riñón contralateral.
- **Tomografía axial computarizada (TAC):** Identifica origen del tumor, metástasis, etapificación preoperatoria (ver diseminación adenopatías, extrarrenal, bilateralidad, trombosis en vena cava o renal). Si en el TAC se evidencia ruptura de tumor desde el inicio debe etapificarse como Etapa III. También sirve para diferenciar el tumor de Wilms de otros tumores abdominales. En las imágenes se ve como un tumor bien delimitado que no cruza la línea media, sin calcificaciones que puede invadir la vena cava inferior, la vena renal y desplaza las estructuras.
- **Otros exámenes en estudio de tumor renal:**

  Examen de orina: proteínas, ácido vanillilmandelico (adrenal) para descartar feocromocitoma, neuroblastoma o ganglioblastoma.

  Cintigrama óseo/TAC cerebro: sarcoma de células claras, tumores rabdoides.

  Pruebas de coagulación: por el riesgo de presentar enfermedad de Von willebrand asociada a nefroblastoma.

TRATAMIENTO

A nivel nacional el tratamiento se basa en el protocolo del Programa Infantil Nacional de Drogas Antineoplásicas (PINDA), éste a su vez en el protocolo Umbrella que a través de estudios clínicos han mejorado la sobrevida de 20%-90% (Tabla 3).

Las últimas actualizaciones realizadas en 2016 para el protocolo Umbrela SIOP recomiendan quimioterapia 4-6 semanas preoperatoria basado en diagnóstico clínico y radiológico, asociado a quimioterapia posoperatoria según histología y estadio tumoral. Tomar biopsias en cirugía abierta no percutáneas del tumor lo convierte automáticamente en etapa III. Las ventajas de una conducta médica inicial permiten que el tumor disminuya de tamaño reduciendo así el riesgo de ruptura y derrame, permitiendo en algunos casos realizar hasta nefrectomía laparoscópica y en casos muy seleccionados nefrectomía parcial conservadora de nefronas; también permite observar la respuesta tumoral al tratamiento médico según la evidencia de necrosis encontrada durante la cirugía.

Tabla 3. Tratamiento Nefroblastoma según etapificación.

Etapa I < 24 meses PT < 550 g	Etapa I > 24 meses PT > 550 g Etapa I anaplásico focal o diferido Etapa II con histología favorable	Etapa III con histología favorable Etapa II o III con anaplasia focal	Etapa IV con histología favorable o anaplasia focal	Etapa V
Nefrectomía	Nefrectomía + QMT	Nefrectomía + RDT abdominal + QMT	Nefrectomía + RDT abdominal + RDT Pulmonar + QMT	1) Biopsia bilateral 2) QMT 3) 5 semanas después cirugía
Nódulo pulmonar + QMT	QMT: A+V	QMT: A + V + D	QMT: A + V + A	- Evaluar reducción de tamaño con TAC - Resecar riñón menos comprometido primero
PT, peso tumoral. QMT, Quimioterapia. A, Actinomicina D. V, Vincristina. D, Doxorrubicina. RDT, Radioterapia.				

La conducta americana propuestas por el protocolo del Childrens Oncology Group (COG), no incluye biopsia ni quimioterapia preoperatoria. Estos son manejados con nefrectomía radical en etapas I-IV, con biopsia limitada de nódulos abdominales sin exploración renal contralateral si se identifica un riñón normal en imágenes preoperatorias.

Cabe mencionar que ambas conductas son aceptadas mostrando buenos resultados con aumento de la sobrevida en general.

El abordaje quirúrgico es transperitoneal a través de una incisión transversa o incisión media supra e infraumbilical sin exploración contralateral si el riñón se observa de aspecto normal en imágenes preoperatorias, la palpación de la vena renal y la vena cava inferior deben de realizar previo a su ligadura para descartar la presencia de trombos tumorales. La linfadenectomía no siempre es requerida o realizada, sin embargo, la adecuada toma

de la muestra linfática es crucial para la etapificación tumoral precisa. La adecuada toma de ganglios debe realizarse de la siguiente forma: lado derecho biopsiar ganglios encontrados entre el espacio periaórtico y la vena cava inferior especialmente en la región ilíaca donde el uréter se cruza con arteria ilíaca. Por el lado izquierdo incluir espacio periaórtico desde la bifurcación aórtica.

La cirugía mínimamente invasiva ofrece beneficios en pacientes que reciben quimioterapia preoperatoria, disminuyendo el tiempo de hospitalización, uso de analgesia y resultados cosméticos, con buenos resultados de sobrevida a largo plazo.

La nefrectomía parcial conservadora de nefronas no se recomienda de rutina, debe evaluarse cada caso por individual influenciado por la etapificación tumoral que presente; Debemos considerar que los riesgos podrían sobrepasar los beneficios. Según COG la cirugía conservadora de nefronas debe realizarse en pacientes portadores de síndromes con predisposición a desarrollar falla renal o nefroblastoma y pacientes con tumor bilateral. Según SIOP se puede realizar en pacientes con nefroblastoma de bordes bien definidos en etapa I, tumores sin invasión a vasos renales o sistema colector y pacientes con buena respuesta a la quimioterapia con bordes marginales libres de histología tumoral.

La pieza operatoria y ganglios linfáticos deben ser enviados intactos, frescos y no fijados a anatomía patológica. Con orientación clara de su posición.

Es importante anticipar la necesidad de procedimientos adicionales como cistoscopia en pacientes que se presentan con hematuria y la implantación de accesos venosos prolongados como catéteres con reservorio para la administración de quimioterapia. También es de suma importancia el contacto directo con el patólogo para realizar la biopsia rápida intraoperatoria en caso de dudas de ganglios o tumor.

Seguimiento

Si el paciente es portador de un síndrome con riesgo > 5% de desarrollar nefroblastoma se debe de hacer un control ecográfico cada 3-4 meses hasta los 5 años y cada 3-4 meses hasta los 7 años en síndrome de Beckwith-Widermann y Tumor de Wilms Familiar. Se recomienda también realizar tamizaje ecográfico a los hermanos de pacientes con nefroblastoma porque presentan un riesgo de desarrollo tumoral > 50%.

OTROS TUMORES RENALES

Carcinoma de Células Renales

El carcinoma de células claras representa el 4% de los TR. Se presenta a una edad media de 12 años, más común en segunda década de la vida. Sin predominio de género. El tratamiento es la resección quirúrgica completa con un buen pronóstico posterior a la cirugía.

Sarcoma de células claras

El Sarcoma de células claras representa el 3,3% de los TR, presentándose a una edad media de 2,9 años y es más común en hombres. Se conoce por ser un tumor localizado con un bajo riesgo de metástasis, reportándose casos de metástasis a hueso y cerebro. El tratamiento es quimioterapia y radioterapia. Es importante el seguimiento ya que pueden tener recaídas tardías..

Tumor Rabdoide maligno

El tumor Rabdoide maligno representa el 4% de los TR. Su localización principal es el riñón, pero también pueden existir presentaciones extrarrenales, es el más agresivo de los TR, presentándose en menores de 2 años más común en mujeres. Al sospecharlo se debe asegurar un análisis inmunohistoquímico para su diagnóstico.

Nefroma mesoblástico congénito

El Nefroma mesoblástico congénito representa el 2% de los TR, presentándose en lactantes, es el TR más frecuente en lactantes desde 1 mes de vida hasta 24 meses, más común en mujeres. Asociado a translocación (12;15). Se encuentra formado por células espinosas que asemejan musculo liso. Por ser un tumor localizado con bajos reportes de metástasis, la mayoría de los pacientes se curan con la nefrectomía, Los reportes de recidiva localizada son de mayor riesgo en pacientes menores de 3 meses.

Nefroma quístico

El nefroma quístico representa el 2% de los TR, la mayoría en el primer año de vida. Asociado a mutaciones en gen DICER. En imágenes observan los quistes gigantes separados por septos. La cirugía es curativa si se reseca todo el tu-

mor (se puede realizar nefrectomía parcial). Si se elige la nefrectomía parcial como tratamiento debe de ir acompañada de quimioterapia.

LECTURA RECOMENDADA

1. Kotagal M, Geller JI. Aggressive pediatric renal tumors. Semin Pediatr Surg. 2019;28(6):150860.
2. Joannon P, Becker A, Kabalan P, et al. Results of Therapy for Wilms Tumor and Other Malignant Kidney Tumors: A Report From the Chilean Pediatric National Cancer Program (PINDA). J Pediatr Hematol Oncol. 2016;38(5):372-7.
3. Gaillard F, Knipe H, Rock P, et al. Neuroblastoma vs Wilms tumor. Reference article, Radiopaedia.org. https://doi.org/10.53347/rID-8154
4. Vujanić GM, Gessler M, Ooms AHAG, et al; International Society of Paediatric Oncology–Renal Tumour Study Group (SIOP–RTSG). The UMBRELLA SIOP-RTSG 2016 Wilms tumour pathology and molecular biology protocol. Nat Rev Urol. 2018;15(11):693-701. doi: 10.1038/s41585-018-0100-3.
5. Haecker FM, von Schweinitz D, Harms D, Buerger D, Graf N. Partial nephrectomy for unilateral Wilms tumor: results of study SIOP 93-01/GPOH. J Urol. 2003;170(3):939-44. doi:10.1097/01.ju.0000073848.33092.c7
6. Romão RL, Pippi Salle JL, Shuman C, et al. Nephron sparing surgery for unilateral Wilms tumor in children with predisposing syndromes: single center experience over 10 years. J Urol. 2012 Oct;188(4 Suppl):1493-8. doi: 10.1016/j.juro.2012.02.034.
7. Romao RL, Weber B, Gerstle JT, et al. Comparison between laparoscopic and open radical nephrectomy for the treatment of primary renal tumors in children: single-center experience over a 5-year period. J Pediatr Urol. 2014;10(3):488-94. doi:10.1016/j.jpurol.2013.11.002.

TUMORES TESTICULARES

Francisca Yankovic Barceló

INTRODUCCIÓN

En Chile, los tumores testiculares pediátricos representan, anualmente, menos del 10% de los casos nuevos de tumores solidos de la infancia, es decir, menos de 15 casos nuevos a nivel nacional por año[1]. A nivel internacional se estima una incidencia entre 0,5 a 2 casos por 100.000 niños menores de 15 años[2,3]. La mayoría de los tumores testiculares de la infancia aparecen en pacientes menores de dos años y la presentación clínica más frecuente es la presencia de un aumento de volumen testicular indoloro[4]. En ocasiones puede existir el antecedente de trauma, dolor o hidrocele. El examen físico revela una masa testicular dura, indolora con el consecuente aumento de volumen escrotal unilateral. La trans iluminación puede ser útil para distinguir componentes sólidos o quísticos. Otra forma de presentación clínica es la pubertad precoz. Los diagnósticos diferenciales incluyen la torsión testicular, hernia inguino escrotal, epididimitis y el hidrocele[3].

Los tumores testiculares se clasifican de acuerdo con su histología en dos grupos principales, los tumores de células germinales y tumores estromales. El primer grupo es el más frecuente, representando alrededor del 80% de los tumores testiculares pediátricos e incluye los carcinomas embrionarios infantiles, tumor de saco vitelino, los teratomas y los quistes epidérmicos o tumores dermoides. Los tumores estromales comprenden los tumores de células de Leydig, los tumores de células de Sertoli, los tumores de las células granulosas y los tumores estromales mixtos. El seminoma, un tipo de tumor de células germinales, que representan el 89% de los tumores testiculares en adultos, rara vez se encuentra en pacientes pediátricos[4].

La Tabla 1 resume la clasificación de los tumores testiculares pre puberales.

Teratoma maduro

Los teratomas maduros son los tumores testiculares más frecuentes y tienen un comportamiento biológico benigno. Histológicamente, presentan ADN diploide con presencia de los 3 tipos celulares embrionarios (ectodermo, mesodermo y endodermo). Dada su naturaleza benigna, probablemente son menos reportados que otras formas histológicas.

Tabla 1.

Línea celular	Tipos
Células germinales	1. Teratoma (maduro e inmaduro) 2. Tumor del seno endodérmico o saco vitelino 3. Mixto de células germinales 4. Seminomas
Estromales	1. Células de Leydig 2. Células de Sertoli 3. Juveniles de la Granulosa 4. Estromales mixtos
Otros tumores primarios testiculares	1. Carcinoma 2. Gonadoblastoma
Tumores para testiculares	1. Rabdomiosarcoma 2. Leyiomioma 3. Hemangioma
Secundarios	1. Infiltración leucémica/linfomatosa 2. Infiltración de otro tumor primario

Teratoma inmaduro

Son infrecuentes y tienen comportamiento potencialmente maligno. Tienen bajo riesgo de recaída, respondiendo efectivamente al tratamiento quimioterápico cuando así se presenta. Existen reportes aislados de metástasis secundarias a teratomas testiculares inmaduros[3].

Tumor de saco vitelino o del seno endodérmico

Es considerado el tumor maligno más frecuente en el grupo pediátrico. Generalmente, se presenta en niños menores de dos años y tiene potencial de metástasis a pulmones y linfonodos retroperitoneales. De acuerdo con el registro de tumores de la Academia Americana de pediatría, cerca del 80% de ellos son diagnosticados en etapa I[2]. Este tumor presenta elevación de la alfa-feto proteína en el 90% de los casos, que debe ser monitorizada previo a la orquidectomía y posterior a ella, como marcador de presencia de tumor residual. No se debe olvidad la elevación fisiológica de la alfa-feto proteína del recién nacido y durante el primer año de vida de modo de no interpretar en forma incorrecta un resultado elevado en una lesión testicular, probablemente, be-

nigna[4]. El pronóstico es excelente, con una sobrevida mayor al 90% incluso en pacientes con tumor residual o metástasis, dada la sensibilidad del tumor a la quimioterapia.

ESTUDIO

El estudio de una masa testicular contempla exámenes de laboratorio e imágenes. Dado el alto porcentaje de lesiones benignas que se presentan como una masa testicular, es importante diferir el estudio de diseminación en aquellos pacientes en que se ha confirmado, histológicamente, la naturaleza maligna de la lesión o en aquellos con una fuerte sospecha de patología tumoral maligna[3].

a) Alfa feto proteína

Esta cadena polipeptidica de aminoácidos es producida por el saco embrionario, hígado e intestino fetal. Su vida media es de, aproximadamente, 5 a 7 días y sus valores deben ser ajustados por la edad del paciente, ya que normalmente el valor adulto no se alcanza sino hasta los 8 meses de vida. Característicamente, la alfa feto proteína está elevada en los tumores del seno endodérmico donde se encuentra sobre su valor normal en cerca del 90% de los casos. Con menor frecuencia, los pacientes con teratomas también pueden presentar una elevación de esta proteína.

b) Gonadotrofina coriónica humana-b

Esta glicoproteína tiene una vida media de 24 horas y rara vez esta presente en tumores testiculares en preadolescentes. En el reporte de la Academia Americana de Pediatría del año 2002, ninguno de los pacientes evaluados por tumores testiculares presentó elevación de este marcador[3]. En ocasiones los pacientes con teratomas y gonadoblastomas pueden presentar elevación de esta glicoproteína, pero no así aquellos que presentan un tumor del seno endodérmico. Su elevación es característica en tumores tipo adulto tales como seminoma o coriocarcinoma.

c) Testosterona

En un paciente con pubertad precoz y sospecha de un tumor de células de Leydig se debe solicitar el estudio de los niveles de testosterona, los que en ocasiones se encuentran, anormalmente, altos en tumores hormonalmente activos.

d) Ecografía

Frente a la sospecha diagnostica es el examen de elección. Permite distinguir tumores testiculares de lesiones no tumorales y la ubicación intra o extratesticular de ellas. Las imágenes ecográficas también pueden ser sugerentes de un tipo específico de lesión. Especialmente útil es la visualización de lesiones quísticas simples de carácter benigno o la presencia de calcificaciones gruesas más frecuentes en teratomas. Este examen no permite el diagnóstico definitivo de una lesión maligna, pero es clave para planificar el tratamiento.

e) Estudio de diseminación

La tomografía axial computada de abdomen está indicada solo frente a la sospecha de tumores malignos, tales como lesiones extra testiculares tipo rabdomiosarcoma para testicular, o frente a un paciente mayor de 6 meses con una lesión testicular y elevación significativa de la alfa feto proteína en la que sospechamos un tumor del seno endodérmico. En ambos casos es perentorio el estudio de diseminación para planificar una terapia adyuvante acorde a los hallazgos de las imágenes. Asimismo, frente a cualquiera de estos dos escenarios clínicos, se debe tomar una radiografía de tórax y/o una tomografía de tórax en la búsqueda de metástasis pulmonares[4].

TRATAMIENTO

El tratamiento de los tumores testiculares es quirúrgico. Tanto en sospecha de lesiones benignas como malignas el abordaje es por vía inguinal, asegurando una incisión amplia que permita la exteriorización del testículo sin manipulación. Frente al diagnóstico de masa testicular, con exámenes de laboratorio normales, es muy probable que la lesión tenga un carácter benigno. Frente a este escenario, se recomienda la extirpación de la masa tumoral preservando el tejido testicular normal. La técnica incluye el control vascular por vía inguinal con una cintilla vascular lo más cercano al orificio inguinal profundo. Posteriormente, se realiza una biopsia excisional rápida y una vez confirmado el diagnóstico de un teratoma maduro, de un quiste epidérmico, se procede a la preservación del tejido testicular normal, removiendo solo el tumor. Es fundamental confirmar la presencia de tejido testicular normal alrededor de la muestra, especialmente en niños que se acercan a la pubertad, en cuyos casos existe mayor riesgo de malignización de teratomas[4]. En el caso de elevación de alfa feto proteína, es altamente probable que sea un tumor tipo del seno endodérmico y en estos casos esta indicada una orquidectomía radical por vía

inguinal. Más del 90% de estos tumores se encuentran confinados al testículo y este procedimiento será curativo sin requerir otras intervenciones. Los tumores del seno endodérmicos son muy sensibles a la quimioterapia basada en cisplatinio, por lo que rara vez se indicará una linfadenectomía radical retroperitoneal en caso de enfermedad residual.

El pronóstico de las masas tumorales testiculares en la edad pediátrica es excelente, incluso en lesiones malignas o en presencia de metástasis. La estadística nacional publicada en 2004 por el programa nacional de drogas antineoplasticas infantiles (PINDA), reportó una sobrevida del 96% con una mediana de seguimiento de 40 meses[5].

LECTURAS RECOMENDADAS

1. Vargas L. Cáncer en pediatría. Aspectos generales. 2000;7(4):283-95.
2. Ross J, Kay R. Prepubertal Testis Tumors. Rev Urol. 2004;6(1):11-8.
3. Chung J, Lee S. Overview of Pediatric Testicular Tumors in Korea. Korean J Urol. 2014;55(12):789-96.
4. Zamilpa I, Koyle M. Pediatric Testicular Tumors. Fundamentals of Pediatric Surgery. Springer, USA. 2010. Chapter 97. pp. 749-54.
5. García H, Sepúlveda L, Tordecilla J. Resultados Protocolo 1993-1999 para tumores testiculares germinales no seminoma (PINDA). Rev Chil Pediatr. 2004;75(2):129-38.

REABDOMIOSARCOMA VESICAL, URETRAL Y BRAQUITERAPIA

Pilar EcheverríaSepúlveda y Ricardo Zubieta Acuña

INTRODUCCIÓN

Los RMS es el sarcoma de partes blandas y musculoesquelético más frecuente en la infancia, representando un 3-5% de todos los cánceres pediátricos. Se originan de células mesenquimáticas primitivas que después se diferencian a células que se parecen a las de músculo estriado. Pueden originarse en cualquier parte de la economía (incluso zonas que carecen de músculo estriado) y el 15-20% se origina en el tracto genitourinario.

HISTOLOGÍA

El RMS pertenece al grupo de tumores de células redondas pequeñas y azules de la infancia, junto con PNET (neuroectodérmicos) y linfomas.

Exiten 3 tipos histológicos de RMS:

1. RMS embrionario (RMSE)

Es el más frecuente, dando cuenta de alrededor de un 60% de todos y es el tipo histológico que presenta mejor pronóstico. Se ha diferenciado dos tipos de RMSE, el clásico (fusiforme) y el botrioide, que últimamente se abolió de la clasificación de la OMS, pero que da cuenta de un tumor que presenta proyecciones polipoideas adenomatoso-mixoideas, de apariencia de "hollejo de uvas", que es característico de vagina, vejiga, nasofarinx y vía biliar.

2. RMS alveolar

Representa alrededor de un 30% de ellos. En general afecta a niños mayores y adolescentes y tiene peor pronóstico.

3. RMS pleomórfico (anaplásico)

Representa un 9-14% del total. Afecta principalmente al adulto, por lo que no se menciona en esta revisión.

ESTADO DE FUSIÓN

En la actualidad, se reconoce que el estado de fusión de ADN del gen de transcripción FOXO con genes oncogénicos PAX3 o PAX7, es uno de los factores pronósticos de mayor relevancia. Si esta fusión de genes es positiva, aumenta la actividad de PAX, lo que produce desdiferenciación y proliferación de células miogénicas, lo que resulta en peor pronóstico de los pacientes. Los RMS alveolares suelen presentar fusión positiva (generalmente FOXO/PAX3 o t[2;13]), lo que explica su peor pronóstico. De hecho, aquellos RMSA con fusión negativa se comportan en forma similar que los RMSE.

EPIDEMIOLOGÍA

En general los tumores vesicales en los niños son raros y habitualmente malignos.

El rabbdomiosarcoma vesical tiene una incidencia de 6 x 1.000.000 de niños por año y tiene una distribución etarea bimodal: 2-6 años y 10-18 años.

En general es de presentación esporádica, pero entre un 10-30% de los casos se asocia a alguna condición hereditaria, principalmente relacionada con mutaciones del gen p53 (como el síndrome de LiFraumeni).

Específicamente, el RMS genitourinario afecta a 60-70 niños por año en EEUU. En últimas guías PINDA de nuestro país, se da cuenta que en los registros de las últimas décadas, se han tratado 170 niños con RMS, 60% hombres y la edad promedio fue de 5,4 años. El 80% fue embrionario y 13,6% alveolar y un 25,9% de ellos tenía origen genitourinario y de ellos los órganos más afectados son vejiga y próstata.

PRESENTACIÓN CLÍNICA

Los síntomas son variados e inespecíficos y derivan de la compresión secundaria al crecimiento tumoral, por lo tanto de la localización de la lesión. En el caso de los RMS vesicales, los pacientes suelen consultar por disuria, hematuria, masa palpable, distensión abdominal, retención urinaria o constipación. Algunos eliminan pequeños trozos de tumor en la orina o se presentan con una masa que se prolapsa fuera del meato. Además de ello, pueden presentar palidez de piel y mucosas por anemia.

La ecografía puede mostrar hidroureteronefrosis y la masa tumoral en el interior de la vejiga, cuyo sitio de origen más frecuente es del trígono vesical.

La uretrocistografía a menudo muestra un defecto de llene vesical en la mitad inferior de la vejiga y eventual anulación del ureter terminal.

El examen de elección para el diagnóstico es la cistoscopia que permite visualizar el tumor y tomar muestras para biopsia para la confirmación histológica.

ETAPIFICACIÓN

Los pacientes con RMS se clasifican según su riesgo en bajo, intermedio o alto. De esto depende el tratamiento que se les ofrecerá.

Para ello, se hace una etapificación inicial preoperatoria (que depende de la localización y tamaño tumoral, así como de la existencia de compromiso nodal o metastásico) y una clasificación por grupos posoperatoria previa a cualquier otro tratamiento (que depende básicamente de enfermedad residual).

1. Etapificación preoperatoria

Etapa 1 : Tumores de cabeza, cuello, órbita (no meninges), genitourinario (excepto vejiga y próstata), vía biliar. No linfonodos ni metástasis.

Etapa 2 : Todos los otros sitios, ≤ 5 cm. No linfonodos ni metástasis.

Etapa 3 : Todos los otros sitios, ≤ 5 cm con linfonodos o > 5 cm sin linfonodos ni metástasis.

Etapa 4 : Enfermedad metastásica.

2. Clasificación posoperatoria

Grupo I : Enfermedad localizada, completamente resecada.

Grupo II : Tumor resecado con evidencia de extensión regional.

- IIA : Enfermedad residual microscópica.
- IIB : Sin enfermedad residual, con linfonodos (+).
- IIC : Con enfermedad residual microscópica. Linfonodos (+).

Grupo III : Enfermedad residual macroscópica (incluye biopsia).

Grupo IV : Metástasis a distancia al inicio.

3. Clasificación de riesgo

Además, de los relacionados a histología y estado de fusión, son factores de riesgo de mal pronóstico tener más de 10 años o menos de 1 año, un tumor en sitio desfavorable, más de 3 sitios de metástasis y compromiso óseo.

El riesgo de cada paciente dependerá de diferentes combinaciones de las clasificaciones anteriores, siendo a grandes rasgos: los de bajo riesgo, aquellos pacientes con tumores en sitios favorables o en sitios desfavorables con resección macroscópica completa; los de riesgo intermedio, aquellos pacientes sin metástasis con RMSE en sitio primario desfavorable o con RMSA y los de alto riesgo aquellos pacientes que debutan con enfermedad metastásica.

En las últimas décadas, el avance en el terreno de la quimioterapia ha mejorado significativamente la sobrevida de estos pacientes, excepto en los de alto riesgo, en que la sobrevida a 3 años va entre 20-50% según la cantidad de factores de mal pronóstico que presente el paciente.

Los principales sitios de metástasis son los pulmones, médula ósea, hueso y linfonodos.

MANEJO

Cuando se sospecha o establece el diagnóstico, el paciente debe ser sometido a estudios que establezcan el compromiso local y a distancia de la enfermedad, así como una evaluación general del paciente:

1. Exámenes generales: Hemograma, pruebas de función renal, de función hepática y de orina.
2. Estudio de diseminación y de respuesta al tratamiento: Incluye mielograma, biopsia de médula ósea, punción lumbar, scanner de tórax, abdomen y pelvis, resonancia magnética de abdomen y pelvis y cintigrama óseo. El PET/CT o Tomografía por emisión de positrones con F-fluorodeoxiglucosa es más preciso en el diagnóstico de linfonodos comprometidos o metástasis, siendo cada vez más utilizado en niños aunque irradia y aún existe poca experiencia.

La característica imageneológica habitual de los RMS es de una masa sólida, única, unilateral, expansiva, altamente vascularizada y con un componente quístico necrótico.

El tratamiento inicial consiste en resolver el componente obstructivo que pueda estar produciendo el tumor. En ese sentido, se recomienda la catete-

rizaciòn uretral por sobre el abordaje suprapúbico por riesgo de siembra tumoral.

El tratamiento definitivo depende de un equipo multidisciplinario de oncólogos, radioterapeutas y cirujanos. En la actualidad los mejores resultados se obtienen en aquellos pacientes en que se puede resecar completamente el tumor (muy poco frecuente) y en los que son sometidos a quimioterapia seguida de cirugía resectiva completa.

Quimioterapia

El Intergroup Rhabdomyosarcoma Study (IRS) corresponde a 3 grupos colaborativos pediátricos de EEUU que se han dedicado a concentrar y estudiar los casos de RMS, dado su baja frecuencia. Ellos han realizado protocolos desde 1975, que se han actualizado en el tiempo de acuerdo a los resultados obtenidos, aumentando notablemente la sobrevida de estos pacientes, que en general llega al 80% de sobrevida a 5 años en la actualidad. En su última version (IRS V), ratifican que el *gold standard* de la quimioterapia del RMS se basa en pulsos repetidos de VAC (Vincristina, Actinomicina y Ciclofosfamida), siendo en algunos casos combinada con VAI (Vincristina, Adriamicina, Ifosfamida) y con VIE (Vincristina, Ifosfamida, Etopósido).

Cirugía

Es fundamental en la etapificación y tratamiento de los pacientes, ya que define el grupo en que se clasificarán. Si bien el principio básico es una resección amplia y completa del tumor, que incluya al menos 0.5 cm de tejido sano, la tendencia actual es evitar las grandes cirugías resectivas y mutilantes habituales en el pasado. El compromiso de órganos adyacentes es habitual en RMS del aparato genitourinario, por lo que frecuentemente se ofrece resección parcial, que permita mantener la funcionalidad vesical, la que se complementa con radioterapia para el control local. En los casos de tumor originado en la cúpula vesical, se puede ofrecer istectomía parcial, pero se debe diferenciar, adecuadamente, si el origen es el uraco, lo que le confiere peor pronóstico. Muchas veces es necesario realizar, además, cirugías de reimplante ureteral y ampliación vesical posteriormente.

Radioterapia

Está destinada al control local de tumor residual macro o microscópico. Suele asociarse a complicaciones tardías como cistitis hemorrágica, fibrosis o apari-

ción de segundos tumores, por lo que uno de los objetivos de los nuevos esquemas de tratamiento es disminuir las dosis de radiación y de hacerla más concentrada (por ejemplo mediante braquiterapia).

Radioterapia en RMS Vesicoprostático

La radioterapia forma parte del tratamiento local del RMS vesicoprostático. Consiste en el uso de radiaciones que ionizan directamente el ADN de las células o el agua, lo que produce muerte celular.

Pese a los avances de quipos y de dosificación de radioterapia, el método sigue produciendo toxicidad sobre tejidos sanos, lo que es especialmente importante en la población pediátrica.

El daño por radioterapia se puede dividir en agudo y tardío:

1. Daño agudo

Se considera daño agudo el producido durante la radioterapia y hasta 2 meses después de ésta. Se debe al daño del epitelio por muerte celular, la que depende a su vez, de la velocidad de replicación del epitelio afectado. De esta manera, la mucosa intestinal es más sensible a la radiación que la mucosa vesical. Este efecto agudo es reversible.

2. Daño tardío

Aparece 1 a 2 años después del tratamiento y puede ir empeorando con el tiempo. Se debe, fundamentalmente, a la respuesta del tejido conectivo y vasos sanguíneos a la ionización. Se produce fibrosis en el estroma y endarteritis de las arteriolas, lo que lleva a isquemia. Ésta última es la responsable de la neoformación de capilares, telangectasias y sangrado, pudiendo llegar hasta ulceración, perforación, fístulas y formación de abscesos.

Braquiterapia

Se caracteriza porque la radiación es muy localizada y la fuente radiactiva está en contacto directo con el tumor. En la braquiterapia hay una rápida caída de la dosis a medida que nos alejamos de la fuente radioactiva, lo que hace posible tener una dosis elevada en el tumor y baja en los tejidos vecinos.

Se puede clasificar según su tasa de radiación y según el tipo de contacto con el tumor:

1. Según la tasa de radiación: en alta tasa (> 12 Gy/h) o baja tasa (< 2 Gy/h).
2. Según el tipo de contacto con el tumor: Intracavitaria, de contacto o intersticial.

En el caso de RMS vésico prostáticos se usa la intersticial, insertándose catéteres vectores en el lecho tumoral que, posteriormente, serán cargados con una fuente radioactiva. El radioisótopo que se utiliza es el Iridio 192, disponible en forma de alambre en la Comisión Chilena de Energía Nuclear.

Para poder realizar braquiterapia, el lecho tumoral se debe poder definir con claridad el lecho tumoral y éste debe ser accesible. El implante debe cubrir totalmente el lecho, más un margen, respetando ciertas reglas geométricas que inciden en la distribución de la dosis. De esta forma, los implantes deben ser paralelos y estar lejos de planos óseos y de órganos críticos.

La dosimetría se calcula mediante sistemas computacionales.

COMPLICACIONES

1. Alteración del crecimiento óseo: Con dosis > 10 Gy se puede producir daño de los cartílagos de crecimiento.
2. Rectitis: Con dosis > 75 Gy en forma aguda puede producirse diarrea, rectorragia y sensación de pujo. Tardíamente puede haber úlceras, perforaciones y fístulas, por lo que biopsias están contrainidicadas.
3. Cisititis: Con dosis > 75 Gy puede haber en forma aguda polaquiuria y disuria, y a largo plazo hematuria, úlceras, perforaciones y fístulas. Cuando se aplica altas dosis al trígono puede haber incontinencia.
4. Estrechez Uretral / Incontinencia: Con dosis > 85 Gy.
5. Inflamación aguda de Ureteres: Cuando las fuentes quedan muy cerca de los ureteres, éstos debe transponerse y asegurarse con guías, ya que en agudo puede producir inflamación y a largo plazo fibrosis y obstrucción.
6. Infertilidad y alteraciones del desarrollo puberal: Las gónadas son especialmente sensibles a la radiación, por lo que los ovarios tienen indicación de trasponerse y marcarse con clips, ya que no son identificables con TC. Cuando la dosis supera los 12 Gy se puede esperar infertilidad y > 24 Gy alteraciones del desarrollo puberal.

7. Disfunción eréctil: En relación a la irradiación del bulbo peneano.
8. Lesiones cutáneas: Eritema y edema en agudo, necrosis y úlceras como daño tardío secundario a dosis altas (> 80 Gy). Se debe evitar que las fuentes queden en contacto con la piel.

LECTURA RECOMENDADA

1. Protocolo nacional PINDA 2019.
2. Thomas DFM, Duffy PG, Rickwood AMK. Essentials of paediatric urology. Second Edition. p. 295-306.
3. Panda SP, Chinnaswamy G, Vora T, et al. Diagnosis and Management of Rhabdomyosarcoma in Children and Adolescents: ICMR Consensus Document. Indian J Pediatr. 2017;84(5):393-402.

PARTE 9

Trauma

TRAUMA RENAL Y URETERAL

Jorge Robles Vega y Francisco J. Reed López-Güereña

DEFINICIÓN

El trauma renal representa un 10 a 20% de todos los traumas abdominales cerrados. Tanto en población pediátrica como adulta, el trauma urogenital tiene una incidencia acumulada del 10-20%.

Según el Registro Nacional Norteamericano de Trauma Pediátrico, el trauma renal corresponde al 5% de los casos de trauma, con edad promedio de 10.6 años y siendo 2 veces más frecuente en hombres.

El mecanismo de lesión más común es el trauma cerrado (90%) asociado habitualmente a desaceleración a alta velocidad, mientras que el trauma penetrante (arma de fuego o arma blanca) representa un 10% de los casos.

Anatómicamente, la población pediátrica tiene mayor riesgo de lesión renal debido a: mayor tamaño relativo renal, riñones fijados solo por la pelvis renal y el pedículo vascular, menor grasa perirrenal, músculos abdominales más débiles y falta de osificación en caja torácica. Se describen malformaciones del tracto urinarias asociadas en 1-23% de los pacientes que pueden favorecer el la posble lesión como son hidronefrosis (38%), tumores (7%), riñones ectópicos (7%).

CLASIFICACIÓN

El trauma renal se puede clasificar según el mecanismo de lesión en: contuso o cerrado y penetrante o abierto. La clasificación de la American Association for the Surgery of Trauma (AAST), basada en los hallazgos de la tomografía computada, se resumen en la Tabla 1 y Figura 1. Esto corresponde a un intento de generar un lenguaje universal para la discusión del trauma renal, facilitar la investigación y mejorar los resultados del manejo.

Tabla 1. Clasificación de trauma renal (AAST)

Grado	Tipo	Descripción
I	Contusión	Hematuria micro o macroscópica. Estudio urológico normal
	Hematoma	Subcapsular, no expansivo sin laceración del parénquima
II	Hematoma	Hematoma perirrenal no expansivo confinado al retroperitoneo renal
	Laceración	< 1 cm de profundidad en corteza renal sin extravasación urinaria
III	Laceración	> 1 cm de profundidad en corteza renal con/sin ruptura del sistema colector o extravasación de orina
IV	Laceración	Laceración del parénquima que se extiende por la corteza renal, médula y sistema colector
	Vascular	Lesión de arteria o vena principal con hemorragia contenida
V	Laceración	Riñón completamente roto
	Vascular	Avulsión del hilio renal que devasculariza el riñón

Figura 1. Clasificación de trauma renal (AAST). ESTO vamos a tener que conseguir permiso o hacerlos de nuevo

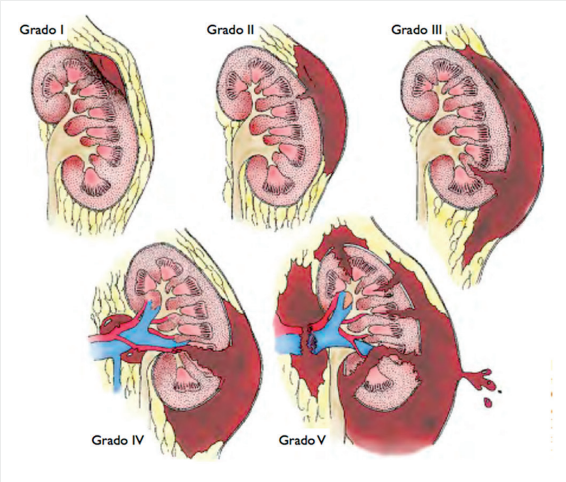

CLÍNICA-DIAGNÓSTICO

En trauma cerrado, la lesión renal rara vez es aislada, y la lesión multiorgánica (hígado, bazo, cráneo, fracturas huesos largos) es la regla. La historia de desaceleración rápida (ej. accidente vehicular, accidente de tránsito o caída de altura) y contusión directa en flanco (patada de animal) son indicadores importantes de potencial trauma renal. En trauma penetrante la ubicación de heridas de entrada y salida pueden ayudar a determinar la probabilidad de lesión renal.

El paciente pediátrico tiene la capacidad para sostener una pérdida sanguínea significante antes de presentar signos de hipoperfusión (hipotensión). La clínica es más bien inespecífica, siendo signos sugerentes: hematuria, dolor o sensibilidad en flanco, hematoma, equimosis o abrasión en flanco, fractura costal (10ª-12ª costilla) o vertebral. La presencia de hematuria, tanto macroscópica como microscópica, si bien tiene un alto índice de sospecha, no se correlaciona con el grado severidad de trauma renal, describiéndose que un 36-40% de los casos pueden no presentar hematuria.

Clásicamente aquellos pacientes con trauma cerrado con hematuria de más de 50 glóbulos rojos por campo requerirían un estudio de imágenes complementario, sin embargo, en pacientes con alta sospecha la ausencia de hematuria no debe limitar el estudio. Así mismo se debe solicitar hemograma, pruebas de coagulación y función renal.

ESTUDIOS COMPLEMENTARIOS

Los 4 principales objetivos del estudio imagenológico en trauma renal son: 1) definir con precisión la lesión (parénquima, vascular, sistema colector); 2) reconocer patología preexistente del riñón lesionado; 3) documentar la función del riñón opuesto; 4) identificar lesiones asociadas de otros órganos.

Radiografía abdomen simple

Evidencia signos secundarios de lesión de vísceras así como aire libre. Eventualmente podría evidenciar una masa perirrenal. En general mal rendimiento en trauma renal, no es de elección.

Ecografía abdominal/renal

Evidencia líquido en espacio perirrenal; determina si existe contusión en parénquima renal y puede determinar si existe hidronefrosis o coágulos dentro del sistema colector, así como la existencia de patología preexistente. Dentro

de sus limitaciones está la dificultad en diferenciar entre sangre y orina, no identifica lesiones del pedículo vascular o infarto segmental, es operador dependiente y la visualización del riñón estará limitada severamente en contexto de fractura costal, íleo intestinal, heridas abiertas, obesidad. Si bien puede ser el examen más accesible, no debería ser usado como método único de diagnóstico. Tiene un rol más claro en el seguimiento.

Tomografía axial computada

Debe ser solicitado con contraste endovenoso (esto es muy importante) e idealmente con fase tardía. Es considerado el *gold standard* para definir el grado de lesión renal; es sensible y especifica en demostrar laceraciones del parénquima, extravasación urinaria, delimitar infartos segmentales del parénquima y determinar el tamaño y ubicación del hematoma retroperitoneal o lesiones intraabdominales asociadas. Debe ser solicitado frente a la sospecha clínica de trauma renal, independiente del grado de hematuria. Las indicaciones se resumen en la Tabla 2.

Además, el TAC permite la identificación de pacientes con alto riesgo de falla de manejo conservador tales como: acumulación de contraste alrededor del riñón, hematoma perirrenal > 2,2 cm, laceración medial con extravasación urinaria significativa medial o falta de contraste en uréter, sugiriendo una disrupción completa de la unión ureteropélvica.

Pielografía intravenosa

En caso de no tener TAC, se puede utilizar, aunque es necesario determinar la función renal contralateral para poder administrar medio de contraste (al igual que en TAC).

Tabla 2. Indicaciones de tomografía axial computada en Trauma Renal.

Paciente con trauma cerrado, estable, con macrohematuria.
Paciente con trauma cerrado, estable, con microhematuria y PAS < 90 mmHg
Mecanismo lesional compatible con lesión renal (desaceleración rápida, contusión directa en flanco, fractura costal, equimosis en flanco)
Lesión penetrante abdominal en flanco o tórax bajo.

Cintigrama renal

Se utiliza principalmente en el seguimiento a largo plazo (6-12 meses); para determinar el grado de función renal o de daño renal residual.

TRATAMIENTO

En los últimos 20 años se ha virado hacia un enfoque conservador (no quirúrgico) y es la conducta de elección en pacientes hemodinámicamente estables. Para plantear un manejo conservador se requiere una clasificación precisa de la lesión y de otras lesiones asociadas. Consiste en hospitalizar, reposo absoluto, monitoreo hemodinámico cercano y observación hasta disminución de la hematúria macroscópica o que no exista progresión de las lesiones en seguimiento imagenológico.

Existe controversia sobre el manejo de lesiones de mayor grado (IV-V) que, tradicionalmente, se había planteado un enfoque quirúrgico. Al revisar la bibliografía comparando manejo conservador y quirúrgico, si bien no existen estudios randomizados controlados y hay heterogeneidad significativa en el reporte de los resultados, el enfoque conservador parece ser más seguro y efectivo en pacientes hemodinámicamente estables, presentando mayor tasa de preservación renal, menor estadía hospitalaria y una tasa de complicaciones comparables.

En caso de lesión que comprometa la hemodinamia, sin respuesta a transfusión sanguínea (hasta 3 bolos), hematoma pulsatil y en expansión o extravasación urinaria masiva; se plantea manejo quirúrgico, con alta probabilidad de nefrectomía.

Dentro del manejo quirúrgico, la angiografía y angioembolización se presenta como una intervención mínimamente invasiva para controlar el sangrado, sobretodo en pacientes seleccionados con sangrado de vasos segmentarios, reportando una tasa de éxito de 63%-100%. En casos de extravasación de orina, el colocar de manera retrograda un drenaje interno ureteral (*pig-tail*) puede ser una solución que puede evitar una cirugía más agresiva que pueda terminar en nefrectomía.

No existe evidencia definitiva sobre el tiempo de reposo. En general el reposo en cama o actividad reducida se recomienda hasta la resolución de la macrohematuria. Retomar la actividad deportiva en casos de lesiones leves-moderadas podría ocurrir entre 2-6 semanas poslesión, mientras que en casos de lesiones

severas (IV-V) puede requerir hasta 6-12 meses. Como regla general, el reposo deportivo debe mantenerse hasta la resolución de la microhematuria.

COMPLICACIONES

Tempranas

- Sangrado: 13%-25% de lesión III-IV, 18%-23% en trauma penetrante.
- Extravasación de orina/urinoma: 1%-7% (hasta 30% en trauma penetrante) se caracteriza por dolor, febrícula, íleo o masa palpable. Manejo expectante con reposo en cama, analgésicos y antibióticos.
- Absceso perinéfrico: 2%-5%, generalmente en paciente con parenquima desvitalizado, 5-7 días postrauma y el manejo es con ATB ev inicialmente.

Tardías

- Hipertensión arterial: Controversial, se reporta incidencia 0,2%-5%.
- Fístula arteriovenosa: 0%-7%, casi exclusivo de lesión penetrante.
- Pseudoaneurisma: Más frecuente en trauma abierto.

Figura 2. Manejo del trauma renal en pediatría.

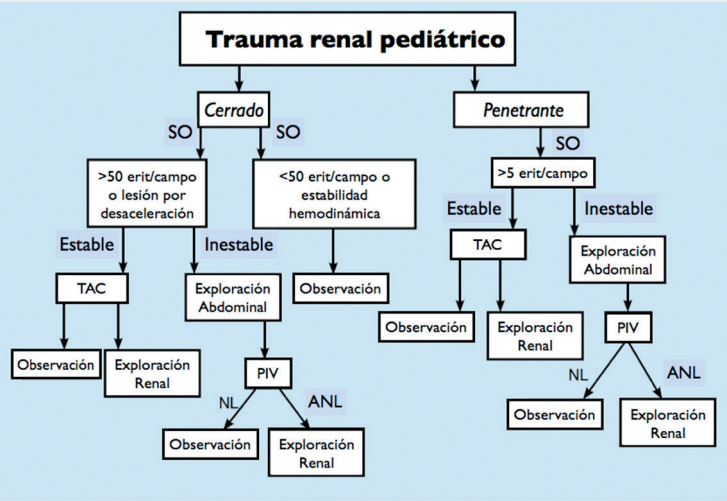

SO: Sedimento de orina. **TAC:** Tomografía Axial Computada. **PIV:** Pielografía intravenosa. **NL:** Normal. **ANL:** Anormal.

PRONÓSTICO

El pronóstico generalmente es bueno. De todos los casos se reporta hasta un 5% de HTA secundaria, siendo en los primeros 2 años postrauma el *peak* de incidencia; además, dependiendo del grado de lesión el daño renal podría comprometer el 45% al 30% de la función renal en el lado afectado.

Traumatismo ureteral

Es un trauma poco común en pediatría (menos del 1%), siendo el trauma penetrante la causa más común, solo 1/3 de los casos se debe a trauma cerrado. En trauma cerrado, el mecanismo de lesión es por hiperextensión de la columna con lo que se lesiona la unión ureteropiélica o el uréter medio. Esto hay que sospecharlo más en riñones con malformaciones como el riñón en herradura. Si esta lesión no va acompañada de otras lesiones es un diagnóstico tardío, presentándose con dolor abdominal, tumefacción, fiebre e íleo paralítico secundarios a urinoma. El diagnóstico se sospecha con ecografía y se hace definitivo con Uro-TAC, pielografía intravenosa de eliminación o retrógrada.

El tratamiento generalmente es quirúrgico con una reparación ureteral; sin embargo, si la lesión no es total el abordaje de preferencia es el endourológico. Dicho abordaje puede ser de manera retrograda colocando un drenaje interno ureteral (*pig-tail*); o de forma anterógrada con una nefrostomía.

LECTURAS RECOMENDADAS

1. Thomas D. Urogenital trauma, en Essentials of Paediatric Urology 2nd edition, Thomas D, Duffy P & Rickwood A editores, Editorial Informa Healthcare, 2008, pp. 307-15.
2. Swana H, Betts J. Genitourinary Trauma and Priapism, en Handbook of Pediatric Urology 2nd edition, Baskin L y Kogan B. editores, Editorial Lippicott Williams & Wilkins, 2005, pp. 197-202.
3. Casale A. Urinary Tract Tauma, en Pediatric Urology 2nd edition, Gearhart J, Rink R, Mouriquand P, editores, Editorial Saunders Elsevier, 2010, pp. 720-36.
4. Grimsby GM, Voelzke B, Hotaling J, Sorensen MD, Koyle M, Jacobs MA. Demographics of pediatric renal trauma. J Urol. 2014; 192:1498–502.
5. Coccolini F, Moore EE, Kluger Y, et al; WSES-AAST Expert Panel. Kidney and uro-trauma: WSES-AAST guidelines. World J Emerg Surg. 2019;14:54. .
6. Buckley JC, McAninch JW. Revision of current American Association for the Surgery of Trauma Renal Injury grading system. J Trauma. 2011;70(1):35-7.

TRAUMA VESICAL Y URETRAL

Nelly Letelier Cancino y Alejandra Ríos Rubio

TRAUMA VESICAL

Etiología

Las lesiones vesicales son poco frecuentes, presentando una incidencia de 0,32% en pacientes con trauma abdominal cerrado, suele ser más frecuente cuando ésta se encuentra en llene, y en varones en una relación 2:1. La principal causa de lesión vesical traumática suele ser secundaria a fractura pélvica (20% de éstas), generalmente, asociado a accidente de tránsito. Otras causas traumáticas pueden deberse a caídas de altura y lesiones con manubrio de bicicleta.

Las lesiones aisladas de vejiga son más raras, y suelen estar asociadas a procedimientos iatrogénicos como cateterización vesical y/o umbilical en período de recién nacido. En este grupo etario los principales factores de riesgo para presentar lesiones vesicales tienen que ver con aumento de la presión vesical (como por ejemplo valvas de uretra posterior), infecciones o sepsis severa, uso prolongado de opioides, y patologías con alteración del tejido conectivo, como en los síndromes de Ehler Danlos y Down. También se ha descrito perforación vesical en pacientes recién nacidos con gastrosquisis con herniación de la vejiga, al momento del cierre de la pared abdominal.

Otras causas de traumatismo iatrogénico son la uretrocistografía, la cirugía de patología inguinal (puede ocurrir en 0,08%-0,3% de los casos) o la cirugía abdominal como apendicectomía. Se ha descrito también perforación espontánea en pacientes con vejiga neurogénica posterior a una ampliación vesical por la falta de sondeos posteriores.

Clasificación

La clasificación la lesión vesical traumática se realiza en relación a si es extraperitoneal (60%-65% de los casos) o intraperitoneal (25% de los casos), pudiendo coexistir ambas condiciones en 2%-20% de los casos. La clasificación según la gravedad y/o severidad de la lesión (según AAST) se observa en la Tabla 1.

Tabla 1. Clasificación según severidad del trauma vesical (AAST)

Grado	Descripción de la lesión
I	Hematoma aislado o adelgazamiento de la pared vesical sin ruptura.
II	Laceración < 2 cm de pared vesical extraperitoneal
III	Laceración > 2 cm de pared extraperitoneal o < 2 cm intraperitoneal
IV	Laceración > 2 cm de pared vesical intraperitoneal
V	Ruptura completa > 2 cm de desvascularización

Clínica

La hematuria suele ser el signo y síntoma más característico, presente en 95% de los casos. Sin embargo, en casos de trauma por iatrogenia, puede no estar presente al tratarse de lesiones más pequeñas. Se pueden presentar también con uremia, anuria, dolor abdominal y/o uroperitoneo, y distres respiratorio en recién nacidos.

Estudio diagnóstico

La cistografía es el elemento diagnóstico más útil, entregando más información que el Tc con contraste. Puede diagnosticarse también de manera intraoperatoria en pacientes que son sometidos a cirugía por trauma abdominal, lo que permite orientarse mejor.

Tratamiento

La elección del tratamiento quirúrgico dependerá del abordaje y mecanismo del trauma vesical. Las perforaciones extraperitoneales pueden manejarse solo con cateterización de la vejiga con sonda foley cuando son pequeñas, o cistostomía por punción. En caso de filtración abundante de orina, se debe reparar la pared posterior de la vejiga vía anterior. Lesiones hacia peritoneo en general requieren reparación quirúrgica y derivación urinaria con sonda foley y/o cistostomía suprapúbica por punción. Las reparaciones quirúrgicas de vejiga suelen repararse en dos planos, utilizando material reabsorbible monofilamento para la mucosa (como polidioxanona o PDS®) con punto corrido, y para la detrusorrafia sutura absorvible multifilamento trenzada (como la poliglactina 910 o Vicryl®), en donde se suele utilizar puntos separados, manteniendo drenaje vesical posterior y profilaxis antibiótica por 7-10 días.

Complicaciones

Las complicaciones asociadas a lesiones vesicales suelen ser mayores en pacientes con fractura de pelvis asociada. Alteraciones de la frecuencia miccional son frecuentes después de las lesiones vesicales, mejorando posterior a los 2 meses de la lesión y siendo persistentes en un 2% de los pacientes. Las complicaciones aguda incluyen retención de coágulos e infección urinaria. Complicaciones tardías pueden presentarse como estenosis uretral por cateterismo persistente, y vejiga hiperactiva.

En pacientes con lesiones extraperitoneales, complicaciones severas pueden ser fístulas uretrocutáneas y sepsis.

TRAUMA URETRAL

Etiología

Las lesiones uretrales en la infancia representan el 3,4% de los traumatismos genitourinarios. La causa más frecuente es la iatrogénica en relación a cateterismos. En general, suelen producirse en varones por caída a horcajadas y golpe directo. Pueden también asociarse a fractura de pelvis secundario a accidente de tránsito. Las lesiones de la uretra anterior, sobre todo su porción bulbar, suelen ser las más afectadas al comprimirse entre el objeto contundente y la sínfisis del pubis. Las lesiones uretrales posteriores (membranosa y prostática) suelen ser secundarios a fractura pélvica (Figura 1).

Figura 1. Anatomía de la uretra masculina y sus lugares de traumatismo más frecuentes.

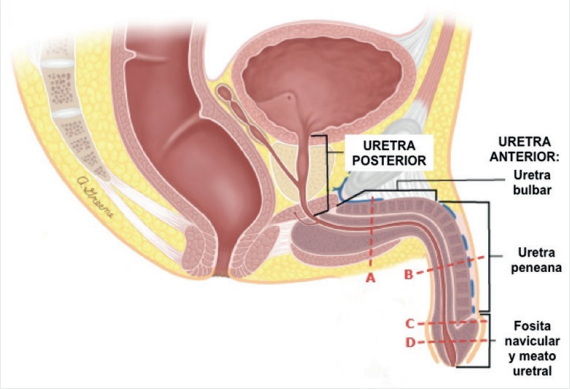

Tabla 2. Clasificación según severidad del trauma uretral (AAST)

Grado	Descripción de la lesión
I	Contusión: Sangre en meato con UCG normal.
II	Lesión por estiramiento: elongación uretral sin extravasación en UCG.
III	Ruptura parcial: extravasación de contraste con contraste + en vejiga.
IV	Ruptura completa: interrupción uretral < 2 cm, sin contraste en vejiga.
V	Ruptura completa: interrupción uretral > 2 cm o extensión a próstata o vagina.

Clasificación

La clasificación la lesión uretral por Goldman es la más utilizada en la actualidad y está dada por la severidad observada a través de la uretrocistografía miccional (UCG) (Tabla 2).

Clínica

La clínica del trauma uretral suele ser muy variable. La presencia de sangrado uretral puede observarse en 37%-93% de las lesiones de uretra posterior, y en 75% en los de uretra anterior. La hematuria al comenzar la micción puede indicar lesión uretral, cuya intensidad no traduce gravedad de la lesión. La retención de orina/ globo vesical y/o disuria, y hematomas genitales en pacientes politraumatizados, o con antecedentes de instrumentalización de la uretra, deben hacer sospechar una lesión de uretra.

Estudio diagnóstico

La uretrocistografía miccional es el examen de elección para identificar el trauma uretral, sin introducir la sonda más allá de la fosita navicular. La exploración y visualización de la lesión suele hacerse con cistoscopia por el equipo de urología con o sin apoyo de contraste. El ultrasonido perineal ayuda en ocasiones a caracterizar el compromiso de partes blandas adyacente.

Tratamiento

En lesiones uretrales cerradas, la introducción de sonda foley es poco probable que cause daños adicionales, pero podría convertir una ruptura parcial en com-

pleta, por lo que se aconseja idealmente no intentar cateterizar. La derivación vesical a través de catéter suprapúbico por punción suele ser el manejo de elección dado que evita la manipulación uretral, asociado tratamiento antibiótico y a la reconstrucción diferida de uretra posterior a 3-6 meses desde producido el trauma, una vez disminuido el edema, hematoma y tejido cicatricial.

La uretroplastía con resección de eventuales estenosis y/o divertículos y anastomosis termino terminal suele preferirse siempre y cuando sea anatómicamente posible, generalmente en estenosis < 1 cm de longitud. En caso de presentar lesiones más amplias, se debe preferir el injerto de mucosa oral para evitar acortamiento peneano posterior. La vía de abordaje, especialmente para lesiones de uretra posterior, es la perineal, reservándose la vía transrectal solo cuando hay gran separación de cabos. Suele tener una tasa de éxito cercana al 90%.

En lesiones uretrales abiertas, en general requieren exploración quirúrgica inmediata dado que suelen comprometer, además, partes blandas, pudiendo eventualmente repararse en dicho acto quirúrgico siempre y cuando el defecto sea < 1-1,5 cm.

Complicaciones

Dentro de las complicaciones agudas, pueden presentarse infecciones en relación a la extravasación de sangre u orina, evolucionando eventualmente a fístulas uretrocutáneas, divertículos periuretrales, y/o fascitis necrotizante. Una de las complicaciones más frecuente frente a este tipo de lesiones es la estenosis uretral, la cual aparece más tardíamente. Puede, además, aparecer incontinencia urinaria o goteo posmiccional en 25% de los casos, disfunción eréctil en 33% de los casos, divertículos uretrales o fístulas urinarias. Las complicaciones en la continencia suelen ser secundarias a la disección del músculo bulboesponjoso durante la uretroplastía.

LECTURAS RECOMENDADAS

1. Donohue J. Ureteral and bladder injuries in children. Pediatr Clin Nor Am. 1975;22(2): 393-9.
2. Djakovic N, Martínez-Piñeiro L, Mor Y, et al. Guía clínica sobre los traumatismos urológicos. Eur Urol. 2005;47(1):1-15.
3. Savoie PH, Laroche J, Vallier C, Fournier R. Reparación quirúrgica de las lesiones ureterales. EMC Urol. 2013;45(2):1-16.

4. Routh JC, Tollefson MK, Ashley RA, Husmann DA, Iatrogenic ureteral injury: can adult repair techniques be used on children? J Pediatr Urol. 2009;5(1): 53.
5. Bakal U, Sarac M, Tartar T, Ersoz F, Kazez A. Bladder perforations in children. Niger J Clin Prac. 2015;18(4): 483-8.
6. Schijns J, Plötz FB. A conservative approach in a child with haematuria after accidental rectal impalement trauma. Afr J Paediatr Surg 2015;12:191-2.
7. Basha M, Subhani M, Mersal A, Saedi SA, Balfe JW. Urinary bladder perforation in a premature infant with Down syndrome. Pediatr Nephrol. 2003;18(11):1189-90.
8. Antón M, Lozano JL, Galbarriatu A, Urresola A. Traumatismos uretrales en la infancia: presentación de dos casos. Cir. Pediatr. 2020; 33(4):200-3.

CISTOSTOMÍA POR PUNCIÓN

Alejandra Ríos Rubio

DEFINICIÓN

Cistostomía se define como la comunicación de la vejiga con el exterior a través de un catéter o sonda, la cual puede ser instalada quirúrgicamente o por punción, siendo esta última la más utilizada. Se prefiere su uso frente a otras técnicas de derivación urinaria transitoria por tener menor incidencia de lesiones uretrales, menor frecuencia de bacteriuria e infecciones y por presentar alta aceptación por parte de pacientes y cuidadores. Por otro lado, la vesicostomía es una comunicación permanente entre la vejiga y pared abdominal realizada quirúrgicamente, permitiendo el paso constante de orina.

Indicaciones

1. Retención aguda de orina con uretra no franqueable.
2. Trauma uretral.
3. Derivación transitoria en pacientes con cirugías uretrales complejas, como por ejemplo, hipospadias.
4. Derivación transitoria en pacientes con cirugías vesicales.

En general, no existen contraindicaciones absolutas de este procedimiento. Dentro de las contraindicaciones relativas se describe, cirugías abominales y/o vesicales previas, lesión de la pared abdominal o alteraciones de la coagulación que debiese ser corregida previo al procedimiento.

Instrumentos necesarios

1. Jeringa de 5 ml + aguja de 21 o 23 g.
2. Anestésico local. Lidocaína 1 ampolla. Nosotros usamos al 2% (20 mg/ml). Usar a 3-5 mg/kg/dosis.
3. Kit de cistostomía: existen disponibles en distintos tamaños, y con y sin balón (Tabla 1).
4. Bisturí Nº 11.

Tabla 1. Kits de cistostomías por punción

Marca	Tamaño (Fr)
Cistofix Mnipaed (Brown®)	5
Cistofix Paed (Brown®)	10
Cystodrain (Coloplast®) sin balón	8, 11, 14

5. Sonda Foley o de alimentación para llenar la vejiga en caso de encontrarse vacía (excepto en casos de trauma uretra).
6. Sutura monofilamento no reabsorbible 4/0 o 5/0 según tamaño del paciente.

Descripción de la técnica

1. En pacientes pediátricos, el procedimiento se realiza con anestesia general, en posición decúbito supino. Se recomienda administración de profilaxis antibiótica con cefazolina o amikacina.
2. Palpar vejiga en región suprapúbica y planificar la instalación de la cistostomía 2 dedos sobre la sínfisis púbica en la línea media (foto 1). En caso de no palparse, introducir sonda uretral hasta que quede visible (habiendo descartado trauma uretral).
3. Infiltración local con lidocaína.
4. Realizar pequeña incisión con bisturí en piel para facilitar el paso del trocar.
5. Introducir el trocar del kit en 45º en dirección caudal (hacia la vejiga) con la mano hábil, procurando tener toda la sonda dentro del trocar (foto 2). Se suelen sentir dos sitios de resistencia: el paso de la fascia del músculo recto abdominal, y luego el paso de la pared vesical, observándose salida de orina. Introducir el catéter hasta la marca que viene establecida (marca negra) (foto 3).
6. Retirar el trocar o punzón y una vez que esté completamente afuera de la piel abrir el "peel away", para evitar corte de la sonda dentro de la vejiga (foto 4).
7. Fijar con sutura y conectar a bolsa recolectora o dejar abierto a doble pañal (nuestra elección en pacientes no continentes).

Foto 1.

Foto 2.

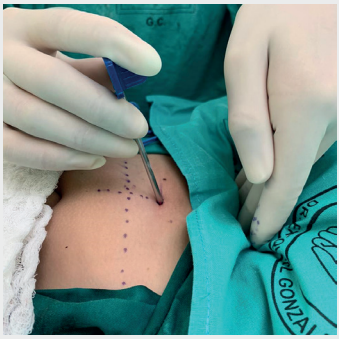

Foto 3.

Foto 4.

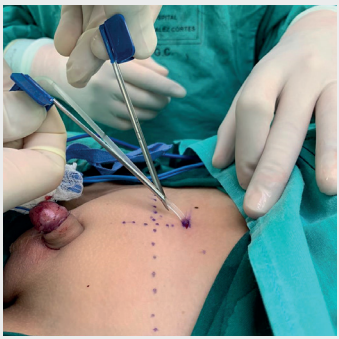

COMPLICACIONES

La tasa de complicaciones de este procedimiento varía entre 1,6-2,4%, siendo las más frecuentes las infecciones de vías urinarias, hematuria (que suele ser autolimitada) e infecciones o dermatitis de la piel. Otras complicaciones del procedimiento, si bien poco frencuentes, pueden ser las perforaciones intestiales, que suelen manejarse de manera quirúrgica.

La disfunción del catéter es otra complicación frecuente. Puede deberse al daño de la sonda con el peel away, retiros accidentales de la sonda, compre-

Foto 5.

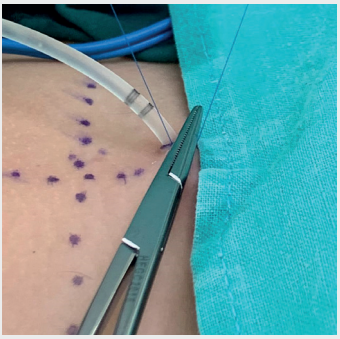

Foto 6.

siones mecánicas extrínsecas, cobrando importancia la fijación del catéter libre de acodamientos, y compresión intrínseca con detritus vesicales que pueden ser manejados con lavados de la sonda con suero fisiológico mediante técnica estéril.

En caso de cistostomías de uso prolongado, pueden generarse fístulas vesicocutáneas que requerirán de manejo quirúrgico en caso de falla de cierre espontáneo. Se han descrito además nudos en las sondas que se evidencian en el retiro frustro de éstas, especialmente en las de menor tamaño, donde la

tracción gentil con guías bajo sedación o aesntesia suele ser suficiente para su liberación.

También se puede presentar dolor por aumento del peristaltismo vesical y filtración de orina por uretra, que pueden manejarse con anticolinérgicos.

LECTURAS RECOMENDADAS

1. Non Continent Diversion- Cystostomy. Human Atlas of Urologic Surgery 2011, 628.
2. Torres SJJ, Ricardez EAA. Cistostomía suprapúbica: indicaciones, contraindicaciones y consideraciones para su realización. Rev Mex Urol. 2008;68(3):170-3.

PARTE 10

Uroginecología pediátrica y del adolescente

SINEQUIA VULVAR

Lilian Carrasco Leal

DEFINICIÓN

La sinequia vulvar, fusión o adherencia vulvar es la unión por el borde libre de los labios menores, que forma una cicatriz de grosor variable. Una suave tracción lateral de los labios mayores muestra la fina línea medial y translucida[1]. Es uno de los problemas ginecológico más frecuente en niñas prepuberales.

En general es un hallazgo del examen ginecológico, frecuente entre los 3 a 23 meses de edad, con una incidencia de 0,3% a 3,3%[2]. Se reportan casos aislados en adolescentes y mujeres adultas secundarias a deficiencias prolongadas de estrógenos, vulvovaginitis, síndrome de Steven-Johnson y liquen escleroso entre otros (Figura 1).

ETIOLOGÍA

Es una condición adquirida de etiología desconocida[2] que ocurre en ausencia de otra patología del tracto genital superior. Teóricamente, la inflamación de la mucosa genital erosiona los bordes de ambos labios menores, que en ausencia de estrógenos, pueden fusionarse en la línea media[3].

La inflamación vulvar o vulvitis tiene distintas etiologías[2]:

- Falta de aseo correcto.
- Trauma: limpieza excesiva, caída a horcajadas, circuncisión femenina, abuso sexual.
- Uso de irritantes: toallas húmedas, jabón, perfume, crema, talco, pañal.
- Dermatosis vulvares: liquen escleroso.
- Infeccioso: *Candida albicans*, Streptococo grupo b, gonococo, gardnerella, clamidia, trichomona[4].

CLASIFICACIÓN[5]

- Total: existe una unión completa de los labios menores que no permite identificar el introito, solo se visualiza un pequeño orificio bajo el clítoris que permite el flujo de la orina.

Figura 1.

- Parcial: Comprometen menos de ¾ de los labios menores. En general la unión es laxa y pueden ser asintomáticas.

CLÍNICA-DIAGNÓSTICO

El diagnóstico es clínico, a través de un correcto examen ginecológico. Al menos la mitad de los casos son asintomáticos[6], siendo en general un hallazgo del examen físico. En aquellas pacientes que refieren síntomas, la sinequia puede ocasionar un bloqueo a la micción y generar síntomas como goteo urinario posmiccional (12,6%), disuria, dolor genital (8,6%) e infecciones del tracto genitourinario (19,9%).

ESTUDIO COMPLEMENTARIO

No es necesario.

TRATAMIENTO

Existe un amplio espectro de tratamiento que van desde la observación hasta la cirugía.

1. Observación

La resolución espontánea llega hasta un 80% en un año. El manejo conservador se debe considerar en pacientes asintomáticas que aún usan pañal por su alta tasa de recurrencia (41%). Se debe enfatizar un apropiado aseo vulvar y lubricación en cada muda.

2.- Lubricación con emolientes y tracción mecánica suave

Aplicar vaselina sólida en la unión de labios menores, separando suavemente y ejerciendo una leve presión en 2 a 3 veces al día. Es fundamental mostrar la técnica a la madre o cuidador en el momento de la consulta y revisarla en cada control.

3.- Estrógenos tópicos

Existen múltiples formulaciones en el mercado: Estrogeno conjugados en crema al 0,0625%, Estriol 0,1% crema y promestrieno 1%, este último es el que menos absorción sistémica registra. Se aplica una cantidad similar a una perla, sobre el rafe medio ejerciendo una leve presión, 1 o 2 veces al día por 2 a 6 semanas. Los estrógenos de uso tópico pasan a la circulación general en un porcentaje muy pequeño, por lo cual sus efectos adversos en general son locales como irritación, eritema e hiperpigmentación vulvar. El desarrollo de telarquia y genitorragia es infrecuente.

4. Coritcoides tópicos

Es una alternativa al uso de estrógenos, tiene una tasa de éxito similar, pero mayor recurrencia. La indicación es Betametasona 0,05% 1 a 2 veces día, por 4 semanas. Los efectos secundarios a corto plazo incluyen eritema, prurito, foliculitis, atrofia de la piel o crecimiento de vello fino.

5. Separación manual

Se debe realizar con anestesia local (prilocaina 2,5%/lidocaína 2,5%) aunque puede no ser suficiente para manejar el dolor por lo cual en algunos casos se indica sedación. Posterior al procedimiento se recomienda el uso de emolientes y estrógenos tópicos por 2 a 4 semanas para mejorar la epilización y disminuir la recurrencia.

Puede estar asociada a sangrado, inflamación, fibrosis y tiene un alta tasa de recurrencia.

6. Separación quirúrgica

Es una medida excepcional, reservada para aquellas pacientes con necesidad de separación a corto plazo como en retención urinaria o con adhesiones gruesas refractarias a tratamiento médico. Tiene una alta tasa de éxito, y una baja tasa de recurrencia si se combina con el uso de estrógenos locales.

COMPLICACIONES

La sinequia de labios menores favorece la vulvitis por irritación crónica debido al contacto persistente con orina. Se ha descrito una relación directa entre el grado de sinequia y la incidencia de infección urinaria[7].

Existen casos de anuria, retención urinaria e hidronefrosis secundaria a sinequia total.

PRONÓSTICO

En general es una condición benigna que responde al tratamiento médico, sin embargo, se reporta una alta tasa de recurrencia (7 al 55%) por lo cual es importante mantener e instruir las medidas preventivas como el aseo correcto, evitar irritantes y usar emolientes.

LECTURAS RECOMENDADAS

1. Bidet M, Chakhtoura Z, Simon A, Duflos C, Thibaud E. Ginecología de la niña y de la adolescente. EMC - Tratado Med. 2013;17(1):1-8. doi: 10.1016/S1636-5410(12)64072-0.
2. Bacon JL, Romano ME, Quint EH. Clinical Recommendation: Labial Adhesions. J Pediatr Adolesc Gynecol. 2015;28(5):405-9. doi: 10.1016/j.jpag.2015.04.010.
3. Huseynov M, Hakalmaz AE. Labial Adhesion: New Classification and Treatment Protocol. J Pediatr Adolesc Gynecol. March 2020. doi: 10.1016/j.jpag.2020.03.005.
4. Barbosa S, Trinacho A, Seuscun JM. Sinequia vulvar: revisión de literatura. Arch Argent Pediatr. 2017;115(6):597-607. doi: 10.5546/aap.2017.597.
5. Smarrito S. Classification of labia minora hypertrophy: A retrospective study of 100 patient cases. JPRAS Open. 2017;13:81-91. doi: 10.1016/j.jpra.2017.05.013.

6. Mayoglou L, Dulabon L, Martin-Alguacil N, Pfaff D, Schober J. Success of Treatment Modalities for Labial Fusion: A Retrospective Evaluation of Topical and Surgical Treatments. J Pediatr Adolesc Gynecol. 2009;22(4):247-50. doi: 10.1016/j.jpag.2008.09.003.
7. Melek E, Kılıçbay F, Sarıkaş NG, Bayazıt AK. Labial adhesion and urinary tract problems: The importance of genital examination. J Pediatr Urol. 2016;12(2):111.e1-111.e5. doi: 10.1016/j.jpurol.2015.10.002

HIPERPLASIA DE LABIOS MENORES

Lilian Carrasco Leal

DEFINICIÓN

No existe una definición única pues existe una importante variabilidad anatómica del tamaño y forma de los labios menores. Según la literatura internacional estos rangos varían entre 20 a 100 mm al considerar el largo y 7 a 50 mm en el ancho[1].

Algunos autores aceptan que el ancho normal de los labios menores en una paciente Tanner V es de 4 cm medidos desde la base hasta el borde libre en ángulo de 90º (Figura 1)[1–3]. Por lo cual, el diagnóstico de hipertrofia de labios menores se considera en mujeres con desarrollo puberal completo y un ancho mayor a 4 cm, que puede ser uni o bilateral.

Los labios menores son una estructura anatómica con múltiples funciones. Proporciona una barrera y protección a la mucosa del introito, manteniendo la humedad y el pH. Esta inervado por las ramas del nervio ilioinguinal (l1-L2),

Figura 1.

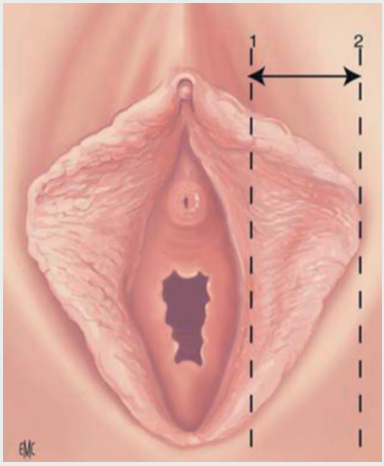

nervio pudendo (S2-S4), lo que otorga una importante inervación sensitiva sobre todo en el borde libre. Los labios menores responden a la estimulación sexual ingurgitándose y expandiéndose para aumentar la sensibilidad y el área de roce[2,4].

ETIOLOGÍA

En un 90% la hipertrofia de labios menores es idiopática. Excepcionalmente puede ser secundaria a una exposición a andrógenos en la infancia, una estasis linfática o por tracción manual repetida.

La mayor demanda por la corrección quirúrgica de los labios menores (labioplastía) es un fenómeno en aumento a nivel mundial. Factores sociales y médicos han favorecido que las adolescentes observen sus genitales y los comparen con modelos anatómicos u otras imágenes. Lo anterior sumado a la publicidad de cirugías íntimas han motivado un aumento de la sospecha de alteración en la forma de los genitales femeninos[2,5].

CLÍNICA – DIAGNÓSTICO

La hipertrofia de labios suele ser asintomática, sin embargo, cuando no lo es, los motivos de consulta son variados[5]: irritación local, disconfort vulvar, dificultad en el aseo, molestias al realizar deportes, caminar o en las relaciones sexuales. También la paciente puede referir sintomatología de la esfera psicológica como la sensación de que sus genitales son anormales, ansiedad, vergüenza y estrés por la opinión externa sobre sus genitales[7].

En pacientes que requieren autosondeo, la hipertrofia de labios puede ser un obstáculo para una técnica correcta.

ESTUDIO COMPLEMENTARIO

En caso de disconfort corporal persistente o antecedentes de cirugías plásticas anteriores eventualmente descartar síndrome dismórfico corporal.

TRATAMIENTO

Frente a la consulta sobre la normalidad de los genitales la primera aproximación debería ser no quirurgica:[8-10]: tranquilizar a la paciente y educar sobre la diversidad de la anatomía genital y cómo la cultura popular puede alterar

nuestra percepción de normalidad. Es útil apoyarse de ilustraciones como: *Great wall of vagina* (Jamie McCartney) o *Petals* (Nick Karras).

Tratamiento médico

Ofrecer alternativas no quirúrgicas de manejo[2], como:

- Uso de emolientes para disminuir el disconfort (vaselina sólida, aquaphort, etc.).
- Disposición de los labios menores durante el ejercicio: ubicarlos hacia al introito separando suavemente los labios mayores antes de colocarse la ropa interior.
- Uso de ropa interior de fibras naturales (algodón), evitando los materiales sintéticos que favorece la humedad e irritación.
- Desaconsejar el rasurado de la vulva pues incrementa visibilidad de los labios menores y produce irritación vulvar aumentando las molestias.

Tratamiento quirúrgico

En pacientes premenárquicas la corrección quirúrgica está indicada solamente en malformaciones congénitas, principalmente aquellas que impidan el flujo menstrual.

En pacientes que han completado su desarrollo puberal (Tanner V o mayores a 15 años) es posible considerar cirugía en caso de[8,9,10]:

- Síntomas persistentes.
- Labios menores mayor a 4 cm de ancho.
- Asimetría de labios menores mayor a 3 cm.

Estas indicaciones buscan que el adolescente tenga madurez física y psicológica para participar en el consentimiento informado y prevenir segundas intervenciones.

Existen múltiples técnicas quirúrgicas para realizar una ninfoplastía donde la más conocida es la amputación longitudinal (o ninfectomía). También están la desepiteliación o la escisión en cuña central o inferior. No hay estudios comparativos entre las distintas técnicas quirúrgicas, sin embargo, la ninfectomía (o amputación) compromete la zona de mayor inervación sensitiva y deja una cicatriz en la zona de contacto con la ropa interior (Figura 2[11]).

Figura 1.

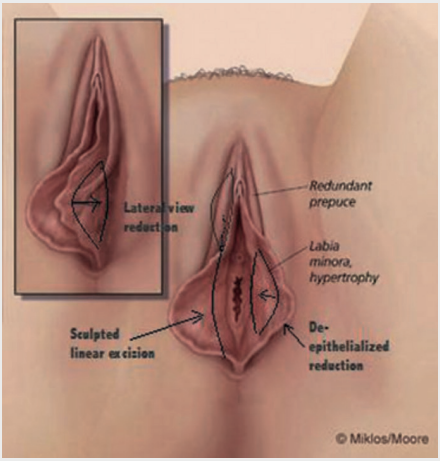

COMPLICACIONES

Las complicaciones más frecuentes son la dehiscencia (que puede comprometer hasta un 7% de las pacientes), hematomas de los labios menores (4-7%), dolor posoperatorio, retención urinaria y hasta un 4% requiere un segundo procedimiento. Otras complicaciones reportadas en el largo plazo son el dolor crónico, dispareunia, disminución de la sensibilidad y la necesidad de nuevas cirugías cosméticas.

PRONÓSTICO

La ninfoplastía de reducción tiene un buen pronóstico y resultados anatómicos funcionales adecuados, además, en pacientes adultas tiene un elevado índice de satisfacción. En adolescentes se requiere madurez para realizar un adecuado consentimiento, exponiendo los riesgos quirúrgicos y también las posibles alteraciones en la esfera de su sexualidad.

LECTURAS RECOMENDADAS

1. Lloyd J, Crouch NS, Minto CL, Liao LM, Creighton SM. Female genital appearance: "Normality" unfolds. BJOG An Int J Obstet Gynaecol. 2005;112(5):643-6. doi: 10.1111/j.1471-0528.2004.00517.x
2. Runacres SA, Wood PL. Cosmetic Labiaplasty in an Adolescent Population. J Pediatr Adolesc Gynecol. 2016;29(3):218-22. doi: 10.1016/j.jpag.2015.09.010.
3. Rouzier R, Louis-Sylvestre C, Paniel B-J, Haddad B. Hypertrophy of labia minora: Experience with 163 reductions. Am J Obstet Gynecol. 2000;182(1):35-40. doi: 10.1016/S0002-9378(00)70488-1.
4. Schober J, Cooney T, Pfaff D, Mayoglou L, Martin-Alguacil N. Innervation of the Labia Minora of Prepubertal Girls. J Pediatr Adolesc Gynecol. 2010;23(6):352-7. doi: 10.1016/j.jpag.2010.03.009.
5. Crouch NS, Deans R, Michala L, Liao LM, Creighton SM. Clinical characteristics of well women seeking labial reduction surgery: A prospective study. BJOG An Int J Obstet Gynaecol. 2011;118(12):1507-10. doi: 10.1111/j.1471-0528.2011.03088.x
6. Smarrito S. Classification of labia minora hypertrophy: A retrospective study of 100 patient cases. JPRAS Open. 2017;13:81-91. doi: 10.1016/j.jpra.2017.05.013.
7. Miklos JR, Moore RD. Labiaplasty of the Labia Minora: Patients' Indications for Pursuing Surgery. J Sex Med. 2008;5(6):1492-1495. doi: 10.1111/j.1743-6109.2008.00813.x
8. Umbilical D, Clamping C, Birth A. Committee Opinion No. 662 Breast and Labial Surgery in Adolescent. Obstet Gynecol. 2016;127(5):e138-40. doi:10.1097/AOG.0000000000001441.
9. Reddy J, Laufer MR. Hypertrophic Labia Minora. J Pediatr Adolesc Gynecol. 2010;23(1):3-6. doi:10.1016/j.jpag.2009.01.071
10. Wood PL. Cosmetic genital surgery in children and adolescents. Best Pract Res Clin Obstet Gynaecol. 2018;48:137-46. doi: 10.1016/j.bpobgyn.2017.08.003
11. Goodman MP, Placik OJ, Benson RH 3rd, et al. A large multicenter outcome study of female genital plastic surgery. J Sex Med. 2010 Apr;7(4 Pt 1):1565-77. doi: 10.1111/j.1743-6109.2009.01573.x.

VULVOVAGINITIS

Lilian Carrasco Leal

DEFINICIÓN

El término vulvovaginitis se refiere a un proceso inflamatorio que afecta la vagina y vulva. Pueden ser procesos separados, pero lo habitual es que ambas estructuras estén comprometidas[1]. La mayor incidencia está ubicada entre los 6 y los 9 años de edad.

ETIOLOGÍA

La etiología es variada, pero depende en forma importante de la acción estrogénica sobre el epitelio de vulva y vagina. Por lo cual se diferencia entre pacientes prepuberales y pospuberales[2].

Prepuberal

En este grupo la vulvovaginitis se ve favorecida por diversos factores como la cercanía anatómica de la vagina y el ano, ausencia de vello púbico e hipotrofia de los labios. Además, el hipoestrogenismo produce la atrofia del epitelio de la vulva y favorece un pH alcalino (por la ausencia de bacilos de Döderlein). Otros factores que pueden incidir son el aseo genital deficiente, sobrepeso, uso de jabones íntimos, perfumes y el abuso sexual

Pospuberales

La acción estrogénica induce mecanismos de defensa como el engrosamiento de la mucosa vaginal y aparición de lactobacilos que generan un pH ácido en vagina. Además, el crecimiento del vello púbico, labios mayores y menores proveen de protección al introito y mantienen humedad de la zona. El desbalance de la flora vaginal, alteración del pH, la menstruación, uso de jabones, ropa ajustada y la actividad sexual favorecen la aparición de vulvovaginitis.

CLASIFICACIÓN[3]

Se clasifican en específicas e inespecíficas.

Vulvovaginitis inespecíficas

Es la causa más frecuente en niñas prepuberales (25-75%), habitualmente secundarias a factores físicos o químicos.

Vulvovaginitis específicas

Corresponden a aquellas donde se logra identificar al agente patógeno, el cual puede ser de origen respiratorio, entérico, parasitario o de transmisión sexual. Los microorganismos más comúnmente aislados en pacientes sintomáticos son: *S. pyogenes, S. agalactiae, Staphylococcus aureus, Haemophilus influenzae, Escherichia coli, Enterococcus faecalis, Klebsiella pneumonia, Shigella*. En niñas prepúberes los patógenos comunes son las bacterias anaerobias, S. *Pyogenes* (12%) y *Haemophilus Influenzae* (10%). En pacientes con actividad sexual o que exista sospecha de abuso sexual infantil se debe descartar: *Trichomona Vaginalis, Neisseria gonorrheae, Ureplasma* sp y *Chlamydia trachomatis*.

CLÍNICA-DIAGNÓSTICO

Considerando la variabilidad etiológica, una anamnesis y examen físico detallado son esenciales para orientar el diagnóstico y el estudio.

La **vulvovaginitis inespecífica** se presenta con irritación, prurito y ardor que puede extenderse desde el introito hasta labios menores, el flujo vaginal puede ser escaso o estar ausente. Los síntomas habitualmente son crónicos, existiendo el antecedente de consultas y tratamientos previos. El examen físico a menudo se limita a la inspección, por lo cual es útil colocar a la paciente cerca del borde de la camilla con las rodillas separadas y talones juntos (posición "de rana") y realizar una suave tracción de los labios mayores hacia abajo y afuera. Los exámenes de laboratorio pueden mostrar células de tipo inflamatorio, un cultivo negativo o solo desarrollo de flora comensal.

La **vulvovaginitis específica** (especialmente la de origen bacteriana) se presenta de forma aguda, evolución rápida, con flujo vaginal purulento, eritema vulvar, ardor y en algunos casos con genitorragia. Cuando la infección es causada por el parásito *Enterobius vermicularis* el síntoma cardinal es el prurito anal y/o vulvar de predominio nocturno con pocos signos al examen físico.

El flujo vaginal amarillo-verdoso o marrón y olor fétido, que mejora con el tratamiento, pero recurre al poco tiempo, es la presentación más común de la vulvovaginitis por cuerpo extraño.

ESTUDIO COMPLEMENTARIO

El estudio complementario es orientado según clínica y sospecha etiológica, el cual puede incluir[4]:

- Cultivo de flujo vaginal: se realiza con una tórula del interior de la vagina sin tocar el himen. También se puede tomar por arrastre, instilando 5cc de suero fisiológico a través de una sonda en el canal vaginal.
- Frotis en fresco: hifas y trichomonas.
- Examen parasitológico de materia fecal y *test* de Graham.
- *Test* de KOH y pH: útil cuando esta el antecedente de actividad sexual.
- Prueba de amplificación de ácidos Nucleico: para estudiar infecciones de transmisión sexual.
- Radiografía o ecografía pelviana ante la sospecha de cuerpo extraño.
- Vaginoscopia: indicada en vulvovaginitis crónica, recidivante o hemorrágica sin causa definida, sospecha de cuerpo extraño o patología tumoral.

TRATAMIENTO

En pacientes prepuberales donde la sospecha es una vulvovaginitis inespecífica, se recomienda optimizar hábitos de higiene y medidas generales por 2 semanas:

- Técnica correcta de limpieza perineal.
- Uso de ropa interior de algodón.
- Aseo vulvar solo con agua abarcando los pliegues.
- No compartir toallas ni ropa interior.
- Evitar irritantes de contacto: jabones, champú, perfumes, cremas, etc.
- Manejo de la constipación.

En pacientes prepuberales con síntomas persistente, y frente a la sospecha de vulvovaginitis específica, se debe realizar estudio para identificar el agente etiológico y administrar tratamiento según resultado.

El cuerpo extraño vaginal más común son restos de papel higiénico, por lo cual puede intentarse su extracción a través de irrigación con suero fisiológico. En algunas ocasiones el cuerpo extraño es visible y puede extraerse en el box de atención, pero cuando esto no es posible se realiza la extracción bajo sedación y vaginoscopia, sumado a antibioticoterapia profiláctica de amplio espectro.

COMPLICACIONES

Las vulvovaginitis por cuerpo extraño pueden presentar serias complicaciones como estenosis vaginal, fistula vesicovaginal, formación de abscesos, obstrucción uretral y falla renal.

En el caso de sospecha de abuso sexual se debe realizar las acciones necesarias para protección del menor, incluyendo la denuncia a los organismos pertinentes.

PRONÓSTICO

En general es una condición benigna que responde adecuadamente a las medidas generales y al tratamiento etiológico.

LECTURAS RECOMENDADAS

1. Romero F. P. Vulvovaginitis en niñas y adolescentes. Rev Chil Pediatr. 1999;70(3): 242-7. doi: 10.4067/S0370-41061999000300014.
2. Loveless M, Myint O. Vulvovaginitis- presentation of more common problems in pediatric and adolescent gynecology. Best Pract Res Clin Obstet Gynaecol. 2018;48:14-27. doi:10.1016/j.bpobgyn.2017.08.014.
3. Smarrito S. Classification of labia minora hypertrophy: A retrospective study of 100 patient cases. JPRAS Open. 2017;13:81-91. doi:10.1016/j.jpra.2017.05.013.
4. Zuckerman A, Romano M. Clinical Recommendation: Vulvovaginitis. J Pediatr Adolesc Gynecol. 2016;29(6):673-9. doi:10.1016/j.jpag.2016.08.002.

PATOLOGÍA OVÁRICA

Mónica Quitral Villanueva

INTRODUCCIÓN

La patología ovárica quirúrgica en pediatría es relativamente infrecuente.

Las lesiones ováricas incluyen quistes, tumores, procesos infecciosos-inflamatorios o torsiones.

Dentro de este grupo de patologías en la edad pediátrica, los diagnósticos más frecuentes son los quistes ováricos perinatales, quistes anexiales peri puberales y teratomas quísticos. En este capítulo analizaremos la etiología, diagnóstico y manejo de estas lesiones anexiales más frecuentes y se hará una breve mención de los tumores menos comunes.

QUISTES OVÁRICOS PERINATALES

Etiología

El ovario de las recién nacidas es en anatomía y función, similar al puberal o de la mujer adulta por el estímulo hormonal. Producto de la estimulación por estrógenos maternos, HCG placentaria y gonadotrofinas fetales (FSH y LH), se pueden encontrar quistes foliculares pequeños los cuales, en su mayoría, presentan resolución espontánea sin implicancias clínicas.

Diagnóstico

El diagnóstico puede hacerse por hallazgo ecográfico prenatal o por manifestación clínica de sus complicaciones (torsión, autoamputación, obstrucción intestinal, distress respiratorio).

El diagnóstico prenatal se basa en presencia ecográfica determinada por 4 criterios: sexo femenino, estructura quística regular abdominal, identificación de tracto urinario normal y apariencia normal de tracto gastrointestinal.

El tamaño y la apariencia se utilizan para caracterizar los quistes como probablemente fisiológicos o patológicos. Los quistes simples, de menos de 2 cm de diámetro, son considerados normales y los más grandes y complejos son más

propensos a ser no fisiológicos. Se define ecográficamente como quiste simple a aquellos anecogénicos de paredes finas y complejos a los que presentan tabiques, y/o sobrenadante o aspecto sólido.

Es importante considerar, entre los diagnósticos diferenciales, las duplicaciones intestinales, los quistes de mesenterio, quiste de colédoco y uraco, quiste onfalomesentérico, linfangioma, quiste renal y hematometra.

Manejo

Dependiendo de las características ecográficas y tamaño del quiste, la conducta terapéutica varía desde seguimiento ecográfico expectante en los quistes simples menores, hasta la ooforectomía en los complicados con torsión y necrosis.

Los quistes ováricos detectados prenatalmente deben ser controlados cada 3 o 4 semanas. La aspiración prenatal de quistes simples de más de 4 a 6 cm, bajo guía de ultrasonido se ha defendido para reducir el riesgo de complicaciones in útero, sin embargo, la técnica es cuestionable por posibilidad de diagnóstico erróneo y complicaciones del procedimiento.

Posnatalmente se realiza seguimiento ecográfico al nacer y 4 a 6 semanas después, para confirmar su regresión.

Los quistes ováricos neonatales simples persistentes, que son ≥ a 5 cm, pueden ser puncionados, porque el diagnóstico es más seguro y el riesgo de complicaciones es baja.

Está indicada la intervención quirúrgica para los quistes que crecen, que persisten por 4 a 6 meses, quistes complejos o sintomáticos.

QUISTES ANEXIALES PERIPUBERALES

Etiología

En la etapa peri puberal, los quistes ováricos y paraováricos son frecuentemente de origen funcional, y se pueden presentar como quistes foliculares, de cuerpo lúteo o tecoluteínicos.

Diagnóstico

El diagnóstico de estas lesiones se realiza, principalmente, por hallazgo incidental durante una ecografía. Entre las mujeres jóvenes, el desarrollo de quistes simples y complejos es común, pudiendo ser asintomáticos o causar irregularidades menstruales con dolor pélvico.

Las masas quísticas de gran tamaño pueden ser sintomáticas tras sufrir ruptura o torsión, determinando un cuadro de dolor abdominal agudo.

Entre los diagnósticos diferenciales están los tumores ováricos, embarazo ectópico, enfermedad inflamatoria pelviana y lesiones genitales obstructivas como himen imperforado o cuerno uterino no comunicante, entre otras.

Manejo

La mayoría de los quistes foliculares se resuelven espontáneamente en dos a ocho semanas, por ello la observación es la opción preferida inicial, siendo la paciente evaluada mensualmente con ultrasonido.

Si el quiste simple persiste, aumenta de tamaño o causa síntomas, una quistectomía laparoscópica puede estar justificada. Se prefiere la extirpación a la aspiración del quiste debido a la alta tasa de recurrencia después de la aspiración. El procedimiento debe ser conservador y preservar tanto tejido ovárico como sea posible.

Los quistes de cuerpo lúteo también son comunes y pueden alcanzar 5 a 12 cm de diámetro. La mayoría de los quistes del cuerpo lúteo involucionan durante el período de observación de dos semanas a tres meses. No hay límite de tamaño superior para observación, grandes quistes se pueden observar sin necesidad de intervención, incluso con hemorragia o dolor, la observación es la primera línea de terapia. El quiste generalmente se resolverá espontáneamente y la sangre intraperitoneal libre será reabsorbida. Rara vez necesita cirugía.

TUMORES OVÁRICOS

Las neoplasias ováricas (benignas y malignas) son infrecuentes en pediatría y constituyen el 1% de todos los tumores sólidos. La mayoría de las neoplasias ováricas en pediatría son benignas (65%), menos del 5% de las neoplasias malignas ováricas ocurren en este grupo de edad. Entre los 0 y 16 años de edad, los tumores de células germinales son considerablemente más frecuentes que los tumores epiteliales o tumores del estroma.

Tumores de células germinales

Teratoma quístico maduro

El teratoma quístico maduro, es la neoplasia de células germinales más frecuente y la masa ovárica más común durante la niñez.

Etiología

Se trata de tumores bien diferenciados cuyos componentes derivan de células totipotenciales, compuesto por tejido ecto, meso y endodérmico.

Diagnóstico

Los teratomas maduros se sospechan frente a un cuadro de dolor abdominal recurrente cuando en una ecografía ginecológica se observa una masa compleja.

Tratamiento

La enucleación del tumor, preservando el ovario por vía laparoscópica es una conducta terapéutica efectiva y segura en pacientes seleccionados (valores normales de alfafetoproteína y hormona gonadotrofina coriónica séricas en el preoperatorio e imágenes ecográficas compatibles con benignidad y tamaño tumoral). Teniendo en cuenta que se trata de tumores benignos, bilaterales entre un 7 y 10%, la ooforectomía constituye un tratamiento muy agresivo.

La recurrencia luego del tratamiento conservador es menor del 1%

Teratoma Inmaduro

Los teratomas inmaduros se diferencian de los maduros en que, clínicamente, muestran un comportamiento maligno, son mucho menos frecuentes e histológicamente presentan tejidos inmaduros.

Disgerminoma

Los disgerminomas son tumores ováricos malignos más frecuentes (30%) morfológicamente idénticos al seminoma testicular. Son bilaterales en aproximadamente un 15% de los casos.

Tumor del seno endodérmico

El tumor del seno endodérmico, también conocido como tumor del saco vitelino, es una neoplasia maligna poco frecuente, que suele presentarse en la segunda década de la vida, asociándose a un mal pronóstico. Se caracteriza por una elevación de los niveles de alfa-feto proteína.

Tumores de los Cordones Sexuales-Estroma

Tumor de células de la granulosa

Representa el tumor de células de los cordones sexuales-estroma maligno más frecuente y el tumor ovárico que con más frecuencia se asocia a clínica derivada de los efectos estrogénicos. Existen dos subtipos principales: adulto y juvenil. El subtipo juvenil solo representa el 5% y afecta a niñas en edad prepuberal, las cuales suelen presentarse con pseudopubertad precoz.

Tumor de células de Sertoli-Leydig

Los tumores de células de Sertoli-Leydig son tumores muy raros, pero representan el tumor virilizante más frecuente, aunque la virilización solo acontece en aproximadamente el 30% de los pacientes.

Tumor ovárico metastático

Los tumores ováricos metastáticos son raros en niñas. Durante la niñez, el tumor primario que con más frecuencia metastatiza en el ovario es el neuroblastoma, y el rabdomiosarcoma el sarcoma que más frecuentemente se extiende al ovario.

LECTURAS RECOMENDADAS

1. Ovarian cysts and neoplasms in infants, children, and adolescents https://www.uptodate.com/contents/ovarian-cysts-and-neoplas-in-
2. Bascietto F, Liberati M, Marrone L, et al. Outcome of fetal ovarian cysts diagnosed on prenatal ultrasound examination: systematic review and meta-analysis. Ultrasound Obstet Gynecol. 2017;50:20.
3. Dasgupta R, Renaud E, Goldin AB, et al. Ovarian torsion in pediatric and adolescent patients: A systematic review. J Pediatr Surg. 2018;53:1387.
4. Papic JC, Billmire DF, Rescorla FJ, et al. Management of neonatal ovarian cysts and its effect on ovarian preservation. J Pediatr Surg. 2014;49:990.
5. Zhang M, Jiang W, Li G, Xu C. Ovarian masses in children and adolescents - an análisis of 521 clinical cases. J Pediatr Adolesc Gynecol. 2014; 27:e73.

MALFORMACIONES MÜLLERIANAS

Mónica Vega Sandoval

DEFINICIÓN

Las malformaciones müllerianas (MM) son anomalías embriológicas del tracto genital femenino. Resultan de una falla parcial o completa del desarrollo de los conductos müllerianos o paramesonéfricos y sus derivados, incluidas las trompas uterinas o de Falopio, el útero, el cuello uterino y la parte proximal de la vagina. La parte distal de la vagina deriva del seno urogenital[1].

EPIDEMIOLOGÍA

Se observan en un 7% al 10% de las mujeres, dependiendo de las definiciones y población estudiada. Se asocian a problemas de fertilidad, pérdida reproductiva y mal resultado obstétrico (parto prematuro, presentaciones distócicas, entre otros) que se observan en alrededor del 25% de las mujeres con MM. También pueden causar alteraciones menstruales (amenorrea), dismenorrea, dolor pélvico crónico y dispareunia. La endometriosis, especialmente en las adolescentes, debe hacer sospechar la existencia de MM[2].

ETIOPATOGENIA

Estas anomalías pueden originarse por falla en la fusión de los conductos de Müller en la línea media, en la conexión con el seno urogenital o en la canalización apropiada por la reabsorción de las células centrales de la vagina, y en la reabsorción del tabique entre los conductos de Müller fusionados. Como la fusión comienza en la línea media y se extiende en dirección caudal y cefálica, las alteraciones aparecen en cualquiera de los extremos. La obstrucción del tracto de salida vaginal puede ser mínima, con un tabique transverso, o completa por agenesia. El tabique es el resultado de un defecto de la conexión de los conductos de Müller fusionados con el seno urogenital o falla en la canalización vaginal. La localización del tabique es variable, aunque habitualmente se encuentra en el tercio superior o medio de la vagina. La agenesia de la vagina resulta del fracaso completo de la canalización. La ausencia de vagina se acompaña habitualmente de la ausencia de útero y trompas (síndrome de Mayer-Rokitansky-Kuster-Hauser)[2].

Embriología del aparato genital

La formación inicial de los conductos paramesonéfricos depende de las señales de una serie de genes, entre los que destacan Lim1, Emx2 y Wnt-4. Los genes Wnt codifican glicoproteínas que regulan el crecimiento y diferenciación celular en la embriogénesis. La inactivación de Wnt-4 en un embrión femenino conduce a la ausencia de los conductos paramesonéfricos. La diferenciación del conducto útero-vaginal en un tracto reproductivo funcional depende de la interacción entre los genes Hox y Wnt, los que son regulados y "desregulados" por hormonas esteroidales o sus símiles (xenoestrógenos) durante la embriogénesis. Los patrones normales de desarrollo mülleriano pueden ser alterados por exposición a disruptores endocrinos como el estrógeno sintético dietilestilbestrol (DES), el pesticida Metoxiclor (MXC) y el Bisfenol A (BPA), componente común de plásticos policarbonatos. Al inicio de la 7ª semana posfecundación podemos observar claramente el seno urogenital y los conductos mesonéfricos o los paramesonéfricos desembocando en él. Los conductos paramesonéfricos se forman a partir de una invaginación del epitelio celómico, a nivel del borde lateral del mesonefros. Su extremo craneal forma una estructura infundibuliforme que se abre en la futura cavidad peritoneal y constituirá posteriormente el ostio abdominal y las fimbrias de las tubas uterinas. En su porción cefálica, los conductos paramesonéfricos corren vertical y paralelos a los conductos mesonéfricos hasta alcanzar la futura región pélvica del embrión. Aquí se elongan, cruzan ventral a los conductos mesonéfricos y alcanzan el epitelio endodérmico del seno urogenital. A las 9 semanas posfecundación, los extremos de los conductos paramesonéfricos contactan con el epitelio endodérmico del seno urogenital. Al final de la fase de elongación, las partes distales de los dos conductos paramesonéfricos se fusionan, para formar el conducto útero-vaginal (Figura 1). Esta estructura tubular se proyecta en la pared dorsal del seno urogenital e induce la formación de un par de proliferaciones endodérmicas llamadas bulbos sinovaginales, los cuales se fusionan y forman, la lámina vaginal[3].

La proliferación continúa en el extremo craneal de la lámina vaginal aumentando la distancia entre el útero y el seno urogenital (Figura 2). El lúmen de la vagina se hace evidente debido a la apoptosis celular del centro de la lámina vaginal. A las 20 semanas de vida intrauterina, la vagina está completamente canalizada (Figura 3)[3].

CLASIFICACIÓN

Existen varios sistemas de clasificación propuestos para las MM (Figura 4). Las anomalías actualmente reconocidas no reflejan todas las MM posibles, sin duda, quedan más variaciones de anomalías aún por descubrir[4].

Figura 1. Esquema corresponde a embrión 9 a 12 semanas posfecundación, los conductos paramesonéfricos, parcialmente fusionados, se pueden subdividir en tres partes: Una parte craneal, una parte media y una parte caudal; riñón (R), ligamento craneal (LCr); ovario (O); tubas uterinas (TU); restos de mesonefros (M); uréteres (U); seno urogenital (SU). Tomado de Rojas M, Prieto R. Embriología del sistema genital femenino. Int J Med Surg Sci. 2014;1(2):153-66.

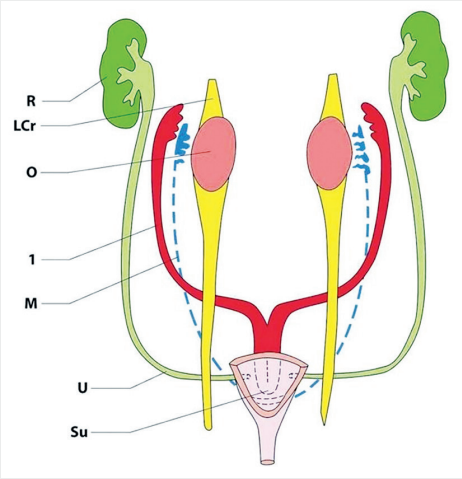

Figura 2. Esquema de un corte sagital de feto mujer. Se observa tubérculo genital (TG); falo (F); seno urogenital o vejiga, conducto uterovaginal (UV); lámina vaginal (LV); recto (R). Tomado de Rojas M, Prieto R. Embriología del sistema genital femenino. Int J Med Surg Sci. 2014;1(2):153-66.

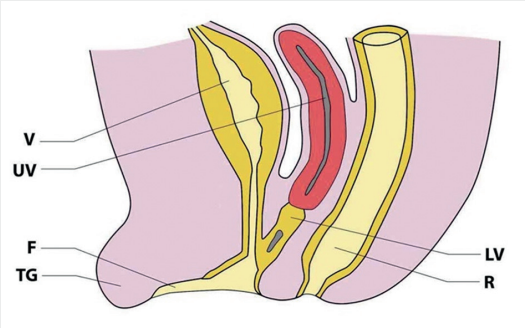

Figura 3. Esquema de tubas uterinas y útero humano. Ovario (O); ligamento craneal (LCr); epooforo (E); tubas uterinas (TU); paraooforo (P); útero (U). Tomado de Rojas M, Prieto R. Embriología del sistema genital femenino. Int J Med Surg Sci. 2014;1(2):153-166.

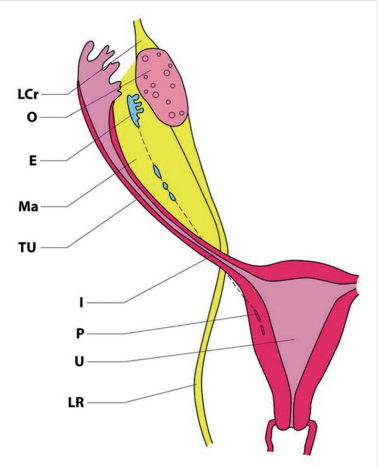

Figura 4. Línea de tiempo con diferentes sistemas de clasificación propuestos para MM[5,6]. Sociedad Americana de Fertilidad (AFS), actual Sociedad Americana de Medicina Reproductiva (ASMR); Sociedad Europea de Reproducción Humana y Embriología (ESHRE); Sociedad Europea de Ginecología (ESGE); Malformaciones congénitas uterinas por expertos (CUME)

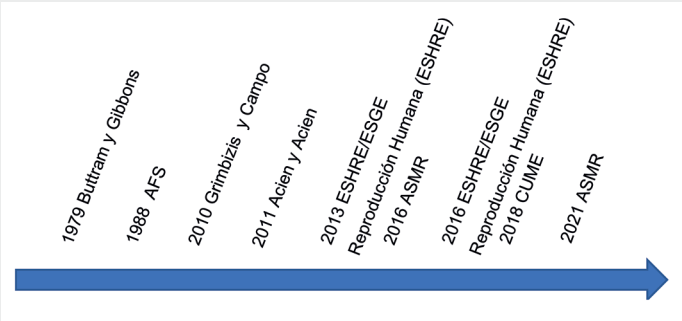

La Clasificación de la Sociedad Americana de Fertilidad (AFS) de 1988 ha sido la más reconocida y utilizada. Las ventajas de esta clasificación icónica incluyen su simplicidad y correlación con los resultados clínicos. La ASMR (antigua AFS) actualiza esta clasificación el 2021, siendo las siguientes: agenesia mülleriana,

agenesia cervical, útero unicorne, útero didelfo, útero bicorne, útero septado, tabique vaginal longitudinal, tabique vaginal transverso y anomalías complejas (Figura 5). Se elaboró, además, una herramienta educativa (ver QR)[4].

El sistema de clasificación ESHRE/ESGE se basa en la anatomía. Las anomalías se clasifican en clases principales según origen embriológico similar: U0 útero normal; U1 útero dismórfico; U2 útero septado; U3 útero bicorne; U4, hemi-útero; U5 aplasia uterina; U6, para casos aún sin clasificar. Las clases principales se dividen en subclases de variedades anatómicas con importancia clínica. Las anomalías cervicales y vaginales se clasifican de forma independiente (Figura 6)[5].

PRESENTACIÓN CLÍNICA

Los hallazgos clínicos son variados y dependen del tipo de MM. Algunas MM se asocian a alteraciones reproductivas y mal resultado obstétrico. Existen MM obstructivas que generan colpometra, hematómetra y menstruación retrógrada. Éstas pueden ser vaginales (tabiques transversos completos, agenesia de vagina y hemivagina obstructiva con anomalía renal ipsilateral, OHVIRA) o útero-cervicales (agenesia de cuello, cuernos rudimentarios funcionales). Suelen diagnosticarse alrededor de 2 a 3 años después de la telarquia porque causan dismenorrea progresiva, dolor y masa pélvico abdominal. Cuando existen tabiques vaginales transversos completos o agenesia de vagina y/o cuello, puede haber amenorrea primaria y dolor pélvico cíclico progresivo. El examen físico revela genitales externos normales con un himen perforado, y la longitud vaginal se puede evaluar con un pequeño Q-tip a través de la abertura del himen[7].

DIAGNÓSTICO

La ecografía se considera de primera línea ante la sospecha de MM, siendo la ecografía 3D de mayor utilidad, ya que el plano coronal es el estándar para la evaluación de las MM en todos los sistemas de clasificación[5]. La resonancia nuclear magnética (RNM) presenta la mayor precisión diagnóstica en la caracterización de anomalías uterinas (en torno al 100%), debido a una excelente resolución de tejidos blandos y capacidad multiplanar. La RNM es más precisa que la ecografía en la detección de cuernos rudimentarios y su funcionalidad. Permite una evaluación uterovaginal detallada, identificación de ovarios, anomalías asociadas y complicaciones. La RNM es útil para evaluar otras alteraciones como miomas, adenomiosis y patologías tuboováricas. Existe una guía europea respecto a la preparación y realización de la RNM para evaluación de MM[8].

Figura 5. Clasificación ASMR 2021. Pfeifer. Müllerian anomalies classification tool. Fertil Steril 2021[4].

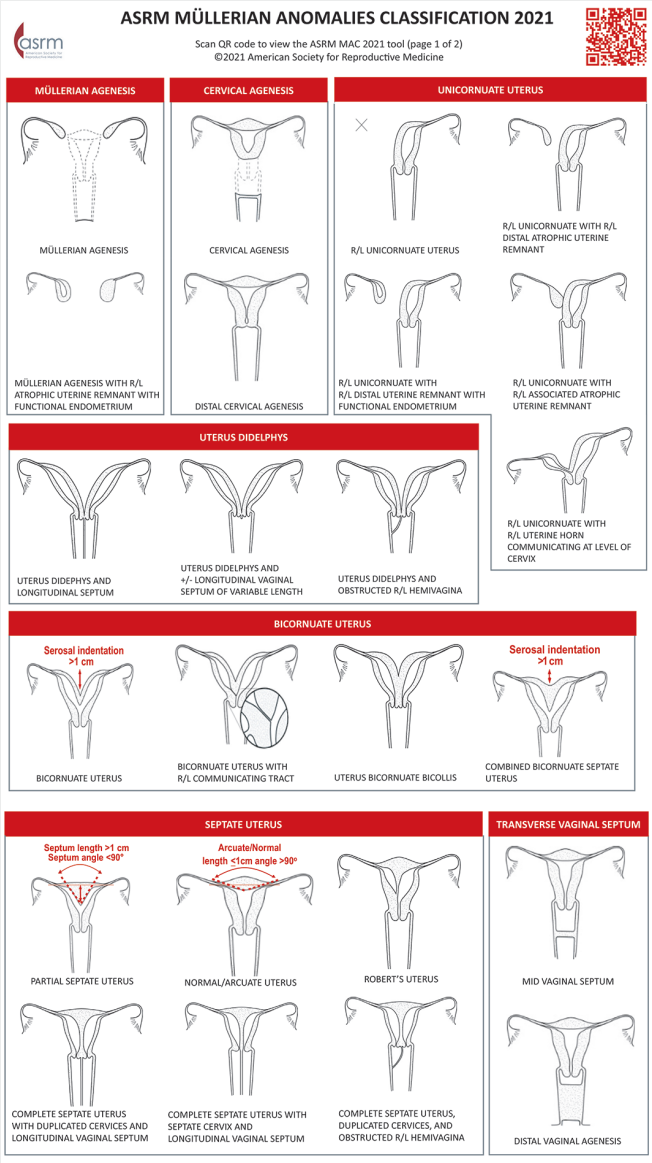

Figura 5. Clasificación ASMR 2021. Pfeifer. Müllerian anomalies classification tool. Fertil Steril 2021[4] (continuación).

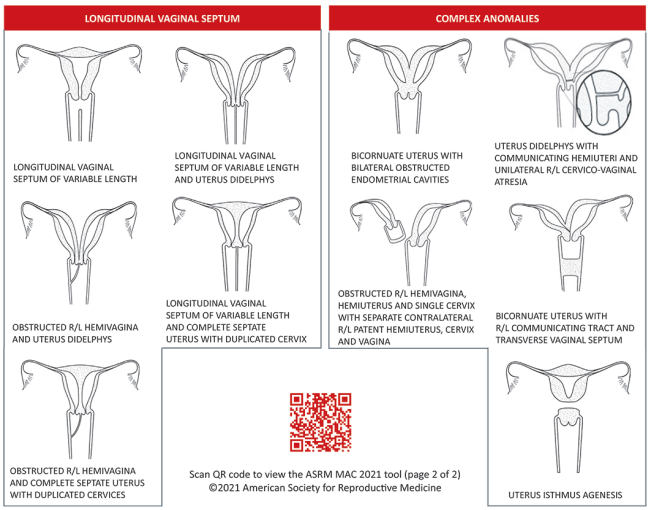

Figura 6. Clasificación ESHRE/ESGE 2013. The ESHRE/ESGE classification of female genital malformations. Human Reproduction, 2013[6].

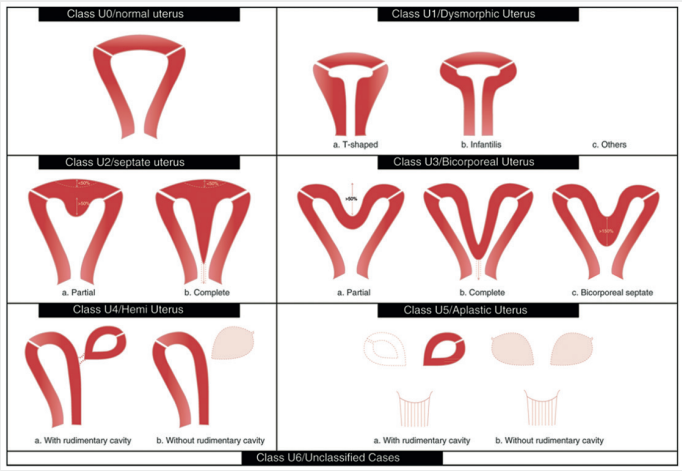

La RNM es una modalidad de imagen no invasiva, lo que la hace especialmente útil en pacientes pediátricos y pacientes sin inicio de actividad sexual. Idealmente la RNM debe realizarse edad pospuberal, ya que es más fácil diferenciar las estructuras debido al estímulo hormonal. Se propone realizar un enfoque segmentario en la evaluación de MM mediante RNM abdominopélvica (Tabla 1)[9].

Tabla 1. Enfoque segmentario para la evaluación de anomalías müllerianas. Magnetic resonance imaging of Müllerian anomalies in girls: concepts and controversies. Pediatr Radiol. 2022

Cuernos uterinos	¿Hay 1, 2 o ninguno? Si no hay ninguno, ¿Hay úteros rudimentarios? Si es así, ¿Tiene forma de banana y está hacia un lado o en el centro? ¿Hay un cuerno rudimentario?
Contorno externo del fondo	¿Es cóncavo o convexo? Si es convexo, ¿Hay una hendidura poco profunda (< 50% del grosor del miometrio) o profunda (> 50% del grosor del miometrio)?
Contorno interno	¿Es convexo o cóncavo?
Canal endometrial	¿Se ve un canal? ¿Hay uno o dos canales? ¿Están separados por miometrio? Si son dos, ¿Se comunican? ¿Cada canal conecta el fondo con el cuello uterino?
Tabique uterino	¿Hay miometrio, tejido fibroso o ambos? Describir la intensidad de la señal. ¿Se extiende hasta el cuello uterino o más?
Cuerno rudimentario	¿Tiene endometrio? ¿Contiene fluidos/productos sanguíneos? ¿Se comunica con un útero unicorne, si lo hay, o está obstruido?
Cuello uterino	¿Hay uno o dos, o hay septo? ¿Es visible?
Vagina	¿Hay atresia? Si hay ¿De qué tamaño? ¿Hay un tabique? ¿Es transversal, longitudinal o ambos? Describa la longitud y la posición aproximadas. ¿Hay obstrucción? ¿Hay un quiste vaginal?
Ovarios	¿Cuántos hay? ¿Tamaño y apariencia normales? ¿Ubicación?
Riñones	¿Cuántos? Describir las anomalías y la posición.
Uréteres	¿Los uréteres distales son ortotópicos o ectópicos? ¿Están dilatados?
Columna vertebral	¿Hay anomalías visibles?
Otros	¿Hay evidencia de endometriosis o infección?

Otros métodos, como la laparoscopia y la histeroscopia, se sugieren como alternativas diagnósticas, dependiendo de su disponibilidad[5].

ASOCIACIÓN CON ANOMALÍAS RENALES

Las MM se asocian con varias anomalías congénitas coexistentes. Estas anomalías incluyen principalmente anomalías renales (AR), pero también se han informado anomalías ováricas, esqueléticas, auditivas, cardíacas y gastrointestinales. En un estudio reciente, se encontró un 48% de AR en mujeres con MM, con mayor frecuencia en pacientes con OHVIRA (90%). La AR más frecuente fue la agenesia renal unilateral (64%). No hubo registro en 27% de las mujeres con MM. Este estudio sugiere realizar ecografía del tracto urinario de rutina para identificar AR frente al diagnóstico de MM[1]. Por otra parte, existe también mayor proporción de MM en pacientes con AR. Se ha reportado una prevalencia de 29% de cualquier MM en una población de pacientes con AR conocida. En el estudio de Fei y cols., se analizaron 465 pacientes con AR. Un 70% tuvo evaluación pélvica, de ellos el 38% tenían MM (Tabla 2). Hubo una asociación más fuerte entre MM y riñón único (67%). En promedio, las MM se diagnosticaron 10 años más tarde que la AR. 38% de las MM fueron obstructivas y la mayoría requirió cirugía de urgencia. La MM más frecuente fue el útero didelfo (45,6%). Se encontraron tabiques vaginales en el 41,6%, incluyendo 39/52 con OHVIRA. Se determinó el número necesario para diagnosticar (NND) de 4,3 y 2,5 en pacientes con riñón único[10].

Tabla 2. Porcentaje de malformaciones müllerianas según tipo de anomalía renal. Should we screen for Müllerian anomalies following diagnosis of a congenital renal anomaly? J Pediatr Urol. 2022

Anomalía renal	% MM	% MM obstructiva
Riñón único	67,1	30
Displasia renal multiquística	22	7,4
Otras disgenesias o hipoplasia	22,8	5,3
Riñón ectópico o pélvico	21	
Otras: doble sistema PC, obstrucción ureteropélvica, megauréter, uréter ectópico, ureterocele o RVU	8	
Total	38,3%	14,7%

El retraso en el diagnóstico y tratamiento de las MM obstructivas puede ser perjudicial para la salud reproductiva futura, debido al riesgo de dolor pélvico crónico, infertilidad, infección y endometriosis. Dada la alta prevalencia de MM en AR, especialmente en aquellas con riñón único congénito, se debe realizar un cribado de rutina con ecografía pélvica alrededor de la edad esperada de la menarquia[10].

Hemivagina obstruida y anomalía renal ipsilateral (OHVIRA)

El síndrome resulta de un desarrollo anormal de los conductos paramesonéfricos y mesonéfricos. La MM más frecuente es el útero didelfo, pero también se han informado úteros septados y bicorne. La obstrucción se genera por un tabique vaginal unilateral, pero esporádicamente se ha descrito obstrucción cervical o atresia[11]. Se asocia a varios tipos de AR (displasia renal, riñón displásico multiquístico, riñón/uréter doble y uréter ectópico), siendo la más común la agenesia renal (64%)[12]. El primer caso fue descrito en 1922 (Purslow), luego Herlyn y Werner en 1983 (síndrome de Herlyn-Werner-Wunderlich) y en 2007, Smith y Laufer propusieron la idea de OHVIRA. La prevalencia varía entre 0,1 a 3,8% o más. Habitualmente es asintomático en la premenarquia. En la postmenarquia se presenta dolor pélvico progresivo, dismenorrea, hematocolpos, masa pélvica y, en algunos casos, flujo vaginal anormal, vómitos, fiebre, retención urinaria aguda o infección. Puede haber retraso en el diagnóstico por la presencia de un flujo menstrual a través de la hemivagina permeable y la alta frecuencia de dismenorrea en adolescentes. La sospecha de OHVIRA debe confirmarse mediante imágenes: ecografía de primera línea o RNM. El tratamiento es quirúrgico y consiste en drenaje del hematocolpos/hematometrocolpos en una sola etapa con resección del tabique vaginal. Actualmente, se recomienda la cirugía para pacientes con OHVIRA posterior a la menarquia. Se debe evaluar periódicamente la presencia de estenosis vaginal y el desarrollo de endometriosis[11].

TRATAMIENTO

Existen diferentes modalidades de tratamiento: médico, dilatación y quirúrgico. La mayoría de las cirugías para corregir MM requieren pericia quirúrgica y no deben ser realizadas por cirujanos inexpertos. En algunos casos, se necesita estudio imagenológico adicional o exploración quirúrgica diagnóstica antes de una cirugía planificada. Dada la complejidad de estos casos, se recomienda un abordaje multidisciplinario que incluya radiólogos, ginecólogos, cirujanos pediátricos generales y urólogos familiarizados con el diagnóstico

y tratamiento de estas anomalías y sus consecuencias reproductivas. ASMR 2021 aporta una herramienta *online* con las diferentes opciones de tratamiento para cada tipo de MM (ver QR)[4].

- Tratamiento médico: supresión menstrual y manejo del dolor.
- Dilatación: uso de dilatadores vaginales.
- Quirúrgico: desde septoplastías hasta histerectomías, dependiendo de la anomalía. Abordaje histeroscópico, laparoscópico y laparotómico.

La mayoría de las MM obstructivas son quirúrgicas y varias se resuelven en urgencias debido a falla en el diagnóstico oportuno.

Manejo quirúrgico

Está indicado en quienes presentan síntomas relacionados con MM específicas. Mujeres que presentan infertilidad o mal resultado obstétrico con útero dismórfico, tabicado o bicorne tabicado son candidatas a cirugía. Además, mujeres con cuerno uterino rudimentario con endometrio funcional también son candidatas para la extirpación quirúrgica del cuerno rudimentario debido a la presencia de síntomas y complicaciones. Los objetivos terapéuticos deben ser siempre el alivio del dolor y la preservación de la función sexual y reproductiva, si es posible[13].

Útero tabicado

Habitualmente se realiza resección del tabique vía histeroscópica. Los ostium tubarios son los puntos de referencia para una orientación adecuada. Se reseca el tabique desde de la parte distal, avanzando equidistantemente de la pared uterina anterior y posterior, hasta el fondo uterino. No se realiza cirugía cervical debido a la asociación con incompetencia cervical[13].

Grimbizis et al. informaron una disminución significativa en las tasas de aborto espontáneo (86,4% a 16,4%) y un aumento en las tasas de parto a término de (3,4% a 76,2%) después de la corrección quirúrgica. Homero et al. también informaron una caída en la tasa de aborto espontáneo (88% al 14%) y aumento en la tasa de nacidos vivos (3% al 80%) después de la cirugía. No hubo diferencia estadística significativa en prevención del parto prematuro[13].

Útero en T

Se amplía la cavidad uterina vía histeroscópica haciendo incisiones sucesivas desde cada ostium tubárico hasta el istmo uterino. Las posibles complicacio-

nes son adherencias, incompetencia cervical y placentación anormal. Se sugiere insertar una barrera de gel antiadherente en la cavidad endometrial[13].

Útero bicorne

El manejo quirúrgico de este tipo de MM es muy discutible y, en general, no está indicado debido al trauma uterino e incertidumbre sobre fertilidad y resultados de un embarazo posterior. Históricamente, la metroplastía de Strassman por laparotomía fue el gold estándar para la corrección quirúrgica. En casos de útero bicorne con aplasia cervical unilateral está indicada la extracción del hemi-útero obstruido[13].

Cuerno rudimentario con cavidad

Se realiza la escisión quirúrgica del cuerno rudimentario vía laparotómica o laparoscópica, donde la muestra se puede extraer mediante una ampliación del sitio del trocar suprapúbico, colpotomía o fragmentación mecánica[13].

Tabique vaginal transverso o agenesia vaginal parcial

Los tabiques finos (< 1 cm) se extirpan por completo y el epitelio vaginal se aproxima directamente. Los tabiques gruesos también se extirpan por completo, sin embargo, para aproximar el epitelio vaginal sobre el área extirpada, el epitelio vaginal superior distendido se diseca, moviliza y tracciona hacia abajo para la anastomosis con el epitelio vaginal inferior. Se puede realizar la cirugía bajo visión ultrasonográfica como guía. Como alternativa, se puede usar una aguja de catéter intravenoso de 18 G para ubicar el espacio y se puede pasar una guía a través de la aguja y/o una sonda Foley, inflando el cuff como guía. En algunos casos, la dilatación vaginal puede disminuir distancias y favorecer la resección del tabique. En tabiques bajos se puede realizar una incisión semilunar, disecar el tejido fibroso entre el perineo y la parte superior de la vagina. Otra opción para el tabique muy grueso o alto utiliza un abordaje abdominal o laparoscópico para abrir la vagina dilatada anterior al útero después de la creación de un colgajo. La plastía en Z es una alternativa para tabiques gruesos o agenesia parcial. También, se pueden usar injertos de piel, mucosa bucal o materiales sintéticos, cuando el epitelio vaginal es insuficiente. El uso posoperatorio de dilatadores o moldes vaginales durante al menos 6 meses es fundamental para prevenir la estenosis[7].

Si la paciente no puede someterse a una cirugía en el momento del diagnóstico o si se desea retrasar la cirugía debido a la edad o el nivel de madurez de la paciente, se puede considerar la supresión menstrual para permitir la ma-

duración de la paciente, especialmente debido a la necesidad de dilatación posoperatoria[7].

Atresia o disgenesia cervical

El manejo quirúrgico de esta anomalía suele consistir en una histerectomía. La anastomosis útero-vaginal se ha descrito y se puede realizar la canalización monitoreada endoscópicamente, usando injertos de intestino, biomateriales y sintéticos. Sin embargo, este procedimiento sigue siendo controversial debido a la alta tasa de fracaso y el riesgo de infección[7].

Agenesia vaginal

El tratamiento con dilatadores es de elección, con éxito en 90% de los casos. En casos de fracaso, existen numerosas técnicas quirúrgicas disponibles con estiramiento o reemplazo vaginal. La técnica de Vecchietti es mínimamente invasiva, y se basa en el uso de una oliva en el periné y un dispositivo de tracción abdominal para lograr el estiramiento vaginal. Las técnicas de reemplazo desarrollan neovaginas con sigmoide o íleon, injertos de piel, alo o autoinjertos (abordaje de Abbe-McIndoe, técnica de Wharton-Sheares y técnica de Davydov, entre otras)[14].

COMPLICACIONES Y PRONÓSTICO

Las MM se asocian a alteraciones reproductivas. Se encontró un mayor porcentaje de MM en pacientes infértiles o con abortos recurrentes que en la población general (5,8%; 9,3% y 3,2%, respectivamente). La prevalencia de útero tabicado se incrementa de ~2% en la población general a 3,5% en la población infértil, 5% en aborto recurrente y 15% en aquellas con aborto espontáneo e infertilidad. La prevalencia de útero bicorne también es más alta, 1% en mujeres infértiles 2% en aborto espontáneo y 4,7% en aborto espontáneo e infertilidad. El útero septado se asoció a tasas significativamente más bajas de embarazo clínico (Riesgo Relativo RR 0,86), así como mayores tasas de aborto espontáneo en el 1er trimestre (RR 2,89). La probabilidad de aborto espontáneo durante el 1er y 2º trimestre del embarazo fue mayor en pacientes con MM (RR 1,68). Los abortos espontáneos en el 1er trimestre fueron principalmente en útero septado o bicorne, mientras que en el 2º trimestre en todas las MM (didelfo, tabicado, bicorne y unicorne). El riesgo de mal resultado obstétrico en pacientes con MM es mayor, encontrando un RR 2,21 para parto prematuro y RR 3,81 para parto prematuro < 34 semanas. Las tasas de parto prematuro au-

mentaron para todos los tipos de MM. La mal posición fetal tuvo un RR 4,75; las tasas de mortalidad perinatal un RR de 2,43; de bajo peso al nacer (< 2.500 g) RR 1,93, estadísticamente significativo solo en mujeres con útero septado (RR 2,54), bicorne (RR 2,80) y didelfo (RR 4,94). También hubo mayor riesgo de desprendimiento prematuro de placenta normoinserta[13].

El embarazo en el cuerno rudimentario es una complicación clínica rara, pero potencialmente mortal debido a la ruptura[13].

El dolor pélvico crónico y la dismenorrea son los principales problemas en las MM obstructivas. Se reporta una prevalencia de hasta 40% de endometriosis en mujeres con MM obstructivas. Si bien, en la mayoría de los casos la sintomatología revierte con el tratamiento quirúrgico oportuno, se describen casos de persistencia de sintomatología y desarrollo de endometriosis (8%-17%). Dada la probable progresión de la endometriosis y su potencial efecto negativo sobre la fertilidad, es importante considerar la laparoscopia y el tratamiento en pacientes con dolor pélvico persistente y/o dismenorrea[11].

LECTURAS RECOMENDADAS

1. Mooren ERM, Cleypool CGJ, de Kort LMO, Goverde AJ, Dik P. A Retrospective Analysis of Female Müllerian Duct Anomalies in Association With Congenital Renal Abnormalities. J Pediatr Adolesc Gynecol. 2021;34(5):681-5. doi: 10.1016/j.jpag.2021.04.013.
2. Fritz M, Speroff L. Endocrinología Ginecológica Clínica y Esterilidad. Lippincott Williams & Wilkins. USA. 2012. 8ª edición.
3. Rojas M, Prieto R. Embriología del sistema genital femenino. Int J Med Surg Sci. 2014; 1(2):153-66.
4. Pfeifer SM, Attaran M, Goldstein J, et al. ASRM müllerian anomalies classification 2021. Fertil Steril. 2021;116(5):1238-52. doi: 10.1016/j.fertnstert.2021.09.025.
5. Ludwin A, Tudorache S, Martins WP. ASRM Müllerian Anomalies Classification 2021: a critical review. Ultrasound Obstet Gynecol. 2022;60(1):7-21. doi: 10.1002/uog.24905.
6. Grimbizis GF, Gordts S, Di Spiezio Sardo A, et al. The ESHRE/ESGE consensus on the classification of female genital tract congenital anomalies. Hum Reprod. 2013;28(8):2032-44. doi: 10.1093/humrep/det098.
7. Skinner B, Quint EH. Obstructive Reproductive Tract Anomalies: A Review of Surgical Management. J Minim Invasive Gynecol. 2017;24(6):901-908. doi: 10.1016/j.jmig.2017.04.020.
8. Maciel C, Bharwani N, Kubik-Huch RA, et al. MRI of female genital tract congenital anomalies: European Society of Urogenital Radiology (ESUR) guidelines. Eur Radiol. 2020;30(8):4272-83. doi: 10.1007/s00330-020-06750-8.

9. Rivas AG, Epelman M, Ellsworth PI, Podberesky DJ, Gould SW. Magnetic resonance imaging of Müllerian anomalies in girls: concepts and controversies. Pediatr Radiol. 2022;52(2):200-16. doi: 10.1007/s00247-021-05089-6.
10. Fei YF, Smith YR, Wan J, Dendrinos ML, Winfrey OK, Quint EH. Should we screen for Müllerian anomalies following diagnosis of a congenital renal anomaly? J Pediatr Urol. 2022:S1477-5131(22)00164-4. doi: 10.1016/j.jpurol.2022.04.017.
11. Zarfati A, Lucchetti MC. OHVIRA (obstructed hemivagina and ipsilateral renal anomaly or Herlyn-Werner-Wunderlich syndrome): Is it time for age-specific management? J Pediatr Surg. 2022:S0022-3468(22)00274-3. doi: 10.1016/j.jpedsurg.2022.04.002
12. Yang M, Wen S, Liu X, et al. Obstructed hemivagina and ipsilateral renal anomaly (OHVIRA): Early diagnosis, treatment and outcomes. Eur J Obstet Gynecol Reprod Biol. 2021;261:12-16. doi: 10.1016/j.ejogrb.2021.03.018.
13. Theodoridis TD, Pappas PD, Grimbizis GF. Surgical management of congenital uterine anomalies (including indications and surgical techniques). Best Pract Res Clin Obstet Gynaecol. 2019;59:66-76. doi: 10.1016/j.bpobgyn.2019.02.006.
14. Dietrich JE. Review of Surgical Neovagina Techniques and Management of Vaginal Stricture. J Pediatr Adolesc Gynecol. 2022;35(2):121-6. doi: 10.1016/j.jpag.2021.10.001.

PARTE 11

Anestesia y dolor

EVALUACIÓN PREANÉSTESICA EN PEDIATRÍA

Vilma Galaz Messina

El acto anestésico-quirúrgico es un momento estresante, tanto para los niños como para los padres, por lo que el conocimiento previo del niño que se consigue a través de una evaluación preanestésica elimina el factor sorpresa, la planificación permite, en un alto porcentaje, reducir la ansiedad de los padres y del niño frente al procedimiento y del anestesiólogo frente a situaciones inesperadas y no planificadas. Además, reduce la morbimortalidad asociada, optimiza las condiciones del paciente y permite elaborar una estrategia de manejo anestésico[1].

Se ha identificado la inducción anestésica como el momento más estresante de todo el período preoperatorio[2]. La comprensión, validación y manejo de la ansiedad que siente el niño antes de la cirugía son importantes, ya que altos niveles de ansiedad pueden inducir resultados fisiológicos y psicológicos adversos. La ansiedad preoperatoria se ha ligado a una peor respuesta neuroendocrina, recuperación clínica y psicológica más problemática e incluso a mayor dolor posoperatorio y requerimiento analgésico[3,4].

La evaluación preanestésica debe ser hecha por el médico anestesiólogo en presencia de los padres o tutores legales y según recomendaciones de la ASA (American Society of Anesthesiologist) el día previo a la cirugía en pacientes sometidos a grandes intervenciones quirúrgicas o con comorbilidades descompensadas y el mismo día de la cirugía en pacientes ambulatorios y de urgencia[5]. En nuestro hospital contamos con un Policlínico de Anestesia para pacientes con patologías agregadas complejas en que esta evaluación se realiza semanas antes de la intervención.

Los datos más relevantes por determinar en el paciente pediátrico son:

- Datos personales y antropométricos.
- Antecedentes de patologías no relacionadas con la enfermedad quirúrgica actual.
- Antecedentes quirúrgicos y anestésicos previos.
- Uso de medicamentos.
- Ayuno.

HISTORIA CLÍNICA

Revisión acuciosa de la historia clínica que abarca valoración del síntoma principal y del propósito quirúrgico o del procedimiento diagnóstico. Es importante tener en cuenta anestesias previas, complicaciones (si las hubo), historia de dificultad en el manejo de la vía aérea, necesidad de ventilación mecánica posoperatoria y enfermedades cardiorespiratorias, neurológicas o endocrinas. También se debe buscar historia de alergias, sean medicamentosas, alimentarias o ambientales. Hay que evaluar posibilidad de alergia al látex o reacciones alimentarias cruzadas, especialmente en pacientes que presentan riesgo aumentado de portarlas como los pacientes con mielomeningocele y malformaciones urológicas complejas[6]. Es importante consignar también antecedentes familiares como defectos congénitos (distrofias musculares) o muertes inesperadas en pabellón (hipertermia maligna).

Evaluar la utilización crónica u ocasional de fármacos y eventual interacción con anestésicos, incluida medicación homeopática y uso de hierbas que pueda interferir tanto en el uso de fármacos anestésicos como sobre la fisiología del paciente, especialmente en coagulación y función renal (Cimífuga, ajo, echinacea, manzanilla, jengibre, hierba de San juan, ginkgo biloba, ginseng, hoodia, kava, valeriana, entre otros). Determinar niveles plasmáticos de fármacos si fuese necesario.

En pacientes adolescentes es importante preguntar por riesgo de embarazo y el uso de tabaco, drogas y anticonceptivos (los anestésicos de uso habitual disminuyen el efecto anovulatorio de estos últimos pudiendo causar un embarazo no deseado).

En recién nacidos la evaluación debe comenzar con la historia obstétrica, patología materna, antecedentes del parto, presencia de céfalo-hematoma y/o sangramiento del cordón.

En caso de prematuros se debe determinar la edad posconcepcional, ya que si ésta es menor de 54 semanas aumenta el riesgo de apnea posoperatoria y se debe contar con monitor de apnea para el posoperatorio.

EXAMEN FÍSICO

En el examen físico destacamos algunos aspectos como el estado nutricional (peso y talla), examen de la vía aérea y la revisión por sistemas.

Vía aérea

Existen importantes diferencias anatómicas de la vía aérea pediátrica. Se debe evaluar la posibilidad de obstrucción de la vía aérea por alteraciones craneofaciales, estenosis subglóticas, laringo y traqueomalacia y tumores. Se debe medir la distancia tiromentoniana, movilidad cervical y efectuar clasificación de Mallampati.

Revisión por sistemas

Sistema nervioso central

- Convulsiones (fecha de última crisis y frecuencia de éstas).
- Cefaleas y vómitos.
- TEC.
- Rinorrea, otorrea.
- Debilidad e hipotonía (que sugiere enfermedad neuromuscular, evaluar la utilización de fármacos que puedan gatillar complicaciones como hipertermia maligna).
- Espasticidad.
- Hemorragia intracraneal.
- Malformaciones SNC.
- Tumores SNC.

Respiratorio

- Asma – SBOR.
- Epiglotitis, amigdalitis o cualquier infección reciente de vías respiratorias altas.
- Coriza, congestión nasal o tos crónica.
- Neumonías graves o con secuelas.
- Historia de apneas.
- Fibrosis quística.

Cardiovascular

- Soplos.
- Palpitaciones.
- Cianosis.
- Fatigabilidad fácil – disnea.
- Edema periférico.
- Hipertensión arterial.

- Valvulopatías (administración de profilaxis EBSA según protocolo establecido).
- Insuficiencia cardíaca (es muy útil contar con evaluación cardiológica actualizada con exámenes complementarios, ya que es fundamental optimizar el estado cardiovascular y el conocimiento y adecuación de fármacos utilizados).

Gastrointestinal

- Reflujo gastroesofágico (riesgo de aspiración en la inducción anestésica).
- Vómitos o antecedentes de cinetosis.
- Hemorragia digestiva.
- Malabsorción o diarrea crónica.
- Ictericia.

Renal

- Patrón urinario.
- Infecciones del tracto urinario (uso de profilaxis y eventual resistencia).
- Hidroureter o hidro nefrosis.
- Insuficiencia renal.
- Diálisis.
- Nefritis / nefrosis.

Endocrino / Metabólico

- Diabetes y uso de insulinas.
- Hipo e hipertiroidismo.
- Enfermedades metabólicas, colagenopatías.
- Enfermedades mitocondriales (limitación en el uso de anestésicos EV).
- Insuficiencia suprarrenal.
- Medicación con corticoesteroides.
- Menarquia y FUR.

Hematología

- Sangrado fácil / hematomas fáciles.
- Anemia.
- Leucemia / linfomas.
- Tumores sólidos.
- Esplenectomía.

Infecciones

- Sepsis.
- Hepatitis.
- Meningitis.
- Otitis.

Estomatognático

- Apertura bucal limitada (posibilidad de intubación difícil).
- Erupción de dientes, pérdida de dientes o dientes sueltos.
- Prominencia dental (posibilidad de intubación difícil).
- Caries.
- Afecciones de paladar blando y duro.
- Macroglosia (posibilidad de intubación difícil).
- Micrognatia (posibilidad de intubación difícil).

Una vez realizado el examen físico del paciente, se puede aplicar el sistema de clasificación de estado físico de la ASA que se correlaciona bien con el riesgo anestésico por lo que es usado ampliamente para este fin.

- ASA 1 paciente previamente sano, solo con su patología quirúrgica.
- ASA 2 paciente con enfermedad sistémica leve a moderada sin limitación funcional.
- ASA 3 paciente con enfermedad sistémica moderada a severa con limitación funcional.
- ASA 4 paciente con enfermedad sistémica severa con riesgo vital.
- ASA 5 paciente moribundo que no se espera que sobreviva sin ser operado.
- ASA 6 paciente con muerte cerebral en el que se está realizando procuramiento de órganos con propósito de donación.

EXÁMENES DE LABORATORIOS

En la actualidad se considera que todo examen que se solicite debe tener por finalidad objetivar la sospecha de una enfermedad detectada por la historia clínica, verificar el grado de control de una patología conocida y dependiendo del resultado cambiar una conducta, ya sea optimizar un tratamiento o postergar una cirugía.

Podemos dividir a los pacientes pediátricos en 4 grupos para esquematizar la evaluación preanestésica de laboratorio:

- Pacientes sanos sometidos a cirugía simple: la evaluación debe ser exclusivamente clínica.
- Pacientes sanos sometidos a procedimientos anestésico-quirúrgicos mayores: en este grupo el procedimiento trae cambios importantes en la homeostasis, por lo que es necesario contar con exámenes basales. Son las características de la cirugía y sus complicaciones más frecuentes las que determinan los exámenes a realizar.
- Pacientes con patología agregada: los exámenes a realizar dependen de esta patología como de la cirugía a realizar.
- Cirugía de urgencia: es un riesgo adicional per se y estos pacientes tienen características especiales, como: estómago lleno, hipovolemia absoluta o relativa, alteraciones hidro-electrolíticas. Como estas situaciones no pueden ser completamente corregidas, la realización de exámenes debe estar siempre de acuerdo con las características clínicas del paciente.

AYUNO

En los pacientes pediátricos no existe una condición fisiológica única: la edad, patología, tipo de cirugía y tiempo quirúrgico determinan el ayuno.

La recomendación es:

- Líquidos claros (agua, jugos clarificados) = 2 horas.
- Leche materna = 4 horas
- Leche de fórmula, comida ligera* y otros líquidos = 6 horas.
- Alimentos sólidos = 8 horas.

  *tostada + líquido claro

ANSIOLISIS

Es muy importante disminuir la ansiedad del paciente y sus padres frente al procedimiento anestésico. Las acciones para lograrlo pueden ser farmacológica como no farmacológica. En caso de intervenciones no farmacológicas se debe explicar el procedimiento en forma clara y con lenguaje adecuado, usando analogías con cosas que le sean familiares al niño: "inflar un globito", "colocarse una máscara de piloto", etc. Se puede permitir el uso de dispositivos electrónicos con los que el niño este familiarizado, así como también música

ambiental, siempre y cuando esto no distraiga al niño del procedimiento a realizar y no entorpezca la labor del personal de salud.

En algunos centros se permite a los padres estar presentes en la inducción anestésica, lo que efectivamente disminuye el estrés del niño[3]. Debemos considerar también que para cada edad el origen de la ansiedad es diferente como se indica en la Tabla 1[8].

La premedicación farmacológica será según protocolo de cada centro. Comúnmente se usan benzodiazepinas de acción corta, como Midazolam vía oral, idealmente 20 a 30 minutos antes de la cirugía. Existen diversos fármacos que producen ansiolisis como la dexmedetomidina y deben ser utilizados según los protocolos y disponibilidad locales.

Tabla 1.

Edad	Origen específico de la ansiedad
0-6 meses	• Máximo estrés para los padres • Mínimo estrés para el menor (muy pequeños para asustarse con extraños)
6 meses a 4 años	• Máxima ansiedad de separación • No entienden procesos ni explicaciones • Es común el enojo posoperatorio, rabietas y regresión en su comportamiento • Pensamiento mágico
4 a 8 años	• Comienzan a comprender procesos y explicaciones • Ansiedad de separación es menor, pero aún permanece • Se preocupan de la integridad de su cuerpo
8 años a adolescencia	• Toleran bien la separación • Comprenden procesos y explicaciones, pero los pueden interpretar literalmente • Miedo a despertar en cirugía o no despertar nunca más
Adolescentes	• Independientes • Preocupados de integridad y apariencia corporal • Aparición de pudor y perdida de la dignidad • Miedo a lo desconocido

Dentro del rubro premedicación es importante considerar la profilaxis EBSA para algunas cardiopatías y la antibioprofilaxis para cirugía traumatológica o general que así lo requiera. Se debe considerar también la medicación propia de cada paciente previa a la cirugía (algunos fármacos solo están disponibles por vía oral por lo que deben ser reemplazados o suspendidos), en especial anticonvulsivantes, tratamientos psiquiátricos, inhaladores, tratamientos hormonales los cuales no deben ser suspendidos.

LECTURAS RECOMENDADAS

1. Fleisher LA, Fleischmann KE, Auerbach AD, et al. 2014 ACC/AHA guideline on perioperative cardiovascular evaluation and management of patients undergoing noncardiac surgery: executive summary: a report of the American College of Cardiology/American Heart Association Task Force on Practice Guidelines. Circulation. 2014;130(24):2215-45. doi: 10.1161/CIR.0000000000000105.
2. Borsook D, George E, Kussman B, Becerra L. Anesthesia and perioperative stress: consequences on neural networks and postoperative behaviors. Prog Neurobiol. 2010;92(4):601-612. doi: 10.1016/j.pneurobio.2010.08.006
3. Van der Heijden MJ, Oliai Araghi S, van Dijk M, Jeekel J, Hunink MG. The Effects of Perioperative Music Interventions in Pediatric Surgery: A Systematic Review and Meta-Analysis of Randomized Controlled Trials. PLoS One. 2015;10(8):e0133608. Published 2015 Aug 6. doi: 10.1371/journal.pone.0133608.
4. Chieng YJ, Chan WC, Liam JL, Klainin-Yobas P, Wang W, He HG. Exploring influencing factors of postoperative pain in school-age children undergoing elective surgery. J Spec Pediatr Nurs. 2013;18(3):243-52. doi: 10.1111/jspn.12030. Epub 2013 Apr 23. PMID: 23822848.
5. Committee on Standards and Practice Parameters, Apfelbaum JL, Connis RT, Nickinovich DG; American Society of Anesthesiologists Task Force on Preanesthesia Evaluation, Pasternak LR, Arens JF, Caplan RA, et al. Practice advisory for preanesthesia evaluation: an updated report by the American Society of Anesthesiologists Task Force on Preanesthesia Evaluation. Anesthesiology. 2012;116(3):522-38. doi: 10.1097/ALN.0b013e31823c1067.
6. Parisi CAS, Kelly KJ, Ansotegui IJ, et al. Update on latex allergy: New insights into an old problem. World Allergy Organ J. 2021;14(8):100569. Published 2021 Jul 28. doi:10.1016/j.waojou.2021.100569.
7. Fuentes HR, Nazar JC, Vega GP, et al. Recomendaciones Clínicas de la Sociedad de Anestesiología de Chile sobre Evaluación Preoperatoria. 2017.
8. Cote ChJ, Lerman J, Todres ID. Practice of anesthesia in infants and children. 6º edición. Ed. Elservier. 2019.

SEDACIÓN Y ANESTESIA EN PEDIATRÍA

Ana María Donoso Negrete

INTRODUCCIÓN

La anestesia es una herramienta imprescindible para el proceso quirúrgico, ya que alivia el dolor, baja la ansiedad y genera inconsciencia. Sin ella, las cirugías serían dolorosas, riesgosas y emocionalmente traumáticas.

La Anestesia de los pacientes menores de 15 años representan el 12% del total de Anestesias, casi la mitad de las anestesias de los pacientes menores de 1 año son realizadas en centros especializados en pacientes pediátricos.

DEFINICIONES

Sedación

Estadio clínico previo a la hipnosis y a la anestesia, se caracteriza por un estado de indiferencia psicomotora, abolición del componente psíquico del dolor, desapareciendo el miedo al dolor, el paciente respira por si mismo y puede ser despertado fácilmente, no aporta un componente mayoritario de analgesia, por lo que para procedimientos dolorosos requiere ser complementada con procedimientos de Anestesia Regional o local.

Anestesia

General

Reducción escalonada, reversible y controlada de las funciones del sistema nerviosos central (inconciencia) inducida farmacológicamente por la presencia de un agente anestésico en el cerebro, proporciona las condiciones adecuadas para que pueda efectuarse un procedimiento quirúrgico, diagnóstico o terapéutico. Los componentes fundamentales que se deben garantizar durante una anestesia general son: hipnosis, analgesia, amnesia, control autonómico y relajación muscular.

Regional

Elimina la sensibilidad de una región y/o de uno o varios miembros del cuerpo, no necesitando un estado de pérdida de conciencia para ejecutarse.

Periférica

Bloquea un nervio (troncular) o plexo un plexo nervioso, logrando analgesia, anestesia y eventualmente bloqueo motor de la zona.

Neuroaxial

Actúa bloqueando el impulso doloroso a nivel de la médula espinal, y esta a su vez puede ser:

- Epidural o peridural: se introduce el anestésico en las proximidades de la médula en el espacio epidural, sin perforar la duramadre.
- Intradural o raquídea: se perfora la duramadre y la aracnoides, y se introduce el anestésico en el espacio subaracnoideo, mezclándose con el líquido cefalorraquídeo.

Local

Elimina la sensibilidad dolorosa de una pequeña zona del cuerpo, generalmente la piel, mientras el paciente continúa consciente.

EL PROCESO DE LA ANESTESIA

Para operar a un niño o niña a pabellón existen algunas etapas clave respecto de la anestesia que mencionare a continuación:

Premedicación

Implica administrar al paciente, en la sala de preanestesia un medicamento que provoca ansiolísis desde 30 minutos a 1 hora previa al procedimiento con el fin de lograr que los niños no ingresen agitados ni asustados a pabellón. Los medicamentos utilizados para premedicación son habitualmente benzodiacepinas como Midazolam (75% de los casos) o antagonistas selectivos de los receptores alfa-adrenérgicos como Dexmedetomidina o anestésicos disociativos como Ketamina. La vía de administración dependerá del tiempo de acción de cada medicamento y de la cooperación del paciente. Entre las vías descritas tenemos oral, intranasal, intramuscular o intravenosa; la indicación y dosis de cada medicamento será señalada por el anestesiólogo a cargo de cada paciente. Los primeros efectos de la ansiolísis dependen del medicamento administrado, pero habitualmente tardan entre 5 a 10 minutos para sus efectos iniciales con un *peak* cercano a los 20-30 minutos.

Sedación

Si se ha decidido en conjunto con el paciente y tutores que el niño será sometido a una sedación, implica que el paciente mantendrá la ventilación espontánea durante el procedimiento. Habitualmente la sedación va acompañada de anestesia local o regional que será administrada por su Anestesiólogo. Los procedimientos que pueden ser realizados bajo esta modalidad son acotados a ciertas zonas del cuerpo, edades y tiempos quirúrgicos, por lo que realizar una anestesia bajo esta modalidad implica sopesar riesgos, beneficios y factibilidad de hacerla.

Los medicamentos utilizados para sedación son administrados vía endovenosa en bolo, continua o intramuscular. Entre los fármacos más utilizados están el Propofol a través de TCI (target controled infusión, por modelo farmacocinético) o perfusión manual en menores de 1 año; Midazolam en bolos, Dexmedetomidina vía intramuscular o endovenosa administrada sola en conjunto con Ketamina.

La sedación debe ser realizada siempre por un profesional distinto al que ejecuta la cirugía, en nuestro caso por el Anestesiólogo, y monitorizada bajo estándares de la Sociedad Americana de Anestesia (ASA).

Anestesia general

Recordemos que la anestesia general provee de hipnosis, analgesia, amnesia, control autonómico y relajación muscular; requiere de manejo avanzado de la vía aérea.

Para lograr estos efectos los fármacos utilizados son los siguientes:

1) Analgésico opioide (Ej: Fentanil, Remifentanil): provee de analgesia tanto para la manipulación de vía aérea como para el manejo de dolor de la cirugía.
2) Anestésico local (lidocaína): permite manejar el dolor local pos la infusión posterior de propofol y en ciertas dosis disminuye los reflejos de vía aérea y es coadyuvante analgésico para la cirugía.
3) Inductor (Ej: Sevorane y Propofol en la gran mayoría de los casos, Ketamina, Dexmedetomidina, etomidato) es el fármaco que proporcionará las condiciones de inconciencia necesarias para la cirugía.
4) Relajo neuromuscular (Ej: Rocuronio, Atracurio, Succinilcolina): logran las condiciones adecuadas de relajo de las cuerdas vocales para la intubación orotraqueal y las condiciones de relajo muscular necesarias para la cirugía, como por ejemplo, podemos proveer de relajo de pared abdominal para una laparoscopia o una cirugía abierta.

5) Coadyuvantes: Antieméticos, analgésicos no opioides, drogas vasoactivas para apoyo hemodinámico, corticoides, etc. Estos fármacos serán utilizados según criterio del anestesiólogo según las necesidades que tenga el paciente, tomando en cuenta las características de la cirugía y el comportamiento intraoperatorio.

Pasos de la anestesia general

i. *Monitorización*

- La monitorización necesaria bajo estándar ASA (Sociedad Americana de Anestesia) está constituida por: Electrocardiografía en línea, Presión arterial no invasiva o invasiva, Oximetría de pulso, Capnografía, en todos los pacientes; Gases anestésicos en línea en anestesia general, temperatura en cirugías mayores a media hora, Diuresis en cirugías prolongadas o con alto recambio de fluidos, monitorización de profundidad anestésica en cirugía con Anestesia total endovenosa o cualquier paciente que tenga indicación por anestesiólogo.

ii. Elección de la técnica de inducción

- Inducción inhalatoria: con el fin de disminuir los procedimientos invasivos/dolorosos de una cirugía. En pediatría, la mayoría de los pacientes son anestesiados vía inhalatoria con agentes halogenados (en orden de frecuencia Sevorane > Isofluorano), logrando el estado de inconciencia objetivo sin una punción venosa en el paciente despierto. Posterior a este estado de pérdida de conciencia se coloca un acceso venoso para continuar con la profundización de la anestesia vía endovenosa.
- Inducción endovenosa: cuando se cuenta con una vía venosa disponible o el paciente acepta la instalación de un acceso venoso previo a la anestesia, es posible administrar todos los fármacos por esta vía.

iii. Manejo de vía aérea

Posterior a lograr el estado de inconciencia buscado, y según el tipo de cirugía, tiempo quirúrgico y condición del paciente (Ayuno, anatomía de vía aérea), se procederá a realizar un manejo avanzado de la vía aérea en el cual se incluyen: Ventilación con máscara facial, Instalación de Dispositivo Supraglótico o Intubación orotraqueal o Instalación de dispositivo infraglótico (traqueostomía). Posterior a esta instalación, se procederá a conectar al paciente a la maquina de anestesia y a ventilación mecánica.

iv. Mantención de anestesia

- Según lo planificado se ha de mantener el estado de inconciencia por vía inhalatoria con un anestésico halogenado (sevorane, isofluorano o desfluorano) o por vía endovenosa con propofol en infusión continua.
- También es posible mantener la anestesia de forma endovenosa sin el uso de halogenados, este tipo de anestesia se denomina TIVA (*Total intravenous Anesthesia*) y considera la administración de opioides de vida media corta como remifentanil y propofol.
- Durante la mantención anestésica y según los requerimientos y necesidades intraoperatorias el paciente puede requerir drogas vasoactivas en bolo o infusión continua, coadyuvantes anestésicos/analgésicos como ketamina, dexmedetomidina, sulfato de magnesio; analgésicos como AINES, paracetamol; broncodilatadores; corticoides, etc.

v. Anestesia regional

En cirugía urológica la anestesia regional ofrece ventajas como menor tiempo de estadía hospitalaria y de complicaciones relacionadas con la técnica anestésica, mejor control del dolor peri y posoperatorio y disminución de costos asociados con la cirugía.

Recordemos a grandes rasgos que podemos administrar la Anestesia por vía neuroaxial, la que puede ser utilizada tanto para Anestesia quirúrgica como para analgesia posoperatoria. En cirugía urológica las anestesias neuroaxiales más utilizadas en pacientes pequeños son la anestesia caudal (Figura 1) que permite, principalmente, manejo intraoperatorio del dolor y la Analgesia Epi-

Figura 1.

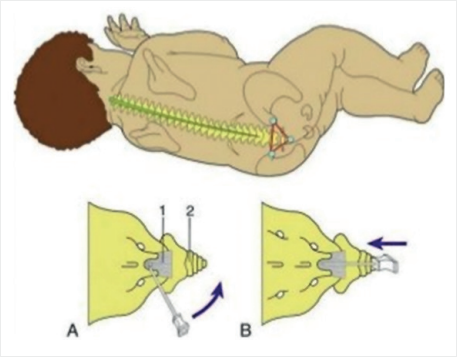

dural (Figura 2) que permite manejo posoperatorio de dolor en cirugías que requieren analgesia prolongada (ej: Cirugía de Mitrofanoff, hipospadias, etc).

En cirugía mayor ambulatoria urológica por lejos la anestesia regional más utilizada es el bloqueo de pene (Figura 3 y 4), que provee de analgesia de buena calidad por varias horas en la cirugía que comprometa pene desde su región medial a distal. En este se bloquea el nervio dorsal del pene rama del nervio pudendo, se utiliza habitualmente Bupivacaína 0,25-0,5% en dosis de 0,1 cc/kg/lado en cada lado del pene, traspasando la fascia de Buck, logrando analgesia que puede durar hasta 6-8 horas.

Figura 2.

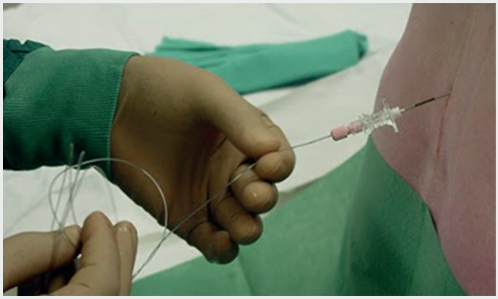

Figura 3. Anatomía Transversal del Pene: 1. Vena dorsal del pene;2. Piel; 3. Uretra; 4. Fascia de Buck; 5. Cuerpo cavernoso; 6. Arteria dorsal; 7. Vena dorsal profunda; 8. Nervio dorsal del pene; 9. Cuerpo esponjoso.

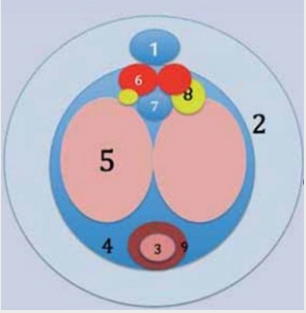

Figura 4. Sitio de punción del bloqueo de pene.

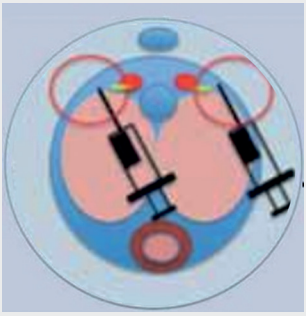

Un segundo bloqueo regional muy utilizado en urología es el bloqueo Ilioinguinal- iliohipogástrico, que provee analgesia a la región inguinal ipsilateral para cirugías como el descenso testicular, este bloqueo puede realizarse bajo visión ecográfica (*gold standard*) o con técnica de referencia anatómica. El anestésico utilizado es Bupivacaína 0,25% en dosis de 0,2-0,4 cc/kg por lado.

Para cirugía renal y de uréter, se requiere bloquear niveles sensitivos más altos en esta cirugía pueden utilizarse bloqueos como ESP o cuadrado lumbar.

Para analgesia de pared abdominal existen bloqueos como del plano transverso abdominal, de la vaina de los rectos que proveen analgesia de la pared anterior del abdomen.

Los bloqueos regionales son procedimientos muy seguros, más ahora con el estándar de realizarlos bajo visión ecográfica. Dentro de las complicaciones descritas se encuentra el hematoma del sitio de punción, el bloqueo inefectivo o sub-terapéutico y en casos muy raros la intoxicación por anestésicos locales.

vi. Posicionamiento y protección de puntos de apoyo

Una vez manejada la vía aérea y colocada la anestesia regional, corresponde posicionar al paciente de forma adecuada para la cirugía que se realizará. Este procedimiento debe ser supervisado siempre por el cirujano a cargo, el equipo de anestesia proveerá de las condiciones de profundidad anestésica para la movilización del paciente, y en conjunto protegerán los puntos de apoyo y las extremidades con el fin de evitar lesiones por presión y tracción de estructuras nerviosas Ej. Plexo braquial por elevación de brazos para Pieloplastía.

vii. Analgesia

Como se ha mencionado en varios ítems la analgesia para toda cirugía debe ser Multimodal, es decir ocupar varios receptores distintos de dolor con el fin de optimizar el resultado analgésico y disminuir las complicaciones; siempre que sea posible administrar un bloqueo regional y ocupar opioides de larga duración solo cuando la cirugía y cada caso particular lo amerite.

viii. Despertar

Cuando el cirujano termina la Cirugía, el Anestesiólogo ya ha determinado si despertará o no al paciente. Es poco frecuente no despertar al paciente y enviarlo a UCI a ventilación mecánica, pero es una estrategia que debe consi-

derarse (mas no es exclusiva ni obligatoria) en: Cirugías prolongadas mayores a 6 horas, requerimientos de transfusión masiva, trastornos hidroelectrolíticos severos, hipotermia severa, complicaciones quirúrgicas o anestésicas intraoperatorias, complicaciones respiratorias pre o intraoperatorias, etc.

Para despertar a un paciente deben cumplirse ciertos criterios, como primer punto es corroborar que no quede bloqueo neuromuscular (BNM) residual, y si queda, revertirlo vía farmacológica. Como alternativa a esto es esperar su reversión espontánea, es un punto muy relevante ya que un paciente con BNM residual no podrá activar su musculatura respiratoria para lograr ventilación espontánea, ni recuperar sus reflejos de protección de vía aérea (cerrar cuerdas vocales ante un estímulo nocivo, como por ejemplo reflujo de contenido gástrico). Otros elementos relevantes para lograr una extubación exitosa son: normotermia, estabilidad hemodinámica, evitar condiciones de anemia severa, aspiración de secreciones (si corresponde), estado hidro-electrolítico compensado, condiciones pulmonares adecuadas para el despertar, dosis racional de drogas vasoactivas etc.

Por lejos lo más frecuente, es despertar al paciente dentro de pabellón, la estrategia del despertar implica suspender el agente farmacológico que ha mantenido al paciente dormido. En la mayoría de los casos es suspender el gas halogenado y barrer con oxígeno el gas residual en los pulmones. En el caso de mantención con TIVA o TCI de propofol se suspenden ambos agentes y se espera el tiempo necesario para obtener niveles plasmáticos concordantes con el despertar anestésico, recordando siempre que también nos guiaremos con la monitorización de profundidad anestésica en caso de haberla utilizado.

Una vez eliminado el agente de mantención anestésica se verifica la capacidad del paciente de lograr gatillar la ventilación con su musculatura, lo que puede ser asistido o no por el ventilador mecánico. Si hemos corroborado que el paciente moviliza los volúmenes pulmonares adecuados, con una frecuencia respiratoria fisiológica y mantiene un CO_2 en rangos fisiológicos, y se han cumplido todos los criterios anteriores, se plantea el retiro del dispositivo de vía aérea para dejar al paciente en ventilación espontánea. Posterior a esto se administra oxígeno suplementario por una mascarilla Campbell para ser trasladado a la unidad de recuperación posanestésica.

ix. Recuperación

La unidad de recuperación posanestésica (URPA) pediátrica es una unidad especializada, la cual está compuesta por una o más enfermeras y personal técnico de recuperación, en ella los pacientes son monitorizados. Se aporta

Tabla 1. Criterios de Alta de URPA

Signos vitales estables
Estado tolerable de dolor, náuseas o sangrado
Estado de vigilia mantenida y capacidad de seguir órdenes (si corresponde)
Tolerancia oral (si esta es indicada)
Diuresis espontánea (si esta está indicada)
Criterios de movilidad de extremidades inferiores en caso de anestesia neuroaxial espinal.
Todos estos criterios están resumidos en el *Score* de Alderete para alta de unidades posanestésicas

oxígeno suplementario hasta lograr retiro o descenso de este. Se maneja el dolor y se vigilan activamente las complicaciones inmediatas posoperatorias, como sangrado, o alteraciones hemodinámicas entre otras.

El tiempo aproximado en que el paciente está en una URPA es 1 hora, habitualmente el paciente en este período está acompañado de su padre,madre o tutor; cumpliendo una serie de criterios de alta (Tabla 1) los cuales son monitorizados por enfermera e informados al anestesiólogo el paciente está en condiciones de trasladarse a su unidad de derivación (Unidad de Ambulatorio, Sala de hospitalizados o Unidad de intermedio quirúrgico) desde donde serán dados de alta cuando corresponda.

x. Agitación posoperatoria

Se refiere a la gran cantidad de trastornos del comportamiento que pueden presentar algunos pacientes tras una anestesia general. Es un fenómeno agudo que comienza tras el despertar y se extiende en promedio por 30 minutos. Se caracteriza por signos que incluyen el llanto, excitación, delirio, gemidos, desorientación, e incoherencias. En general, los niños no reconocen o identifican objetos familiares o personas durante este período. La incidencia de esta complicación en los niños no está clara, y varía entre un 10 y 50%, pero puede ser de hasta un 80% según algunos estudios.

En muy importante no asumir este diagnóstico y hacer una buena evaluación que permita descartar la agitación por variados factores, entre ellos el dolor posoperatorio, sobre todo en niños que aún no logran comunicación verbal.

Existen varias estrategias preventivas como la premedicación, la analgesia adecuada tanto como medidas no farmacológicas entra las que se encuentra una anestesia poco traumática y la buena información previa a padres y pacientes.

Como se mencionó con anterioridad, habitualmente es un episodio autolimitado que dura aproximadamente 20 minutos. Si requiere rescate farmacológico se ha descrito el uso de analgésicos (fentanilo 1-2 mcg/kg), benzodiacepinas (midazolam 0,1 mg/kg) e hipnóticos (propofol 0,5-1 mg/kg), dexmedetomidina (0,3 mg/kg).

LECTURAS RECOMENDADAS

1. Álvarez Escudero J, Paredes Esteban RM, Cambra Lasaosa FJ, et al. More than 3 hours and less than 3 years old. Safety of anesthetic procedures in children under 3 years of age, subject to surgeries of more than 3 hours. Rev Esp Anestesiol Reanim. 2017;64(10):577-84.
2. Carrillo-Córdova LD, Carrillo-Córdova JR, Villena-López EL, Carillo-Esper R. Bloqueo Regional Genital en Urología. Rev. Mex Urol 2017; 77(6):492-9.
3. Cote ChJ, Lerman J, Todres ID. Practice of anesthesia in infants and children. 6º edición. Ed. Elservier. 2019.
4. Escobar J, González M, Varas V. Anestesiología Clínica. 4ta Ed. Editorial Mediterráneo. Capítulo Anestésia pediátrica.
5. Egaña JI, Fuenzalida Soler P, Jiménez Esperidión C, et al. Recomendación Clínica: Disponibilidad y Uso de Monitorización Perioperatoria. Rev Chil Anest 2018;47:137-44.
6. Fernández Dueñas E. Tesis doctoral Agitación posoperatoria en niños, influencia del agente anestésico. 2017. Universidad Autónoma de Madrid.

ALERGIA AL LÁTEX EN UROLOGÍA PEDIÁTRICA

Alejandra Ríos Rubio

DEFINICIÓN

En la actualidad la sensibilización al látex constituye la segunda causa de anafilaxia durante los procedimientos quirúrgicos.

El látex es un producto vegetal procesado que se obtiene de la savia del árbol *Hevea Brasiliensi*, el cual se encuentra comúnmente en la fabricación de guantes y otros insumos médicos. Niños que son sometidos a múltiples cirugías tienen más riesgo de desarrollar alergia al látex, siendo de especial riesgo aquellos pacientes con patologías urológicas crónicas que requerirán múltiples cirugías y/o procedimientos, como el mielomeningocele (donde un 30-65% desarrollará alergia al látex) y la extrofia vesical.

Se define como alergia al látex a cualquier reacción al látex mediada por mecanismos inmunológicos que se acompaña de manifestaciones clínica, y sensibilización al látex cuando se demuestra la presencia de anticuerpos tipo IgE sin manifestaciones clínicas. Se han identificado al menos 15 proteínas de látex que se comportan como alérgenos.

CLASIFICACIÓN

El tipo de mediador y respuesta inmune determinará la clínica que presentarán los pacientes:

a) De hipersensibilidad inmediata o tipo I (mediada por IgE)

Producidas por las propias proteínas del látex con síntomas inmediatos, localizados o generalizados. El látex se comporta también como un aeroalérgeno al ser vehiculizado por el polvillo lubricante de los guantes, sin necesidad de mediar un contacto directo.

b) Hipersensibilidad retardada o tipo IV

Dermatitis de contacto, producidas generalmente por las sustancias químicas que se añaden al látex.

ETIOLOGÍA

Existen distintos factores que determinan la sensibilización al látex: 1) genético; 2) número de intervenciones quirúrgicas a las que se ha sometido un paciente, siendo las cirugías urológicas, traumatológicas y algunas neurológicas las que se asocian a esta condición; 3) el antecedente de atopia, que aumente 3 a 4 veces el riesgo relativo de padecer alergia al látex, y 4) reacción cruzada o síndrome látex-fruta en pacientes alérgicos a palta, plátano, kiwi, papaya y castañas, esto debido a la presencia de IgE especificas de estructuras proteicas similares al látex.

EPIDEMIOLOGÍA

La prevalencia de sensibilización al látex es variable. En la población general se ha descrito una prevalencia del 1 al 8,6%. En grupos con mayor contacto con el látex o pacientes portadores de espina bífida, malformaciones anorrectales o mielomeningocele la prevalencia es mayor (Tabla 1).

CLÍNICA

Reacciones no inmunes

Corresponde al mayor número de reacciones que se describen y son dermatitis de contacto por irritación mecánica o el pH alcalino de los guantes con lubricantes. Se manifiesta como piel seca, erosionada y descamada, y eritema, pápulas y ulceración en exposición crónica.

Tabla 1. Sensibilización al látex

Grupo de riesgo	Prevalencia de sensibilización
Historia previa de contacto al látex en múltiples intervenciones médico quirúrgicas (mielomeningocele, malformaciones urogenitales, sondajes vesicales múltiples)	37-67%
Personal de salud	17%
Exposición ocupacional (trabajadores del caucho, peluquería, manipuladores de alimento)	8%
Historia personal de atopia	6-20%
Individuos con alergia alimentaria a alimentos con reacciones cruzadas al látex (plátano, palta, kiwi, castaña, papaya)	20-26%
Población general	1%

Reacciones inmunes

Las reacciones inmunes por hipersensibilidad retardada son mediadas por linfocitos T y son responsables de la generación de la dermatitis de contacto alérgica, que suele aparecer 6 a 48 horas de exposición al antígeno y generalmente son secundarias a compuestos químicos de bajo peso molecular utilizados en la elaboración de los guantes y no al látex per se. Se manifiesta como eritema local, congestión nasal, estornudos, tos, edema y prurito. Las reacciones por hipersensibilidad inmediata o tipo I (mediada por IgE) inducidas por sensibilización a las proteínas del látex, aparecen en los primeros minutos hasta 36 horas posexposición. Generan urticaria, angioedema, rinitis, conjuntivitis, broncoespasmo, pudiendo llegar al *shock* anafiláctico. Los síntomas respiratorios por alérgenos aerolizados dispersados al ponerse y sacarse los guantes de látex se dan con mayor frecuencia en trabajadores de la salud los que presentan con cuadros de rino-conjuntivitis y asma ocupacional. Los síntomas nasales y oculares pueden preceder la aparición del asma por meses o años. Las reacciones alérgicas en relación a la inducción anestésica pueden presentarse entre los 25-90 minutos de iniciada, presentando urticaria generalizada, angioedema, broncoespasmo, hipotensión y finalmente *shock*.

ESTUDIO COMPLEMENTARIO

El diagnóstico está basado en una historia clínica detallada y la corroboración de sensibilización mediante pruebas cutáneas *in vivo* y/o pruebas *in vitro*. En la población general no se recomienda el estudio preoperatorio de rutina. Es conveniente un interrogatorio específico sobre síntomas sugerentes de sensibilización (Anexo 1). Frente a la sospecha, se debe derivar a inmulonología para la confirmación diagnóstica, quienes "rotularán" al paciente como tal.

a) Pruebas cutáneas de lectura inmediata (Prick Test)

Es el método más sensible para detectar la presencia de anticuerpos IgE dirigidos contra las proteínas del látex. Tienen un alto valor predictivo negativo y son de fácil realización y bajo costo, con un bajo riesgo de reacciones severas.

b) Test de parche

En caso de dermatitis de contacto alérgica, se utiliza una batería estándar que incluye los químicos utilizados en el proceso de manufactura del látex. Los resultados se leen a las 48 y 72 horas.

Anexo 1. Cuestionario alergia al látex en pacientes de alto riesgo de sensibilización.

Nombre
Edad

A. Factores de Riesgo Sensibilización al látex

1. Antecedentes Mórbidos

Espina bífida _____
Vejiga neurogénica _____
Número de cirugías previas _____
Tipo de cirugías _____
Rinitis Alérgica _____
Dermatitis Atópica _____
Asma Bronquial _____
Otras alergias _____ Cúales _____

2. Exposición a Látex

Cirugías o procedimientos invasivos numerosos (más de 3)	S	N
Estos procedimientos o cirugías ocurrieron en la infancia	S	N
Uso de guantes de látex o exposición a guantes, sondas de látex en forma regular	S	N
Uso de chupetes o mamaderas de látex	S	N
Historia de dermatitis de contacto en las manos	S	N
Utilizaβ bloqueadore	S	N

3. Antecedentes de reacción a frutos de la familia del látex

¿Alguno de estos alimentos le produce urticaria, picazón de labios o garganta u otra reacción alérgica al comerlo o manipularlo?

Familia Látex	Síntomas	Familia Rosáceas	Síntomas	Otras Familias	Síntomas
palta		pera		zanahoria	
kiwi		manzana		apio	
piña		damasco		naranja	
castaña		tomates		uva	
papaya		melón		higo	
plátano		durazno		papas	
				maracuyá	

c) Test de provocación

Se reservan para aquellos casos en que existan dudas diagnósticas y para la confirmación de alergia ocupacional, siempre y cuando las reacciones no hayan sido severas.

TRATAMIENTO

Actualmente no existe cura para la alergia al látex, por lo que la prevención es la estrategia más importante y efectiva.

Prevención primaria

Consiste en identificar a los pacientes de riesgo de sensibilización y evitar la exposición al látex. Estos incluyen pacientes que puedan requerir más de 3 cirugías durante su primer año de vida, o pacientes con más de 3 cirugías con exposición de mucosas. En el ámbito urológico destacan principalmente pacientes con los siguientes diagnóticos: disrrafia espinal (MMC), malformaciones genito-urinarias complejas (ej. cloaca, seno urogenital), malformados anorrectales, polimalformados. Pacientes sometidos a múltiples procedimientos endourológicos no califican como "prevención al látex" dado que son procedimientos sin exposición de mucosas.

La medida más efectiva es el uso de guantes sin polvo y con bajo contenido proteico, y asegurar la integridad de la piel de pacientes. No se ha descrito en la literatura la necesidad de manejo ambiental en la prevención de la alergia al látex.

Prevención secundaria

Consiste en evitar todo tipo de exposición al látex en los individuos ya sensibilizados. Para identificar a éstos pacientes, se debe aplicar una encuesta (Anexo 1). Si el paciente tiene historia clínica de riesgo, deberá ser derivado a policlínico de Inmunología para diseñar el estudio alergológico y confirmación diagnóstica definitiva.

En el caso de pacientes alérgicos al látex deberán tomarse una serie de medidas que se resumen en el Anexo 2.

COMPLICACIONES

Una de las complicaciones más graves de la alergia al látex mediada por IgE es el *shock* anafiláctico, secundario a la liberación masiva de mediadores inflamatorios que afectan inicialmente piel y aparato respiratorio, y posteriormente sistema digestivo y cardiovascular, con taquicardia e hipotensión progresiva que pueden llevar a la muerte. El manejo requiere el ABC de reanimación inicial, junto con adrenalina 0,01 mg/kg endovenosa en caso de reacción grave. El uso de hidrocortisona 5-10 mg/kg cada 4-6 horas tendría una respuesta en

Anexo 2. Preparación de pabellón libre de látex

1. Disponer siempre de brazalete de alerta de alergia, y de catalogación como tal en ficha clínica y en la cama del paciente.

2. Uso de delantal previo a contacto con el paciente y uso de guantes sin látex. En caso de haber usado látex con anterioridad, lavarse las manos prolijamente. Esto aplica además al personal que prepara los alimentos, evitando también aquellos alimentos con reacción cruzada.

3. Se programará como primera intervención de la mañana. La alergia per se no es indicación de hospitalización previa, pero al tratarse en general de pacientes con múltiples patologías complejas se recomienda su admisión y evaluación preanestésica el día anterior según corresponda. En caso de pacientes sanos con alergia al látex, puede ingresar de manera ambulatoria pero requiere de hospitalización posoperatoria.

4. Preparar pabellón libre de látex con material requerido dispuesto en pabellón previamente y dejándolo cerrado 12 horas previo al procedimiento. Se conectará la climatización 8 horas antes de la intervención (flujo de aire laminar). Éste debe ser visiblemente identificado como tal, evitando la entrada y salida innecesaria. Para cirugías de urgencia, se debe preparar pabellón por al menos 2 horas previas (idealmente 6). No es necesario cubrir elementos como cables, ruedas de carro, etc, dado que no aumentan el riesgo de sensibilización ambiental, mientras no tengan contacto directo con el paciente.

5. Se debe utilizar una técnica anestésica con baja capacidad histaminoliberadora y con el menor número de fármacos posible. Se debe tener disponible la medicación necesaria en caso de reacción anafiláctica.

6. En caso de pacientes con alergia al látex confirmada, debe contarse con cupo de UCI confirmado previo al ingreso del paciente a pabellón. Si no han ocurrido reacciones intraoperatorias o en el posoperatorio inmediato, podrá ser trasladado a sala según lo indicado por anestesia.

7. En caso de pacientes con alergia al látex confirmada, no existe consenso mundial para la premedicación, por lo tanto no se recomienda de rutina.

horas desde su administración, ayudando a estabilizar el *shock*. Los antihistamínicos endovenosos como la clorfenamina disminuyen la liberación de mediadores, por lo que también se utilizan en el *shock* anafiláctico, junto con los agonistas beta 2 para el manejo de la obstrucción bronquial. Se deben además retirar todos los elementos de látex del sitio.

PRONÓSTICO

Se ha descrito en estudios que un tercio de los niños con malformaciones específicamente urológicas presentan sensibilidad o alergia al látex, independiente si presentan espina bífida o extrofia vesical, e incluso independiente del número de cirugías realizadas y la edad de exposición. Por lo tanto, malformaciones urológicas en sí son un facto de riesgo de manera independiente para presentar reacción al látex. Es por esto que debemos preocuparnos del manejo del látex en pacientes pediátricos con malformaciones urológicas, especialmente aquellos intervenidos a temprana edad.

El uso de guantes y sondas se han descrito como los principales gatillantes de sintomatología alérgica, jugando un rol altamente importante la prevención primaria. En nuestro centro, se evitan sondas de látex en los pacientes urológicos, prefiriéndose el uso de sondas siliconadas, y en lo posible, guantes libres de látex.

LECTURAS RECOMENDADAS

1. Galaz V, Reyes D, Letelier N. Protocolo de manejo de pacientes con alergia al Látex" Hospital Dr. Exequiel González Cortés, Santiago, Chile. 2011, pp. 3-22.
2. Gandhi M, Vashisht R. Anaesthesia for paediatric urology. Anaestg Crit Care Pain Med. 2010;10(5):152-7.
3. Díaz M, Solé M, Caragol U. Protocolo perioperatorio para pacientes alérgicos al látex en cirugía mayor ambulatoria. Cir Mar Amb. 2015;20(2):52-7.
4. Arenas-Venegas A. Alergia al látex en el paciente pediátrico. Rev Mex Anest. 2014;37(1):S98-S101.
5. Fuentes R, Sandoval D, Bortzutzky A, Nazar C. Alergia al látex en el período perioperatorio. Rev Chil Cir. 2015;67(3):318-24.
6. Bailey M, Norambuena X, Roizen G, Rodríguez J, Quezada A. Alergia al látex en un hospital pediátrico. Caracterización y factores de riesgo. Rev Chil Pediatr. 2016;87(6): 468-73.
7. Degenhardt P, Golla S, Wahn F, Niggermann B. Latex Allergy in Pediatric Surgery is dependen on repeated operations in the first year of life. J Ped Surg. 2011;36(10):1535-9.
8. Spartà G, Kemper MJ, Gerber AC, Goetschel P, Neuhaus TJ. Latex allergy in children with urological malformation and chronic renal failure. J Urol. 2004;171(4):1647-9.

PARTE 12

Misceláneos

TRANSICIÓN EN UROLOGÍA PEDIÁTRICA

Dra. Macarena Muñoz Pérez y Dr. Pedro José López Egaña

INTRODUCCIÓN

La transición desde la infancia a la adultez es un proceso normal del desarrollo humano, por lo que, los sistemas de salud deben ser capaces de acompañarlo. El desarrollo de nuevas tecnologías y los avances en cuidados Neonatales y Pediátricos, han logrado la sobrevida de pacientes con patologías complejas de manera transversal en todas las disciplinas de la Pediatría, por lo que, los distintos equipos, se han visto en la necesidad de desarrollar estrategias que faciliten el flujo de pacientes desde los Servicios Pediátricos a Adultos.

En Urología Pediátrica, este proceso tiene algunas particularidades, ya que no todas las patologías tienen un "equivalente" en la Urología Adulta, como ocurre en otras especialidades como los pacientes asmáticos o diabéticos. Los pacientes con patologías complejas suelen tener distintas morbilidades, múltiples intervenciones quirúrgicas, atenciones por equipos multidisciplinarios que no solo consideran la atención médica, sino que también de otros profesionales de la salud. Esta etapa debe ser flexible y dar espacio a la contención y el acompañamiento. Requiere la coordinación de distintos equipos y procesos. Debe considerar los cambios propios de este proceso vital, en que el niño va adquiriendo independencia y deseos de desarrollar relaciones sociales y aceptación por sus pares. Este momento es también, la transición de ser niño a adulto, independiente, con expectativas y metas distintas a las de sus cuidadores.

PATOLOGÍAS NEFROUROLÓGICAS

Dado el aumento de las expectativas de vida de los pacientes con patologías nefrourológicas complejas, los esfuerzos se enfocan en disminuir la morbilidad y mejorar su calidad de vida.

OBJETIVOS DE LA UROLOGÍA DE TRANSICIÓN

- Preservación de la función renal y adecuado funcionamiento de las vías urinarias superiores.

- Minimizar las infecciones del tracto urinario.
- Lograr la continencia urinaria.
- Potenciar una adecuada función sexual y fertilidad según las posibilidades del paciente.

El lograr una transición exitosa, se hace relevante cuando este adolescente se convierte en adulto. El fracaso en el seguimiento puede llevar a complicaciones devastadoras, como enfermedad renal terminal o complicaciones de la continencia urinaria. La atención es realizada por múltiples especialidades dependiendo de su complejidad (Tabla 1), por lo que, debe crearse un plan individual, con objetivos comunes en la transición, logrando la coordinación de los distintos equipos que realizarán el seguimiento.

Tradicionalmente, existe un modelo paternalista de atención. A los equipos Pediátricos puede serles difícil confiar en los equipos de Adultos. Por otra parte, la relación del paciente/cuidadores-equipo de salud, es de largo aliento. Puede existir resistencia por parte de los cuidadores a ser transferidos, por incertidumbre y miedo al cambio y a no ver satisfechas sus expectativas. Finalmente, los equipos de adultos están poco familiarizados con las patologías pediátricas y con un entorno hospitalario-infraestructura que puede ser incluso distinto si debe trasladarse a otro establecimiento. Por lo tanto, debe pro-

Tabla 1. Especialidades asociadas a la atención de patologías urológicas

Patologías de Mediana Complejidad (Urología / Nefrología / Cirugía de Trasplante)	Valvas de uretra posterior Reflujo vésico-ureteral Hipospadia Nefrolitiasis Testes no descendidos Varicocele Obstrucción pieloureteral Riñón solitario Anomalías del tracto superior
Patologías Mayor Complejidad (Urología/ Nefrología/Cirugía/Oncología/Ginecología/ Endocrinología/Medicina Interna/Cirugía Plástica/Fisiatría/Cirugía de Trasplante, entre otros)	Cáncer Desordenes del desarrollo sexual Vejiga neurogénica Cloaca Complejo extrofia-epispadia Síndrome de Prune-belly

curarse realizar atenciones en conjunto previo al traslado, de modo de iniciar una relación médico-paciente con el nuevo equipo, así como evaluar la logista y coordinación de transición con otros profesionales involucrados: enfermería (derivaciones urinarias y digestivas), trabajadores sociales y Psicología, entre otros. Es importante tener en cuenta, que no es solo la transferencia del paciente a otro equipo, es también el inicio de la transición de la responsabilidad de los cuidadores al adolescente, por lo que, existirán intereses emergentes que pueden estar menos abordados en la etapa pediátrica, como la sexualidad y fertilidad.

POLICLÍNICO DE TRANSICIÓN

La morbilidad asociada puede tener riesgo de: disfunción vesical, trastornos metabólicos, litiasis, cambios neoplásicos y deterioro de la función renal. Debemos considerar, que los pacientes buscan vivir una vida normal, por lo que, se deben hacer todos los esfuerzos posibles para colaborarles y potenciar todas las posibilidades de desarrollo e independencia que su patología permita.

No existen guías que indiquen la edad específica de transferencia a los servicios adultos, se recomienda el inicio de la "anticipación" desde los 10-12 años hasta lograr la "transferencia completa" a los 18 años. Esto dependerá de la madurez emocional del adolescente y de la realidad local del servicio en el que nos encontremos.

En el Hospital Dr. Exequiel González Cortés (HEGC) se creó el Policlínico de Transición, con el objetivo de lograr un traspaso de pacientes urológicos complejos, desde el servicio de Urología Pediátrico-Adolescente hacia el servicio de Urología Adultos de manera acogedora, eficiente y evitando al máximo las posibles complicaciones en su vida. Para el buen cumplimiento de ésto es vital el trabajo conjunto entre los Urólogos Pediatras y los Urólogos de Adolescentes/Adultos, asegurando la continuidad de seguimiento y atención especializada iniciada incluso, desde el período de Neonatal. Actualmente en este Policlínico trabajan, conjuntamente el Servicio de Urología Pediátrica del HEGC y el Servicio de Urología adultos del Hospital Barros Luco Trudeau (HBLT).

Está conformado por los siguientes equipos:

- Urología Pediátrica HEGC.
- Urología Adulto HBLT y Hospital de Rancagua.
- Adolescencia HEGC.
- Ginecología Infanto-Juvenil HEGC y Adulto HBLT.

Tabla 2. Etapas del Proceso de Transferencia HEGC.

Etapa 1 (12 años)	• Selección del paciente • Derivación al Policlínico de Adolescente HEGC • Derivación Ginecología Infanto-Juvenil HEGC (Casos seleccionados)
Etapa 2 (14 años)	• Incorporación paulatina del Urólogo adulto a las atenciones • Revisión de historial médico-quirúrgico • Establecimiento de objetivos y planificación de seguimiento y resolución
Etapa 3 (15 años)	• Preparación de transferencia, familiarización con el nuevo establecimiento • Actualización de planes en conjunto al equipo de adolescencia • Transferencia
Etapa 4	• Retroalimentación postransferencia en reunión clínica al año del proceso

El proceso se inicia con la selección de pacientes que requerirán seguimiento de por vida (ejemplificados en Tabla 1), de manera, de realizar una presentación al equipo de Urología Adulto varios años antes de la transición. El proceso se realiza por etapas como lo muestra la Tabla 2.

CONCLUSIONES

La creación de centros y/o policlínicos especializados en el tema de adolescentes ha demostrado ser uno de los mejores métodos para lograr la adhesión de los adolescentes a los programas propuestos. Son claves para el éxito de éste la anticipación y preparación de los pacientes, tiempos flexibles, atenciones coordinadas y la familiarización del paciente a la atención adulta y de los especialistas adultos a los pacientes pediátricos.

Es un desafío motivar a los Servicios de Adultos a "hacerse cargo" de estos pacientes, que por su baja frecuencia, alta complejidad y los cambios propios de la adolescencia, se encuentra aún en desarrollo. Sin embargo, es imperativo que el proceso cuente con comunicación fluida entre ambos equipos, involucrando a las especialidades necesarias, de modo de discutir el complejo historial médico y quirúrgico, así como los objetivos comunes a corto y a largo plazo. Del éxito de este proceso, dependerá que logremos crear una relación

equipo-paciente como solía ser en el Servicio Pediátrico, generando compromiso del paciente al seguimiento, pesquisar las complicaciones y evitar el deterioro de la calidad de vida estos pacientes.

LECTURAS RECOMENDADAS

1. Lambert SM. Transitional care in pediatric urology. Semin Pediatr Surg. 2015;24(2):73-8.
2. Finsterbusch C. Protocolo Urología de Transición. Servicio de Urología Pediátrica, Hospital Dr. Exequiel González Cortés, 2020.
3. Wood D. Adolescent urology: developing lifelong care for congenital anomalies. Nat Rev Urol. 2014;11(5):289-96
4. Woodhouse C. Adolescent urology. En Thomas D. Essentials of Paediatric Urology. Second Edition, 2008.
5. Gleeson H, Turner G. Transition to adult services. Arch Dis Child Educ Pract Ed. 2012;97(3):86-92.
6. Woodhouse C. Adolescent Urology and Transitional Care. Eur Urol. 2015;68(5):745-6.
7. Shalaby MS, Gibson A, Granitsiotis P, Conn G, Cascio S. Assessment of the introduction of an adolescent transition urology clinic using a validated questionnaire. J Pediatr Urol. 2015;11(2):89.e1-5.

MEDICAMENTOS MÁS FRECUENTEMENTE UTILIZADOS EN UROLOGÍA PEDIÁTRICA

Francisco J. Reed López-Güereña

Fármaco	Dosis	Indicación	Eliminación	Efectos adversos
Amikacina	Lactantes y niños: 15-22,5 mg/kg/24 horas c 12-24 horas EV/IM Adolescentes: 15 mg/kg/24 horas c/12-24 horas EV/IM Dosis máxima: 1,5 g/24 horas	Infección de vías urinarias Profilaxis preoperatoria Lavados vesicales	Renal	Ototoxicidad, nefrotoxicidad.
Cefadroxilo	Lactantes y niños: 30 mg/kg/24 horas VO c/12 horas Adolescentes: 1-2 g/24 horas VO c/12 horas Dosis máxima: 2 g/24 horas QMP: 10-15 mg/kg/24 horas	Infección de vías urinarias Quimioprofilaxis	Renal	Alergia. Náuseas, vómitos, colitis pseudomembranosa, prurito, neutropenia, candidiasis.
Cefazolina	Lactantes y niños: 50-100 mg/kg/24 horas EV/IM c/8 horas (máxima 6 g/24 horas) Adolescentes: 2-6 g/24 horas c 6-8 horas EV/IM(máxima 12g/24 horas) Dosis preop: 50 mg/kg DU	Preoperatoria	Renal	Alergia. Leucopenia, trombocitopenia, elevación enzimas pancreáticas.
Ciprofloxacino	Niños: VO: 20-30 mg/kg/24 horas c/12 horas (máx 1,5g/24 horas) EV: 10-20 mg/kg/24 horas c/12h (máx 800mg/24 horas) Adolescentes: VO: 250-750 mg/dosis c/12 horas EV: 200-400 mg/dosis c/12 horas	Infección de vías urinarias	Renal	Malestar gastrointestinal, insuficiencia renal, convulsiones, cefalea. Artropatías ¿?
Codeína	Niños: 0,5-1 mg/kd/dosis c/4-6 horas IM/SC/VO (máx 60 mg/día) Adolescentes: 15-60 mg/dosis c/4-6 horas IM/SC/VO (máx 120 mg/día)	Analgésico no AINE	Renal	Depresión SNC, depresión respiratoria, estreñimiento, espasmos, prurito, hipotensión.

Fármaco	Dosis	Indicación	Eliminación	Efectos adversos
Cotrimoxazol (Trimetroprim TMP/ sulfame-toxazol)	Lactantes/Niños: 8-10 TMP mg/kg/24 horas c/12 horas VO/EV Adolescentes (> 40 kg): 160 mg/dosis c/12 horas VO/EV quimioprofilaxis: 2-4 mg/kg/24 horas VO	Infección urinaria Quimiprofilaxis	Renal	Alergia. Anemia megaloblástica, exantema, altera-ciones hepáticas y renales.
Diclofenaco	Niños (mayor 2 años): 2-3 mg/kg/día VO en 2 a 4 dosis Adolescentes: 100-200 mg VO en 2 a 4 dosis (máx 225 mg/día)	Antiinflamatorio no esteroideo	Renal	Hemorragia gastrointestinal, porfiria, mareo, cefalea, anemia, agranulocitosis.
Doxazocina	Niños: 0,5 a 4 mg/día (0,03 mg/kg/día como terapia médica expulsiva en litiasis) VO en 1 a 2 dosis Adolescentes: 2 a 8 mg/día VO en 1 a 3 dosis	Disinergia destruso esfinteriana / Litiasis ureteral distal.	Hepática	Mareo, hipoten-sión, sequedad de boca, cefalea.
Ibuprofeno	Lactantes (mayores 6 meses) Niños: 5-10 mg/kg/dosis VO c/6-8 horas (máx 40mg/kg/día) Adolescentes: 400-800 mg/dosis VO c/6-8 horas (máx 800 mg/dosis o 3,2 g/día)	Antiinflamatorio no esteroideo	Renal	Exantema, sangrado, granu-lopenia y anemia; disminuye efecto de furosemide, tiazidas y antihi-pertensivos.
Naproxeno	Niños > 2 años: 5-7 mg/kg/dosis VO c/8 a 12 horas (máx 1.250 mg/24 horas) Adolescentes: 10-20 mg/kg/24 horas VO en 2 dosis	Antiinflamatorio no esteroideo	Renal	Gastritis, hemorragia gastrointestinal, trombocitopenia.

Fármaco	Dosis	Indicación	Eliminación	Efectos adversos
Nitrofurantoína	Niños (> 1 mes): 5-7 mg/kg/24 horas c/6h VO (máx 400 mg/24 horas) QMP: 1-2 mg/kg/dosis VO (máx 100 mg/24 horas) Adolescentes: 50-100 mg/dosis c/8 horas VO	Infección urinaria Quimioprofilaxis	Renal	Insuficiencia renal, náuseas, vómitos, ictericia, cefalea, hepato-toxicidad, anemia.
Oxibutinina	Niños < 5 años: 0,2 mg/kg/dosis 2-4 veces/día VO (máx 15 mg/24 horas) Niños > 5 años: 5 mg/dosis 2-3 veces/día VO Adolescentes: 5-10 mg/dosis 2-4 veces/día (máx 30 mg/dosis/día)	Alteraciones vesicales Relajación vesical Antiespasmódi-co vesical	Renal	Sequedad de boca, enrojeci-miento, cefalea, estreñimiento. Somnolencia.
Paracetamol	Recién nacido: 10-15 mg/kg/dosis VO c/6-8 horas Niños: 10-20 mg/kg/dosis VO c/4-6 horas (máx 4 g en 24 horas)	Analgésico No efecto antiinflamatorio	Hepático	Exantema, discra-sias sanguíneas, necrosis hepática, lesión renal (uso crónico).
Polietilenglicol	Niños: 0,25-1,4 mg/kg/24 horas VO 2-3 veces/día Adolescentes: 17 g/día (máximo)	Estreñimiento	Intestinal	Diarrea, dolor abdominal, flatu-lencia.
Tamsulosina	Niños 2-6 años: 0,2 mg/dosis c/24 horas Niños > 6 años y adolescentes: 0,4 mg/dosis c/24 horas	Litiasis ureteral distal/relajante de esfínter urinario externo	Renal	Hipotensión.

INVESTIGACIÓN CIENTÍFICA EN MEDICINA

María Santos Couve y Pedro-José López Egaña

INTRODUCCIÓN

Podemos entender que una publicación es el resultado último de la investigación científica en medicina, quedando plasmado para ser leído y analizado por todos. A pesar de que para casi todos puede ser una pesadilla, al ser un proceso largo y a veces engorroso, es algo fundamental para el desarrollo y crecimiento de la medicina, como también para mejorar la atención de nuestros pacientes. Una publicación permite que las experiencias, resultados y sus conclusiones sean validadas, y de esta forma ser conocidas por la comunidad científica. Contrario a lo que se piensa, no es necesario realizar un gran descubrimiento para publicar, basta estar atento a esos pequeños detalles del día a día a los que uno pueda estar acostumbrado y que pueden ser algo novedoso y valioso para otros.

Publicar los resultados de nuestros trabajos en revistas científicas hoy día parece ser algo obvio, pero no lo era antiguamente. Las primeras revistas aparecieron durante la segunda mitad del siglo XVII (1665 semanario Journal des Sçavans). Luego en la segunda mitad del siglo XIX se produjo un cambio, donde la experimentación cobró mayor importancia y el publicar se empezó a considerar como un principio fundamental en la filosofía de la ciencia. Desde entonces que las publicaciones han ido aumentando exponencialmente y cada vez se han especializado más. Dentro del desarrollo de la investigación científica la creación de internet fue un hito que impulsó aún más este desarrollo, creando una biblioteca universal de acceso inmediato a la gran mayoría de las revistas. Hoy podríamos decir que *"si no está escrito no existe"*.

Publicar es solo el último paso de la investigación científica; todo el proceso previo es la elaboración de una idea que, por medio de investigación, análisis y debate, se logra transformar en un artículo. Esto requiere de mucho tiempo, como también de costos económicos. Tiempo que generalmente no sobra, por lo que es importante recalcar que el objetivo de publicar no es solo por el aporte al mundo científico, sino que también enseña a pensar de manera sistemática y a distinguir los artículos buenos de los malos, lo que hoy día resulta crucial.

Por último, escribir información científica no es solo la publicación de un manuscrito. Existen otras maneras de generar conocimiento científico, como son: las cartas al director, comentarios de otros trabajos, revisiones bibliográficas, etc. Ideal enviar el articulo a la mejor revista posible, con mayor impacto. Si no es aceptado en aquella revista, no hay que darse por vencido, si no muy por el contrario, mejorar el artículo en caso de que sea solicitado y reenviarlo, o intentar con otra revista. Lo importante es que logre ser publicado, así los autores pueden ver su trabajo llegar al final, y volver a empezar con otro.

Cada generación de médicos debe ser mejor que anterior, así como la atención de nuestros pacientes pediátricos, por lo que investigar y publicar es un trabajo que nos beneficia a todos. Presentamos los principales elementos para la redacción de un artículo para los primeros pasos de un investigador.

¿CÓMO PUBLICAR?

Todo parte de una idea, que luego se transforma en un problema clínico, con la que se formula una pregunta clínica y en base a ésta creamos un proyecto de investigación que responda nuestra pregunta.

Antes de escribir un manuscrito es recomendable redactar un borrador o "one page", que incluye en resumidas palabras puntos como objetivo, método, puntos a analizar, mensaje final a entregar, entre otros (Anexo 1).

Éste, al ser un borrador está sujeto a cambios durante el proceso de investigación, pero es un punto de partida para ordenar la investigación y su escritura.

Dividiremos este sistema de creación, investigación y posterior escritura en los siguientes pasos buscando facilitar el proceso.

1. La pregunta "motor"

La idea original se transforma en una pregunta de investigación. Aquí es donde nos tenemos que plantear lo que motivó el estudio en términos de una hipótesis que va a confirmar o descartar una teoría. Para poder generar esta pregunta de manera investigativa tenemos que basarnos en la pregunta **PICOT**:

- **P**aciente o población de interés a estudiar: "niños con enuresis".
- **I**ntervención a estudiar: "uso de dispositivos de condicionamiento que evite enuresis".
- **C**omparación con técnicas o tratamientos existentes: "alarmav/s medidas generales".

- **O**utcome o resultados esperados: "mejoría en la enuresis, cuantificada como días al mes que amanece mojado, con los dispositivos de condicionamiento".
- **T**iempo: Cuánto tiempo dura el estudio.

Una vez teniendo claro los conceptos anteriores, la pregunta de investigación idealmente debe cumplir con los criterios **FINER**:

- **F**actible.
- **I**nteresante.
- **N**ovedoso.
- **É**tica.
- **R**elevante.

Dentro de esta primera etapa es fundamental también aclarar cuál es el objetivo principal del estudio como los objetivos secundarios.

2. Investigar

Buscar la información que ya existe sobre lo que vamos a estudiar. Aquí recomendamos empezar por guías y resúmenes como uptodate o dynamed, para poder tener una idea general de lo que se va a estudiar. Luego buscar más específicamente en Pubmed u otros buscadores, priorizando por validez de estudios, siendo las revisiones sistemáticas las mejores.

3. Método de estudio

Este va a depender de la pregunta clínica formulada. Presentamos un esquema resumen para la elección de estudio y una tabla que muestra en términos generales el estudio según la pregunta (Tabla 1, Figura 1). Idealmente que el primer trabajo realizado por el investigador no intente ser de alta complejidad como una revisión sistemática. Este es un proceso de aprendizaje donde hay que partir por lo más básico.

Tabla 1. Tipo de estudio a utilizar según la pregunta clínica

Causalidad o etiología	Cohorte, caso y control
Pronóstico	Cohorte longitudinal
Tamizaje o *screening*	Ensayo clínico randomizado
Diagnóstico	Estudio con *gold standard*
Terapia	Ensayo clínico randomizado

Figura 1. Esquema simplificado de los tipos de estudio.

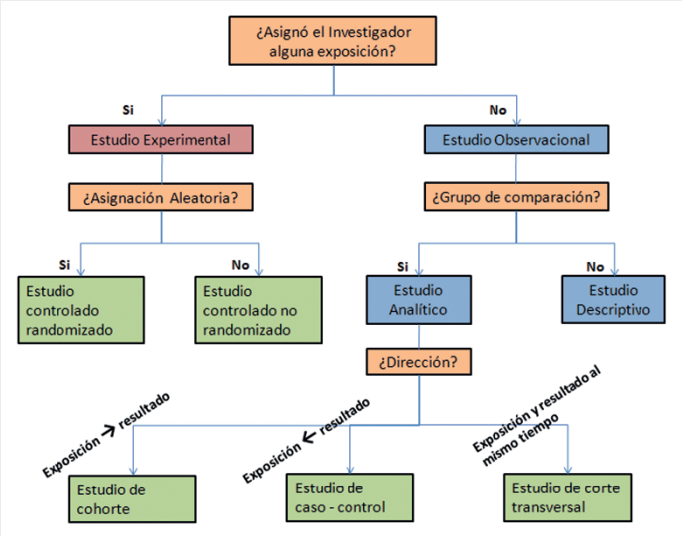

4. Estadísticas

Elegir el análisis estadístico que se necesitará para poder evaluar los resultados obtenidos. En este paso es recomendable apoyarse con un estadístico.

5. Exponer

Al tener el proyecto de investigación avanzado con sus conclusiones, pero aún no escrito completamente, es recomendable presentar el trabajo en un congreso para exponerlo ante una comunidad científica y así poder recibir retroalimentación positiva como negativa. Si bien este paso no es imperioso para escribir un manuscrito, permite a los autores recibir retroalimentación sobre el trabajo en cuestión.

6. Escribir el manuscrito

Para iniciar la escritura, siempre hacerlo en el idioma en el que se quiere publicar. Para el orden de escritura no existe una regla, (como tampoco para los pasos aquí mencionados), pero recomendamos el siguiente orden, que sigue un orden lógico de cómo fue el desarrollo de la investigación. Primero planteando

los hechos, lo que hicimos, lo que obtuvimos y luego indagar en la discusión en donde incluimos nuestra opinión y aporte.

a. Introducción

¿Cuál es el problema? Lo más conciso posible, idealmente no más de 3 ideas que se traducen en 3 párrafos. Describir el problema a tratar, el contexto actual del problema, recalcar su importancia, mencionar los objetivos y la hipótesis del estudio idealmente planteada como pregunta PICOT.

b. Resumen:

Generalmente menos de 250 palabras. Esto es lo que el lector va a leer, por lo que es fundamental que sea atractivo y contenga la información necesaria para que el trabajo sea aceptado. Se debe plantear claramente los objetivos, la metodología utilizada, un resumen de los resultados y la principal conclusión.

c. Título:

Tiene que ser atractivo, corto, conciso y claro. Esto es lo que "vende". Idealmente menos de 10-12 palabras.

d. Carta al editor:

Depende de cada revista. Aquí es donde se dirige directamente al editor para decirle por qué este artículo debe ser publicado en su revista.

e. Primera página:

Cada revista tiene sus exigencias. Pero por lo general incluye el título, los autores, sus afiliaciones y el autor para correspondencia.

f. Materiales y métodos:

¿Cómo resolvimos el problema? Describir ordenadamente cómo se realizó el estudio. Debe incluir: el diseño, población, entorno, intervenciones, análisis estadístico, criterios de inclusión y de exclusión.

g. Resultados:

¿Qué encontramos? Enumerar qué es lo que se encontró de forma detallada y completa, para que el lector no tenga dudas ni se pierda información relevante. No interpretar ni extrapolar. Aquí se pueden incluir tablas y gráficos que expliquen resultados, evitando tener que escribirlos en el texto.

h. Discusión:

Una de las partes más importantes del texto, ya que muestra la línea de pensamiento de los autores. ¿Qué significa? Se debe partir por mencionar los resultados principales (sin repetirlos) y luego relacionarlos con los resultados de la bibliografía. En esta etapa se deben plantear y responder las siguientes preguntas: ¿Cómo se relacionan los resultados con los antecedentes? ¿Qué

estamos aportando? ¿Qué limitaciones tuvo el estudio? ¿Existen líneas de investigación para el futuro?

i. Conclusión:
Qué aportó el trabajo al mundo científico y contestar la pregunta inicial. Es importante no agregar datos extras que no sean relevantes ni especular conclusiones. Solamente lo basado en el estudio. Y no necesariamente tiene que ser un párrafo, si no que simplemente una línea.

o. Bibliografía:
¿Con quién comparamos? Va a depender de la revista como se deben citar las referencias.

p. Agradecimientos:
¿Quién nos ayudó? Esto es opcional.

7. El cajón

Luego de terminar la redacción, y antes de enviarlo a una revista, dejarlo reposar y volver a leer dentro de 2-3 semanas. Aquí podemos enviarlo a pares externos para recibir críticas y opiniones, ver que los números calcen y que las ideas se entiendan. Es aquí donde se vuelve a evaluar el mensaje final que se quiere entregar, cual es la idea final que se llevará el lector.

8. Check List

Finalizar el manuscrito, al terminar de escribir para certificar que está completo se debe ser capaz de responder las siguientes preguntas:

- Introducción: ¿Qué pregunta se está haciendo? (PICOT)
- Métodos: ¿Cómo se estudió?
- Resultados: ¿Qué se encontró?
- Discusión: ¿Qué significan estos resultados?
- Conclusión: ¿Contesta la pregunta original? ¿De qué manera?

Una vez que estén respondidas las preguntas enviarlo a la revista elegida.

Como vemos, el proceso es largo, por eso ser investigador requiere de dedicación, creatividad y constancia, que son elementos que cualquier persona puede tener o desarrollar. El publicar es una labor que todos podemos aprender, siendo más fácil al estar guiado por un tutor de mayor experiencia en el área. Basta solo con proponérselo, conocer los elementos básicos de su estructura y escritura, y así lograr pasar de una hoja en blanco a una publicación oficial con DOI propio.

Anexo 1. Proyectos de investigación y/o trabajos científicos

1. Nombre proyecto	
2. Objetivo	
3. Método	
4. Puntos a analizar	
5. Mensaje final a entregar	
6. Fundamentos que apoyan el proyecto	
7. Becado y Staff responsables	
8. Tiempo estimado estudio	
9. Bibliografía	

LECTURAS RECOMENDADAS

1. Mabrouki K, Bosch F. Redacción científica en biomedicina: Lo que hay que saber. Cuadernos de la Fundación Dr. Antonio Esteve. N9.
2. Lam Díaz RM. La redacción de un artículo científico. Rev Cuba Hematol Inmunol Hemoter 2016;32(1):57-69.
3. Shrestha A, Shrestha A. The importance of doing research as a medical student. Kathmandu Univ Med J (KUMJ). 2007;5(1):138.
4. Soto M, Rada G. Formulación de preguntas en medicina basada en evidencia. Rev Med Chil. 2003;131(10):1202-3.

ROL DE ENFERMERÍA EN UROLOGÍA PEDIÁTRICA

Emelia Beatriz Díaz Rojas

DEFINICIÓN

La gestión del cuidado en enfermería, según el código sanitario de Chile, incluye: la promoción, mantención y restauración de la salud; la prevención de enfermedades o lesiones; la ejecución de acciones derivadas del diagnóstico y tratamiento médico; y el deber de velar por la mejor administración de los recursos de asistencia para el paciente.

"El énfasis, por tanto, del rol profesional de la enfermera no está solo en el proceso salud-enfermedad, sino en el Bienestar integral de la persona, de la familia y la población, así como en la calidad de vida de ellos. La enfermedad es solo un evento negativo en el proceso de la vida y, aunque la afecta de diversas maneras, no constituye una situación permanente durante toda la vida de las personas, ni es el flagelo que azota constantemente la vida familiar y colectiva" (Perdomo, 1991).

Para realizar este rol profesional la enfermera debe poseer un conjunto de conocimientos, comportamientos, habilidades, actitudes y valores que se centran en el cuidado de la vida humana, a través de todas las etapas de vida del individuo, sin dejar de lado la atención a la comunidad y familia del paciente.

La **enfermera de Urología pediátrica** se encarga de gestionar los cuidados a los pacientes menores de 18 años con enfermedades de las vías urinarias (desde los riñones hasta la uretra) y reproductivas, apoyando la labor del Urólogo y desempeñando su rol a través de las siguientes funciones: Asistencial, Administrativa, Educativa y de Investigación que a continuación se detallan:

Asistenciales

- Formar parte del equipo interdisciplinario que participa en el cuidado integral del niño con patología urológica y de su las familias.
- Cuidar la salud del niño urológico en forma personalizada, integral y continua, respetando sus valores, costumbres y creencias.
- Participar en el análisis y discusión de la situación de salud de los niños urológicos prequirúrgicos y de sus padres.

- Realizar y controlar el proceso de Atención de Enfermería, como método científico de la profesión. Incluyendo en esta atención el ingreso de los pacientes a la lista de espera quirúrgica.
- Registrar en la historia clínica toda la información disponible sobre los problemas identificados en los pacientes y su familia (potencialidades y déficit para enfrentar la patología urológica y sus cuidados).
- Evaluar las respuestas del individuo y la familia al tratamiento y a los cuidados de enfermería urológicos, realizar seguimiento (Ej: de cateterismo vesical); registrarlos en la historia clínica.
- Ejecutar actividades de curación y retiro de sondas urinarias al paciente.
- Ejecutar técnicas y procedimientos de enfermería en el ámbito de su competencia. (Toma de exámenes, sondeos, lavados vesicales, etc.).
- Fomentar la colaboración intersectorial y multidisciplinaria en la gestión de los cuidados de salud a la población.
- Detectar las necesidades educacionales y elaborar programas de educación para la salud, en la búsqueda del mejoramiento de la calidad de la vida de los pacientes y del personal de enfermería.
- Actuar como asesor y consultor en materia de salud de los individuos, las familias y las comunidades.
- Coordinar lista de espera quirúrgica Urológica (priorizada por antigüedad y urgencia quirúrgica), realizar educación preoperatoria resolviendo dudas paternas.

Docentes

- Diseñar, planificar y participar en programas de educación permanente para los padres, cuidadores y/o niño en relación a: lavado de manos, uso de sondas urinarias, lavado vesical; mielomeningocele sus cuidados y complicaciones; auto-cuidado del paciente urológico que se cateteriza; auto-cuidado del paciente urológico posquirúrgico.
- Diseñar, planificar y participar en programas de educación permanente para el personal de enfermería y otros profesionales de la salud, en relación a la patología urológica y a la atención del paciente urológico.
- Planificar, ejecutar y controlar el proceso de enseñanza-aprendizaje en la formación del personal de enfermería.
- Capacitar a los padres, a la familia y al menor (cuando corresponda) para que asuma conductas responsables en el cuidado de su salud, y de los procedimientos urológicos que requiere (Ej cateterismo limpio, lavado de manos, mielomeningocele, etc.).

- Impartir docencia incidental en el puesto de trabajo.
- Participar en programas de educación continua para el personal de enfermería y otros profesionales de la salud.
- Participar en el proceso de enseñanza-aprendizaje en la formación del personal de enfermería. (Me parece es lo mismo que punto anterior)
- Desarrollar actividades formativas en los estudiantes ubicados en su servicio teniendo en cuenta la composición del Equipo de Trabajo de Enfermería.

Administrativas

- Planificar y controlar los cuidados de enfermería.
- Participar en el planeamiento de acciones interdisciplinarias e intersectoriales en los diferentes niveles de atención de salud.
- Asesorar en materia de enfermería urológica a la comunidad hospitalaria que lo requiera.
- Administrar unidad de Urología en lo que se refiere a personal, insumos y requerimientos.
- Diseñar, implementar y participar en programas de evaluación de la calidad de la actividad de enfermería urológica y establecer estándares para su medición (Protocolos, ISO 9000)
- Establecer políticas de atención, educación e investigación en enfermería.
- Velar por la organización de la estación de trabajo del personal de enfermería.
- Controlar y cumplir los principios de asepsia y antisepsia.
- Ejecutar y controlar el cumplimiento de los principios éticos y bioéticos.
- Desarrollar actividades administrativas en dependencia de la composición del Equipo de Trabajo de Enfermería.
- Participar y/o dirigir las reuniones del servicio de enfermería que sean programadas según la pirámide del Equipo de Trabajo de Enfermería.
- Participar en las técnicas administrativas y científicas de enfermería.
- Supervisar el área de desempeño de enfermería para mantener y mejorar los servicios.

Investigativas

- Realizar y/o participar en investigaciones en enfermería y otras áreas con el objetivo de contribuir al desarrollo profesional y al mejoramiento de la salud de la población.

- Realizar y/o participar en investigaciones del equipo urológico.
- Divulgar y aplicar los resultados de las investigaciones, a fin de contribuir a mejorar la atención de salud, la atención de enfermería y el desarrollo profesional.

CONCLUSIÓN

Una enfermera de urología pediátrica debe:

- Proporcionar servicios de diagnóstico y tratamiento para los pacientes menores de 18 años, que presentan alteraciones urinarias y reproductivas que se ven afectados por virus, bacterias y otras anomalías.
- Encargarse de determinar las acciones apropiadas a tomar en relación a las capacitaciones que requiere el niño y su familia.
- Además, tiene que ser capaz de comunicarse efectivamente con los niños para ayudarles a entender sus condiciones y mantener la calma en la sala de instrucción.

LECTURAS RECOMENDADAS

1. Article from European Urology Today, volume 22, No. 4 Artículo de European Urology Hoy en día, volumen 22, No. 4; http://www.uroweb.org/?id=23&act=showfull&aid=145 10/2/2011.
2. http://www.med-help.net/nurse/urology-nurses.html 10/2/2011.
3. Codigo sanitario de Chile; Libro V; Artículo 112 y ss. http://epi.minsal.cl/epi/html/RSI/VI/3Miscelaneo/05codsan.pdf 10/2/2011.
4. Enfermería profesional. Definición y papel del profesional; Capitulo 2; http://www.mailxmail.com/curso-enfermeria-profesional-tecnicas-fundamentos 14/2/2011.

"Si no está escrito no existe". Esta famosa frase –al parecer anónima– que nos ha acompañado desde que estudiamos medicina, cobra una increíble fuerza al mirar las horas, días y semanas de trabajo dedicados al manual que tienes en tus manos.

Al plasmar una idea, un pensamiento, un trabajo por escrito, uno lo está poniendo en vitrina permanente. Uno expone un proceso de una idea que dedicó tiempo, trabajo y energía en desarrollar, en pulir y en hacerla pública. Uno la deja escrita, la deja "al aire" para que otros la puedan leer con todo lo que significa.

Manual de Urología Pediátrica

SEGUNDA EDICIÓN

Editores:
Ricardo Zubieta A.
Nelly Letelier C.
Carlos Finsterbusch R.

Coeditores:
Francisco Reed L.
Francisca Yancovic B.
Pedro José López E.

Coeditora digital:
Alejandra Ríos R.

HOSPITAL DE NIÑOS DR. EXEQUIEL GONZÁLEZ CORTÉS
"Comprometidos con tu Cuidado"

UROLOGÍA PEDIÁTRICA
Hospital Exequiel González Cortés

SAVAL