PATOLOGÍA HEMATOLINFÁTICA

DR. JOSÉ MANUEL HERRANZ
ANATOMÍA PATOLÓGICA
HCUCH

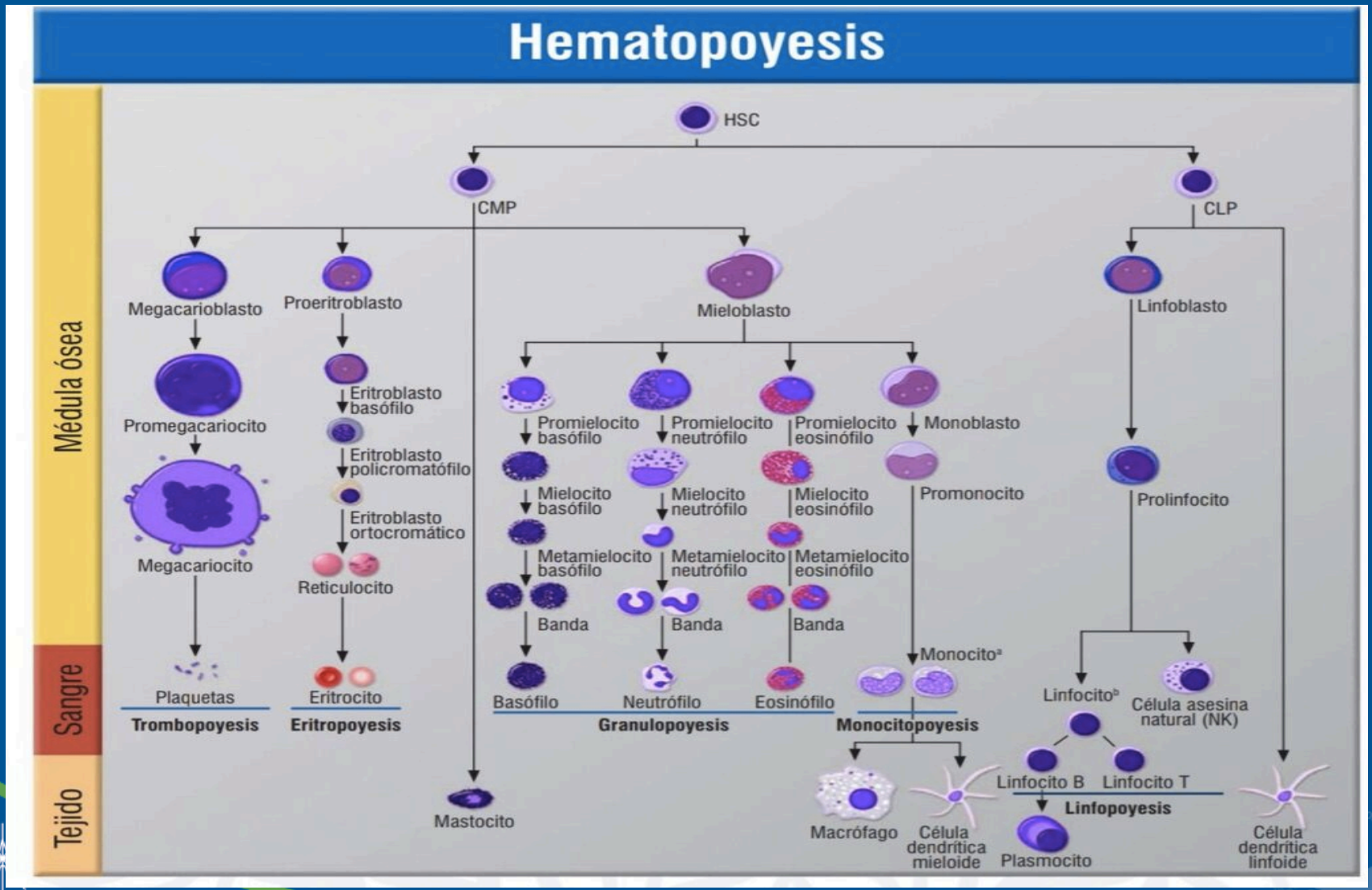
Hematopoyesis
Médula ósea
Sangre
Tejido
HSC
CMP
CLP
Megacarioblasto
Proeritroblasto
Mieloblasto
Linfoblasto
Promegacariocito
Megacariocito
Eritroblasto basófilo
Eritroblasto policromatófilo
Eritroblasto ortocromático
Reticulocito
Promielocito basófilo
Promielocito neutrófilo
Promielocito eosinófilo
Monoblasto
Mielocito basófilo
Mielocito neutrófilo
Mielocito eosinófilo
Promonocito
Metamielocito basófilo
Metamielocito neutrófilo
Metamielocito eosinófilo
Banda
Banda
Banda
Prolinfocito
Plaquetas
Trombopoyesis
Eritrocito
Eritropoyesis
Basófilo
Neutrófilo
Eosinófilo
Granulopoyesis
Monocito[a]
Monocitopoyesis
Linfocito[b]
Célula asesina natural (NK)
Linfocito B
Linfocito T
Linfopoyesis
Mastocito
Macrófago
Célula dendrítica mieloide
Plasmocito
Célula dendrítica linfoide

NEOPLASIA MIELOIDES

- NEOPLASIAS MIELOPROLIFERATIVAS
- NEOPLASIAS MIELODISPLÁSICAS
- LEUCEMIA MIELOIDE AGUDA
- MASTOCITOSIS

NEOPLASIAS LINFOIDES

- LINFOMA NO HODGKIN
  - LINFOMA CÉLULAS B
    - LINFOMA DE CÉLULAS B PEQUEÑAS
      - LINFOMA LINFOCITICO, LINFOMA DEL MANTO, LINFOMA FOLICULAR, ETC
    - LINFOMA DE CÉLULAS GRANDES B
      - LINFOMA DIFUSO DE CÉLULAS GRANDES B, LINFOMA BURKITT, ETC.
  - LINFOMA CÉLULAS T
    - LINFOMA T PERIFERICO, DEL ADULTO, T/NK, ANGIOINMUNOBLÁSTICO
  - LINFOMA DE CÉLULAS PRECURSORAR
    - B
    - T
- LINFOMA DE HODGKIN
  - CLÁSICO
  - NODULAR DE PREDOMINIO LINFOCÍTICO

SISTEMA HEMATOLINFÁTICO

- MÉDULA ÓSEA
- TIMO
- TEJIDO LINFOIDE ASOCIADO A MUCOSA
- BAZO
- GANGLIOS

MÉDULA ÓSEA

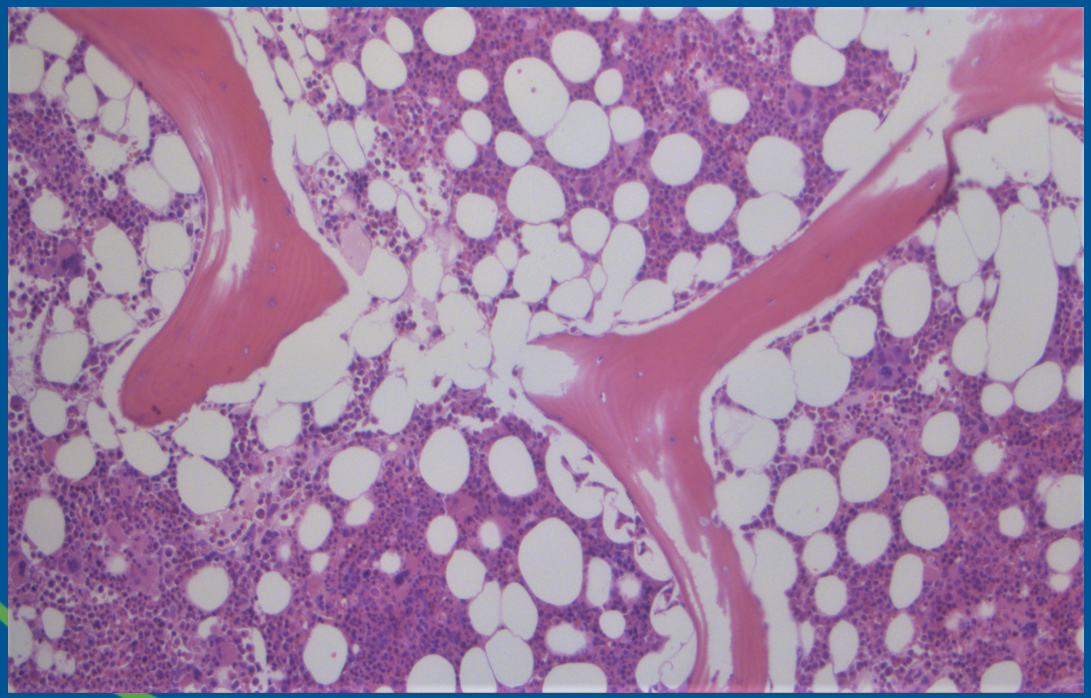

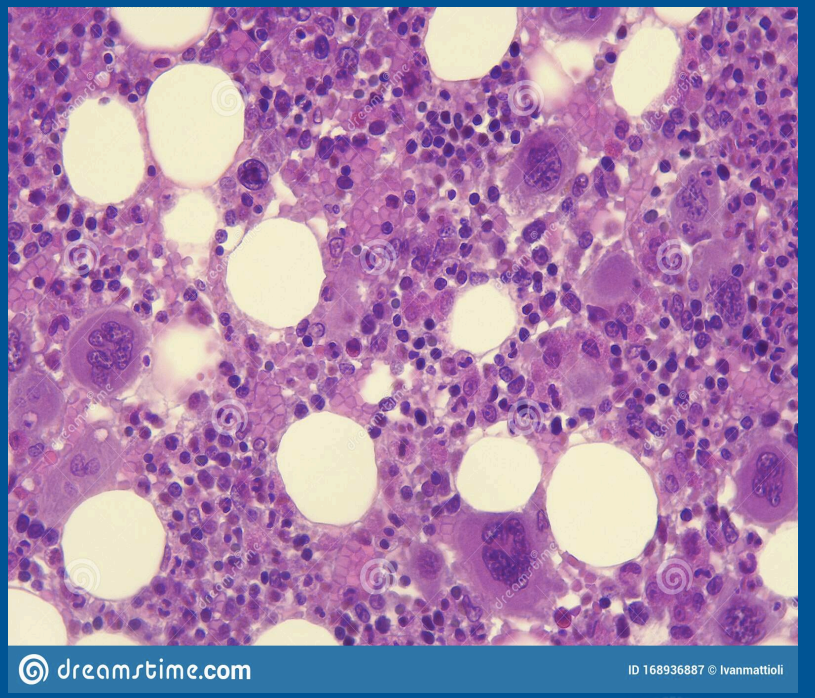

TIMO

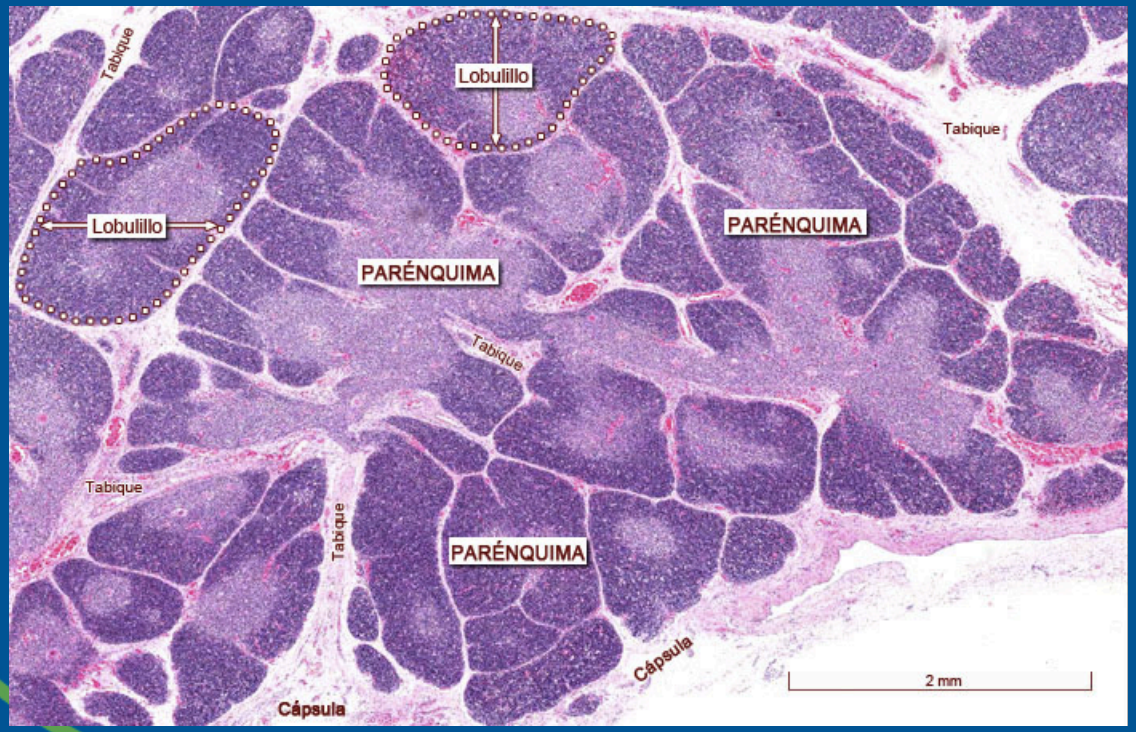
Tabique
Lobulillo
Tabique
Lobulillo
PARÉNQUIMA
PARÉNQUIMA
Tabique
Tabique
Tabique
PARÉNQUIMA
Cápsula
Cápsula
2 mm

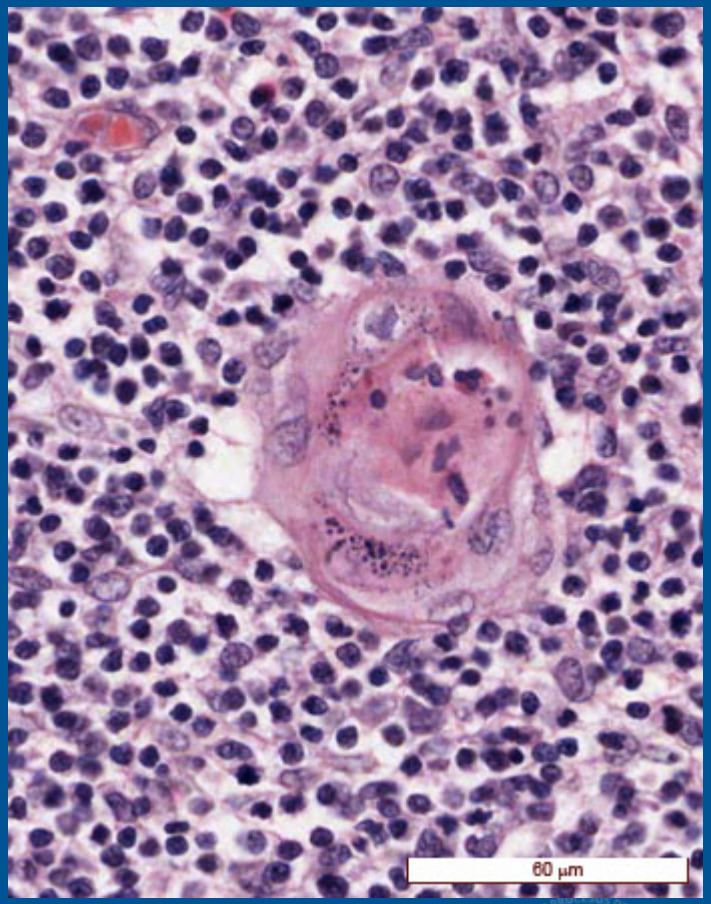
60 µm

TEJIDO LINFOIDE ASOCIADO A MUCOSA

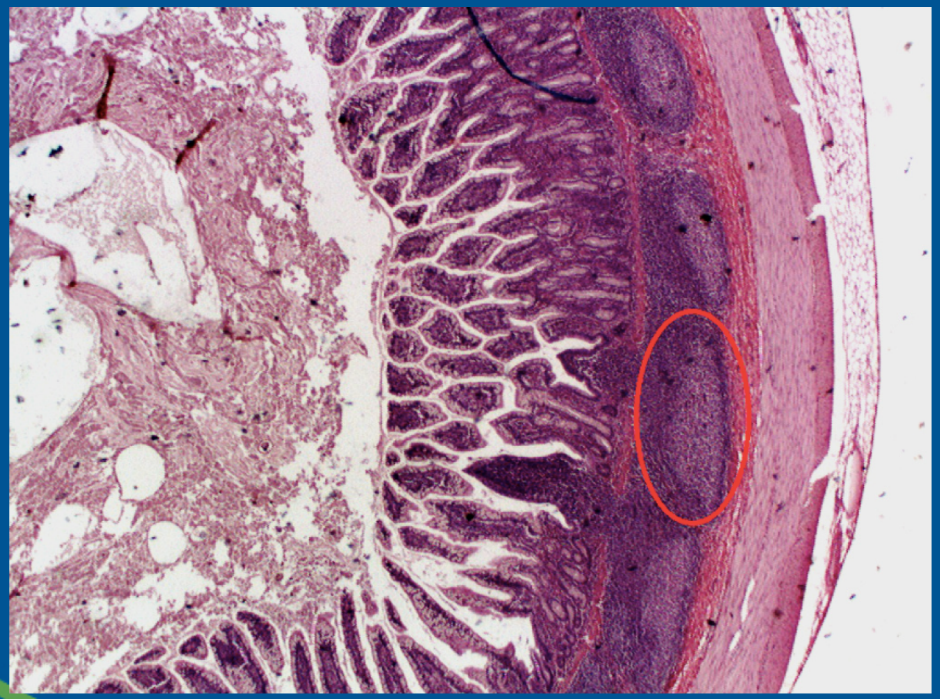

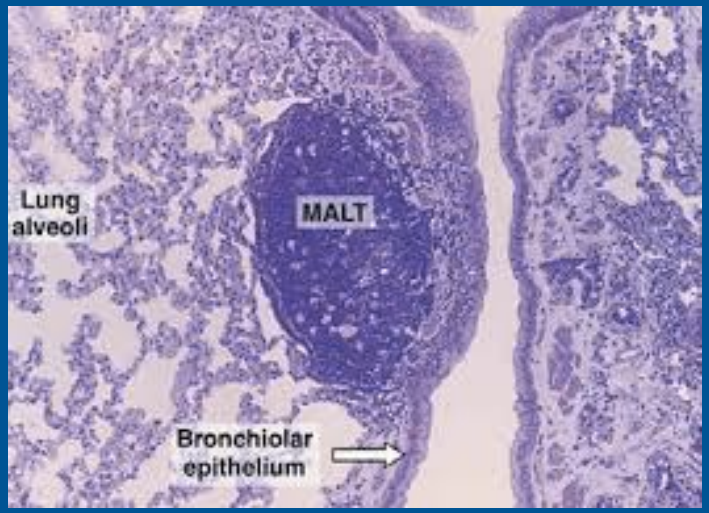

BAZO


PULPA ROJA
PULPA BLANCA
Trabéculas
PULPA BLANCA
PULPA ROJA
PULPA BLANCA
PULPA BLANCA
PULPA ROJA
Trabéculas
PULPA ROJA
PULPA BLANCA
PULPA BLANCA
600 µm

GANGLIOS LINFATICOS

Histología Normal

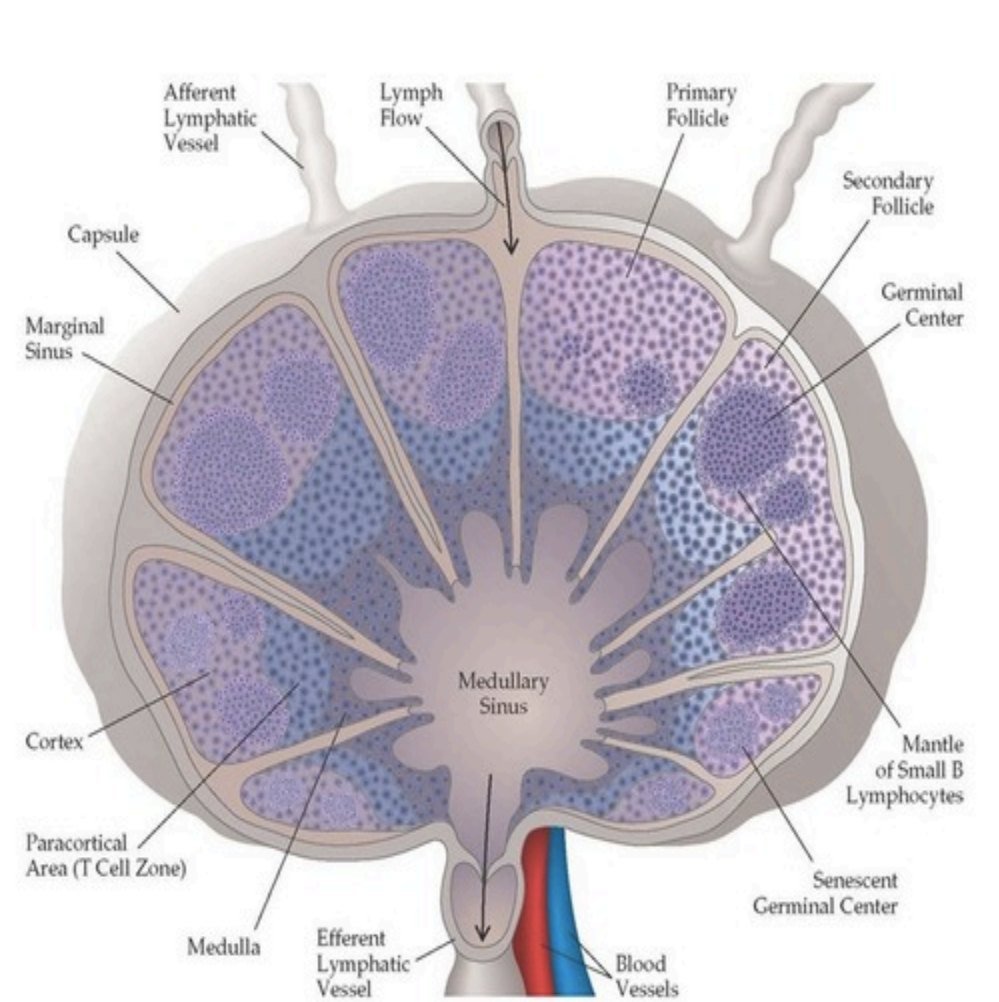

- Vasos linfáticos
- Cápsula
- Corteza
- Paracorteza
- Médula
- Senos

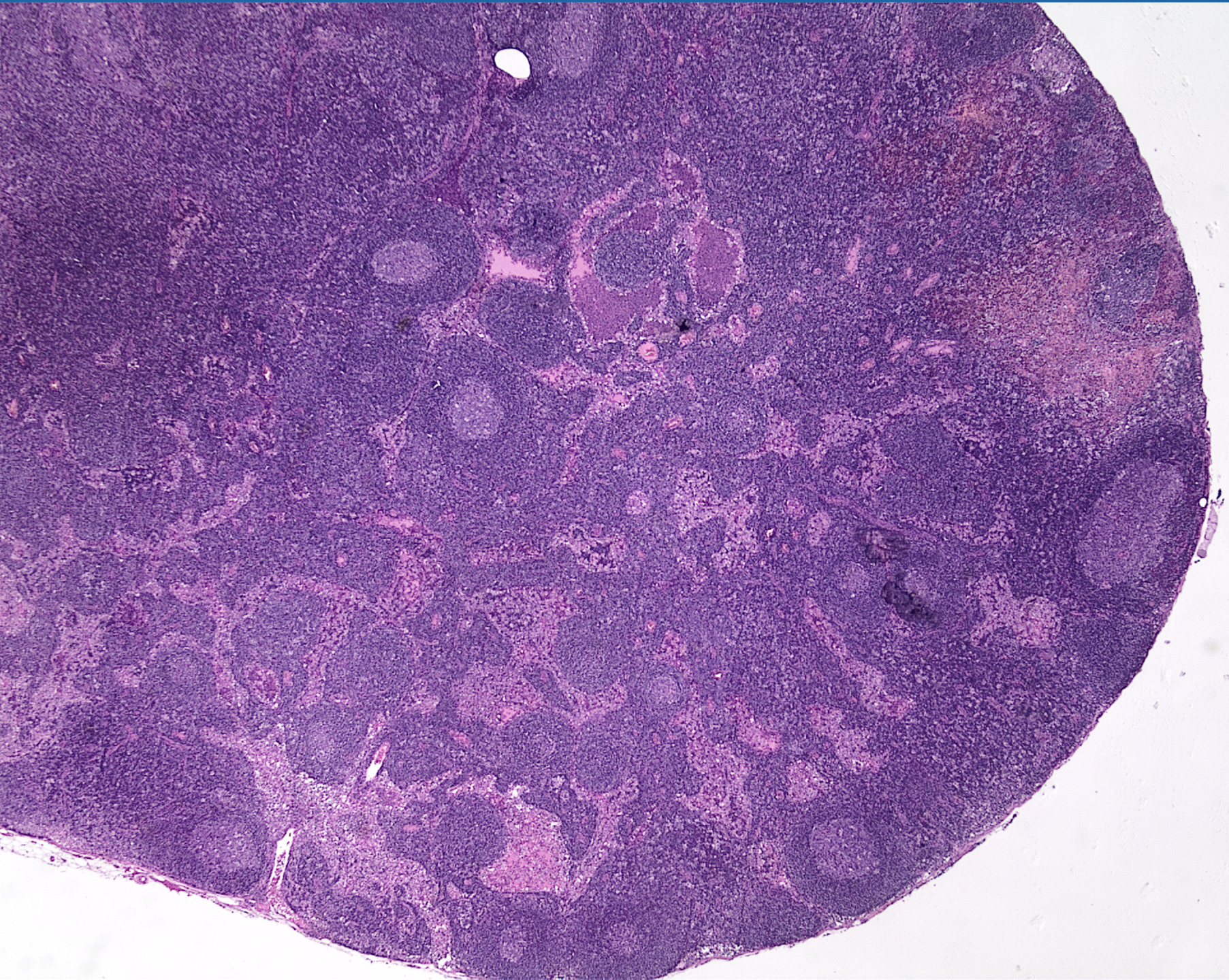

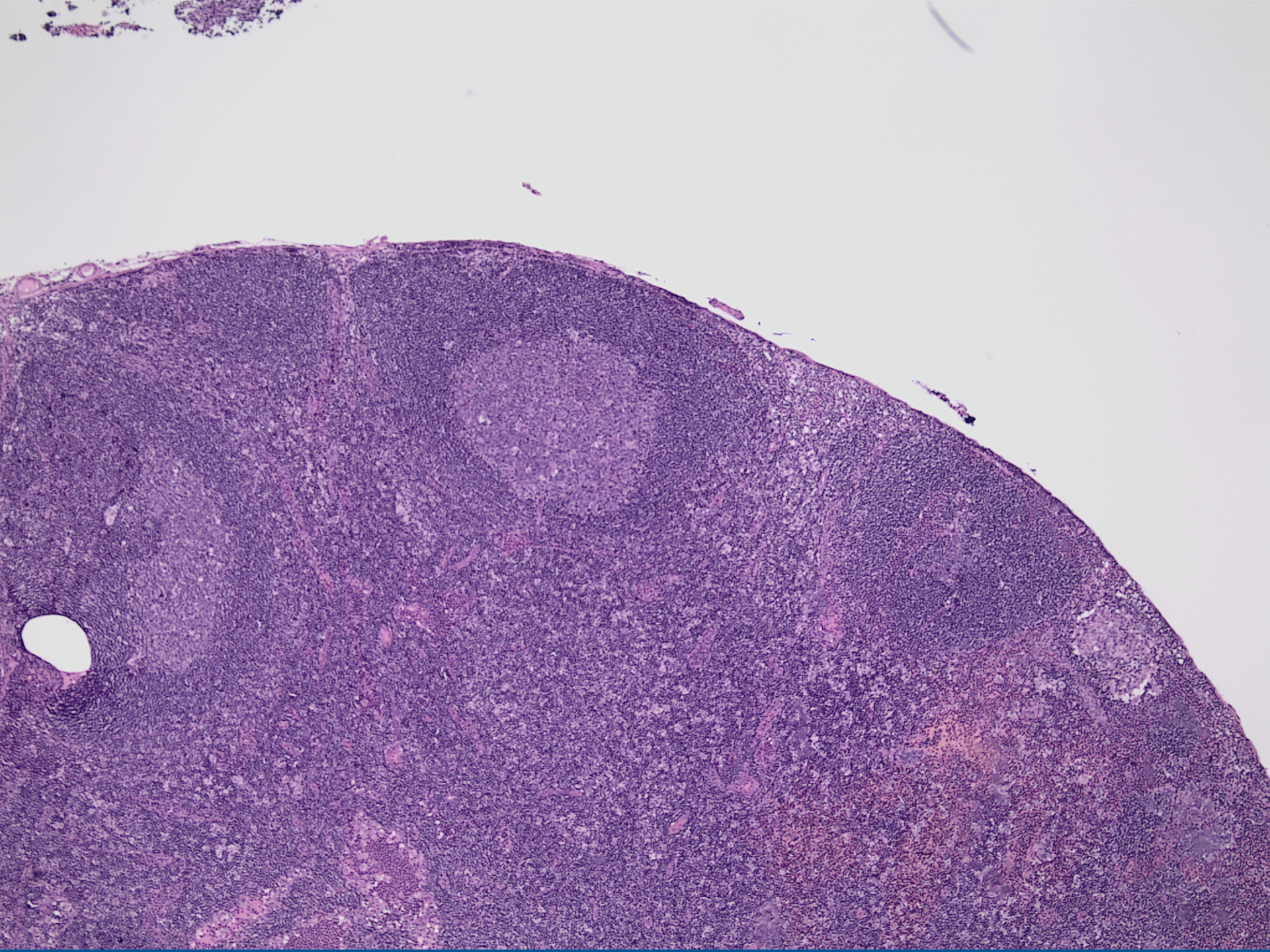

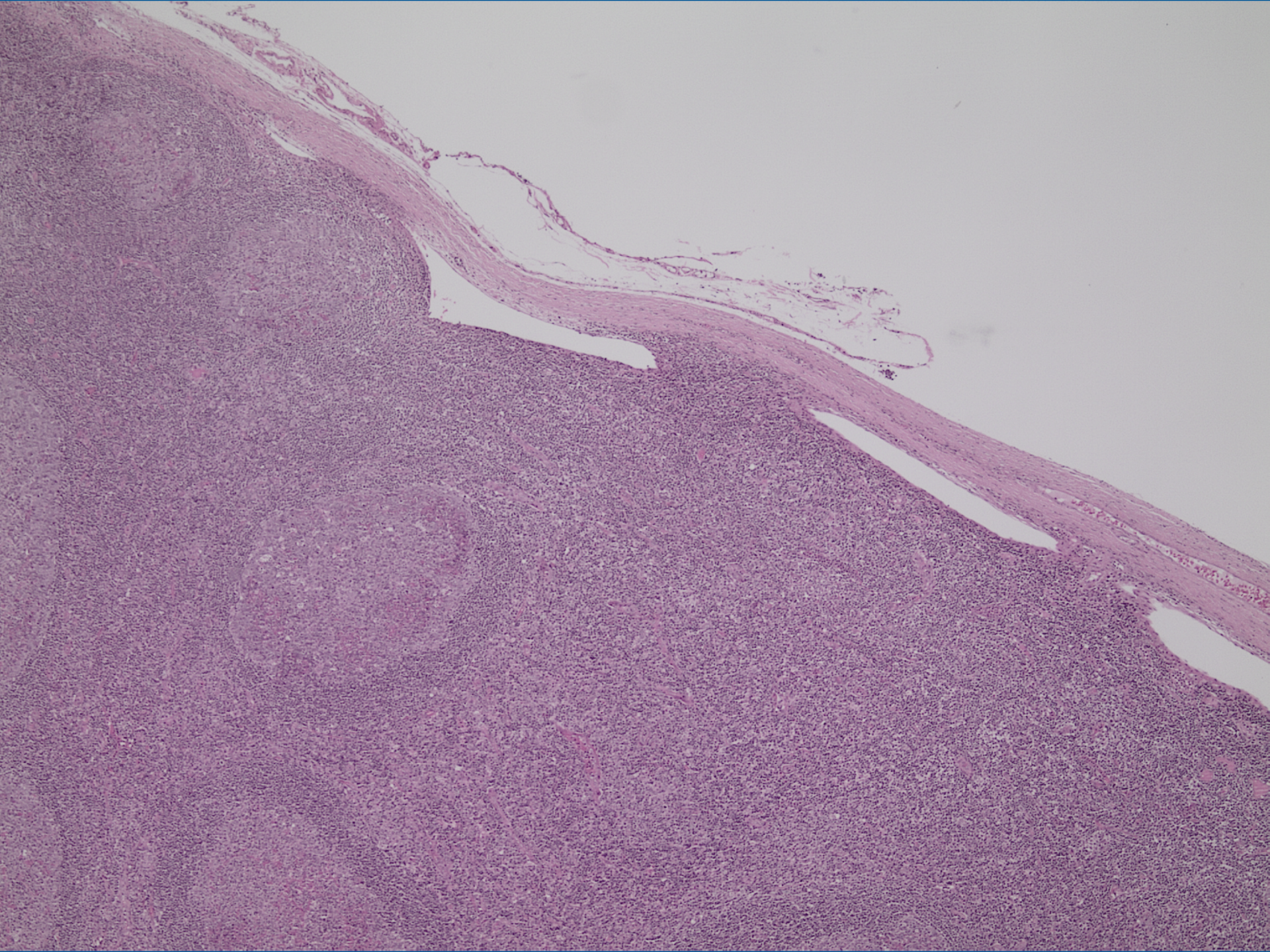

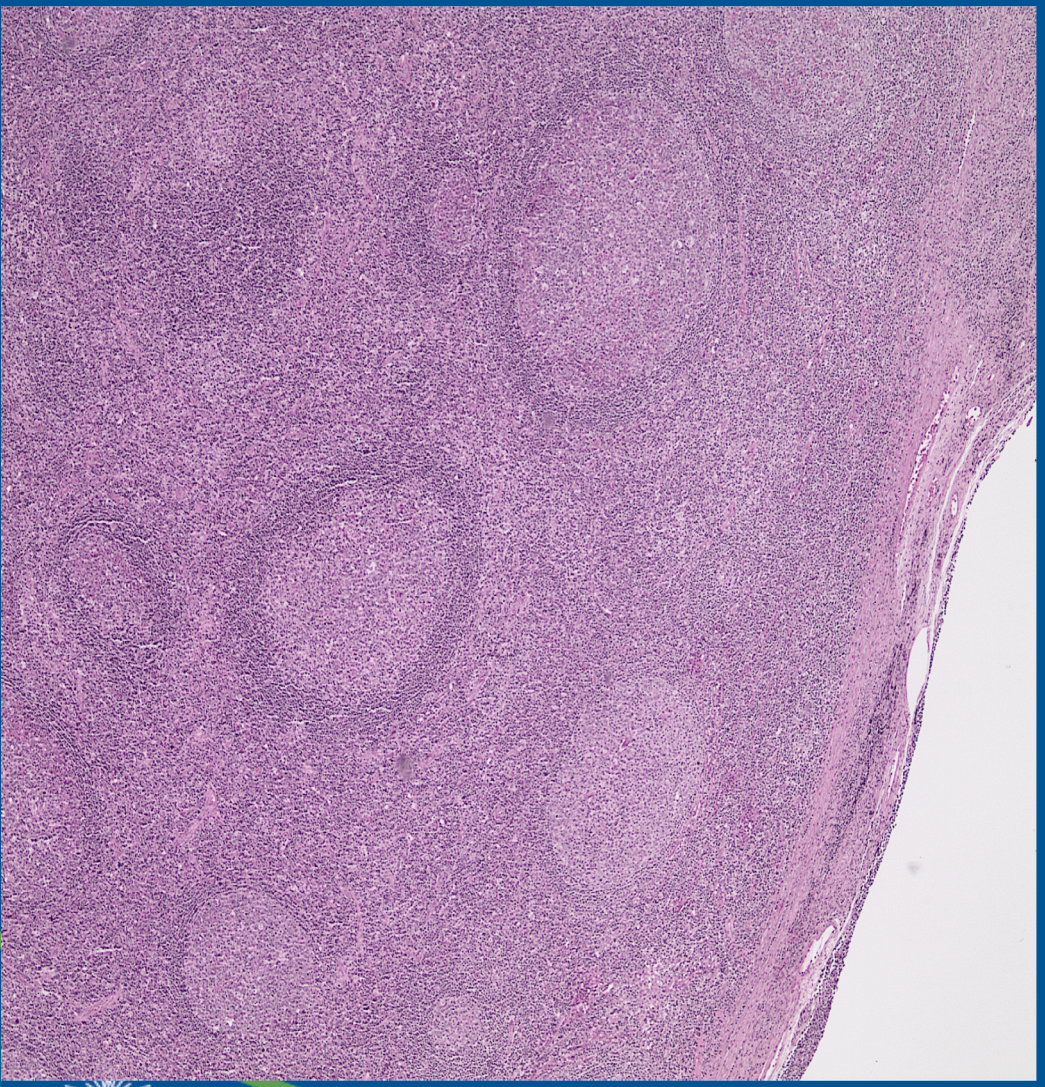

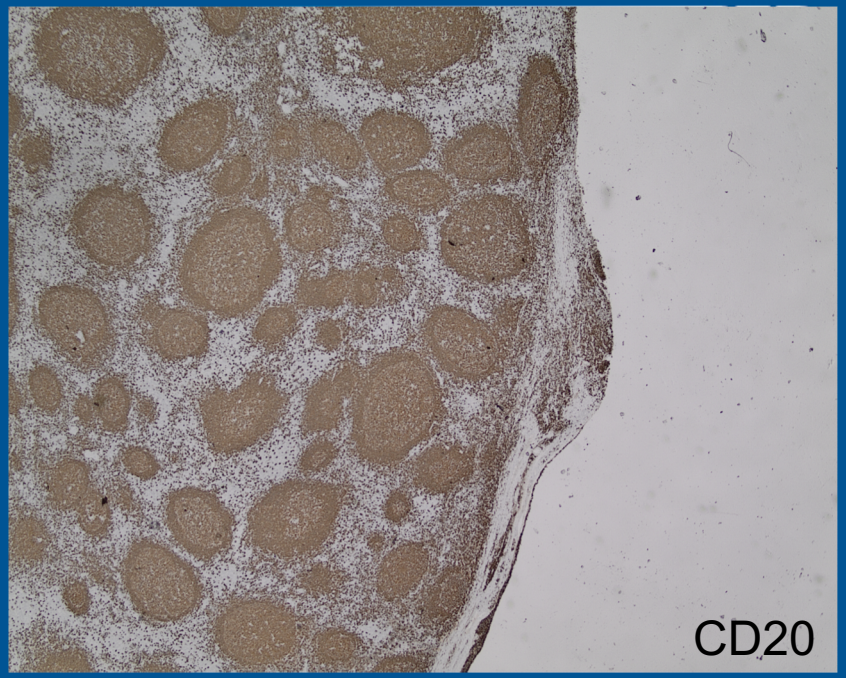
CD20

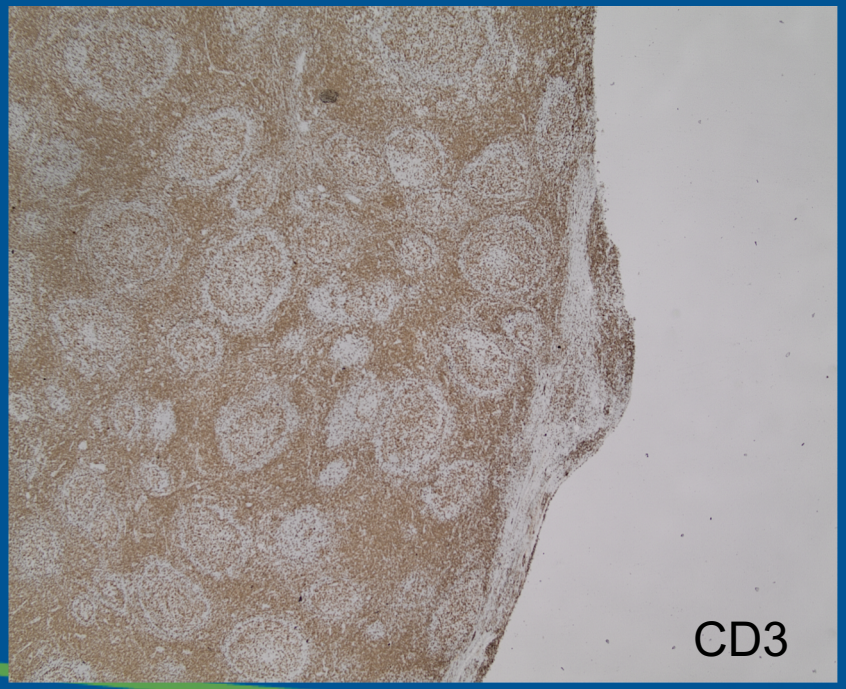
CD3

CASOS CLÍNICOS

ADENOPATÍ

Caso 1

- Mujer 45 años, cuadro de 5 meses de evolución de aumento de volumen cervical.
- Dg: Obs Sindrome Linfoproliferativo grupo IV/V.

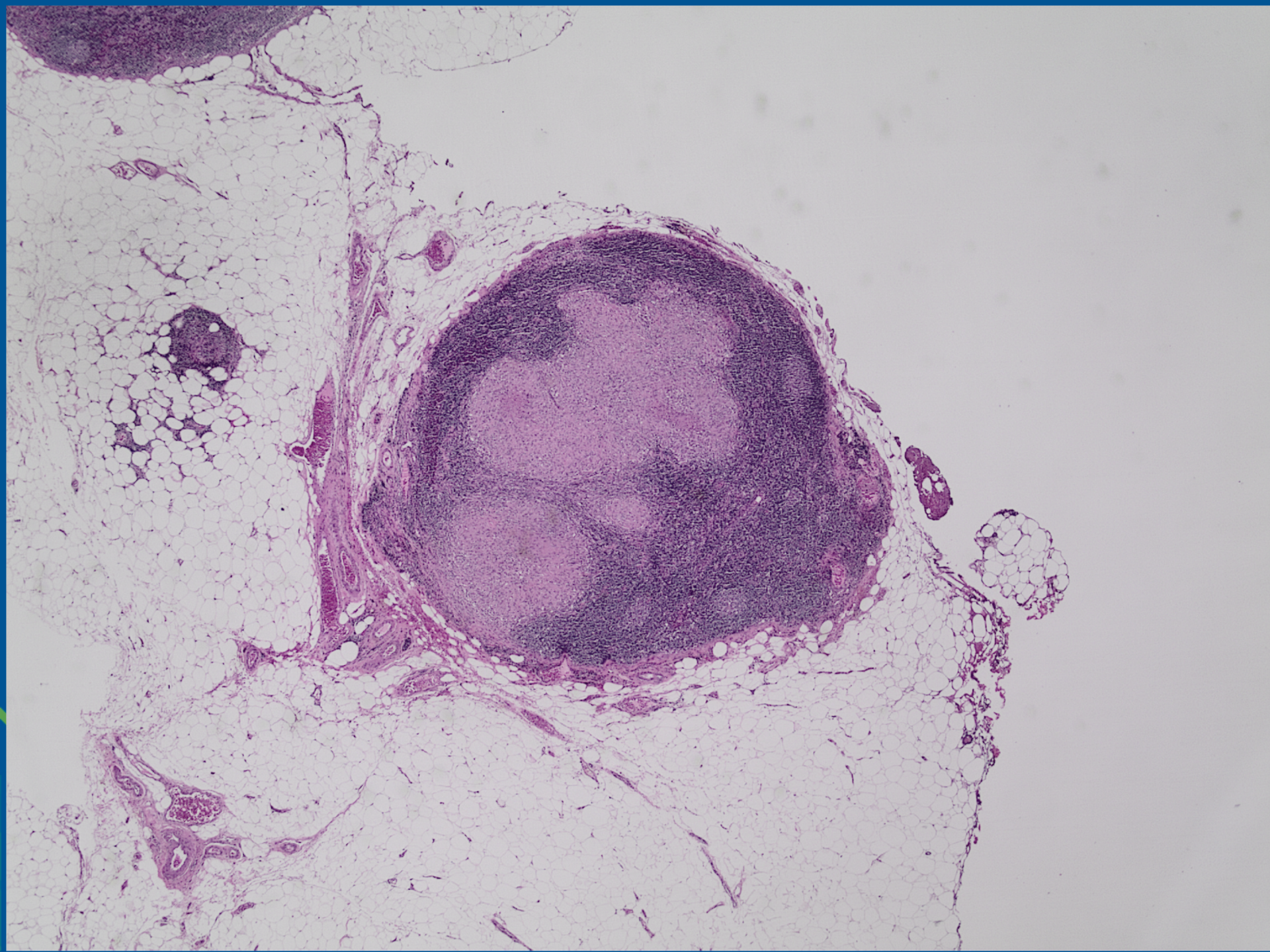

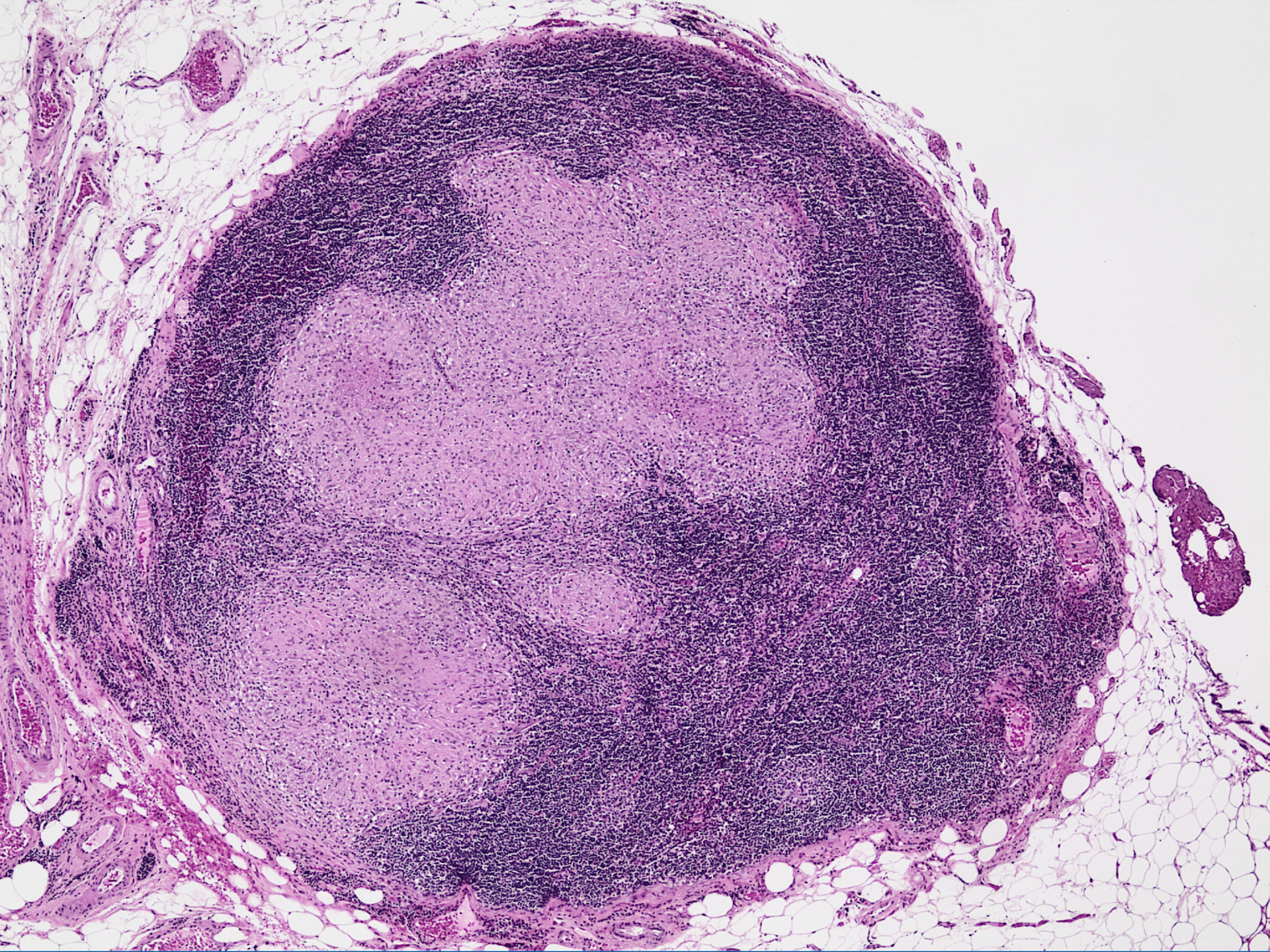

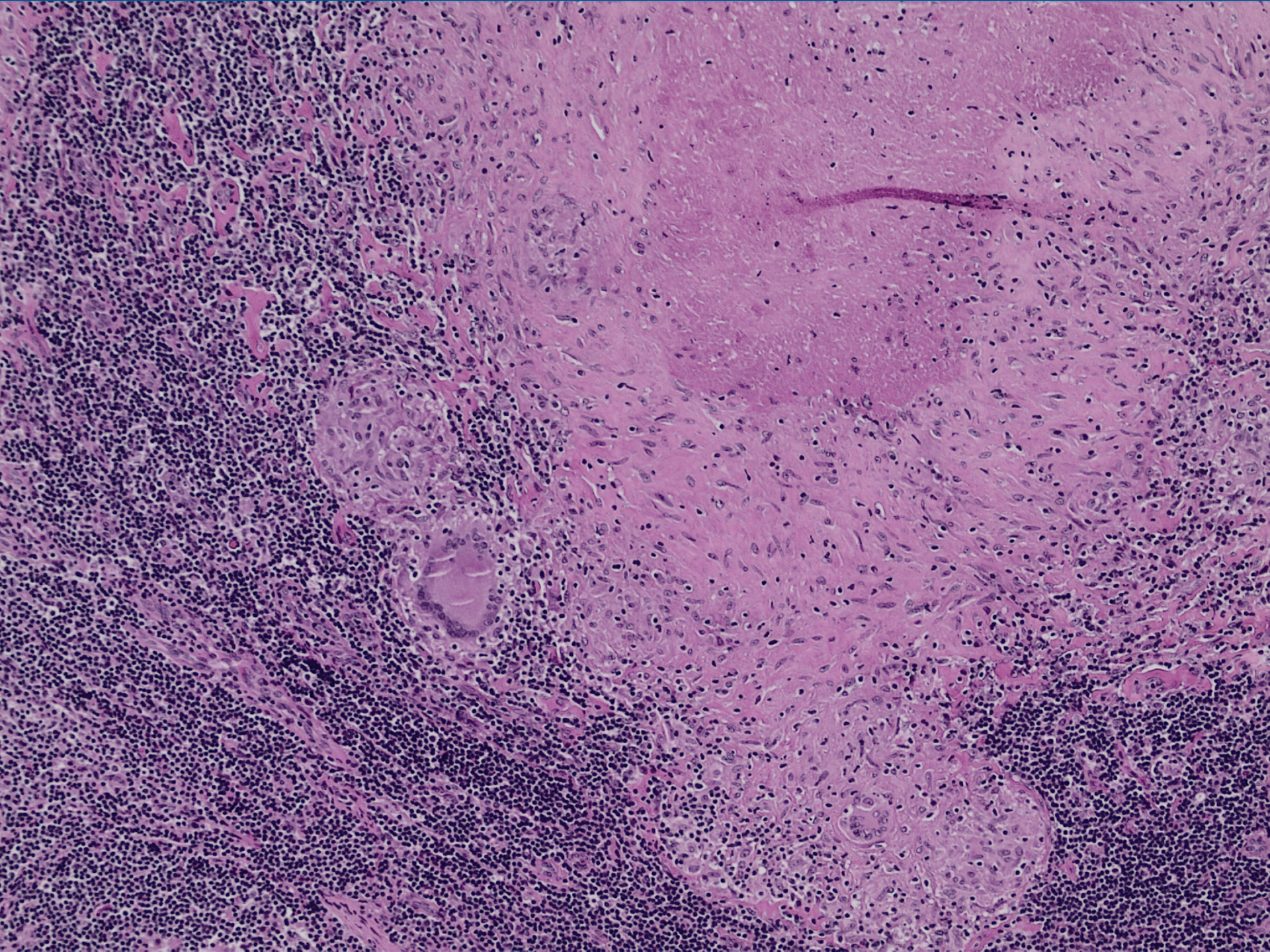

Caso 1

- Dg:

LINFADENITIS CRÓNICA GRANULOMATOSA NECROTIZANTE.

Caso 2

- Mujer 55 años, en contexto de carcinoma papilar tiroideo se realiza linfadenectomía cervical.
- Dg: Obs metástasis carcinoma papilar

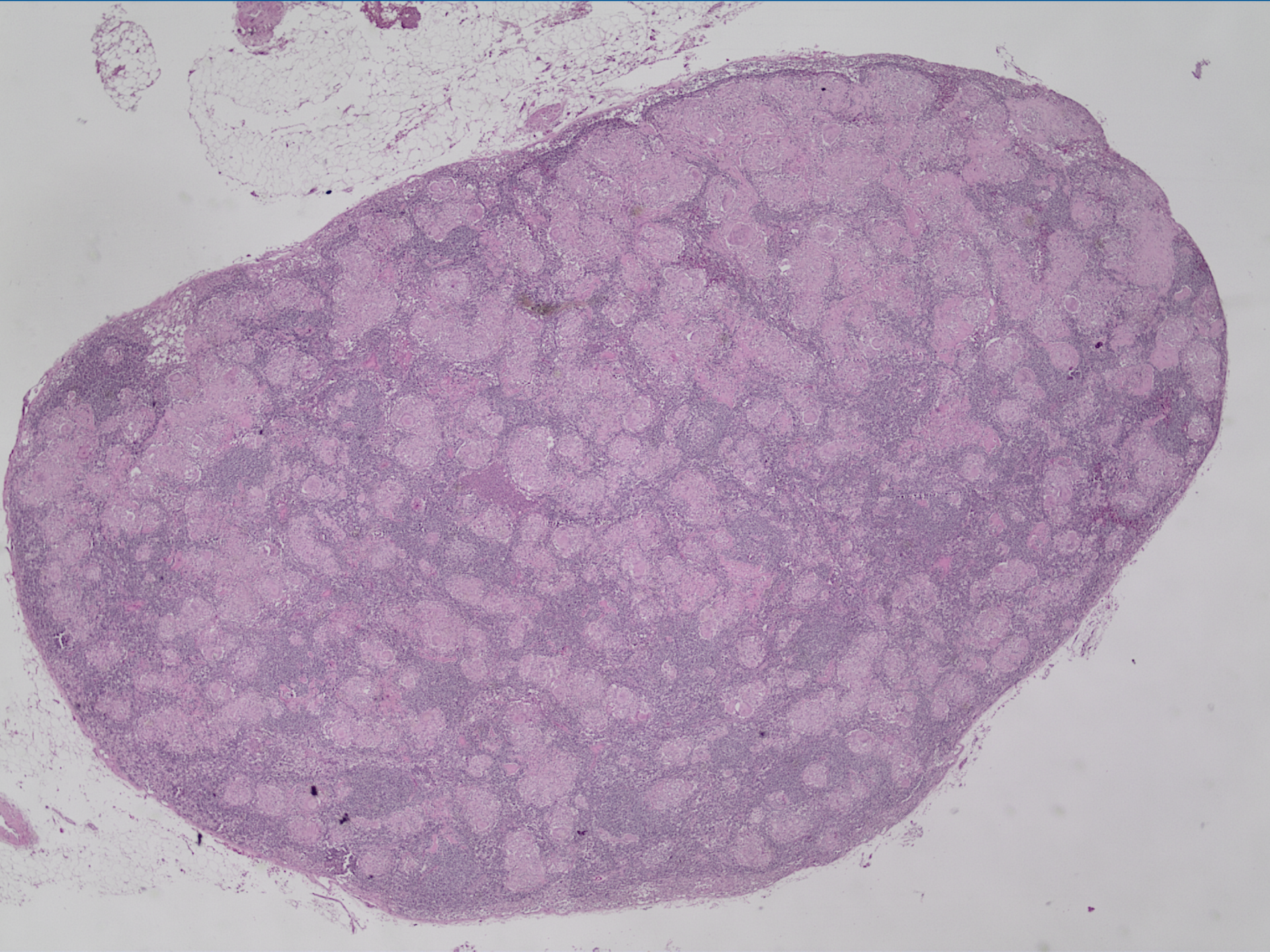

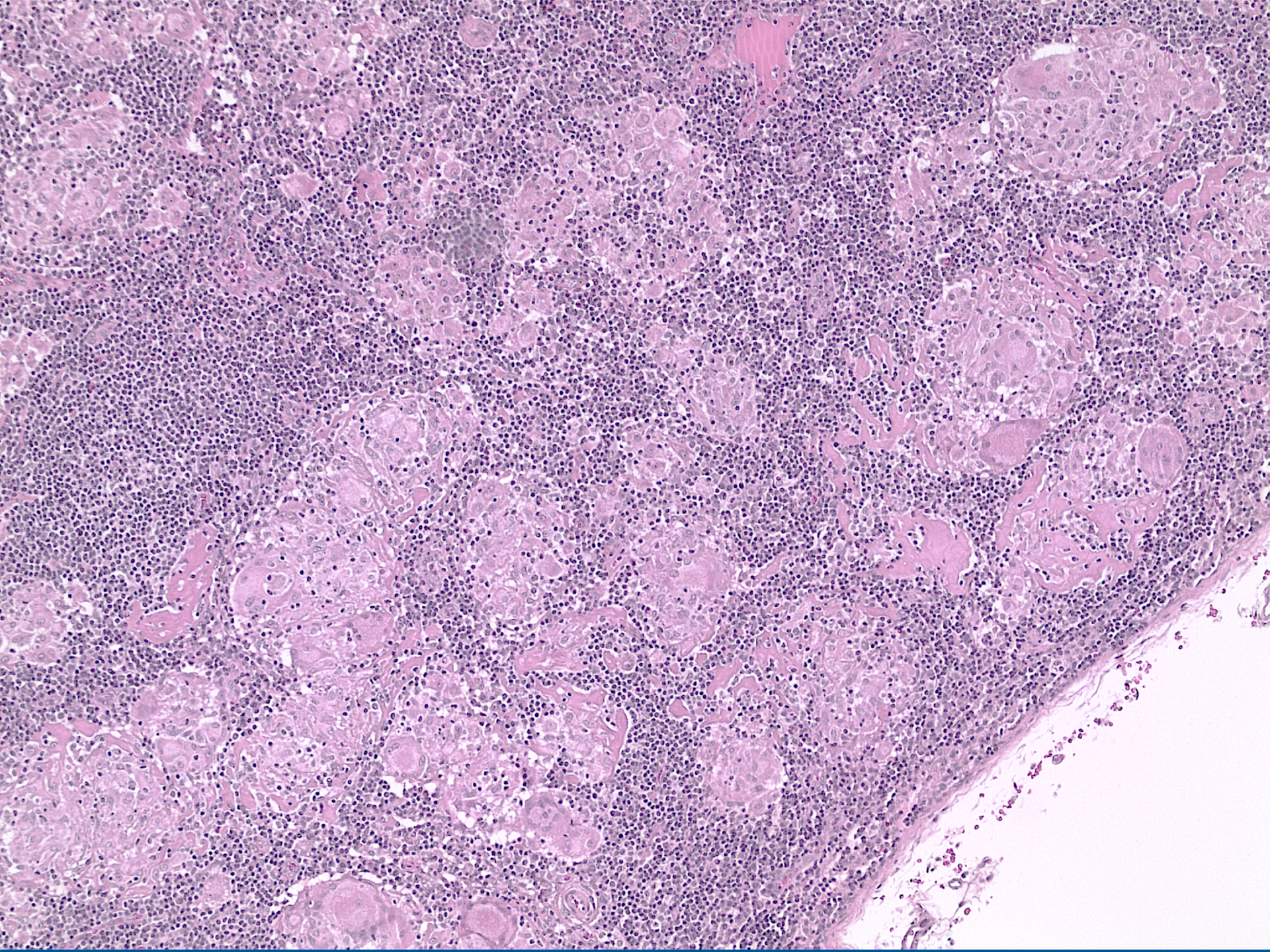

Caso 2

- Dg:
- LINFADENITIS CRÓNICA GRANULOMATOSA NO NECROTIZANTE DE TIPO SARCOIDEA.

CASO 3

- Hombre 73 años, fatiga y sintomas rinosinusales.
- Dg: Obs Linfoma

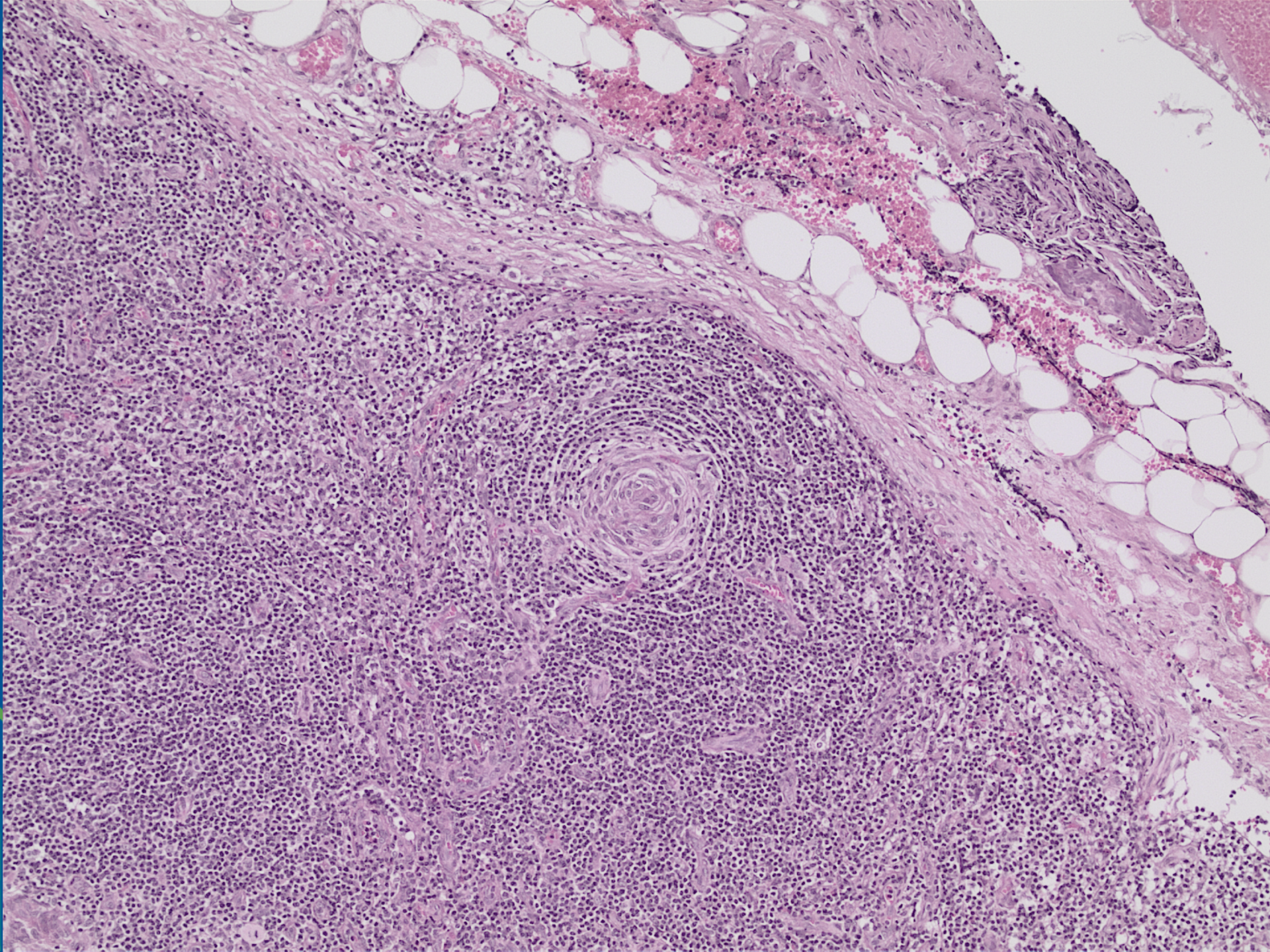

Caso 3

- Dg:
- ENFERMEDAD DE CASTLEMAN VARIANTE HIALINO VASCULAR.

Caso 4

- Hombre 30 años, adenopatía cervical y sintomas B
- Dg: Obs linfoma

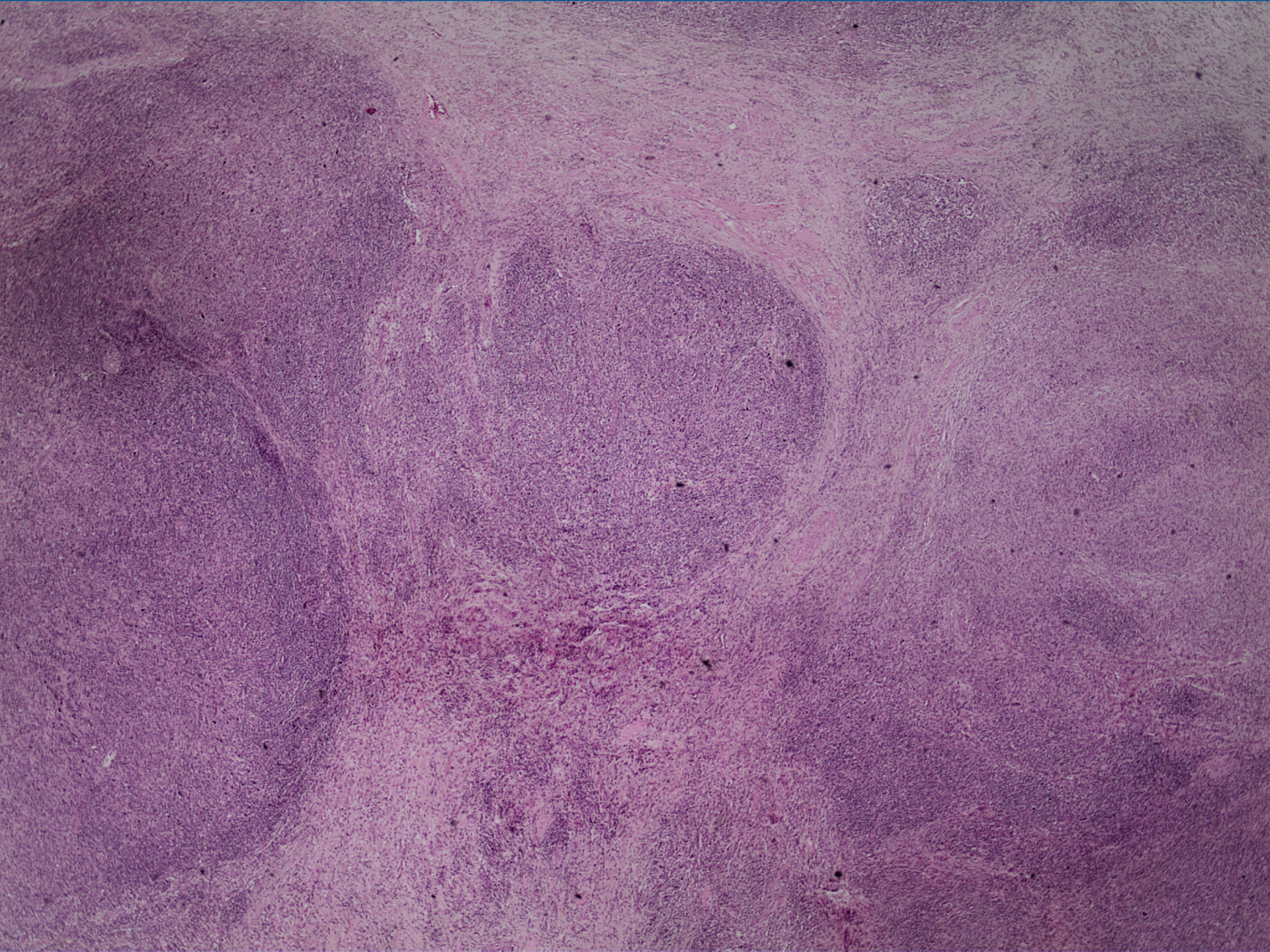

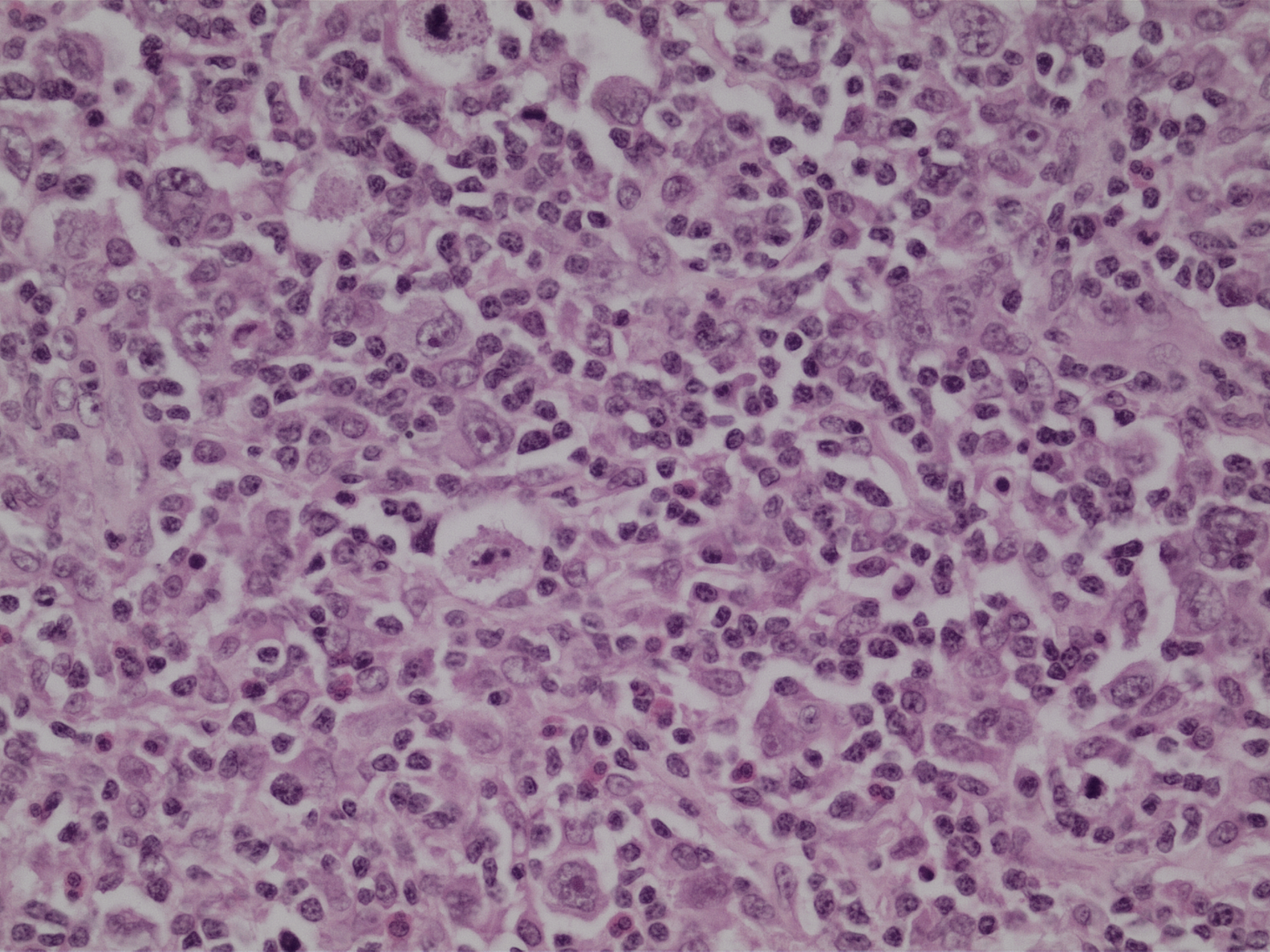


CD30

Caso 4

- Dg:
- LINFOMA DE HODGKIN CLÁSICO VARIANTE ESCLEROSIS NODULAR

Caso 5

- Mujer 36 años con nódulo tiroideo sospechoso con punción Bethesda V.
- Dg: Obs compromiso ganglionar por Carcinoma papilar tiroideo.

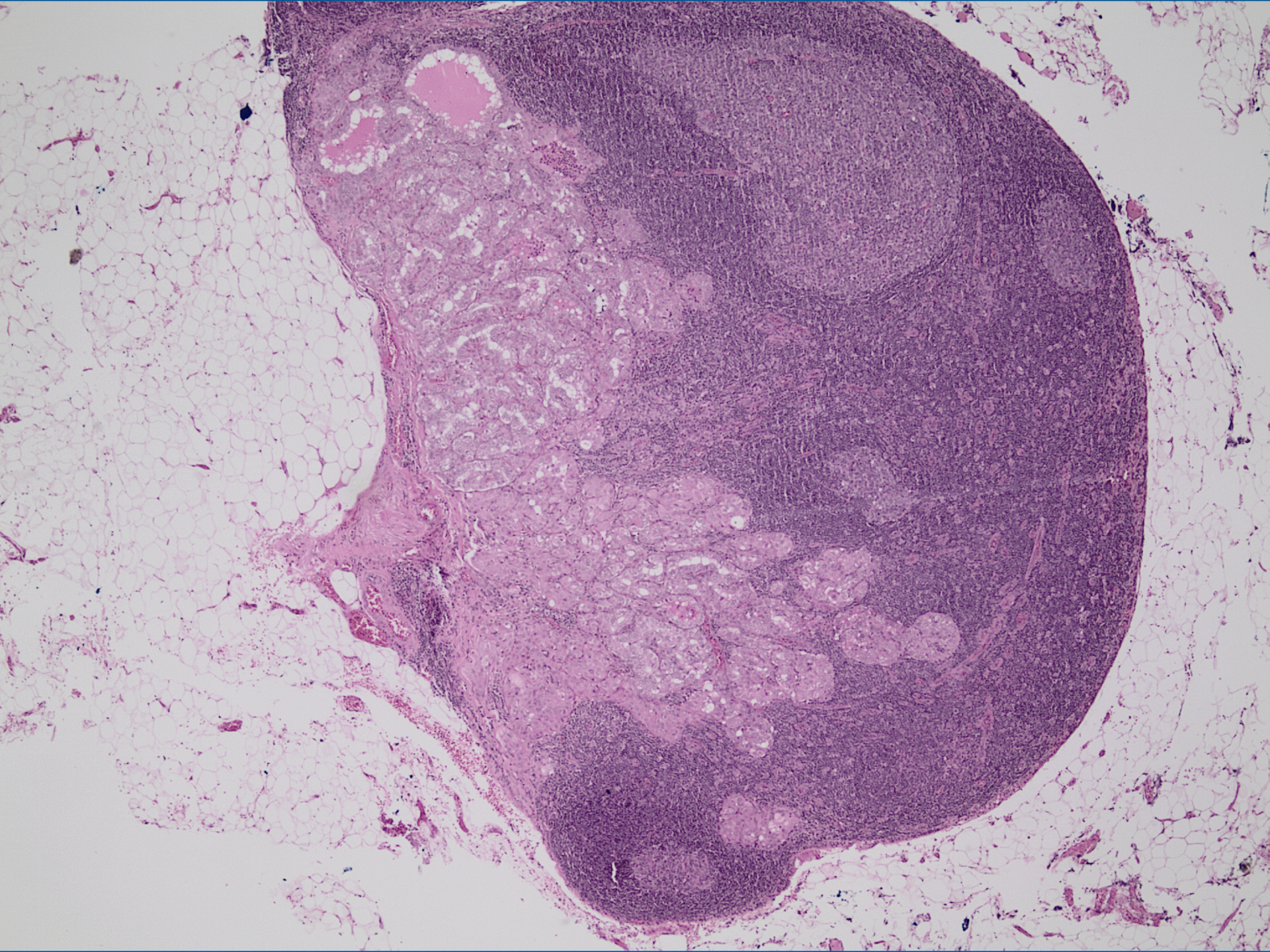

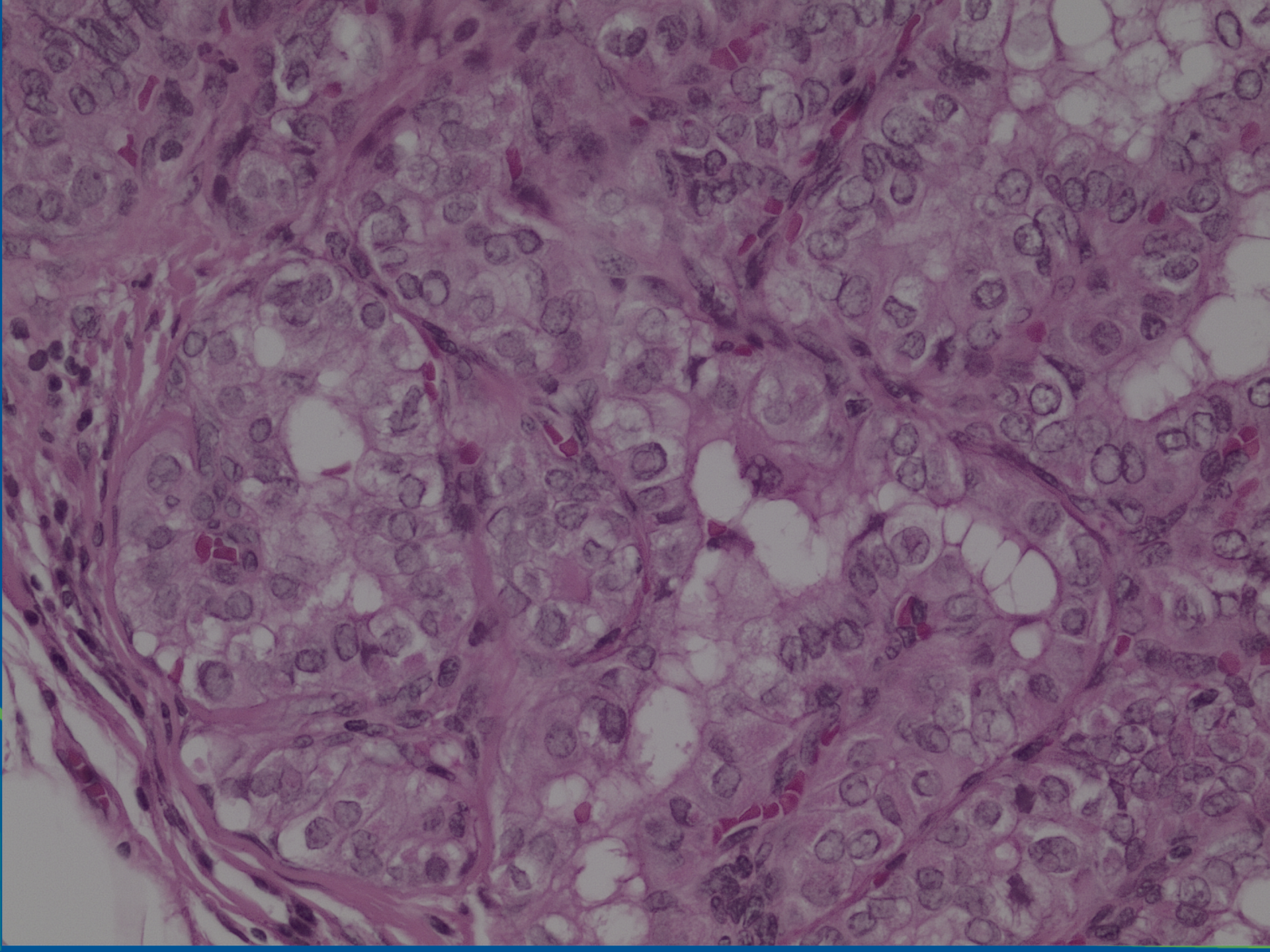

Caso 5

- Dg:
- Metástasis de carcinoma papilar tiroideo.
  - Número de ganglios comprometidos
  - Localización de los ganglios
  - Tamaño del compromiso
  - Extensión extracapsular

Caso 6

- Mujer 59 años con poliadenopatías cervicales.
- Dg: Obs Sd. Linfoproliferativo.

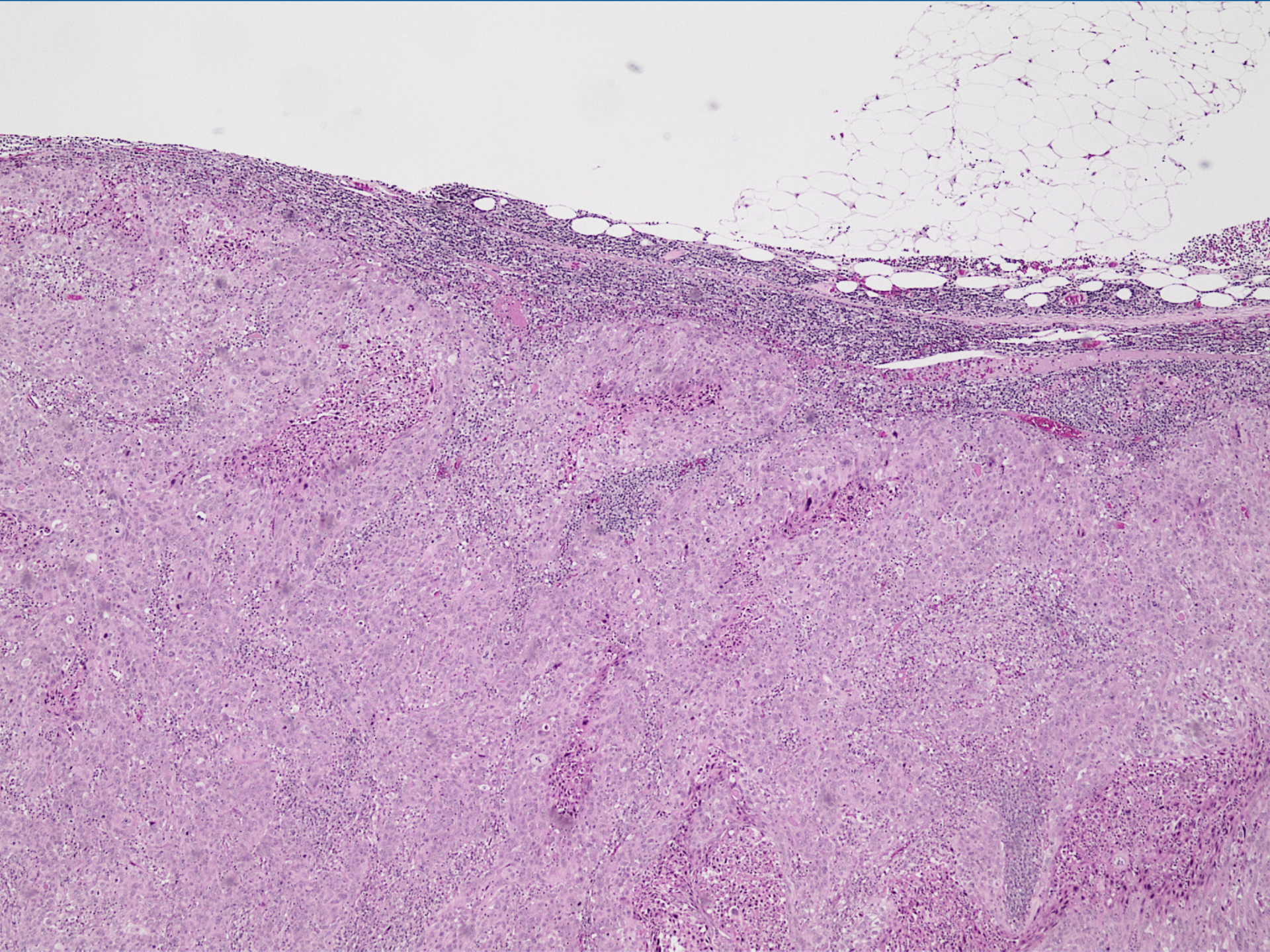

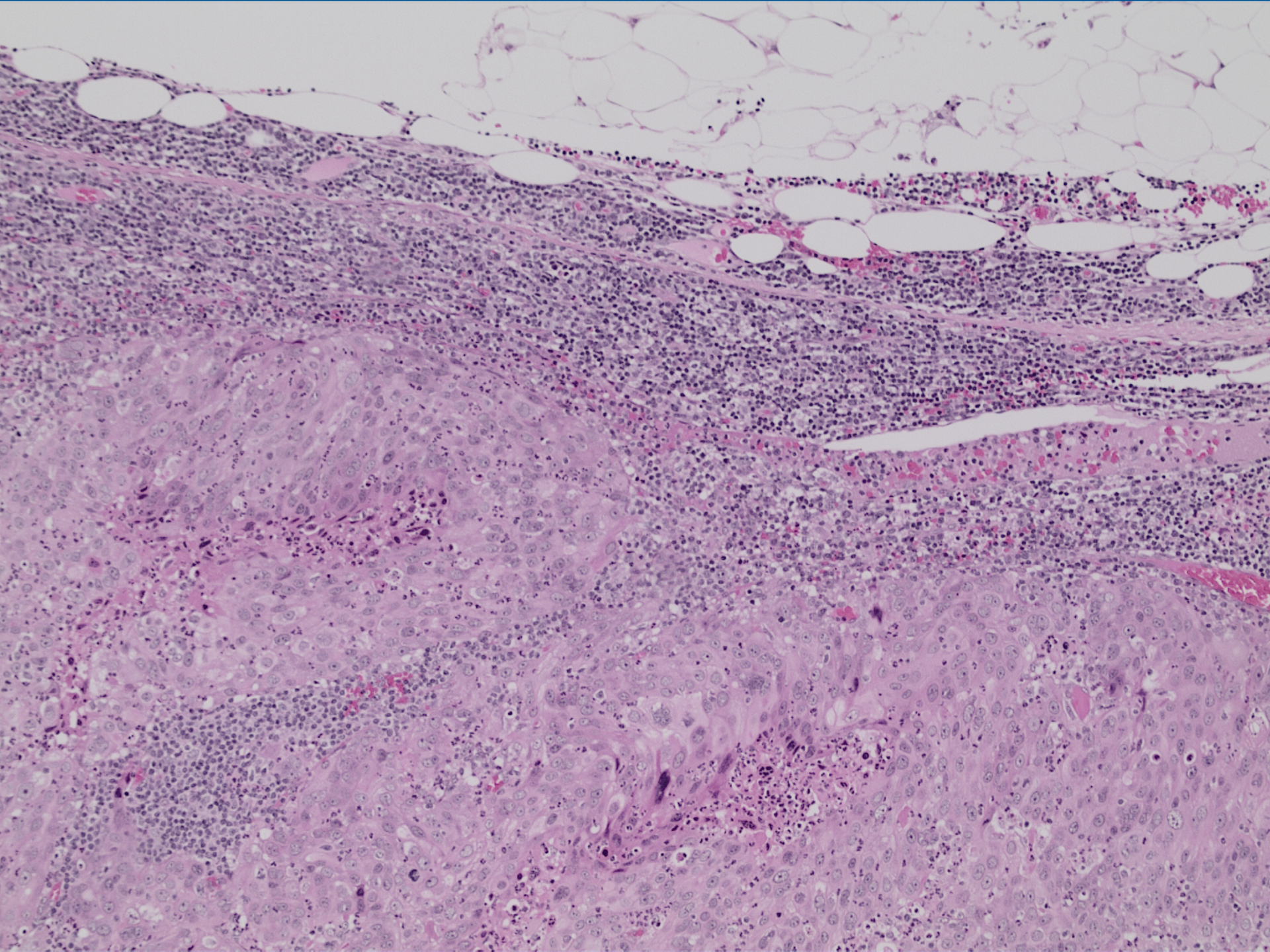

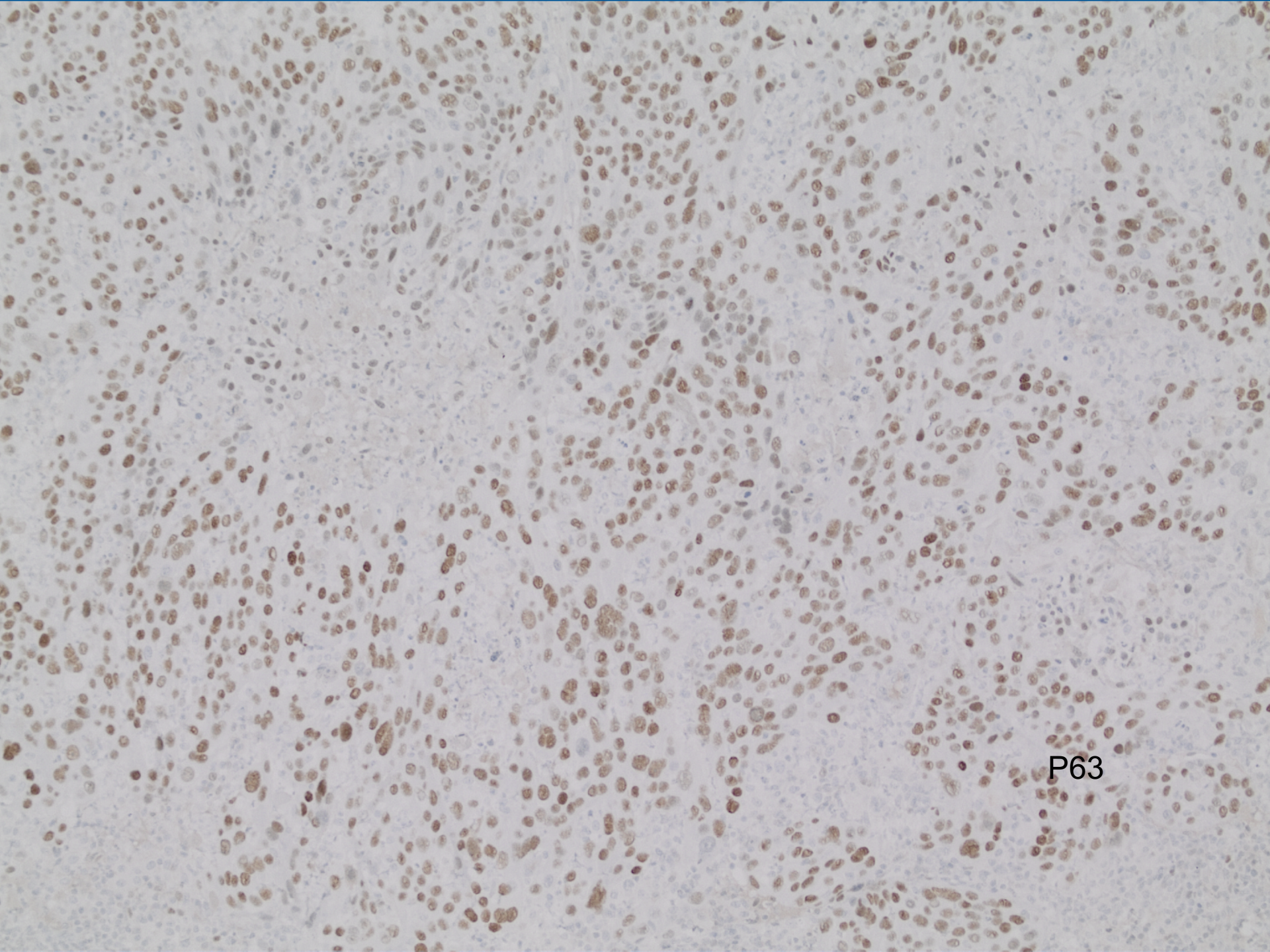
P63

Caso 6

- Dg:
- Metástasis ganglionar de Carcinoma escamoso.

Caso 7

- Hombre 76 años con masa espiculada pulmonar.
- Dg: Compromiso ganglionar por adenocarcinoma pulmonar
- Biopsia por punción

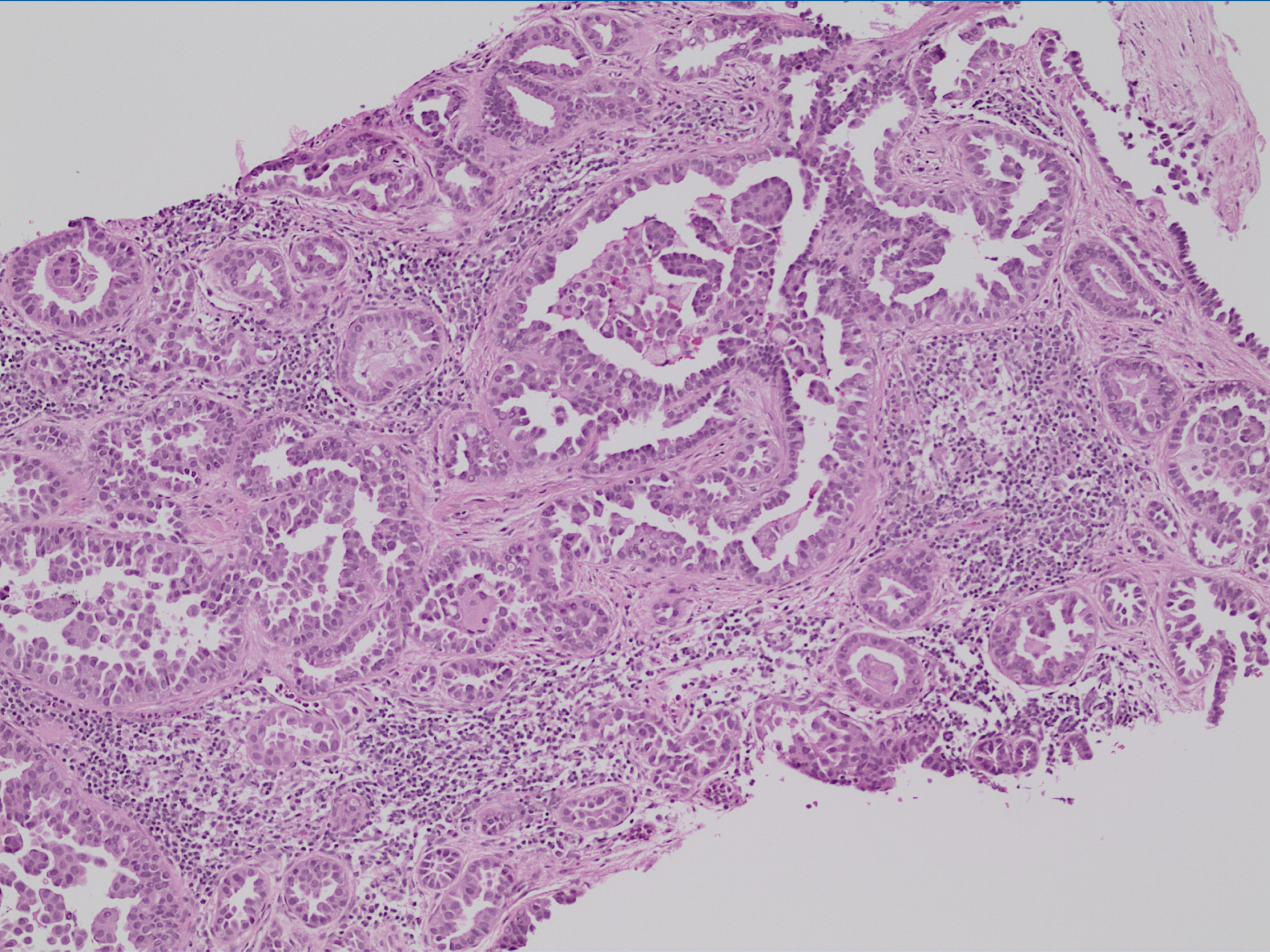

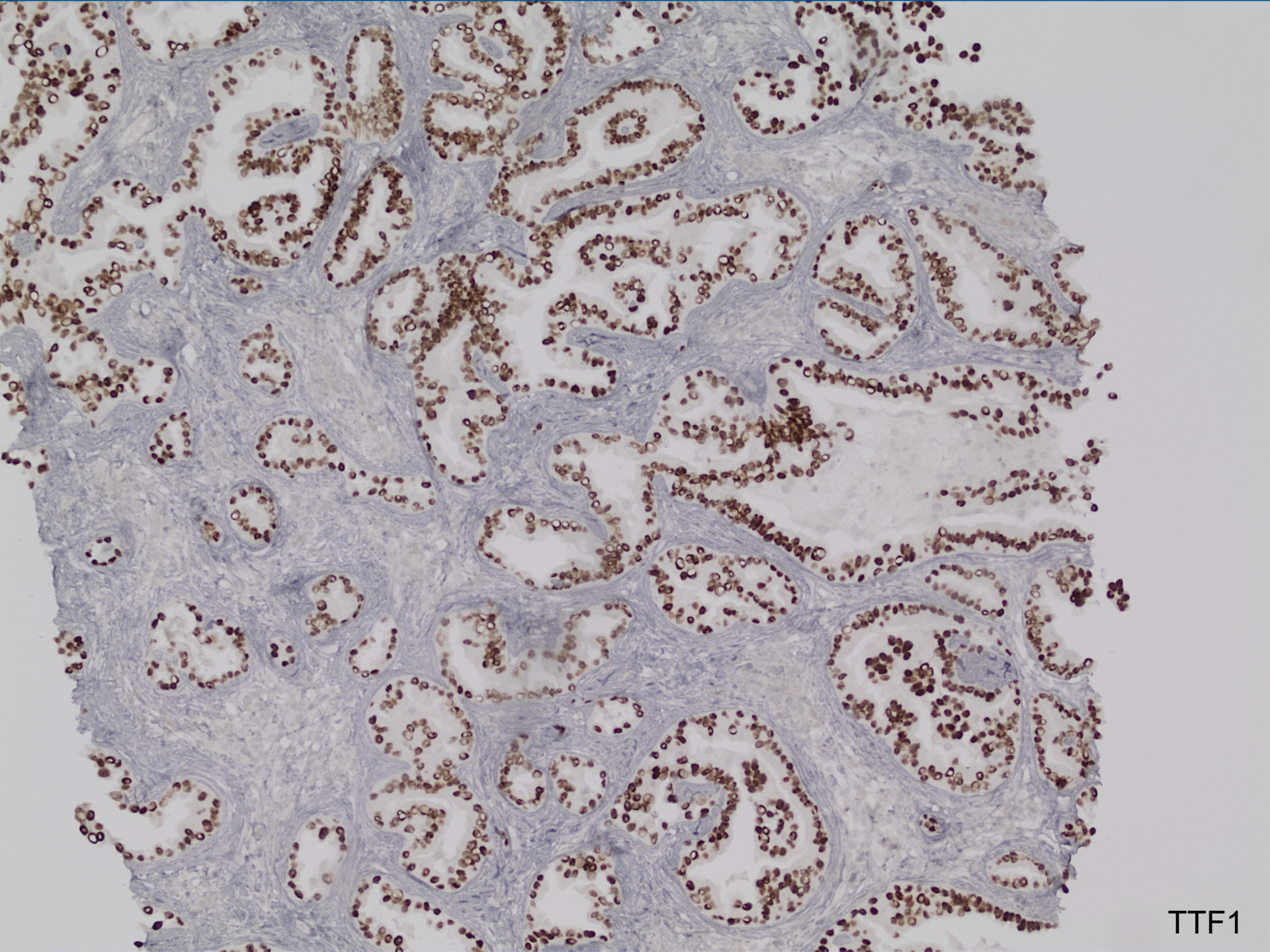
TTF1

Caso 7

- Dg:
- Metástasis ganglionar de Adenocarcinoma de origen pulmonar.
  - Utilización de inmunohistoquímica para localización de primario
    - CK 7 +, CK 20 -, TTF1 +

Caso 8

- Homre 27 años, VIH con poliadenopatías cervicales.
- Dg: Obs Linfoma

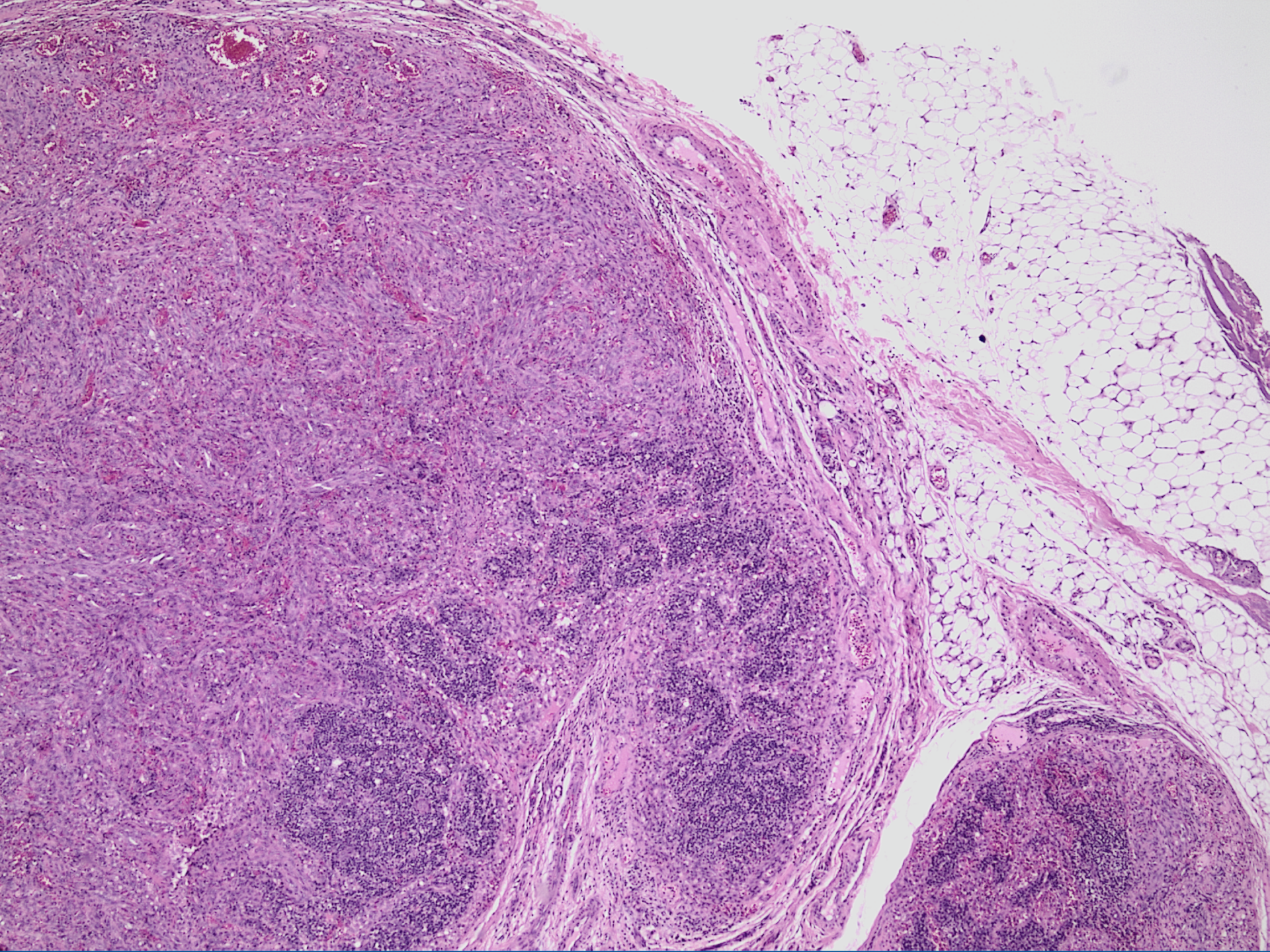

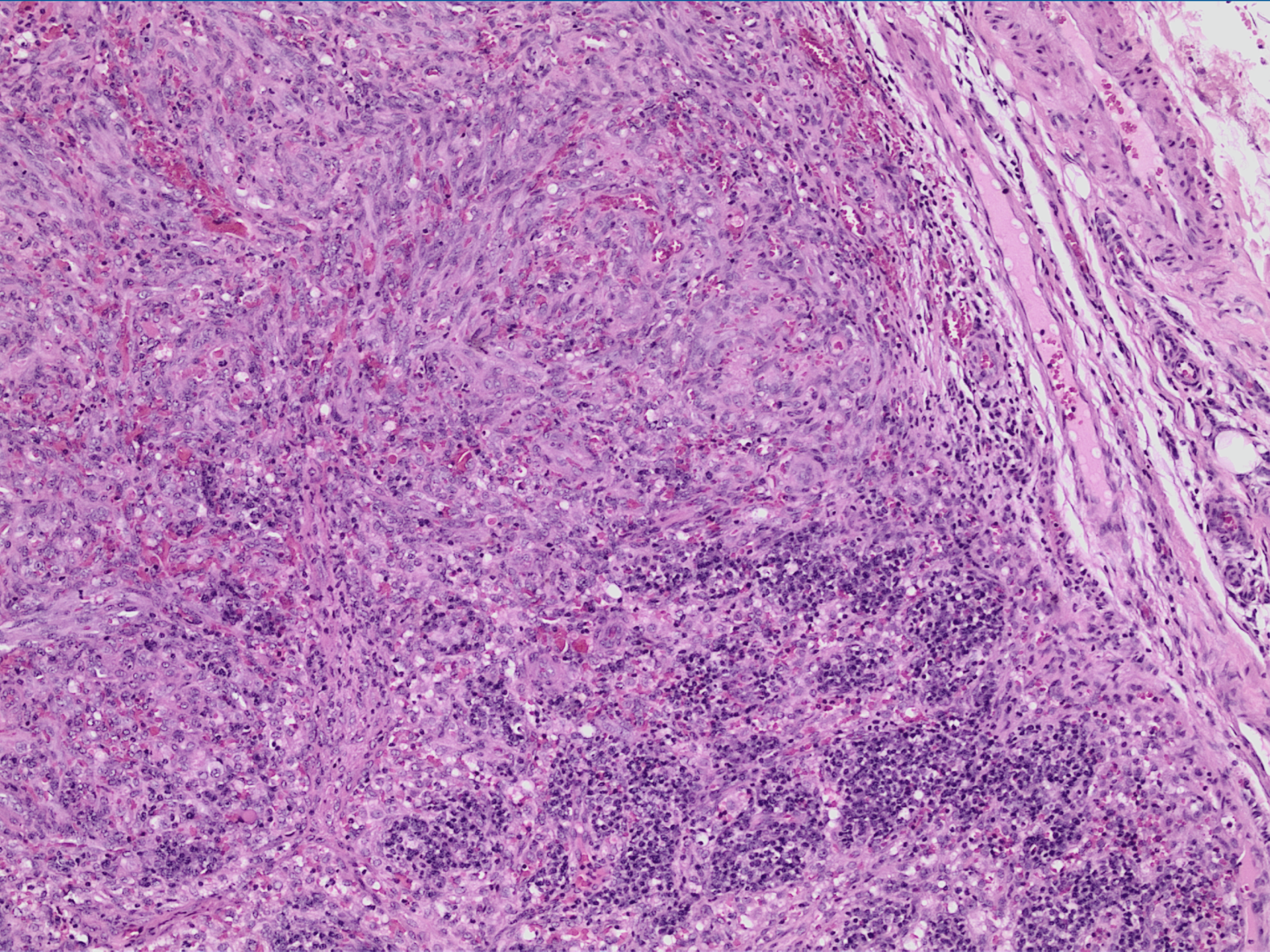

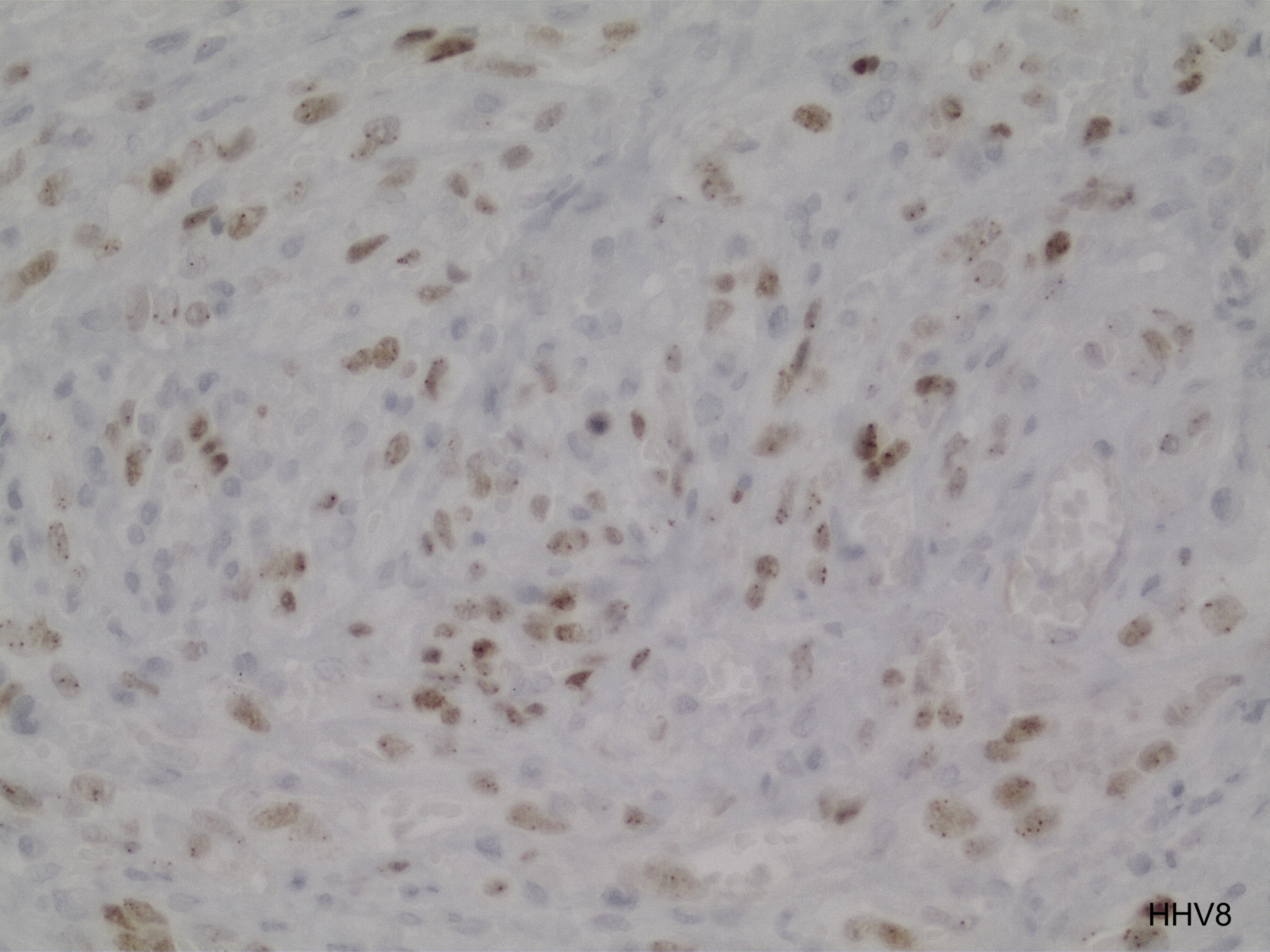
HHV8

Caso 8

- Dg:
- Compromiso ganglionar por Sarcoma de Kaposi

Caso 9

- Hombre 80 años, aumento de volumen cervical izquierdo, CEG, dolor abdominal, poliadenopatías
- Dg: Adenopatía cervical

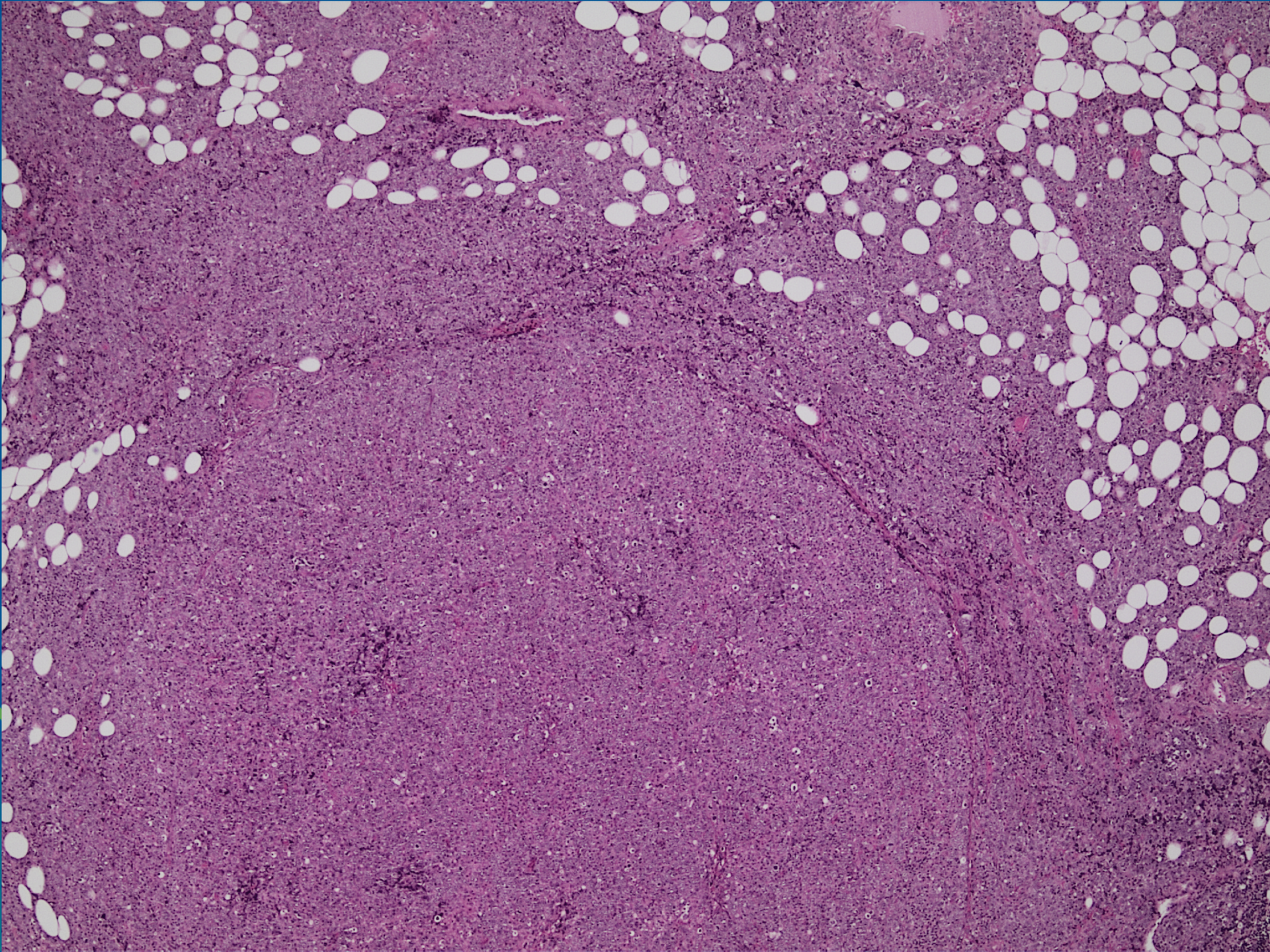

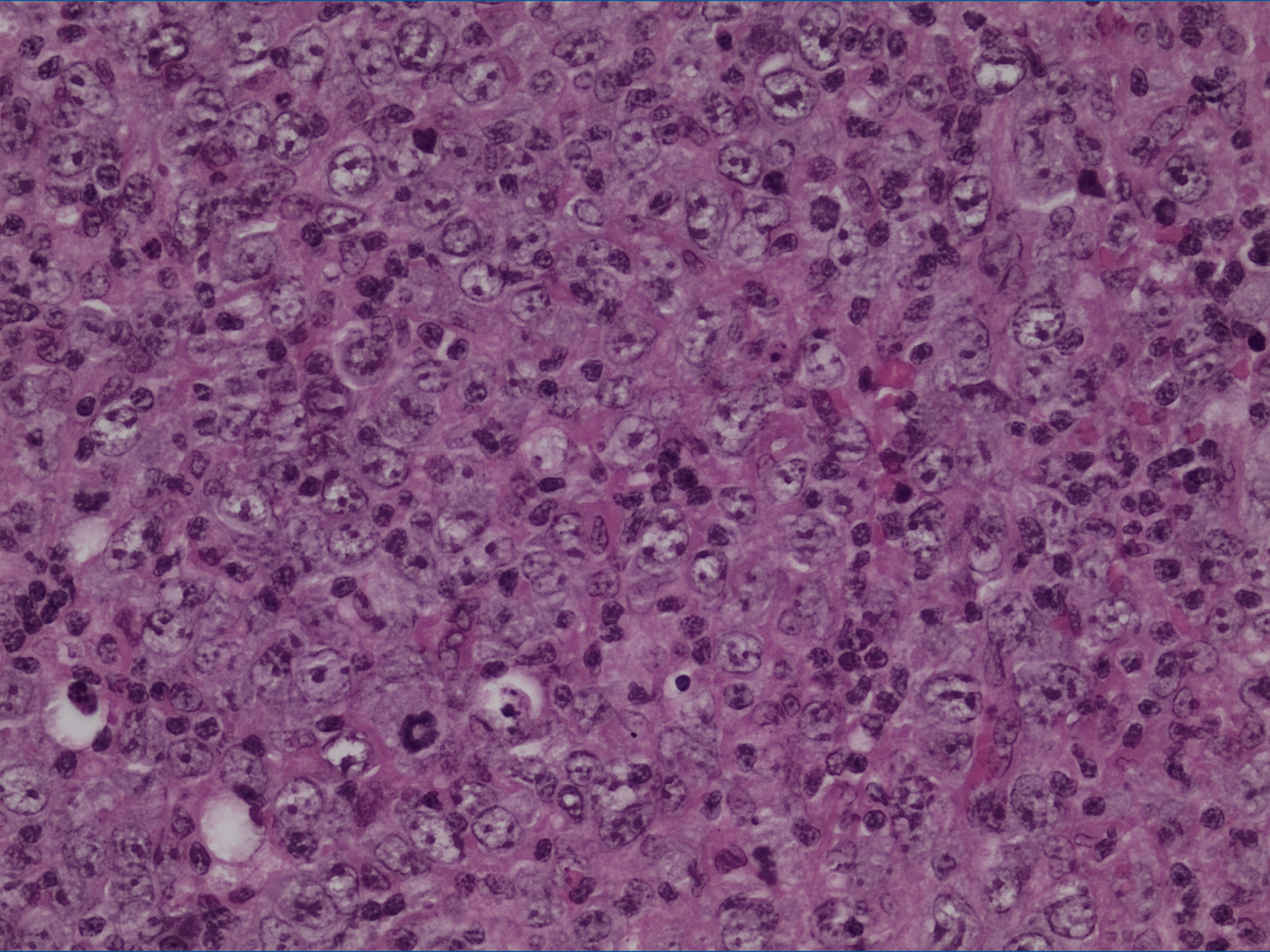

Caso 9

- Dg biopsia rápida:
- Neoplasia maligna poco diferenciada, requiere inmunohistoquímica.

  – Inmunohistoquímica
    - Pancitoqueratina: Carcinoma
    - Vimentina: Sarcoma
    - CD45: Antígeno leucocitario común, Linfoma
    - SOX10: Melanona.

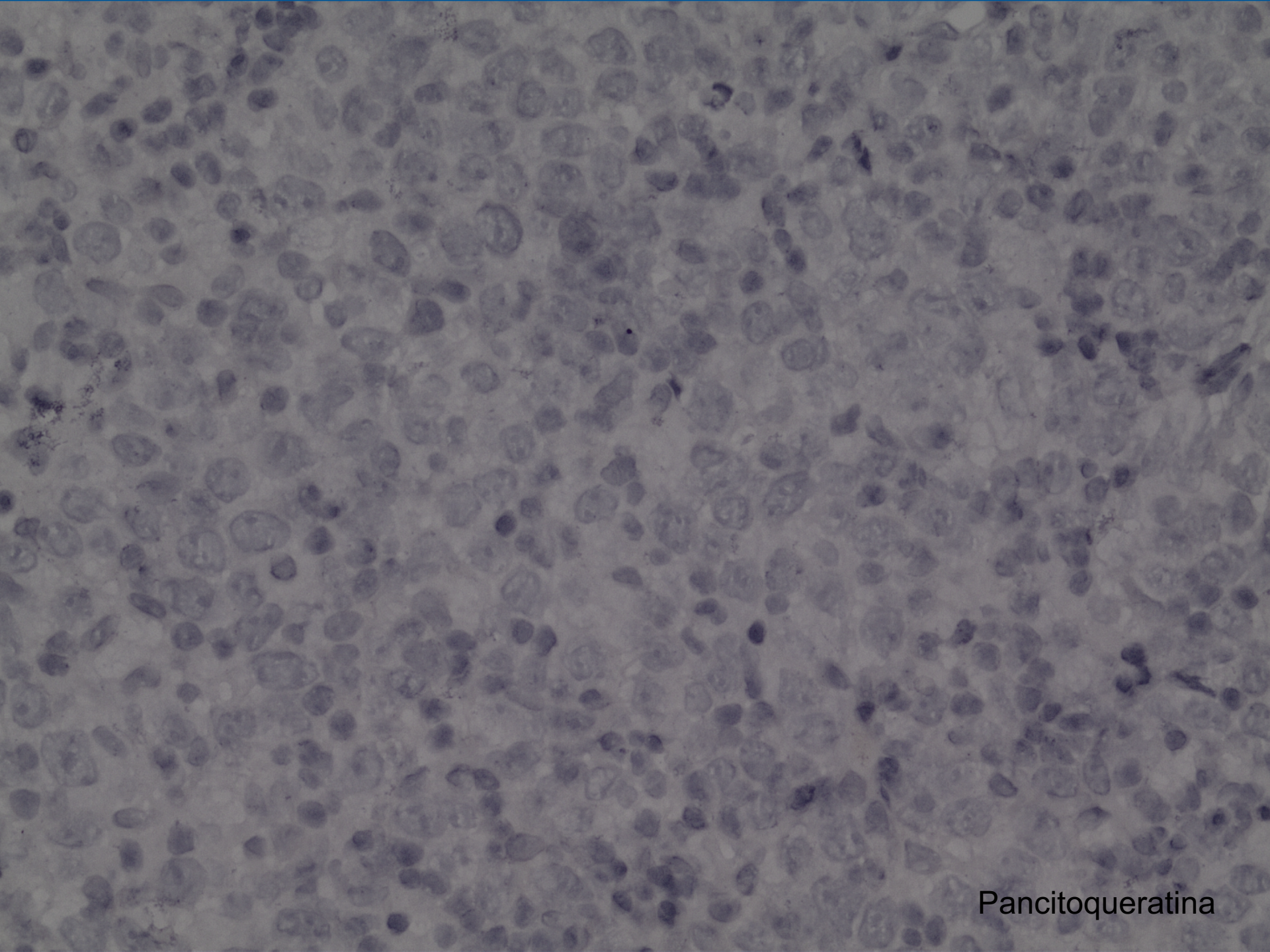
Pancitoqueratina

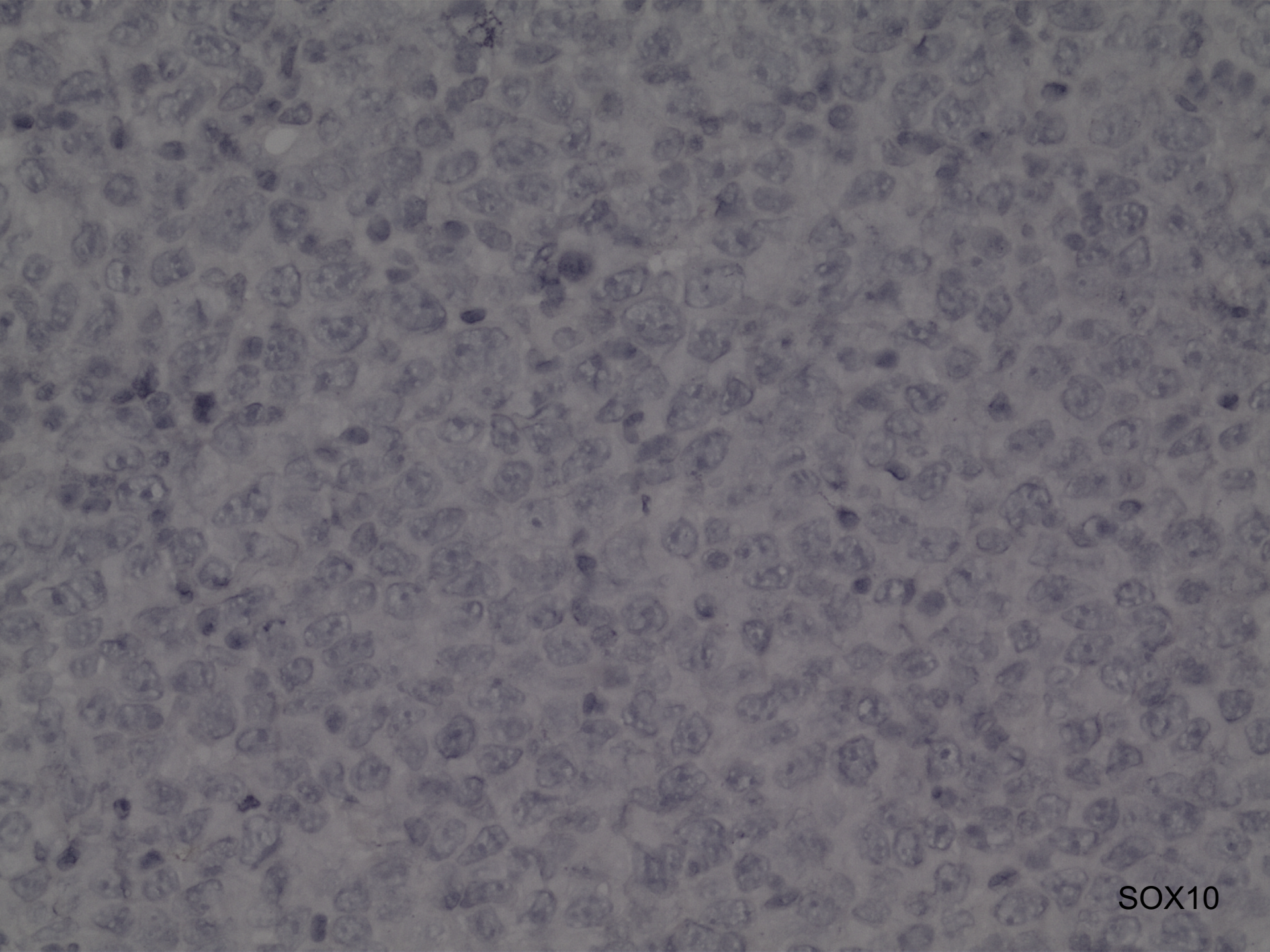
SOX10

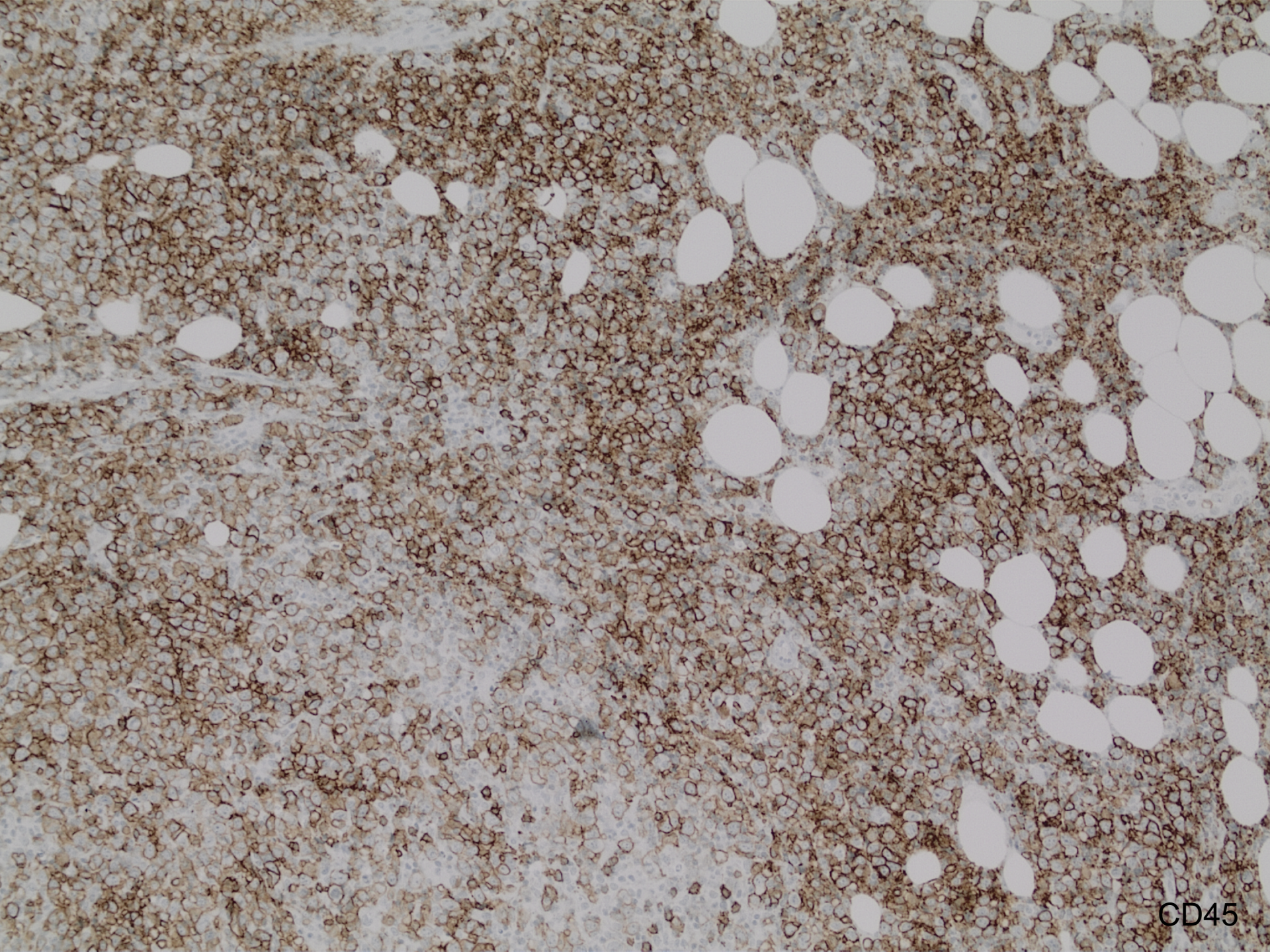
CD45

Caso 9

- Dg:
- Hallazgos morfológicos e inmunohistoquímicos compatibles con Linfoma de alto grado.

- Biopsia rápida
  - Material viable y suficiente para el estudio en diferida.
  - Toma de tejido fresco para estudio complementario.
    - Citometría de flujo, técnicas de biología molecular, cultivo para microorganismos.

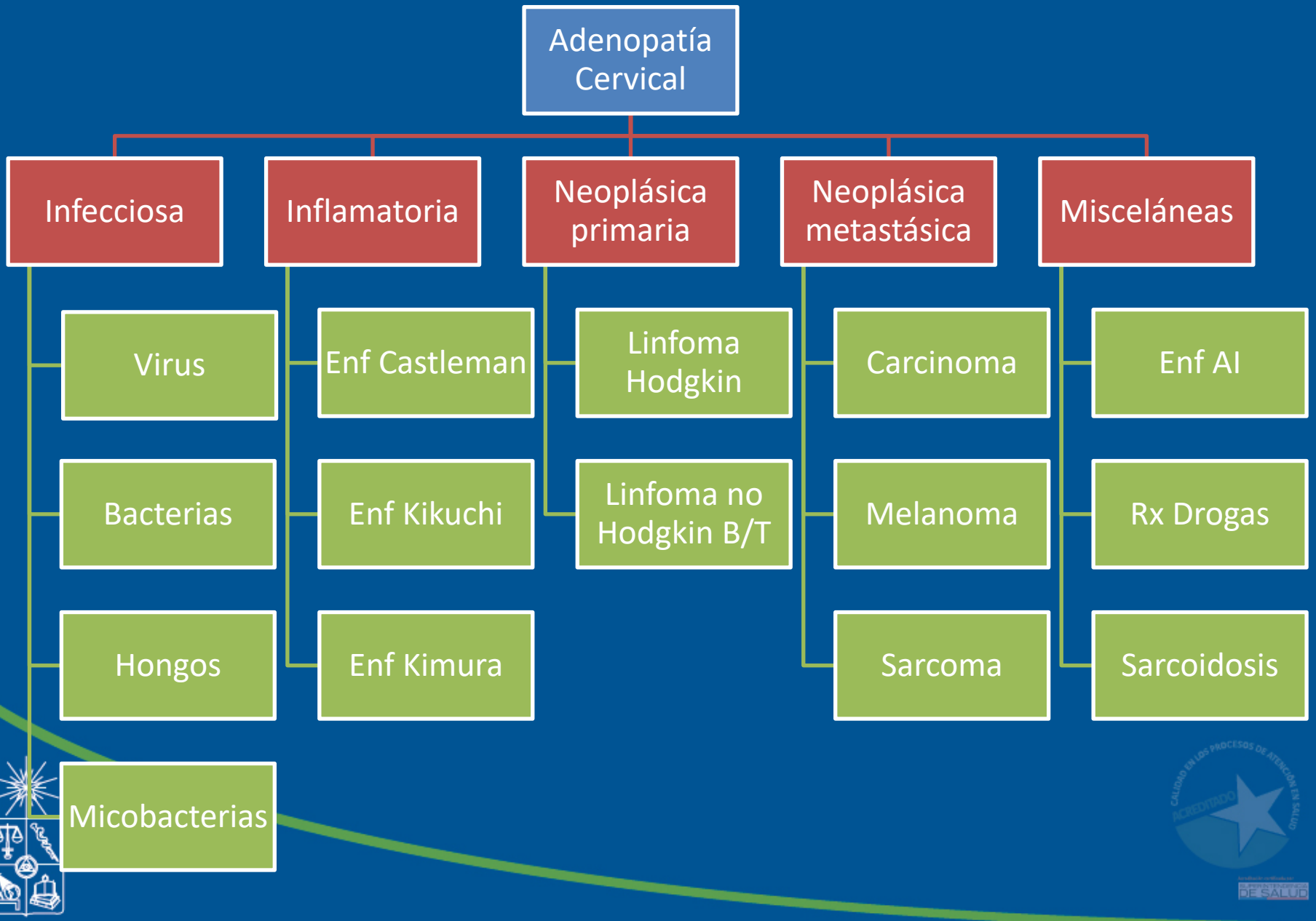
Adenopatía Cervical
Infecciosa
Inflamatoria
Neoplásica primaria
Neoplásica metastásica
Misceláneas
Virus
Bacterias
Hongos
Micobacterias
Enf Castleman
Enf Kikuchi
Enf Kimura
Linfoma Hodgkin
Linfoma no Hodgkin B/T
Carcinoma
Melanoma
Sarcoma
Enf AI
Rx Drogas
Sarcoidosis



jmherranz@gmail.com