

Recien nacido con sospecha de cardiopatía congénita

Gerardo Romera, José Luis Zunzunegui.

Hospital Universitario Madrid-Montepríncipe. Madrid

INTRODUCCIÓN.

La incidencia de cardiopatías congénitas se puede estimar en 8 a 10 por cada 1000 recién nacidos, siendo aproximadamente la mitad de ellos los que presentarán síntomas ya en el periodo neonatal. Si bien en el pasado más de la tercera parte morían en la primera semana de vida y sólo la mitad llegaban a ser examinados por un cardiólogo, en la actualidad con los nuevos métodos diagnósticos no invasivos, fundamentalmente la ecocardiografía doppler, las nuevas técnicas de cuidado intensivo neonatal y los avances en el tratamiento médico y quirúrgico la mortalidad de estos recién nacidos se ha reducido a una cifra próxima al 10%. Al plantearse una sospecha diagnóstica de cardiopatía congénita en un recién nacido debe tenerse en cuenta su dificultad ya que la sintomatología cardiaca puede simular a la de otros órganos o patologías, especialmente a la pulmonar y a la infecciosa. Una correcta valoración de la historia clínica y de los antecedentes familiares y obstétricos puede ser de gran ayuda para identificar situaciones de riesgo de cardiopatía y de la misma manera una exploración física neonatal minuciosa puede evidenciar además de las alteraciones clínicas características rasgos fenotípicos sugestivos de cuadros sindrómicos, con o sin cromosomopatía, con mayor riesgo de cardiopatía.

FORMAS DE PRESENTACIÓN DE LAS CARDIOPATÍAS CONGÉNITAS.

SOSPECHA DIAGNÓSTICA Y TRATAMIENTO INICIAL.

La forma de presentación de una cardiopatía congénita depende fundamentalmente del tipo y gravedad de la lesión cardiaca, de la caída de las resistencias pulmonares y del cierre del ductus arterioso.

El objetivo principal del pediatra cuando se encuentre ante la sospecha de una cardiopatía congénita será establecer si ésta es o no es dependiente del ductus, pues en un gran número de cardiopatías el cierre del ductus y su repercusión hemodinámica como disminución severa de flujo pulmonar o sistémico constituye una catástrofe, en ocasiones mortal, que debe evitarse con la administración precoz de prostaglandina E1 (Alprostadi®). La administración de PGE1, incluso justificable ante dudas diagnósticas, asociada a otras medidas como oxigenoterapia, diuréticos, inotrópicos o ventilación mecánica, permite una estabilización lo más adecuada posible previa al traslado a un centro especializado.

En el periodo neonatal la clasificación de las cardiopatías congénitas (CC) con mayor utilidad para la práctica clínica es la que hace referencia a la fisiopatología del ductus, pudiendo diferenciarse tres tipos de CC:

1. Cardiopatía cianóticas ductus dependientes.
2. Cardiopatías con bajo gasto casi siempre ductus dependientes.

1. Cardiopatías con aumento del flujo pulmonar no ductus dependiente.

1. Cardiopatías cianóticas generalmente ductus dependientes.

En este grupo la manifestación clínica más evidente es una importante cianosis, a diferencia de la dificultad respiratoria que caracteriza a los otros grupos. Estos neonatos se encuentran "confortablemente azules", con polipnea (hiperpnea) sin trabajo respiratorio, siendo esta situación falsamente tranquilizadora pues el cierre del ductus arterioso origina un círculo vicioso de hipoxemia extrema y acidosis metabólica que debe ser tenida en cuenta y evitada.

En estos recién nacidos la pulsioximetría (SatHb) registra valores generalmente inferiores a 75%, sin respuesta al "test de hiperoxia" (aumento en PaO_2 <20-30 mmHg o de la SatHb <10%, tras oxígeno al 100%), y la aparición de una acidosis metabólica (pH <7.2) nos informan del cierre del ductus.

La realización de una Rx. de tórax resulta útil pues permite dividir a este grupo en dos variedades:

1.1 Con flujo pulmonar disminuido:

Cardiopatías con obstrucción al flujo pulmonar, incluyendo lesiones que afectan a la válvula pulmonar y a la tricúspide, siendo suplido éste en muchos pacientes por el ductus arterioso desde la aorta a la pulmonar (shunt izquierda- derecha). Se incluyen las siguientes cardiopatías:

- Tetralogía de Fallot (Rx: corazón "en zueco")
- Atresia tricuspídea sin transposición con CIV restrictiva o con estenosis pulmonar

- Atresia pulmonar con septo interventricular íntegro
- Atresia pulmonar con comunicación interventricular (CIV)
- Estenosis pulmonar crítica
- Ventrículo derecho de doble salida (VDDS) con estenosis pulmonar
- AVentrículo único con estenosis pulmonar
- Anomalía de Ebstein grave (cardiomegalia masiva en la Rx tórax)

Es importante señalar que no todas estas cardiopatías precisarán del ductus para mantener una oxigenación estable y adecuada (p.e: Tetralogía de Fallot) pues el flujo desde el ventrículo derecho (VD) a la arteria pulmonar (AP) puede ser suficiente aunque disminuido.

La evidencia de cianosis importante, saturaciones de oxígeno inferiores al 70% o acidosis metabólica (pH <7.2) suponen indicación de asociar a la oxigenoterapia el tratamiento con prostaglandina E1.

Prostaglandina E1 (PG E1, Alprostadil®): para la apertura y/o mantenimiento de la permeabilidad del ductus arterioso (ev. en perfusión continua, siempre por una vía venosa segura) y con potente efecto vasodilatador pulmonar:

- a dosis de inicio: 0.1-0.2 microgramos/kg, en una hora (mayor riesgo de apneas)
- de mantenimiento: 0.03-0.05 microgramos/kg/min, pudiendo bajar esta dosis a 0.02-0.03 microgramos/kg/min según respuesta clínica (especialmente oxigenación) o aparición de efectos colaterales (apneas, hipotensión sistémica, fiebre etc.). Se debe evitar las va-

riaciones en su dosificación pues esto parece contribuir de forma importante al cierre del ductus.

1.2 Con flujo pulmonar aumentado o normal:

El flujo pulmonar es normal o está aumentado, siendo el origen de la cianosis la ausencia de una adecuada comunicación entre las dos circulaciones (en paralelo) a nivel auricular (foramen oval permeable >5 mm o atrioseptostomía de Rashkind), ventricular o del ductus.

- Transposición de grandes arterias (D-TGA) (Rx: corazón "en huevo")
- Transposición con defecto asociado (CIV más coartación aórtica).

El tratamiento con PGE1 tiene dos posibles excepciones, tras el diagnóstico ecocardiográfico, como son la Tetralogía de Fallot clásica (con buen flujo por tracto de salida de VD y buenas ramas pulmonares) y la D-TGA con CIV grande sin coartación (suficiente mezcla ventricular con aumento del flujo pulmonar).

La administración de inotrópicos en este grupo no está indicada e incluso puede ser perjudicial en la T. de Fallot. La única indicación podría ser una D-TGA con CIV grande y flujo pulmonar muy aumentado con o sin coartación.

La intubación y ventilación mecánica es discutible, teniendo en cuenta el riesgo inicial de apneas por la PGE1 y valorándose los posibles problemas de ésta durante un transporte, pues en general estos pacientes no mejorarán con la ventiloterapia (excepto acidosis extrema por cierre del ductus) y además el aumento de presión en aurícula derecha que origina disminuye la mezcla auricular en los pacientes con D-TGA.

1.3 Causas no cardíacas:

Se debe plantear un diagnóstico diferencial inicial con procesos respiratorios como la bronconeumonía o el síndrome de distress respiratorio. En estos pacientes, generalmente niños a término y con peso adecuado a su edad gestacional, los antecedentes de asfixia neonatal o de aspiración meconial, la Rx. de tórax, la cianosis menos importante, una mayor dificultad respiratoria y la respuesta al test de la hiperoxia resultan datos de gran utilidad. La hipertensión pulmonar persistente del recién nacido provoca cianosis por cortocircuito auricular derecha-izquierda a través del foramen oval.

El diagnóstico definitivo se fundamenta en la ecocardiografía por lo que la colaboración del cardiólogo pediátrico resulta obviamente imprescindible.

2. Cardiopatías con hipoperfusión sistémica.

La característica clínica principal de este grupo de pacientes es una mala perfusión periférica (bajo gasto cardíaco) y que viene definida por hallazgos como palidez, pulsos débiles o no palpables, extremidades frías, dificultad respiratoria, oliguria o anuria y acidosis metabólica por falta de oxigenación tisular.

Este grupo puede ser dividido a su vez según sean dependientes o no del ductus arterioso para mantener un adecuado flujo sistémico:

2.1 Con perfusión sistémica ductus dependiente:

En este grupo el debut clínico suele ser brusco, coincidiendo con el cierre ductal. El ductus arterioso suple todo o parte del flujo sistémico desde la arteria pulmonar a la aorta al existir una obstrucción importante en el tracto de entrada o salida del ventrículo

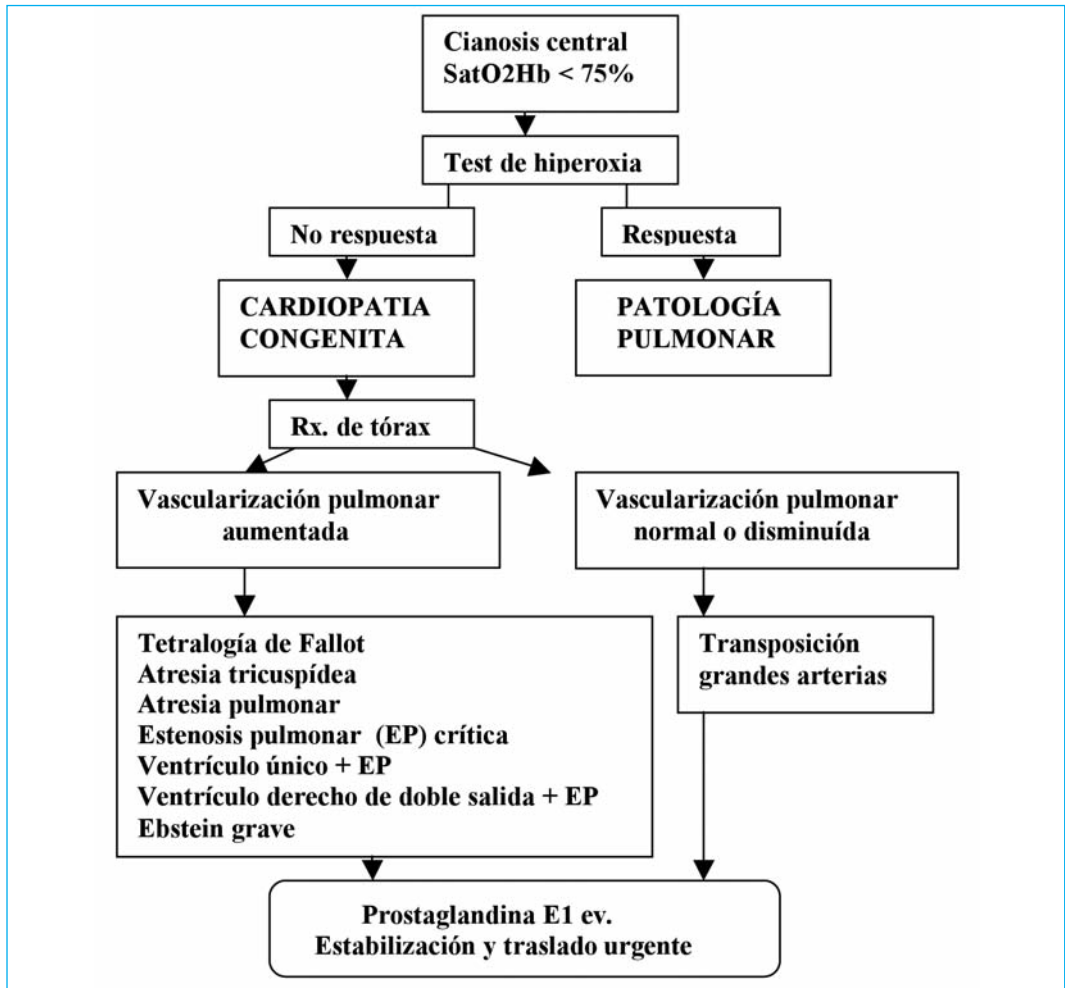


Figura 1. Cardiopatías congénitas cianógenas

izquierdo (VI) (el caso extremo lo constituye la hipoplasia de cavidades izquierdas en la que todo el flujo sistémico depende del ductus).

- Coartación de aorta
- Síndrome de hipoplasia de cavidades izquierdas
- Estenosis aórtica crítica

– Complejo Shone (obstrucciones múltiples en el lado izquierdo)

– Interrupción del arco aórtico (brazo derecho y cabeza reciben sangre del VI y la parte inferior del cuerpo de la arteria pulmonar por el ductus)

Su diagnóstico de sospecha es fundamentalmente clínico, tras una cuidadosa exploración. La doble medición de la saturación de

oxígeno en brazo derecho (preductal) y en pie (postductal) resulta útil cuando el ductus es permeable, obteniendo valores bajos por hipoperfusión periférica pero generalmente mayores que en las CC cianóticas. La Rx. de tórax suele mostrar cardiomegalia y aumento de vascularización pulmonar (por aumento del flujo y por obstrucción del retorno venoso pulmonar, en casos graves provocando imágenes de edema pulmonar).

El error más frecuente lo constituye el diagnosticar a estos pacientes de una sepsis si bien la sospecha de cardiopatía y la exploración repetida y cuidadosa de los pulsos femorales y braquiales o axilares resultan de gran utilidad. Resulta de gran importancia el destacar que ante un paciente con síntomas de shock de aparición brusca y acidosis metabólica en las primeras 72 horas de vida siempre se debe sospechar la existencia de una cardiopatía.

Si no se dispone de diagnóstico ecocardiográfico la administración de PGE1 está indicada (especialmente ante la sospecha de coartación de aorta), incluso en casos graves y a dosis iniciales elevadas (0.2 microgramos/kg/minuto, en bolus ev). En este grupo la ventilación mecánica sí puede estar indicada, con oxigenoterapia y presión positiva, así como la administración de inotrópicos, diuréticos o corrección de la acidosis metabólica.

2.2 Con hipoperfusión sistémica no ductus dependiente:

Resultan entidades poco frecuentes en el periodo neonatal y generalmente mejor toleradas que las anteriores, siendo el debut clínico habitualmente más insidioso y tardío.

- Miocardiopatías
- Miocarditis

- Coronaria anómala originada en la arteria pulmonar
- Taquicardia supraventricular
- Bloqueo aurículoventricular completo congénito (BAVC) (un 50% asocian cardiopatías congénitas complejas).

En las dos primeras semanas de vida en la Rx. de tórax destaca la cardiomegalia (índice cardiotorácico >0.65 , en su diámetro superior), debiendo realizarse una ecocardiografía y un electrocardiograma para confirmar el diagnóstico y descartar otras anomalías.

El tratamiento se fundamenta en la digitalización (endovenosa u oral) o la dopamina y la furosemida. El BAVC precisa de la implantación precoz de un marcapasos.

3.- Cardiopatías con aumento del flujo pulmonar

Este grupo de cardiopatías se diferencian de las anteriores en que la cianosis y la hipoperfusión periférica no constituyen los hallazgos clínicos más relevantes. En su mayor parte presentan dificultad respiratoria moderada a grave (taquipnea, con esfuerzo) con evidencia radiológica de aumento de vascularización pulmonar. Su situación clínica no suele alcanzar los niveles de gravedad de las anteriores y el diagnóstico diferencial con otros problemas pulmonares puede ser difícil sin la ecocardiografía.

3.1 Con aumento del flujo pulmonar:

El debut clínico suele ser más tardío en estos pacientes, a partir de las dos semanas y coincidiendo con la caída de las resistencias pulmonares. Las manifestaciones clínicas tienen una presentación insidiosa con rechazo de la alimentación y mala ganancia ponde-

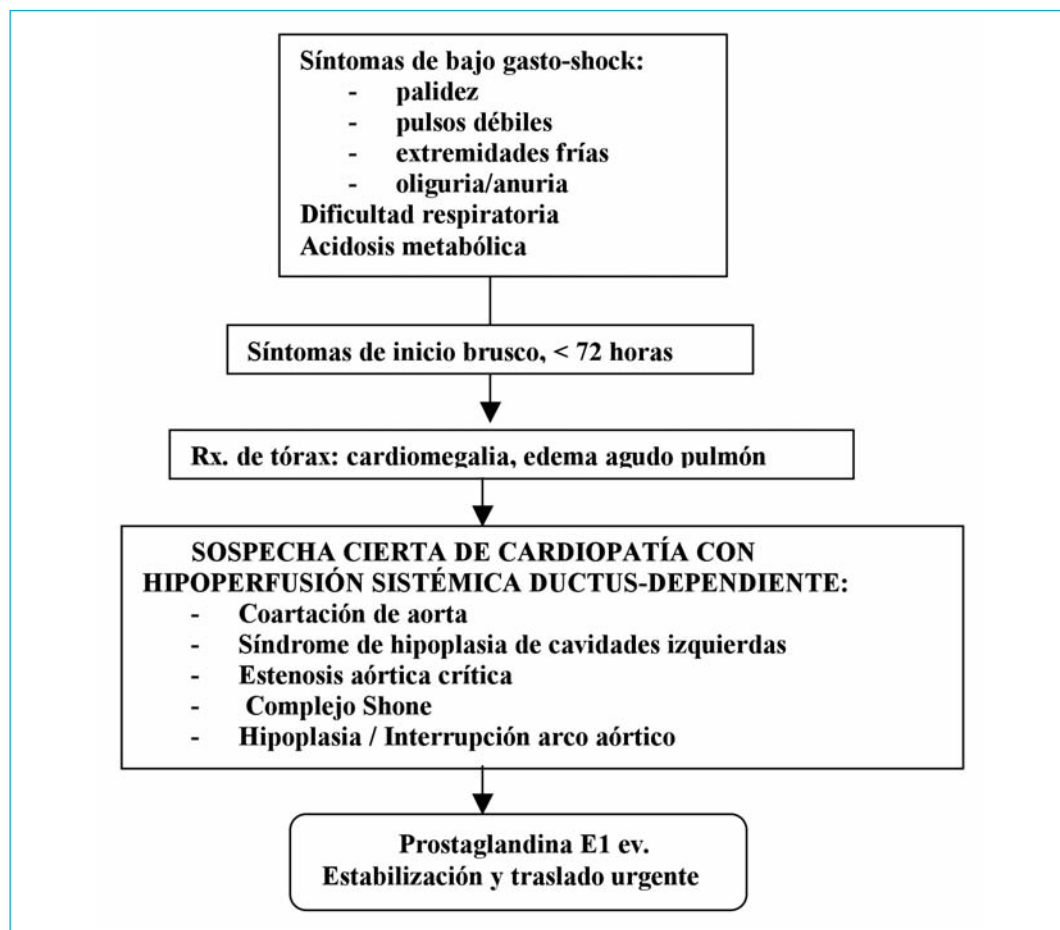


Figura 2. Cardiopatías congénitas con bajo gasto

ral. El dato clínico fundamental es la dificultad respiratoria que se suele acompañar de hepatomegalia por aumento de la presión en la aurícula derecha. No existe cianosis pues el cortocircuito es izquierda-derecha y la sangre que sale del ventrículo izquierdo por la aorta se encuentra completamente saturada. Si existe edema pulmonar las saturaciones pueden ser menores del 90% pero la respuesta a la oxigenoterapia es excelente,

siendo difícil así diferenciarlos de otros problemas pulmonares de origen no cardíaco.

- Ductus arterioso permeable (el soplo en el recién nacido no suele ser continuo)
- Comunicación interventricular (CIV)
- Canal aurículoventricular completo (CAVC) (con ECG característico: desviación del eje a la izquierda, con hi-

perforia ventricular izquierda o hemibloqueo anterior izquierdo)

– Ventana aortopulmonar

3.2 Con aumento del flujo pulmonar y mezcla:

Su signo clínico principal es la dificultad respiratoria acompañada de cierto grado de cianosis, generalmente subclínica, pues se produce una mezcla de los retornos venosos sistémico y pulmonar a nivel ventricular o auricular que justifica un cierto grado de desaturación sistémica. Al no existir obstrucción al flujo pulmonar la administración de oxígeno provoca vasodilatación pulmonar y aumento del flujo que mejora la saturación de oxígeno aunque sin llegar a normalizarla.

- D-TGA con CIV grande
- Ventrículo derecho de doble salida (VDDS) sin estenosis pulmonar
- Atresia tricuspídea con D-TGA y CIV
- Ventrículo único sin estenosis pulmonar
- Truncus arterioso
- Retorno venoso pulmonar anómalo total (RVPAT) (obstructivo, con debut precoz, afectación del estado general, edema pulmonar sin cardiomegalia y son una urgencia médico-quirúrgica, o no obstructivo, inicio insidioso, cianosis ligera o inadvertida que mejora espectacularmente con el oxígeno y cardiomegalia con aumento de vascularización pulmonar) (Rx: corazón "en muñeco de nieve").

Este grupo de cardiopatías resulta de difícil diagnóstico incluso ecocardiográfico (p.e: confundir en prematuros una situación de hipertensión pulmonar persistente, shunt

derecha-izquierda, con un ductus con repercusión hemodinámica, shunt izquierda-derecha), precisando un alto grado de sospecha, siendo la exploración clínica (dificultad respiratoria y cardiomegalia) y la Rx. de tórax la base para su correcto manejo.

Su tratamiento se fundamenta en la administración de digoxina (ev, si signos de insuficiencia cardíaca importante, u oral) y furosemina. En estos pacientes la administración de PGE1 está contraindicada pues no son ductus dependientes y provocarían aumento del flujo pulmonar. Resulta un error frecuente la no administración de oxígeno a estos pacientes con el temor de provocar un aumento en el hiperaflujo pulmonar; la oxigenoterapia carece de consecuencias importantes, mejorando el edema pulmonar y ayudando a la corrección de la acidosis. Si estas medidas no consiguen controlar los signos de insuficiencia cardíaca se debe iniciar ventilación mecánica y dopamina.

BIBLIOGRAFÍA

1. Moss and Adams. Heart disease in infants, children and adolescents. 6th ed. Lippincott, Williams & Wilkins Ed. Philadelphia, 2001.
2. Park MK. Cardiología práctica. 2ªed. Serie de manuales prácticos. Ed. Harcourt Brace. Madrid, 1999.
3. Burns S, Wernovsky G. Enfermedades cardíacas. En: Cloherty JP, Stark AR. Manual de cuidados neonatales. 3th ed. Ed. Masson. Barcelona, 1999.
4. Kuehl KS, Loffredo CA, Ferencz C. Failure to diagnose congenital heart disease in infancy. Pediatrics 1999;103:743-747.
5. Maroto C, Camino M, Girona JM, Malo P. Guías de práctica clínica de la Sociedad Española de Cardiología en las cardiopatías congénitas del recién nacido. Rev Esp Cardiol 2001;54:49-66.