ORIENTACIÓN TÉCNICA CARDIOPATÍAS CONGÉNITAS EN EL MARCO DE LA LEY 21.030

2021

Prof. Asoc. Dr. Juan Guillermo Rodríguez Aris
Director CERPO
Hospital Santiago Oriente "Dr. Luís Tisné Brousse"
CRS Cordillera Oriente
Facultad de Medicina, Universidad de Chile

Ministerio de Salud

Gobierno de Chile

Subcomisión CC

- Documento desarrollado en conjunto por el equipo de profesionales de la Subsecretaría de Redes Asistenciales (DIGERA) del **Departamento de Procesos Clínicos y Gestión Hospitalaria** y los especialistas integrantes de la **Subcomisión de Cardiopatías Congénitas**

- **Subcomisión de Cardiopatías Congénitas**
  - Especialistas en Medicina Materno Fetal
  - Especialistas en Cardiología Pediátrica
  - Especialistas en Cirugía Cardiovascular
  - Especialistas en Neonatología

Autores y Colaboradores

- Dr. Juan Guillermo Rodríguez
- Dr. Alvaro Insunza Figueroa
- Dr. Alvaro Sepulveda Martinez
- Dr. Cristian Blunda
- Dr. Daniel Aguirre
- Dra. Gabriela Enríquez Guzman
- Dr. Gonzalo Urcelay
- Dr. Guillermo Zamora
- Dr. Javer Kattan Said
- Dra. Loreto Jara Medina
- Dr. Ricardo Gonzalez Díaz

Características CC

Frecuencia:
0.8 — 1%

Asociación a otras MC:
20%

Principal causa de muerte neonatal por MC

Asociación Cromosomopatías:
15%

Hoffman JI, Kaplan S. The incidence of congenital heart disease. J Am Coll Cardiol 2002; 39: 1890–900
Guía Clinica Cardiopatías Congénitas operables en menores de 15 años, 2010. https://www.minsal.cl/portal/url/item/720bfefe91e0d2ede04001011f010ff2.pdf
Donofrio MT, Moon-Grady AJ, Hornberger LK, Copel JA; Sklansky MS, Abuhamad A. Diagnosis and Treatment of Fetal Cardiac Disease. A Scientific Statement From the American Heart Association. Circulation. 2014; 129: 2183-2242

CC en Chile

- Nacen 2.100 niños
- Entre 800 – 1.000 requieren cirugía
- CC operables: Ley GES desde 2005

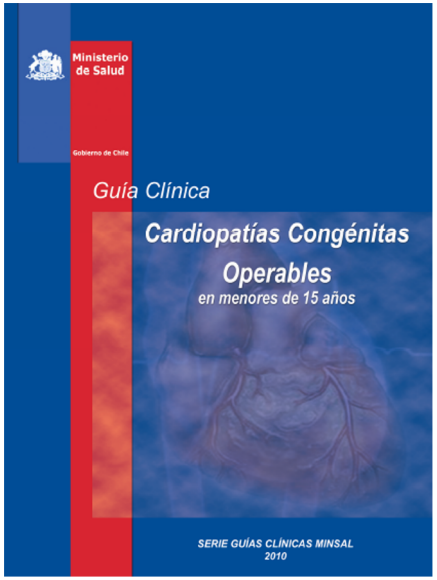

Orientaciones técnicas cardiopatías congénitas en el marco de la Ley 21030. MINSAL 2021
Guía Clinica Cardiopatías Congénitas operables en menores de 15 años, 2010. https://www.minsal.cl/portal/url/item/720bfefe91e0d2ede04001011f010ff2.pdf

Diagnóstico prenatal CC

Diagnóstico prenatal: 70 %	Sin factores de riesgo
En algunos fetos no es posible llegar a diagnóstico preciso	Discordancia diagnóstico prenatal y postnatal: 13 – 15 %

Hill GD, B. J. Disparities in the prenatal detection of critical congenital heart disease. Prenat Diagn 2015: 35(9):859 – 863

Mayorga C, Rodriguez J, Enriquez G, Alarcón J, Gamboa C, Capella D, Fisher D. Cardiopatías congénitas: diagnóstico prenatal y seguimiento. Rev Chil Obstet Ginecol. 2013; 5(78): 349 – 356

Meneses N, Andueza F, Sepúlveda S, Montaño I, Hinrichsen M, Gutiérrez J. Sensibilidad y especificidad diagnóstica prenatal de cardiopatías congénitas en Clínica INDISA, Santiago de Chile. Rev Chil Ultrasonog. 2018; 21(1): 5 – 16

Donofrio MT, Moon-Grady AJ, Hornberger LK, Copel JA; Sklansky MS, Abuhamad A. Diagnosis and Treatment of Fetal Cardiac Disease. A Scientific Statement From the American Heart Association. Circulation. 2014;129:2183-2242

Complejidad diagnóstico prenatal de CC

Evolutividad CC	EG
Naturaleza CC	Hemodinamia feto/RN

Condiciones examen

- Resolución equipo US
- Experiencia operador
- Posición fetal
- IMC materno
- Volumen LA

International Society of Ultrasound in Obstetrics and Gynecology. ISUOG Practice Guidelines (updated): sonographic screening examination of the fetal heart. Ultrasound Obstet Gynecol. 2013: 41(3): 348 – 359

Pesquisa

Ecografía Doppler 11+0 - 13+6 semanas	Ecografía Doppler 20 - 24 semanas	Ecocardiografía fetal ante sospecha de CC
• 4 cámaras • TRN • IP y onda A DV • Regurgitación tricuspídea (>60 cm/s en mas del 50% del sístole)	• Abdómen: posición estómago, Ao y VCI • 4 cámaras • Tracto salida izquierdo • Tracto salida derecho • 3 vasos mediastino	• Evaluación estructural • Evaluación funcional

International Society of Ultrasound in Obstetrics and Gynecology. ISUOG Practice Guidelines (updated): sonographic screening examination of the fetal heart. Ultrasound Obstet Gynecol. 2013: 41(3):348 – 359

Indicaciones ecocardiografía fetal

Fetales	Maternas	Familiares

• Sospecha en pesquisa
• PHA marcado
• Aneuploidía
• Malformaciones Extracardíacas
• Hidrops
• Arritmias
• RCIU precoz
	• Inmunológicas
	  • LES, Sd. Sjögren, Ac ENA
	• Exposición a teratógenos
	• DM tipo 1-2
	• Infecciones maternas / TORCH
		• Antecedente de CC en familiar directo
		• Síndromes Mendelianos
		  • Esclerosis Tuberosa
		  • Síndrome de Noonan
		  • Síndrome de Di George

AIUM Practice Parameter for the Performance of Fetal Echocardiography. J Ultrasound Med 2020; 39: E5–E16
Fetal Medicine Barcelona. https://medicinafetalbarcelona.org/protocolos/es/patologia-fetal/ecocardiografia-fetal.html

Clasificación CC

Complejas: requieren cirugía o cateterismo en 1er año vída

- **Críticas**
  - **Ductus dependiente**: COA, TGA, SHVI, AP con SI, SHVD con AP, VU con AP, EAO o SUBAO crítica, TDF con atresia AP, interrupción arco AO
  - **Tratamiento quirúrgico en 1ros 3 meses de vida**: DVPAT, TA, EP severa, EAO severa, TDF severa, TDF con agenesia velos pulmonares, DSVD con EP severa, Ebstein
  - **Tratamiento quirurgico en varias etapas**. No pueden ser corregidas,
- **No críticas**
  - Insuficiencia cardíaca o cianosis: CIV amplia, Canal AV completo, TDF, DVPAP

Simples: no requieren cirugía o cateterismo en 1er año de vida

- CIV mediana o pequeña, CIA, EA leve, EsubAO leve, EP leve, Insuf mitral leve, DA pequeño

Orientaciones técnicas cardiopatías congénitas en el marco de la Ley 21030. MINSAL 2021
Guía Clínica Cardiopatías Congénitas operables en menores de 15 años, 2010. https://www.minsal.cl/portal/url/ítem/720bfefe91e0d2ede04001011f010ff2.pdf

Manejo de CC

Control en ARO / Activación GES

Evaluación por especialistas y/o Comité Perinatal Local

Exámenes o evaluaciones complementarias prenatales según corresponda

Ecografía detallada	Procedimientos invasivos	Neurosonografía	Resonancia magnética	TORCH	Cardiólogo pediatra	Genetista clínico	Apoyo psicológico

Derivar a Centro de Referencia de la Red GES MINSAL para CC operables

Completar estudio	Manejo perinatal y neonatal	En caso de duda si corresponde constituir causal 2	Interconsulta a otro Comité Perinatal Multidisciplinario

Orientaciones técnicas cardiopatías congénitas en el marco de la Ley 21030. MINSAL 2021,

Pronóstico CC

- Mayoría buen pronóstico
  - No requieren cirugía
  - Sin secuelas
- Otras
  - Cirugía 1er año de vida
  - Evolutividad CC

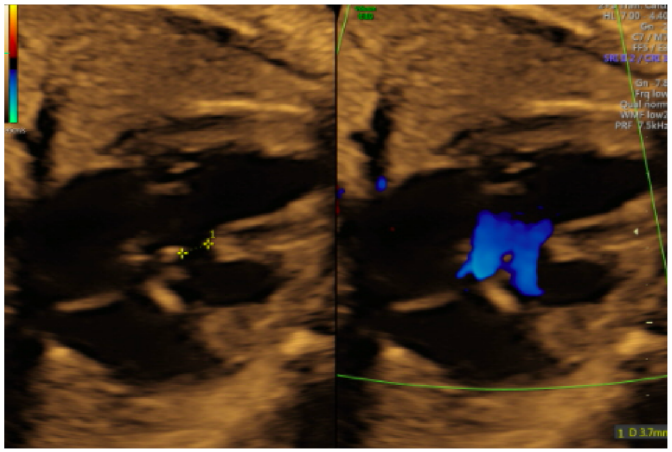

Factores de riesgo en CC de diagnóstico pre o post natal

Condición	Factores de riesgo
Corazón univentricular – Síndrome corazón izquierdo hipoplasico – Síndrome corazón derecho hipoplasico	– Anomalías extracardíacas, genéticas o cromosómicas – Septum auricular muy restrictivo o ausencia de foramen oval – Insuficiencia tricuspídea severa – Disfunción ventricular severa

Orientaciones técnicas cardiopatías congénitas en el marco de la Ley 21030. MINSAL 2021
Beroukhim RS et al. Perinatal outcome after prenatal diagnosis of single-ventricle cardiac defects. Ultrasound Obstet Gynecol 2015;45(6):657 – 663
Rychik J et al. Perinatal and early surgical outcome for the fetus with hypoplastic left heart syndrome: a 5-year single institutional experience. Ultrasound Obstet Gynecol 2010; 36(4): 465 – 470

CC incompatibles con la vída

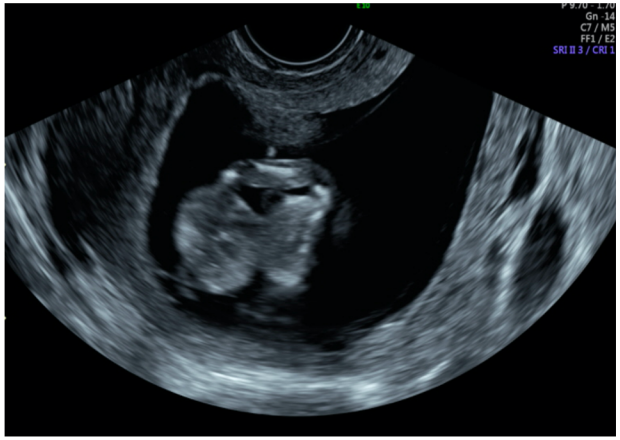

Ectopía cordis

Feto acardio

Orientaciones técnicas cardiopatías congénitas en el marco de la Ley 21030. MINSAL 2020, En revisión
Moore TR, Gale S, Benirschke K. Perinatal outcome of forty-nine pregnancies complicated by acardiac twinning. *Am J Obstet Gynecol* 1990; **163**: 907– 912
Fusi L, Fisk N, Talbert D, Gau G, Rodeck C. When does death occur in an acardiac twin? Ultrasound diagnostic difficulties. *J Perinat Med* 1990; **18**: 223– 227
S. A. Engum, "Embryology, sternal clefts, ectopia cordis, and Cantrell's pentalogy," *Seminars in Pediatric Surgery*, vol. 17, no. 3, pp. 154–160, 2008
Van Allen MI, Smith DW, Shepard TH. Twin reversed arterial perfusion (TRAP) sequence: a study of 14 twin pregnancies with acardius. *Semin Perinatol* 1983; **7**: 285– 293
R. Achiron, M.Shimmel,B.Farber,andJ.Glaser,"Prenatal sonographic diagnosis and perinatal management of ectopia cor- dis," *Ultrasound in Obstetrics and Gynecology*, vol. 1, no. 6, pp. 431–434, 1991
M. J. Khoury, J. F. Cordero, and S. Rasmussen, "Ectopia cordis, midline defects and chromosome abnormalities: an epidemiologic perspective," *American Journal of Medical Genetics*, vol. 30, no. 3, pp. 811–817, 1988

Sobrevida CC sometidas a cirugía

Centro Cardio-quirúrgico	Tipo de Cardiopatía	Sobrevida a 1 año	Sobrevida a 5 años
Hospital Clínico PUC	-Hipoplasia VI.	64%	57%
	C/CMP	NR	NR
	S/CMP	NR	NR
	-Hipoplasia VD.	NR	NR
	-Estenosis Ao crítica.	NR	NR
	-Atresia Ao/mitral.	NR	NR
	-Estenosis pulmonar.	NR	NR
	-Complejo Fallot.	NR	NR
	-L-TGA.	NR	NR
	-D-TGA.	>84%	84,2%
	-Coartación aórtica.	NR	NR
	-Interrupción arco aórtico.	NR	NR
	-Drenaje pulmonar anómalo.	NR	NR
Reportes internacionales	-Hipoplasia VI.	40 – 90%	
	C/CMP	17 – 57%	
	S/CMP		
	-Hipoplasia VD.		
	-Estenosis Ao crítica.	82%	72%
	-Atresia Ao/mitral.		
	-Estenosis/atresia pulmonar.	70%	60%
	-Complejo Fallot.	>90%	>90%
	-L-TGA.	>90%	>90%
	-D-TGA.		
	-Coartación aórtica.	>90%	>90%
	-Interrupción arco aórtico.	>90%	>90%
	-Drenaje pulmonar anómalo.	>95%	>95%

VI= ventrículo izquierdo; VD= ventrículo derecho; CMP= criterio mal pronóstico; TGA= transposición grandes arterias; NR= no reportado.

Orientaciones técnicas cardiopatías congénitas en el marco de la Ley 21030. MINSAL 2021

Domínguez-Manzano P, Mendoza A, Herraiz I, Escribano D, Román V, Aguilar JM, Galindo A. Transposition of the Great Arteries in Fetal Life: Accuracy of Diagnosis and Short-Term Outcome. Fetal Diagn Ther 2016;40:268 – 276

Urcelay G, Arancibia F, Retamal J, Springmuller D, Clavería C, Garay F, Frangini P, González R, Heusser F, Arretz C, Zelada P Becker P. Síndrome de hipoplasia de corazón izquierdo: experiencia de 10 años de un programa de etapificación quirúrgica. Rev Chil Pediatr. 2016; 87(2): 121 – 128.

Rychik J, Szwast A, Natarajan S, Quartermain M, Donaghue D, Combs J, Gaynor JW, Gruber PJ, Spray TL, Bebbington M, Johnson MP. Perinatal and early surgical outcome for the fetus with hypoplastic left heart syndrome: a 5-year single institutional experience. Ultrasound Obstet Gynecol 2010; 36(4): 465 – 47

Becker P, Delgado M, Frangini P, Gonzalez R, Urcelay G, Claveria C, Garay F, Zelada P, Springmuller D, Lema G, Cerda J, Heusser F. Resultados inmediatos y alejados del switch arterial en pacientes con dextrotransposicion de grandes arterias: experiencia de 20 años. Rev Chil Cardiol 2013; 32: 204-213

Acceso a exámenes complementarios, expedito y de calidad

Ultrasonido
- Ecografía de anomalías
- Doppler materno fetal
- Ecocardiografía
- Neurosonografía

Procedimientos invasivos
- BVC
- Amniocentésis
- Cordocentésis

Resonancia magnética
- Sistema Nervioso Central
- Hipoplasia pulmonar
- Nefrourológicas

TORCH
- Citomegalovirus
- Rubeola
- Toxoplasmosis
- Parvovirus B19
- Zika
- Chagas

Estudios genéticos
- Cariograma
- Alteraciones genéticas

Comités perinatales

Multidisciplinario

- Especialistas Medicina Materno Fetal
- Especialistas Ginecología – Obstetricia
- Neonatologos
- Cardiólogo Pediatra
- Cirujano Infantil
- Matrona
- Trabajador Social
- Psicóloga
- Genetista
- Comité de ética

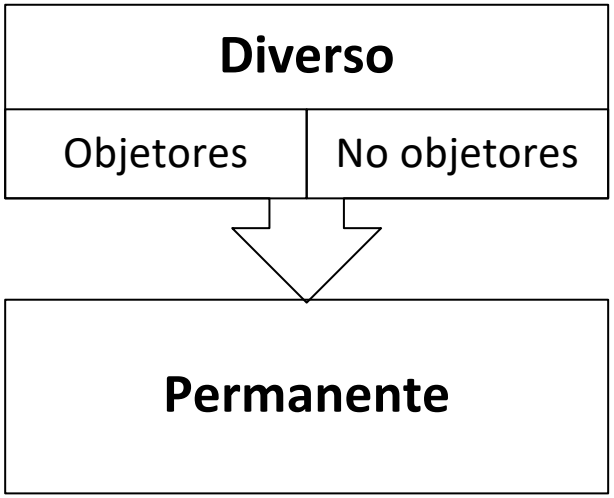

Centros de referencia

Justificación	• Distribución de la población • Patología de relativa baja incidencia • Recursos tecnológicos de alto costo y complejidad • Concentración de especialistas en Medicina Materno Fetal • Centros cardioquirúrgicos en Santiago
Beneficios	• Concentrar experiencia en patología de relativa baja incidencia • Facilitar la realización de diagnósticos complejos, cuyas consecuencias son vitales • Fortalecer la capacitación a especialistas y la formación de subespecialistas • Cumplir con la ley IVE
Experiencia en otros países	• En Chile: ¿1 centro cada 40.000 partos?

Telemedicina

- Permite evaluación conjunta y en directo con otros equipos de salud
- Herramienta subutilizada
- Apoyo al diagnostico y manejo de pacientes complejas
- Telegenetica
- Evaluación multidisciplinaria
- Evita traslados innecesarios
- Ahorro de costos económicos

Brown J, Holland B. Successful Fetal Tele-Echo at a Small Regional Hospital. Telemedicine & e-Health 2017; Vol 23 Issue 6; 485-492
McCrossan BA, Sands AJ, Kileen T, Cardwell CR, Casey FA. Fetal diagnosis of congenital heart disease by telemedicine. *Arch Dis Child Fetal Neonatal Ed* 2011; 96: F394–F397
Sharma S, Parness IA, Kamenir SA, Ko H, Haddow S, Steinberg LG, Lai WW. Screening fetal echocardiography by telemedicine; Efficacy and community acceptance. J Am Soc Echocardiogr 2003; 16: 202-8

V. ALGORITMO DE MANEJO Y DIAGNÓSTICO

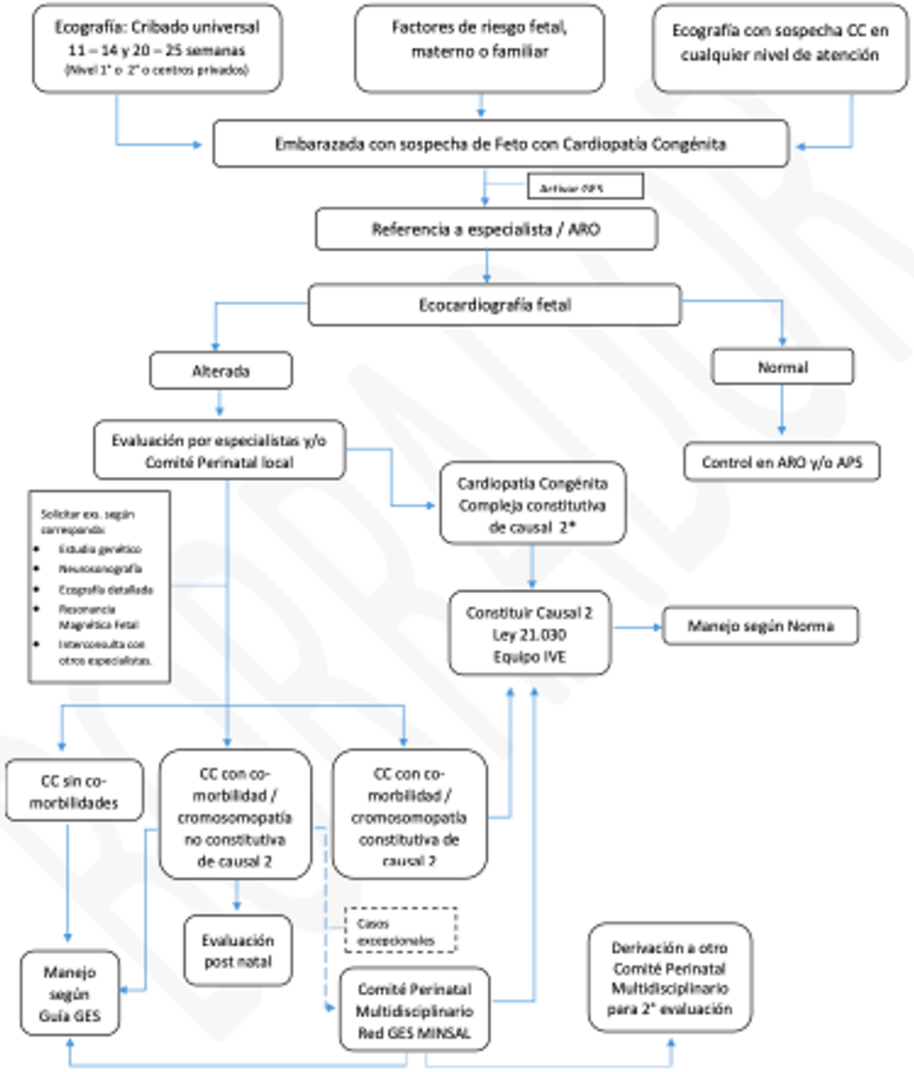

*Específicamente para los casos con diagnóstico de Ectopia Cordis en su variante cervical y Acardia.

Ministerio de Salud

Gobierno de Chile

CHILE LO HACEMOS TODOS