



Departamento
de Anatomía y Medicina Legal

FACULTAD DE MEDICINA
UNIVERSIDAD DE CHILE

Miembro Inferior





Klgo. Francisco Quinteros Briceño

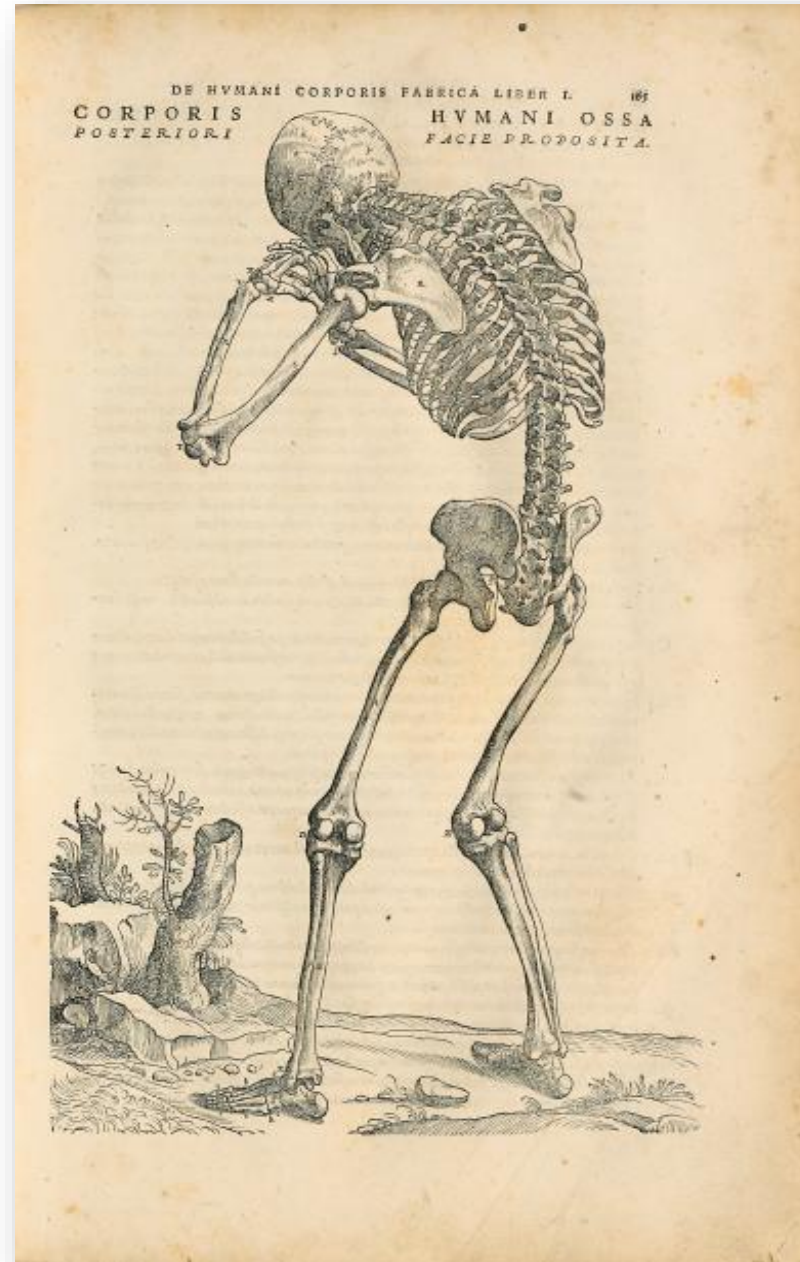Equipo docente Anatomía Humana, DAML

Facultad de Medicina



Contenidos

-  Miología del MM.II.
-  Osteología MM.II.
-  Irrigación del MM.II.
-  Inervación del MM.II.



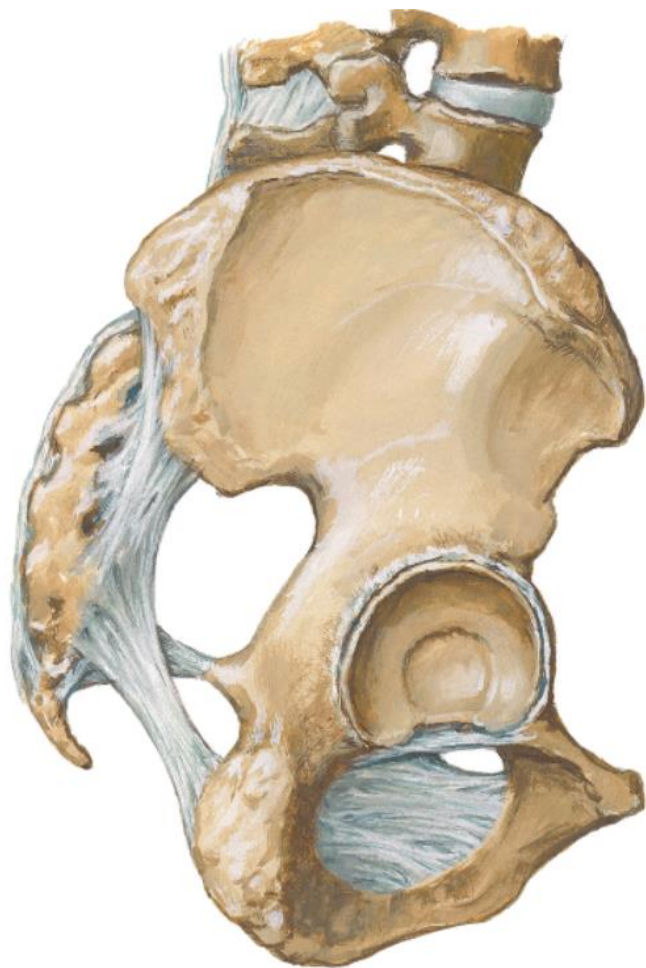

Lección de Anatomía del Dr. Sebastian Egbertsz 1603/ Aert Pietersz

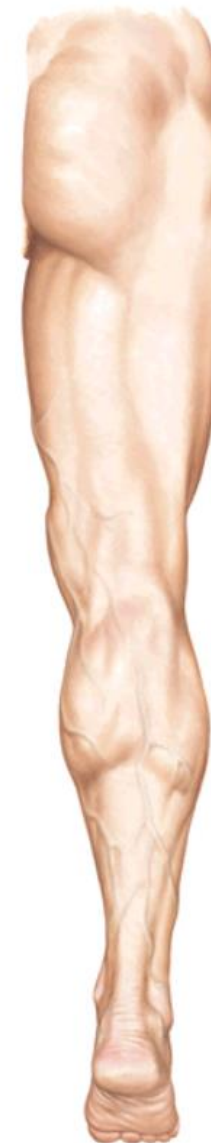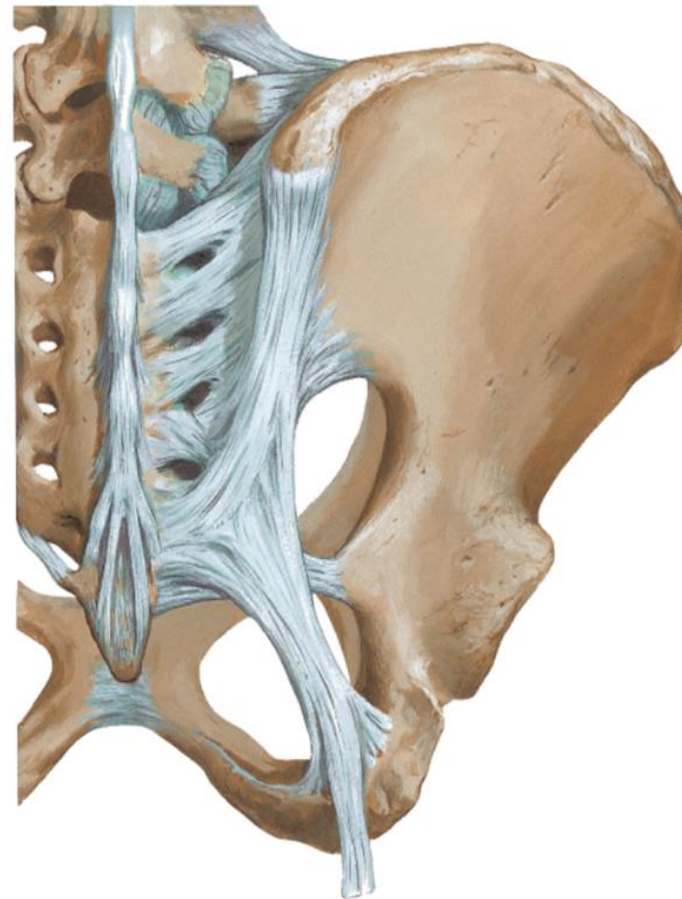




Región glútea



- Espina iliaca antero superior
- Espina iliaca antero inferior
- Acetábulo
- Tuberosidad isquiática
- Espina ciática
- Espina iliaca postero-inferior
- Espina iliaca postero-superior
- Líneas glúteas
- Tuberosidad iliaca
- Agujero obturador
- Escotadura ciática mayor
- Escotadura ciática menor

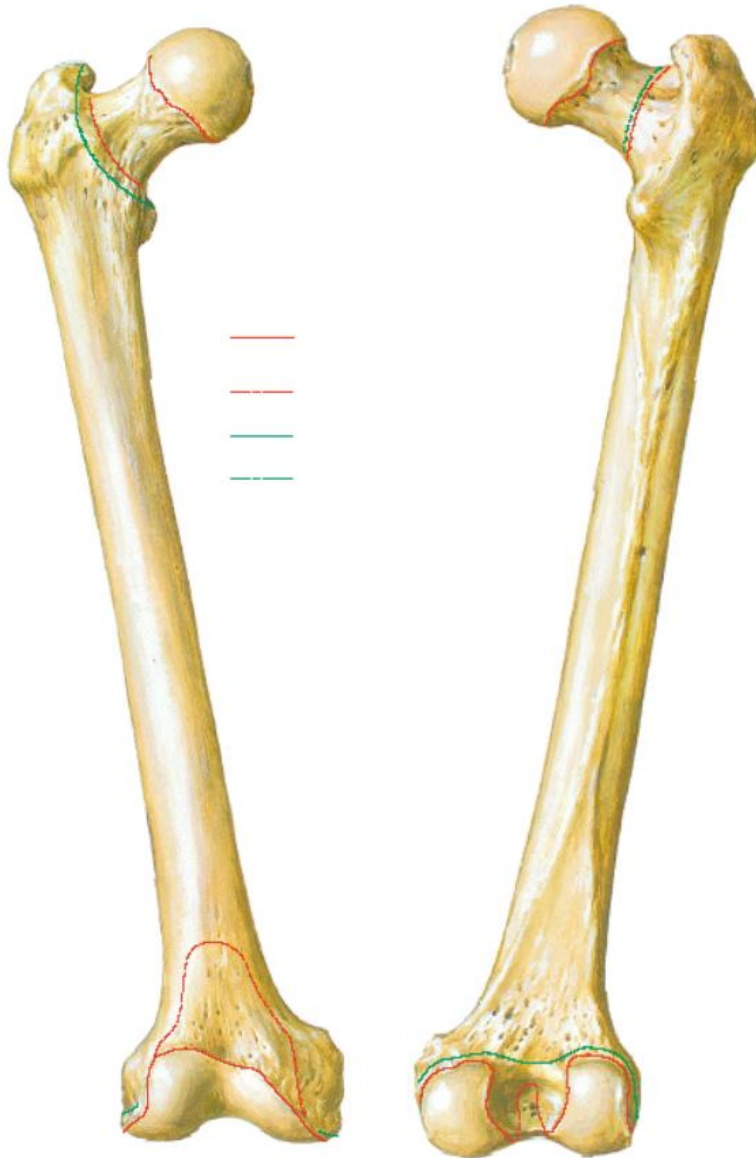



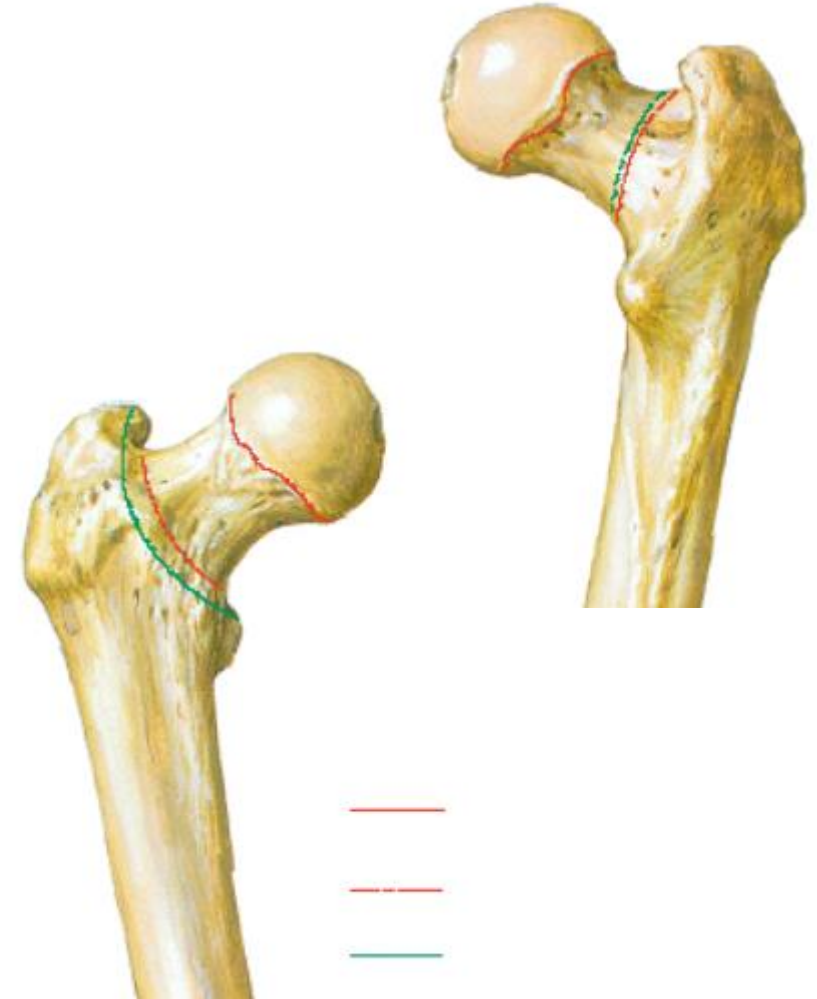
Fémur



FACULTAD DE MEDICINA



- Cabeza
- Cuello
- Fosita de la cabeza del fémur
- cuerpo
- Trocánter mayor
- Trocánter menor
- Línea intertrocantérea
- Cresta intertrocantérea
- Fosa trocantérea
- Línea pectínea
- Línea áspera
- Tubérculo aductor
- Epicóndilo medial y lateral
- Cóndilo lateral y medial
- Fosa intercondílea
- Línea supracondílea





Articulación Coxofemoral

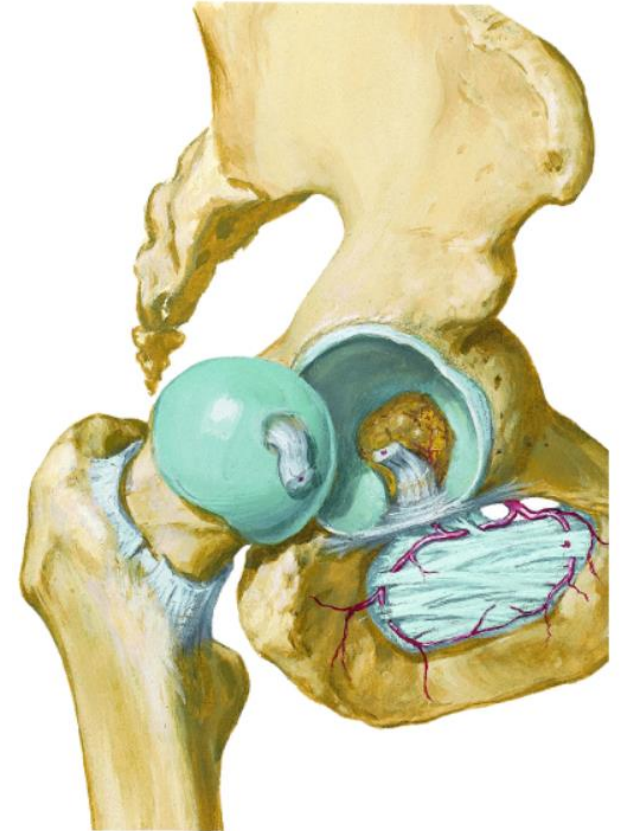
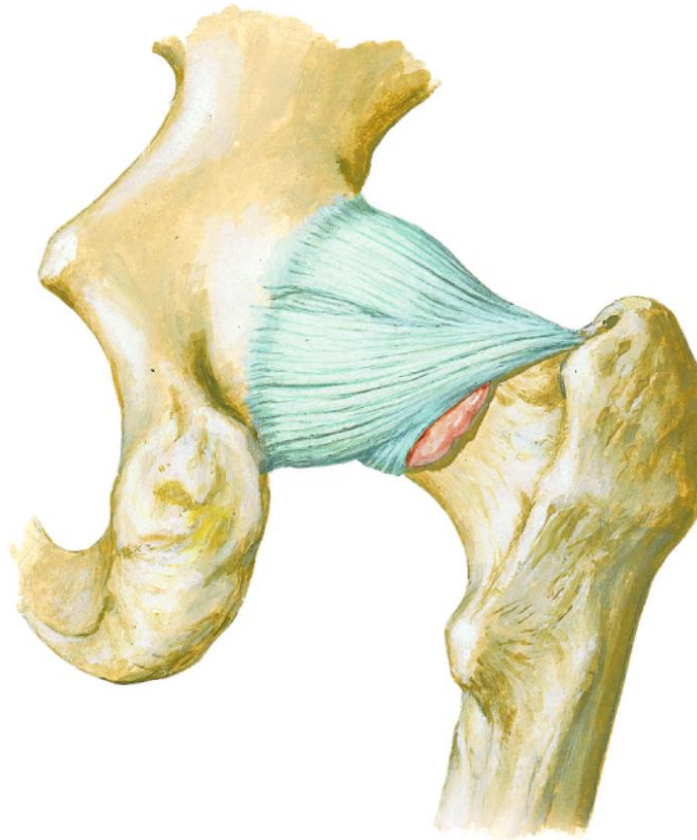
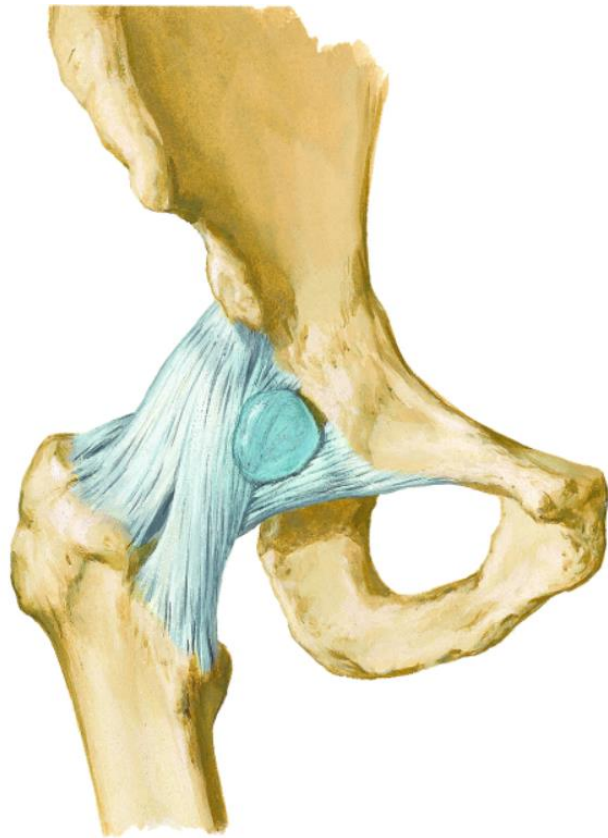
Art.Sinovial-Esferoidea

Ligamento iliofemoral

Ligamento Pubofemoral

Ligamento Isquiofemoral

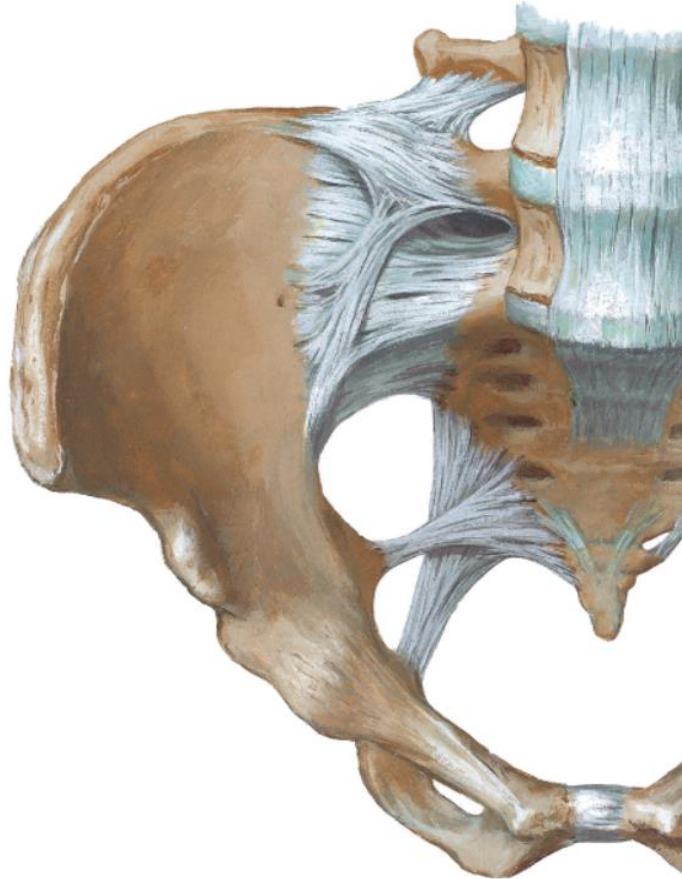
Ligamento de la cabeza del fémur



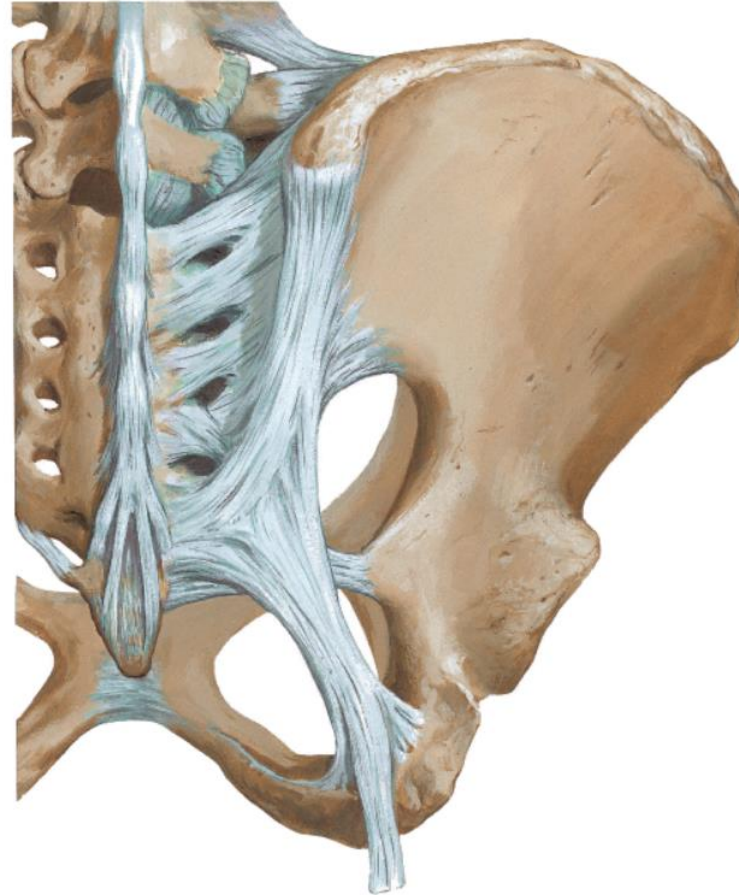

Forámenes Isquiáticos

- Foramen ciático mayor



- Foramen ciático menor

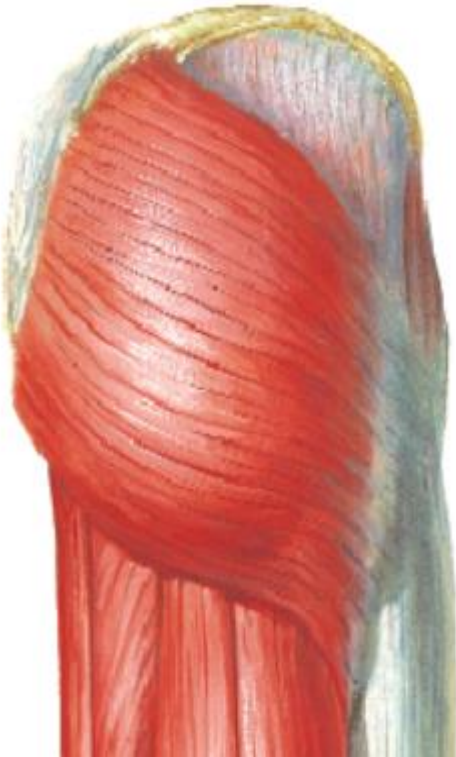


Ligamento sacro tuberoso
Ligamento sacroespinoso



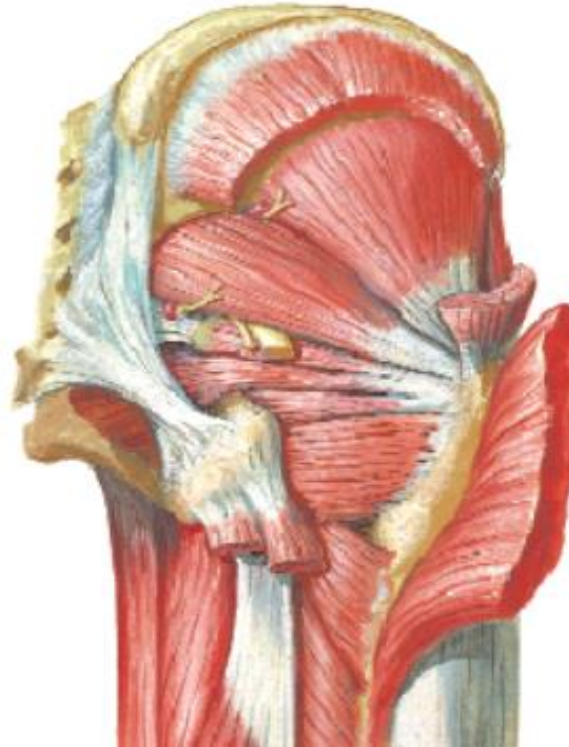

Músculos de la región glútea



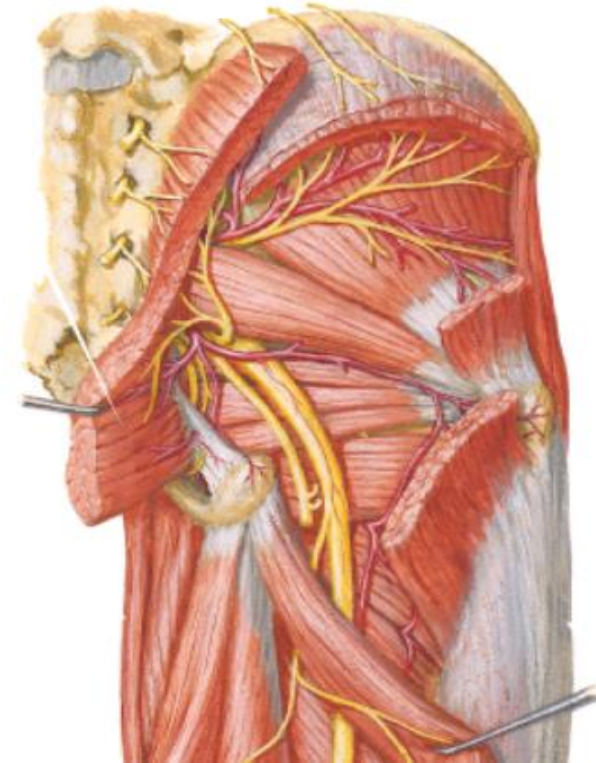
- Plano superficial

M. Glúteo Mayor
(N. Glúteo Inferior)
M. Tensor de la fascia lata
(N. Glúteo Superior)



- Plano Medio

M. Glúteo medio
(N. Glúteo superior)



- Plano Profundo

M. Glúteo Menor (N. glúteo superior)
M. Piriforme (Plexo Sacro)
M. Gemelo superior
M. Obturador interno
M. Gemelo inferior
M. Cuadrado femoral





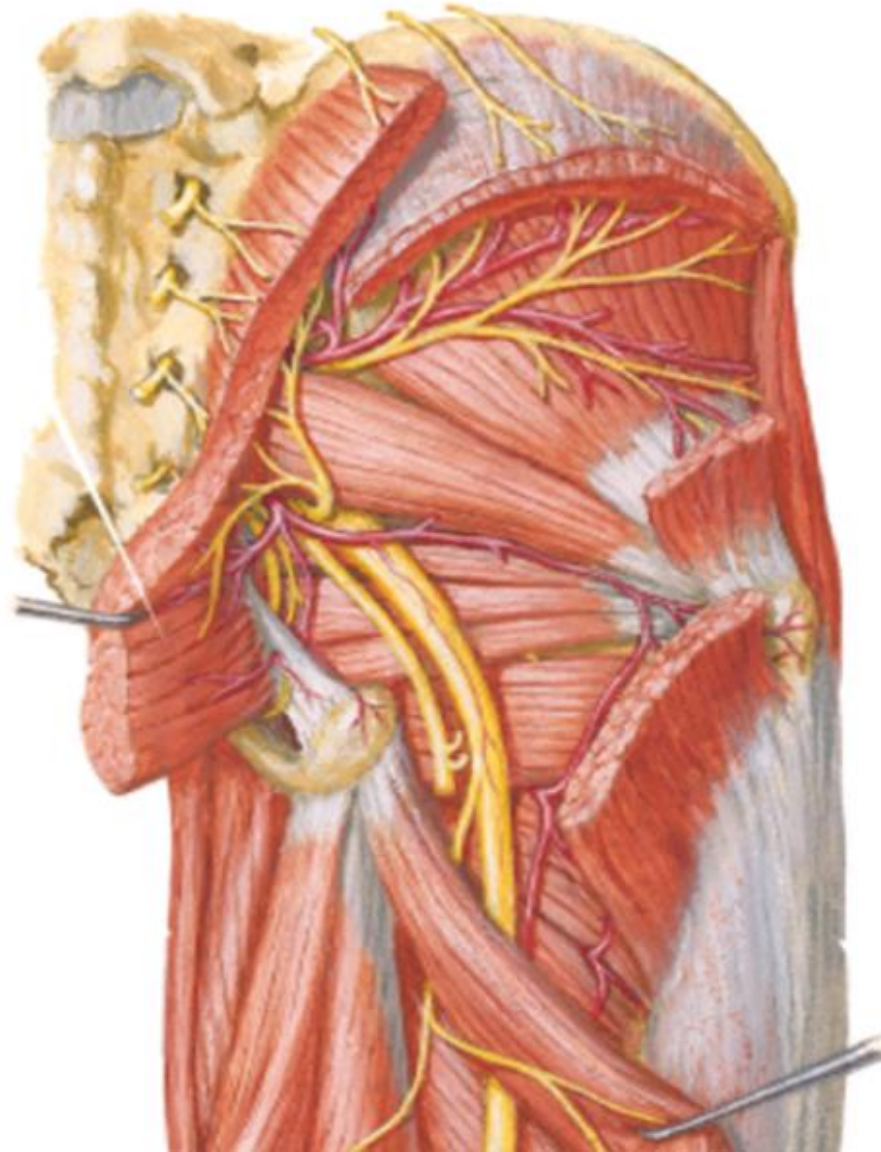
Vascularización e Inervación de la Región Glútea

Inervación

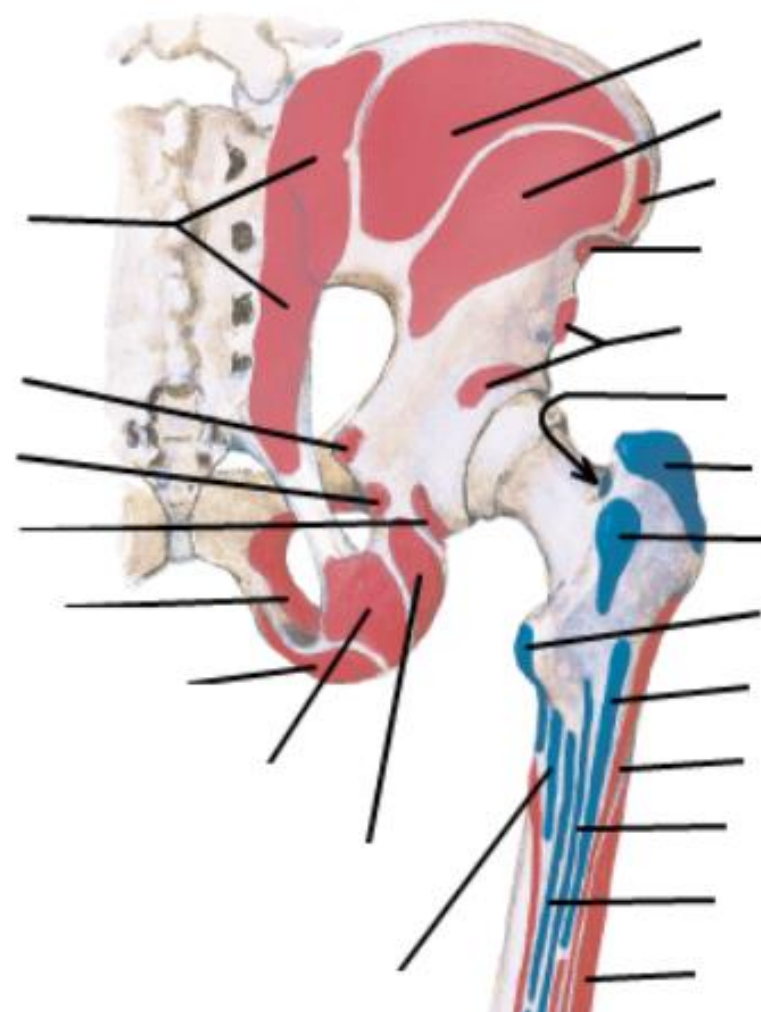
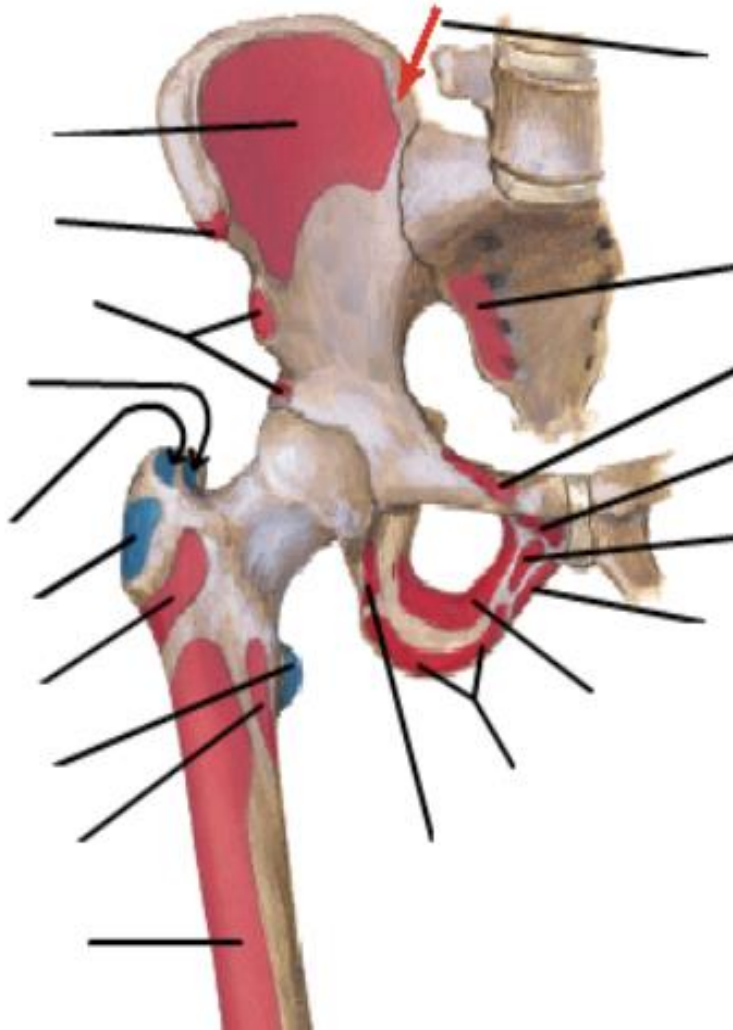
N. Glúteo superior
N. Glúteo inferior
N. Pudendo
N. Ciático
N. Cutáneo femoral posterior

Irrigación

Glútea superior
Glútea Inferior
Pudenda interna



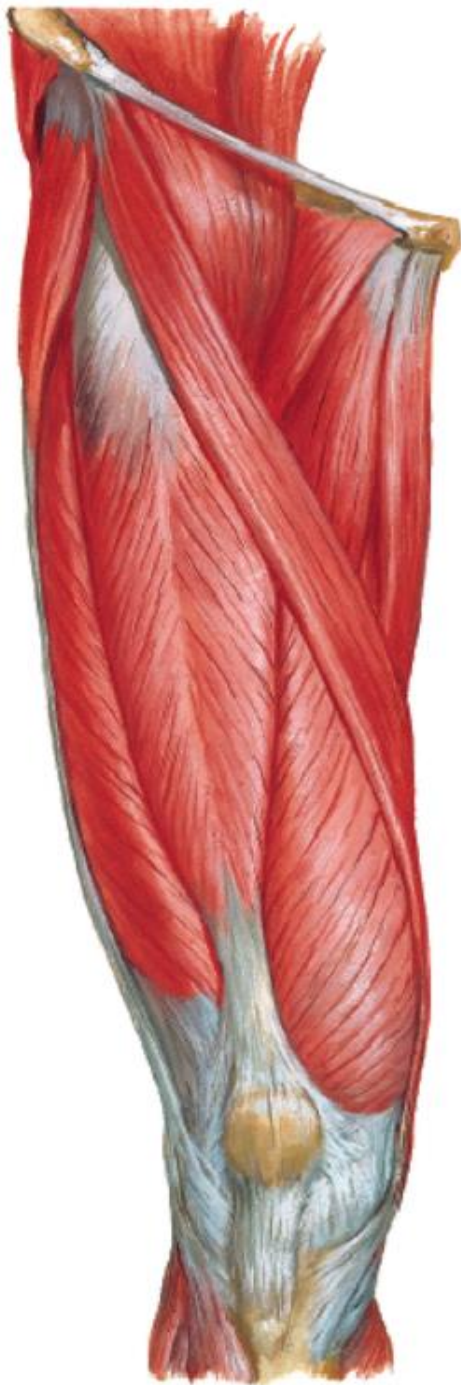
Inserción Musc. Región Glútea





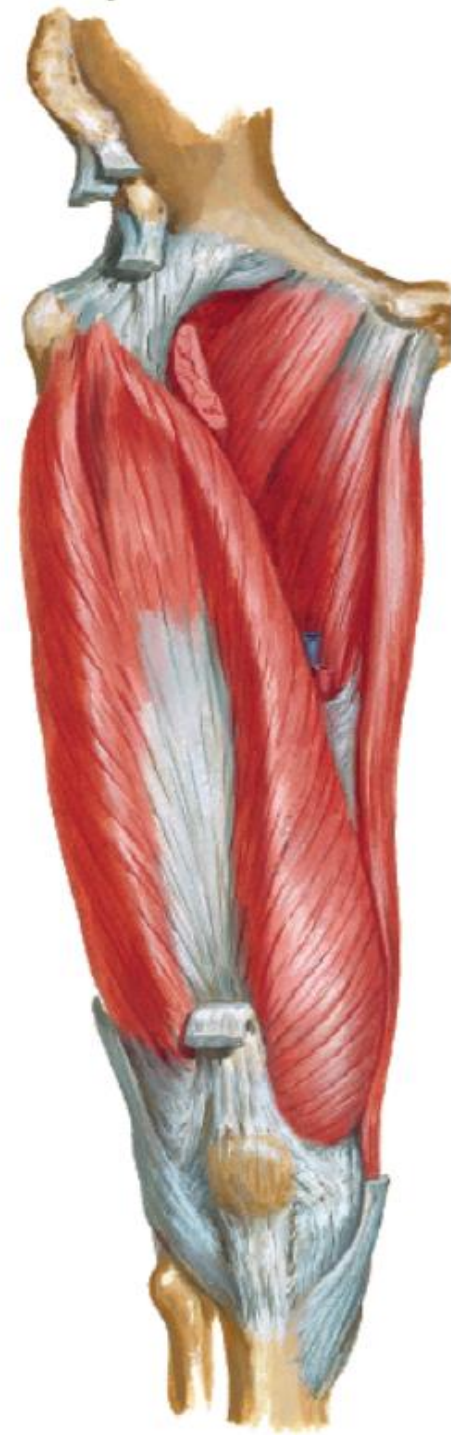
Miología de Muslo

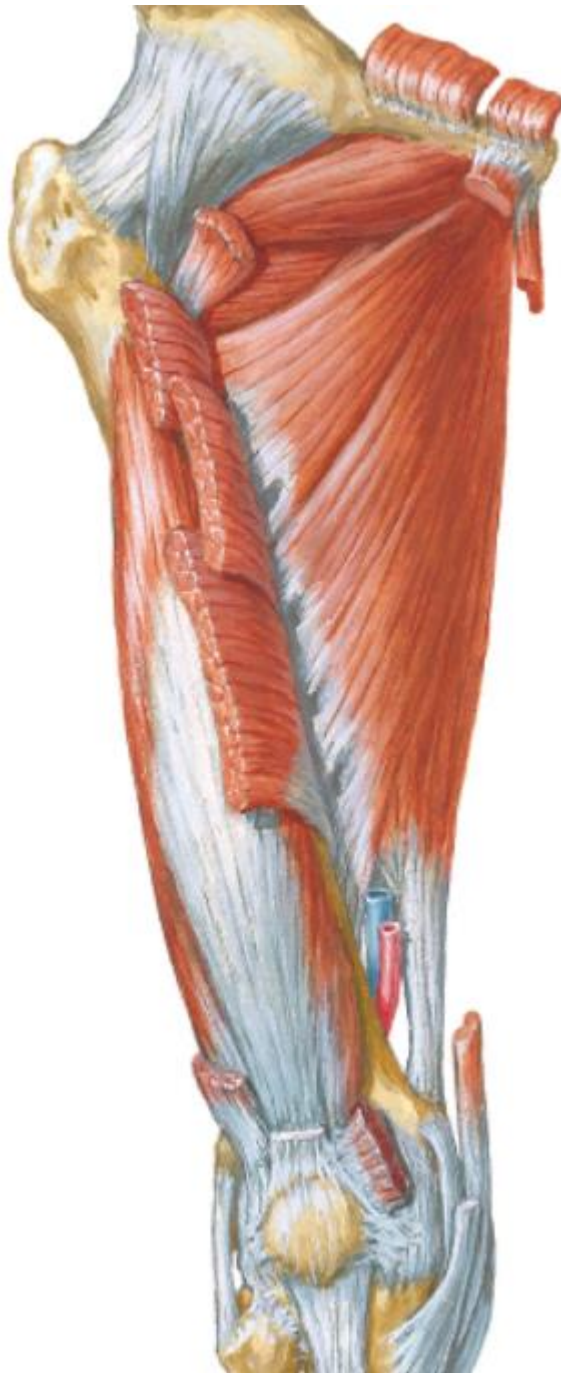compartimiento anterior



M. Sartorio
M. Recto femoral
M. Vasto intermedio
M. Vasto lateral
M. Vasto medial

(N. Femoral)

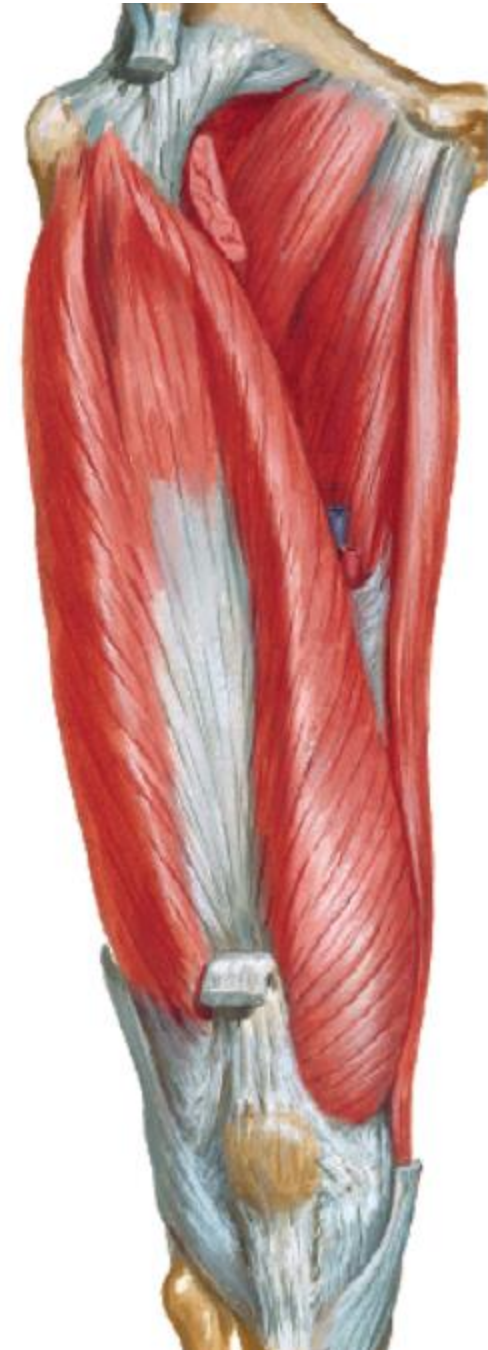



Miología de Muslo

compartimiento medial

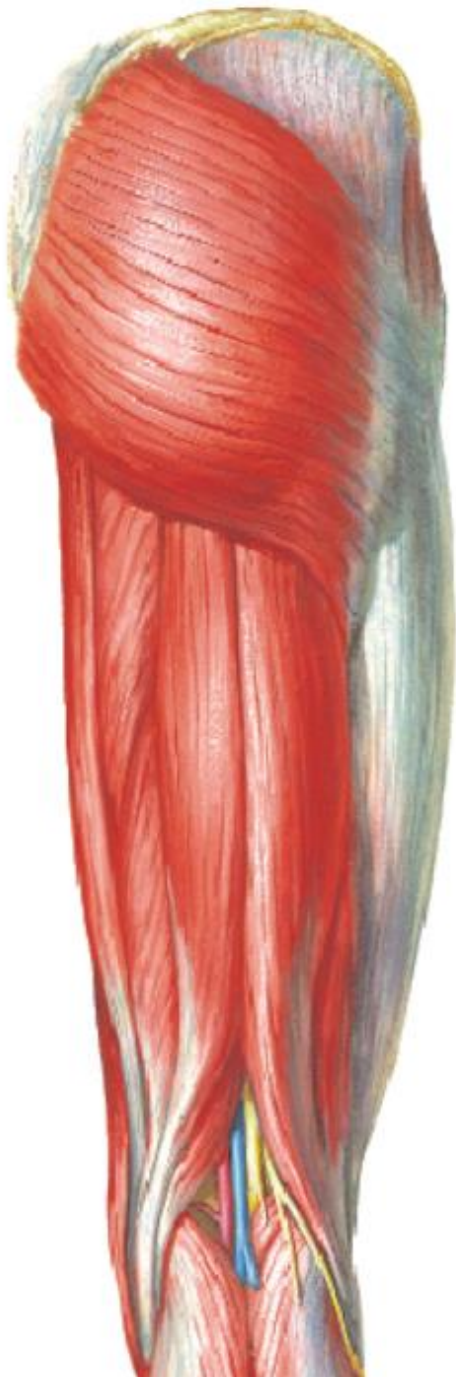M. Pectíneo
M. Grácil
M. Aductor Largo
M. Aductor corto
M. Aductor Magno
M. Obturador externo
(N. Obturador)





Miología de Muslo

compartimiento posterior



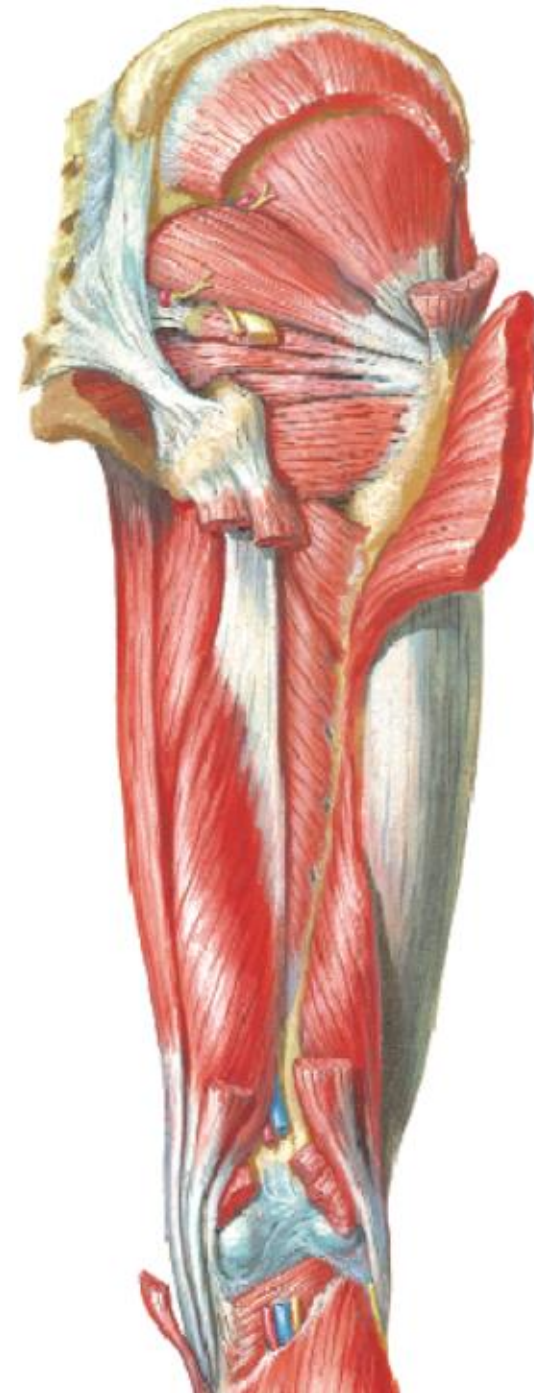M. Bíceps femoral

- Cabeza larga
- Cabeza corta

M. Semitendinoso

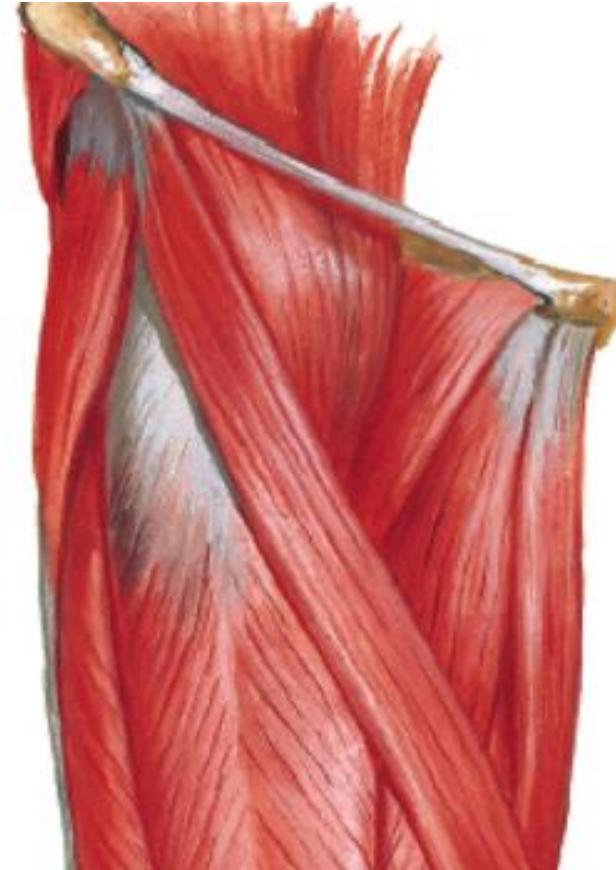
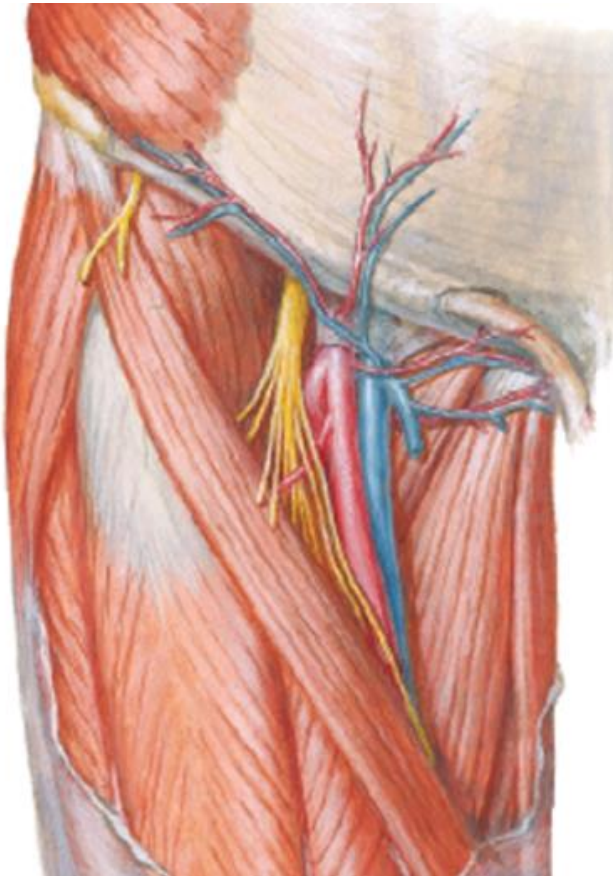
M. Semimembranoso

(N. Ciático)





Triangulo Femoral



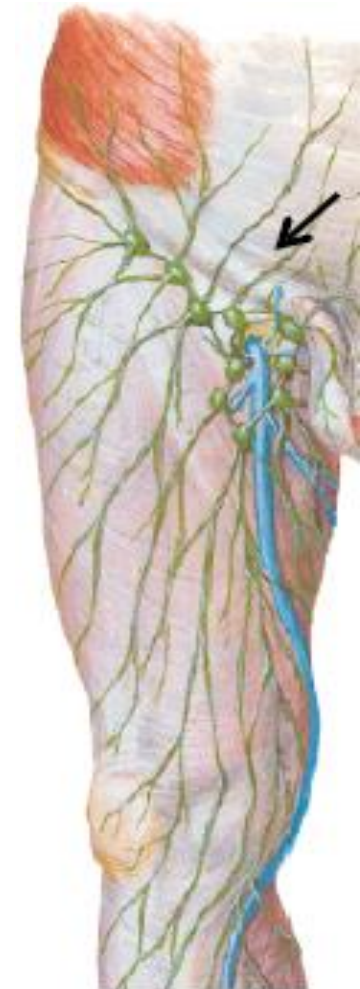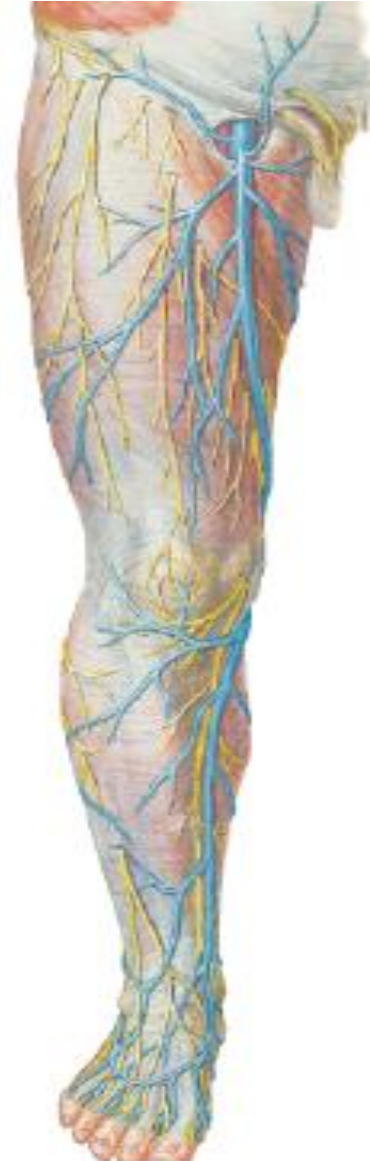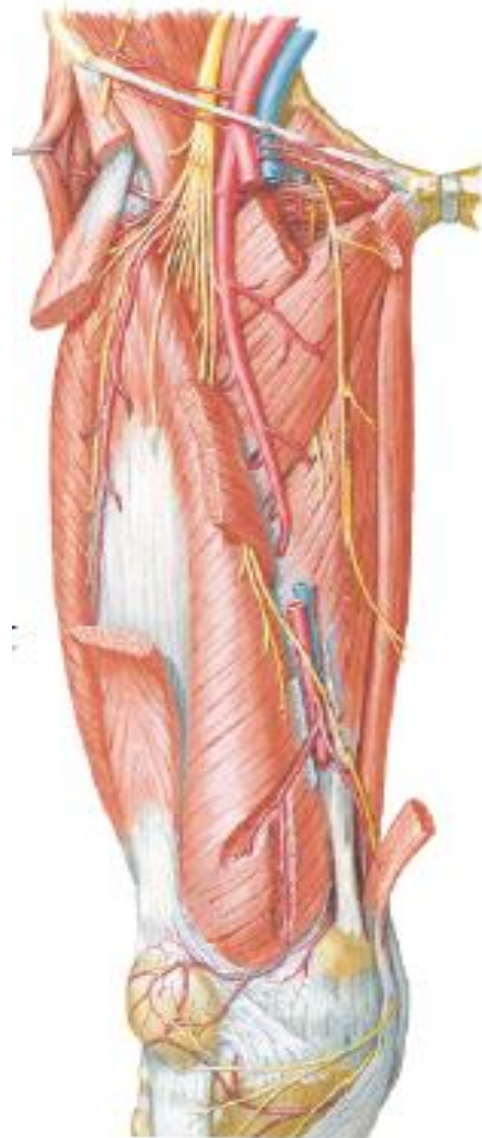
Vascularización e Inervación del Muslo Anterior

Arteria Femoral
Arteria Femoral profunda

Vena Femoral
Vena Safena mayor
Vena Safena accesorias

Nervio Femoral (P. lumbar)
Nervio Obturador (P. Lumbar)

Linfonodos Inguinales
Superficiales





Vascularización e Inervación del Muslo Posterior

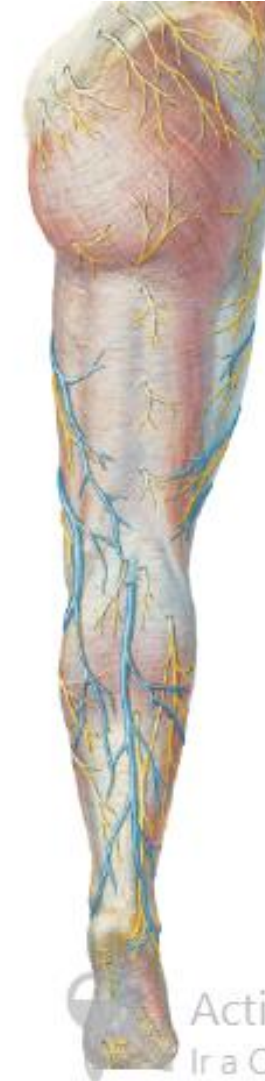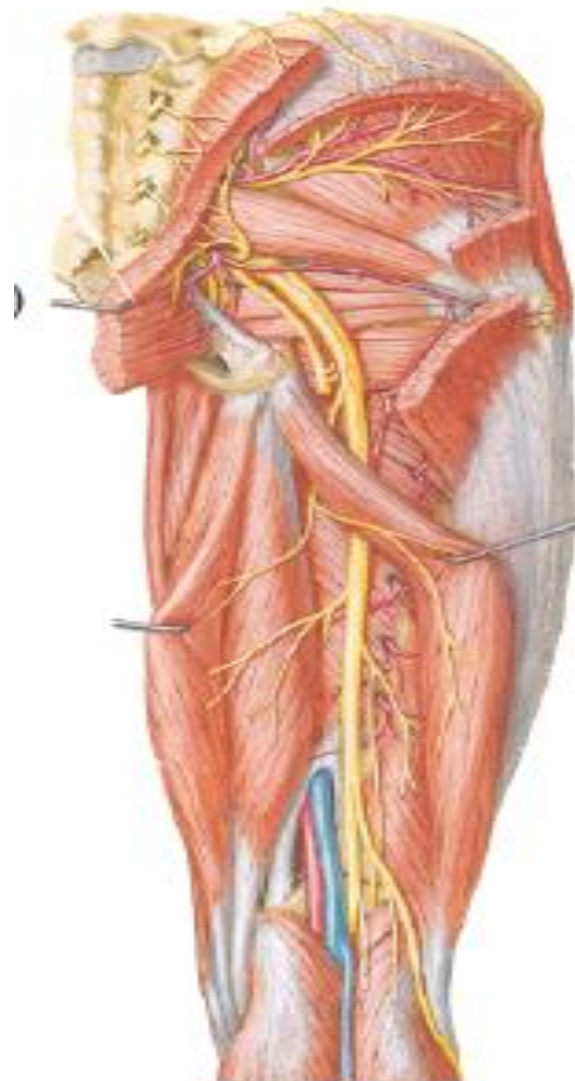
Nervio Ciático (P. Sacro)

- N. Tibial
- N. Fibular común

Nervio Cutáneo femoral posterior (P. Sacro)

Arterias Perforantes

Vena Safena menor

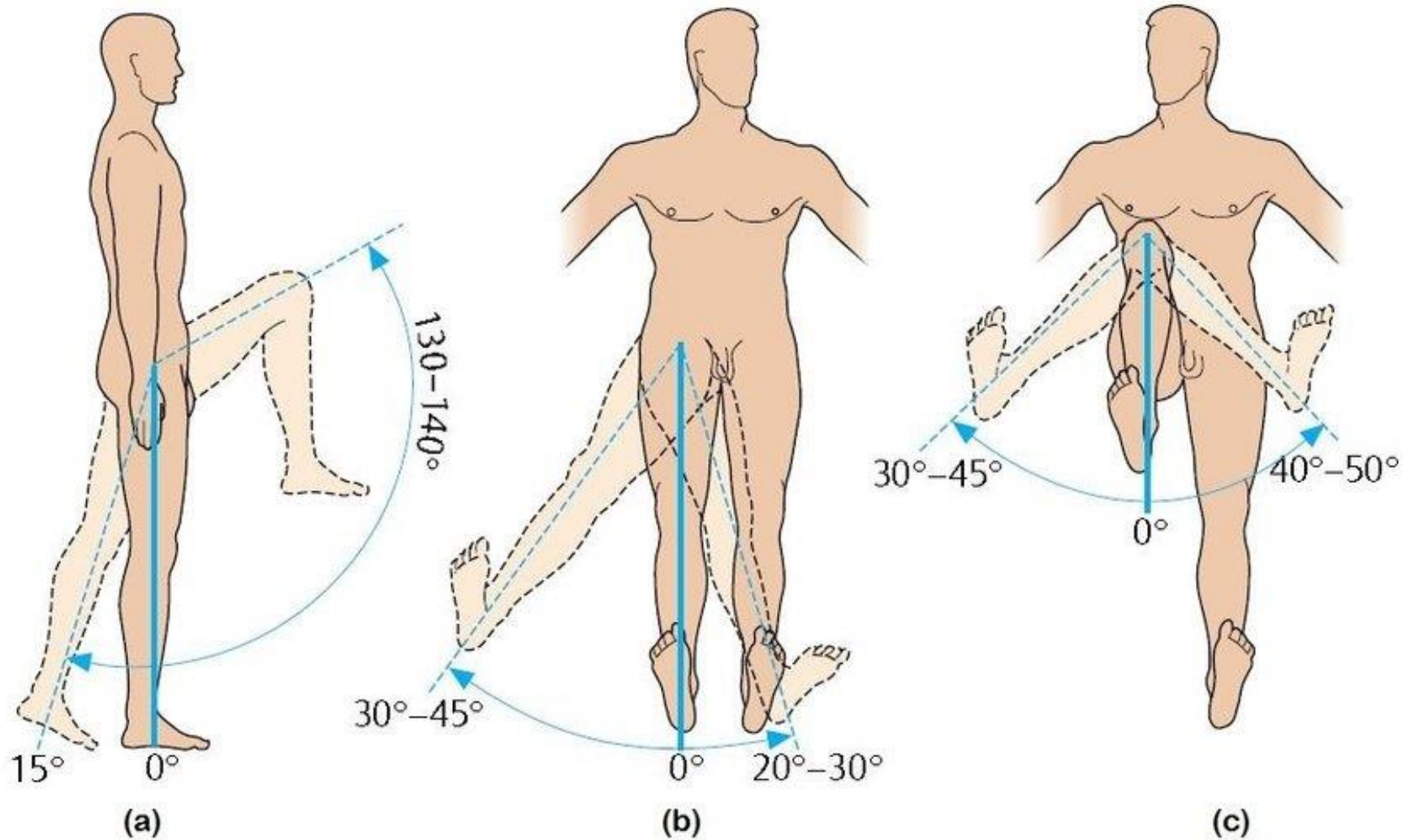


Activ.
Ir a Cor





Movimientos Coxofemoral



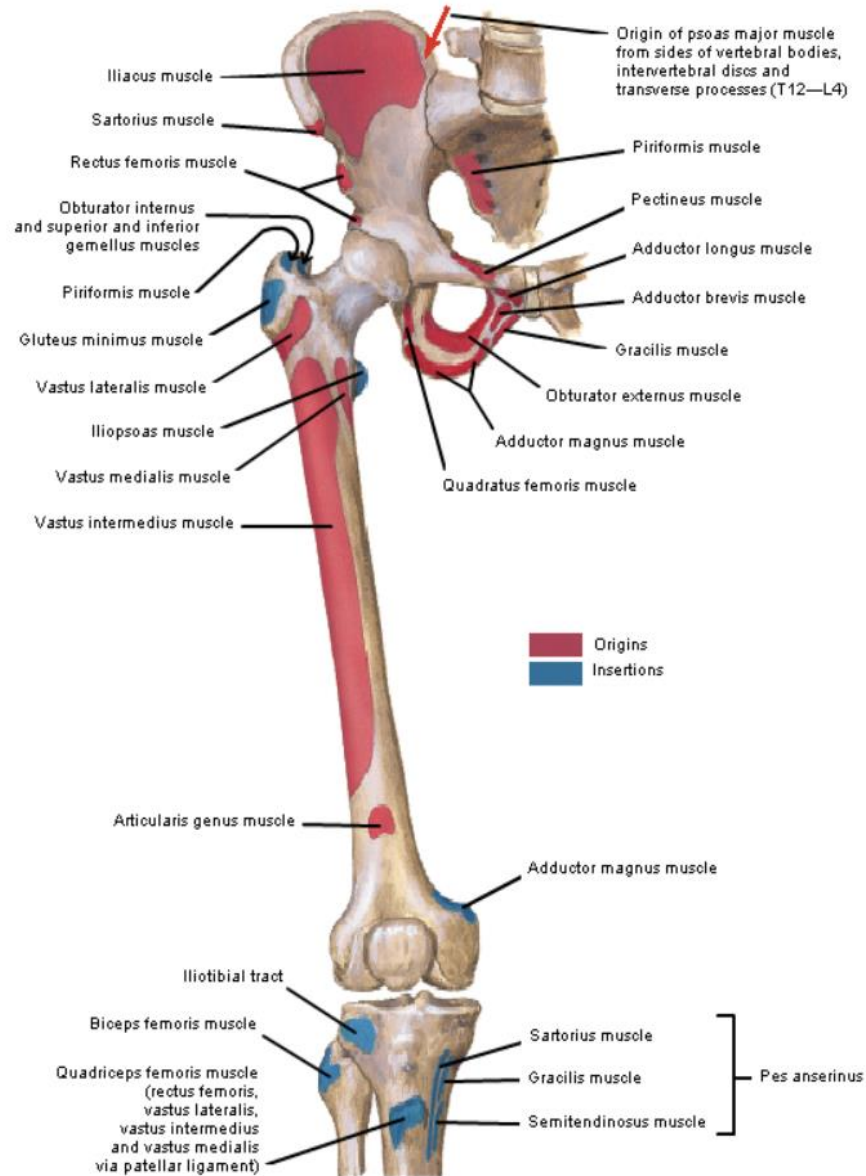
Flexión Extensión

Abducción Aducción

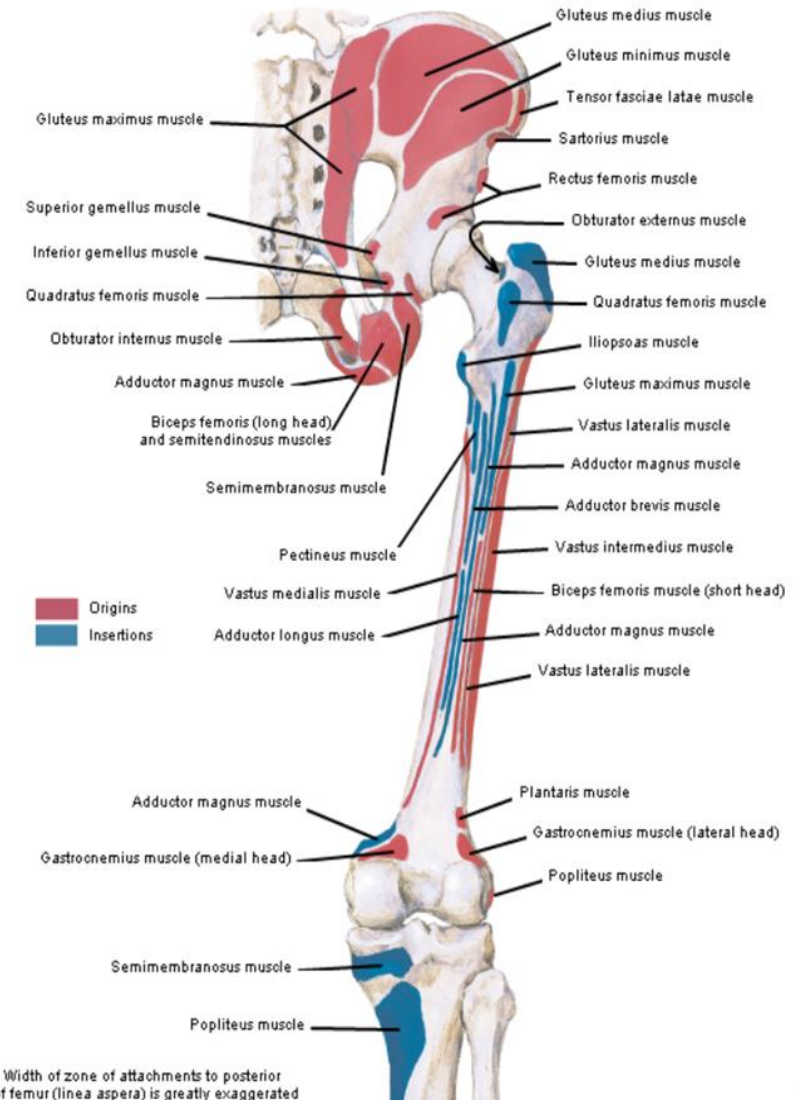
Rotación Interna y Externa



Respuestas

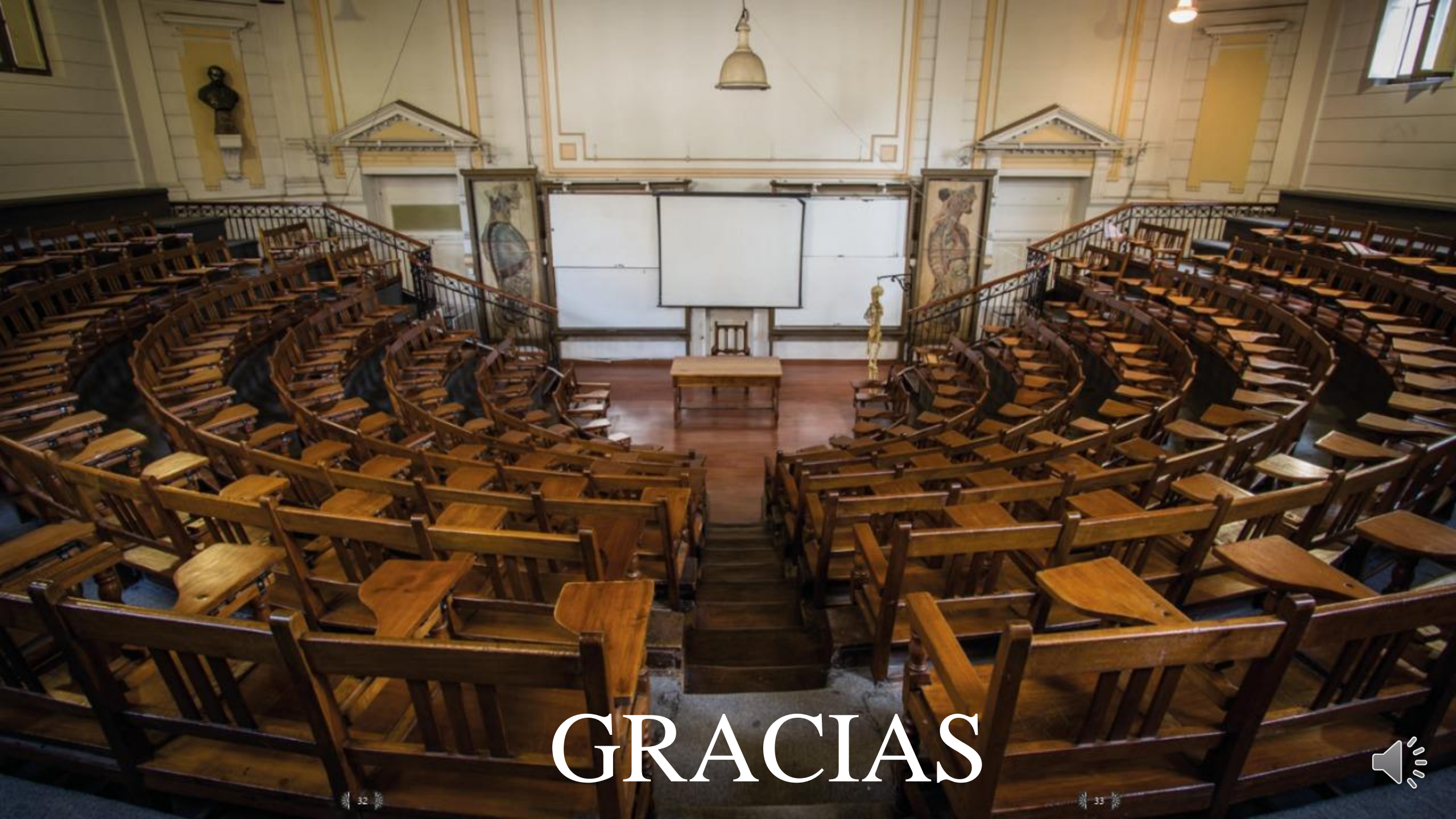

Bony Attachments of Muscles of Hip and Thigh: Posterior View



Note: Width of zone of attachments to posterior aspect of femur (linea aspera) is greatly exaggerated





GRACIAS

