

BASES DE LA MEDICINA CLÍNICA

Unidad 1:
ENFERMEDADES RESPIRATORIAS

Tema 1.1:
RADIOGRAFÍA DE TÓRAX



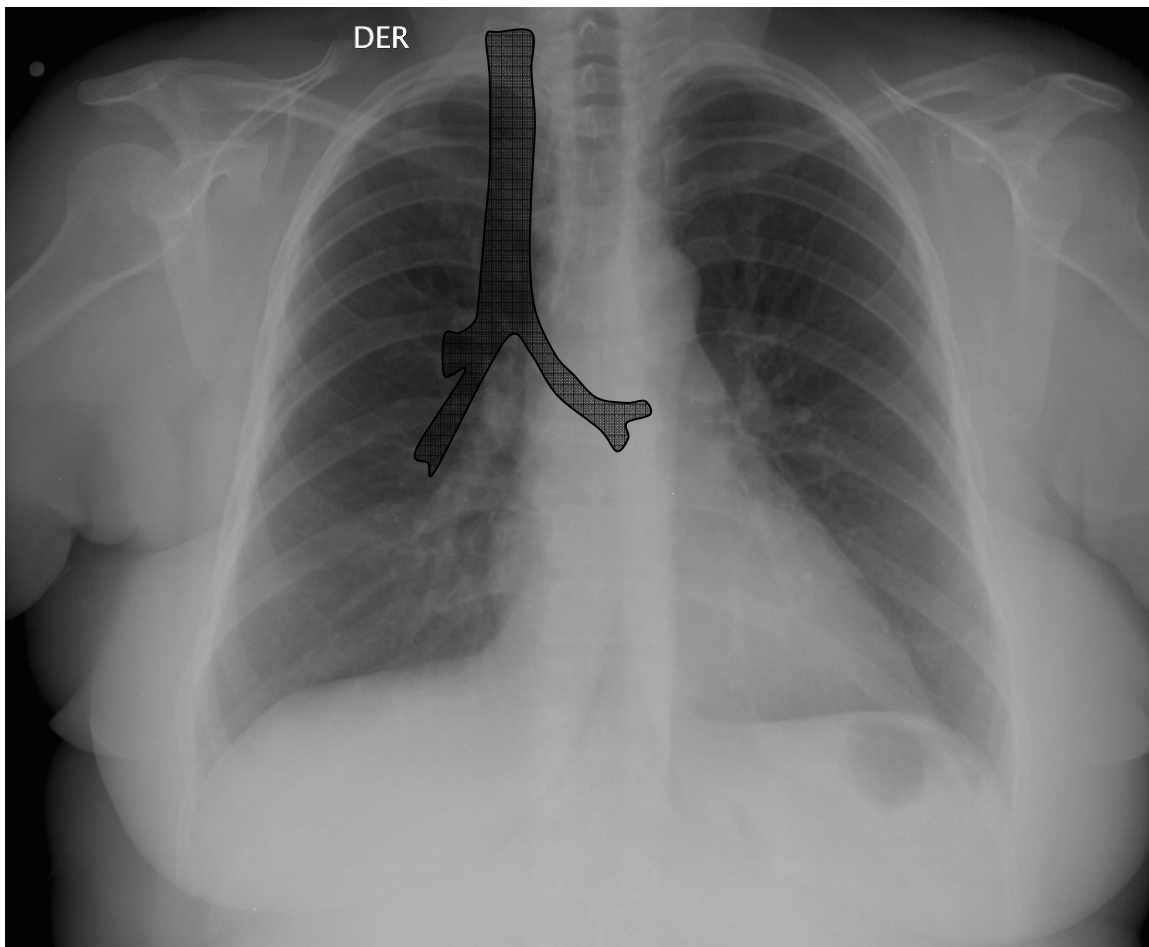
Introducción

La radiografía de tórax es uno de los exámenes más utilizados en la práctica médica por su amplia disponibilidad, bajo costo e importante información que ofrece acerca de enfermedades del sistema cardio respiratorio. La capacidad de obtener información útil de ellas depende de dos factores: primero “descubrir” las anomalías y luego interpretarlas correctamente de acuerdo al contexto clínico. Esta labor habitualmente la hace el radiólogo, sin embargo, son muchas los exámenes que se realizan en servicios de emergencia durante la noche o fines de semana, donde la lectura de las radiografías las debe hacer directamente el médico tratante.

El objetivo de este capítulo es facilitar la detección de anomalías en el proceso de interpretación de la radiografía, mostrando con detalle la anatomía normal de ésta y algunos signos básicos de patología pulmonar y pleural.

Radiografía de tórax normal

La imagen que observamos en una radiografía resulta del paso de los rayos X a través de nuestro tórax, los cuales impresionan una placa fotográfica y confieren a ésta una tonalidad oscura que será mayor de acuerdo a la cantidad de rayos que reciba. A menor densidad del parénquima que atraviesan los rayos X (pulmones) mayor es la cantidad que llega a la placa y esta adquirirá un tono más oscuro. A mayor densidad (hueso) menor es la cantidad de rayos que llega a la placa y esta quedará de tono más blanco. Planteado así, se podría pensar que en la radiografía de tórax tenemos toda una gama de grises desde el blanco al negro dependiendo de la densidad de los órganos, sin embargo, esto no siempre es así ya que la atenuación de los rayos X depende también del espesor del tejido que atraviesa. Esto explica que algunos órganos como el corazón o la aorta, se puedan ver igual o más blancos que estructuras más densas como las costillas. En general podemos decir entonces que en la radiografía de tórax vemos zonas negras que corresponden a los pulmones y una limitada gama de grises cercanos al blanco donde se incluyen las estructuras mediastínicas, los vasos pulmonares y los huesos.

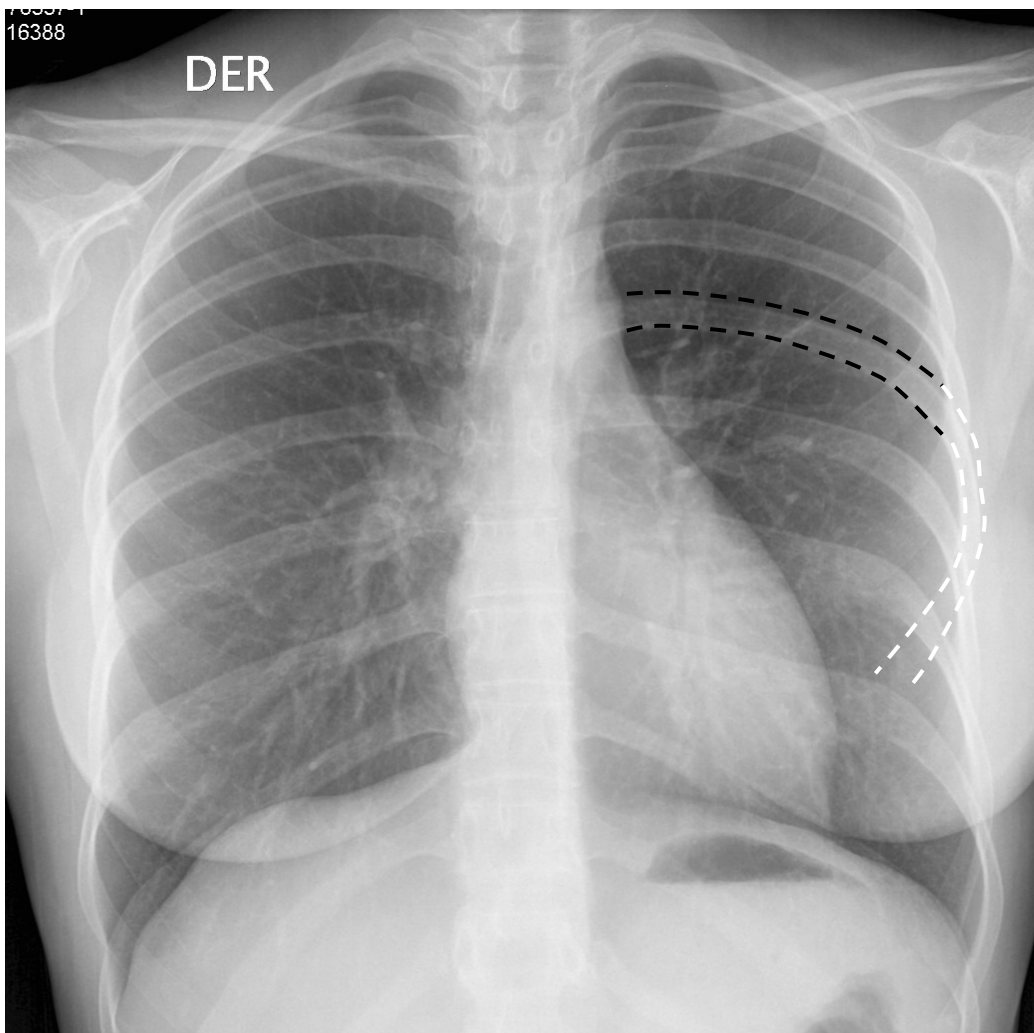


Radiografía de tórax normal. Los campos pulmonares tienen una tonalidad oscura y están surcados por estructuras de tonalidad más blanca que corresponden a las venas y arterias pulmonares. El mediastino, representado fundamentalmente por el corazón y la aorta tiene también una tonalidad cercana al blanco similar o mayor a la que tienen algunas estructuras del esqueleto. Sólo la cortical de las costillas y húmeros son de color blanco al igual que zonas de tejido blanco de gran espesor como el tejido mamario en esta paciente. En medio del mediastino vemos una estructura de tonalidad oscura que corresponde a la tráquea

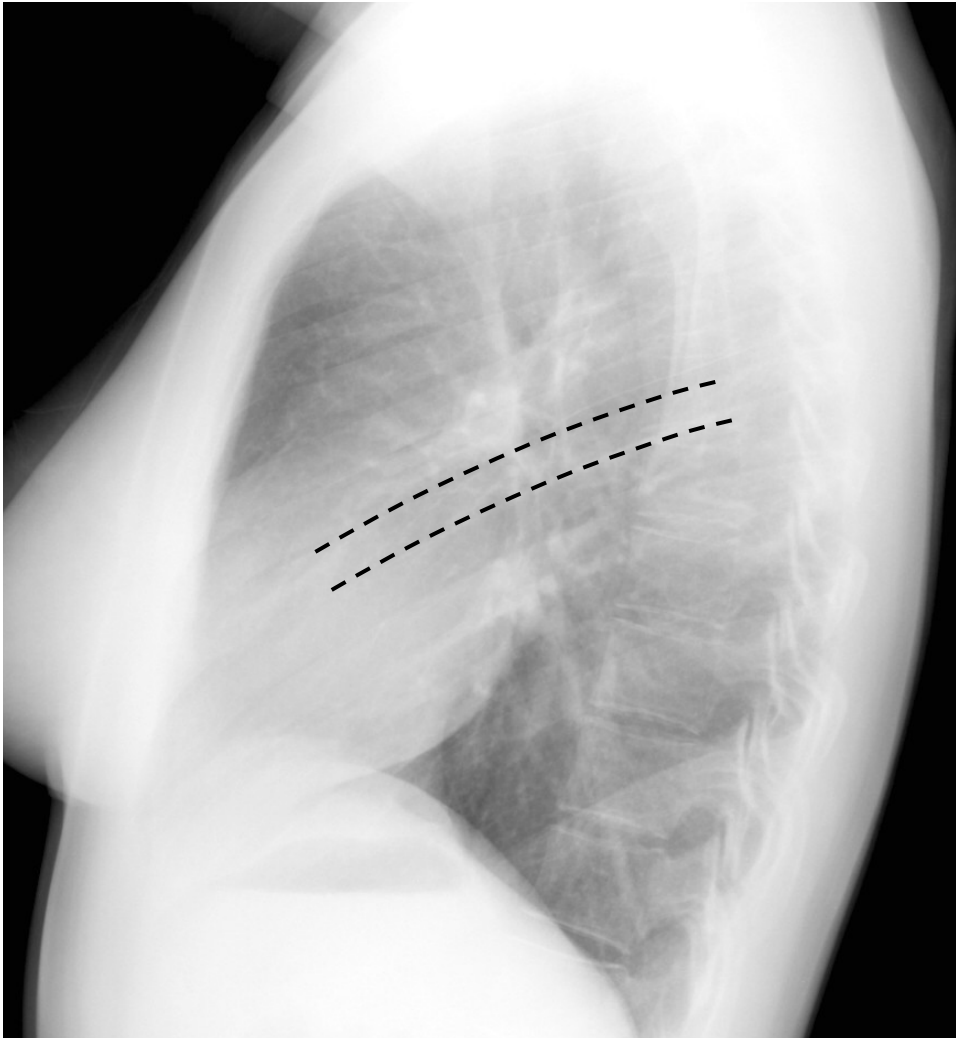
Anatomía ósea

Costillas:

En la radiografía frontal podemos identificar los arcos costales posteriores de disposición horizontal y los arcos anteriores de disposición oblicua hacia medial e inferior. Estos últimos habitualmente son de contornos menos definidos y difíciles de identificar.



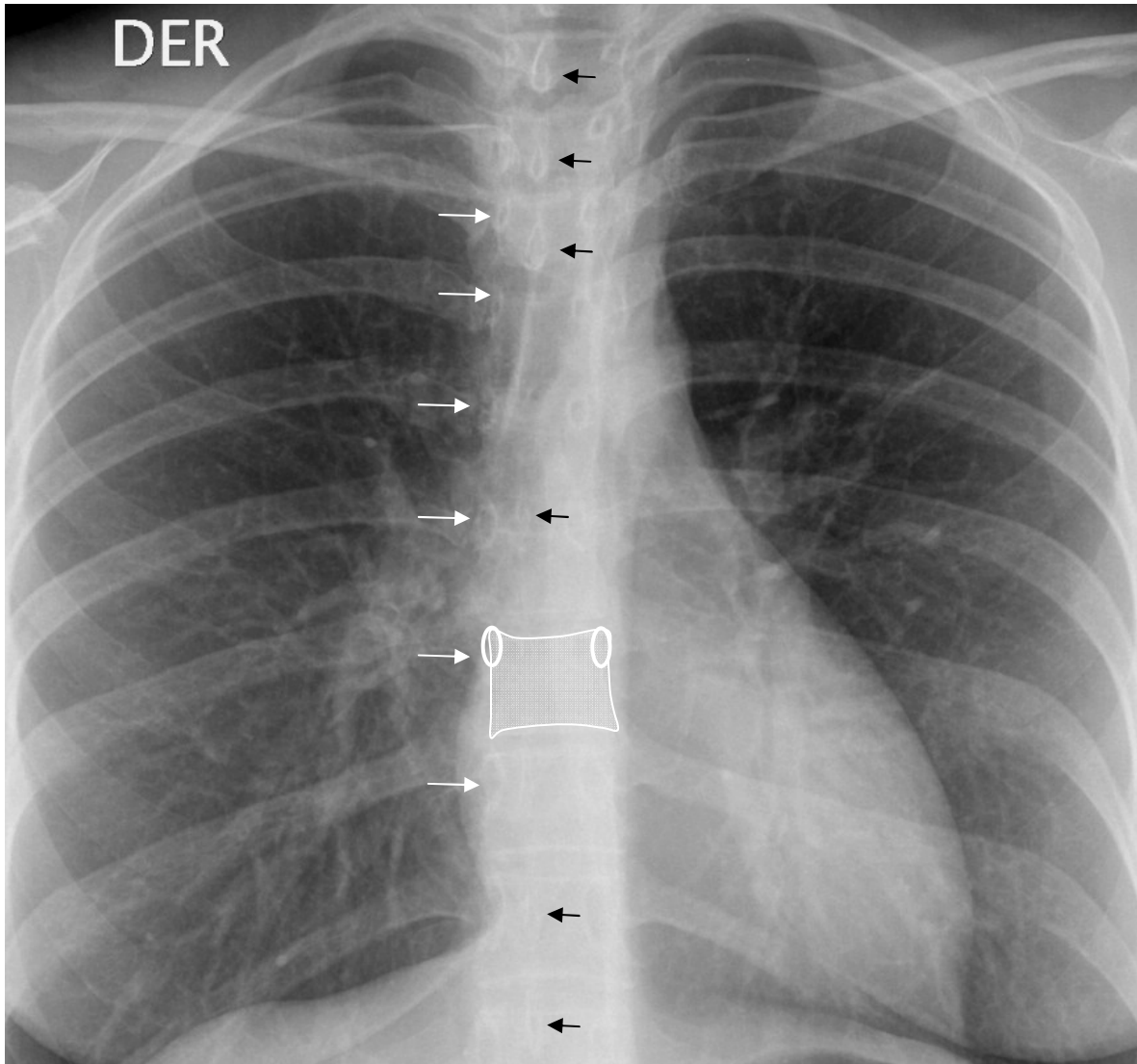
Los arcos costales anteriores (línea blanca) tienen una disposición oblicua hacia medial e inferior y sus contornos son mal definidos. Los arcos costales posteriores (línea negra) tienen una disposición más horizontal y sus contornos son habitualmente claramente visibles, salvo los bordes inferiores de las costillas más caudales.



En la proyección lateral, se superponen las costillas izquierdas y derechas. Tienen una disposición oblicua hacia caudal en su trayecto desde la columna dorsal hacia anterior.

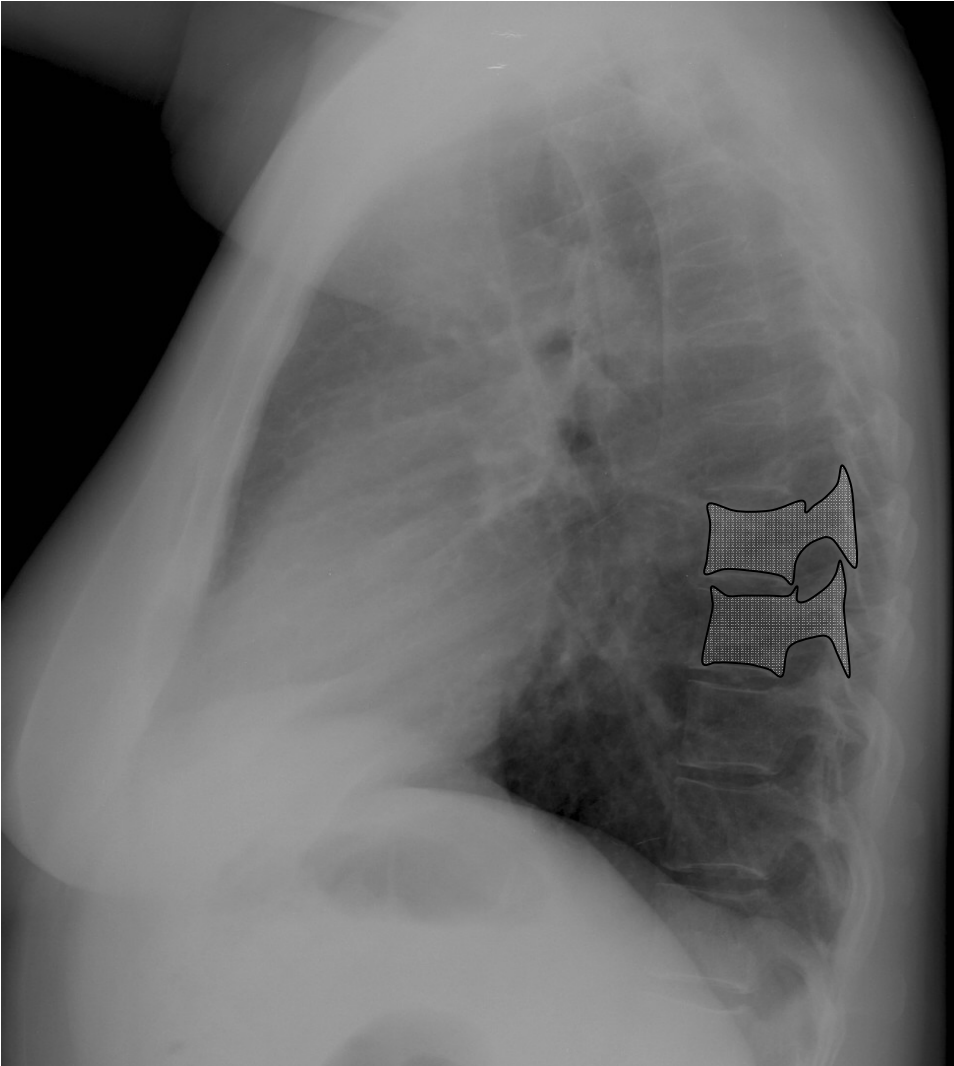
Columna dorsal:

Los cuerpos vertebrales se sitúan en la línea media y se sobre proyectan a las estructuras mediastínicas en la radiografía frontal. En una radiografía frontal técnicamente adecuada deben ser visibles con mediana claridad y debemos reconocer los pedículos y apófisis espinosas.

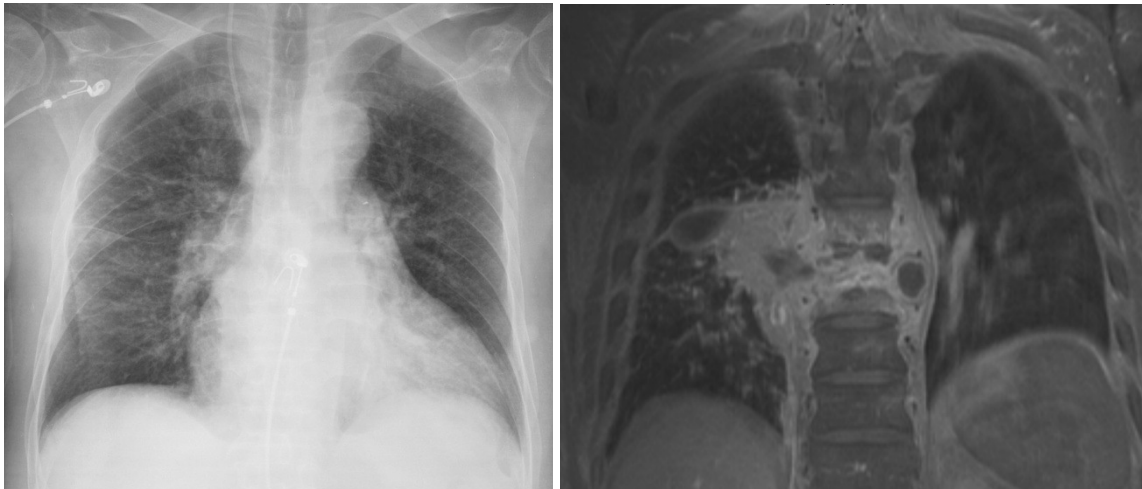


Los pedículos (flechas blancas) se identifican como imágenes anulares (redondeadas, de borde denso y centro más oscuro) ubicados en los bordes superiores y laterales de los cuerpos vertebrales. Las apófisis espinosas (flechas negras) tienen una forma más alargada también con borde denso y se ubican en la mitad de los cuerpos vertebrales (a menos que estos estén rotados).

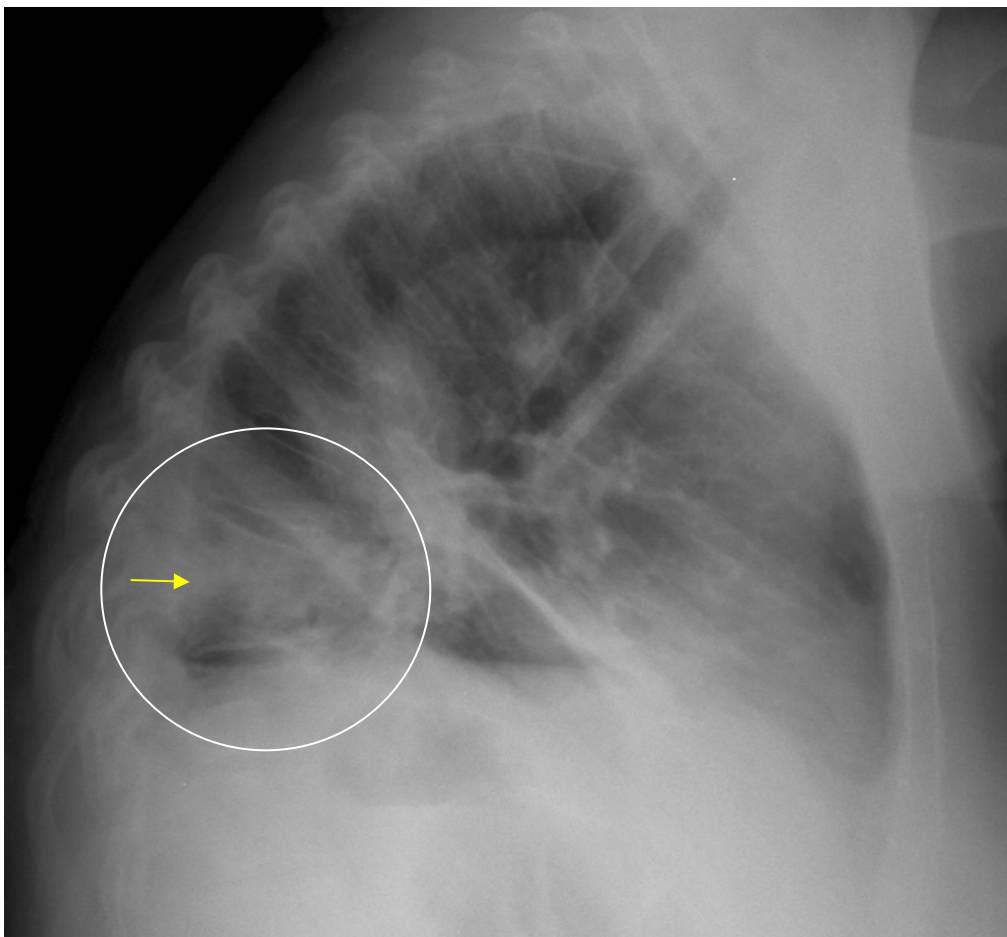
Producto de la sobreproyección de las estructuras mediastínicas, los cuerpos vertebrales en general se pueden evaluar con mayor facilidad en la radiografía lateral.



La altura de los cuerpos vertebrales y la amplitud de los espacios discales son mejor evaluados en la radiografía lateral.



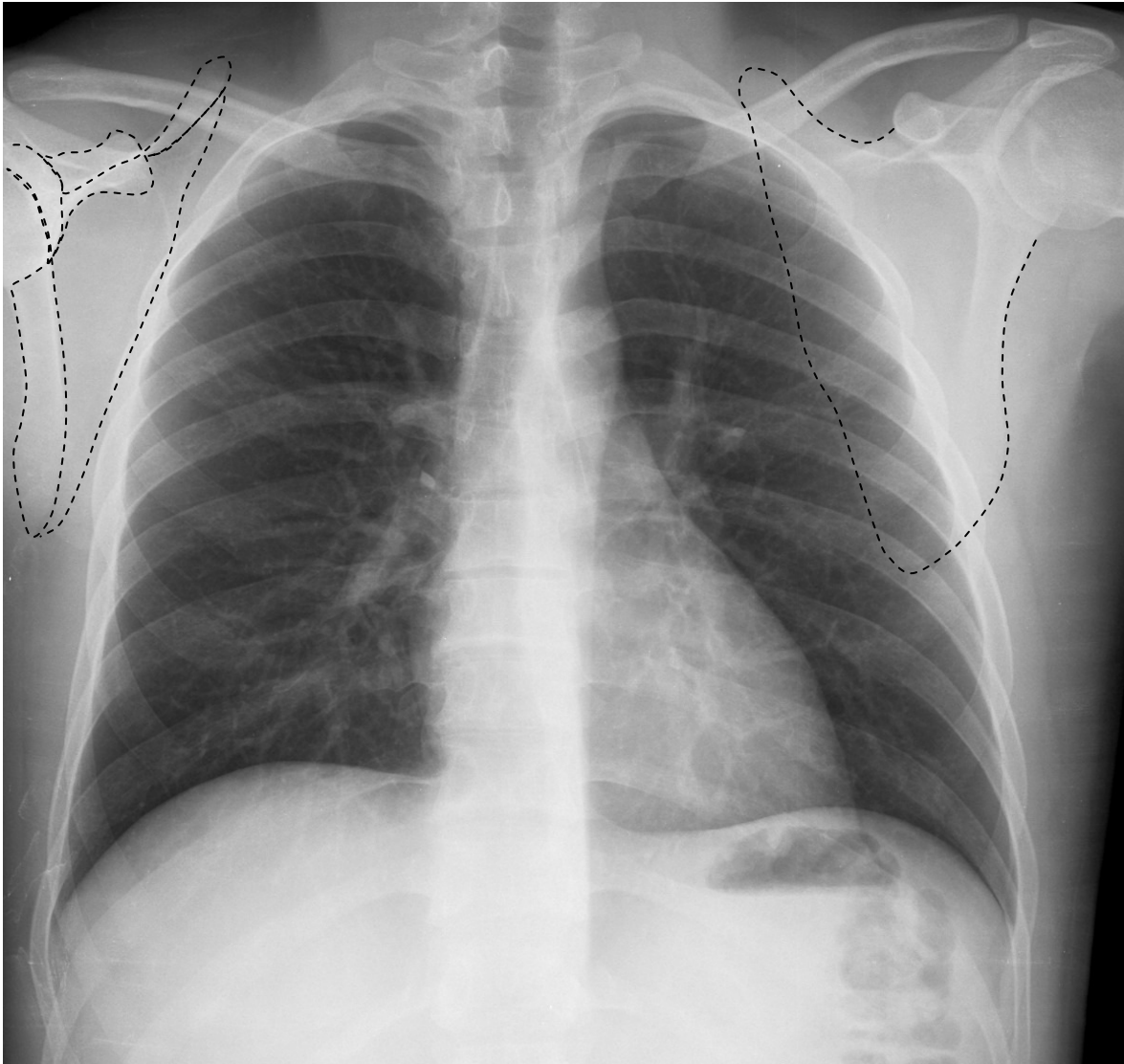La sobreproyección de las estructuras mediastínicas no siempre permite identificar alteraciones de la columna dorsal, como es el caso de este paciente con una espondilodiscitis que provocaba importante aumento de partes blandas paravertebrales, colapso de un cuerpo vertebral y del disco intervertebral, alteraciones que no son visibles en la radiografía frontal y que quedan claramente demostradas en la resonancia magnética en la foto del lado derecho

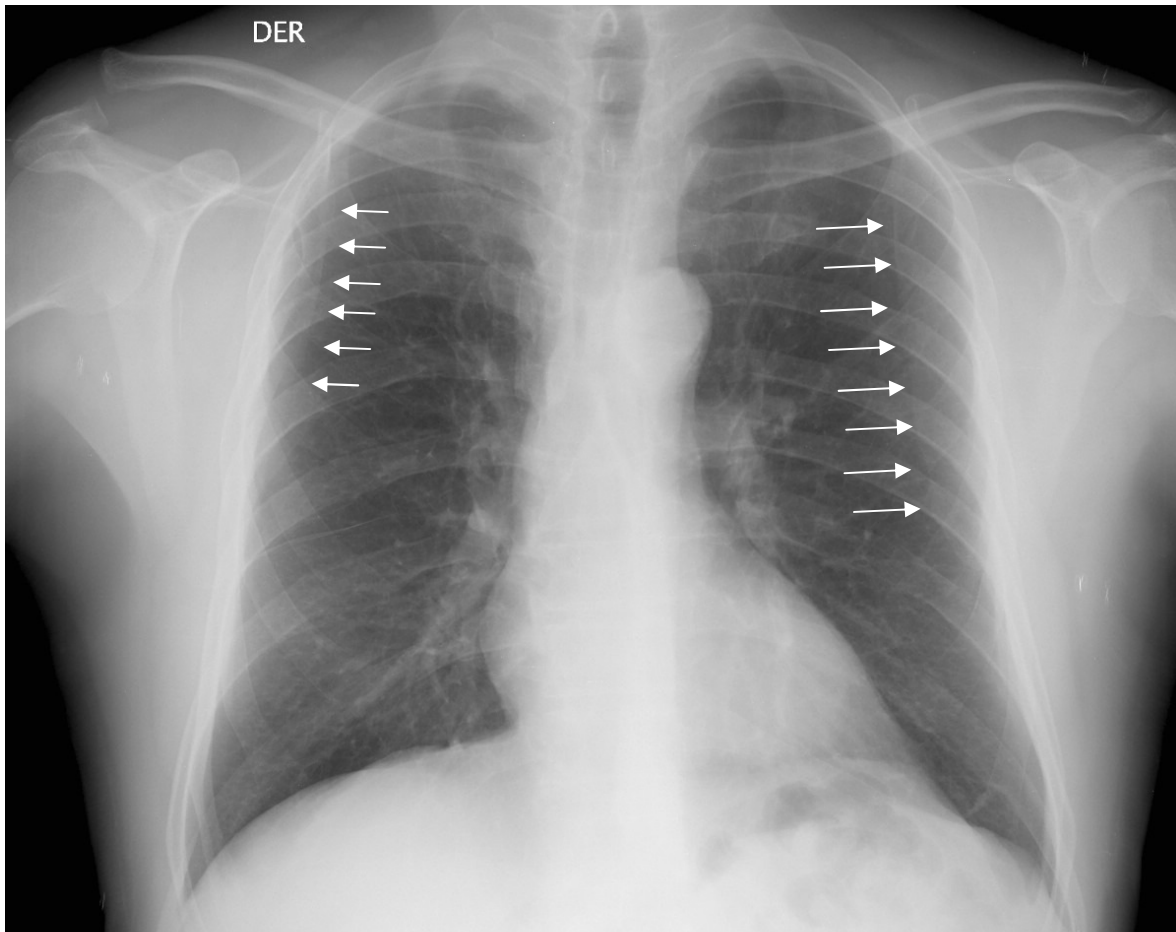


La radiografía lateral sí alertaba sobre la existencia de una patología, mostrando desaparición de un disco intervertebral (flecha) y defomidad de un cuerpo vertebral (círculo)

Escápulas:

Normalmente las escápulas quedan proyectadas fuera de los campos pulmonares por la posición en que se colocan los brazos al tomar la radiografía, sin embargo, dependiendo de las limitaciones del paciente, en ocasiones el borde medial de estas puede sobreproyectarse en los márgenes de los campos pulmonares. Por ese motivo, siempre que se vea una opacidad marginal en un campo pulmonar, deben descartar la posibilidad de que se trate sólo de la escapula sobreproyectada.

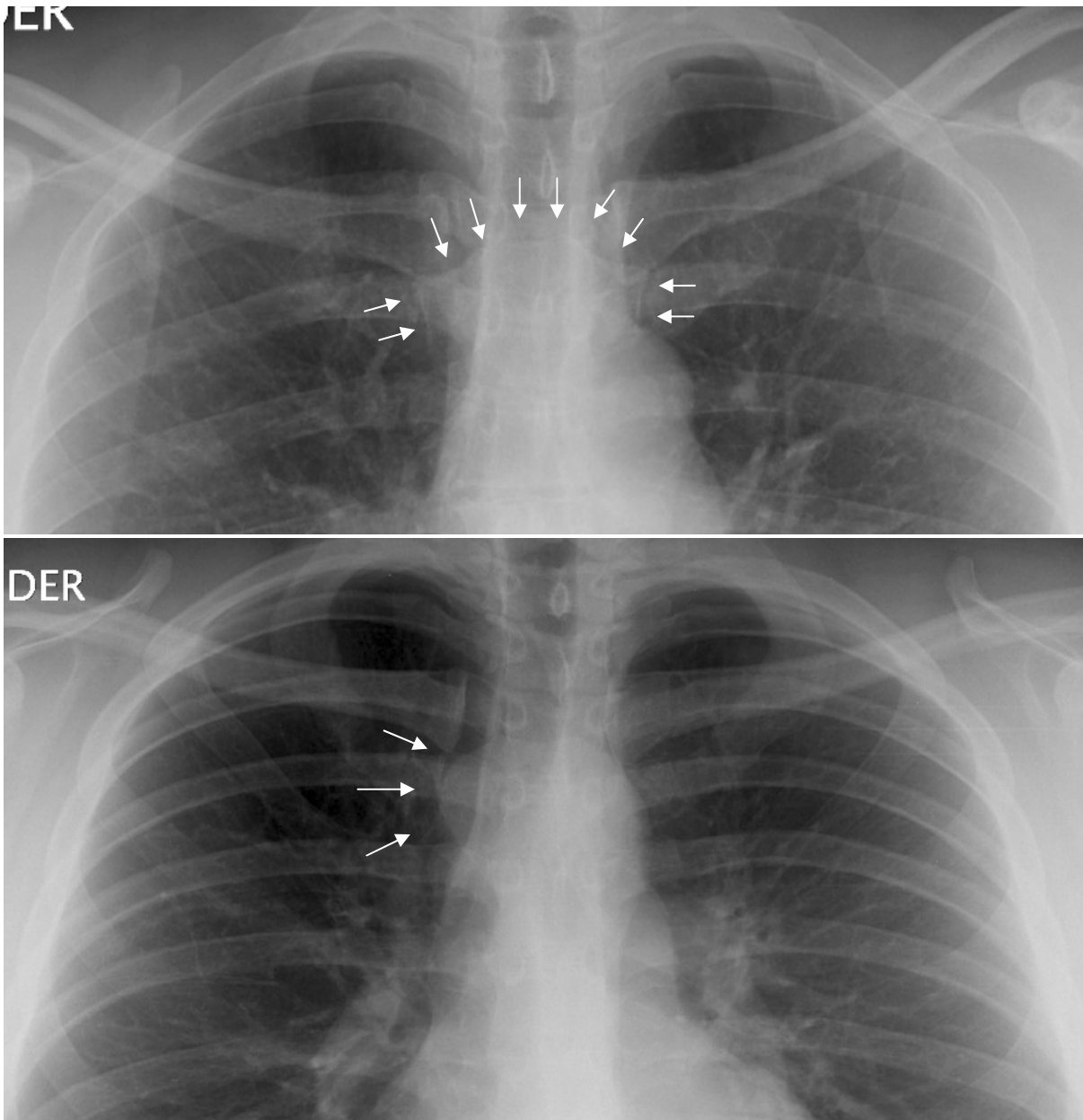




La radiografía muestra una tenue opacidad marginal en la mitad superior de ambos campos pulmonares. Un análisis cuidadoso nos revela que corresponden sólo al borde medial de las escápulas (flechas).

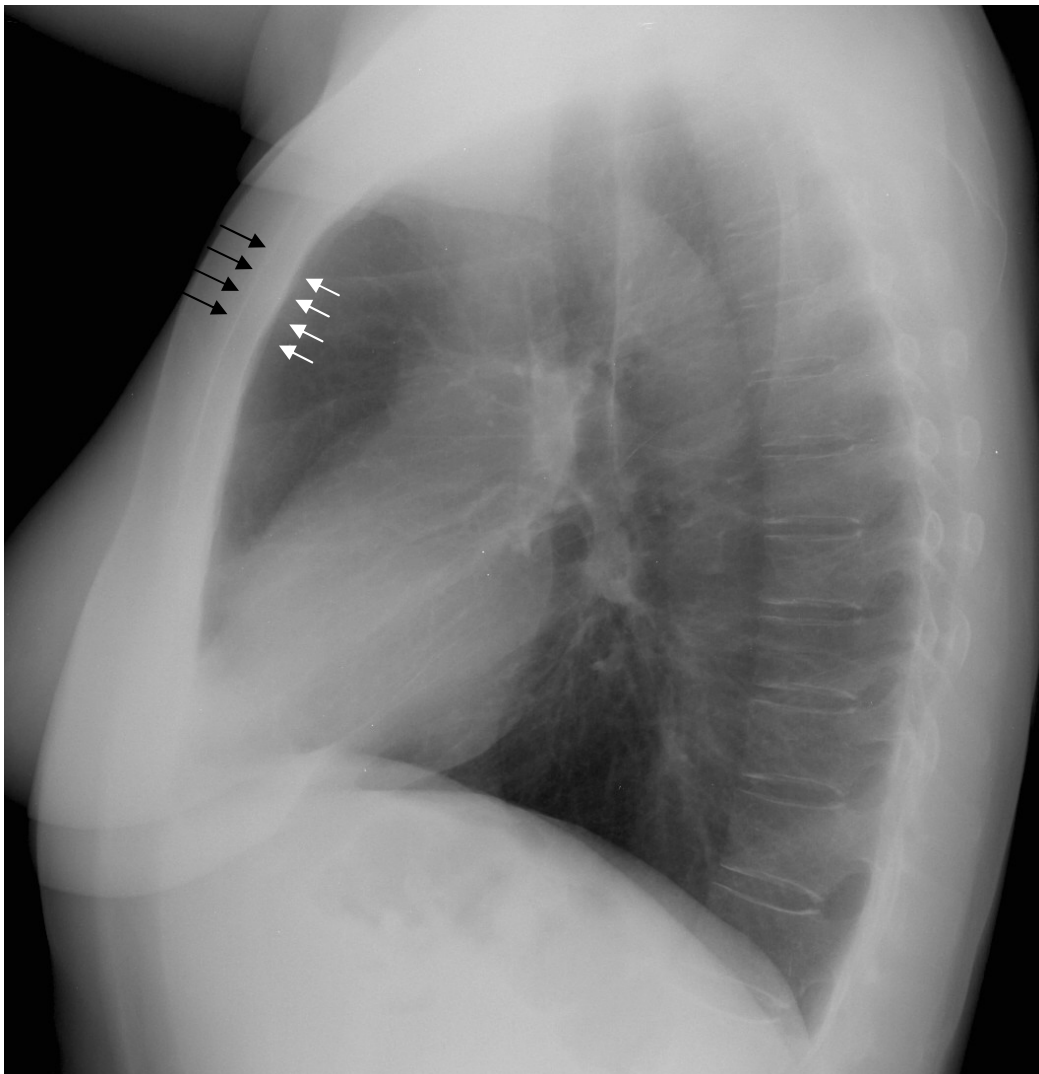
Esternón:

Al igual que la columna dorsal, la visión del esternón está limitada en la radiografía frontal por la sobreproyección de estructuras del mediastino. Ocasionalmente podemos ver parte del manubrio esternal y cuando ocurre esto, muchas veces se confunde con una masa mediastínica. Deben tener presente entonces que cuando vean un contorno mediastínico superior anormal, siempre deben asegurarse que no corresponda simplemente al borde del manubrio esternal.



En la radiografía frontal se logra identificar ocasionalmente el manubrio esternal articulando con las clavículas y primeras costillas.

En la proyección lateral en cambio, el esternón puede identificarse claramente.

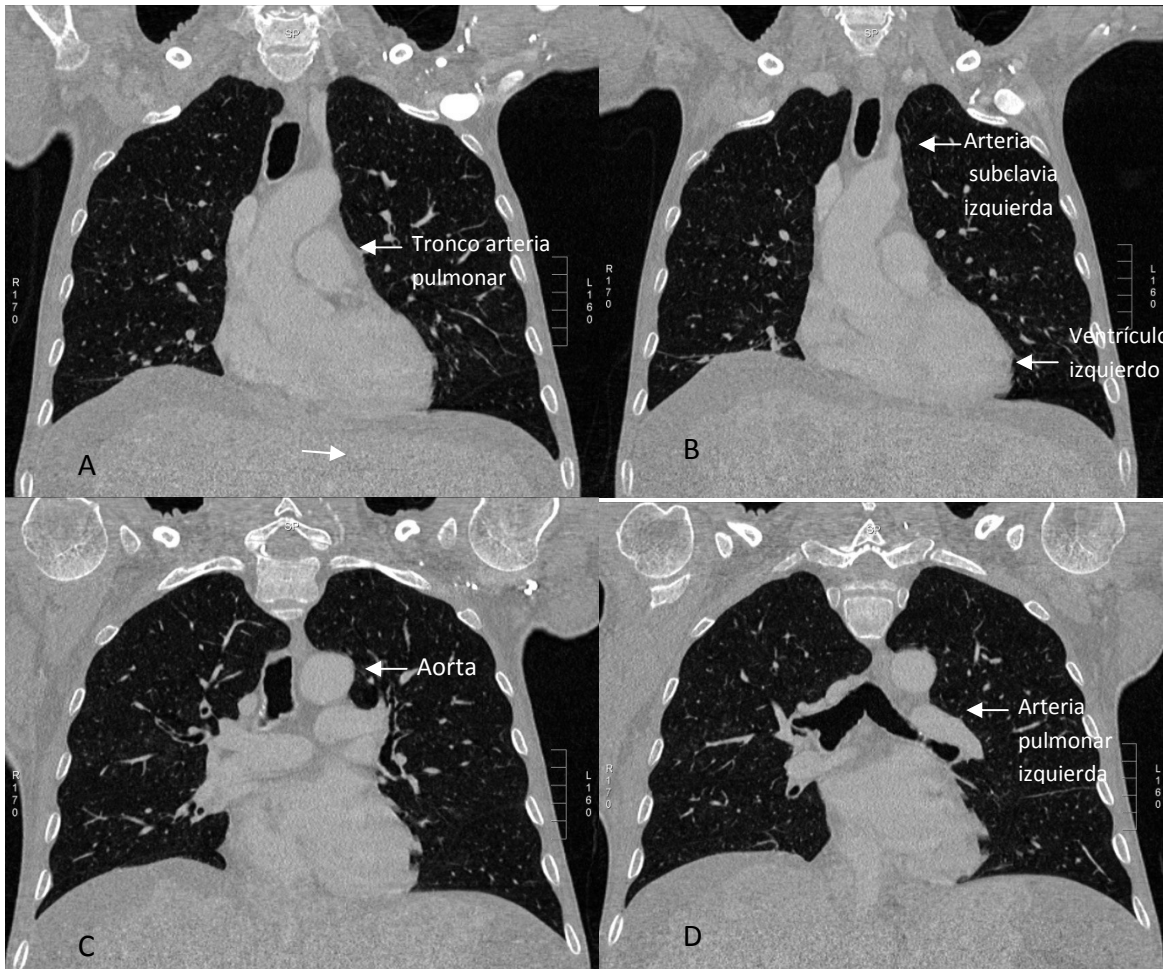


Anatomía del mediastino

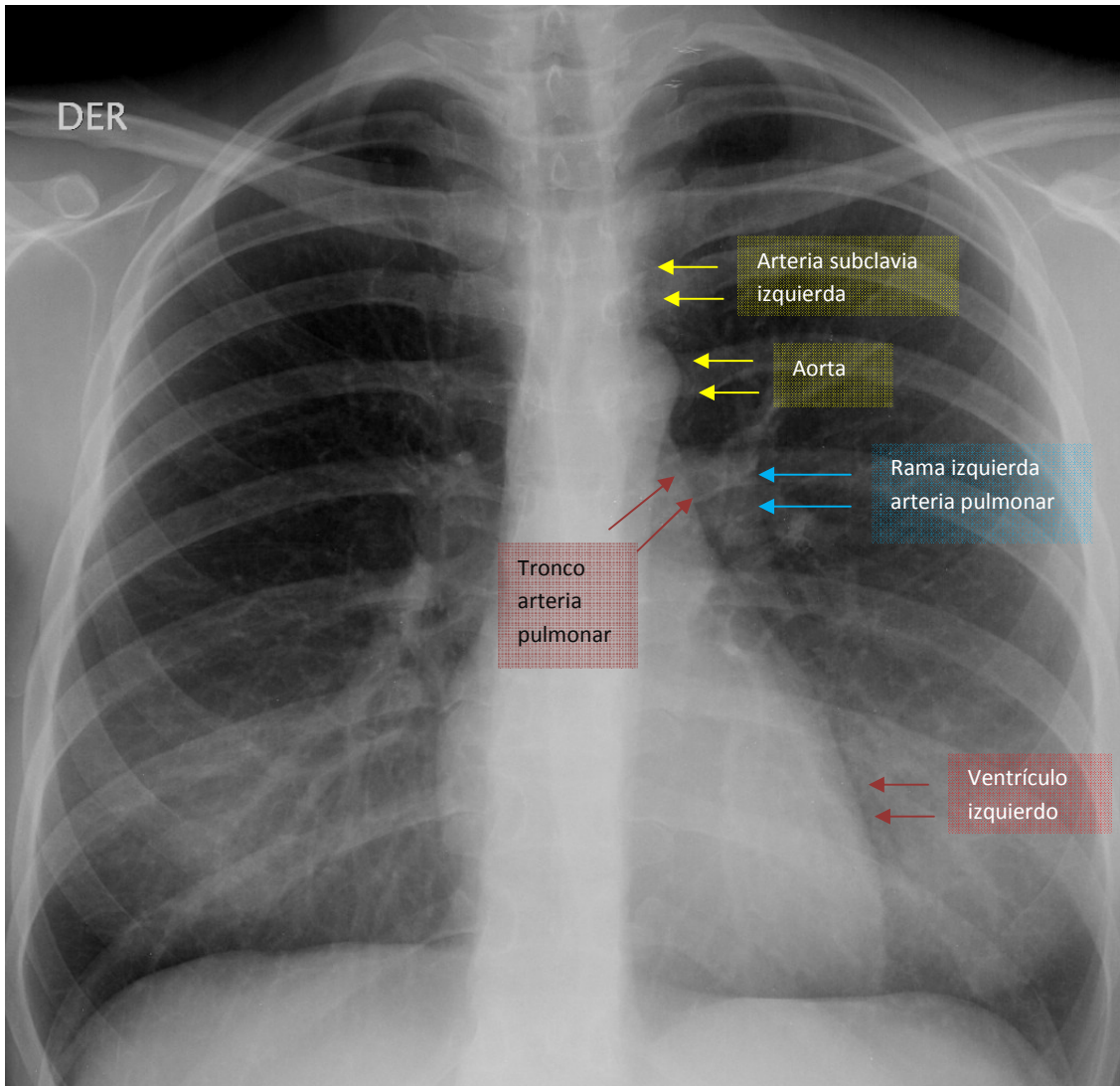
Por la incapacidad de la radiografía para distinguir tejidos de densidades similares, el mediastino normalmente lo vemos como una estructura de tonalidad blanca en el medio del tórax, en la cual se confunden el corazón, la aorta, arteria pulmonar, ganglios, esófago, nervios, etc. Los contornos del mediastino son solo los contornos de las estructuras que contactan con pulmón aireado. En el lado derecho corresponde al tronco venoso braquiocefálico derecho, vena cava superior y atrio derecho.

En el lado izquierdo corresponde a la arteria subclavia izquierda, borde posterior del arco aórtico y ventrículo izquierdo.

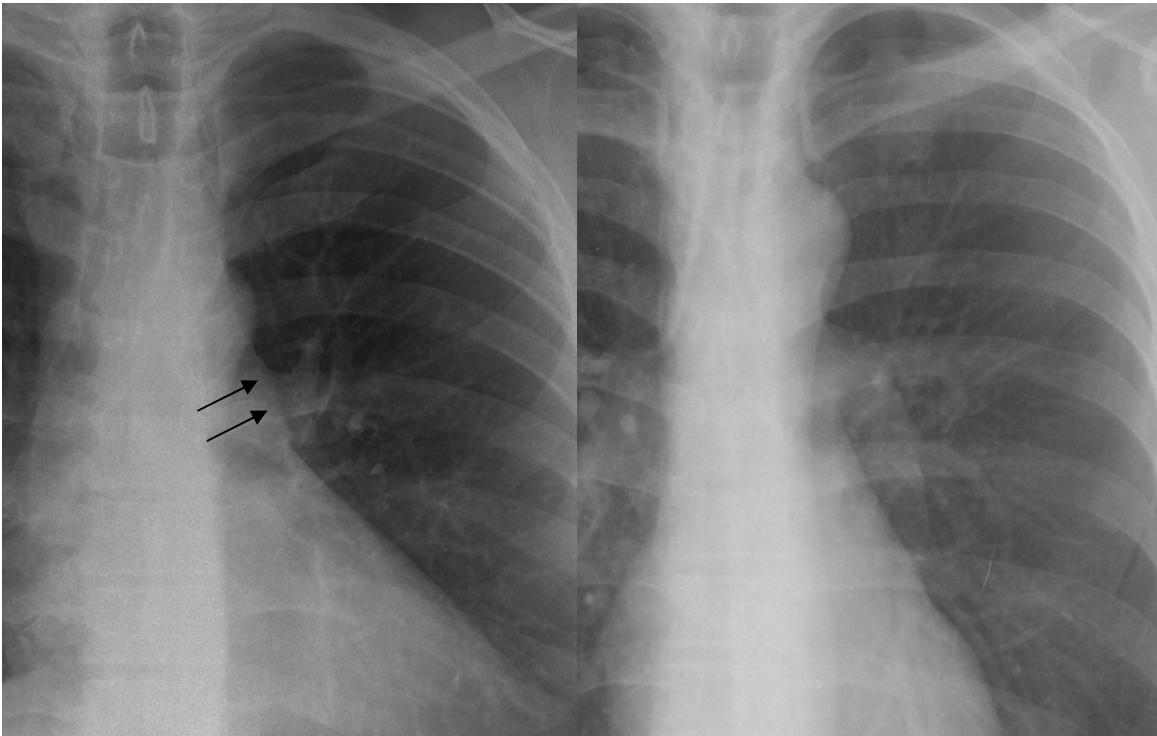
Contorno mediastínico izquierdo



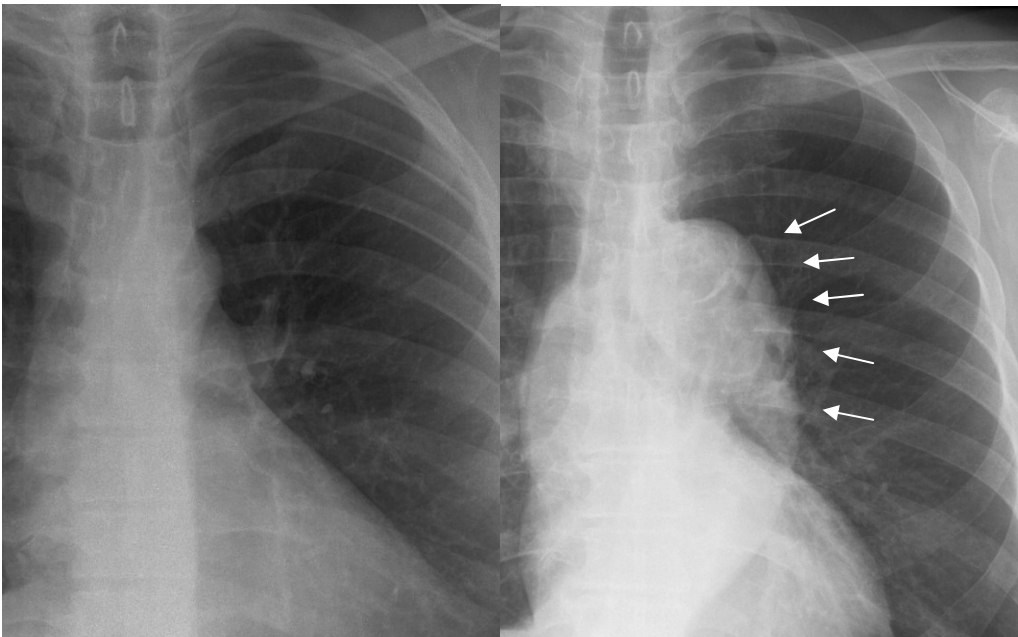
Cortes coroneles de tomografía computada desde anterior a posterior. El contorno mediastínico izquierdo está dado por las estructuras que contactan con el pulmón con aire. Corresponde a la arteria subclavia izquierda, borde posterior del arco aórtico, tronco de la arteria pulmonar y ventrículo izquierdo



El tronco de la arteria pulmonar y el contorno de la arteria subclavia izquierda no siempre son visibles.



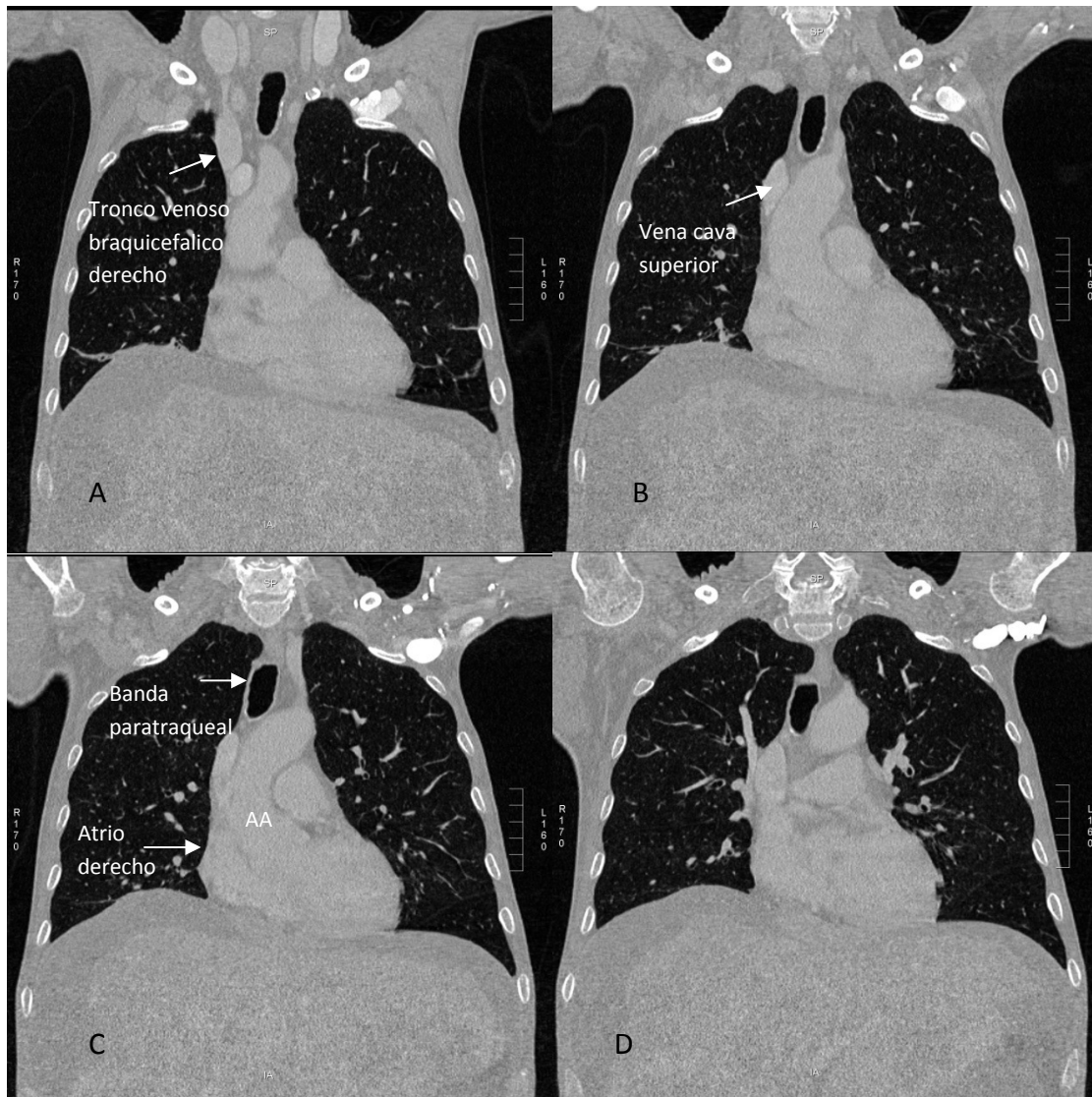
En la radiografía derecha es posible ver el contorno del tronco de la arteria pulmonar (flechas). En la radiografía de la izquierda solo se ve la rama izquierda de la arteria pulmonar sin el contorno convexo del tronco de la arteria pulmonar.



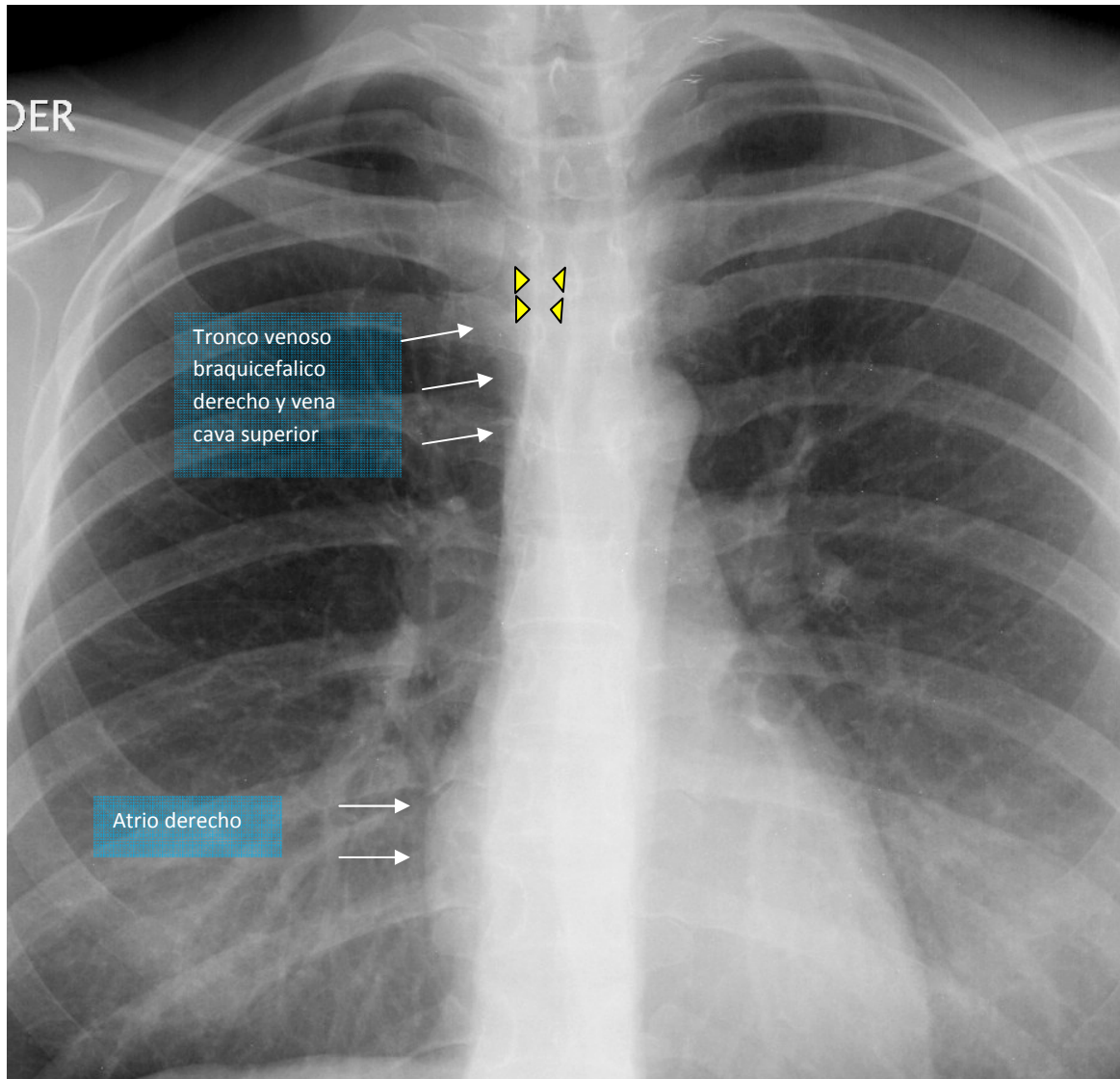
En la radiografía del lado derecho se observa el contorno de la aorta descendente desplazado hacia la izquierda (flechas) sobreproyectándose al tronco de la arteria pulmonar y la rama izquierda.

Contorno mediastínico derecho

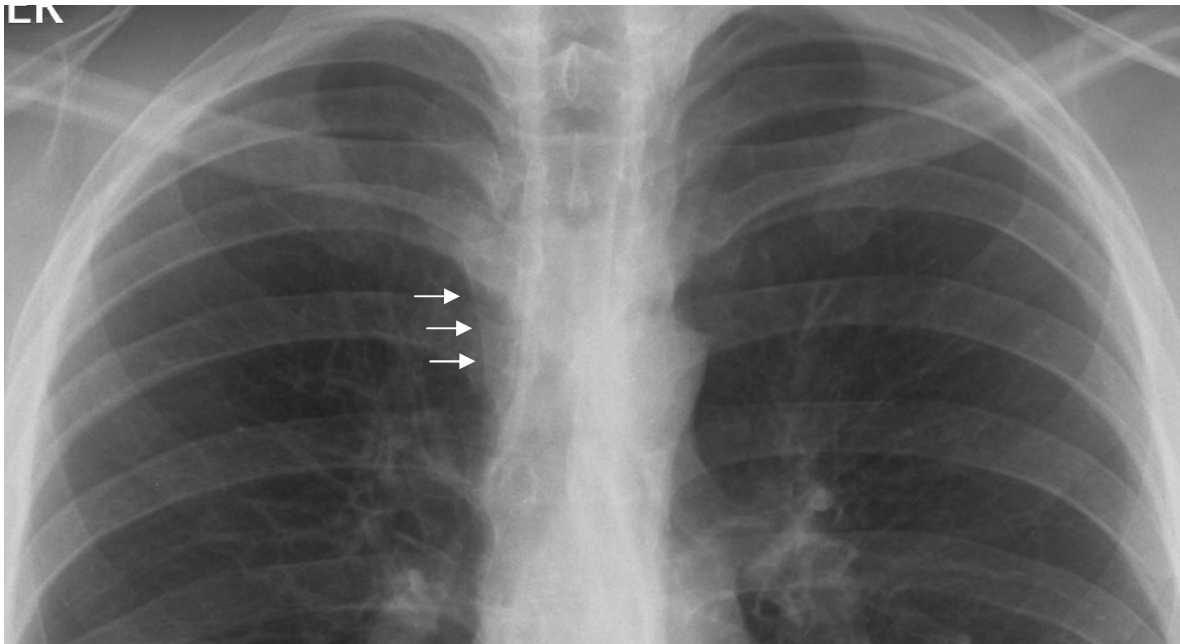
Corresponde al tronco venoso braquiocefálico derecho, vena cava superior y aurícula derecha.



Cortes coronales en tomografía computada desde anterior hacia posterior. El contorno mediastínico derecho está formado por estructuras venosas: el tronco venoso braquiocefálico derecho, vena cava superior, aurícula derecha. También se puede ver la banda paratraqueal que corresponde a la pared de la traquea y tejido adiposo mediastínico adyacente.

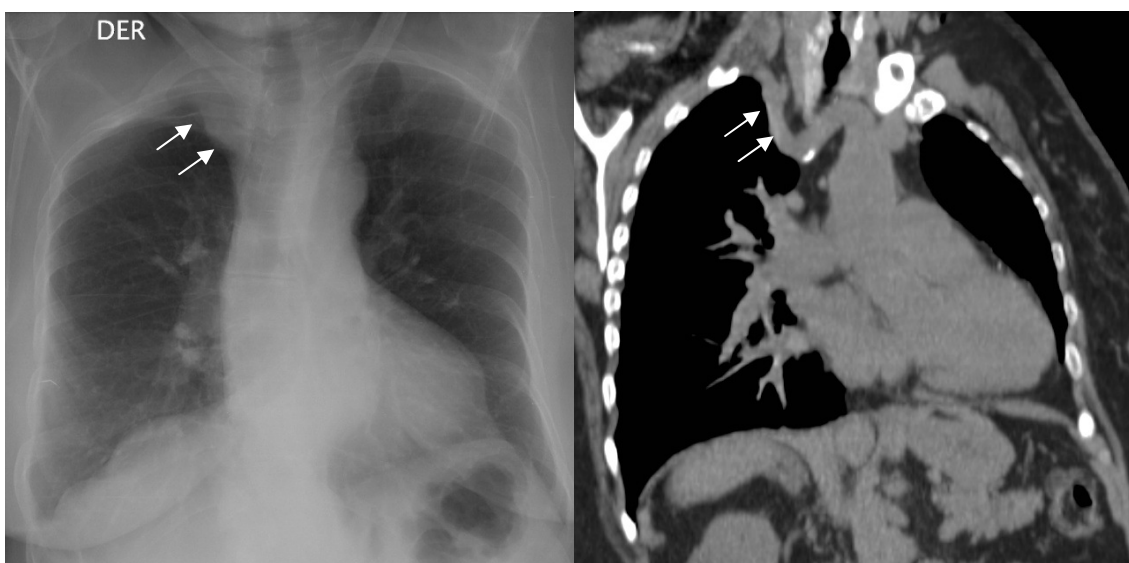

En un paciente joven, el contorno mediastínico derecho superior formado por el tronco venoso braquiocefálico derecho y la vena cava inferior prácticamente son imperceptibles y se observa sólo como una tenue densidad (flechas). La banda para traqueal (cabezas de flecha) formada por la pared de la tráquea y tejido mediastínico adyacente es más definido. Esa banda no debe medir más de 4 mm de espesor.



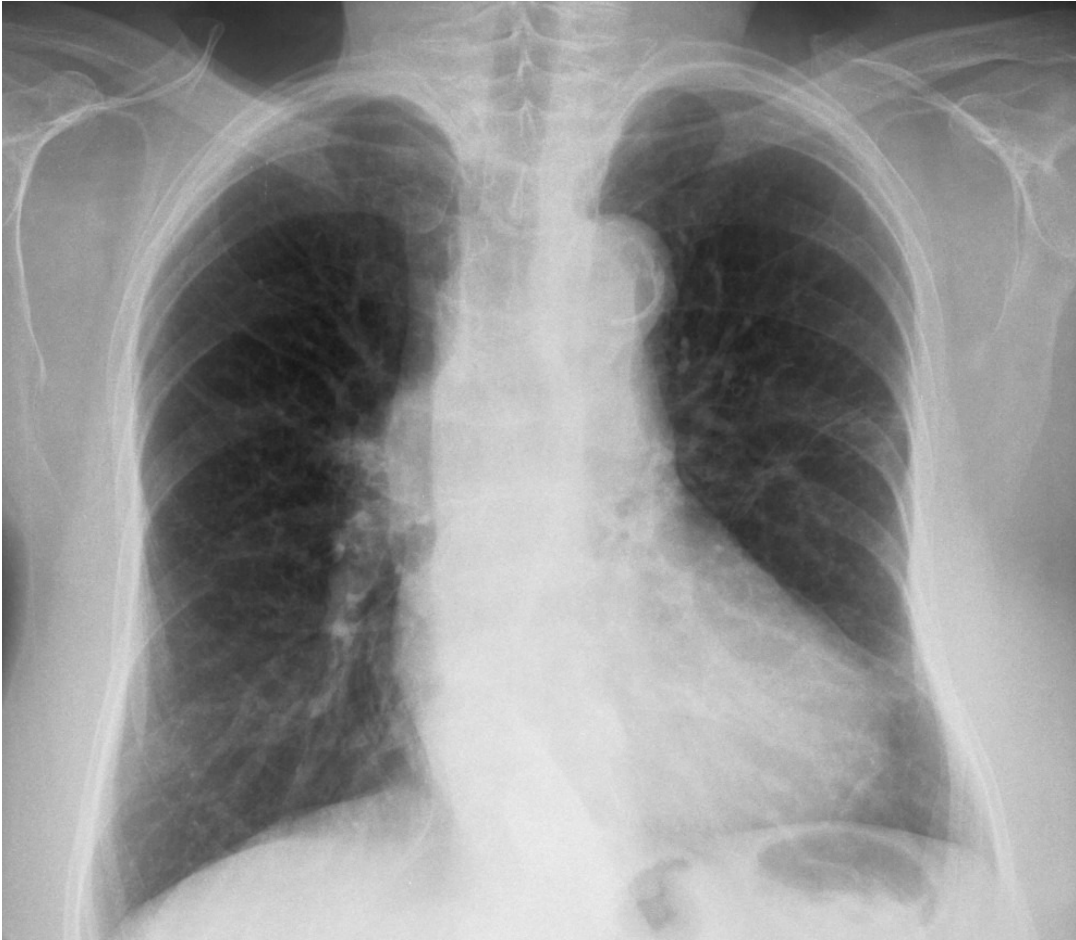El contorno del manubrio esternal puede confundirse con el contorno de la vena cava superior, como en esta radiografía (flechas).

El contorno mediastínico superior derecho normalmente es recto o cóncavo hacia lateral, y de una densidad muy tenue, de modo que si observamos un contorno mediastínico paratraqueal derecha convexo o tan denso como la aorta debemos considerarlo patológico y pensar en adenopatías u otro proceso expansivo a nivel mediastínico. La excepción a esto son los pacientes añosos con acentuados cambios ateromatosos, en los cuales el tronco arterial braquiocefálico derecho puede elongarse y adoptar un trayecto tortuoso.

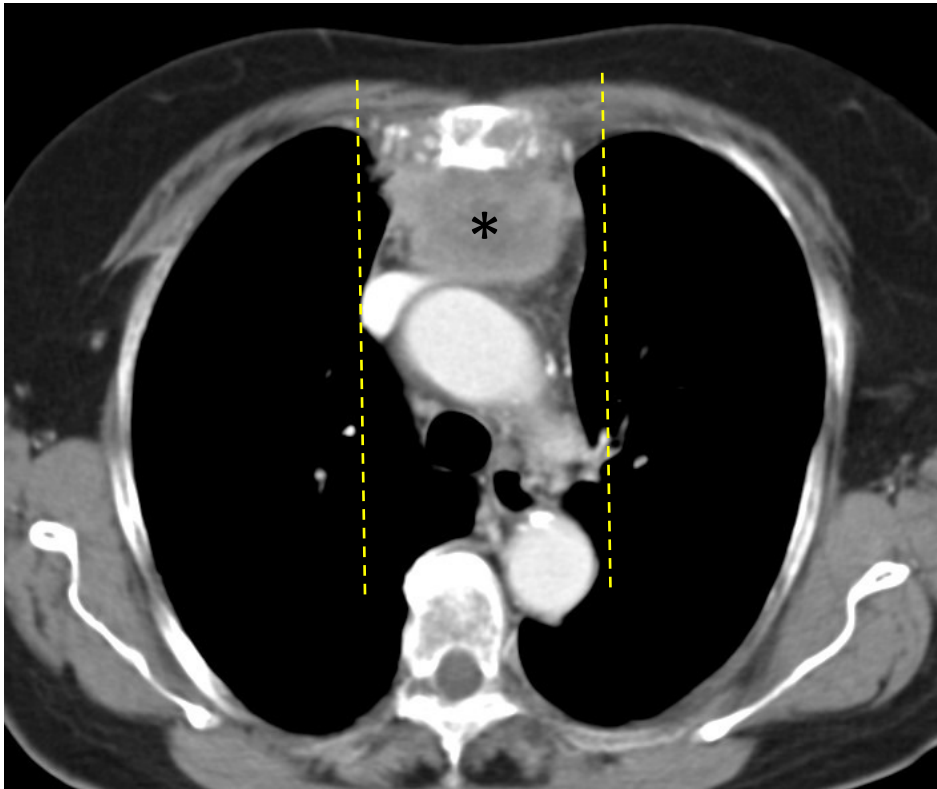


La radiografía muestra un contorno mediastínico convexo y de densidad aumentada. La tomografía computada muestra que corresponde al tronco arterial braquiocefálico derecho tortuoso y elongado.

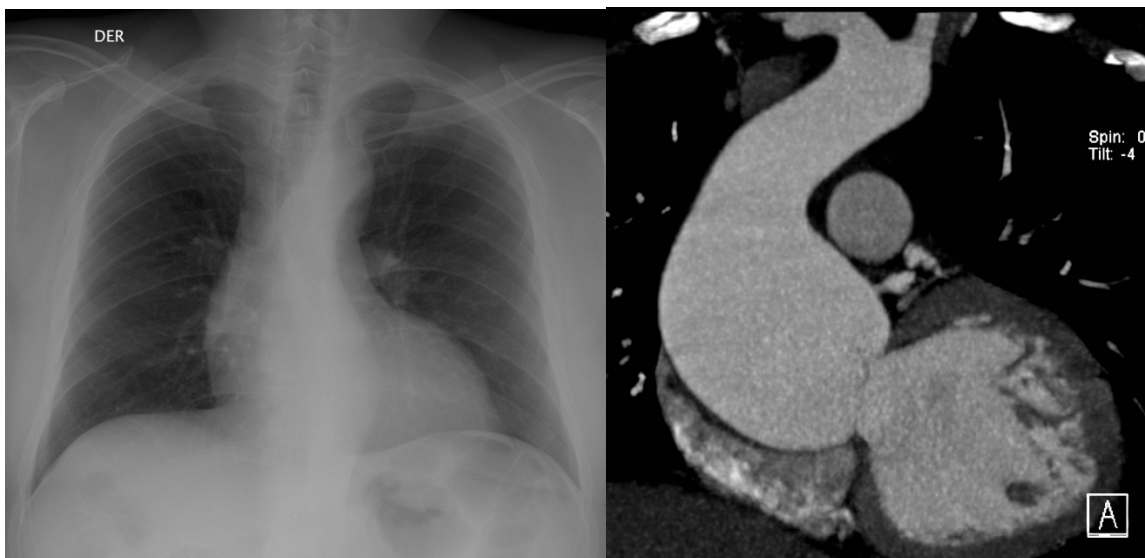
Las estructuras mediastínicas centrales pueden estar aumentadas de volumen en forma importante y no serán detectadas en la radiografía de tórax hasta que el aumento de tamaño sea tal que sobrepase los contornos normales. Lo mismo sucede con las masas mediastínicas.



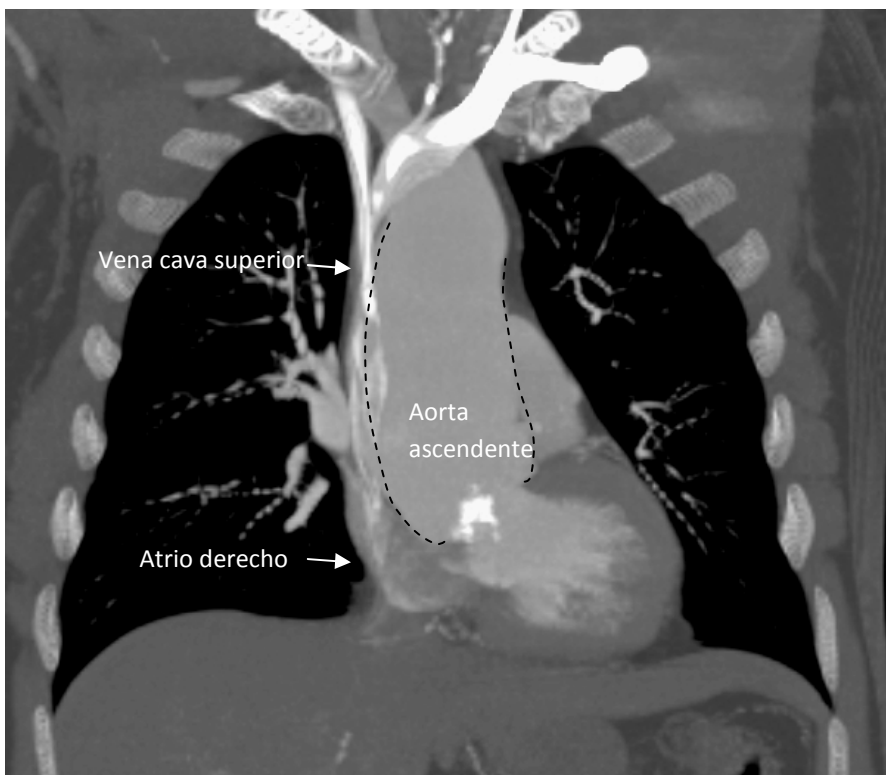
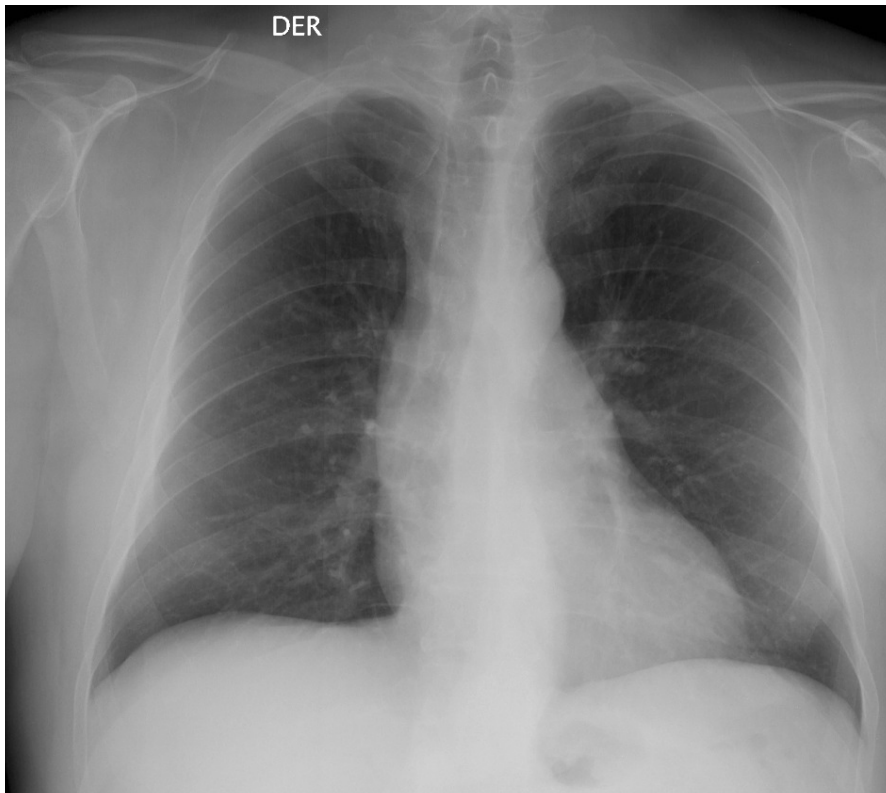
La radiografía de tórax muestra contornos mediastínicos normales, con un contorno derecho de muy tenue densidad (vena cava superior) y un contorno izquierdo con una aorta con calcificaciones y contorno supraaórtico normal correspondiente a la arteria subclavia izquierda. Esta paciente sin embargo tiene un tumor mediastínico anterior que pasa absolutamente inadvertido ya que su tamaño no alcanza a sobrepasar los contornos normales. En la siguiente fotografía se muestra el tumor mediastínico en tomografía computada



Las líneas amarillas marcan los contornos mediastínicos normales: vena cava a derecha y extremo posterior del arco aórtico a izquierda. La masa mediastínica anterior (*) no sobrepasa estos contornos de modo que en la radiografía frontal se confunde con el resto de las estructuras mediastínicas.



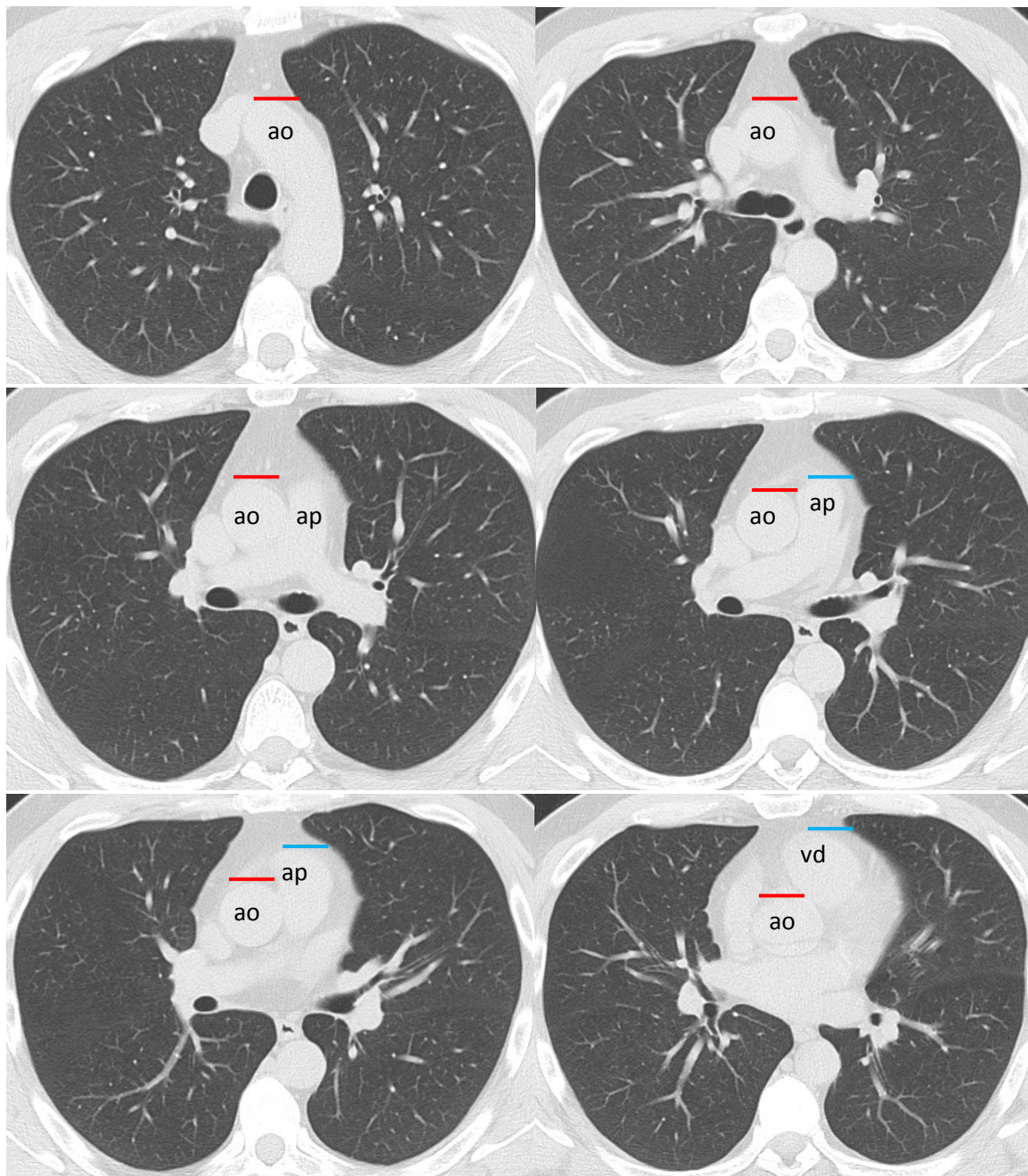
El contorno derecho del mediastino esta dado por la vena cava y la aurícula derecha. El contorno externo de la aorta ascendente es medial a estas estructuras de modo que normalmente no es visible. Para que el contorno de la aorta ascendente sea visible debe sobrepasar a la vena cava y aurícula, lo que sucede solo después de una gran dilatación. En este paciente se observa en la tomografía computada un gran aneurisma de la aorta ascendente que prácticamente pasa inadvertida en la radiografía.



A pesar de existir una importante dilatación de la aorta ascendente como se ve en la reconstrucción coronal de una tomografía computada, el contorno externo de ésta no sobrepasa el del atrio derecho y vena cava superior, por lo tanto no es sospechada en la radiografía de tórax.

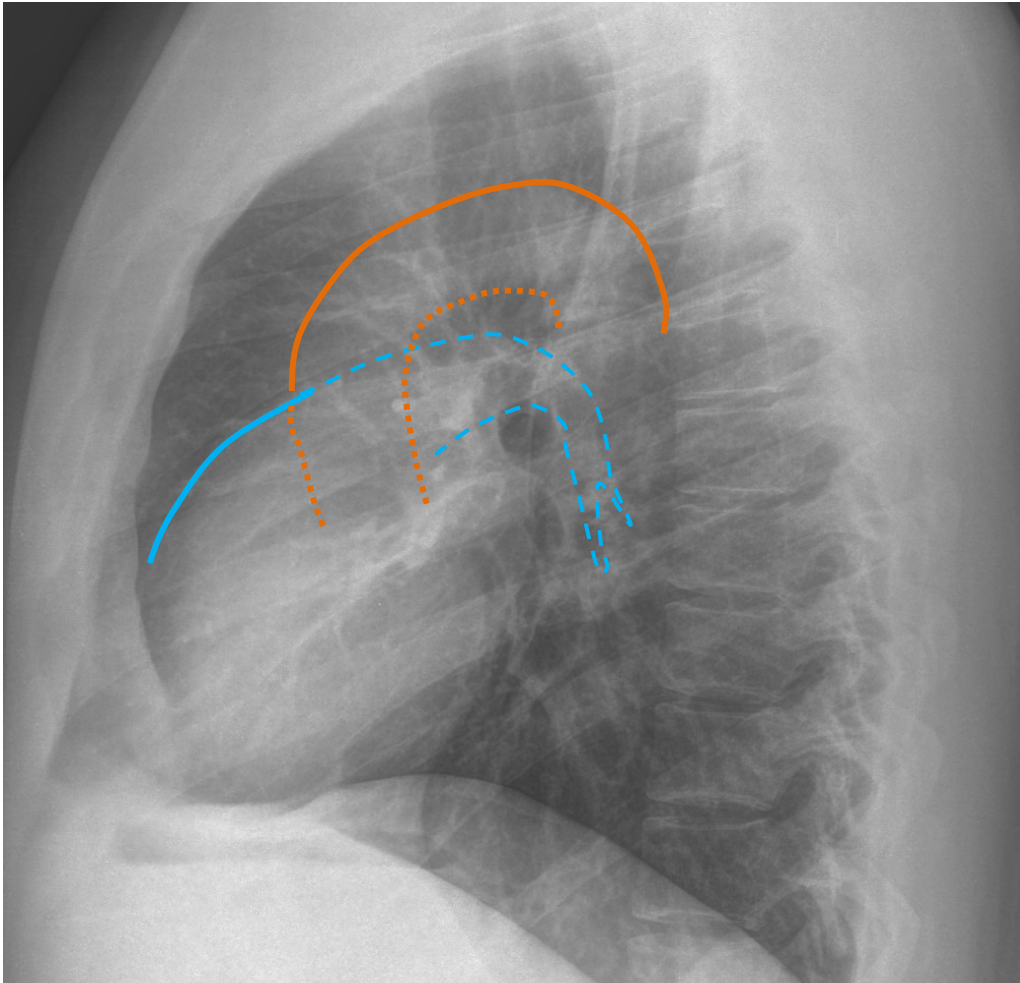
Contorno mediastínico anterior y posterior

Estos contornos se reconocen en la radiografía lateral. En el contorno anterior participan dos estructuras: el ventrículo derecho y la aorta ascendente.



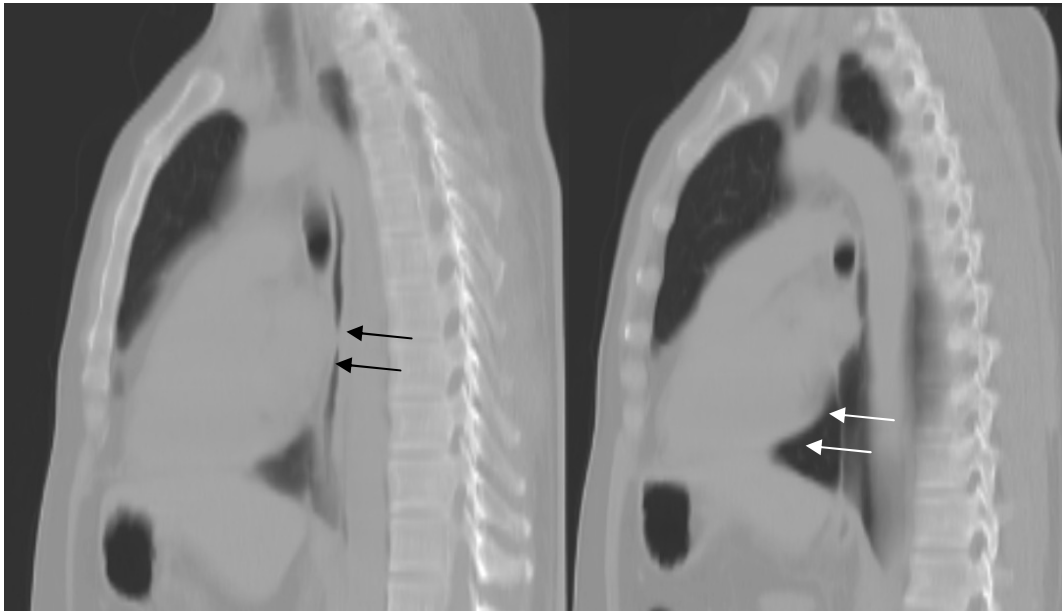
Cortes axiales de tomografía computada desde craneal a caudal. Notese como en el extremo superior el contorno de la aorta (Ao) (línea roja) es el más anterior. A medida que descendemos en los cortes, la aorta se va profundizando en el mediastino y el contorno anterior es el de la arteria pulmonar y ventrículo derecho

El contorno mediastínico anterior corresponde a la aorta en su tercio superior y al ventrículo derecho y parte del tronco de la arteria pulmonar en los dos tercios inferiores

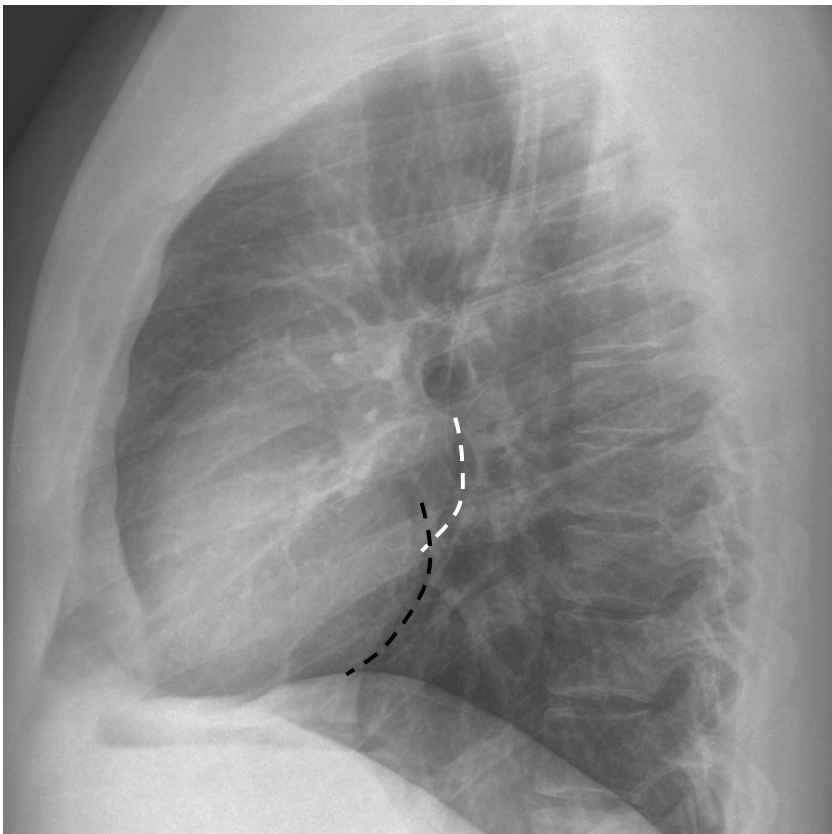


El contorno anterior lo podemos dividir en una mitad inferior que corresponde a la pared anterior del ventrículo derecho (línea azul continua) tracto de salida del ventrículo derecho y un segmento muy limitado del tronco de la arteria pulmonar. El tronco de la arteria pulmonar se profundiza luego en el mediastino y su contorno se pierde. La mitad superior corresponde al borde anterior de la aorta ascendente (línea roja) cuyo contorno se pierde hacia caudal ya que en ese segmento la aorta se ubica profunda en el mediastino. El borde posterior de la aorta ascendente (línea roja discontinua) nunca se ve porque siempre está solo en contacto con las otras estructuras mediastínicas y no contacta con pulmón aireado.

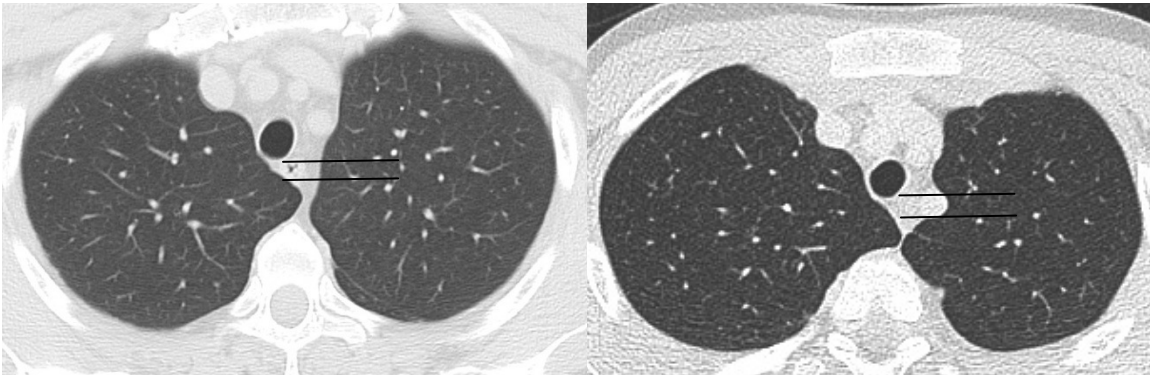
En el contorno posterior participan el atrio izquierdo y el ventrículo izquierdo y la banda para traqueal posterior (formada por la pared de la traquea y esófago).



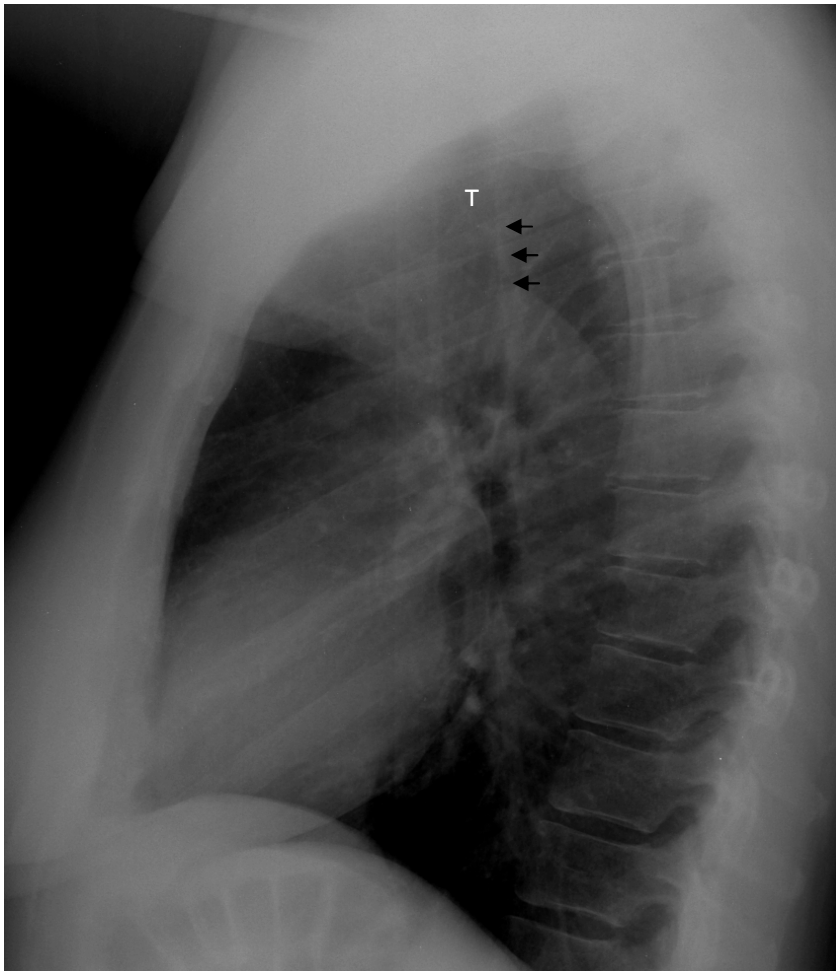
Cortes sagitales de tomografía computada, desde la línea media hacia el lado izquierdo. El contorno mediastínico posterior se puede dividir en una mitad superior conformada por la pared posterior del atrio izquierdo (flechas negras) y una mitad inferior conformada por la pared posterior del ventrículo izquierdo (flechas blancas).



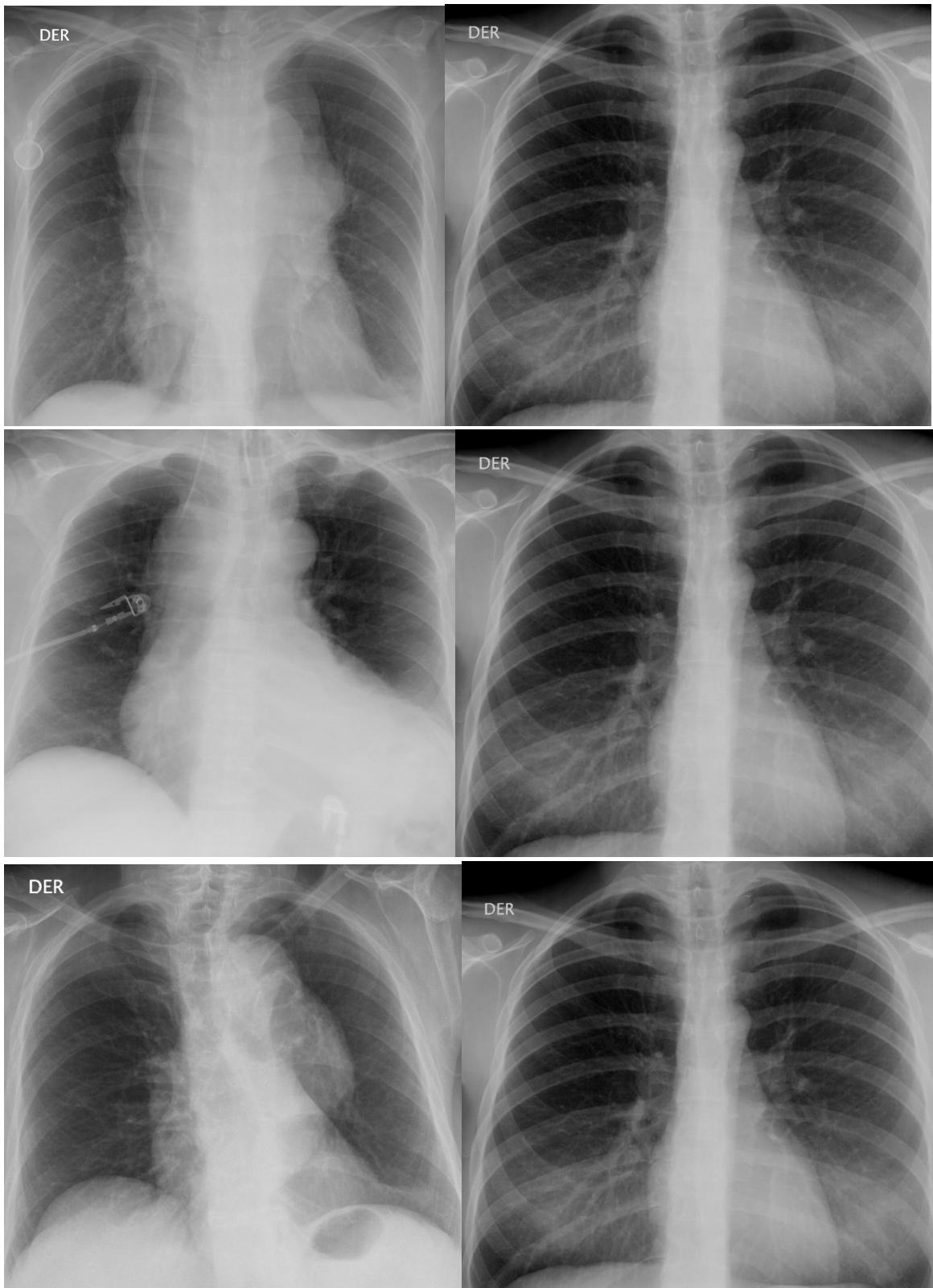
La línea blanca discontinua marca el borde posterior del atrio izquierdo y la línea negra el borde posterior del ventrículo izquierdo



Por detrás de la tráquea los pulmones contactan entre sí y están separados solo por las hojas pleurales. En la radiografía lateral se observa una banda blanca por detrás de la tráquea que corresponde a la pared de la tráquea más el esófago (figura de la izquierda) o a veces la arteria subclavia izquierda (foto de la derecha). Esa banda habitualmente no mide mas de 5 a 6 mm de espesor y es recta.

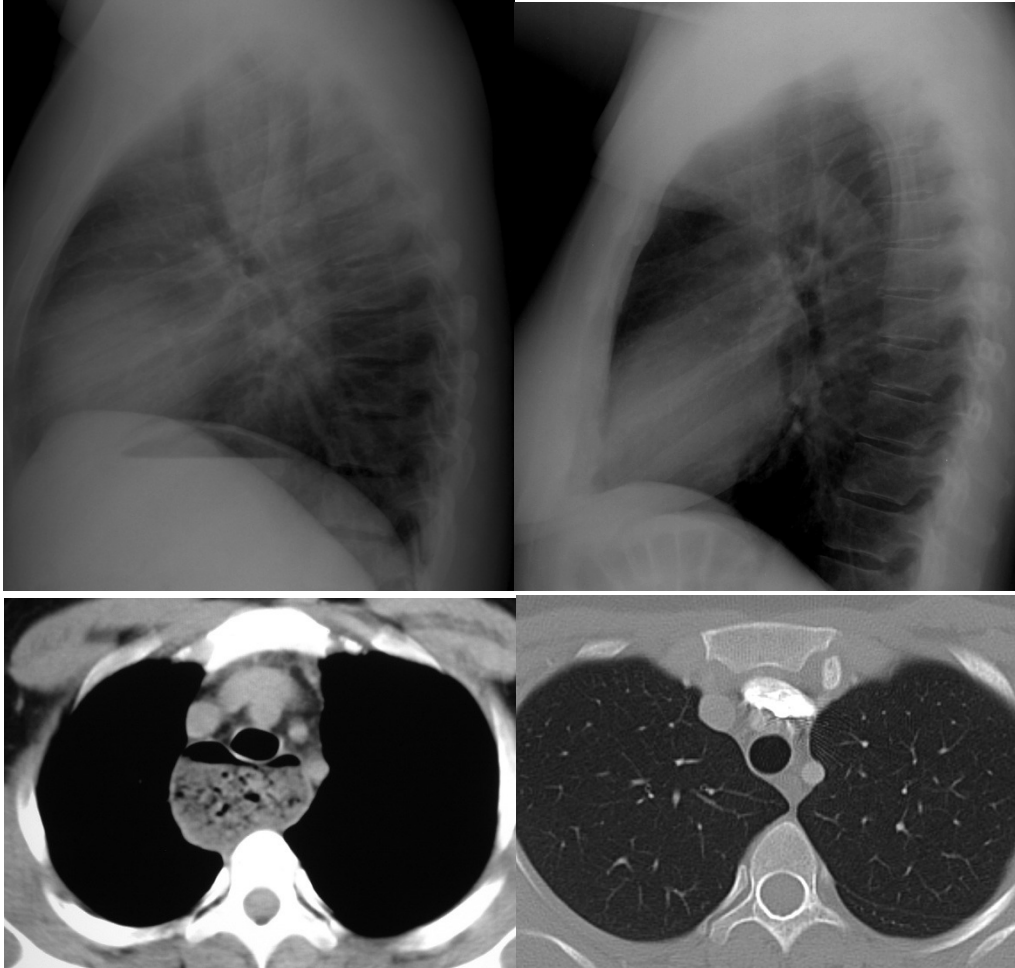


Fina banda densa por detrás de la tráquea que corresponde a la suma de la pared posterior de la tráquea más el esófago o la arteria subclavia izquierda. Habitualmente no es mayor de 5 a 6 mm de espesor. Con grosores mayores debe sospecharse una masa mediastínica o dilatación del esófago.

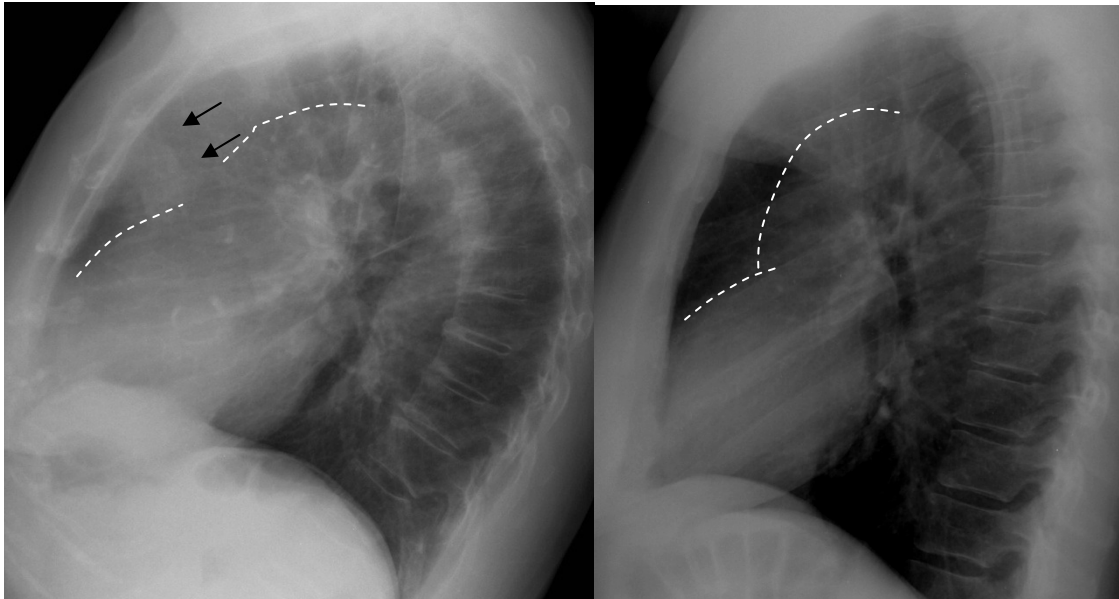


Alteración de los contornos mediastínicos en la columna de la izquierda. La columna derecha es normal para comparar. La primera de arriba es una alteración del contorno mediastínicos superior derecho e izquierdo, la segunda solo del contorno

mediastínico paratraqueal derecho, ambas por adenopatías. La tercera una alteración del contorno mediastínico izquierdo (dilatación del contorno aórtico).



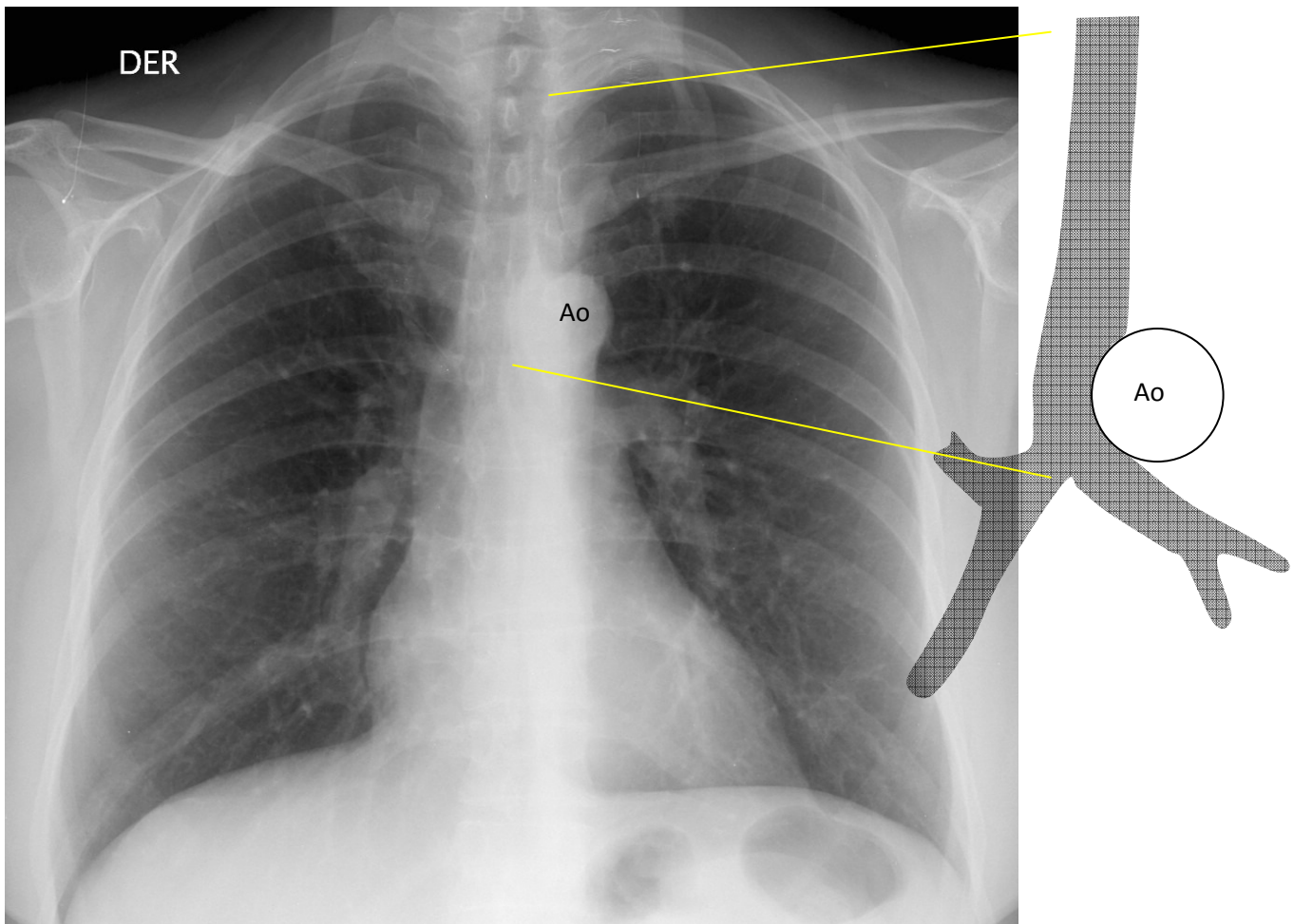
La radiografía del lado izquierdo muestra aumento de espesor de la banda retrotraqueal por importante dilatación del esófago como lo demuestra la tomografía computada en la fotografía inferior izquierda. En la columna derecha una radiografía de tórax lateral y un corte de tomografía normales para comparar.



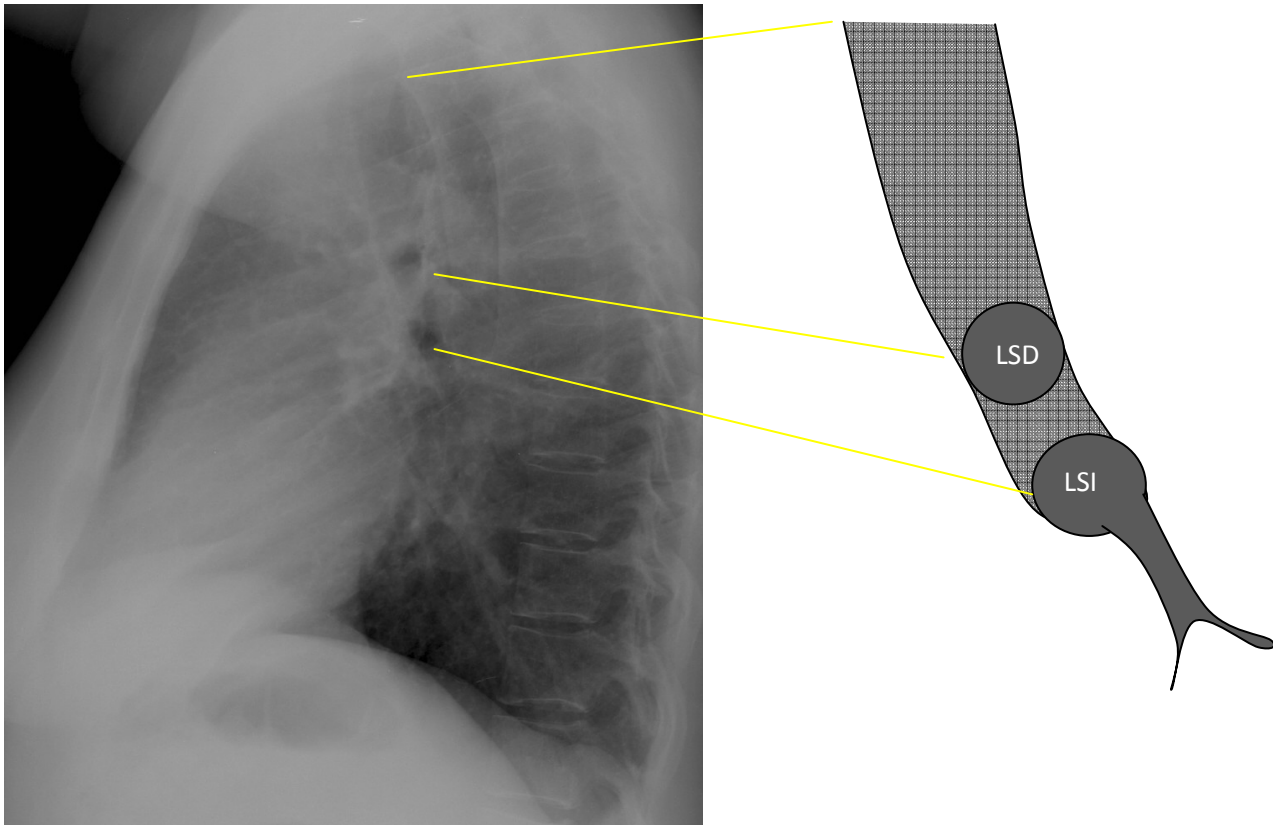
La radiografía de la izquierda muestra una alteración del contorno mediastínico anterior por una opacidad redondeada que corresponde a una masa mediastínica anterior. La radiografía de la derecha es normal para comparar.

Vía aérea

La tráquea y los bronquios principales son visibles en la proyección frontal y lateral. En la proyección frontal la tráquea se observa como una columna de tonalidad oscura de contornos relativamente bien definidos, la que con frecuencia presenta una leve impresión en su pared lateral izquierda distal por la aorta. El calibre de la tráquea no debe ser menor de 1 cm ni mayor de 3 en el diámetro transversal.



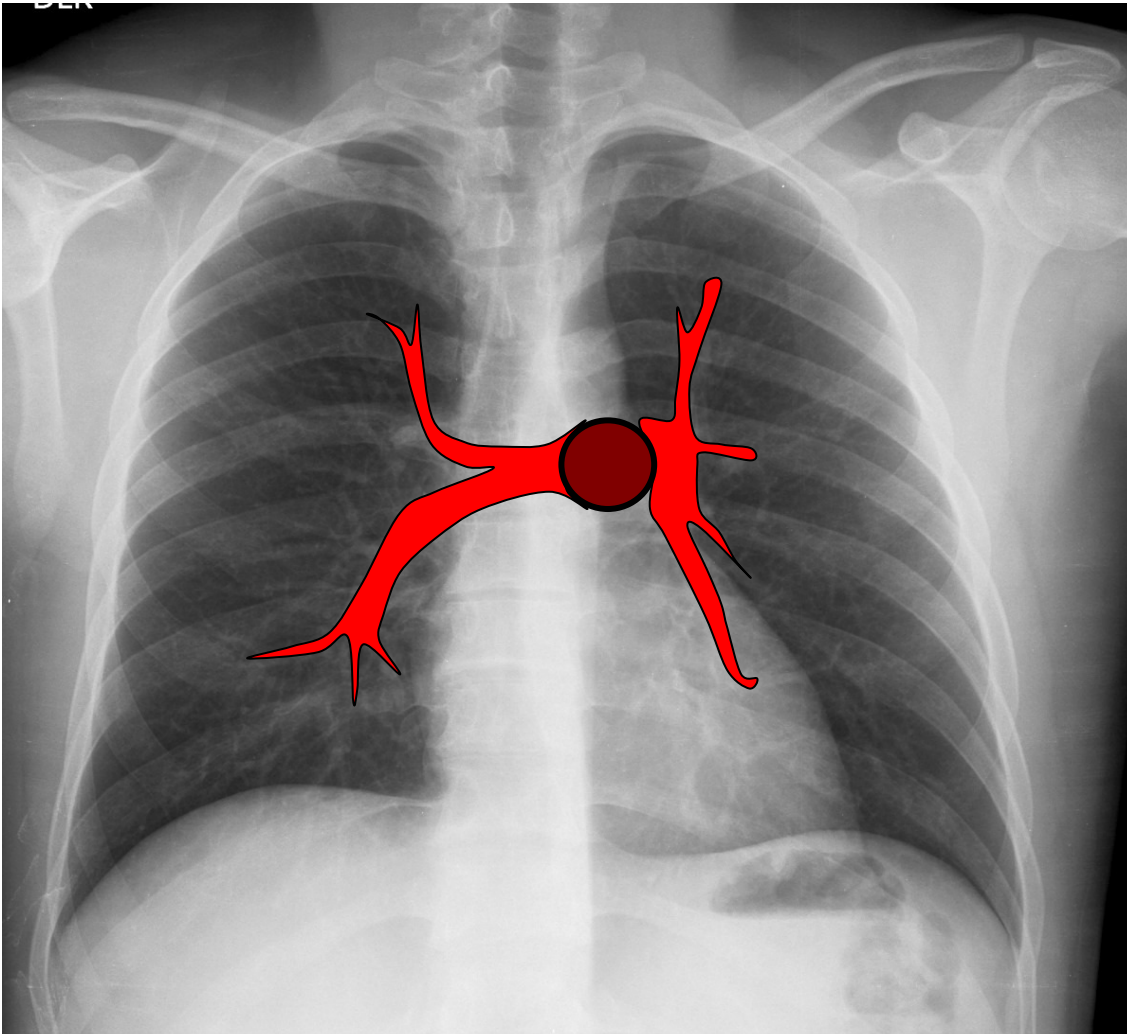
En la proyección lateral la tráquea se identifica en el centro, habitualmente con un trayecto algo oblicuo hacia caudal y posterior. La columna de la tráquea termina en una imagen redondeada y de tonalidad más oscura que corresponde al bronquio del lóbulo superior izquierdo.



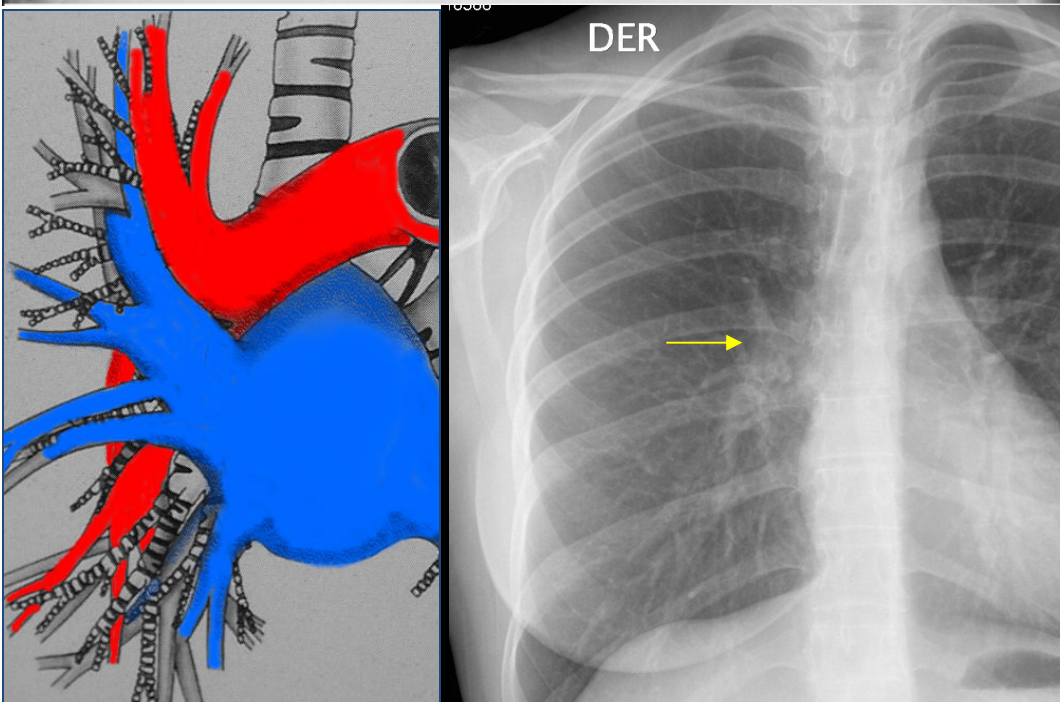
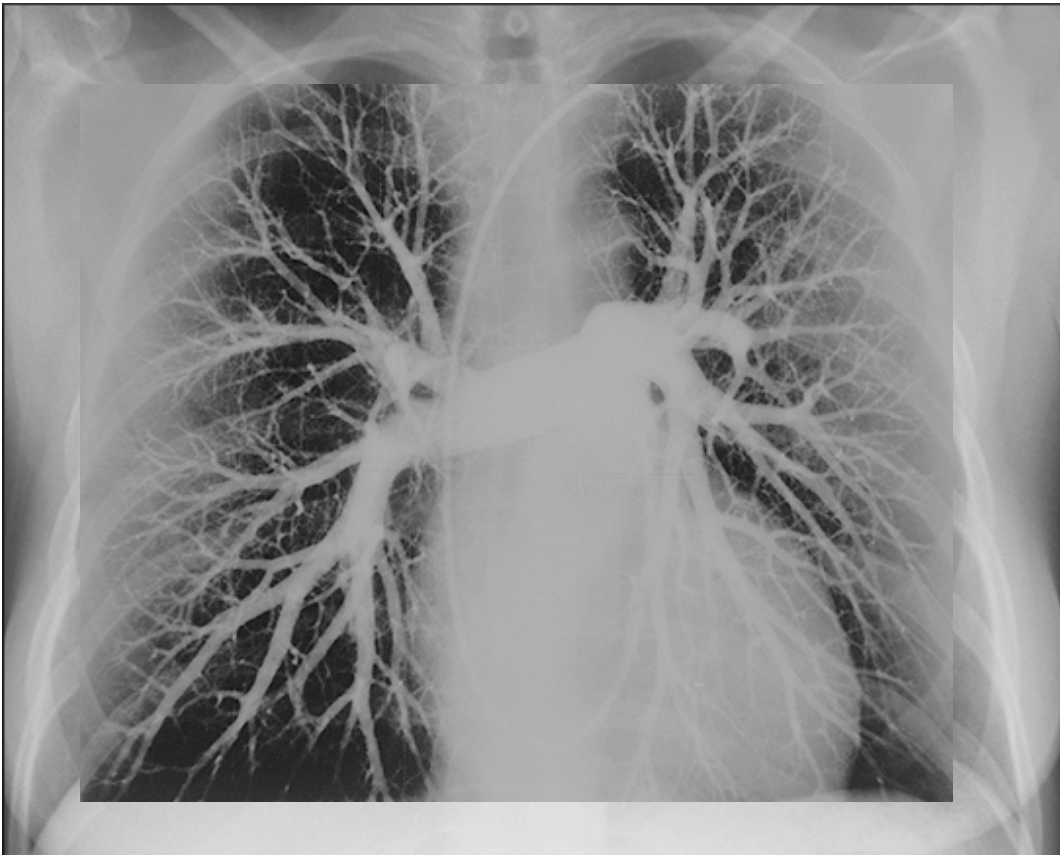En la proyección lateral la tráquea se identifica como una columna de tonalidad oscura en el centro del tórax. En su extremo más caudal se identifica con frecuencia una imagen circular más oscura que corresponde al bronquio del lóbulo superior izquierdo (LSI). Menos constante es la visión del bronquio del lóbulo superior derecho (LSD) más craneal que el del lóbulo superior izquierdo. Con frecuencia se puede identificar parcialmente el bronquio del lóbulo inferior izquierdo bajo el círculo del LSI.

Hilios pulmonares

Los hilios pulmonares corresponden al punto donde las estructuras vasculares y bronquiales salen desde el mediastino hacia el pulmón o viceversa.



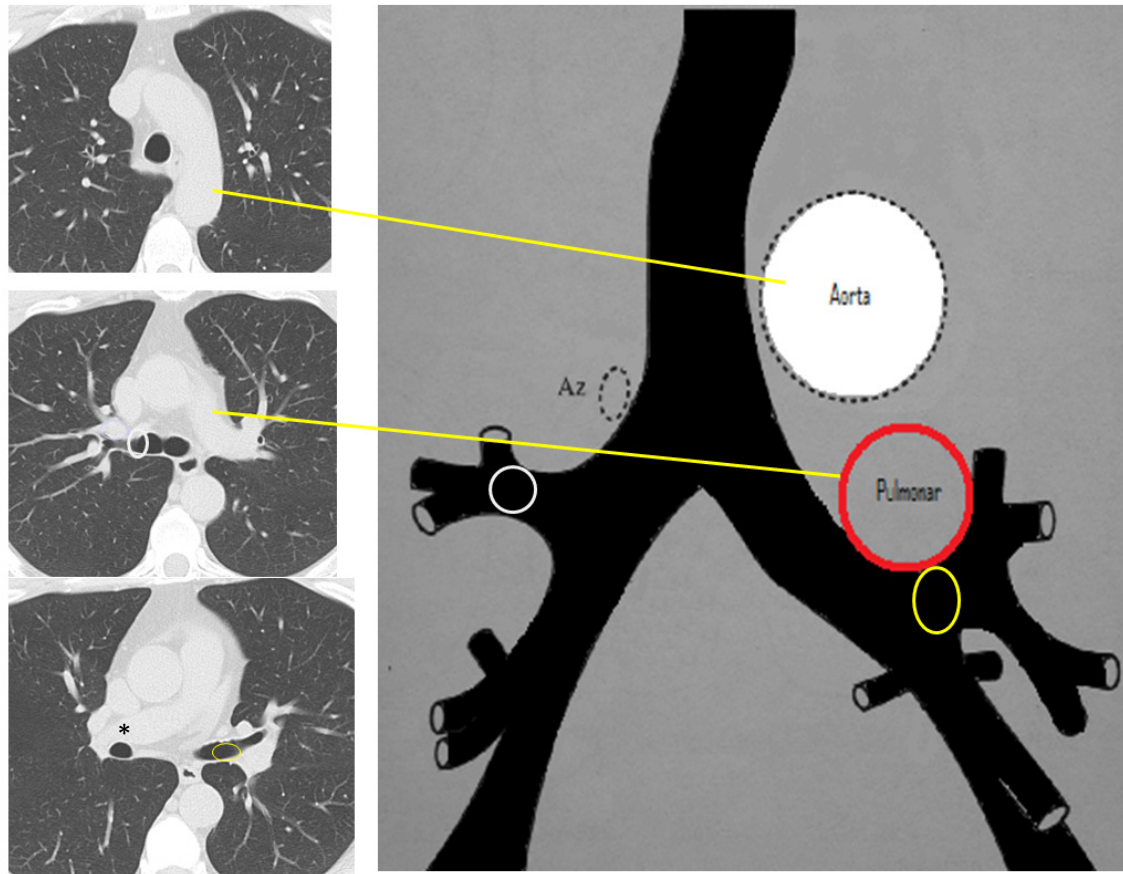
Los hilos pulmonares corresponden a la zona donde las estructuras bronquiales y vasculares pasan del mediastino hacia los pulmones. La rama derecha de la arteria pulmonar se divide dentro del mediastino y la rama más grande es la descendente o interlobar (*) la que constituye el elemento principal del hilio derecho. En el lado izquierdo en cambio, la rama pulmonar emerge completa desde el mediastino y se divide dentro del pulmón.



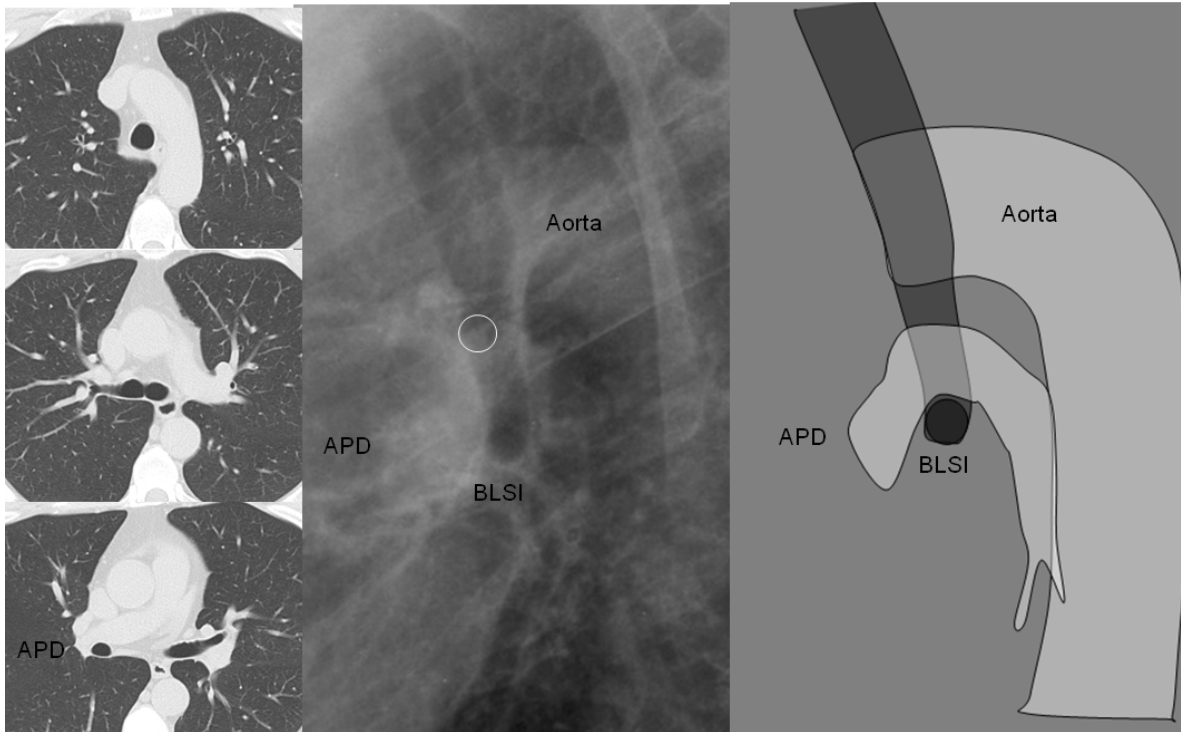
En el hilio pulmonar derecho se reconoce una mitad inferior que corresponde a la arteria interlobar o rama descendente de la arteria pulmonar derecha y una mitad superior que está formada por la rama ascendente de la arteria pulmonar derecha y

por una rama de la vena pulmonar superior derecha. Esta última forma un ángulo cuando se cruza con la arteria interloba (flecha).

En la radiografía lateral los hilos se sobre proyectan el uno al otro de modo que el reconocimiento de las estructuras derechas e izquierda se basa en las diferencias de posición en el eje cráneo caudal y antero posterior de ellas. El bronquio del lóbulo superior derecho es más craneal que el izquierdo y las estructuras vasculares del hilio derecho son más caudales y anteriores que las izquierdas



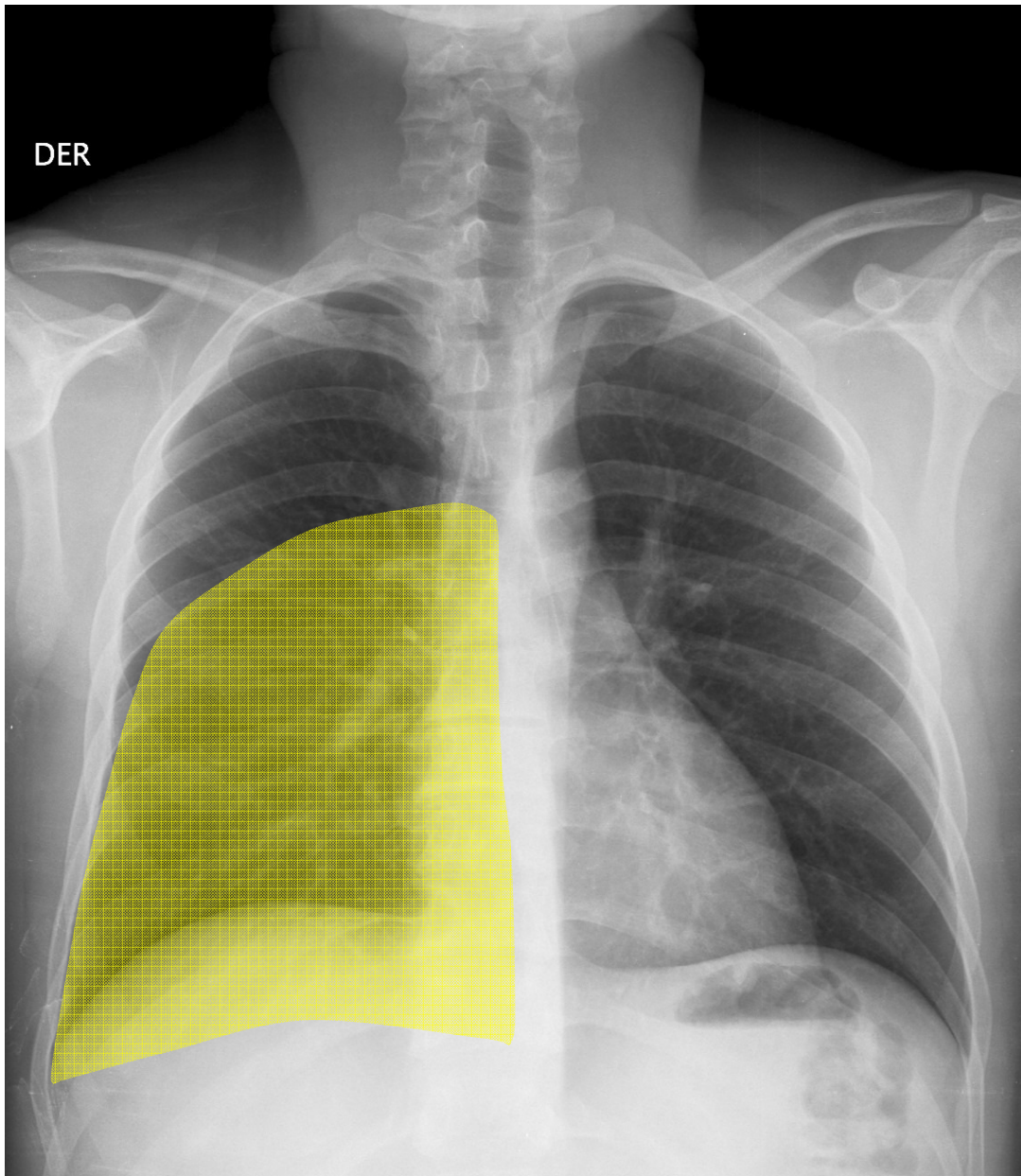
En las figuras se puede observar cuatro relaciones anatómicas fundamentales para comprender la anatomía de los hilos en la radiografía lateral. En situación más craneal está el **arco aórtico** cruzando desde anterior hacia posterior, luego viene el **bronquio del lóbulo superior derecho** (círculo blanco) y la **arteria pulmonar izquierda** en dirección oblicua hacia posterior. Luego viene el **bronquio fuente izquierdo** (círculo amarillo) y la arteria interlobar derecha (*) por delante del bronquio intermedio. Lo que observaremos en la radiografía lateral será entonces la aorta cruzando la tráquea, el bronquio fuente derecho, la arteria pulmonar izquierda cruzando hacia posterior por encima del bronquio del lóbulo superior izquierdo y la arteria interlobar derecha por delante de la columna de la vía aérea



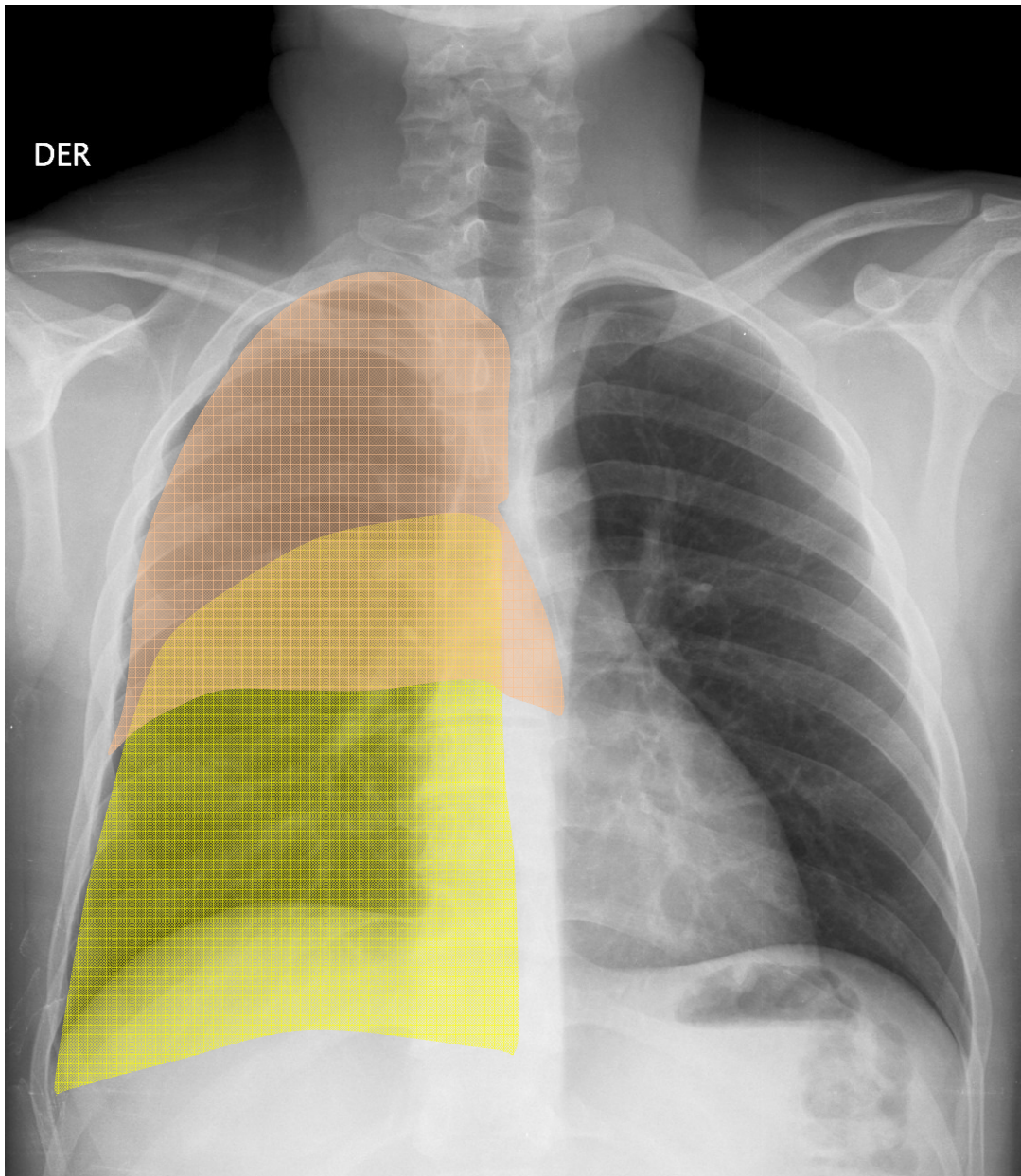
En la radiografía lateral vemos la columna de la tráquea que termina en un círculo de tonalidad más oscura que corresponde al bronquio del lóbulo superior izquierdo (BLSI). Por encima de él se observa la arteria pulmonar izquierda rodeando su borde superior y posterior. Por delante del BLSI se observa la arteria pulmonar derecha. Más arriba la aorta cruza la tráquea en su trayecto hacia posterior. El bronquio del lóbulo superior derecho (circulo blanco) es mas craneal que el izquierdo y habitualmente no se ve.

Pulmones

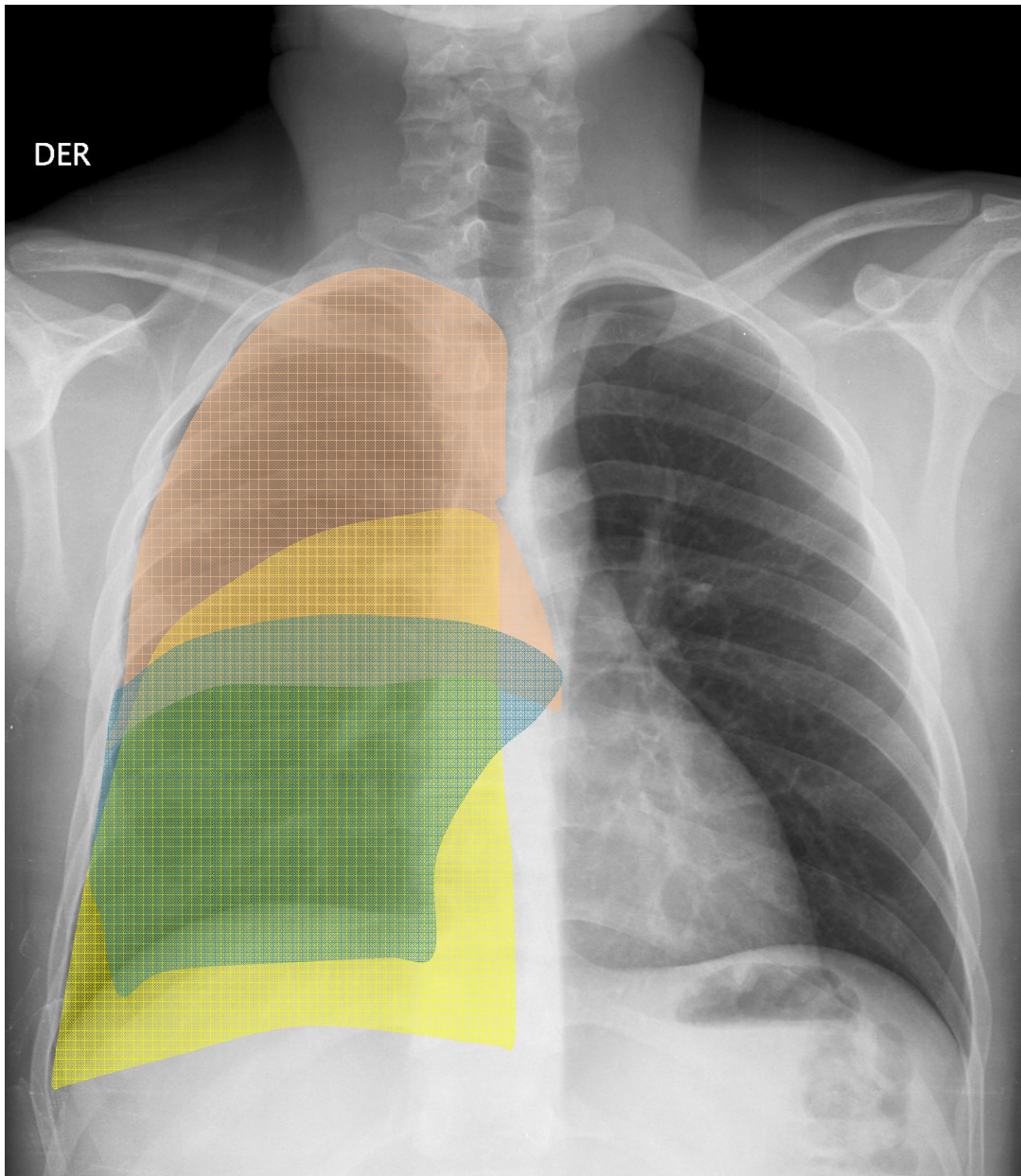
En el pulmón derecho reconocemos tres lóbulos: superior, medio e inferior. Los tres se sobre proyectan en la radiografía frontal. El lóbulo superior derecho está separado del lóbulo medio por la cisura pleural horizontal y del lóbulo inferior por la cisura mayor u oblicua. En condiciones normales, la cisura horizontal o menor es visible en la radiografía frontal y lateral. La cisura mayor en cambio, en condiciones normales es solo visible en la radiografía lateral.



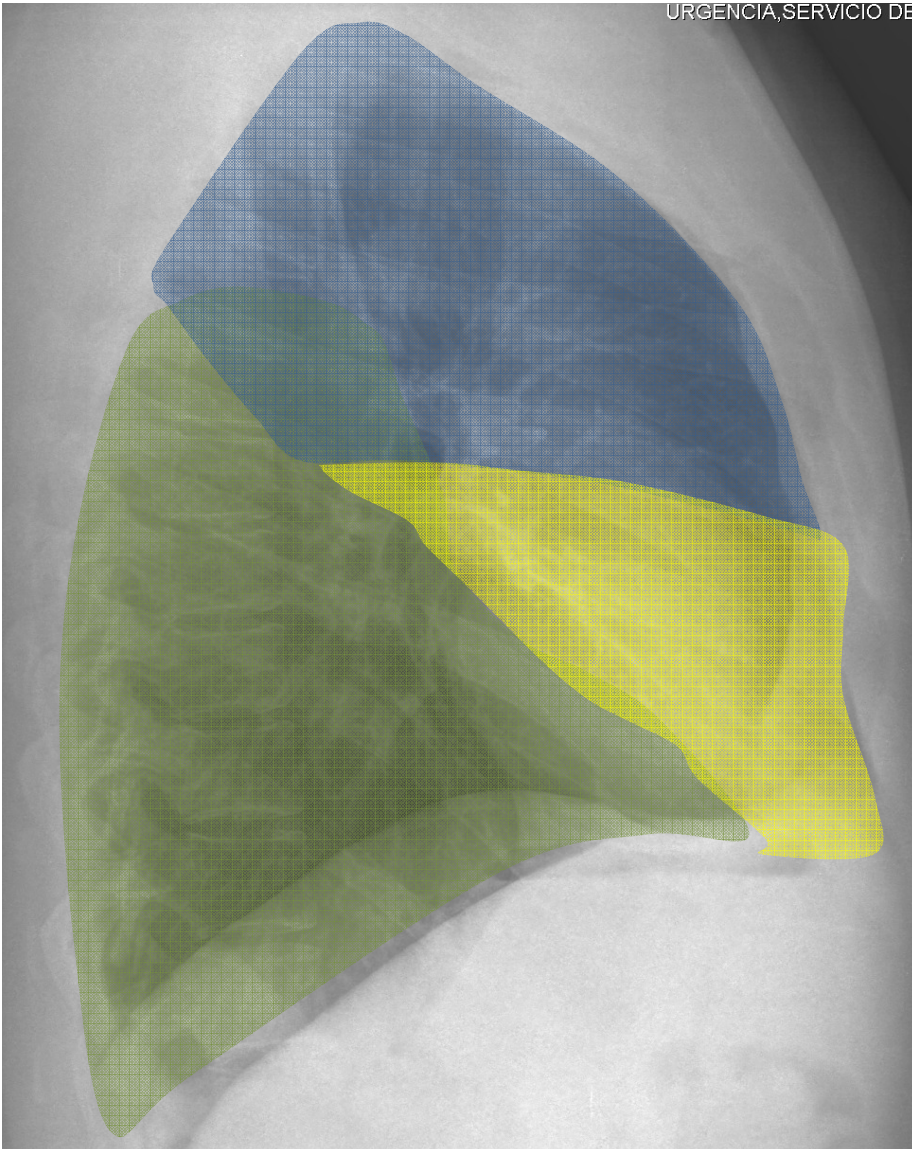
Lóbulo inferior derecho



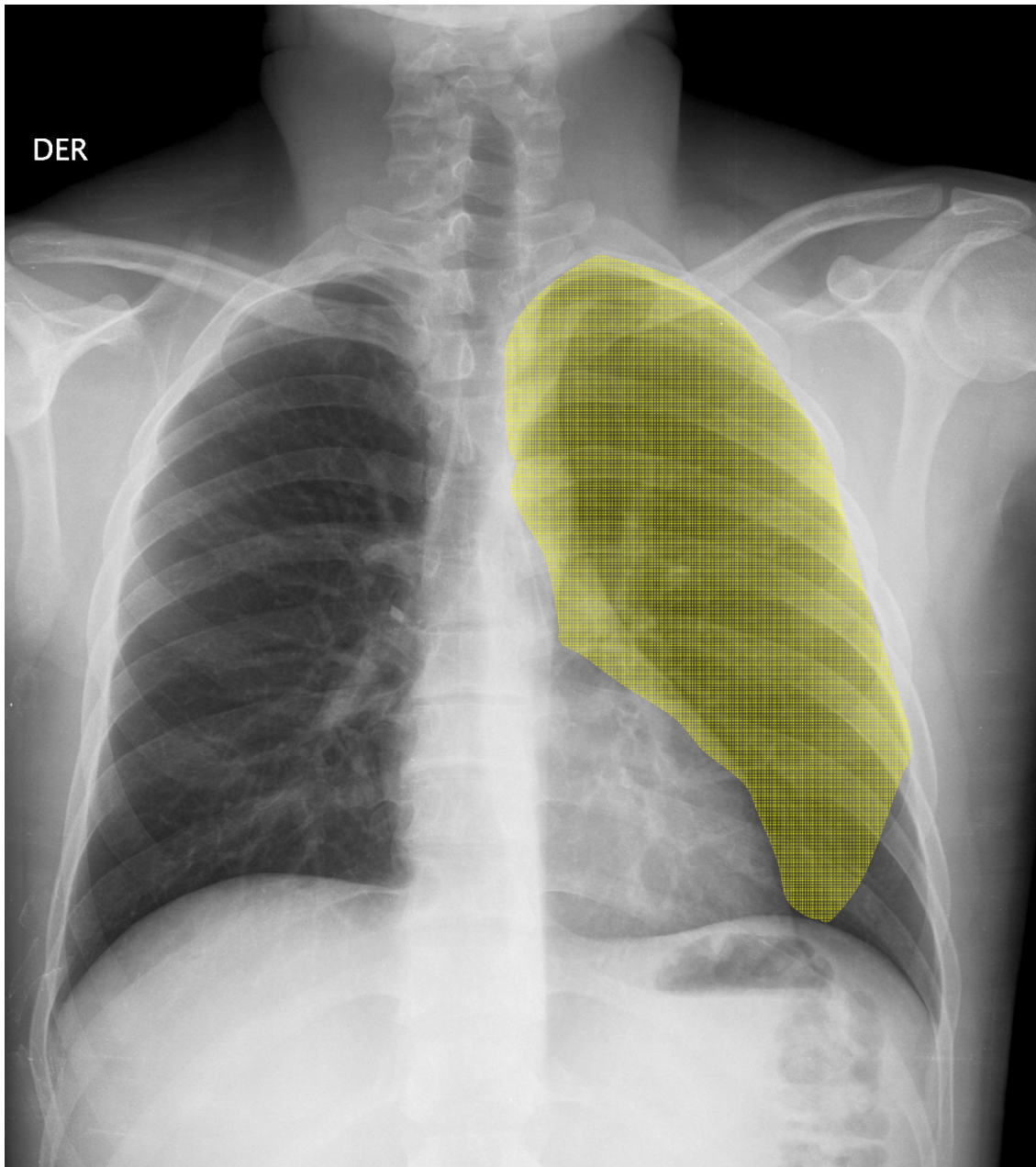
Lóbulo inferior derecho y lóbulo superior derecho. El tercio superior del lóbulo inferior derecho se sobre proyecta con el tercio inferior del lóbulo superior.



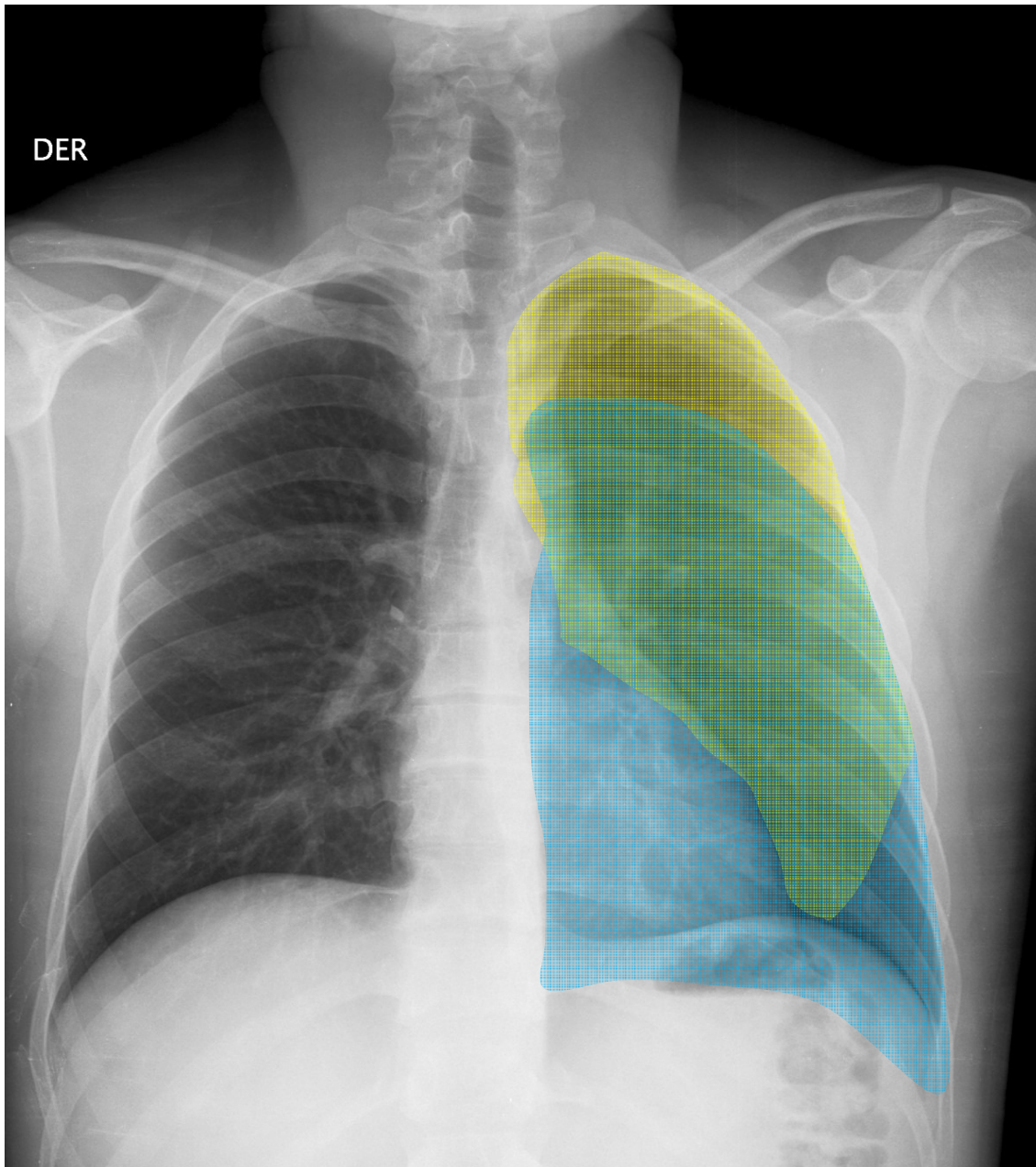
Al lóbulo inferior y superior derecho se ha agregado el lóbulo medio (tonalidad verde), el que se sobre proyecta en su totalidad al lóbulo inferior.



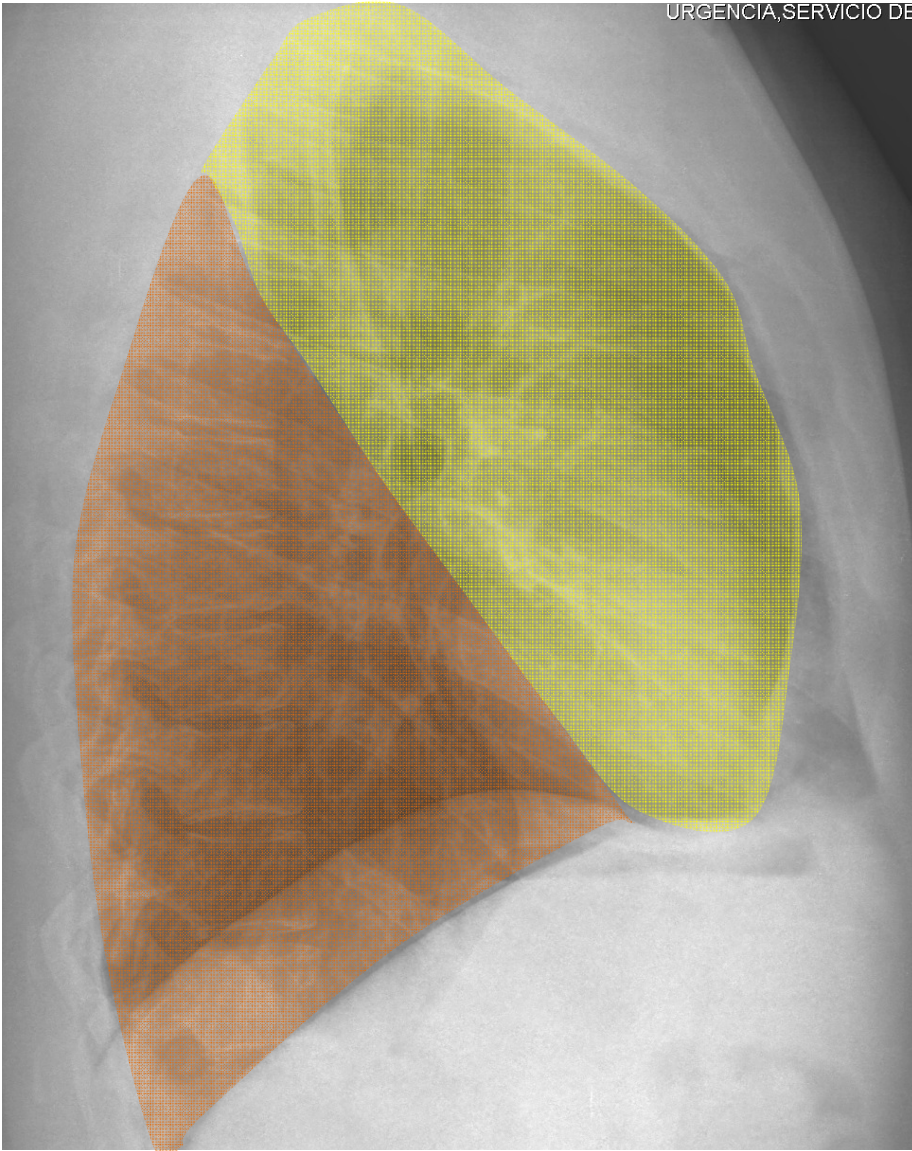
Lóbulo superior derecho (azul), lóbulo medio (amarillo) y lóbulo inferior (verde).



Lóbulo superior izquierdo



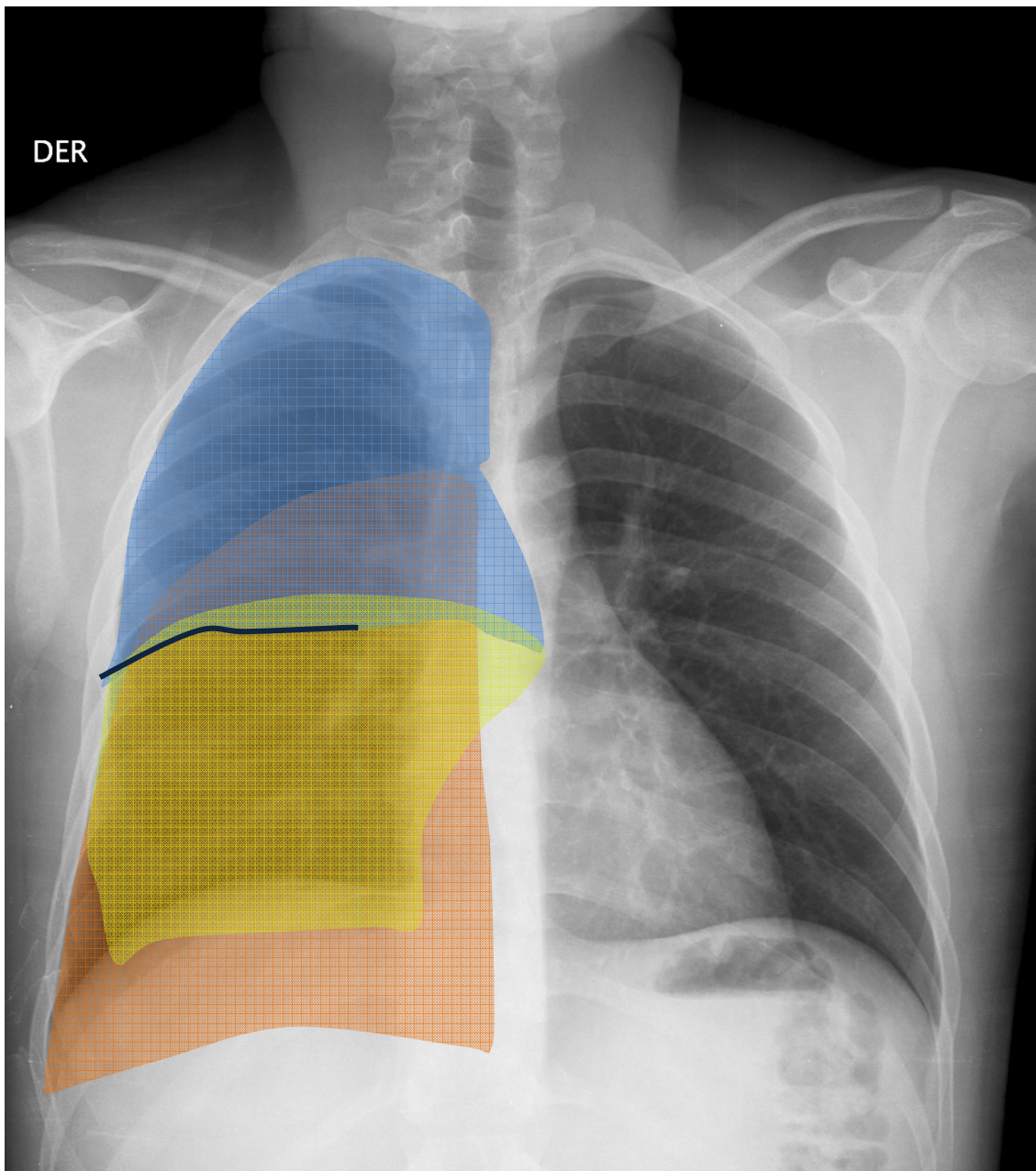
Lóbulo superior izquierdo y lóbulo inferior. Sólo el tercio superior del lóbulo superior izquierdo no se sobre proyecta al lóbulo inferior. Del lóbulo inferior, sólo el área retro cardíaca y el sector basal lateral no se sobre proyecta al lóbulo superior.



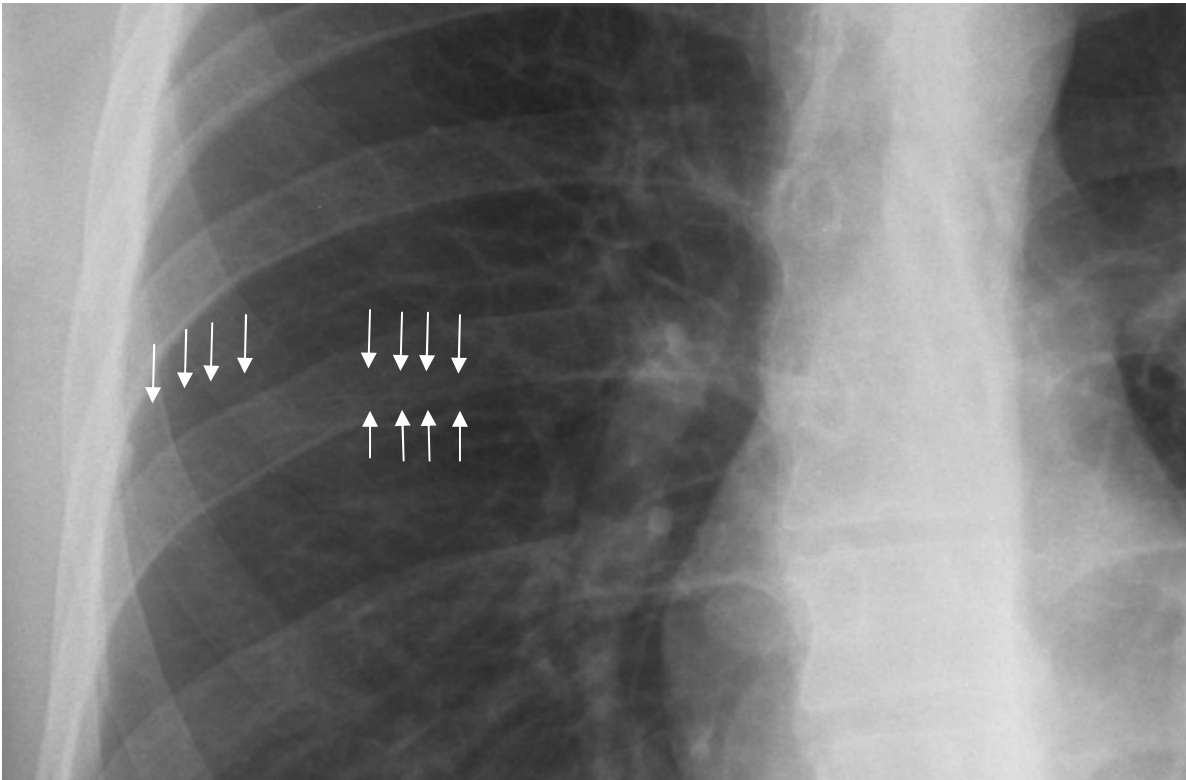
Lóbulo superior izquierdo (amarillo) y lóbulo inferior izquierdo (naranja).

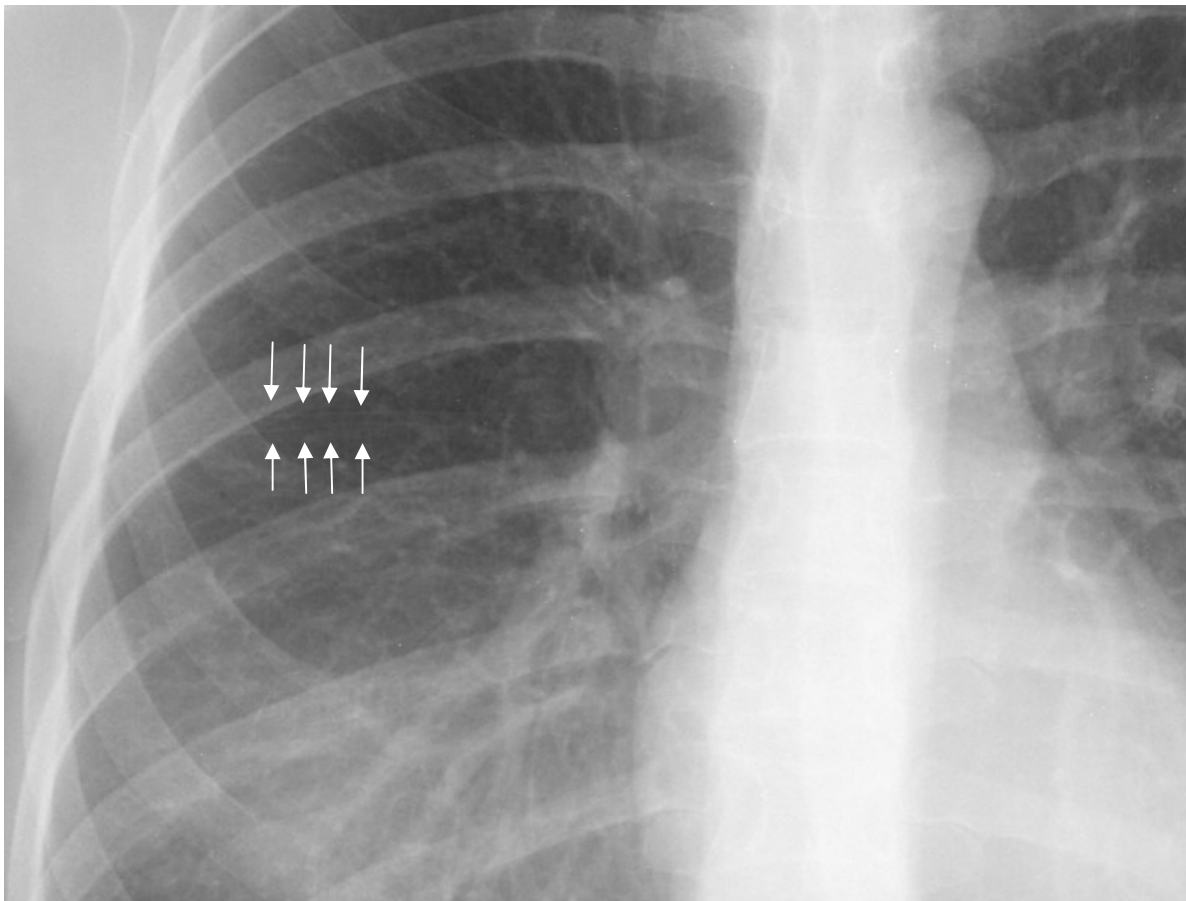
Cisuras pleurales

Las cisuras pleurales corresponden a invaginaciones de la pleura visceral que dividen a los pulmones en los distintos lóbulos. Y son visibles radiológicamente como una fina imagen lineal blanca sólo cuando el rayo las atraviesa tangencialmente. El lóbulo superior está separado del lóbulo medio por la cisura menor y del lóbulo inferior por la cisura oblicua mayor.



La cisura menor se dispone en forma horizontal y separa al lóbulo superior del lóbulo medio. Su forma y situación son variables, habitualmente es ligeramente convexa hacia arriba y su extremo lateral se puede observar cercano al arco anterior de la cuarta costilla.





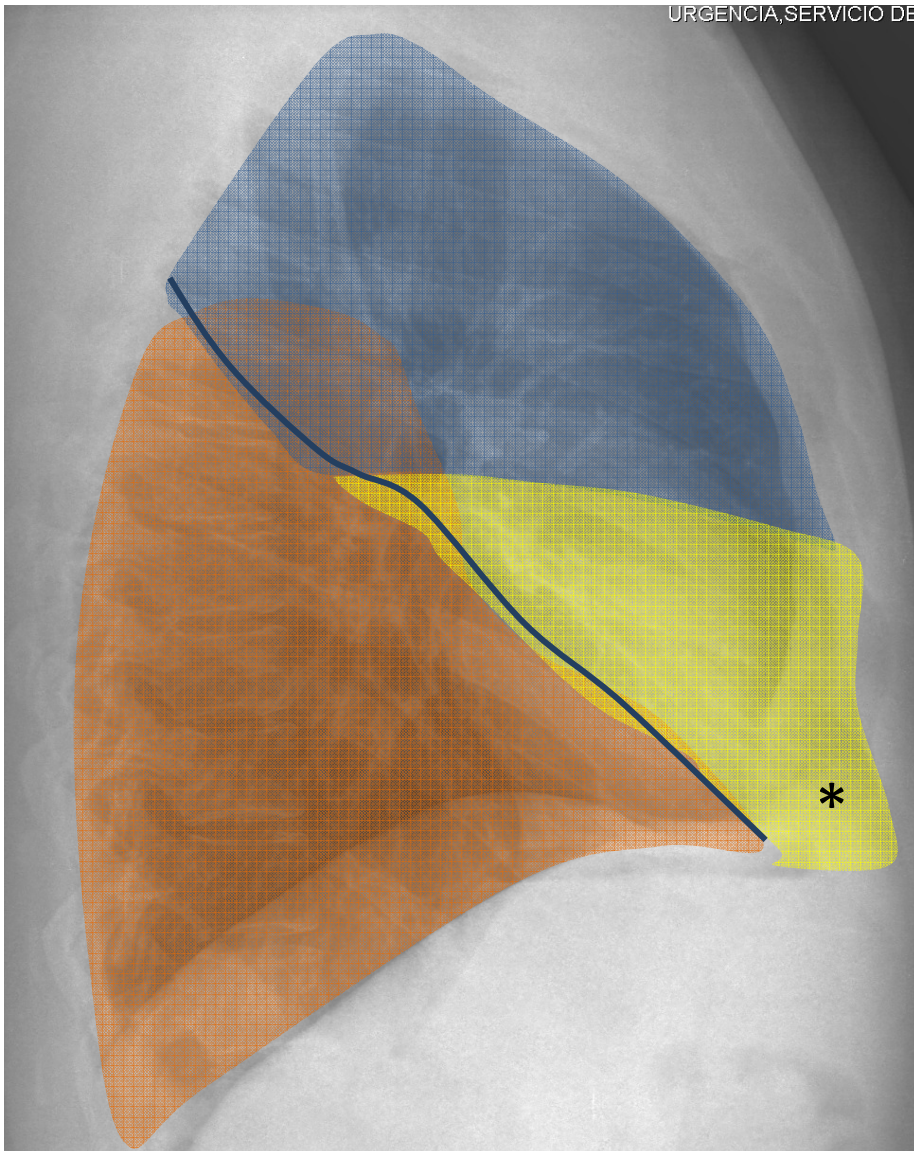
La cisura horizontal se puede ver como una línea blanca como en la radiografía superior o como doble línea como en la radiografía inferior por su trayecto ondulante

La cisura menor tiene una disposición horizontal y su forma y altura son muy variables, la mayoría de las veces convexa hacia arriba y con su porción más superior en el extremo posteromedial. Su extremo lateral habitualmente está a la altura del arco anterior de la cuarta costilla.

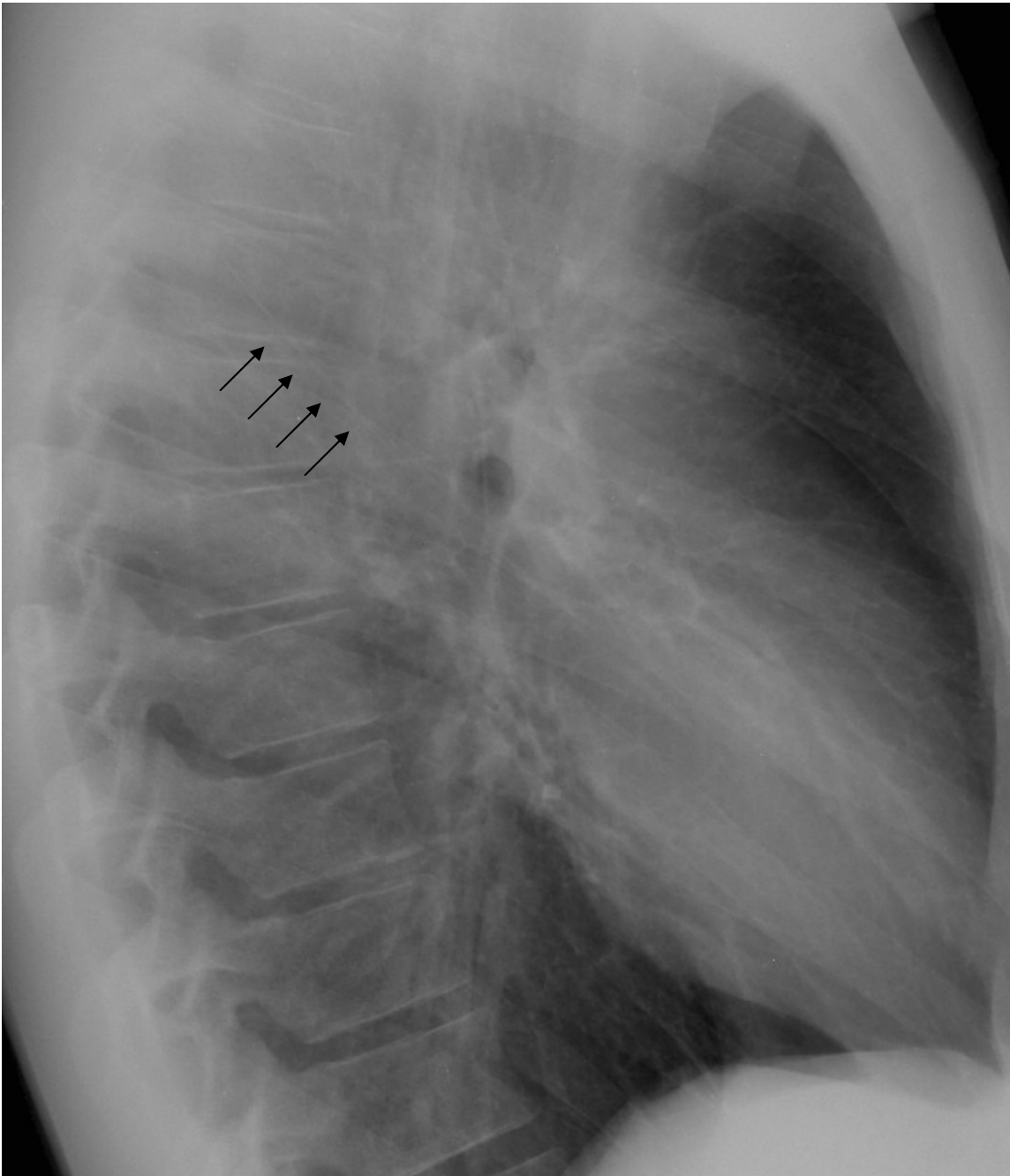
La cisuras oblicuas normalmente no son visibles en la radiografía frontal y solo lo son en la radiografía lateral, aunque habitualmente en forma parcial por su trayectoria ondulante.

La cisura mayor del pulmón derecho nace a la altura de la quinta vértebra dorsal y desciende en forma oblicua hacia el ángulo antero inferior. La cisura mayor del pulmón izquierdo habitualmente nace a la altura de la cuarta vértebra dorsal y su extremo inferior por lo general se sitúa por detrás de la cisura derecha.

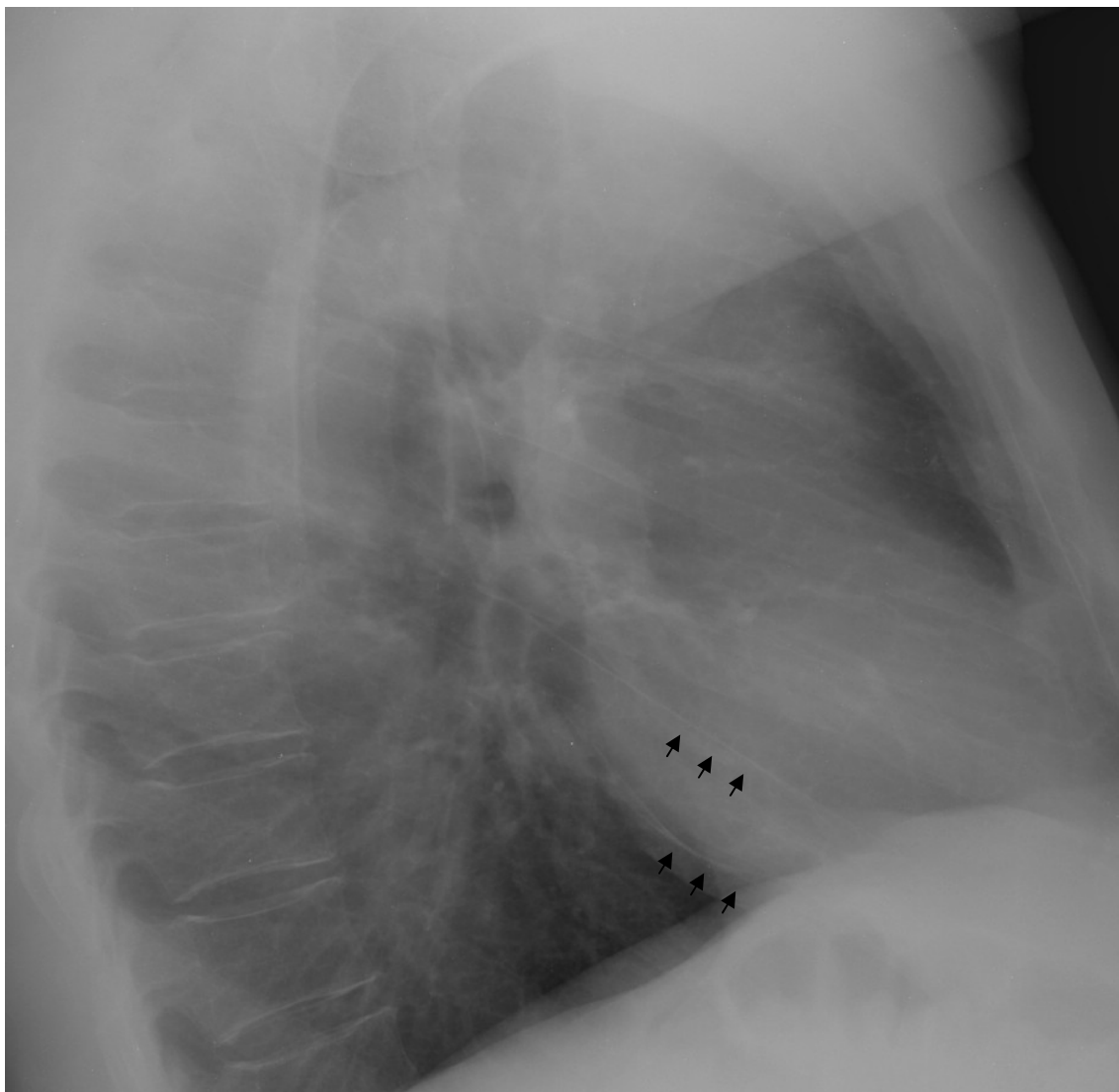
URGENCIA, SERVICIO DE



La cisura mayor no se puede ver en la proyección lateral porque está de frente al rayo y no tangencial. En la proyección lateral la veremos en una disposición oblicua hacia caudal y anterior. Su origen superior habitualmente está a la altura de la quinta vértebra dorsal y su extremo caudal pocos centímetros posterior al ángulo costodiafragmático anterior (asterisco)



Las cisuras oblicuas son visibles solo en la proyección lateral, aunque por su trayecto ondulante habitualmente solo se identifican una porción de ellas.



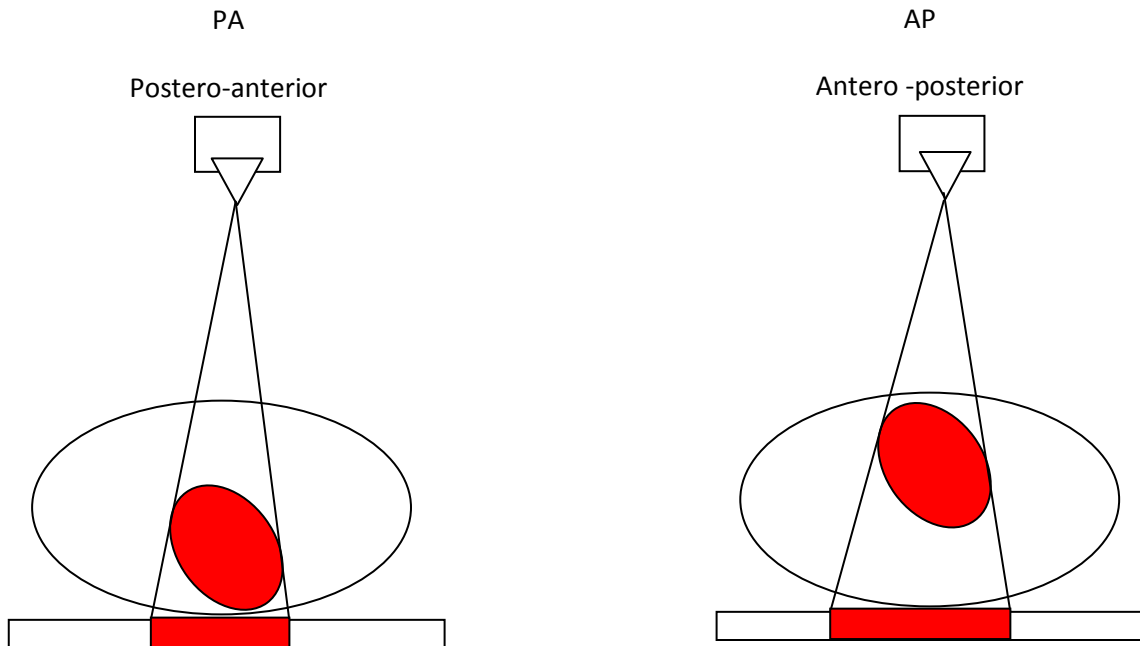
El extremo inferior de la cisura mayor izquierda se ubica por detrás de la derecha.

Además de un conocimiento acabado de la anatomía normal, es necesario conocer cuáles son las características de una radiografía técnicamente adecuada para evitar diagnósticos errados por falsas imágenes producto de una radiografía mal realizada.

Calidad técnica:

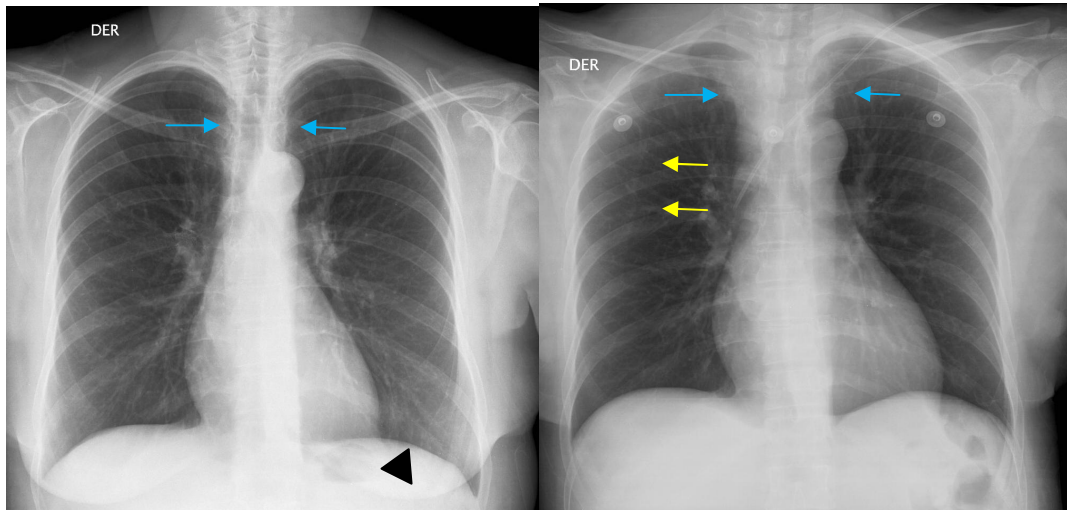
- Posición
- Inspiración
- Rotación
- Penetración

Posición: Se debe revisar si la radiografía fue tomada postero anterior (PA) o antero posterior (AP). La posición estándar es PA, de modo que las estructuras mediastínicas (incluido el corazón) quedan más cerca de la placa radiográfica y son menos magnificados.

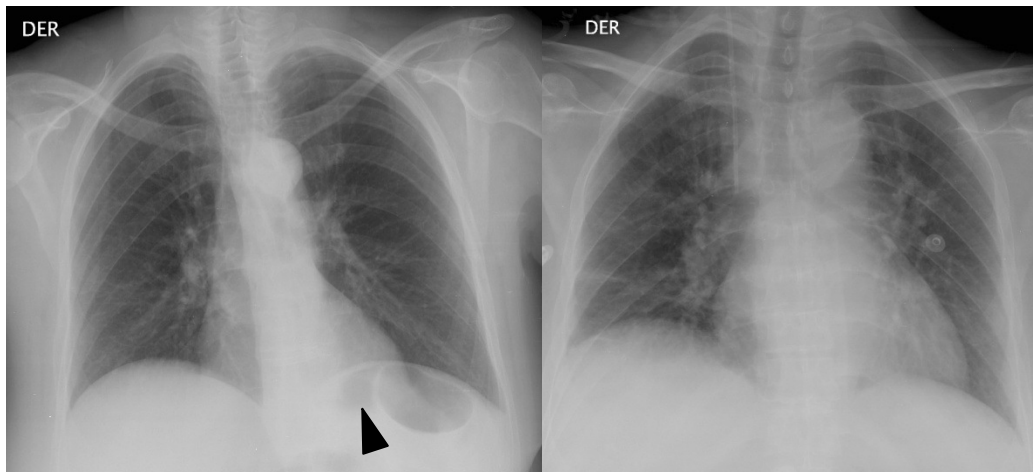


Cuando el paciente apoya la pared anterior del tórax contra la placa radiográfica y el rayo X entra por la espalda (postero anterior), las estructuras mediastínicas quedan más cerca de ésta y la imagen es menos magnificada.

En los servicios de emergencia con pacientes en malas condiciones muchas veces las radiografías son tomadas AP en la camilla con el paciente en decúbito supino. En esos casos debe evaluarse con cautela el tamaño del mediastino y el corazón los que son magnificados por quedar más lejos de la placa. Esto normalmente debe ser indicado en la radiografía, pero si no existe el antecedente, existen algunas claves para sospecharlo. En las placas AP en decúbito, las clavículas tienden a ascender y horizontalizarse, las escapulas se proyectan dentro del tórax y el gas del fondo gástrico desaparece.

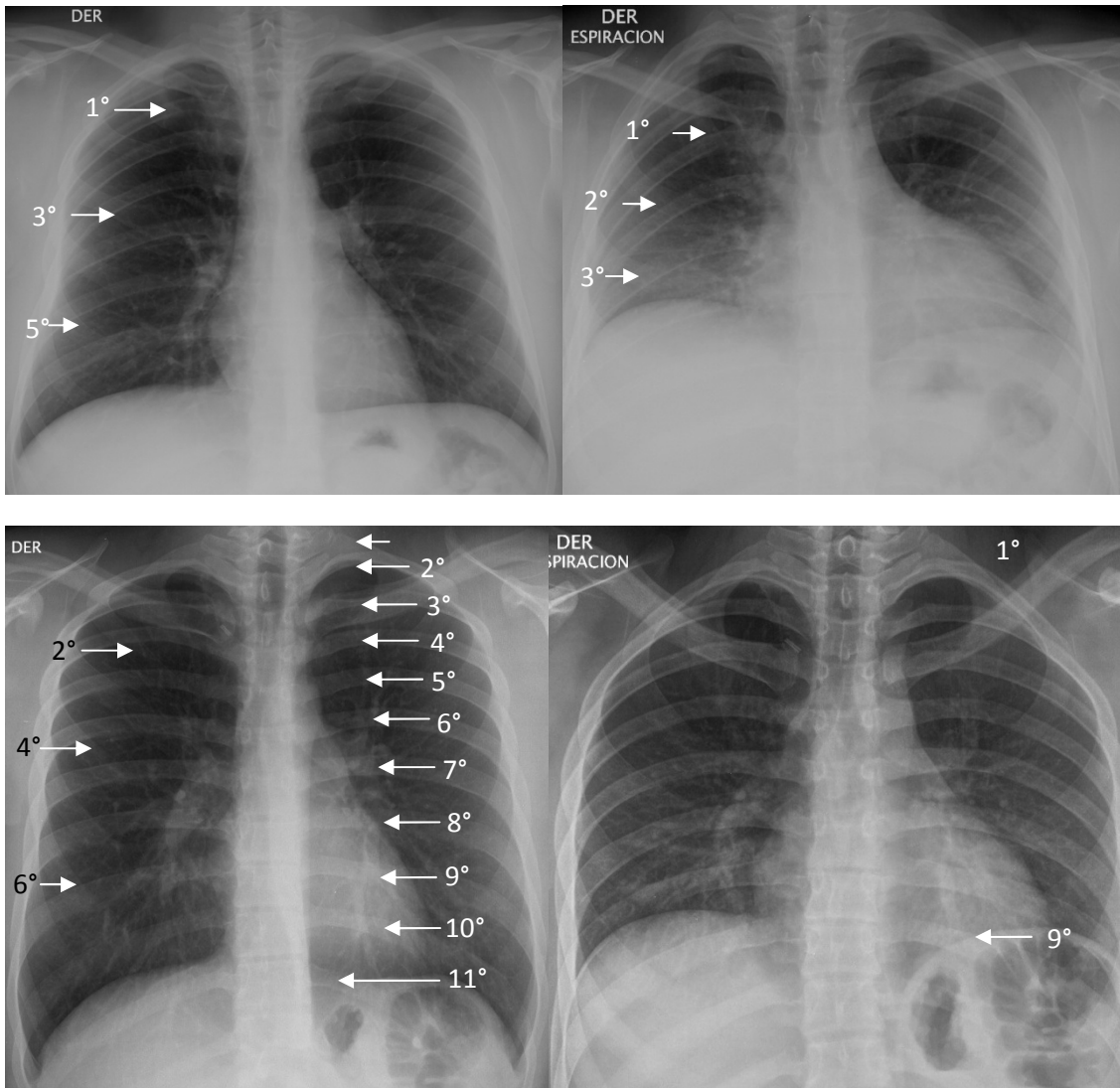


La radiografía de la derecha es PA con el paciente en bipedestación. La de la izquierda es del mismo paciente en decúbito supino y AP. Nótese la posición de las clavículas (más altas y de disposición más horizontal). El tamaño de la silueta cardíaca y la amplitud de la sombra mediastínica (flechas celestes) es notoriamente mayor en la radiografía AP. Las escápulas se sobre proyectan a los campos pulmonares en la radiografía AP (flecha amarilla). El gas del fondo gástrico desaparece en la proyección en decúbito (cabeza de flecha)

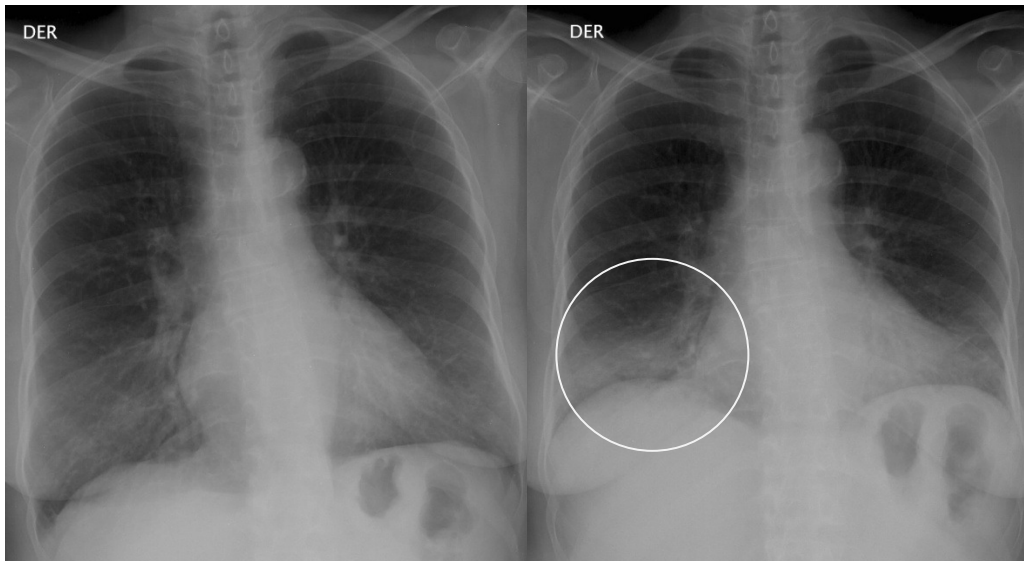


La radiografía de la derecha es PA con el paciente en bipedestación. Las clavículas se disponen en forma oblicua con sus extremos laterales más altos, el gas en el fondo gástrico es visible bajo el diafragma (cabeza de flecha). En la radiografía del lado izquierda del mismo paciente en decúbito supino y AP, las clavículas se horizontalizan y desaparece el gas en el fondo gástrico. La silueta cardíaca y el mediastino superior se observan de mayor tamaño.

Inspiración: Para evaluar el grado de inspiración deben contar el número de costillas hasta las cúpulas diafragmáticas. En una inspiración adecuada, la cúpula frénica debe quedar a la altura del arco anterior de la quinta a sexta costilla o arco posterior de la décima. Cuando la inspiración no ha sido adecuada, las cúpulas frénicas están ascendidas y el corazón puede verse de mayor tamaño porque adopta una posición más horizontal. También disminuye la transparencia de los pulmones en las bases y las estructuras vasculares se agrupan, pudiendo aparecer falsas opacidades simulando neumonías.

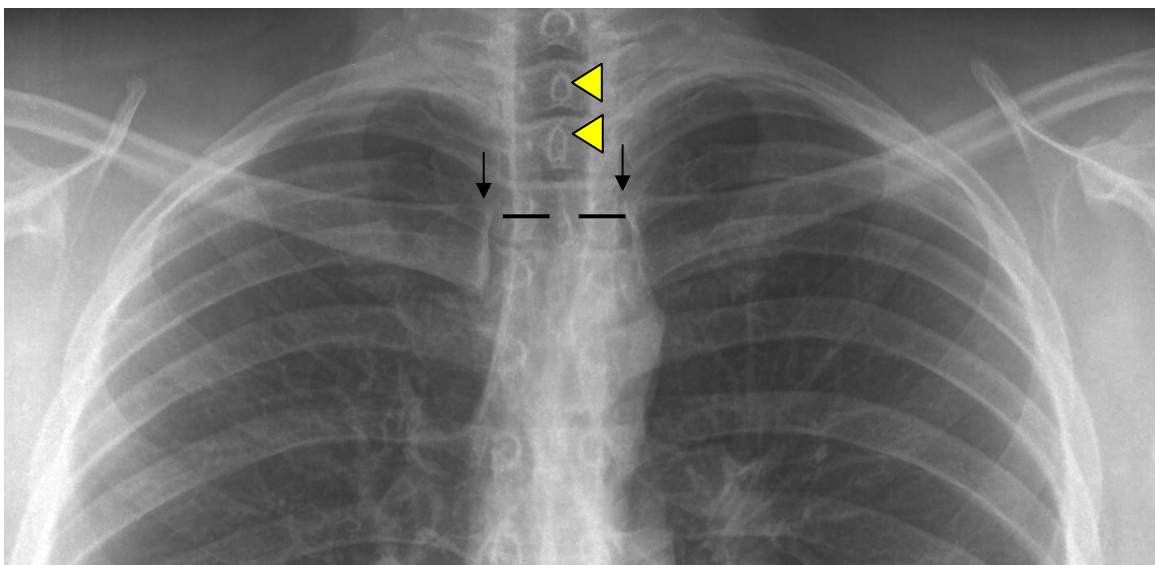


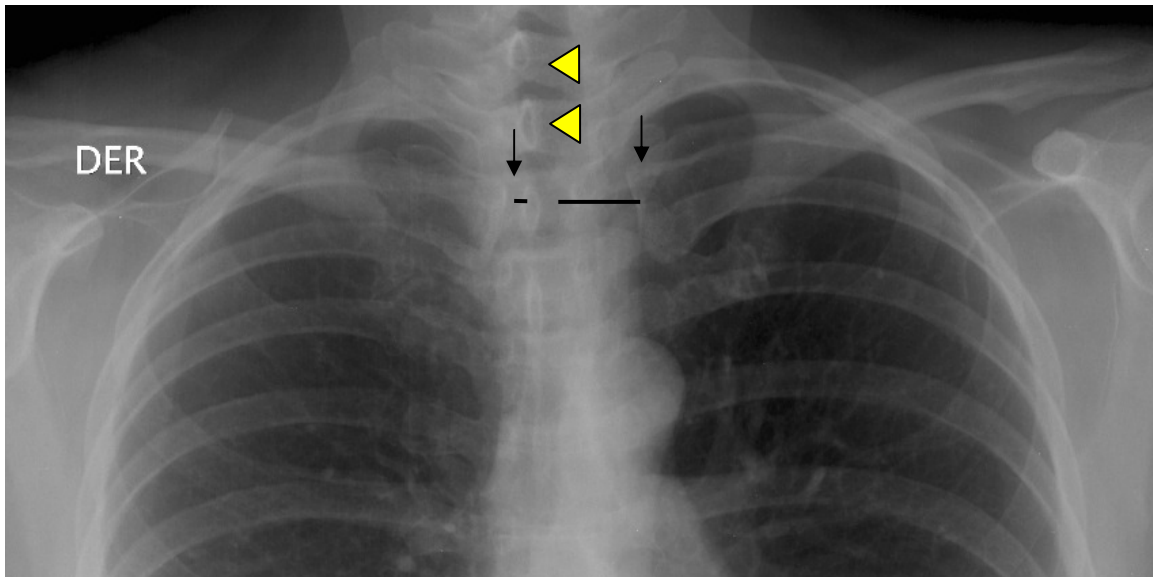
Las radiografías del lado izquierdo son en inspiración profunda y las del lado derecho son del mismo paciente en espiración. Se puede apreciar el aumento de tamaño aparente de la silueta cardíaca y la disminución de la transparencia de los campos pulmonares, particularmente en las bases. Con una inspiración adecuada, la cúpula diafragmática se observa a nivel del arco anterior de la 5° o 6° costilla (indicadas en el lado derecho en las radiografías) o arco posterior de la décima o undécima (indicadas en la parrilla costal izquierda).



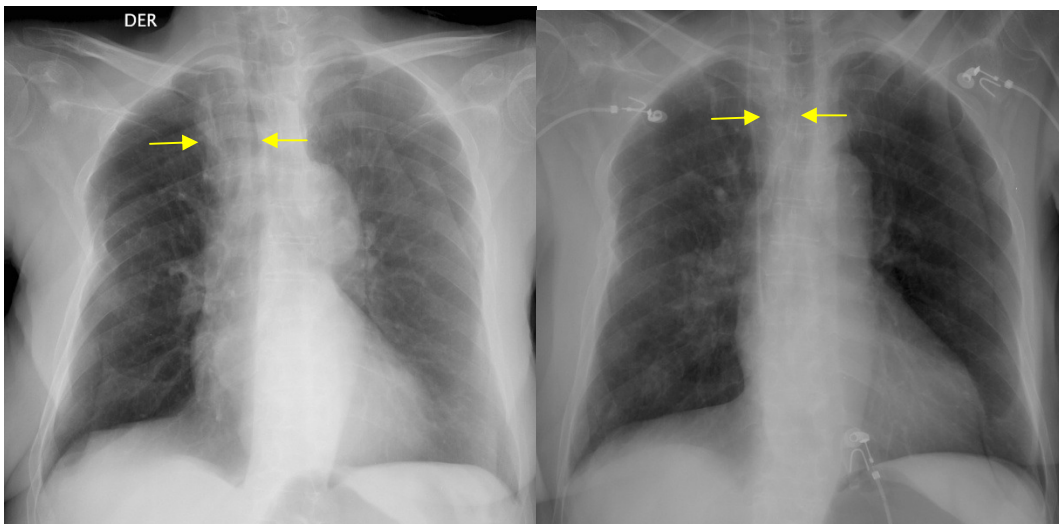
En algunos casos la disminución de la transparencia de los campos pulmonares en las radiografías en espiración es de tal magnitud que pueden simular un foco de condensación (círculo).

Rotación: Para ver si el paciente está rotado o no, deben identificar el borde medial de las clavículas y la apófisis espinosa de la vértebra dorsal que esté a ese nivel. Los bordes de las clavículas deben estar equidistantes de la apófisis espinosa. Cuando el paciente está rotado se puede obtener imágenes de falso ensanchamiento del mediastino y aumento de densidad de todo un hemitórax.





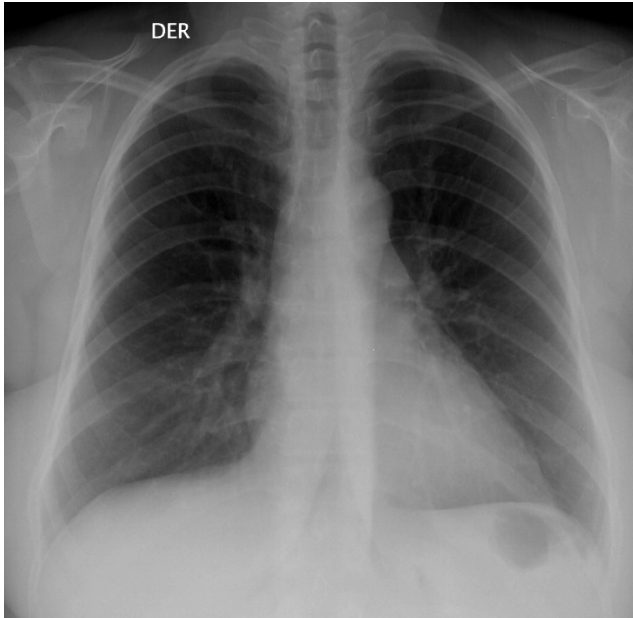
Para evaluar el grado de rotación del paciente, se identifica el borde medial de las clavículas (flechas) y la apófisis espinosas de los cuerpos vertebrales dorsales (cabezas de flecha). Las clavículas deben estar equidistantes de las apófisis espinosas. En la radiografía inferior la clavícula izquierda se observa a mayor distancia de las apófisis espinosas lo que indica que el paciente está rotado hacia la izquierda.



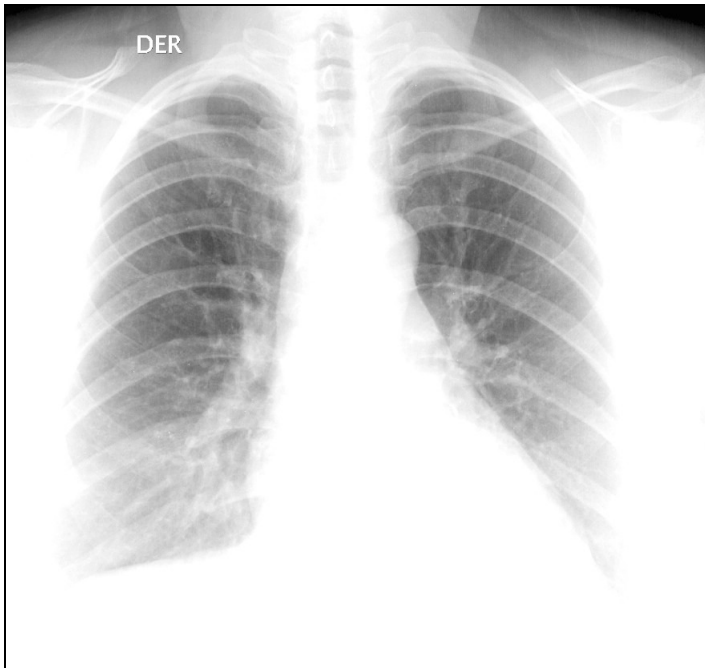
En la radiografía del lado izquierdo, la clavícula derecha se observa más distante de la línea media que la izquierda lo que indica rotación del paciente hacia la derecha. El borde mediastínico derecho impresiona ensanchado (flechas) y el pulmón izquierdo se observa difusamente más denso. La radiografía del lado derecho es del mismo paciente, pero esta vez discretamente rotado hacia la izquierda. El aparente ensanchamiento mediastínico ha disminuido y ahora el pulmón derecho se observa discretamente más denso.

Penetración: El grado de penetración de una radiografía de tórax se refiere al kilo voltaje utilizado el cual debe ser suficiente para penetrar los tejidos blandos del mediastino. Para evaluar esto deben observar los cuerpos vertebrales detrás de la silueta cardíaca. En una radiografía con técnica

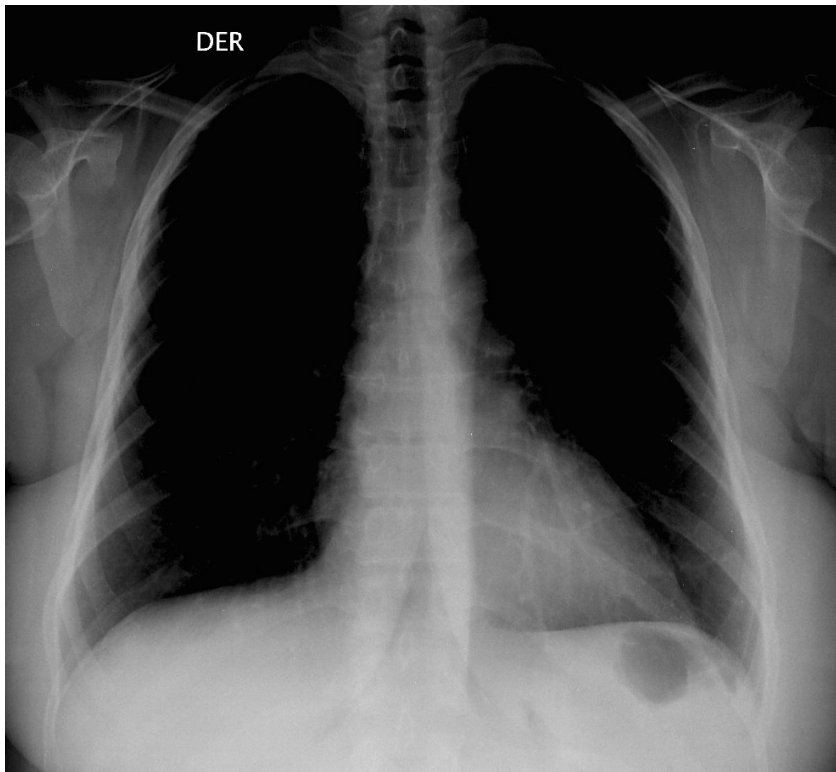
adecuada, estos deben ser visibles parcialmente. Si no se ven, hablamos de una radiografía sub expuesta o “blanda”. Si por el contrario, son claramente visibles y los vasos pulmonares no son visibles, hablamos de una radiografía sobre expuesta. Ambas situaciones son no deseables porque podemos perder la visión de hallazgos patológicos.



En una radiografía con técnica adecuada, los cuerpos vertebrales tras la silueta cardíaca son visibles, así como los vasos pulmonares retrocardíacos.



En una radiografía subexpuesta, se pierde la visión de los cuerpos vertebrales y de los vasos pulmonares retro cardíacos.



En una radiografía sobreexpuesta, los cuerpos vertebrales son claramente visibles, sin embargo se pierde la visión de las estructuras vasculares y una lesión pulmonar fácilmente puede pasar inadvertida.

Signos Básicos

En el siguiente capítulo hablaremos de imágenes patológicas en los campos pulmonares. Se clasifican en aquellas que producen aumento de la densidad radiológica y aquellas que aumentan su transparencia. Por aumento de la densidad entenderemos “pulmón más blanco” y por aumento de la transparencia entenderemos “pulmón más negro” o “hiperlúcido”.

Aumento de la densidad

Identificar una opacidad focal en un campo pulmonar es relativamente fácil recurriendo al recurso de comparar con el pulmón contra lateral. Una vez identificada la opacidad, la segunda tarea es precisar si esta es pulmonar, pleural o de la pared torácica (fig. 1). Por este motivo, antes de tratar las densidades pulmonares propiamente tales, hablaremos de los hallazgos que nos permiten determinar la localización de esa opacidad. Para eso contamos con tres signos: el signo del broncograma aéreo, el signo de la silueta y el signo de la cisura.

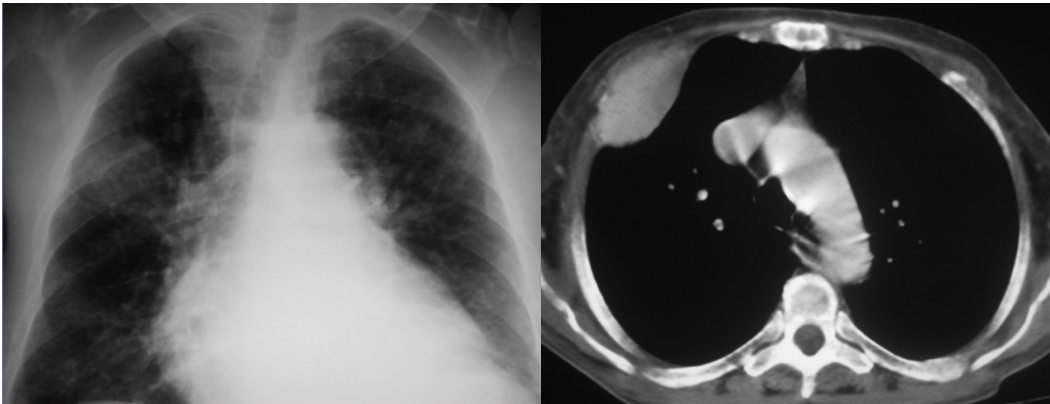


Fig 1. La radiografía de tórax P-A muestra una opacidad en el tercio superior del hemitórax derecho que fue considerada un foco neumónico. La tomografía computada del mismo paciente muestra que tal opacidad corresponde en realidad a una lesión costal.

Broncograma aéreo:

Cuando el aire del espacio alveolar que rodea a un bronquio es reemplazado por un material con densidad de partes blandas (exudado inflamatorio, trasudado, sangre o células) el aire del lumen bronquial se hará evidente como imágenes lineales radiolúcidas en el espesor de una opacidad (fig 2) y esto es lo que se denomina broncograma aéreo. De este modo, la visión de broncograma aéreo en una opacidad nos permite asegurar que ésta es pulmonar.

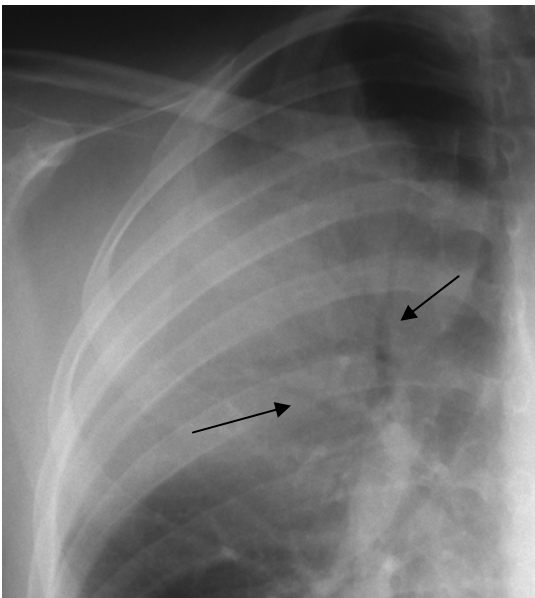


Fig 2. La radiografía muestra una opacidad en el tercio superior del hemitórax derecho. Dentro de esta opacidad se observa algunas imágenes radiolúcidas lineales que se ramifican (flechas negras). Dichas imágenes corresponden a bronquios cuyos lúmenes conservan el aire, rodeados por parénquima pulmonar ocupado por un exudado inflamatorio.

Puntos importantes a recordar:

- No toda línea radiolúcida ramificada corresponde a broncograma aéreo (fig. 3). Es menester que esa imagen radiolúcida esté en relación a una opacidad (fig. 6)

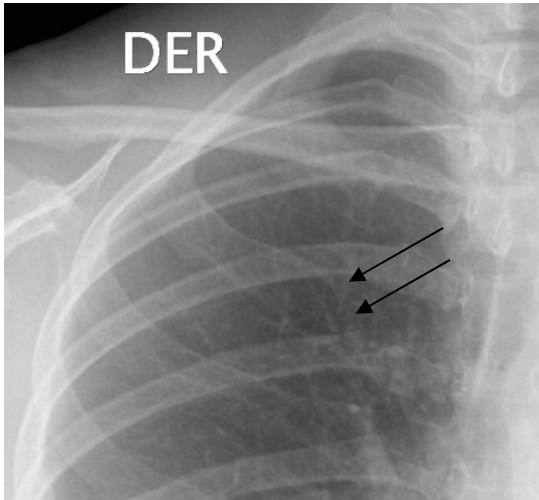


Fig 3. La radiografía muestra una imagen radiolúcida lineal. Eso corresponde a parénquima pulmonar normal entre dos estructuras vasculares. Esta imagen no corresponde a broncograma aéreo ya que falta el elemento esencial: la opacidad

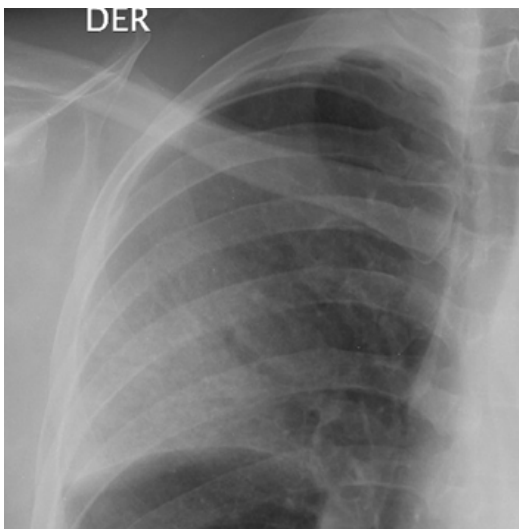


Fig 4. La radiografía muestra una opacidad en el tercio superior del hemitórax derecho e imágenes radiolúcidas lineales en su interior que corresponden al aire en el lumen de los bronquios (broncograma aéreo).

- La presencia de broncograma aéreo nos asegura que la opacidad que estamos viendo es intratorácica y además que es pulmonar y no pleural

Signo de la silueta:

En la radiografía de tórax, las porciones visibles del diafragma, corazón y aorta, lo son gracias a que contrastan con el aire del parénquima pulmonar vecino a ellas. Cuando ese aire se pierde y es

reemplazado por un material radio denso (exudado inflamatorio, trasudado, sangre o células), esos contornos se borran. Ese fenómeno es denominado “signo de la silueta”. De este modo, el signo de la silueta nos indica que la opacidad que estamos viendo es intratorácica y puede ser pulmonar (fig. 5) o pleural (fig. 6)

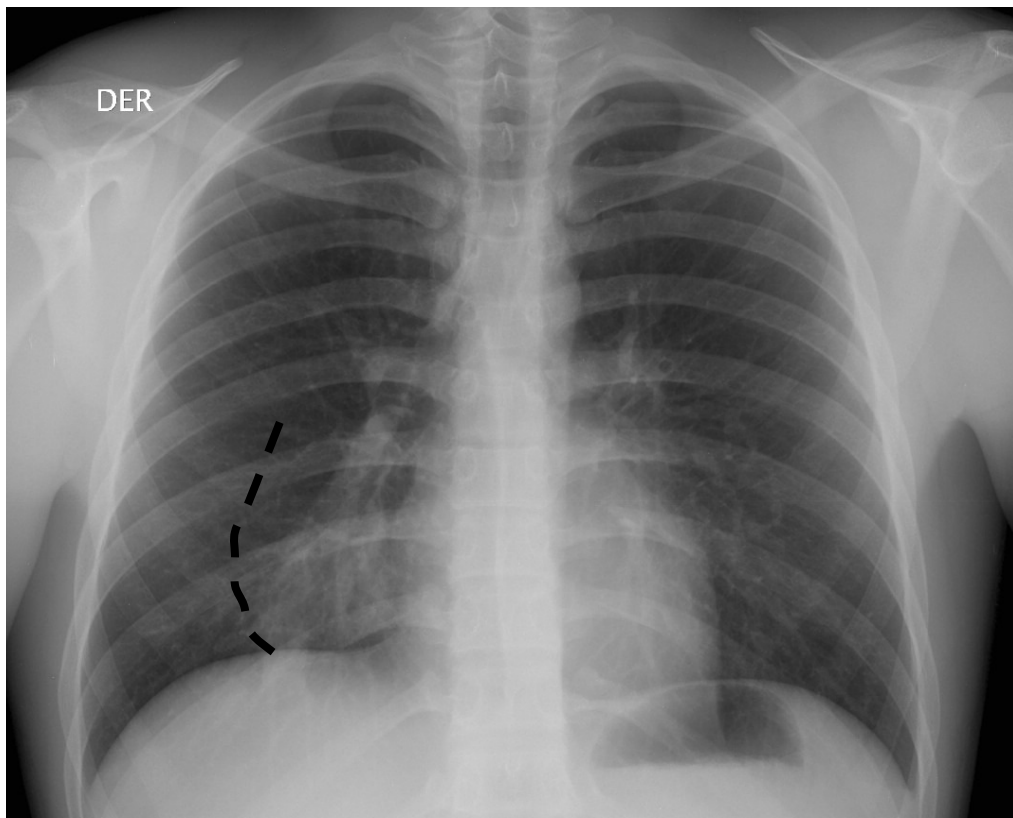


Fig 5. La Rx de tórax muestra una opacidad basal derecha que borra parcialmente el contorno del corazón. Es lo que se denomina el signo de la silueta. Las opacidades del segmento medial del lóbulo medio característicamente borran el contorno cardíaco y respetan el contorno del diafragma.

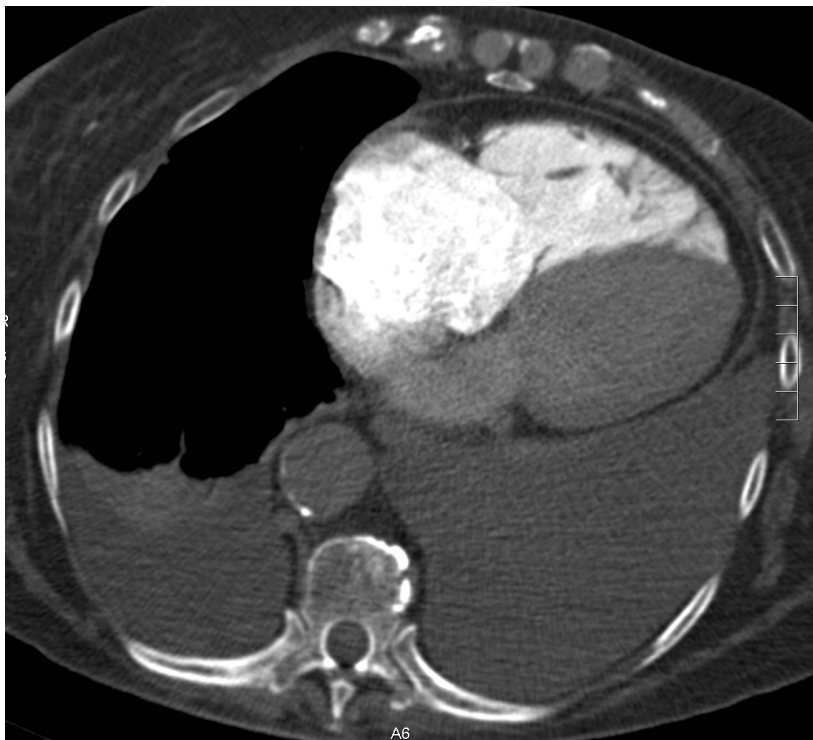
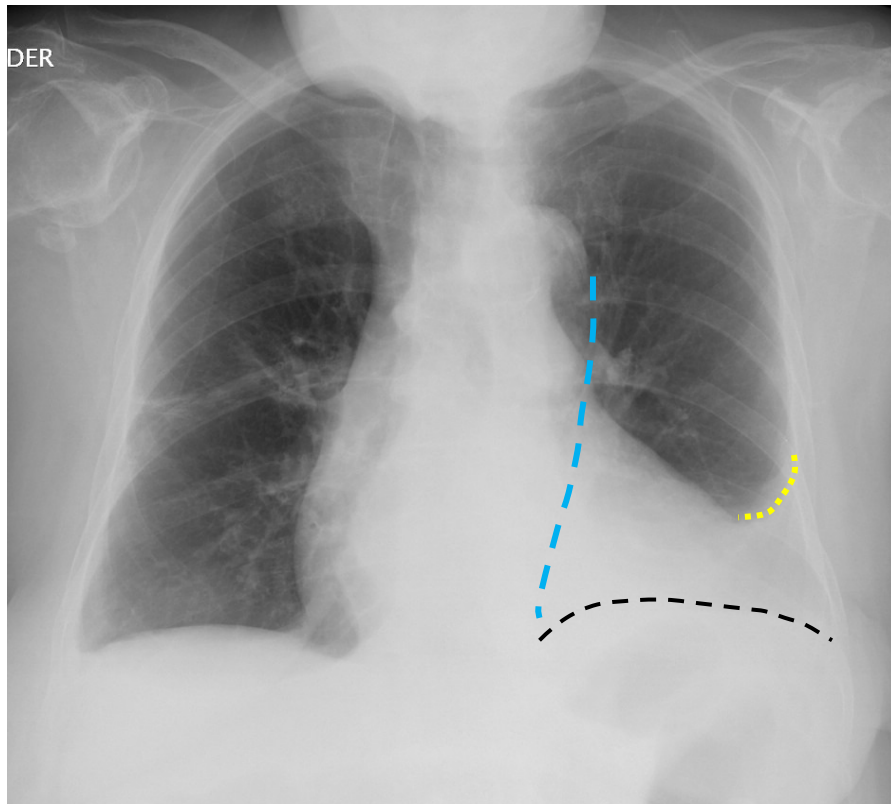


Fig 6. La Rx de tórax muestra una opacidad en la base izquierda que borra el contorno diafragmático (línea discontinua negra) y el borde de la aorta descendente (línea discontinua celeste). Además se observa imagen en menisco en el seno

costo frénico lateral izquierdo, muy sugerente de derrame pleural (línea discontinua amarilla). La tomografía computada corrobora la existencia de un derrame pleural como responsable de la opacidad basal derecha.

Existe una relación anatómica más o menos constante entre estos contornos diafragmáticos y mediastínicos con determinados segmentos pulmonares, de modo que el signo de la silueta nos permite además hacer un diagnóstico de la localización de la opacidad.

Las opacidades del lóbulo medio pueden borrar el contorno derecho del corazón (fig. 7), las opacidades de la lingula el contorno izquierdo del corazón (fig. 8), las opacidades del segmento apico posterior del lóbulo superior izquierdo pueden borrar el contorno del arco aórtico (fig. 9), las opacidades de los segmentos basales de los lóbulos inferiores pueden borrar el contorno diafragmático (fig. 10). Las opacidades en el segmento basal posterior del lóbulo inferior izquierdo pueden borrar el contorno de la aorta descendente (fig. 11).

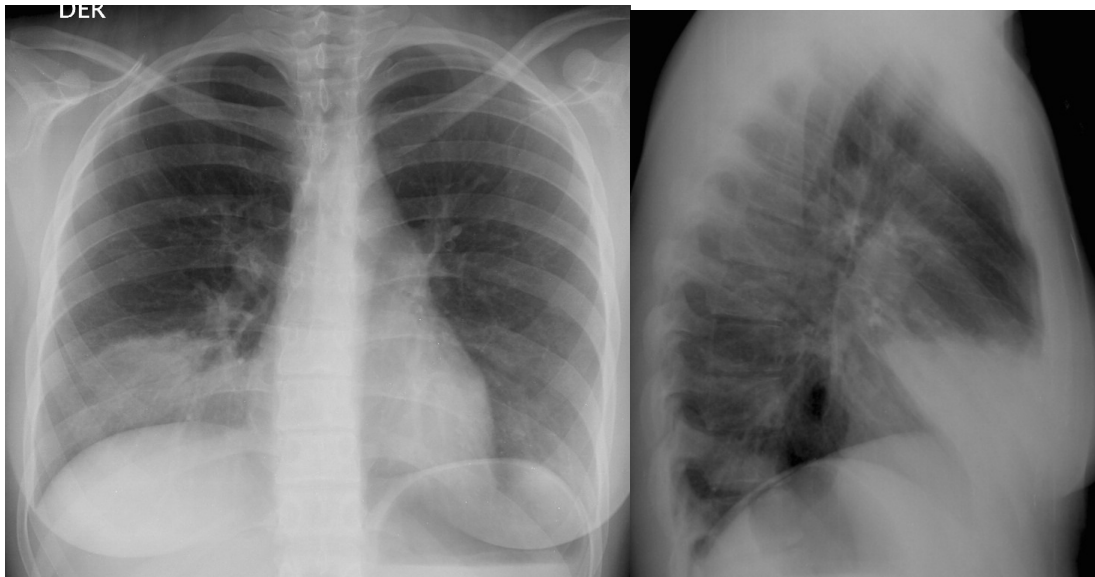

Fig 7. La Rx de tórax muestra una opacidad basal derecha que borra el contorno cardíaco derecho (signo de la silueta) y respeta el contorno diafragmático. Esa combinación es típica de las opacidades del lóbulo medio. La Rx lateral confirma la localización de la opacidad en el lóbulo medio, sobre proyectándose a la silueta cardíaca.

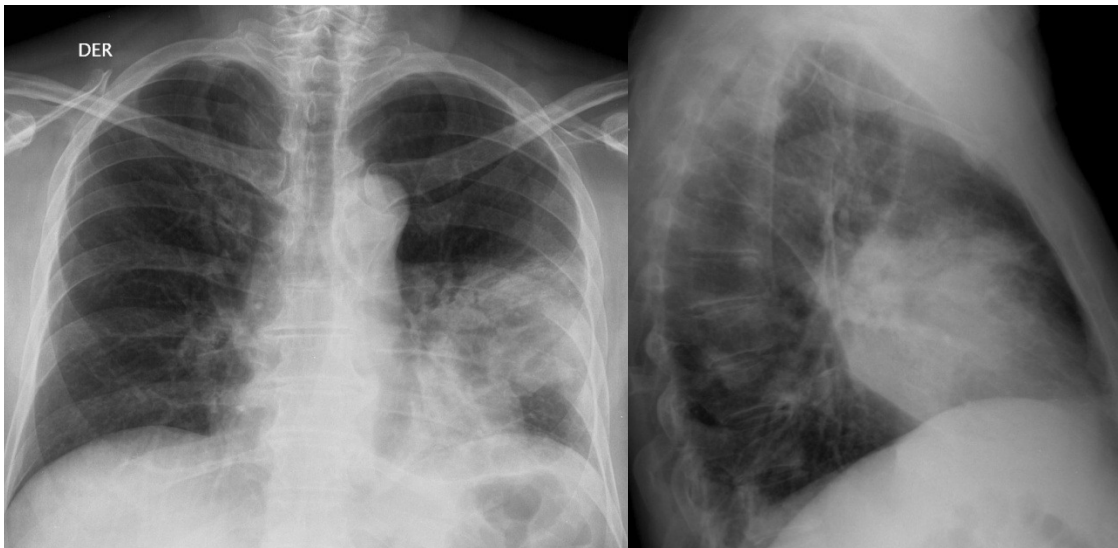


Fig 8. La Rx de tórax muestra una opacidad en la base del hemitórax izquierdo que borra el contorno cardiaco (signo de la silueta), lo que es usual en las opacidades de la língula. La proyección lateral muestra una opacidad proyectada en la silueta cardiaca confirmando la localización en la língula.

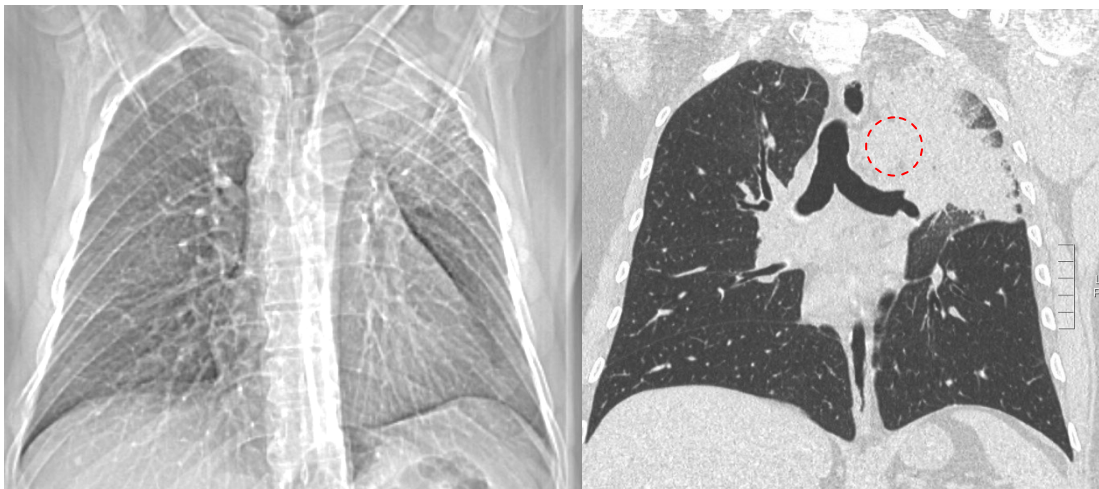


Fig 9. La radiografía digital muestra una opacidad en el tercio superior del hemitórax izquierdo que borra el contorno del arco aórtico (signo de la silueta), lo que sucede usualmente en opacidades del segmento apico posterior del lóbulo superior izquierdo. La reconstrucción coronal de la tomografía computada corrobora la existencia de una condensación en este segmento y muestra la relación con el arco aórtico (círculo rojo) y por qué se pierde su contorno en la radiografía.

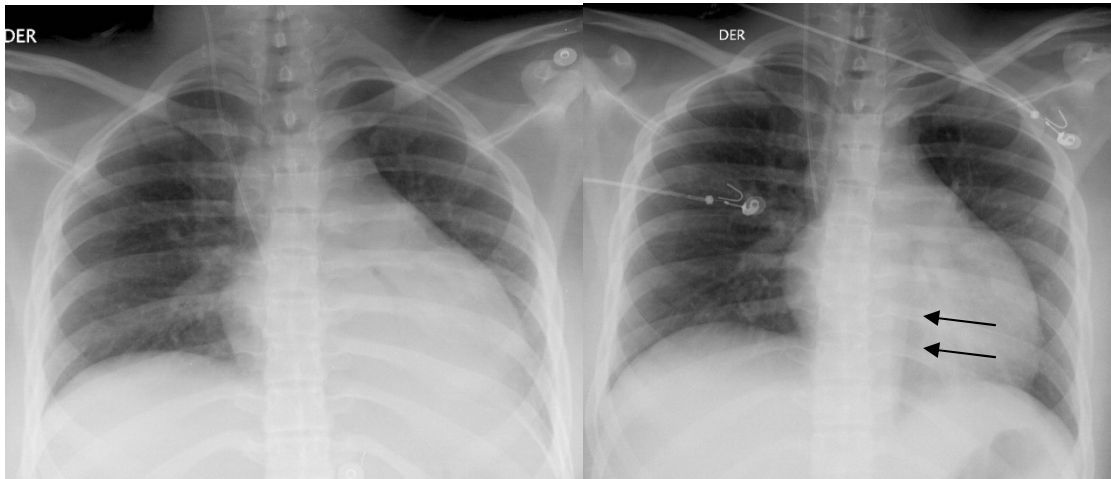


Fig 10. La radiografía de la izquierda muestra una opacidad en la base izquierda que borra el contorno de la cúpula diafragmática lo que ocurre con opacidades en los segmentos basales de los lóbulos inferiores. La radiografía de la derecha muestra resolución de la opacidad y reaparición del contorno diafragmático y del contorno de la aorta descendente que se había borrado (flechas negras)

Signo de la cisura

Si uno de los bordes de la opacidad detectada limita con una cisura pleural podemos concluir que dicha opacidad está dentro del tórax (fig. 11). Para reconocer este signo, por supuesto debemos conocer la localización de las cisuras pleurales en la radiografía de tórax.

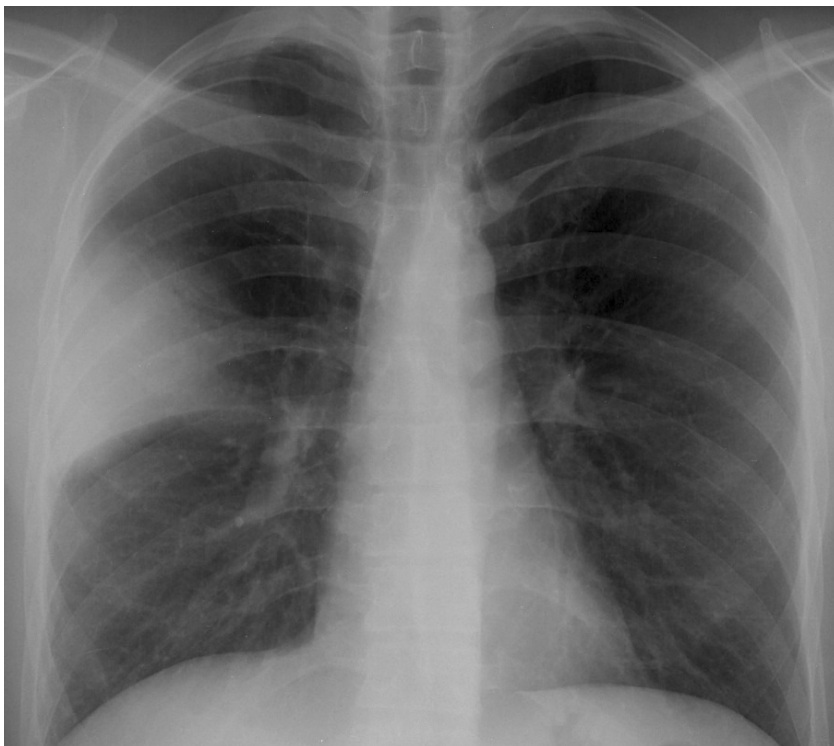


Fig 11. La Rx de tórax nos muestra una opacidad en el tercio medio del hemitórax derecho. El borde inferior de esta opacidad dibuja el contorno de la cisura pleural menor, por lo que sabemos que esta opacidad es intratorácica. Se esbozan además algunas imágenes de broncograma aéreo que nos permiten decir además que se trata de una opacidad pulmonar.

No todas las opacidades que limitan con una cisura pleural corresponden a localizaciones pulmonares. También los derrames pleurales pueden dar origen a estas imágenes (fig. 12, fig. 13) y los cojinetes adiposos epipericárdicos de las bases pueden insinuarse en las cisuras pleurales mayores.

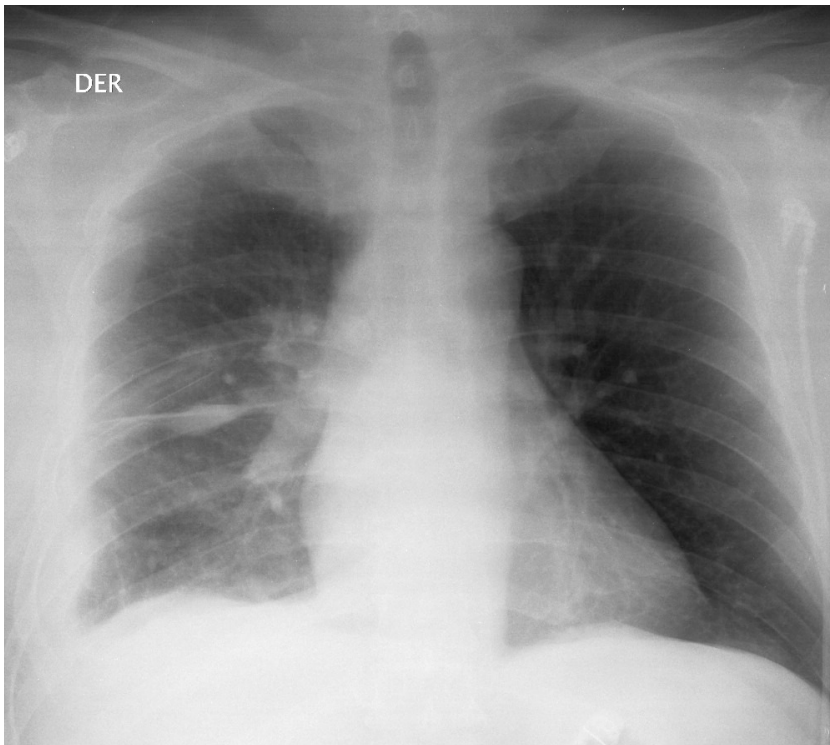


Fig 12. La Rx de tórax muestra una opacidad en el tercio medio del hemitórax derecho en clara relación con la cisura pleural menor, lo que nos indica su localización intratorácica. La forma de esta opacidad (ahusada) es característica de los derrames intracisurales.

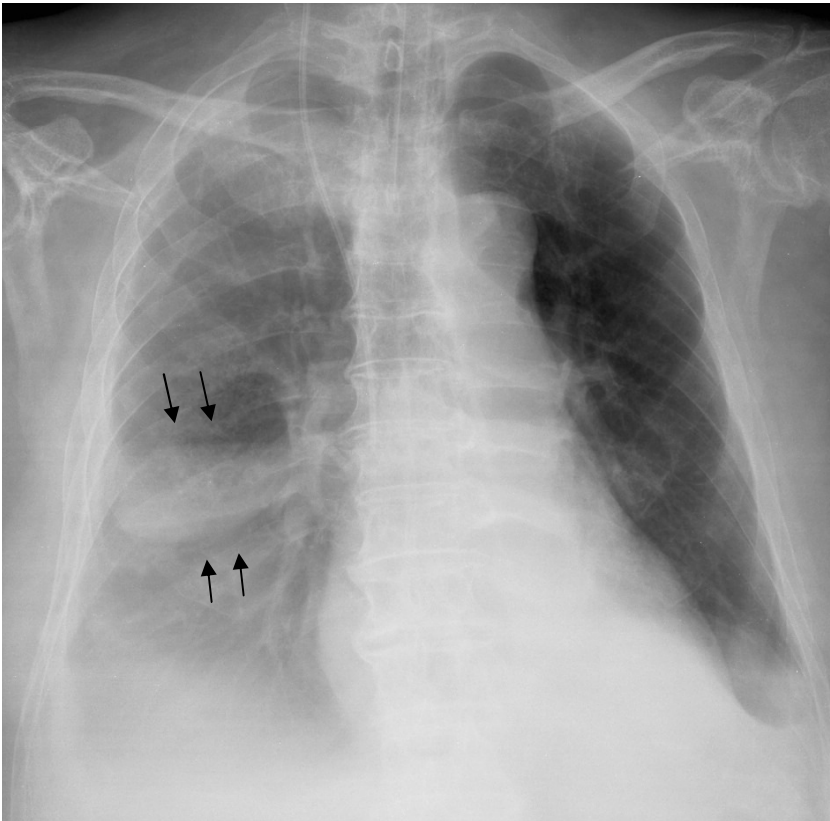


Fig. 13. En esta radiografía de tórax portátil se observa varias alteraciones. La que nos interesa destacar en este caso es la opacidad del tercio medio del hemitórax izquierdo de forma ahusada y en relación con la cisura menor (flechas). Esta imagen es característica de un derrame intracisural

Los signos que mencionamos anteriormente nos aseguran que las opacidades que estamos viendo son intratorácicas, sin embargo, muchas opacidades intratorácicas no presentan estos signos y entonces debemos recurrir a la evaluación de la proyección lateral de la radiografía. Si la opacidad se proyecta dentro del tórax tanto en la proyección frontal como lateral, es altamente probable que la opacidad sea realmente intratorácica.

Por otra parte, algunas opacidades no son visibles en la proyección frontal por ubicarse en zonas “ocultas” y nuestra única posibilidad de pesquisarlas estará en la radiografía lateral.

Esto nos lleva a abordar la evaluación de la radiografía lateral, la que tiene sus propios signos y dificultades. El principal problema es que los dos pulmones se suman en uno solo de modo que aquí no es posible usar el recurso de comparar con el pulmón contra lateral para descubrir las opacidades y debemos recurrir al signo de la **suma de densidades**.

Signo de la suma de densidades

Para detectar este signo es indispensable conocer las densidades normales de ciertas estructuras anatómicas en la proyección lateral del tórax (fig. 14, fig. 15).

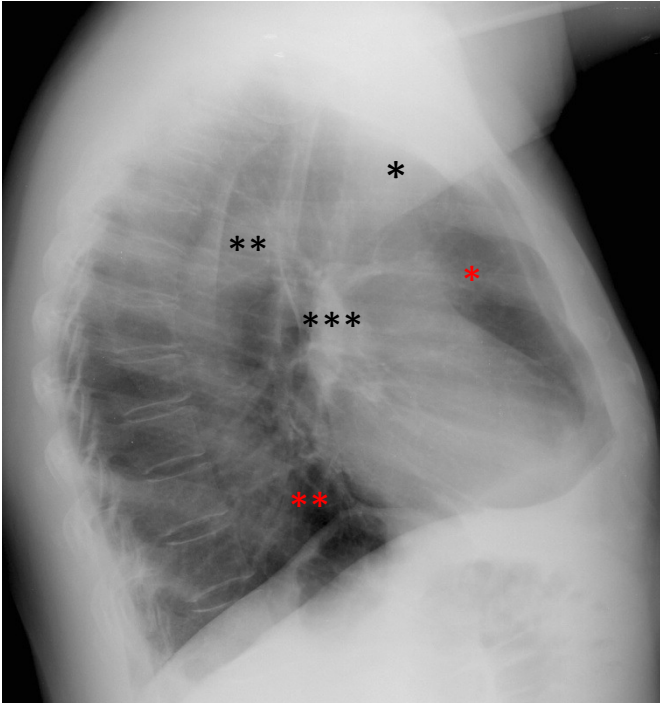

Fig 14. En la radiografía de tórax debemos reconocer las opacidades normales. En el sector antero superior podemos ver una zona densa producto de la sobreproyección de las partes blandas del brazo con los vasos supra aórticos (), sobre todo en pacientes obesos. Posterior a esto podemos ver la opacidad que corresponde al arco aórtico (**). En un plano inferior encontramos la opacidad del hilio pulmonar derecho (***). Los cuerpos vertebrales dorsales superiores son densos y progresivamente hacia caudal se ven más radiolúcidos. La silueta cardíaca tiene una densidad homogénea sólo interrumpida por los arcos costales que la cruzan. Habitualmente tenemos 2 áreas hiperclaras bastante constantes: una es el área retro esternal (*) y otra en el sector basal retro cardíaco (**)*

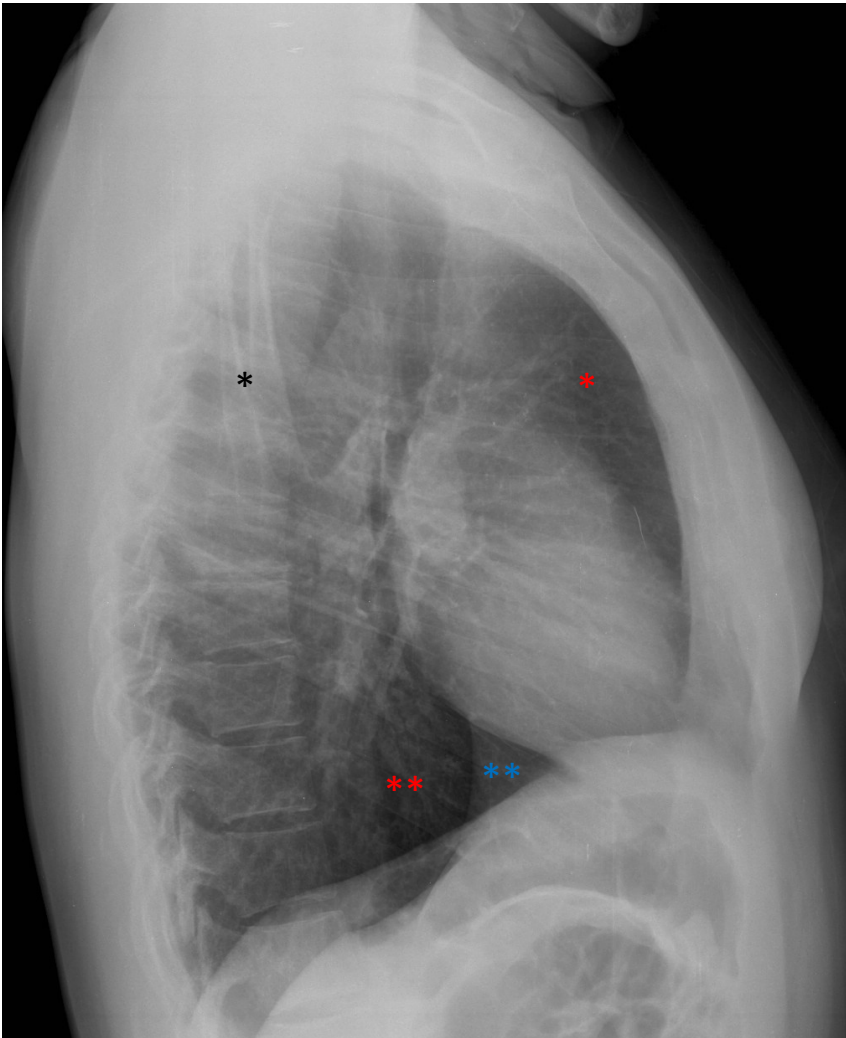


Fig 15. Otras estructuras normales que pueden confundirnos en la radiografía lateral son las escápulas () y la vena cava inferior (**). Es notoria la progresiva menor densidad de los cuerpos vertebrales dorsales inferiores con respecto a los superiores. Recordar las áreas hiperclaras retro esternal (*) y retro cardíaco (**)*

En la proyección lateral, los cuerpos vertebrales dorsales son progresivamente más radiolúcidos (negros) que el cuerpo vertebral superior a ellos (fig. 14, fig. 15, fig. 16). Cuando existe una opacidad en un lóbulo inferior (especialmente en sus segmentos basales), la opacidad pulmonar se suma a la opacidad del cuerpo vertebral y este se verá más denso que los cuerpos vertebrales más craneales, perdiéndose así la gradiente normal de menor densidad (fig. 16).

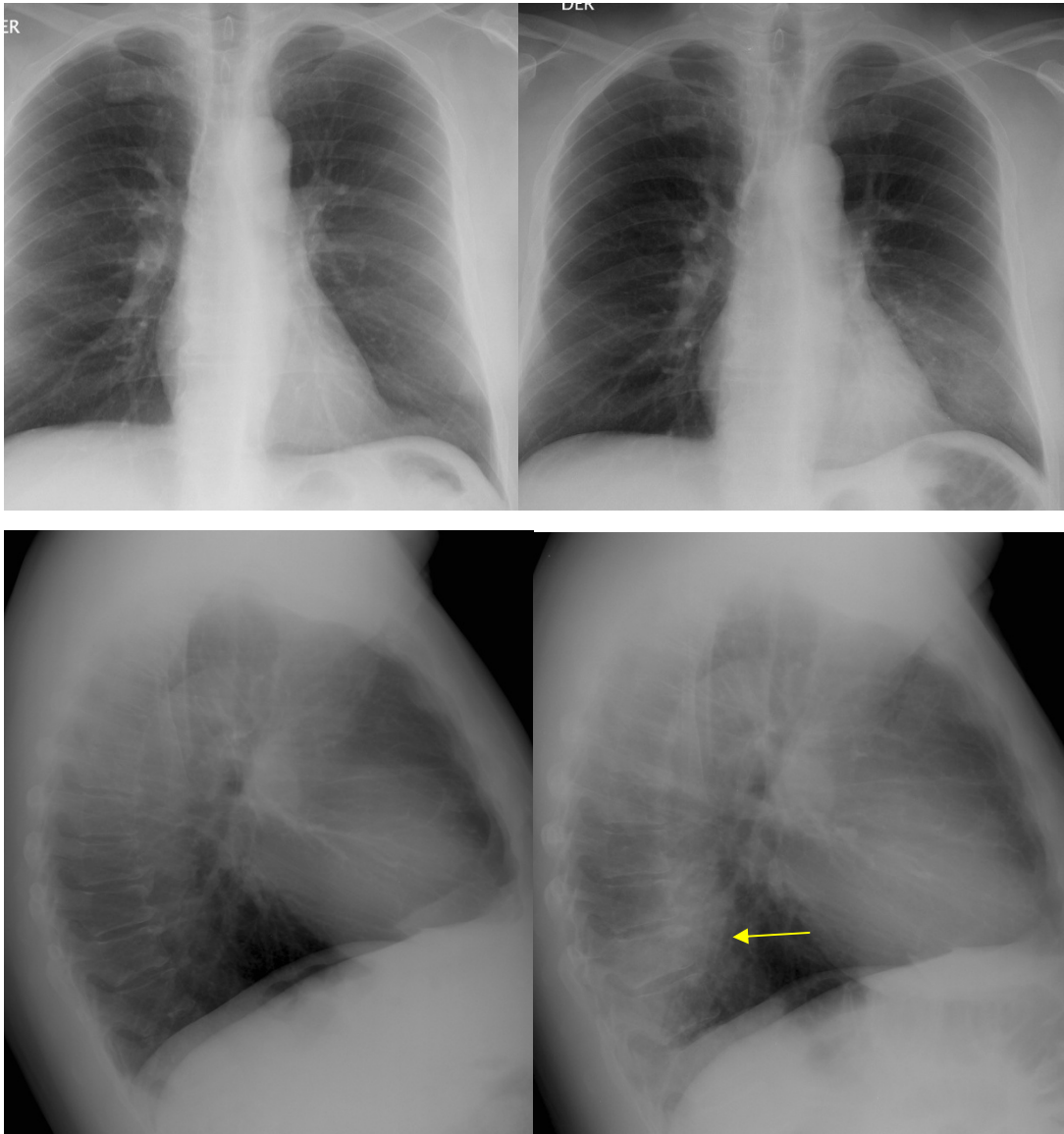


Fig 16. La Rx de la izquierda muestra los cuerpos vertebrales progresivamente más radiotransparentes. La Rx lateral de la derecha muestra un cuerpo vertebral dorsal inferior más denso que los superiores (flecha), lo que se produce por la suma de densidad con una opacidad pulmonar del lóbulo inferior izquierdo.

En la proyección lateral, la sombra del corazón es bastante homogénea, haciendo abstracción de la opacidad de los arcos costales que se superponen a ella (fig. 17). Cuando existe una opacidad en la llingula o lóbulo medio, la opacidad pulmonar se suma a la opacidad del corazón y se pierde la homogeneidad de ésta (fig. 17, fig. 18).

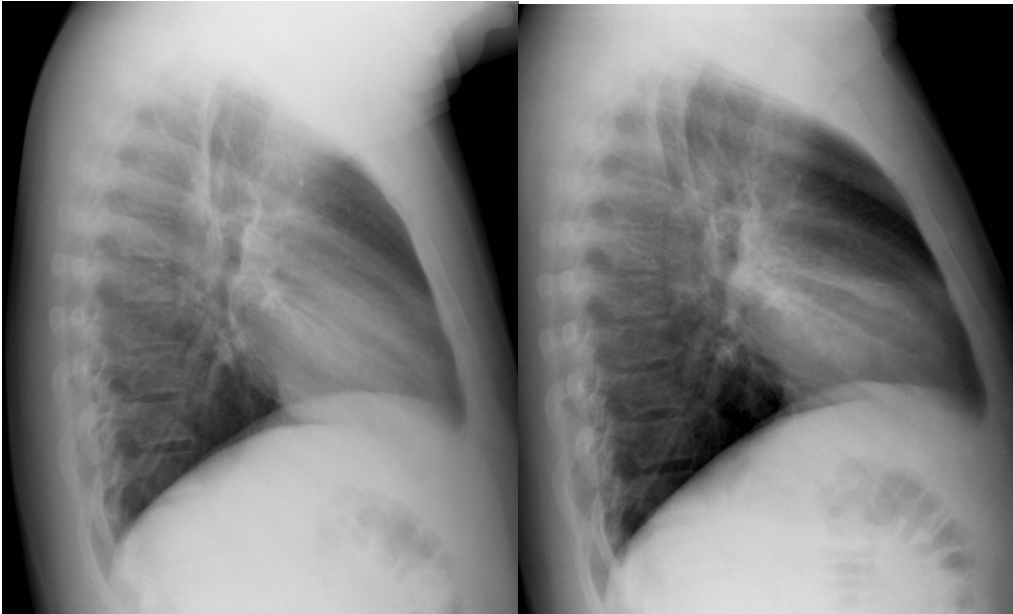


Fig 17. La radiografía lateral de la izquierda muestra la opacidad del corazón homogénea salvo por los arcos costales que se sobreponen. En la radiografía lateral del lado derecho, del mismo paciente, se observa la sombra cardíaca de densidad heterogénea por la sumación de densidad de un foco de condensación lingular.

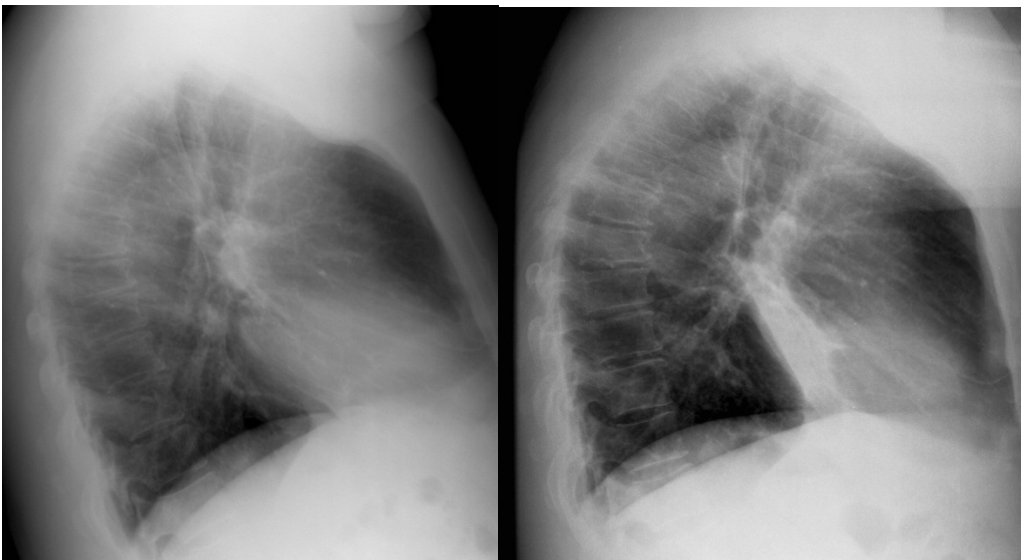


Fig 18. La Rx de tórax lateral de la izquierda muestra la homogeneidad de la sombra cardíaca. A la derecha la Rx del mismo paciente con un foco de condensación lingular que suma su densidad con la del corazón

Los signos que hemos descrito hasta aquí nos han servido para definir si la opacidad visible está dentro del tórax o en la pared y en el caso del broncograma aéreo, además nos ha permitido caracterizar la opacidad como pulmonar.

Así como el broncograma aéreo nos aproxima a la naturaleza de la opacidad, existen otros signos o características en algunas imágenes que nos permiten sospechar ciertos tipos de patología. A esto se

le ha denominado patrones básicos de opacidades pulmonares. Revisaremos algunos de los más conocidos:

- Patrón de relleno alveolar
- Atelectasia
- Masa o nódulo pulmonar
- Opacidades lineales y en banda
- Opacidades reticulares o micronodulares

Relleno alveolar

Este término se refiere a las opacidades que resultan del reemplazo del aire del espacio alveolar y de la vía aérea distal por líquidos o tejido neoplásico.

Cuando tienen entre 0,5 y 1 cm de diámetro se les denomina “sombras acinares” y son particularmente sugerentes de TBC (fig. 19). Pueden ser opacidades únicas o múltiples y pueden coalescer para formar opacidades de mayor tamaño y en ese caso hablamos de condensación pulmonar (fig. 20), cuyos bordes son característicamente mal definidos, excepto cuando contactan con una cisura (fig. 21).

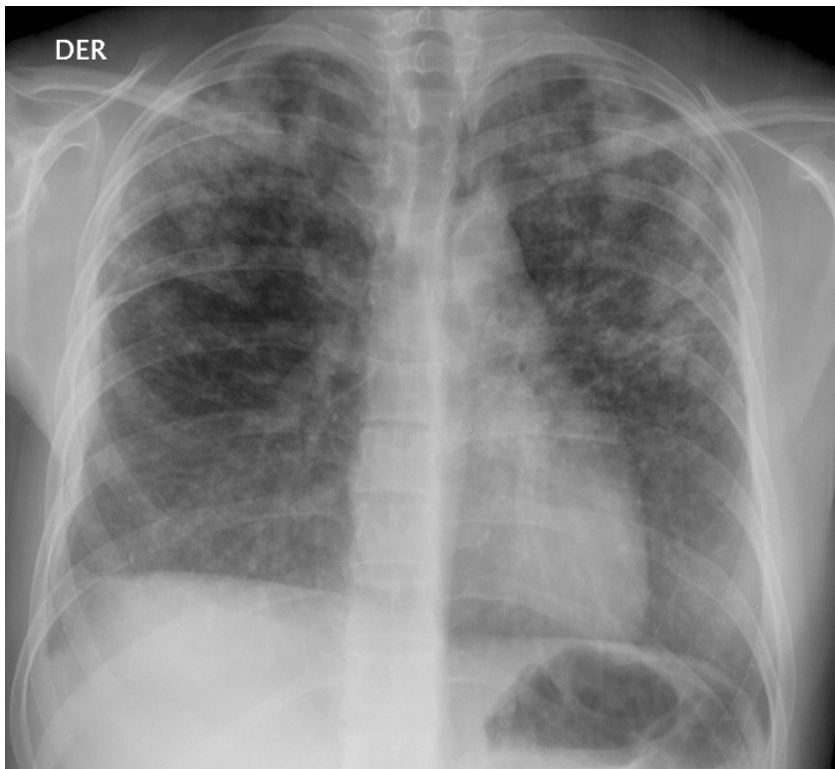


Fig 19. Paciente con tuberculosis. La Rx de tórax muestra numerosas opacidades redondeadas mal definidas (acino nodosas) distribuidas principalmente en los lóbulos superiores.

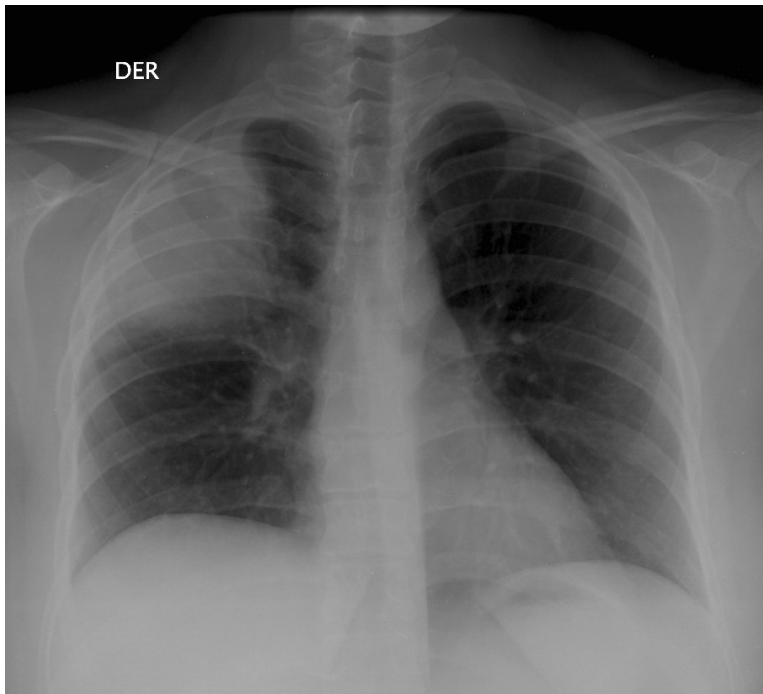


Fig 20. Rx de tórax de un paciente con cuadro clínico de neumonía, muestra una opacidad focal en el tercio medio del pulmón derecho. Borra los contornos vasculares y sus contornos son mal definidos.

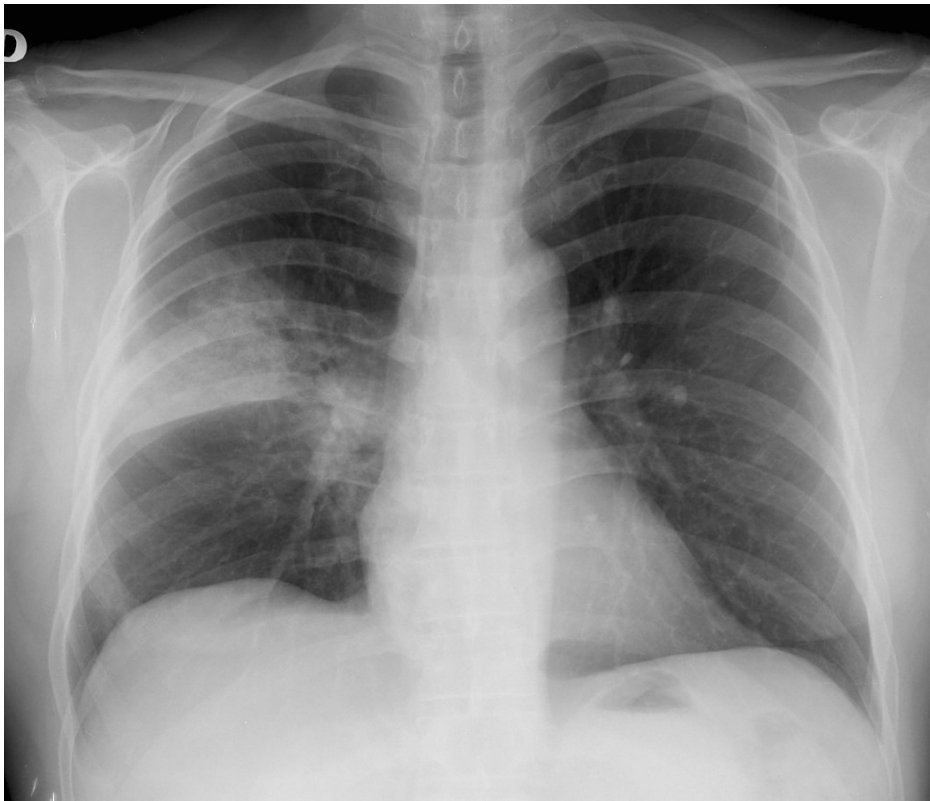


Fig 21. Paciente con neumonía. La Rx de tórax muestra una opacidad en el lóbulo superior derecho que borra los contornos vasculares. Su borde superior es mal definido y el inferior bien definido porque contacta con la cisura menor.

El diagnóstico diferencial de estas opacidades incluye varias entidades: neumonía, atelectasia, infarto o hemorragia alveolar, neoplasias (particularmente el Ca bronquioloalveolar y linfoma) (fig.20,21,22 23).

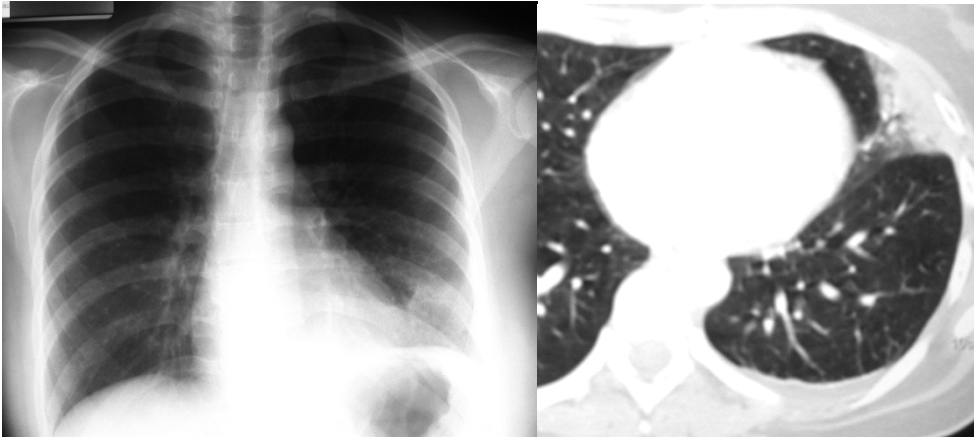


Fig 22. Paciente con Tromboembolismo pulmonar demostrado por angioTAC. La radiografía muestra una opacidad mal definida en la base pulmonar derecha de bordes mal definidos, que borra los contornos vasculares.

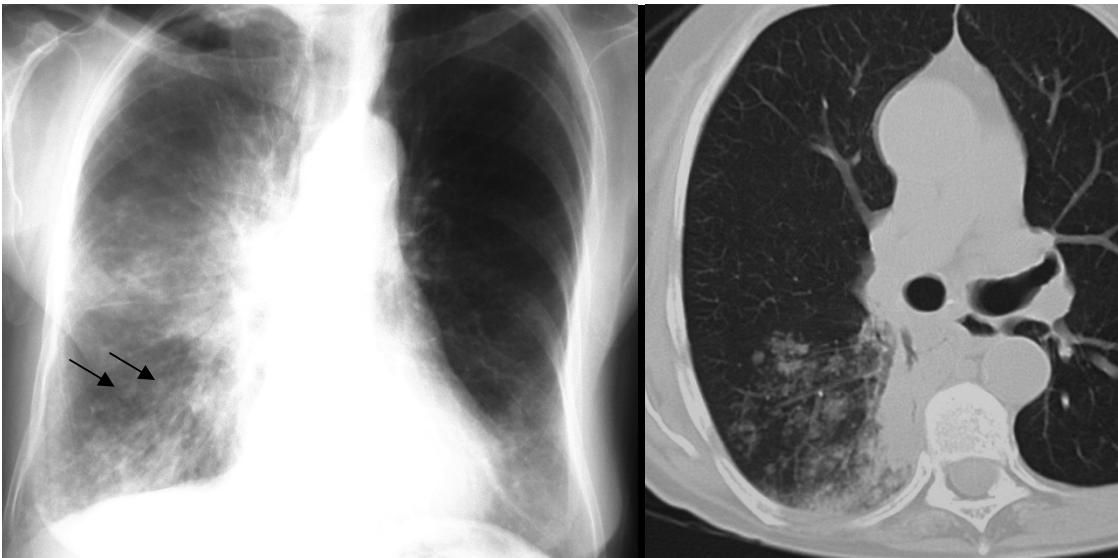


Fig 23. Rx de tórax de una paciente con Ca bronquioloalveolar, muestra una opacidad en el tercio medio del pulmón derecho de contornos mal definidos y que borra los contornos vasculares. En la periferia de la zona más densa y en la base del pulmón derecho se observa algunas opacidades acino nodosas (flechas), las que también son visibles en la tomografía computada.

Cuando el patrón de relleno del espacio alveolar es difuso y el cuadro es de instalación aguda o subaguda, los cuadros más frecuentes son: edema pulmonar, neumonía viral u otro germen oportunista (*Pneumocystis jiroveci*), neumonía por aspiración, y hemorragia alveolar (fig. 24, 25, 26, 27).

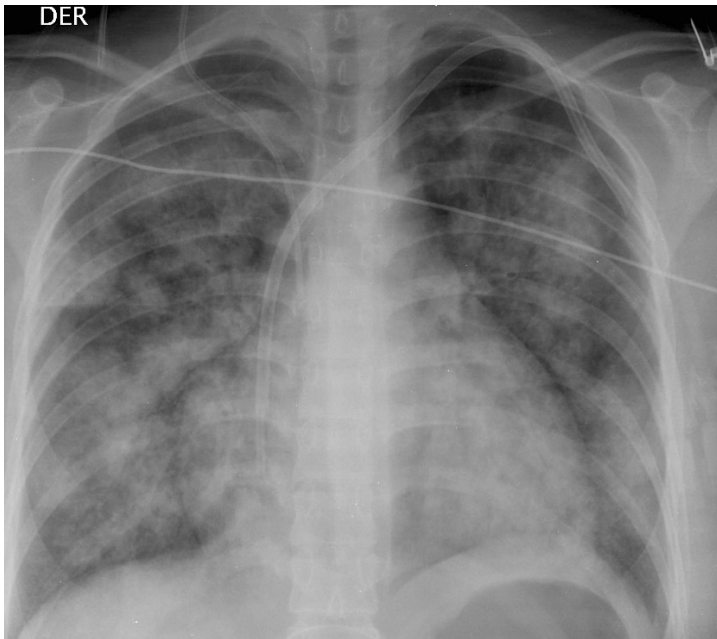


Fig 24. Edema pulmonar cardiogénico.

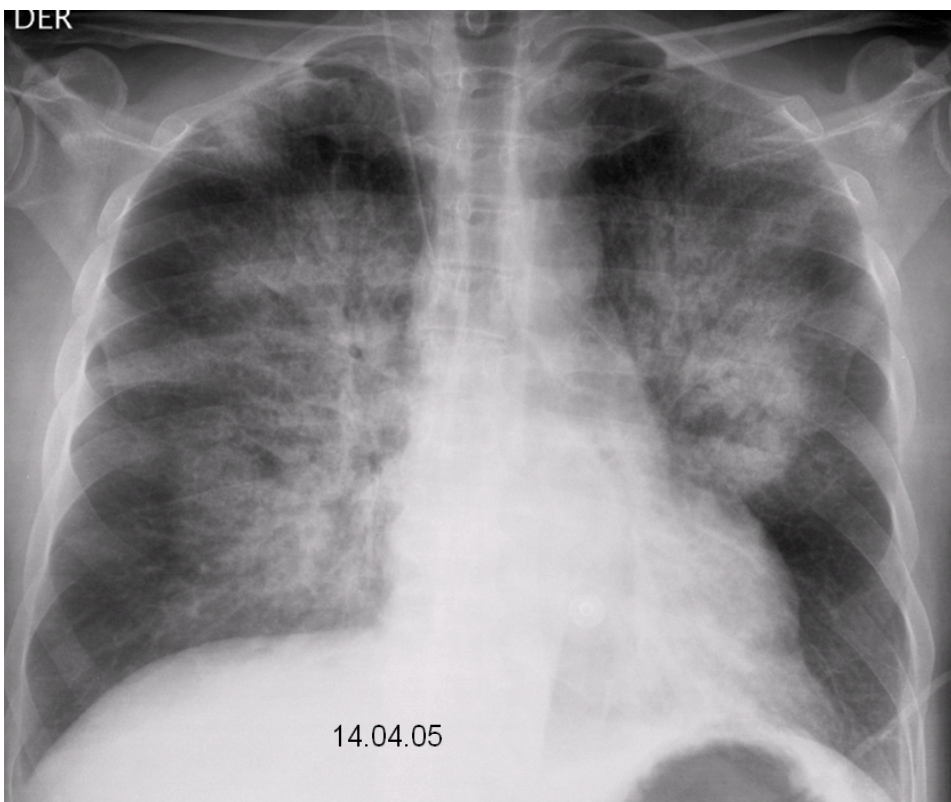


Fig 25. Paciente SIDA con neumonía por *P. jiroveci*.

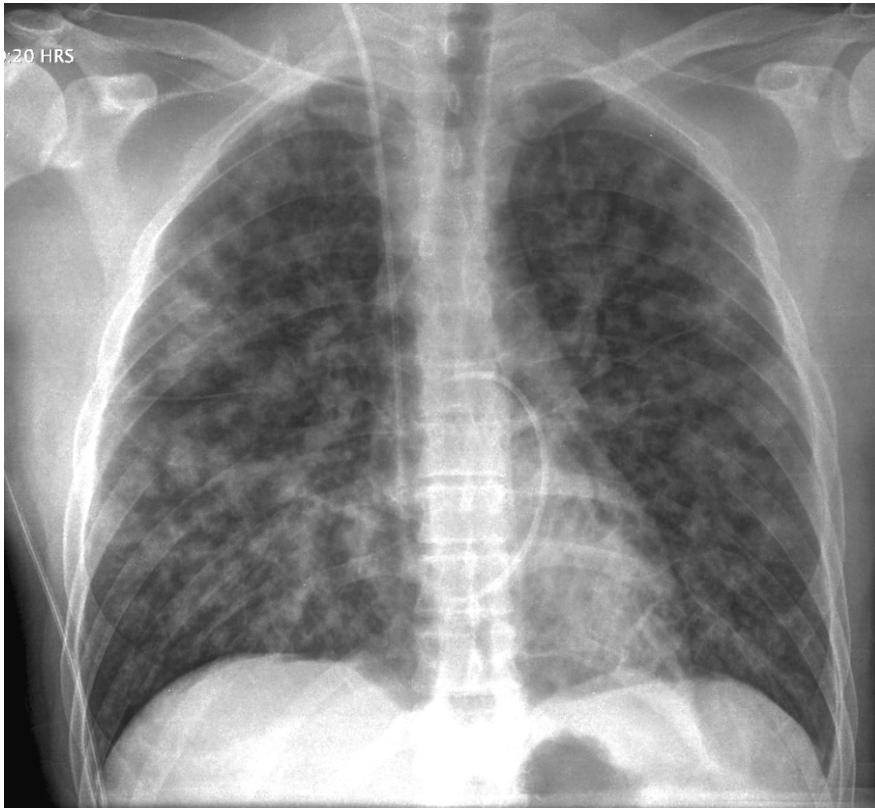


Fig 26. Paciente con neumonía por virus Hanta.

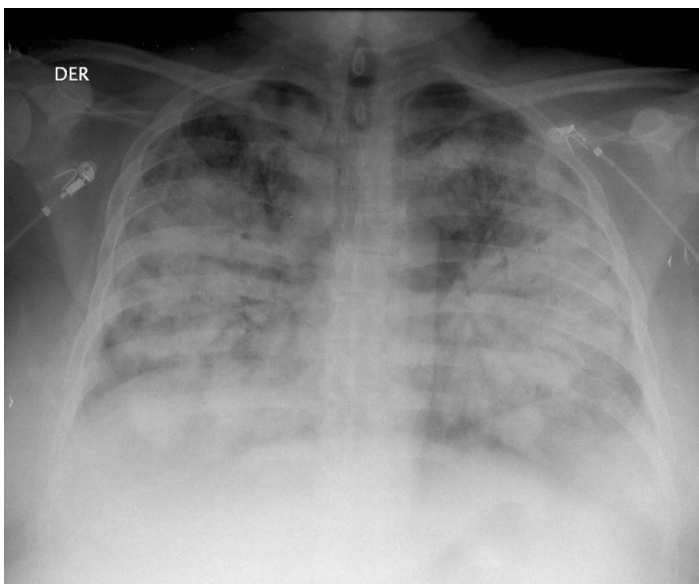

Fig 27. Hemorragia alveolar difusa como manifestación inicial de Granulomatosis de Wegener. Rx de tórax muestra patrón de relleno alveolar difuso

Atelectasia

El término atelectasias significa pérdida de volumen. En el pulmón hay varios mecanismos que conducen a la pérdida de volumen: obstrucción bronquial, fibrosis pulmonar, hipo ventilación, por compresión o por disminución de la presión negativa de la cavidad pleural (derrame o neumotórax). Nos referiremos solo a las por obstrucción bronquial.

Atelectasias lobares:

Los signos básicos son aumento de densidad y pérdida de volumen (fig. 28). La disminución de volumen la pesquizamos por signos directos (desplazamiento de cisuras pleurales) e indirectos (desplazamiento de otras estructuras para compensar la pérdida de volumen). El ascenso de las cúpulas frénicas también nos indica disminución de volumen, aunque es poco confiable dado que la posición del diafragma es dependiente de muchos otros factores.

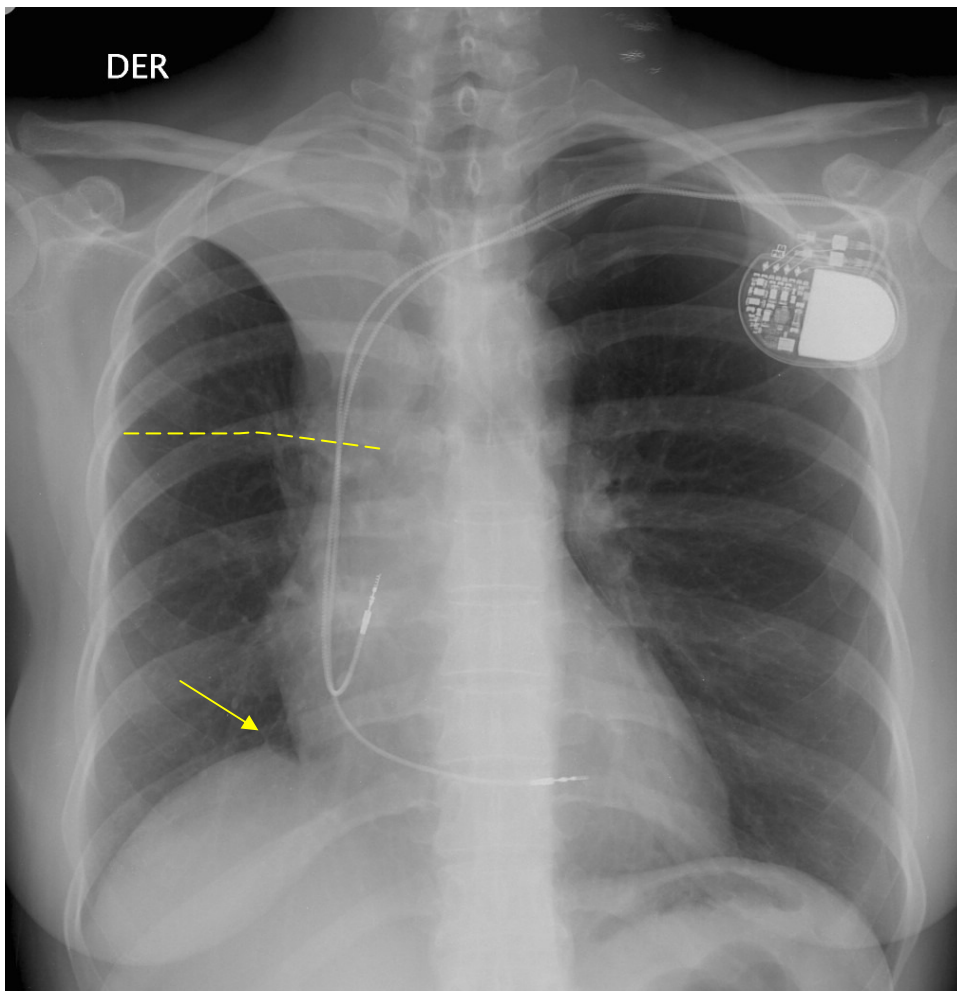


Fig 28. Se observa aumento de la densidad en el tercio superior del hemitórax derecho. El límite inferior de esta opacidad corresponde a la cisura pleural horizontal, la que está ascendida. En línea discontinua se muestra la posición normal de esta

cisura. Otro signo de disminución de volumen es el ascenso de la cúpula diafragmática derecha, donde además se esboza una imagen de pico yuxtafrénico (flecha)

Atelectasia del lóbulo superior derecho:

El signo principal es el desplazamiento de la cisura menor hacia craneal y medial en la proyección frontal (fig. 28, fig.29).

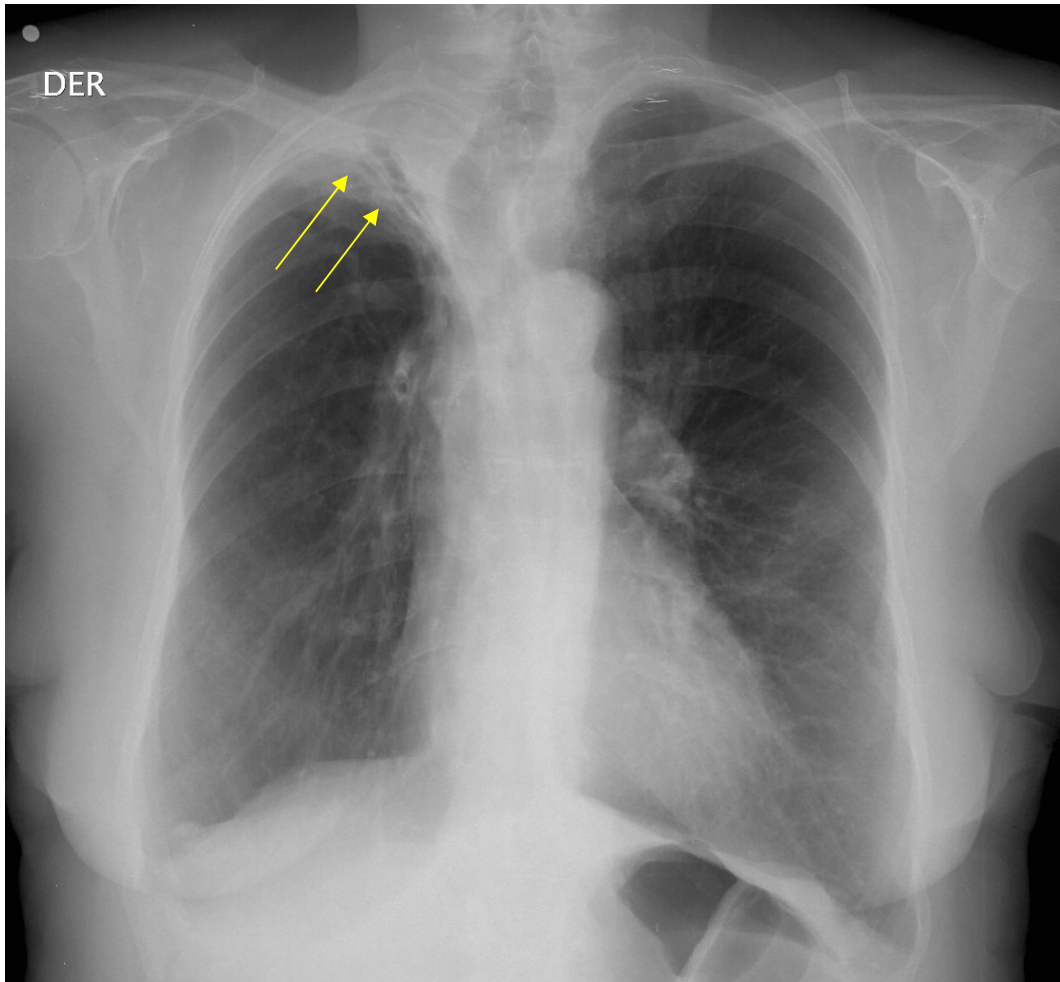


Fig 29 El lóbulo superior derecho presenta una importante disminución de volumen, de modo que la cisura pleural horizontal se dispone casi paralela al vértice del hemitórax y el mediastino, observándose solo una opacidad apical que podría ser confundida con engrosamiento pleural (flechas). Existen signos indirectos que indican que esto es una atelectasia: el ascenso de la cúpula diafragmática, el ascenso de la arteria pulmonar derecha en posición más alta incluso que la arteria pulmonar izquierda y por último la desviación de la tráquea.

Cuando existe una masa central provocando la atelectasia, el pulmón periférico se colapsa y la cisura menor adopta una forma cóncava, sin embargo, hacia el centro la presencia de la masa impide el colapso de modo que el contorno se observa convexo. Esto crea una imagen en “S”, y se denomina el signo de la “S de Golden” en honor al médico que lo describió (fig. 30)

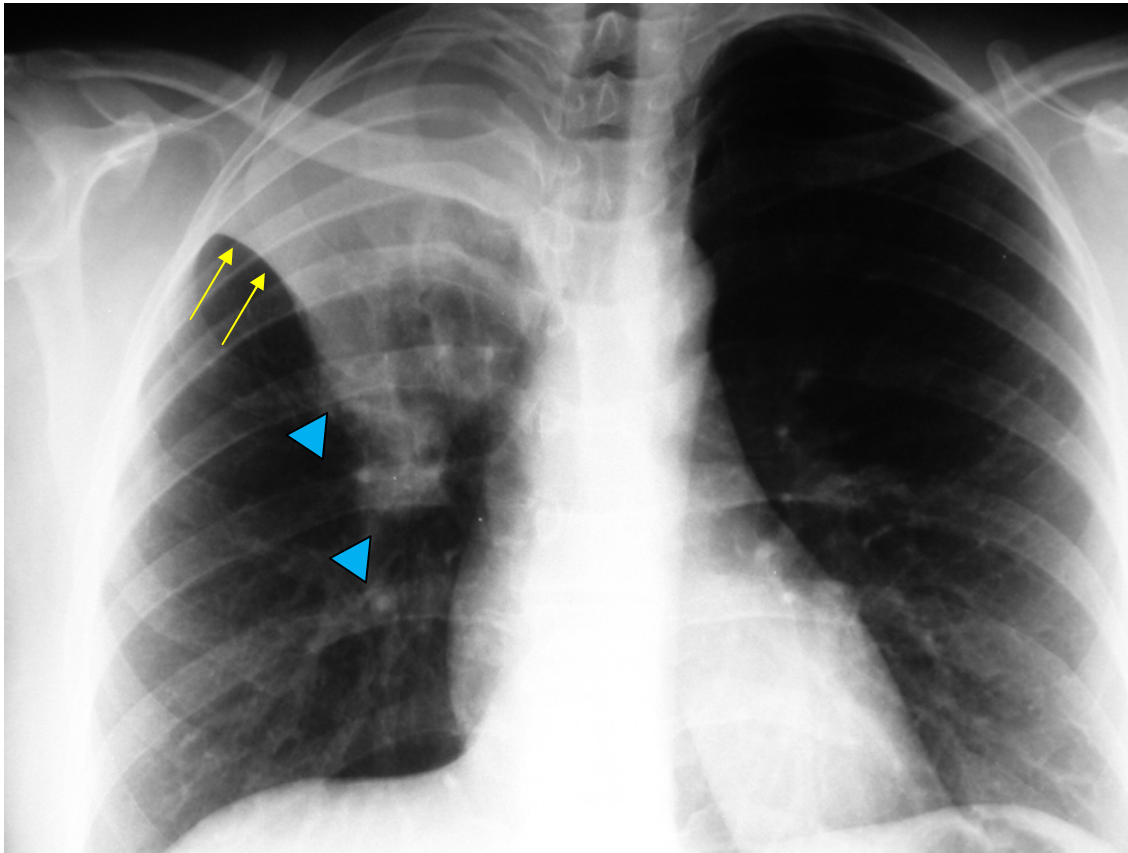


Fig 30. La Rx de tórax muestra una opacidad en el tercio superior del hemitórax derecho cuyo borde inferior es bien definido y corresponde a la cisura pleural menor ascendida. En la periferia la cisura menor se dispone en forma cóncava por el colapso del pulmón normal (flechas amarillas). Hacia el centro el borde inferior adopta una forma convexa lo que sugiere la presencia de una masa a ese nivel (cabezas de flecha).

Atelectasia del lóbulo superior izquierdo:

Dado que no hay cisura pleural horizontal en el pulmón izquierdo, la apariencia de la atelectasia del lóbulo superior izquierdo es completamente diferente. Cuando este lóbulo disminuye de volumen, la cisura mayor se desplaza hacia anterior y medial (fig. 31).

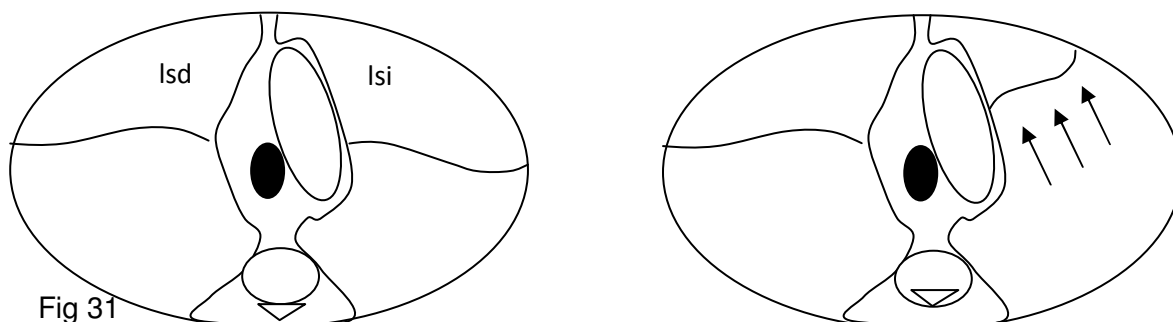


Fig 31

Cuando esto sucede, en la radiografía frontal se observa una opacidad central que se desvanece hacia lateral e inferior (fig. 32). El desplazamiento anterior de la cisura lo vemos en la radiografía lateral, la que ofrece una imagen típica con una banda densa retro esternal (fig. 33)

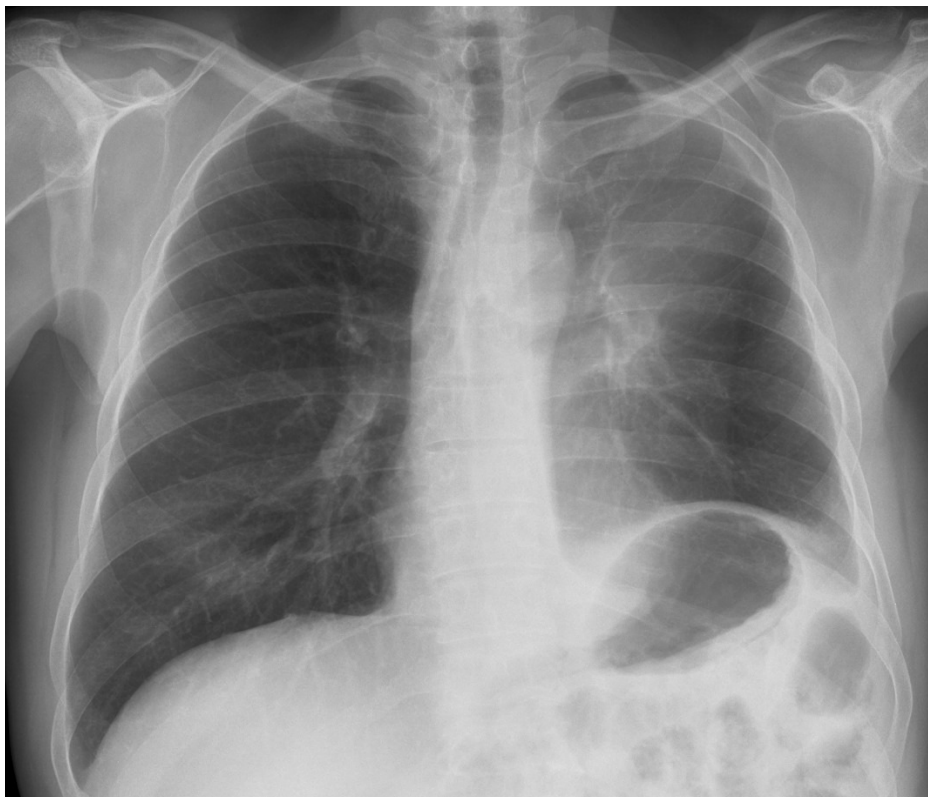


Fig 32 . La radiografía muestra una tenue opacidad en el hemitórax izquierdo que es mayor en el centro y tercio superior desvaneciéndose hacia lateral e inferior. Esa opacidad es bastante sugerente de atelectasia del lóbulo superior izquierdo. Nótese el importante ascenso de la cúpula frénica izquierda como signo secundario de disminución de volumen

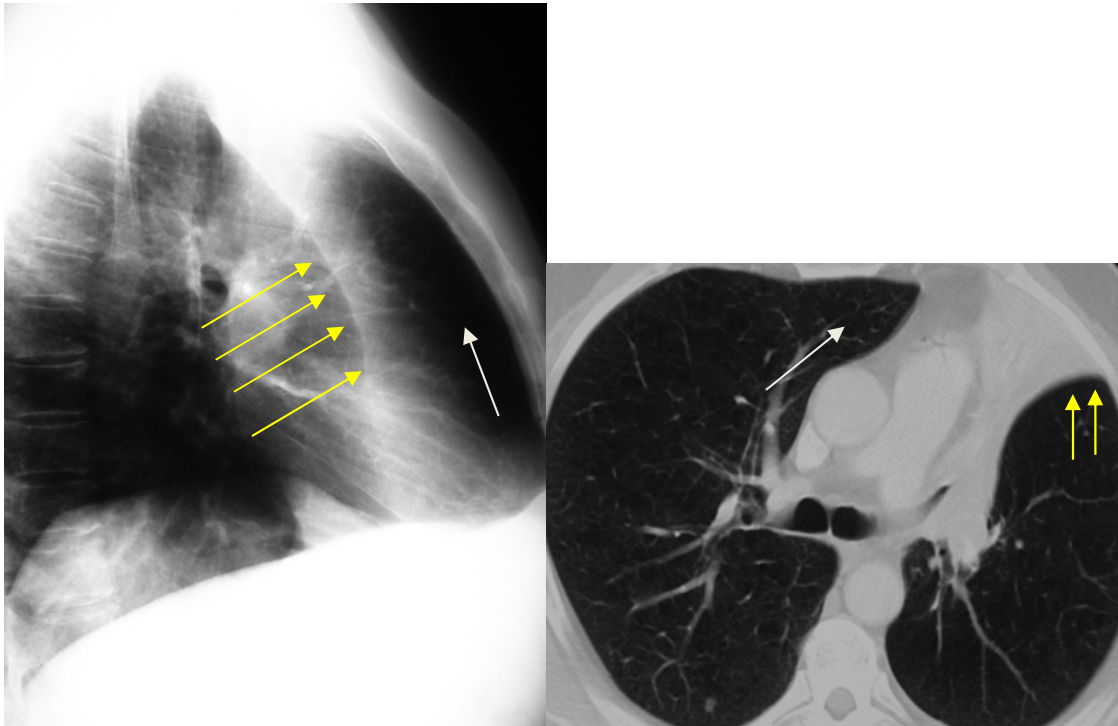


Fig 33. La Rx lateral muestra el desplazamiento anterior de la cisura mayor que indica disminución de volumen del lóbulo superior izquierdo (flechas amarillas). La imagen opaca que corresponde al lóbulo superior condensado y mas anterior una zona hipertransparente que corresponde al pulmón derecho hiperinsuflado en forma compensatoria (flecha blanca)

Atelectasia del lóbulo medio:

En la atelectasia del lóbulo medio, la cisura menor se desplaza hacia caudal y la cisura mayor hacia craneal, de modo que el lóbulo medio fácilmente puede llegar a tener un espesor de sólo milímetros (fig. 34). Eso, sumado al hecho de que enfrenta en forma oblicua al rayo, hace que la opacidad de las atelectasias del lóbulo medio habitualmente sea mínima (a mayor atelectasia, menor opacidad). Además, las estructuras del hilio prácticamente no se modifican en su posición.

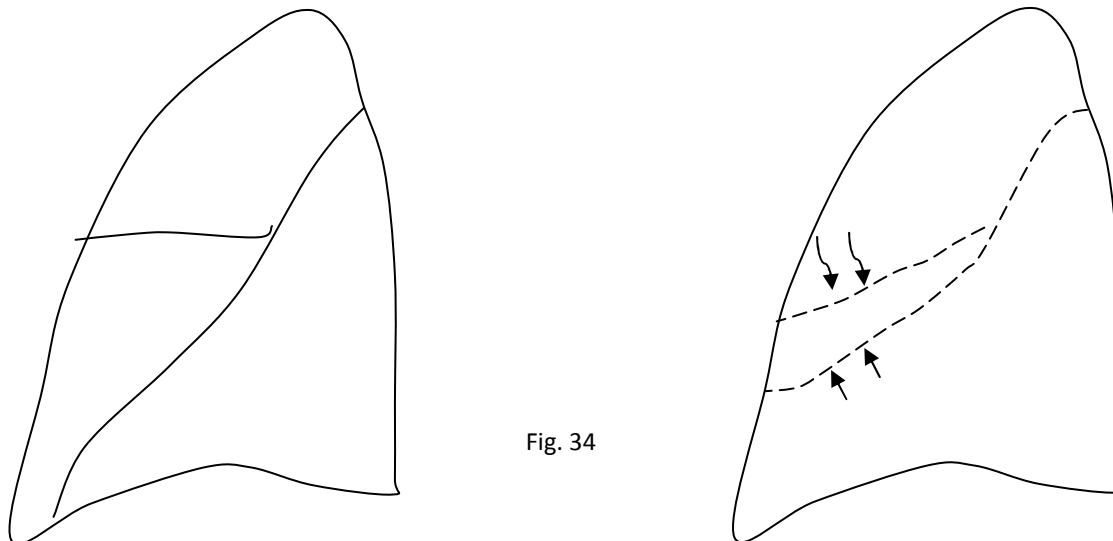


Fig. 34

Lo que es un hallazgo casi constante es el signo de la silueta en el borde cardíaco derecho. Además en la radiografía lateral, gracias a la suma de densidad, las atelectasias del lóbulo medio son claramente visibles (fig 35).

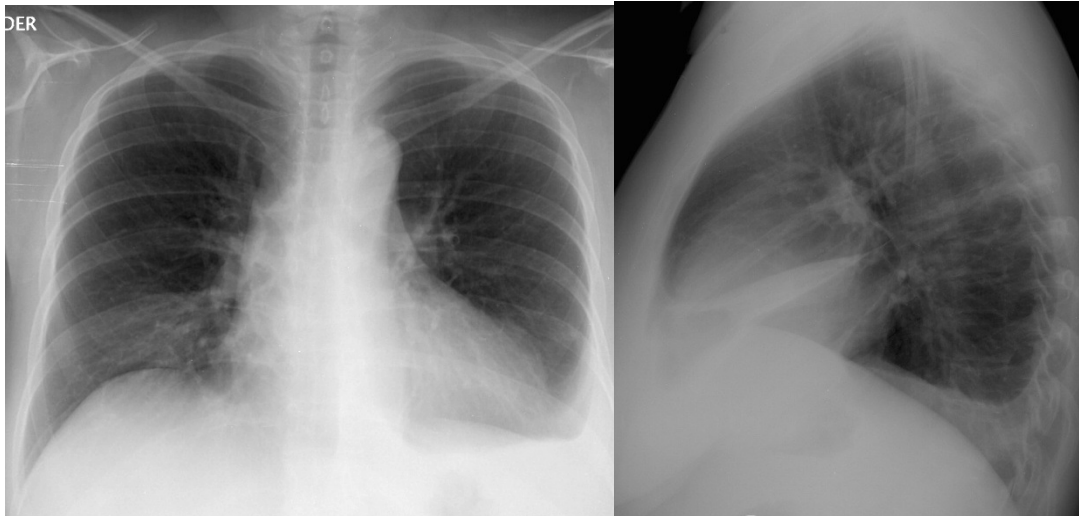


Fig 35. La radiografía de tórax frontal muestra imagen de derrame pleural a izquierda y una silueta cardíaca aumentada de tamaño. Las estructuras vasculares de los hilos están a altura normal y no se observa una opacidad pulmonar evidente. La radiografía lateral sin embargo muestra una opacidad sobre proyectada a la silueta cardíaca con límite superior e inferior claramente delimitado, que corresponden a la cisura menor y mayor desplazadas por atelectasia del lóbulo medio.

Atelectasia de los lóbulos inferiores.

Las atelectasias de los lóbulos inferiores son muy similares de modo que las trataremos juntas. La cisura mayor se desplaza hacia atrás y medial mientras el extremo superior de la cisura desciende (Fig 36)

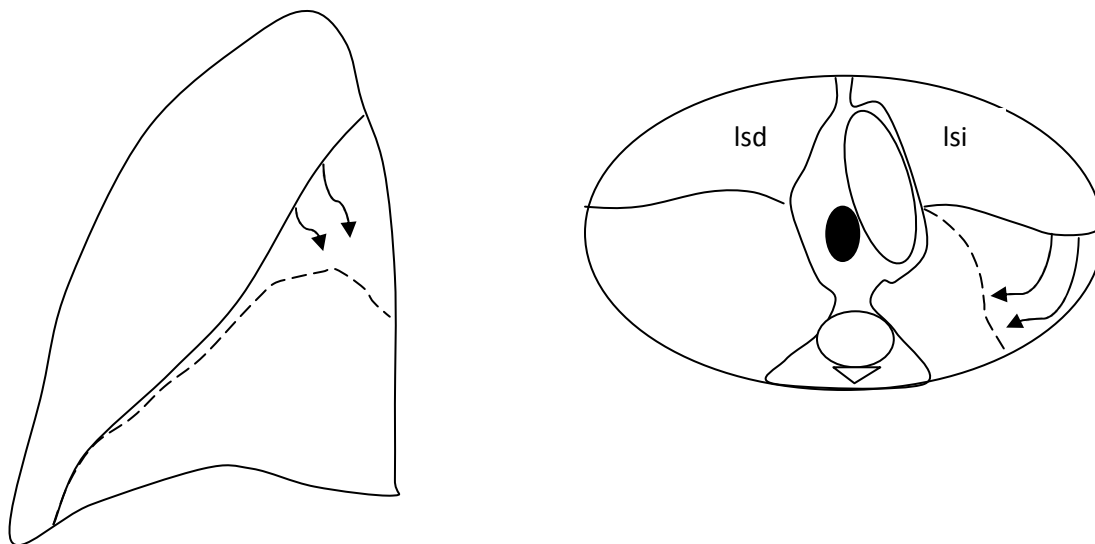


Fig 36

Esto resulta en una opacidad triangular pegada al diafragma y al mediastino (fig. 37, fig.38). En la proyección lateral habitualmente se manifiestan por el aumento de densidad de los cuerpos vertebrales inferiores (suma de densidades) y pérdida del contorno posterior de la cúpula diafragmática (signo de la silueta).

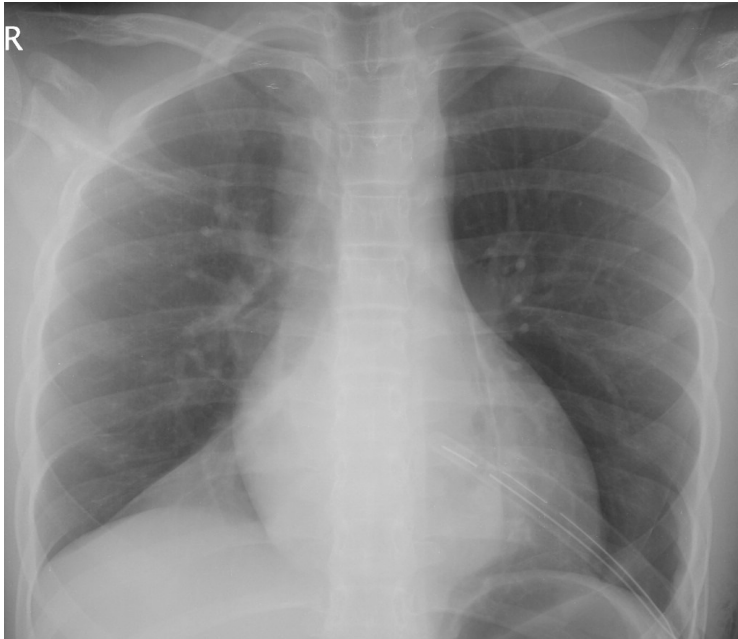

Fig 37. La radiografía muestra una opacidad triangular basal y medial derecha. El borde externo de la opacidad es bien definido y corresponde a la cisura mayor desplazada.

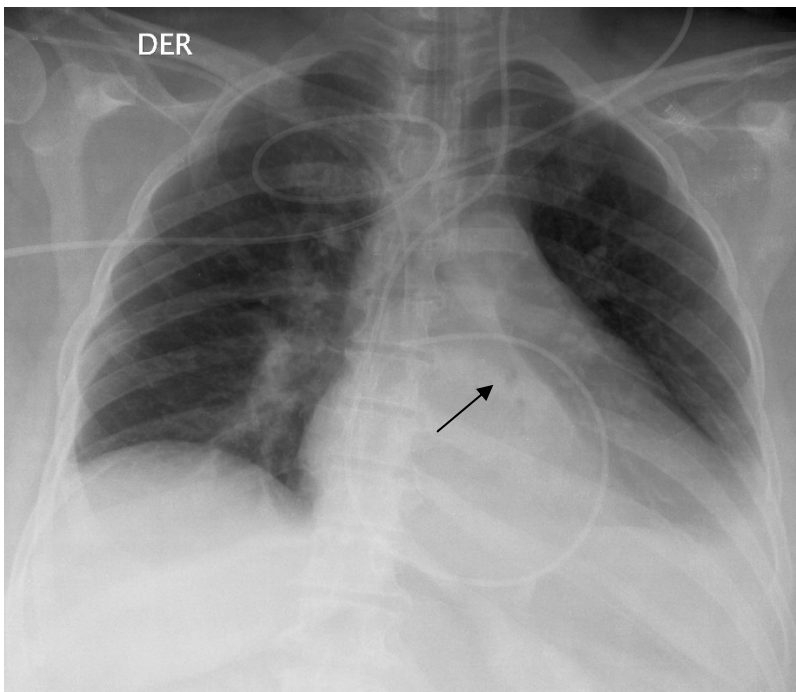


Fig 38. La radiografía muestra una opacidad triangular en el sector basal retro cardíaco izquierdo, que hace signo de la silueta con el contorno de la aorta descendente y la mitad medial de la cúpula frénica izquierda. Si se analiza con más detalle se puede ver como el bronquio lobar inferior izquierdo se introduce en dicha opacidad (flecha negra)

Atelectasia de todo un pulmón

Se opacifica todo el hemitórax con desplazamiento del mediastino hacia ese lado (fig. 39). El diagnostico diferencial es con derrame pleural masivo en cuyo caso la desviación mediastínica es contra lateral (fig. 40).

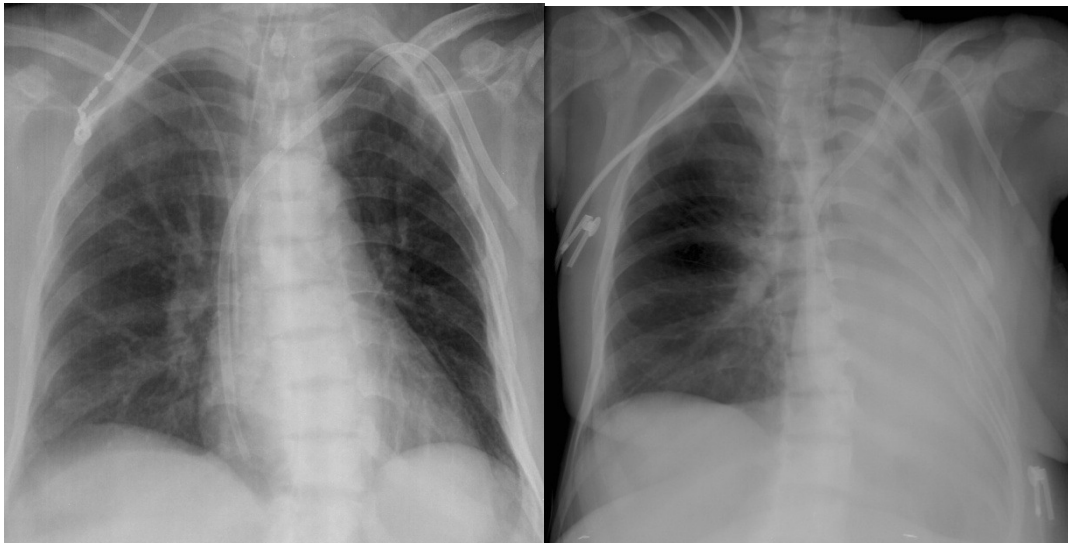


Fig 39. La radiografía de tórax de la izquierda muestra a un pulmón izquierdo de volumen y transparencia conservada. En la radiografía derecha del mismo paciente 24 horas más tarde se observa completa opacidad del hemitórax izquierdo. Nótese el desplazamiento de la silueta cardíaca completamente hacia el pulmón opaco (el borde de la aurícula derecha no es visible).

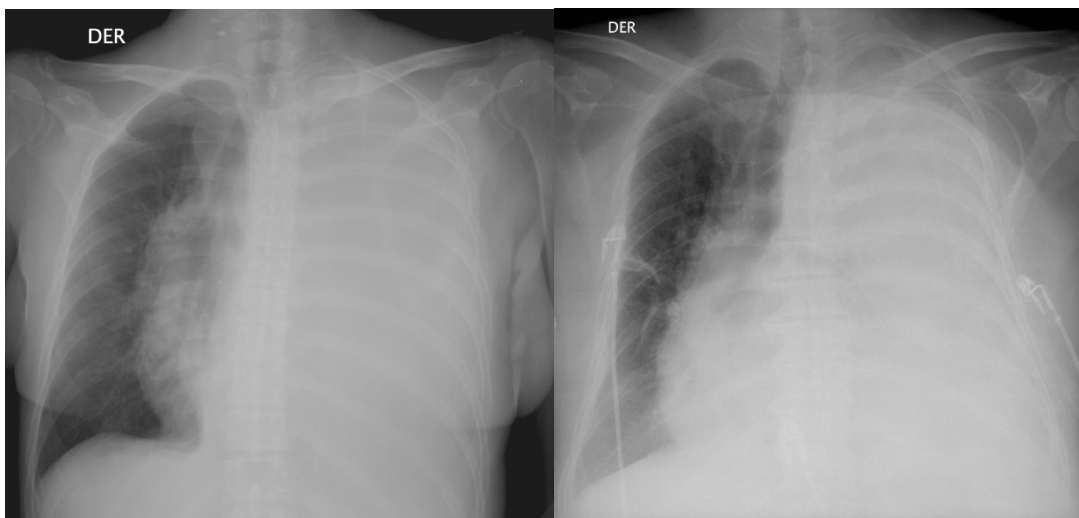

Fig 40. Ambas radiografías muestran opacidad completa del hemitórax izquierdo. A diferencia de la radiografía del caso anterior, el corazón y la tráquea se observan desplazados hacia el lado contra lateral a la opacidad. Los dos ejemplos corresponden a derrame pleural masivo.

Nódulo o masa pulmonar

El término nódulo pulmonar se define como una opacidad redondeada con un borde bien definido, de hasta 3 cm de diámetro. Sobre los 3 cm de diámetro se considera masa pulmonar. Lo del contorno bien definido lleva a confusión porque no siempre estamos de acuerdo si un contorno es bien o mal definido en la radiografía, de modo que nosotros hablaremos de nódulo o masa pulmonar cuando observemos una opacidad focal redondeada, independiente de cómo se vean sus contornos en la radiografía.

El primer paso en la evaluación de un nódulo es determinar si es verdaderamente pulmonar. Las causas más frecuentes de falsos nódulos pulmonares son la sobreproyección de estructuras de la pared torácica: pezones, callos óseos de fracturas costales, islotes de osteocondensación costal (fig 41, 42).

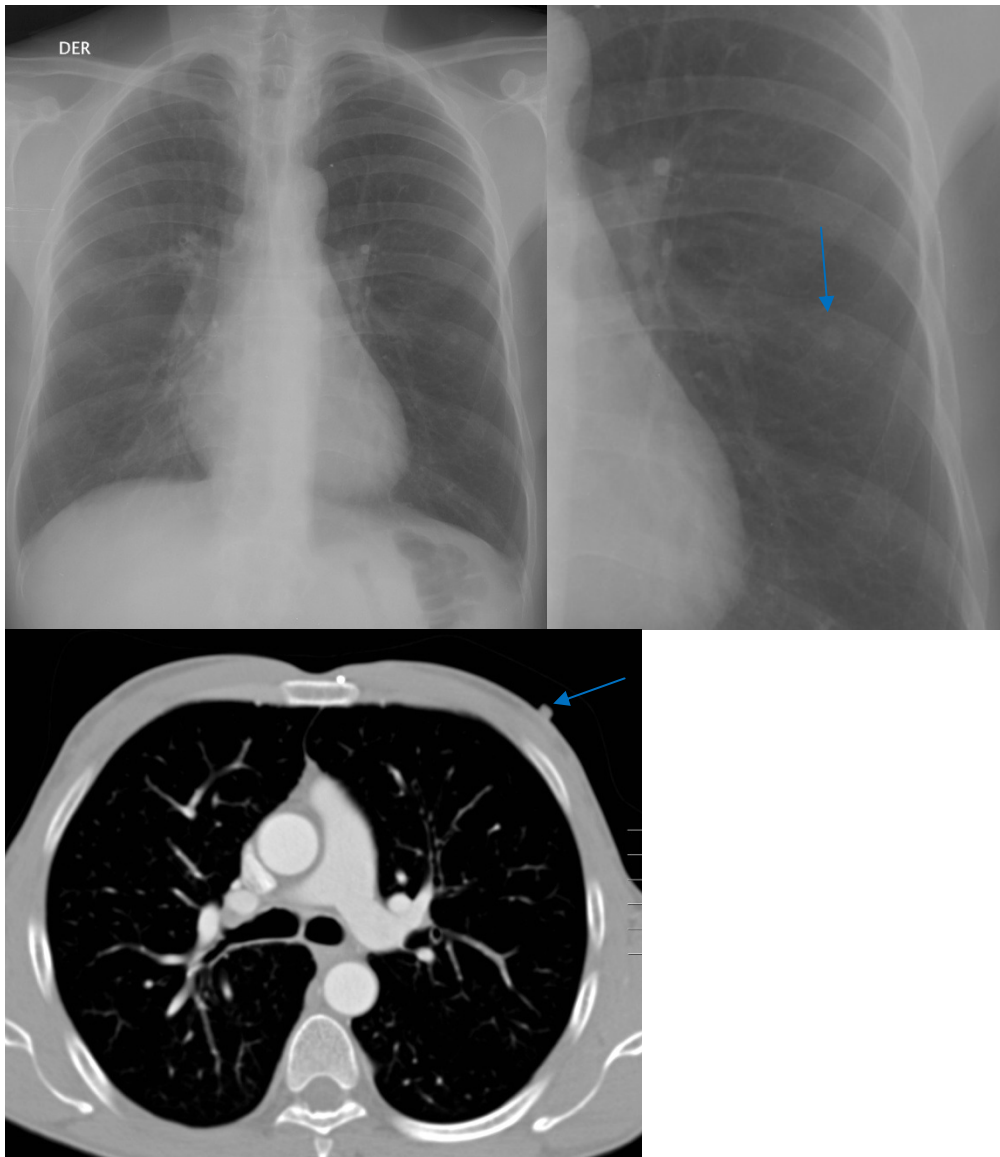


Fig 41. El nódulo visible en el tercio medio del pulmón izquierdo (flecha) corresponde a la mamila como se puede ver en el corte de tomografía computada

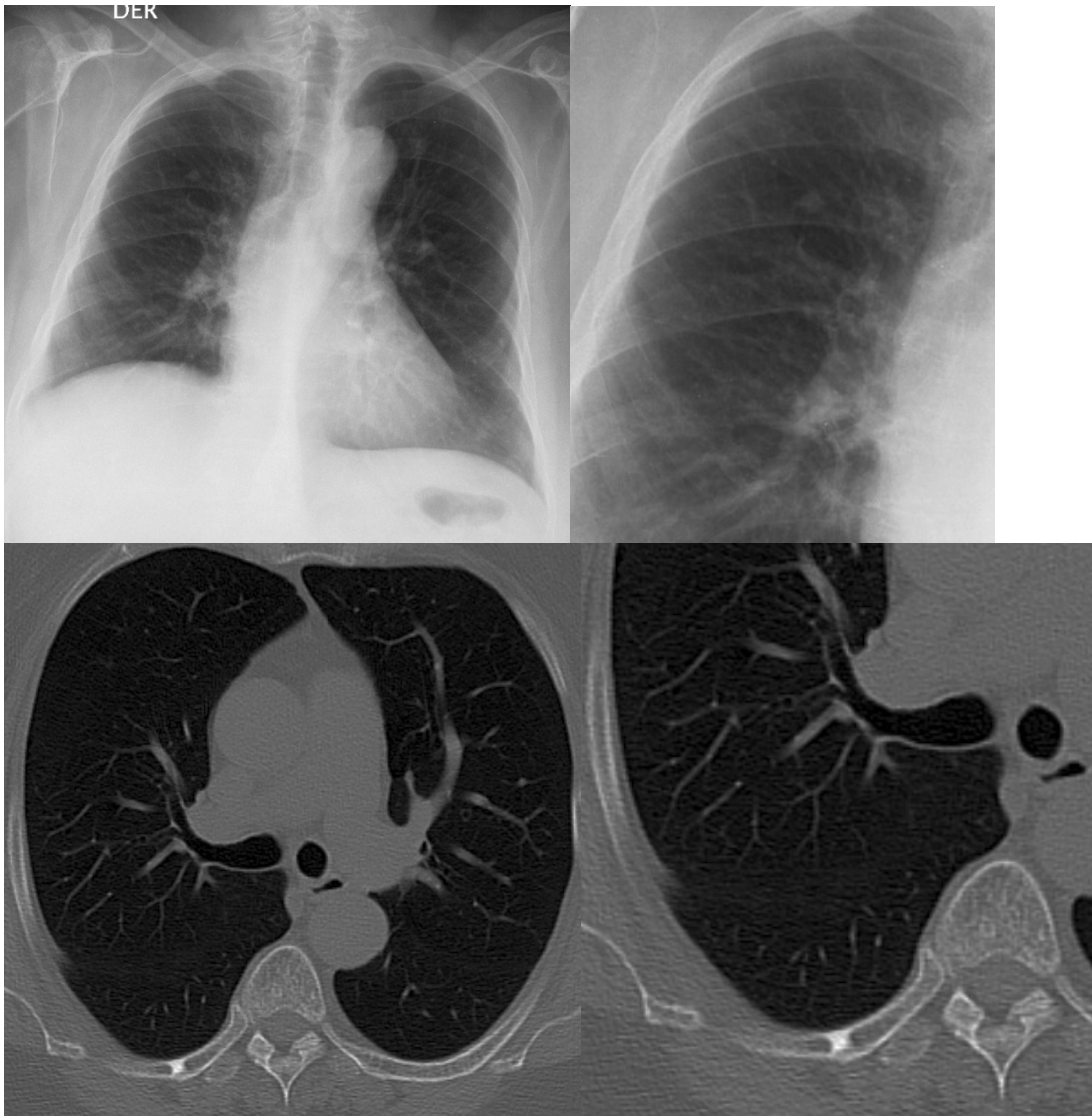


Fig 42. La radiografía frontal muestra una opacidad nodular bien definida en el tercio superior del hemitórax derecho, en relación a un arco costal posterior. La tomografía computada muestra que este corresponde a un islote de compacta en la costilla.

Si bien las causas de nódulos pulmonares son múltiples, el 95% queda englobada en las siguientes posibilidades: infecciosos, cáncer broncogénico y nódulos benignos (hamartoma) (fig. 43, 44, 45, 46).

Los nódulos no calcificados pueden ser de muy baja densidad y difíciles de percibir en la radiografía, más aún si se sitúan por detrás de una costilla o clavícula (fig. 45).

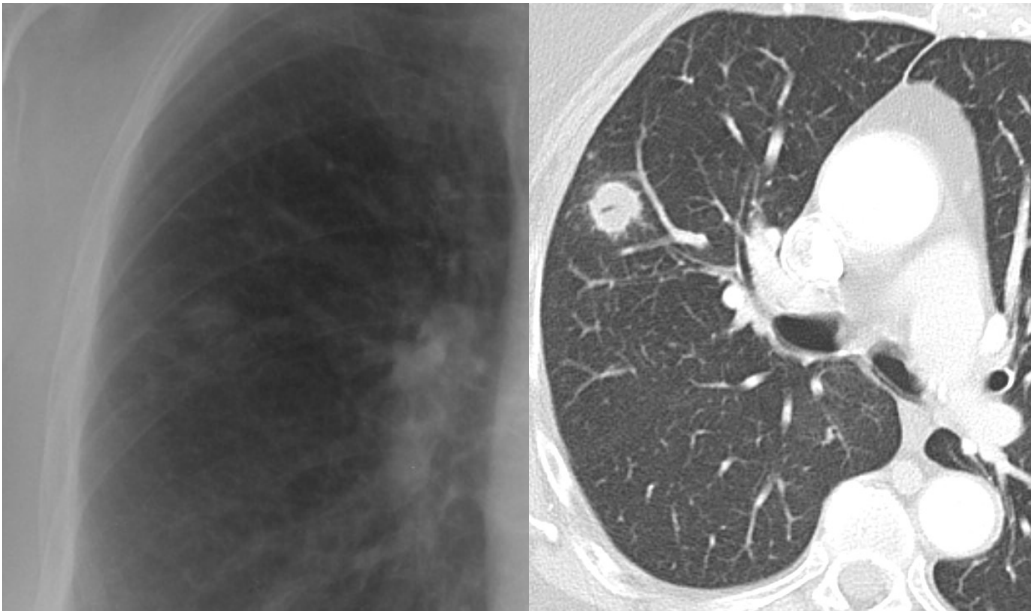


Fig 43. Mujer de 60 años. La Rx de tórax muestra una opacidad nodular de contorno relativamente bien definido en el tercio superior del hemitórax derecho. La tomografía computada corrobora su localización intra pulmonar. El examen del nódulo resecado arrojó un tuberculoma.

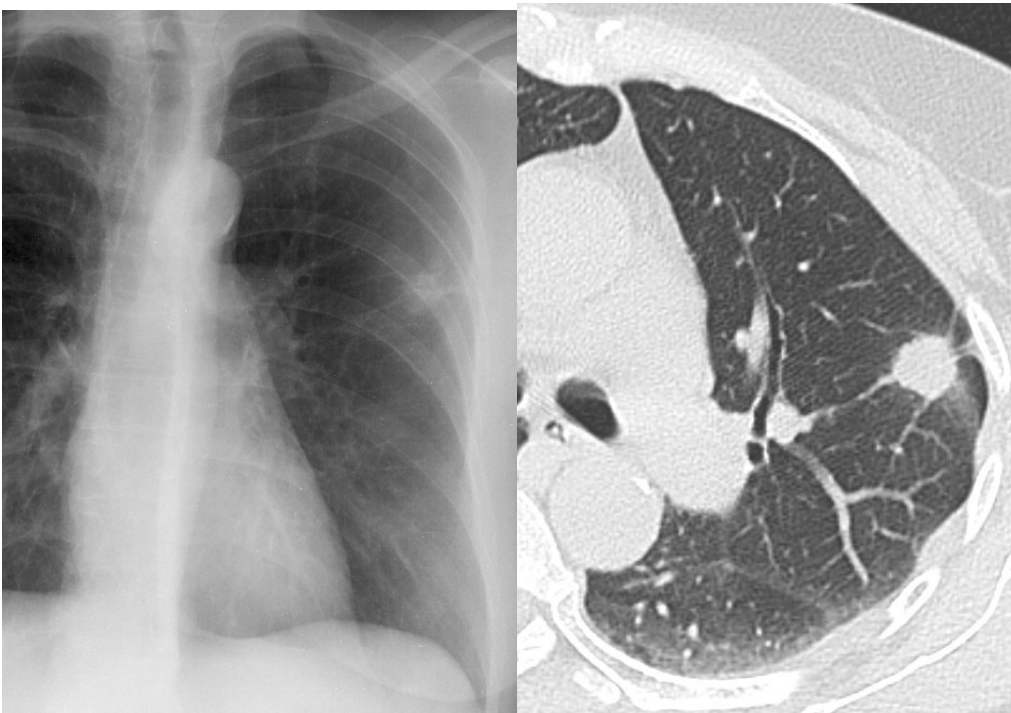


Fig.44 Mujer 60 años. La radiografía de tórax de control muestra una opacidad nodular en el tercio superior del hemitórax izquierdo, con una fina imagen línea en su borde externo. La tomografía computada corrobora la ubicación intratorácica del nódulo y muestra las especulaciones que ya se sospechaban en la radiografía simple. La biopsia reveló un adenocarcinomas.

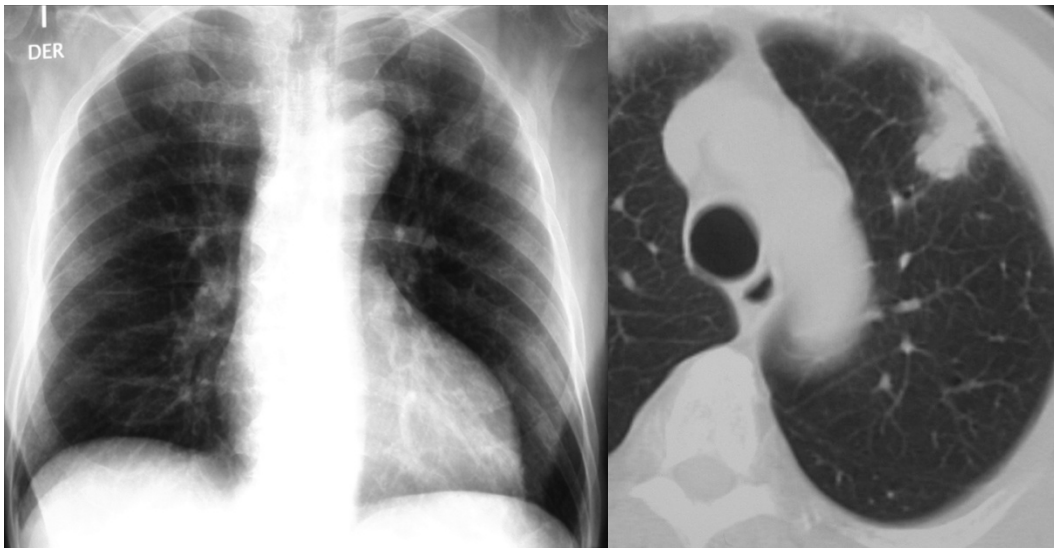


Fig 45. La radiografía de tórax muestra una tenue opacidad en relación al extremo del segundo arco costal anterior izquierdo. La tomografía computada revela la existencia de una lesión nodular ovalada inmediatamente posterior al arco costal mencionado. Adenocarcinomas.

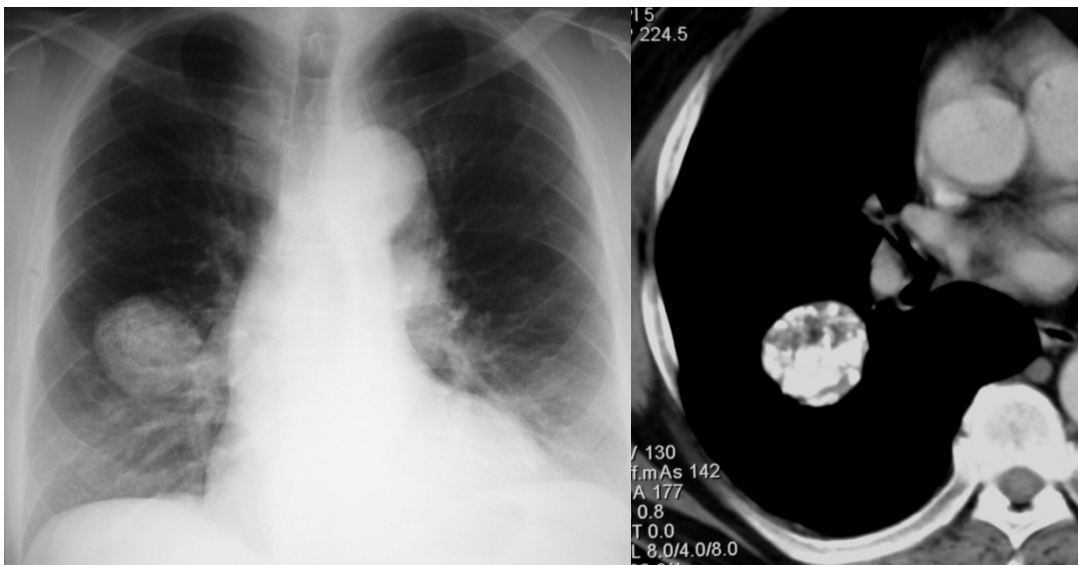


Fig.46. La radiografía muestra una masa redondeada en la base del hemitórax derecho con densidad cálcica. La tomografía computada revela gruesas calcificaciones en “palomitas de maíz” en el espesor de la masa pulmonar. Además presenta áreas de baja densidad en el rango de tejido adiposo. Esas dos características son prácticamente patognomónicas de un hamartoma pulmonar.

Algunas características de los nódulos pulmonares en relación a su contorno o a su estructura interna (tipo de calcificaciones, presencia de grasa, broncograma) pueden orientar respecto a su naturaleza benigna o maligna, sin embargo, habitualmente estas no son evaluables en la radiografía de tórax.

El límite de 3 cm tiene cierto sentido, ya que por lo general, las lesiones nodulares de más de 3 cm de diámetro en su mayoría son lesiones neoplásicas.

Opacidades en banda y lineales

Bandas

El término “opacidad en banda” se reserva para densidades lineales de más de 5 mm de espesor”. Las dos principales causas de opacidades en banda, son las lesiones cicatriciales (fig. 47) y las atelectasias subsegmentarias o discoideas (fig. 48)

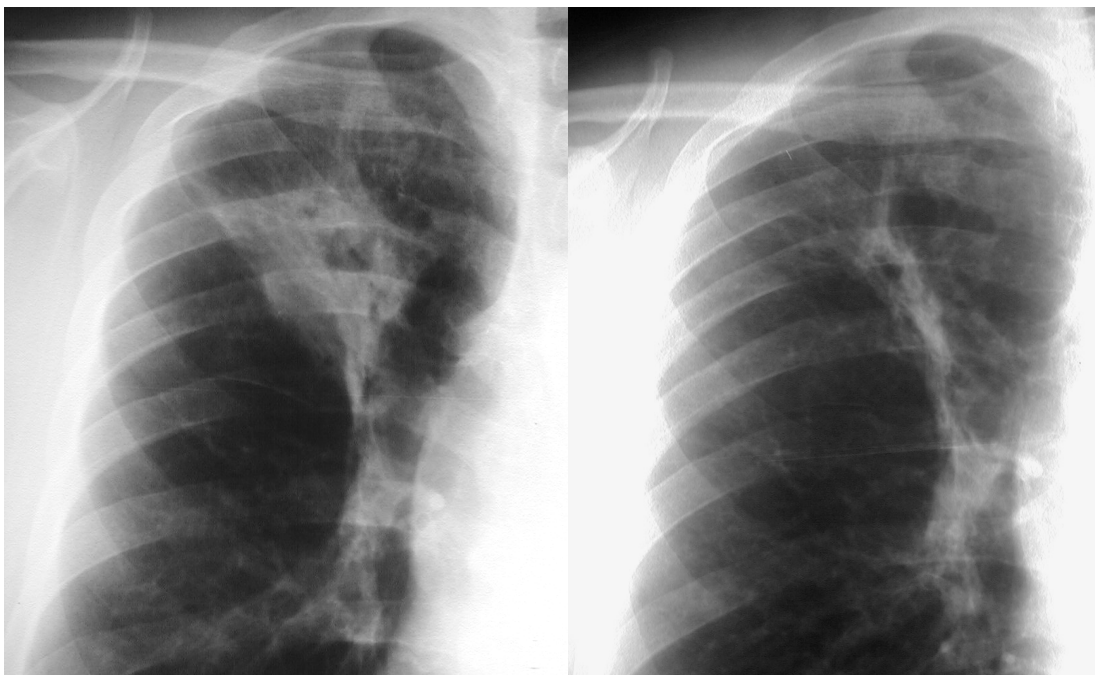


Fig 47. La Rx del lado izquierdo muestra una opacidad focal con una imagen hiperlúcida en el centro correspondiente a una neumonía excavada. El control posterior muestra resolución de la neumonía, quedando como residuo una opacidad en banda correspondiente a lesión cicatricial.

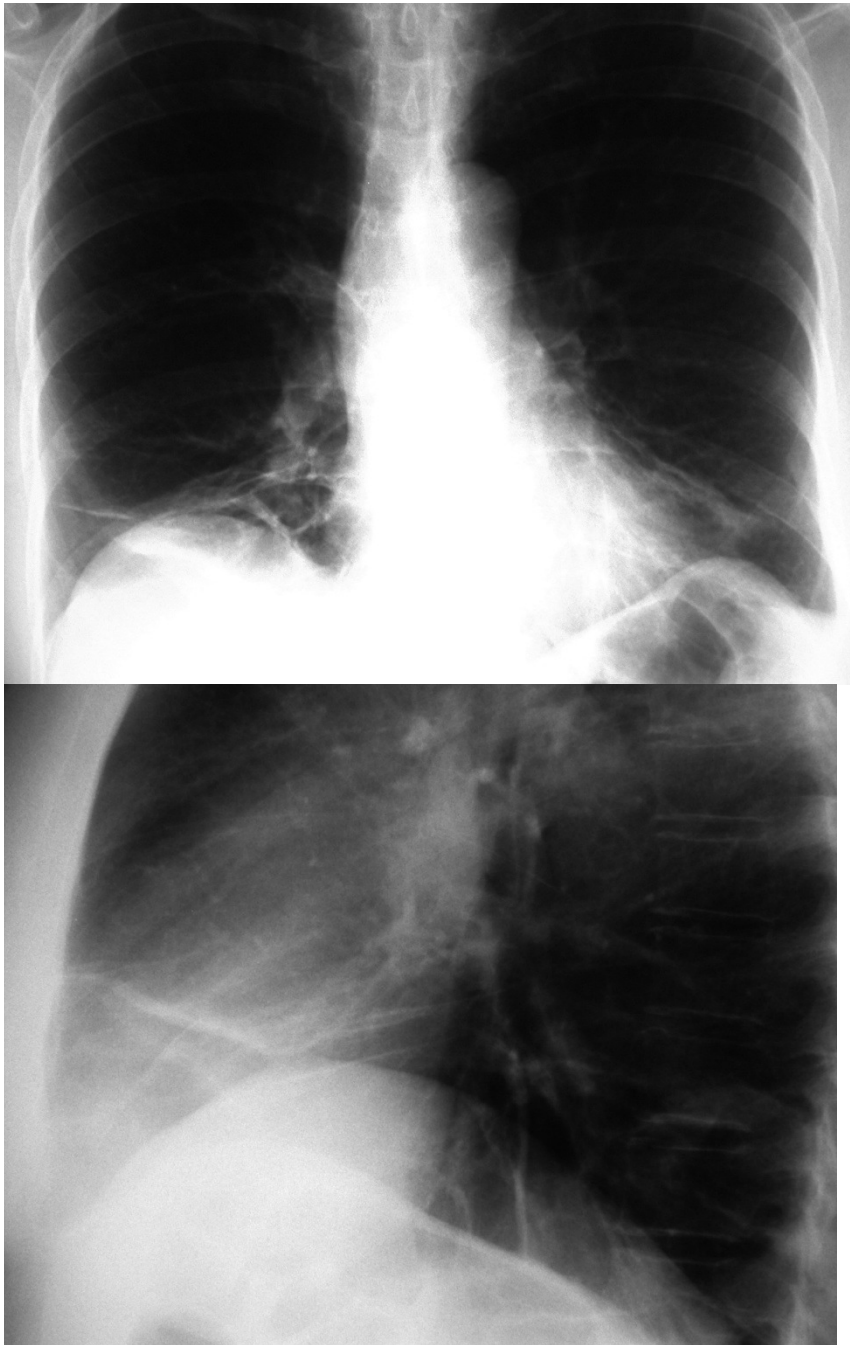


Fig 48. Rx de tórax PA y lateral muestran opacidades en bandas en ambas bases pulmonares, compatibles con atelectasias discoideas o subsegmentarios. El angioTAC en este paciente demostró trombos en ramas arteriales pulmonares.

Las atelectasias planas son de longitud variable y pueden ser únicas o varias. Aunque habitualmente son de disposición horizontal, pueden presentarse también oblicuas o verticales (fig 49). Pueden presentarse como densidades en banda pero también como densidades lineales. Son muy frecuentes en pacientes hospitalizados postrados en cama como manifestación de hipoventilación.

Corresponden también a una manifestación muy frecuente de Tromboembolismo pulmonar (fig 49).

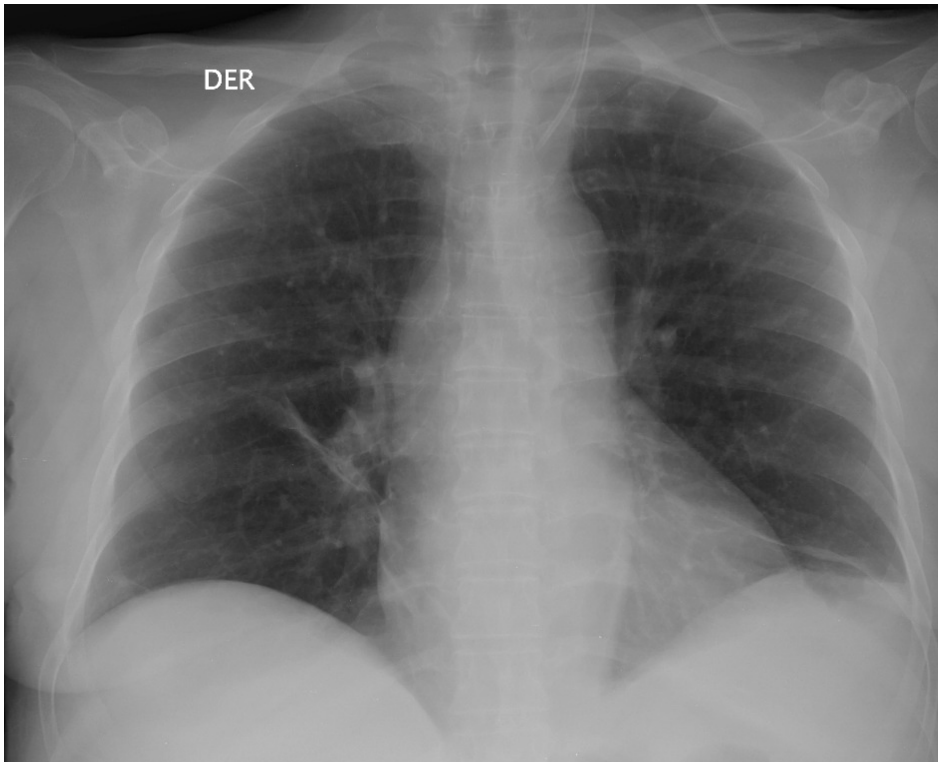


Fig 49. Paciente con tromboembolia pulmonar. La radiografía muestra densidades en banda en la base pulmonar izquierda, de disposición horizontal y en el tercio medio del pulmón derecho de disposición oblicua.

Líneas

Las opacidades lineales (menos de 5 mm de espesor) son básicamente las líneas septales y las líneas por aumento de grosor del intersticio peribroncovascular.

Lineas septales

Pueden presentarse como alteración aislada o asociadas a otros patrones, habitualmente el patrón alveolar difuso.

En el pulmón existen dos tipos de septos que normalmente son invisibles radiológicamente: los septos periféricos y los septos profundos. Los periféricos corresponden a los tabiques que separan los lobulillos secundarios y los septos profundos corresponden a canales anastomóticos entre el sistema linfático profundo y superficial. En condiciones patológicas los profundos se pueden ver como finas imágenes lineales de hasta 4 cm de longitud irradiando desde el hilio hacia el centro del pulmón y son más evidentes en la porción media y superior de los pulmones (fig 50).

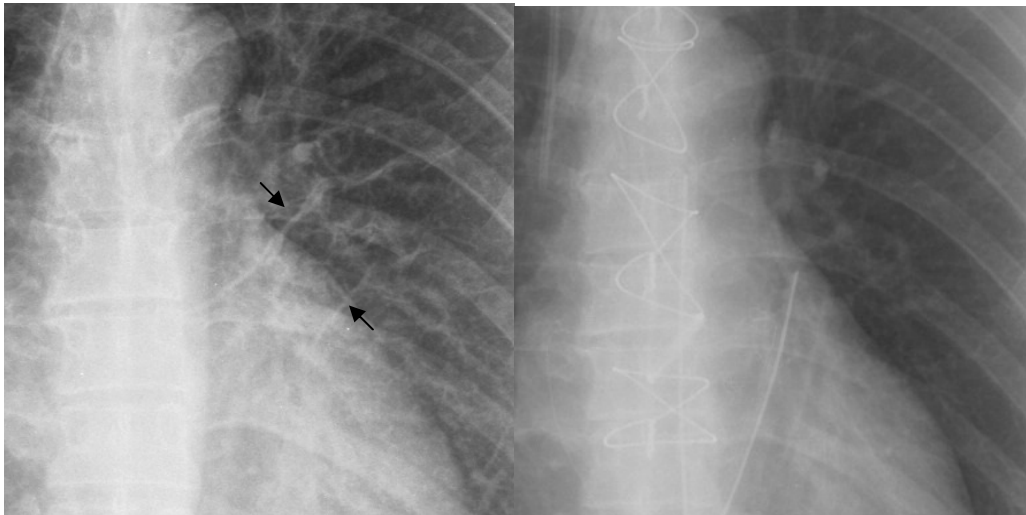


Fig 50. Septos profundos centrales (flechas) en paciente con edema pulmonar cardiogénico. La radiografía del lado derecho muestra la desaparición de dichas imágenes posterior a cirugía de revascularización miocárdica.

Los septos periféricos en cambio, usualmente son menores a 1 cm de longitud y contactan en forma perpendicular la superficie pleural. Son más frecuentes en las bases y se les conoce como líneas de Kerley B (fig 51).

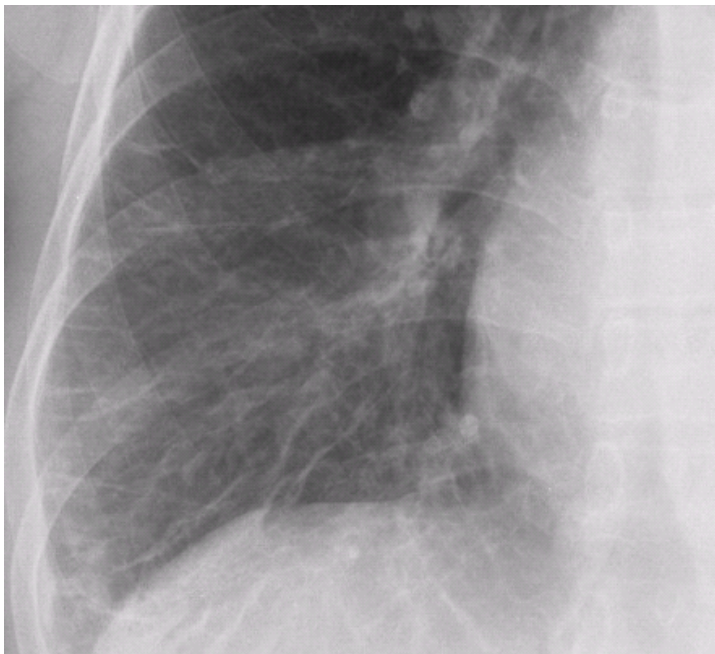

Fig 51. Líneas de Kerley B en paciente con edema pulmonar cardiogénico.

En un cuadro de aparición aguda son prácticamente diagnosticas de edema pulmonar agudo, más aun si se asocian a patrón alveolar perihiliar (fig 52).

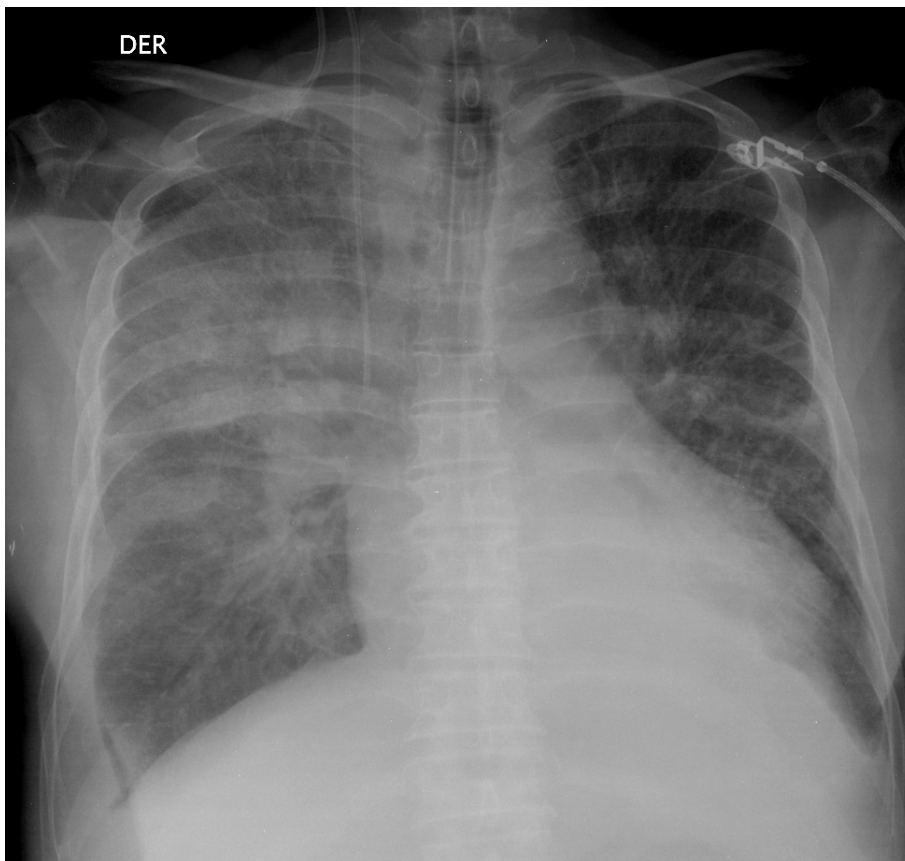


Fig 52. Paciente con insuficiencia cardiaca descompensada. La radiografía de tórax muestra un patrón de relleno alveolar difuso asociado a imágenes lineales periféricas que corresponden a septos engrosados (líneas B de Kerley).

También puede verse en neumonías virales o por Mycoplasma. En un contexto clínico subagudo o crónico son muy sugerentes de linfangitis carcinomatosa, sobre todo si son unilaterales (fig 53).

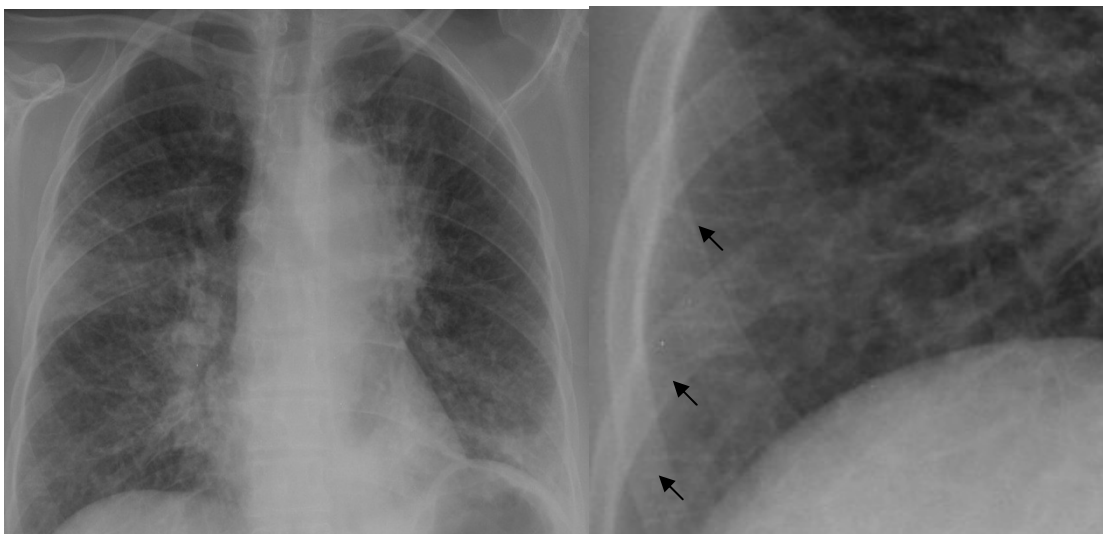


Fig 53. Imágenes lineales periféricas en la base del pulmón derecho en paciente con Cáncer pulmonar del lóbulo superior izquierdo y linfangitis carcinomatosa

Las imágenes de septos engrosados, tanto en cuadros de insuficiencia cardiaca como linfangitis carcinomatosa, a menudo se asocian a imágenes de aumento de grosor del intersticio que rodea a los bronquios y arteria pulmonar acompañante. Cuando el bronquio y el vaso están de frente al rayo, el aumento de grosor del intersticio se manifiesta como imagen en “manguito peribronquial” (fig 54,55)

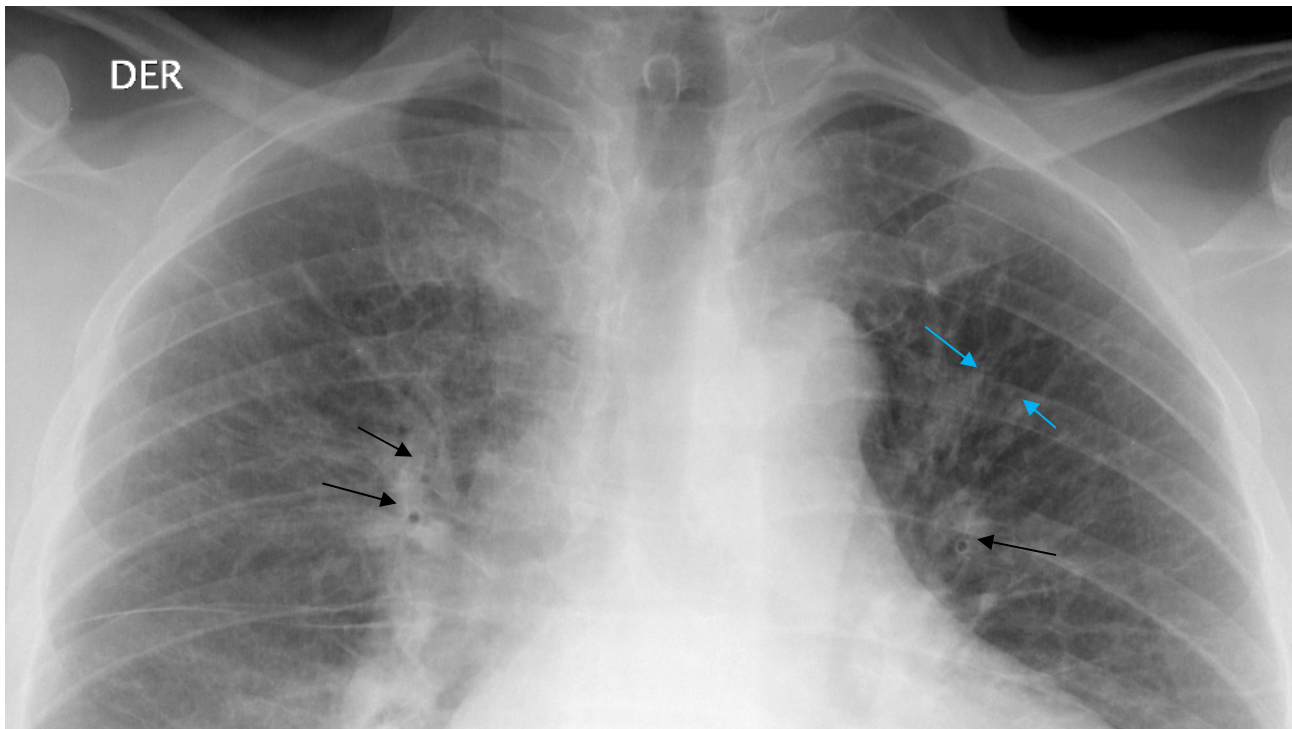


Fig 54. Rx de tórax de un paciente con insuficiencia cardiaca descompensada. En la región de los hilios se observa bronquios (flechas negras) rodeadas por opacidades que corresponden a líquido en el espacio intersticial peribroncovascular: “manguito peribronquial”. También es posible ver imágenes radiolúcidas (flechas celestes) rodeadas por densidades lineales. Las imágenes radiolúcidas corresponde a aire en el lumen de los bronquios y las densidades lineales corresponden a líquido en el intersticio peribroncovascular: imágenes en “línea de tren”.

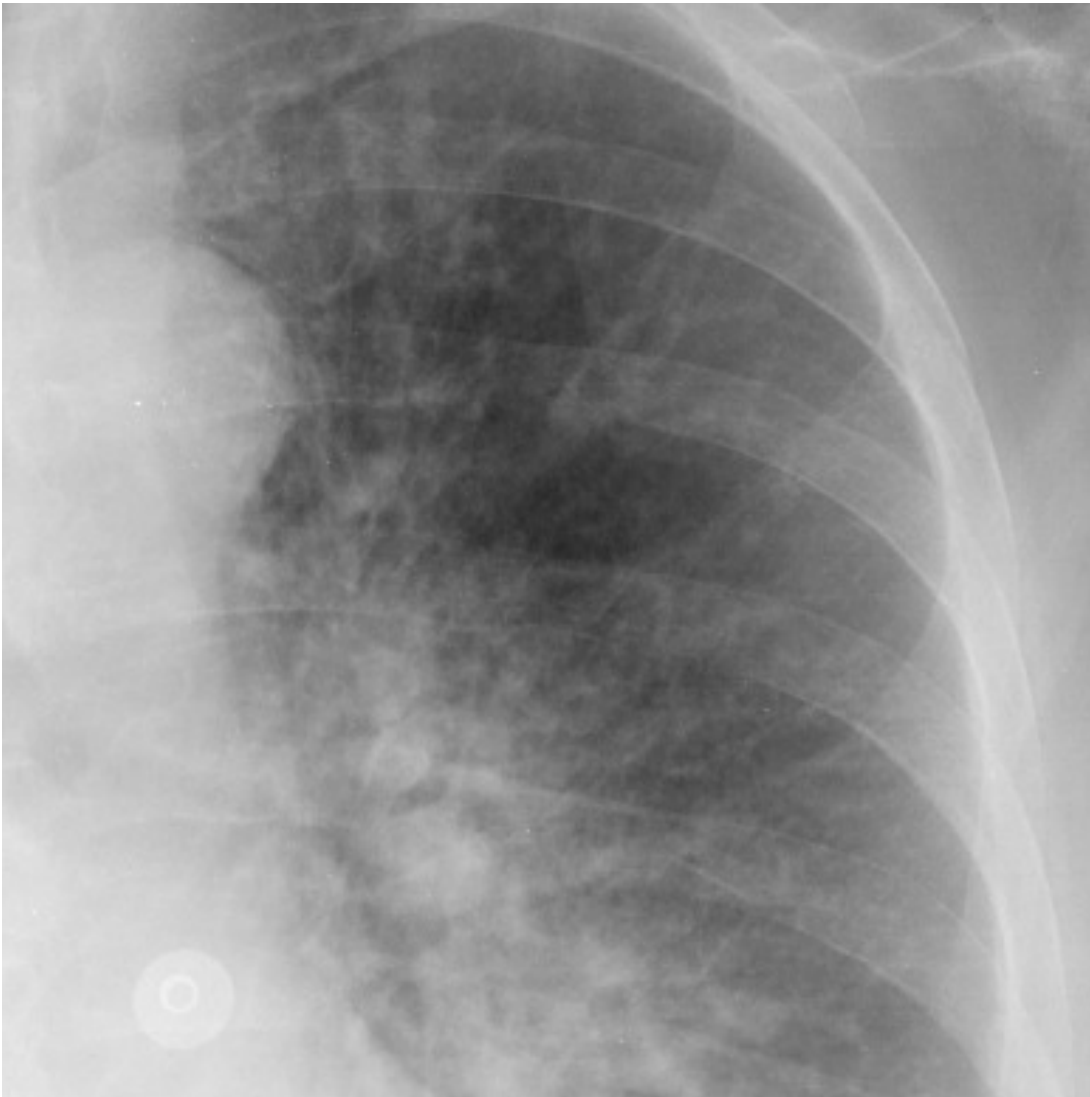

Fig 55. Rx de tórax de un paciente con Insuficiencia cardíaca descompensada. La radiografía de tórax muestra imágenes en “manguito peribronquial” y “líneas de tren”, sugerentes de edema en el intersticio peribroncovascular.

Opacidades reticulares o micronodulares o difusa

Patrón reticular

Fundamentalmente se ve en relación a patologías pulmonares donde se desarrollan espacios aéreos delimitados por finas paredes. La sobreposición de esas paredes da origen a una malla o red de densidades lineales. Algunos prefieren referirse a ellas como densidades irregulares. Este patrón lo podemos ver fundamentalmente en cuadros en los que existe fibrosis (fig. 56)

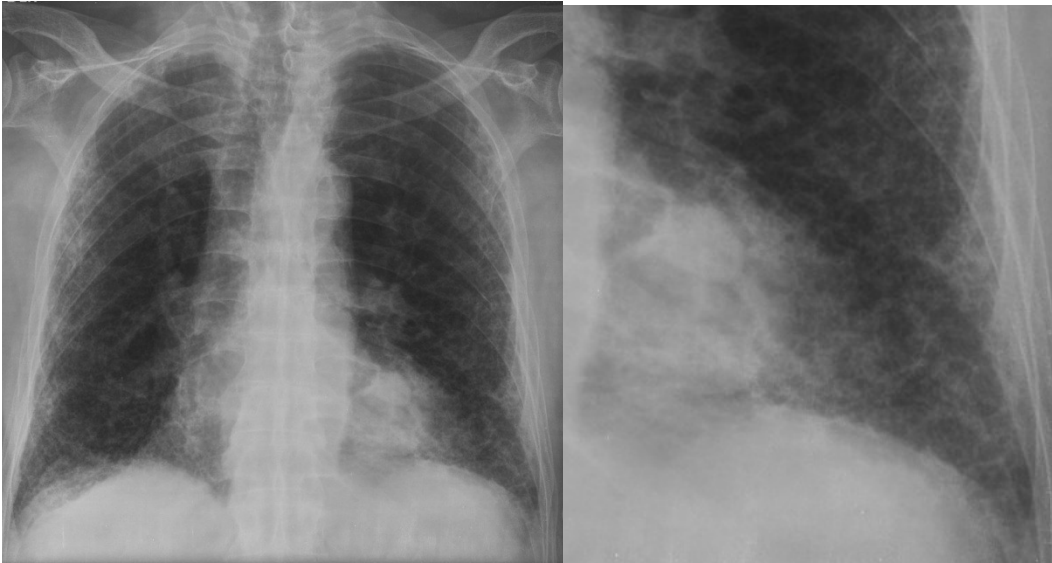

Fig 56. Radiografía con patrón reticular basal y periférico muy sugerente de fibrosis pulmonar.

La expresión más gruesa del patrón reticular o reticulonodular es la imagen en “panal de abejas” (fig 57).

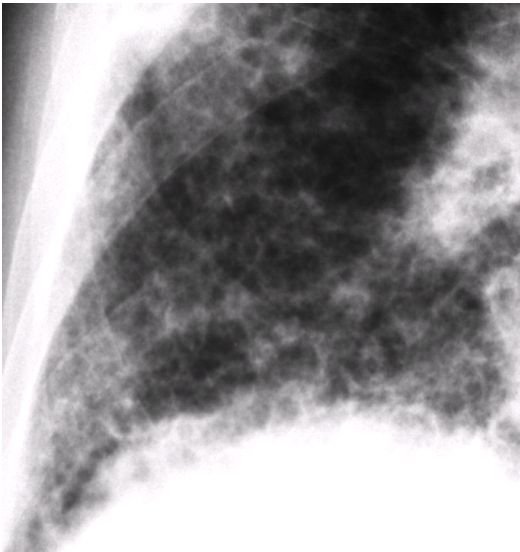


Fig. 57. Patrón reticular grueso o en panal de abejas, correspondiente a fibrosis pulmonar en estadio final.

Patrón nodular

Corresponden a opacidades redondeadas o irregulares, bien definidas, con diámetros fluctuando entre 2 y 5 mm. Enfrentados a este patrón debemos pensar en tuberculosis miliar, diseminación metastásica, pneumoconiosis y sarcoidosis (fig 58).

La Sarcoidosis y pneumoconiosis tienden a distribuirse en los tercios medios y superiores.

Las infecciosas y neoplásicas en cambio tienden a presentaciones más difusas.

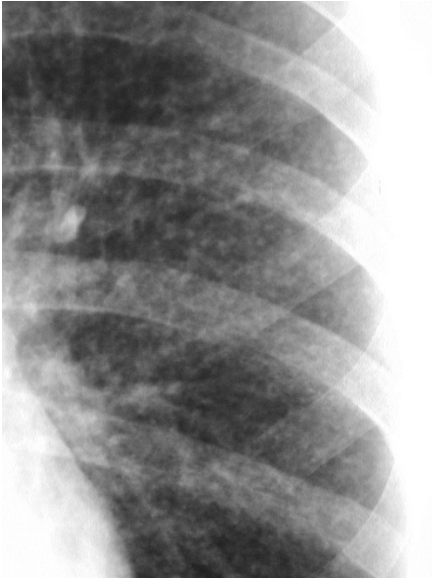

Fig 58. Múltiples densidades nodulares bien definidas no mayores de 2-3 mm de diámetro en paciente con TBC miliar.

Aumento de la transparencia (hiperlucidez)

El aumento de la transparencia puede ser difuso, unilateral afectando casi todo un pulmón o bien focal afectando solo parte de un lóbulo.

Los aumentos difusos y focales de la transparencia los vemos básicamente en enfisema y bronquiolitis constrictiva, esta última habitualmente como secuela de infecciones en la infancia por adenovirus (fig 59,60,61).

Los pacientes con Tromboembolismo pulmonar también pueden ocasionalmente presentar una zona hiperlucida por disminución del flujo sanguíneo.

Cuando nos enfrentamos a aumento de la transparencia global de un pulmón debemos pensar en varias causas:

1. Problema técnico (rotación del paciente es lo más habitual). Para descartar esa posibilidad debemos comparar la densidad de las partes blandas. Cuando el aumento de la transparencia es por un problema técnico, las partes blandas también se verán menos densas que en el lado opuesto.
2. Pared torácica. Lo más frecuente es la mastectomía. Otra causa es un defecto congénito del musculo pectoral (Síndrome de Poland) (fig 62).
3. Disminución de la perfusión. Aplasia de la arteria pulmonar o hipoplasia pulmonar. Síndrome de Swyer-James (fig b).

4. Hiperinsuflación pulmonar. Puede ser por enfisema con formación de bulas. Hiperinsuflación compensatoria secundaria a atelectasia completa de un lóbulo.
5. Neumotórax.

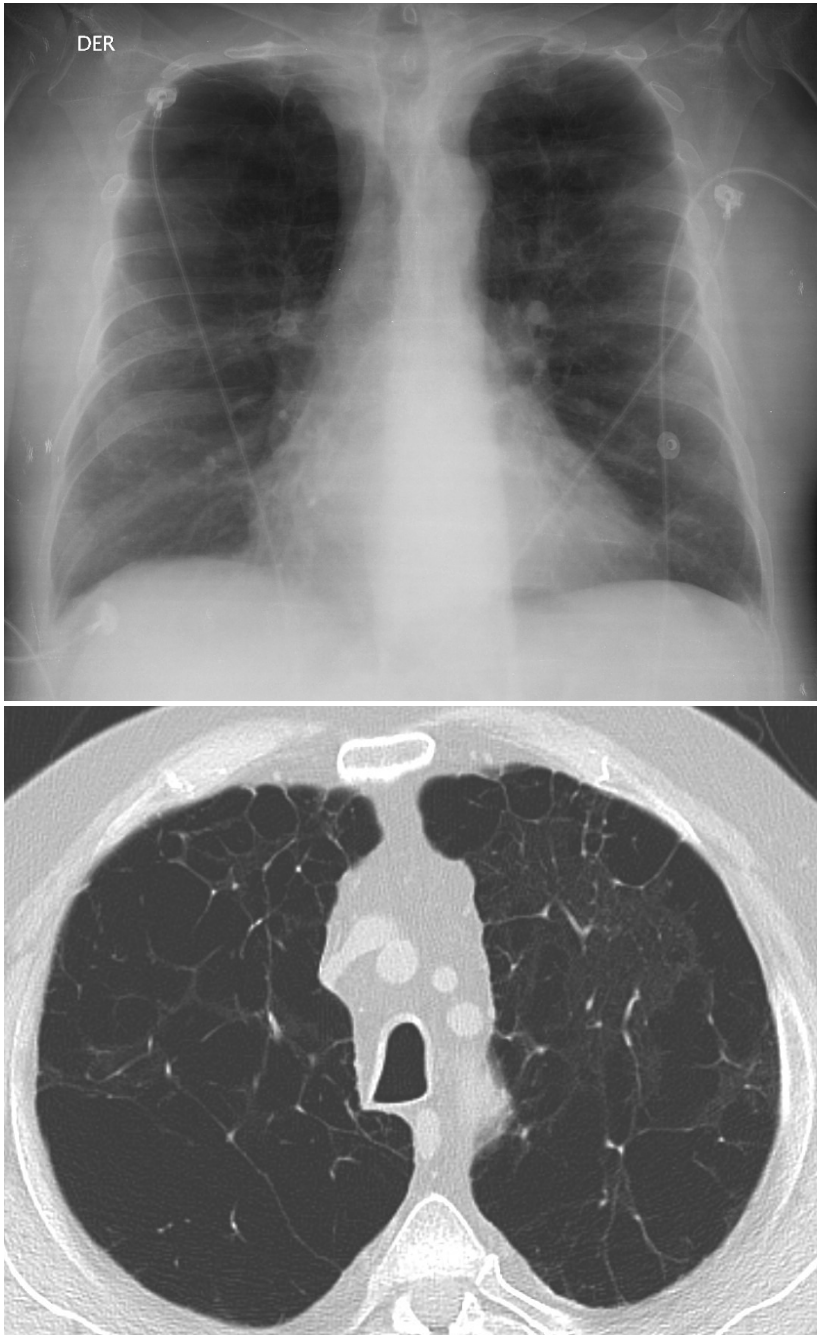


Fig 59. Paciente con enfisema pulmonar severo . La radiografía muestra pulmonares hiperinsuflados, con hiperlucidez difusa de ellos. La tomografía computada confirma la existencia de enfisema de tipo centrolobulillar y paraseptal.

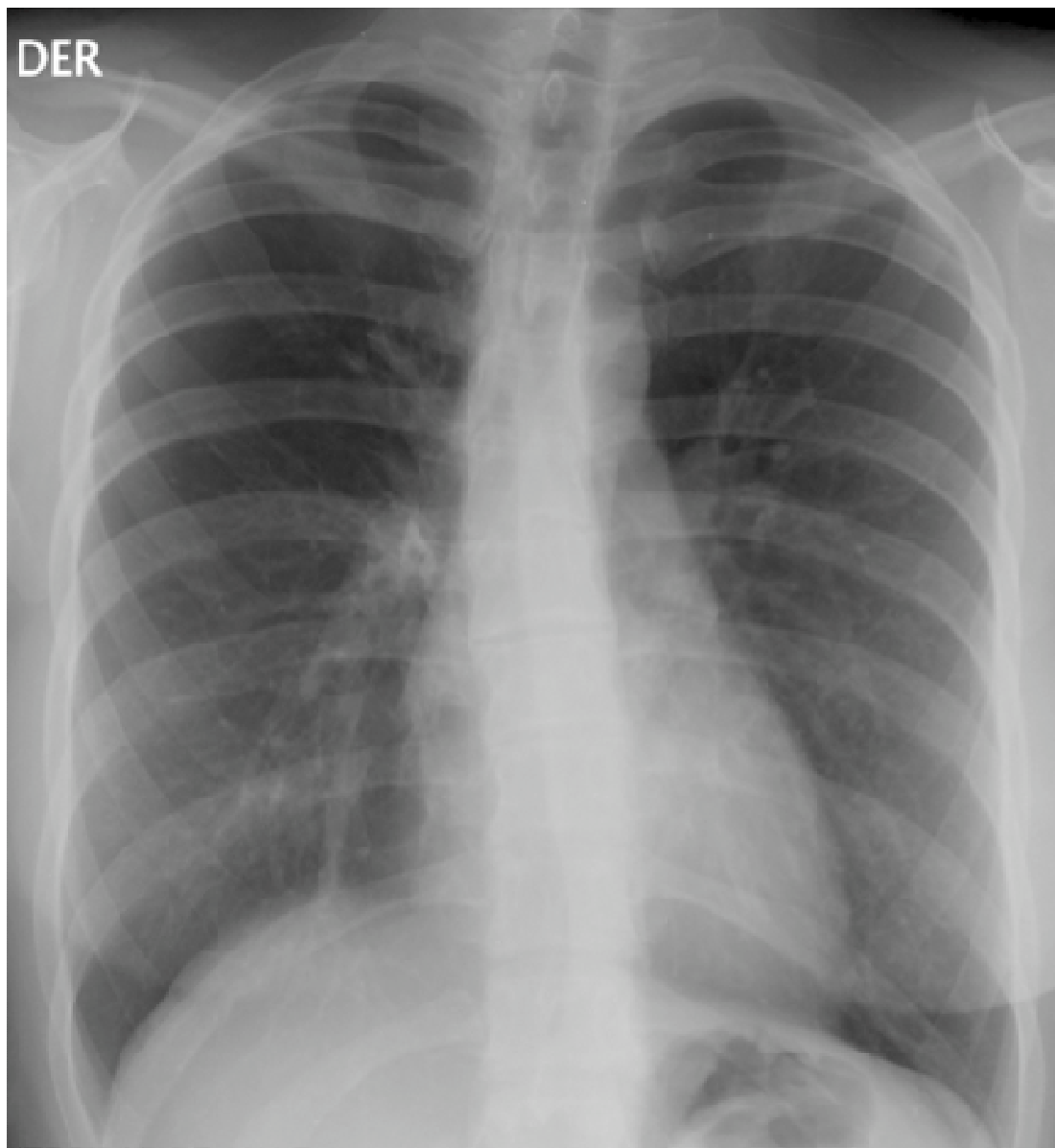
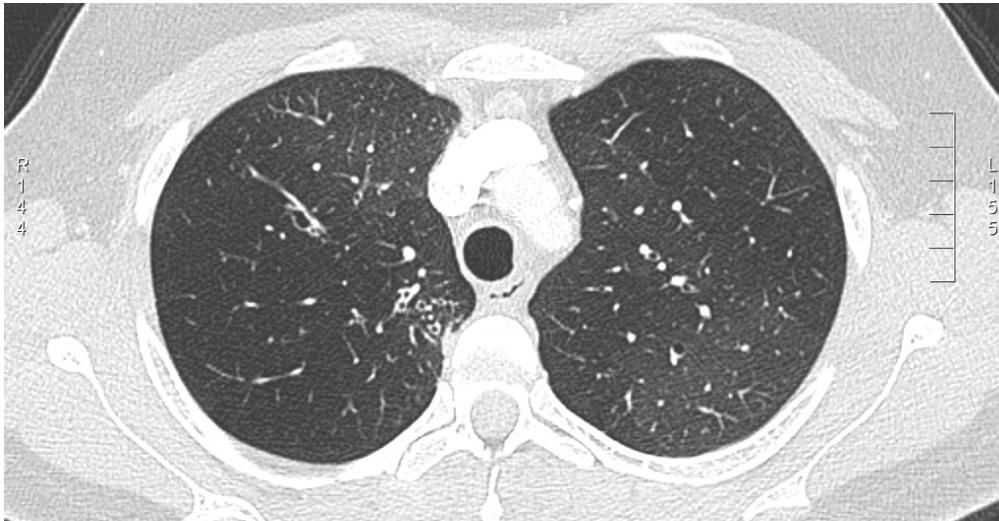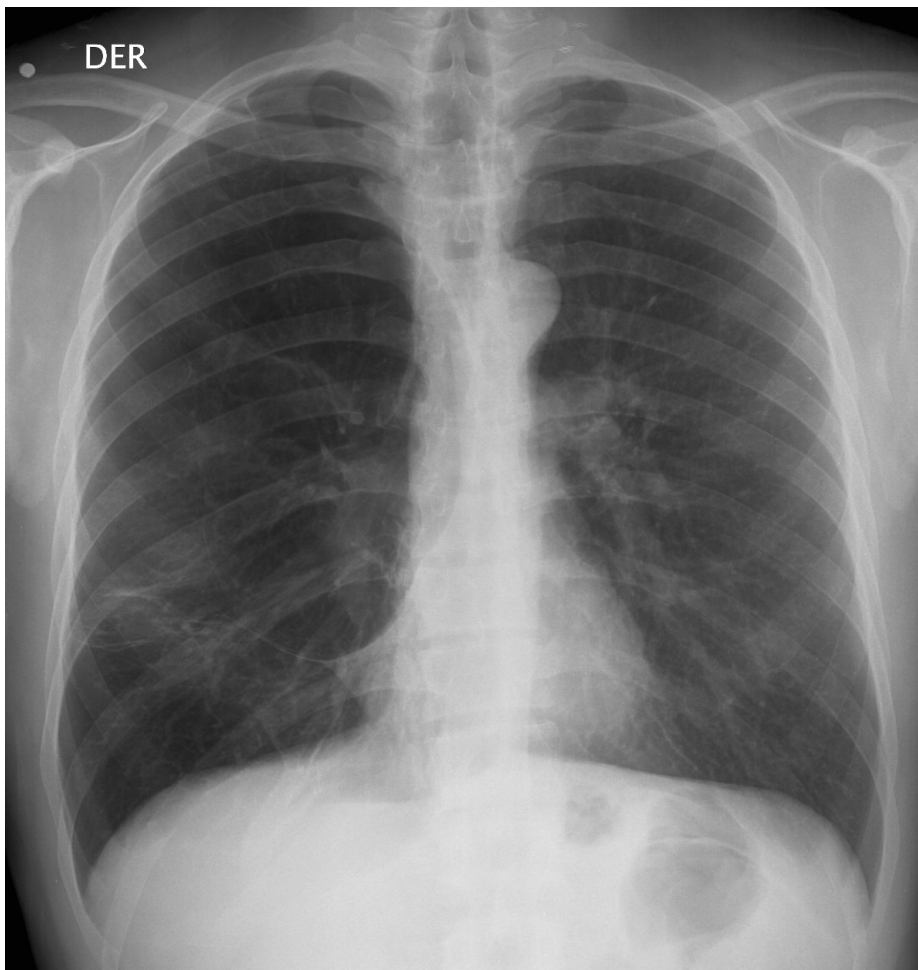




Fig 60. Hiperlucidez en el tercio superior del hemitórax derecho. El paciente tiene antecedente de infección por adenovirus a los 5 meses de edad. Consulta por disnea. La tomografía computada confirma la hiperlucidez en el lóbulo superior derecho con marcado menor calibre de las estructuras vasculares secundario a un bronquiolitis constrictiva.



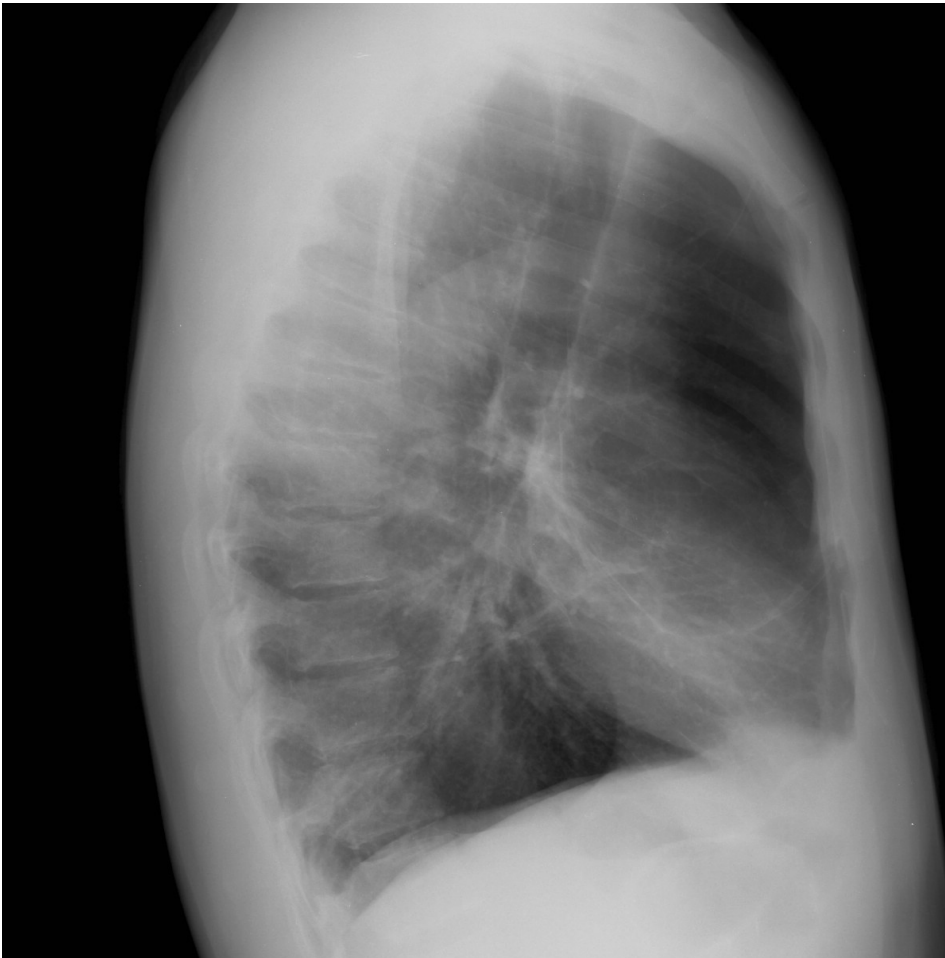


Fig 61. Hiperlucidez unilateral comprometiendo el pulmón derecho. En el borde inferior presenta una fina imagen densa curvilínea que sugiere la presencia de una bula. Esta imagen también es visible en la radiografía lateral.

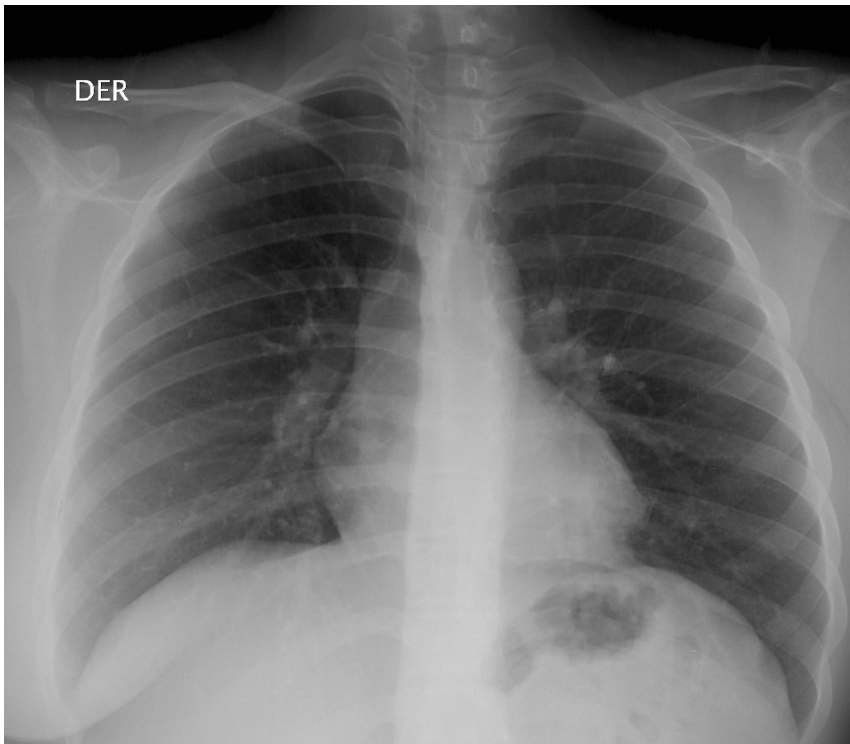


Fig 62. Paciente con síndrome de Poland (agenesia del musculo pectoral mayor). La ausencia de este músculo provoca mayor transparencia de tercio superior del hemitórax derecho, en ausencia de patología pulmonar.